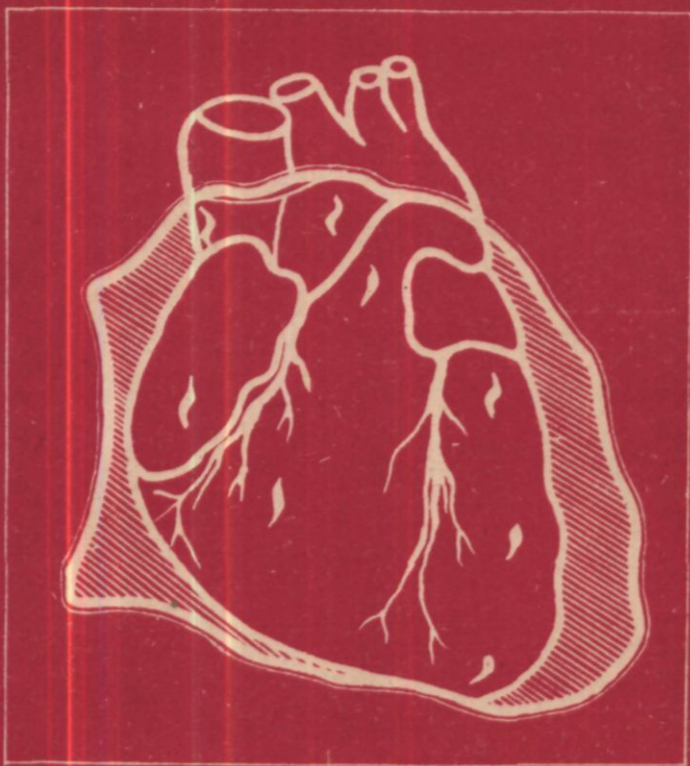


**Электронная
библиотека по
хирургии
surgerylib.ru**

617,41
Б 908

В.И. БУЛЫНИН
Л.Ф. КОСОНОГОВ
В.Н. ВУЛЬФ

РАНЕНИЯ СЕРДЦА



ПРЕДИСЛОВИЕ

Истекает вековой период с момента первых операций при ранениях сердца. Однако до настоящего времени, несмотря на большие достижения торакальной хирургии, развитие методов интенсивной терапии, летальность при этой тяжелой травме продолжает оставаться высокой.

Следует отметить, что опыт, накопленный в кардиохирургии, реанимации больных с сердечной патологией, значительно расширяет возможности лечения при ранениях сердца. Этот опыт в какой-то мере должен стать достоянием также общих хирургов, которые в основном и определяют состояние проблемы лечения травмы сердца в нашей стране.

Монография В. И. Булынина, Л. Ф. Косоногова, В. Н. Вульфа выгодно отличается от предыдущих изданий, посвященных ранениям сердца, прежде всего тем, что эта проблема впервые освещена комплексно. Авторы монографии располагают большим практическим опытом не только в грудной хирургии, но и в анестезиологии, реаниматологии, а также в современной кардиохирургии.

Важно, что представленный в монографии обширный клинический материал накоплен в основном в одной клинике. Это обеспечило авторам возможность более глубокого его анализа, позволило по мере накопления опыта выработать определенные подходы в плане диагностики и лечения больных с ранениями сердца.

В книге приведены реальные для общехирургического отделения схемы лечения раненных в сердце с учетом особенностей травмы и характера ее патофизиологических проявлений. Впервые освещен вопрос об объеме помощи на догоспитальном этапе. Именно до поступления в стационар продолжает умирать большая часть раненных в сердце, и расширение объема реанимационных мероприятий на этом этапе, несомненно, открывает дополнительные резервы снижения летальности.

Практически важна рекомендация о двухэтапном лечении ранений сердца при повреждении внутрисердечных структур, где второй этап требует проведения операции в условиях кардиохирургического стационара. Приведен опыт хирургической коррекции травматических дефектов перегородок сердца с применением аппарата искусственного кровообращения.

Новым в книге является освещение вопроса ятрогенных повреждений сердца при катетеризации его полостей, внутрисердечном введении электродов и т. д.

Книга несомненно будет полезна хирургам, а также анестезиологам и реаниматологам, призванным оказывать помощь при ранениях сердца.

Академик АМН СССР В. С. Савельев

УДК 616.12-001.4—089.36—07—036.882—08.

Булынин В. И.; Косоногов Л. Ф., Вульф В. Н. Ранения сердца. — Воронеж: Изд-во ВГУ, 1989. — 128 с.

В монографии обобщены собственный опыт авторов и данные литературы по патоморфологии, патофизиологии, диагностике и лечению ранений сердца. Цель книги — помочь практическому врачу в оказании лечебно-диагностической помощи при ранениях сердца на догоспитальном этапе и в стационаре. Проблема освещена с позиций современных достижений кардиохирургии, реаниматологии и анестезиологии. Пропагандируется дифференцированный подход к диагностике и лечению, в зависимости от характера травмы и клинико-патофизиологических проявлений ранений сердца.

Для хирургов, анестезиологов и реаниматологов, врачей скорой помощи, кардиологов.

Библиогр. 256 назв. Ил. 21. Табл. 17.

Печатается по постановлению
Редакционно-издательского совета
Воронежского университета

Рецензенты:

д-р мед. наук, проф. Ю. И. Малышев,
д-р мед. наук, проф. М. С. Савичфский

4108050000-021

М174 (03)-89

68889

(6) Издательство

Воронежского университета, 1989

ISBN 5—7455—0169—3

Введение

Со времени первого успешного ушивания раны сердца у человека (Rehn L., 1896) прошло более десятилетий. Благодаря развитию грудной хирургии, анестезиологии и реаниматологии к настоящему времени общие вопросы диагностики и хирургического лечения травмы груди достаточно хорошо изучены, а результаты лечения следует признать относительно удовлетворительными. На современном этапе возможности кардиохирургии и реаниматологии позволяют обеспечить специализированную помощь пострадавшим с травмой сердца. При ранениях сердца важно своевременно проводить диагностику и хирургическое лечение повреждений интракардиальных структур (перегородок, клапанного аппарата, проводящей системы) и коронарных сосудов. Иными словами, хирургия ранений сердца перестает быть разделом только травматологии.

Общие результаты лечения и летальность в группе больных с ранениями сердца в равной степени зависят как от правильно выполненной операции ушивания раны сердца (кардиорафии) и остановки кровотечения, так и от рационального использования современных методов коррекции гемодинамических, дыхательных и метаболических расстройств.

Ранения сердца и перикарда в мирное время встречаются у 7—11% пострадавших с проникающими ранениями груди. Этот вид травмы сопровождается более чем в половине случаев тяжелым шоком и терминальным состоянием. Около 2/3 раненных в сердце не достигают лечебных учреждений, умирая на догоспитальном этапе, а госпитальная летальность остается еще высокой.

Относительно небольшая частота данного вида травмы затрудняет накопление большого опыта в пределах одного клинического учреждения, а следовательно, оценку методов диагностики и принципов лечения. Многие вопросы диагностики и лечения при ранениях сердца остаются еще недостаточно изученными, а в ряде случаев спорными.

Терминальные состояния при ранениях сердца развиваются достаточно быстро. Тампонада сердца, кровотечение, повреждение коронарных артерий и интракардиальных структур, тяжелые сочетанные ранения несут непосредственную уг-

розу жизни пострадавшего с ранением сердца, а стремительное нарастание явлений шока и терминальных состояний нередко служат одной из причин лечебно-диагностических ошибок.

В настоящее время лечебно-диагностическая помощь при травме сердца оказывается как в специализированных кардиохирургических и торакальных отделениях, так и в общехирургических стационарах. В связи с этим практическому хирургу для того, чтобы в предельно сжатые сроки распознать наиболее важные анатомические и функциональные нарушения, определить оптимальный комплекс мероприятий по реанимации, интенсивной терапии и избежать при этом лечебно-диагностических ошибок, требуются знания не только торакальной хирургии вообще, но и особенностей течения и хирургической тактики при различных клинических формах ранений сердца.

Развитие в последнее время ряда диагностических и лечебных методов, связанных с введением в полость сердца катетеров, электродов, зондов, привело к появлению различных ятрогенных ранений сердца. Особенности диагностики и лечения таких повреждений еще не нашли достаточного освещения в литературе.

Клиника госпитальной хирургии Воронежского медицинского института, реанимационный центр областной клинической больницы к настоящему времени располагают более чем 35-летним опытом активного хирургического лечения проникающих ранений груди и ранений сердца. Общий материал наших исследований составили 339 случаев ранений сердца и перикарда: 174 случая — больные с колото-резаными, огнестрельными и ятрогенными ранениями, находившиеся на лечении в клинике; 140 — умершие на догоспитальном этапе и 25 случаев — умершие в других лечебных учреждениях города и области (по материалам областного бюро судебно-медицинской экспертизы). В монографии кроме этого анализируются результаты экспериментальных исследований на собаках по изучению патофизиологии и терапии тампонады сердца, приводятся отдельные наблюдения операций по поводу ранений сердца, выполненных авторами в других лечебных учреждениях.

Изучение и анализ этого материала, а также данных литературы позволили нам сделать определенные обобщения и предложить дифференцированный подход к диагностике и лечению ранений сердца с учетом характера травмы и клинико-физиологических проявлений.

I

ИЗ ИСТОРИИ ХИРУРГИЧЕСКОГО ЛЕЧЕНИЯ РАНЕНИЙ СЕРДЦА

Тяжелый прогноз проникающих ранений сердца отмечали в древности. На их фатальный характер указывали Гиппократ и Гален. Н. Voerhaave в 1790 г. утверждал, что все раны сердца являются смертельными. Однако еще в 1649 г. J. Riolanus указал на возможность лечения ранений сердца аспирацией крови из лерикардимального мешка, а в 1829 г. A. Larrey, хирург Наполеона, впервые декомпрессировал раненое сердце с помощью дренажа и высказал мысль о том, что сердечные раны не следует считать неизбежно фатальными*.

Н. И. Пирогов (1865 г.) признавал, что «раны сердца так отличны опасностью припадков, трудностью диагноза и редкостью излечения от других ран, что их, по справедливости, можно рассматривать как «curiosa»».

Во второй половине XIX в. хирурги вплотную подошли к возможности наложения шва на рану сердца. Но даже такой прогрессивный и известный хирург, как Бильрот (1883 г.), категорично заявлял: «...хирург, который попытался бы сделать такую операцию, потерял бы всякое уважение со стороны своих коллег».

Между тем в 1882 г. Block удачно зашил рану сердца у кролика, а в 1895 г. Del Vecchio продемонстрировал благоприятное течение после ушивания раны сердца у собак.

Ушивание раны сердца открывает первую страницу истории сердечной хирургии. В недалеком будущем этот, несомненно самый трудный, полный радужных надежд и трагических разочарований, раздел хирургии подведет итог свое-

* Данные из исторических источников частично цитируются по Джанелидзе Ю. Ю. (19536).

го векового развития. И в те далекие времена первых карт диоррафий, и в эру реконструктивных операций на сердце даже его пересадки прогресс в кардиохирургии обязан не только самым талантливым, но и, самым решительным и смелым хирургам. Нужно; думать, что особенным мужеством должны были обладать те, кто первыми, часто рискуя своей репутацией, все же предпринимали попытки спасти, раненного в сердце.

В 1893 г. Marks, определив через отверстие в перикарде рану сердца, тампонирует ее и добивается выздоровления больного. В начале 1896 г. Ferraresi оперирует больную, у которой он обнаруживает рану миокарда длиной 1/2 см. «Общее состояние больной внушало реласения, чтобы попытка наложения шва не вызвала смертельного обморока, а поэтому рана была придавлена тампоном», — отмечает он.[†];

Первые операции ушивания ран сердца у человека выполнили Cappelen в 1895 г. в Норвегии и Farina в 1896 г. в Италии, хотя окончательные их результаты были неудачными. Впервые ушил активно кровоточащую рану сердца с выздоровлением больного Rehn в Германии в сентябре 1896 г. Во Франции впервые кардиоррафию с удачным исходом произвел Fontein (1900 г.), в США — Nicnert (1901 г.), в Англии — Somervill (1901 г.). В то время Paget заявлял, — что хирургия сердца достигла предела своих возможностей и что никакое новое открытие не повлечет за собой прогресса в этой области хирургии.

Удачные попытки зашивания огнестрельных ран сердца в дальнейшем произвели P. Laupa (1902 г.), И. И. Греков, Н. И. Шаховский и Г. Ф. Цейдлер (1903 г.), Цеге-Мантейфель (1905 г.). Но еще долгое время активность хирургов сдерживали страх перед раневой инфекцией, опасность операционного пневмоторакса, Отсутствие методов восполнения кровопотери, несовершенство способов обезболивания и т. л. ••

Особая роль в развитии хирургии ранений сердца в нашей стране принадлежит Ю. Ю. Джанелидзе; его монография «Раны сердца и их хирургическое лечение» (1927 г.) и другие работы составили огромный теоретический и практический вклад в учение о ранах сердца. К 1927 г. он собрал данные о 535 операциях по поводу ранений сердца. Летальность при лечении ранений сердца, которая в 1890 г. достигала 70%, к 1927 г. была снижена до 49,2%.

Большое практическое значение имеет богатейший опыт многочисленных коллективов военных хирургов в лечении

боевых ранений груди в период Великой Отечественной войны. В это время и в послевоенные годы подробно был разработан также вопрос о показаниях к удалению инородных тел из сердца (П. А. Куприянов и И. С. Колесников, Н. И. Григорьев, А. К. Шипов). По данным Н. И. Григорьева, к 1953 г. в литературе были опубликованы сведения о 309 операциях удаления инородных тел из сердца и перикарда.

В 1958 г. С. В. Лобачев отмечал, что к тому времени в мировой литературе имелось уже около 3000 случаев оперативного лечения ран сердца. В своей монографии он обобщил опыт хирургического лечения ранений сердца за 27 лет (1929—1956 гг.) в хирургических клиниках института имени Н. В. Склифосовского. Так, летальность снизилась с 72,4% (1929—1944 гг.) до 22% (1951—1956 гг.), что объяснялось, кроме быстрой доставки раненых в лечебные учреждения, улучшением диагностики и качества хирургической помощи, а также широким применением новых методов лечения оперированных раненых, в частности использованием антибиотиков и сульфаниламидных препаратов.

Массивные кровотечения, проявления тампонады сердца, быстрое развитие терминальных состояний требовали эффективных методов борьбы с ними. Улучшение результатов лечения ранений сердца было немыслимо без становления и развития анестезиологии и реаниматологии как науки и практического применения ее достижений. Большой вклад в изучение терминальных состояний и их терапию внесли наши отечественные ученые А. Н. Бакулев, Б. А. Королев, П. А. Куприянов, В. А. Неговский, И. Р. Петров, Б. В. Петровский, В. П. Радужкевич, Ф. Г. Углов и др.

Возможность активного хирургического лечения ранений сердца привлекла внимание хирургов всего мира, число кардиоррафий возрастало с каждым годом. Примечательно, что в последнее время операции по поводу ранений сердца производятся с успехом не только в крупных хирургических стационарах, но и в условиях районных больниц, о чем свидетельствуют сообщения многих авторов (БелОзеров В. В. и соавт., 1983; Волобуев Н. Н. и соавт., 1985; Минков С. Н., Удальцов К. Н., 1970; Тимохов С. А., 1972; Трусъ И. В., 1974, и др.).

Еще в 1960 г. В. С. Левит писал, что у нас нет ни одной больницы, в которой хирург не считал бы себя обязанным при ранениях сердца накладывать швы.

Большое значение для широкого круга практических хи-

рургов имели работы Е. А. Вагнера и соавт. (1975, 1981), посвященные диагностике и лечению травм груди, включая и повреждения сердца. Вопросы об открытых повреждениях груди и ранениях сердца рассматривались на научно-практических конференциях по травме груди в г. Перми (1972, 1985 гг.).

В связи с развитием кардиохирургии значительно расширились возможности оказания специализированной помощи при травме сердца. Так, например, при ранениях, осложненных повреждением интракардиальных структур, коронарных артерий, производятся операции в условиях искусственного кровообращения с целью закрытия дефектов перегородок, -пластики и протезирования клапанов, реваскуляризации миокарда и др. (Астафьев В. И., Желтовский Ю. В., 1983; Булынин В. И., Вульф В. Н., 1985; Королев Б. А. и соавт., 1980; Мешалкин Е. Н. и соавт., 1980; Савичевский М. С. и соавт., 1986; Rayner V. S. et al., 1977; Whiseunand H. H., 1979, и др.).

II

ЧАСТОТА, ЛОКАЛИЗАЦИЯ, ВАРИАНТЫ РАНЕНИЙ СЕРДЦА. ПАТОФИЗИОЛОГИЧЕСКАЯ ХАРАКТЕРИСТИКА

Ранения сердца у госпитализированных с проникающими ранениями груди составляют 10,8—16,1% (Аскерханов Р. П., Шахшаев М. Р., 1972; Бертысканов Т. Т., 1971; Волошин В. Д. и соавт., 1985; Картавенко А. Н. и соавт., 1973; Рожкова А. Г., 1980; Шапкин В. С., Глазунов А. Н., 1979). Некоторые авторы приводят несколько меньшую частоту ранений сердца — 7,7—1,6% (Андросова Т. П., Грач З. Я., 1973; Анишин Н. С. и соавт., 1973; Геворкян И. Х., Татевосян Г. Г., 1972). По данным Е. А. Вагнера (1972), повреждения сердца у умерших на догоспитальном этапе наблюдаются в 44,7% случаев проникающих ранений груди. J. Gielchinsky и J. J. McNamara (1970) во время войны во Вьетнаме отмечали ранения сердца у 2,8% раненных в грудь.

В зависимости от характера ранящего предмета различают колотые (игла, шило и т. п.), колото-резаные (нож, ножницы и т. п.) и огнестрельные ранения (пулевые, дробо-

вые, осколочные). При огнестрельных ранениях могут наблюдаться массивные разрушения сердца: разрывы полостей, грубые анатомические повреждения интракардиальных структур, часто несовместимые с жизнью. Большинство повреждений сердца мирного времени — это колото-резаные ранения, которые составляют 81,1—97,6% (Комаров Б. Д. и соавт., 1972; Павлишин В. А., 1968; Isaacs J. P., 1959).

Анализ причин ранений сердца показал, что в основном пострадавшие получают ранения при умышленном нападении. Частота суицидальных попыток невелика, еще реже встречаются случайные ранения сердца и производственные травмы. Так, по нашим данным, из 285 случаев ранений сердца в 165 (57,89%) пострадавшие получили ранения в результате умышленного нападения, у 22 (7,72%) человек ранения были результатом несчастных случаев, 56 (19,65%) больных нанесли себе ранения с суицидальной целью, в 42 (14,74%) случаях точная причина ранений не установлена.

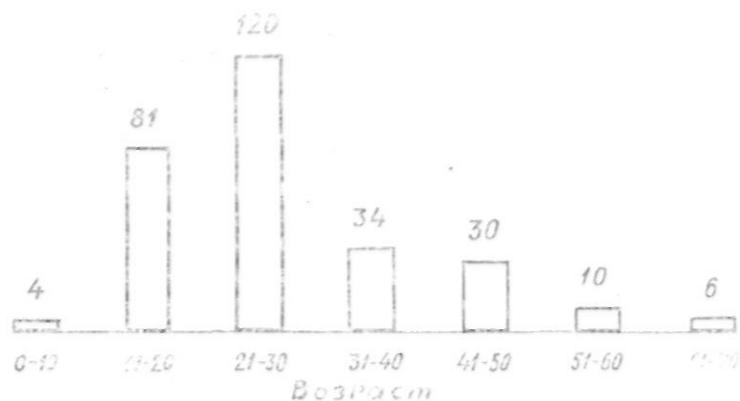


Рис. 1. Распределение больных по возрасту

Раненные в сердце в основном люди молодого возраста, преимущественно мужчины. По данным В. А. Павлишина (1968), мужчины в возрасте 20—30 лет составляли 82,6%. А. Ф. Клишин и А. А. Пономарев (1978) сообщают о 18 случаях ранения сердца у детей, что, по их данным, составило 4,3% от общего числа ранений сердца. Распределение боль-

ных с ранениями сердца по возрасту в наших наблюдениях представлено на рис. 1. Среди 285 раненных в сердце, госпитализированных в клинику и умерших на догоспитальном этапе, большинство были в возрасте до 30 лет — 205 (71,93%) человек.

Входные отверстия раневых каналов на грудной клетке располагаются преимущественно в области проекции сердца или в прекардиальной зоне. По И. И. Грекову, «область возможного ранения сердца»: сверху — II ребро, снизу — левое подреберье и подложечная область, слева — средняя подмышечная и справа — парастеральная линия. Ю. Ю. Джанелидзе приводит несколько другие границы «опасной зоны»: сверху — II ребро, снизу — VIII ребро, слева — левая подмышечная и справа — среднеключичная линия.

По нашим данным, входные отверстия раневых каналов располагались в области проекции сердца на грудной клетке или в прекардиальной зоне в 88% случаев. Лишь у 11 из 285 человек раны располагались на задней поверхности грудной клетки, а в 14 случаях — в эпигастральной области.

Обычно раневой канал при ранениях сердца проходит через плевральную полость, но могут быть и внеплевральные ранения, так как часть передней поверхности сердца непосредственно прилегает к грудной стенке. Такие ранения чаще встречаются в случаях, когда раневой канал проходит через грудину.

Размеры ран на грудной клетке зависят от характера ранящего оружия и направления его действия. Длина колото-резаных ран сердца и перикарда в среднем колеблется от 0,5 до 4,0 см. Динамичностью ранящего предмета и тела человека в момент ранения можно легко объяснить частое несоответствие, особенно при ножевых ранениях, размеров наружного отверстия раневого канала обширности внутреннего повреждения. При небольших размерах входного отверстия, нанесенного режущим предметом, могут иметься обширные ранения сердца, и наоборот. Следует иметь в виду, что при одной входной ране на грудной клетке ранение сердца может быть множественным.

Раневые каналы, как правило, проникают в полость сердца, но встречаются и непроникающие, сквозные, касательные ранения миокарда, а при огнестрельных ранениях — контузионные повреждения. Так, в наблюдениях Ю. С. Гилевича и соавторов (1973) на 115 ранений сердца непроникающие раны миокарда были обнаружены у 10, касательные — у 7, контузионные — у 9, раны перикарда — у 5 человек.

Ряд авторов указывает на преимущественное ранение правых отделов сердца (Лобачев С. В., 1958; Steichen F. M. et al., 1971; Naclerio E. A., 1964); другие отмечают более частое повреждение левых отделов (Кобахидзе М. Э., 1966; Лунин М. М. и соавт., 1972; Магамедов А. З. и соавт., 1977; Мельникова В. П. и соавт., 1971; Павлишин В. А., 1968).

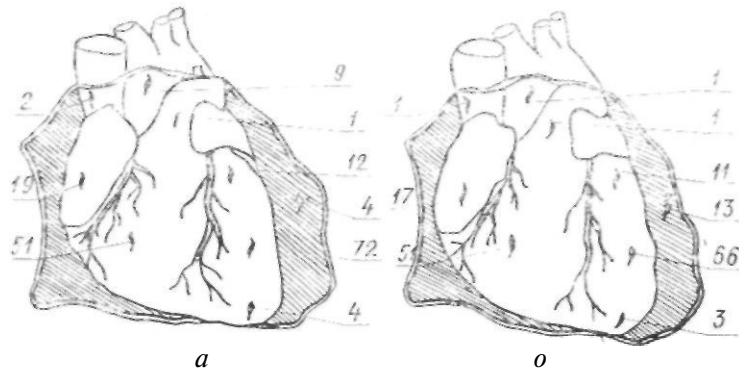


Рис. 2. Локализация ран сердца (с учетом множественных ранений): о — умершие на догоспитальном этапе; б — госпитализированные. Цифры на рисунке соответствуют частоте повреждений различных отделов сердца

Желудочки сердца в наших наблюдениях повреждались чаще, чем (Предсердия, левый желудочек — чаще, чем правый (рис. 2). У 13 человек госпитализированных в клинику, имелось изолированное ранение перикарда, у 3 — непроникающее ранение верхушки сердца. Известно, что к передней поверхности грудной клетки прилежат преимущественно правые отделы сердца (правое предсердие с ушком, правый желудочек), левые его отделы (желудочек и предсердие) расположены несколько кзади. Преимущественное ранение левых отделов сердца мы связываем с тем, что нападающий, как правило, держит оружие в правой руке и направление раневого канала идет чаще спереди назад, слева направо. Защищающийся же, выдвигая обычно левое плечо с вытянутой рукой вперед, разворачивает грудную клетку, открывая левые отделы сердца удару.

Кроме повреждения стенок сердца могут наблюдаться ра-

нения внутрииерикардальной порции крупных сосудов — аорты, легочной артерии, полых и легочных вен.

Характер кровотечения из ран сердца зависит от многих причин. Раны тонкостенных предсердий и вен, как правило, длительно кровоточат, раны желудочков могут гакрываются сгустком крови. Этому способствует смещение слоев миокарда" по ходу раневого канала. Темп кровотечения в полость перикарда зависит от размеров, локализации раны, от давления внутри поврежденной полости. Наиболее сильное кровотечение наблюдается из аорты, легочной артерии и левого желудочка.

Одновременно с проникающим ранением стенки сердца могут быть тяжелые дополнительные повреждения, такие, как ранения крупных коронарных артерий и повреждения интракардиальных структур — перегородок, клапанного аппарата, проводящей системы сердца и др. По топографическим причинам поражается почти исключительно нисходящая ветвь левой коронарной артерии и большая вена сердца (Чудинов В. С., 1966; Asfaw I., Arbulu A., 1977; Shmitt H. W., Kudas J., 1961). По данным А. А. Пономарева и А. Ф. Клишина (1979), раны сердца с повреждением основных стволов коронарных сосудов отмечаются у 8% больных.

Травматический дефект межжелудочковой перегородки впервые описал в 1847 г. Р. Hewett. По данным Ю. Ю. Джанелидзе (1953), травматический дефект межжелудочковой перегородки у раненных в сердце был обнаружен в 13 случаях.

О повреждении перегородок сердца имеются сообщения В. И. Васильева (1966), О. И. Виноградовой и Е. И. Фидрус (1972), Н. И. Парфенова (1965, 1966), М. С. Савичевского и соавторов (1986), В. С. Сергиевского и М. Б. Рыскельдиева (1971) и ряда иностранных авторов (Deal C. et al., 1971; Jones E. W., Helmsworht J., 1968; Lui A. H. F. et al., 1965; Whiseunand H. H., 1979, и др.).

Изолированно или одновременно с ранениями перегородок могут наблюдаться повреждения клапанов и клапанного аппарата (Богницкая Т. Н., Пахомова Г. В., 1972; Царев Н. И. и соавт., 1982; De Gennaro V. A. et al., 1980; Pate J., Richardson L., 1969). Существуют и более сложные интракардиальные дефекты — это сочетание ранений перегородок и клапанов с возникновением сообщений между сосудами и камерами сердца (Зубарев Р. П., Мелехов В. В., 1976;

Зубарев Р. П. и соавт., 1982; Hines C. L. et al., 1977; Rayner V. S. et al., 1977).

После проникающих ранений сердца в отдаленном периоде могут образовываться аневризмы стенок сердца (Астафьев В. И., Желтковский Ю. В., 1983; Желтковский Ю. В., 1984; Ушмаров А. К- и соавт., 1978; Fallahnejad M. et al., 1980; Kakos G. S. et al., 1971). R. A. Morales et al. (1973) приводят по данным литературы 12 случаев аневризм сердца, развившихся после проникающих ранений.

Ранения сердца могут быть причиной нарушений ритма и проводимости в результате повреждения проводящей системы (Поляков В. П., Каганов И. Ю., 1981; Knott-Craig C. J., 1982). На большую частоту остаточных явлений после ранения сердца указывает Р. N. Synbas (1974): из 59 больных травматические внутрисердечные шунты обнаружены у 5 человек, в 3 случаях наблюдались клапанные дефекты, а в 5 — желудочковые аневризмы.

Таблица 1

Осложненные ранения сердца

Локализация ранений	Число случаев		
	у умерших на догоспитальном этапе (n ₁ =140)	у госпитализированных (n ₂ =145)	
		всего	умерло
Левая коронарная артерия	10	7	1
Правая коронарная артерия	1	—	—
Межжелудочковая перегородка	11	6	2
Межпредсердная перегородка	2	1	1
Межжелудочковая и межпредсердная перегородки	2	1	1
Митральный клапан	1	—	—
Трикуспидальный клапан	1	—	—
Межжелудочковая перегородка и митральный клапан	1	—	—

Левая коронарная артерия
 Правая коронарная артерия
 Межжелудочковая перегородка
 Межпредсердная перегородка
 Межжелудочковая и межпредсердная перегородки
 Митральный клапан
 Трикуспидальный клапан
 Межжелудочковая перегородка и митральный клапан

В табл. 1 представлены локализация и частота осложненных ранений сердца по нашим данным. Ранение крупных коронарных артерий было у 11 человек, погибших на догоспитальном этапе, и в 7 случаях клинических наблюдений.

ших на догоспитальном этапе, и у 9 госпитализированных больных.

Схематично анатомия коронарных артерий, перегородок и клапанов сердца, проводящей системы сердца представлены на рис. 3—5.

Сочетанные ранения сердца и других органов в клинике наблюдались у 56 (38,62%) больных, а по данным судебно-медицинского исследования трупов лиц, умерших на догоспитальном этапе, сочетанные ранения встретились в 81



Рис. 3. Коронарные сосуды: / — левая коронарная артерия; 2 — левая ветвь; 3 — передняя межжелудочковая ветвь; 4 — диагональная ветвь; 5 — правая коронарная артерия; 6 — ветвь острого края; 7 — задняя межжелудочковая ветвь

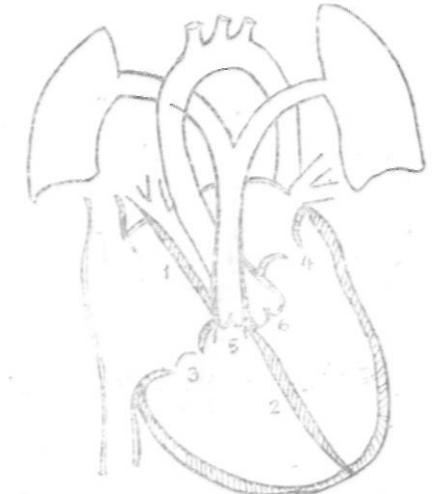


Рис. 4. Перегородки и клапаны сердца: / — межпредсердная перегородка; 2 — межжелудочковая перегородка; 3 — трикуспидальный клапан; 4 — митральный клапан; 5 — клапан легочной артерии; 6 — аортальный клапан

(57,86%) случаев. Данные о сочетанных ранениях представлены в табл. 2. И в той и в другой группе раненых наиболее часто отмечалось ранение легких (28,96% и 44,28%).

В зависимости от характера кровотечения различают ранения сердца с наружным кровотечением, с гемоперикардо.*1,

гемотораксом, гемопневмотораксом, гематомой средостения. Источником кровотечения, кроме самого сердца, могут быть коронарные сосуды, сосуды перикарда, а также межреберные и внутригрудные сосуды, сосуды других поврежденных органов при сочетанных ранениях. Известны случаи, когда при трансдиафрагмальном (торакоабдоминальном) ранении сердца кровотечение наблюдается в брюшную полость при отсутствии такового в полость плевры.

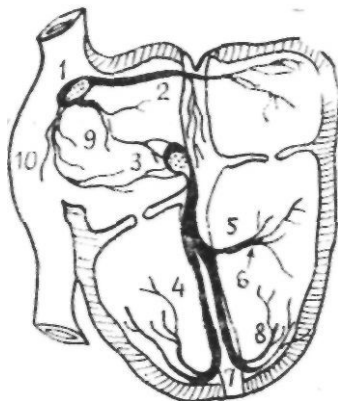


Рис. 5. Проводящая система сердца: 1 — синусовый узел; 2 — передний межузловой путь; 3 — атриоventрикулярный узел; 4 — правая ножка пучка Гиса; 5 — пучок Гиса; 6 — передняя ветвь левой ножки пучка Гиса; 7 — задняя ветвь левой ножки пучка Гиса; 8 — сеть волокон Пуркинье; 9 — средний межузловой путь; 10 — задний межузловой путь

По количеству излившейся в плевральную полость крови различают малый, средний и большой (тотальный) гемоторакс (Комаров Б. Д., Кузмичев И. П., 1979; Куприянов П. А., 1958). При малом гемотораксе кровь в количестве около 500 мл находится в синусах плевральной полости, на рентгенограммах отмечается затемнение ниже угла лопатки; при среднем количестве крови, от 500 до 1000 мл, на рентгенограммах уровень жидкости достигает угла лопатки; при большом гемотораксе количество крови превышает 1000 мл и она заполняет всю или почти всю плевральную область, на рентгенограммах наблюдается затемнение выше лопатки, которое может достигать купола плевры.

Данные о количестве крови, обнаруженной в перикарде и плевральной полости, представлены в табл. 3, 4. Как видно из таблиц, у умерших на догоспитальном этапе преобладал

умеренный гемоперикард (до 250 мл), который отмечен в 93,23% случаев, средний и большой гемоторакс (более 500 мл) — у 85,29% умерших. Среди госпитализированных в 65,65% случаев наблюдался умеренный и в 34,35% случаев — выраженный гемоперикард и лишь у 53,54% больных — средний и большой гемоторакс, а у 16,54% раненых кровотечение в плевральную полость практически отсутствовало. У 6 пациентов (4,14%) при внеплевральных ранениях сердца обнаружена гематома переднего средостения.

Таблица 2

Поврежденные органы, повреждения	Сочетанные ранения сердца			
	Число случаев			
	у умерших на догоспитальном этапе (n ₁ =140)		у госпитализированных (n ₂ =145)	
	абс.	%	абс.	%
Легкие	62	44,28	42	28,96
Трахея	1	0,78	—	—
Диафрагма	11	7,86	11	7,58
Печень	7	5,00	7	4,83
Желудок и кишечник	12	8,57	9	6,21
Поджелудочная железа	3	2,14	1	0,69
Селезенка	2	1,43	2	1,38
Почки	1	0,71	1	0,69
Мочевой пузырь	1	0,71	—	—
Травма черепа	1	2,14	2	1,38
Травма позвоночника	1	0,71	1	0,69
Крупные сосуды	6	4,28	3	2,07
Травма ребер и грудной клетки	4	2,86	3	2,07
Переломы костей	3	2,14	1	0,69
Множественные ранения мягких тканей	9	6,43	6	4,14

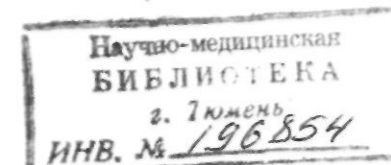


Таблица 3

Частота различных объемов крови в перикарде

Количество крови	Число больных			
	умерших на догоспитальном этапе (n ₁ =133)		госпитализированных (n ₂ =131)	
	абс.	%	абс.	%
До 100 мл	82	61,65	24	18,32
100—250 мл	20	15,04	39	29,77
300—450 мл	6	4,51	24	18,32
500 и более	3	2,26	8	6,11
Небольшое	22	16,54	23	17,56
Большое	—	—	13	9,92

Таблица 4

Частота различных объемов крови в грудной полости

Количество крови, мл	Число больных			
	умерших на догоспитальном этапе (n ₁ =136)		госпитализированных (n ₂ =127)	
	абс.	%	абс.	%
Нет	2	1,47	21	16,54
До 500	18	13,24	38	29,92
600—1000	34	25,00	35	27,56
1100—2000	48	35,29	24	18,90
2100—2500	32	23,53	7	5,51
Более 2500	2	1,47	2	1,57

Наши наблюдения свидетельствуют о том, что гемоперикард с количеством крови более 100 мл возникает преимущественно при ранах перикарда до 1,0—1,5 см. При большей ране, как правило, наблюдается экстраперикардиальное кровотечение. Во всех случаях огнестрельных ранений, при которых повреждения миокарда и перикарда более значительны, выраженного гемоперикарда обычно не бывает.

Величина гемоперикарда зависела от локализации ран сердца. Так, гемоперикард более 250 мл развивался преимущественно при проникающих ранениях желудочков — камер сердца с относительно высоким давлением, а также при ранениях аорты и легочной артерии (всего 38 случаев) и редко при ранениях предсердий (всего 7 случаев).

Известно, что свертываемость крови в полости перикарда и плевры в основном обусловлена быстротой кровотечения: чем в большем количестве и быстрее изливается кровь, тем больше образуется сгустков. Наличие сгустка в полости перикарда, закрывающего его рану, способствует накоплению крови и возникновению тампонады сердца. Среди госпитализированных больных частично свернувшийся гемоперикард наблюдался в 46,56% случаев.

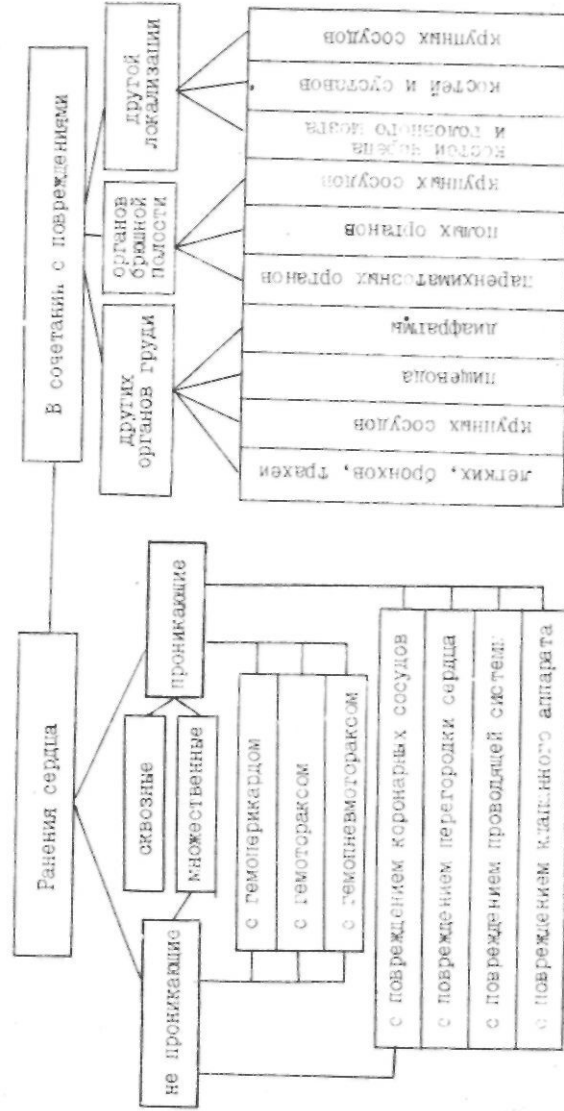
Сравнительный анализ повреждений показал, что пострадавшие, умершие на догоспитальном этапе, имели более тяжелую травму, о чем свидетельствуют данные табл. 5. Ниже представлена рабочая классификация ранений сердца, основанная на их патоморфологической характеристике.

Таблица 5

Характеристика ранений сердца у госпитализированных больных и умерших на догоспитальном этапе

Характер ранений	Число умерших на догоспитальном этапе (n ₁ =140)		Число госпитализированных (n ₂ =145)	
	абс.	%	абс.	%
Колото-резаные	87	62,14	140	96,55
Огнестрельные	53	37,86	5	3,45
Множественные	18	12,86	7	4,83
Сквозные	20	14,28	6	4,14
Сочетанные	81	57,86	56	38,62
Торakoabдоминальные	8	5,71	9	6,21
Изолированные ранения перикарда	4	2,86	13	8,96
Повреждение перегородок, клапанов	18	12,86	9	6,21
Ранения крупных коронарных артерий	11	7,86	7	4,83
Массивное наружное кровотечение	24	17,14	12	8,28
Гемоперикард (n ₁ =133, n ₂ =131):				
до 250 мл	124	93,23	86	65,65
более 250 мл	9	6,77	45	34,35
Гемоторакс (n ₁ =136, n ₂ =127):				
малый	20	14,71	59	46,46
средний и большой	116	85,29	68	53,54
Гематома средостения	9	6,43	6	4,14

Рабочая классификация ранения сердца



Тяжесть состояния пострадавшего и основные патофизиологические механизмы расстройств жизненно важных функций при ранениях сердца связаны главным образом с двумя факторами: объемом кровопотери и степенью сдавления сердца при развитии напряженного гемоторакса. При осложненных вариантах (повреждении коронарных артерий, интракардиальных структур) и при сочетанных ранениях патогенез травмы значительно усложняется и определяется еще и характером перечисленных повреждений.

Несмотря на многочисленную литературу, посвященную шоку, пока не выработано единого взгляда на многие аспекты этой многогранной проблемы. Согласно наиболее современному представлению, шок — специфический циркуляторно-метаболический синдром, в котором нарушения микроциркуляции и последующее повреждение клеток являются важными звеньями в патогенезе независимо от причины нарушения гомеостаза (Зайковский Ю. Я., Ивликов В. Н., 1978; Кулагин В. К., 1978; Лебедев Р. Н. и соавт., 1978; Селезнев С. А., 1986). Произвольность классификации шока по тяжести обуславливает различия в оценке общего состояния пострадавших в лечебных учреждениях (Оборин А. Н., 1982). Необходимо отметить, что явления кровопотери, геморрагического и травматического шока по своим патофизиологическим звеньям в основном идентичны как при ранениях сердца, так и при любой другой травме грудной клетки. Тампонада сердца — более сложное состояние, патофизиологические механизмы развития которого еще недостаточно изучены, а некоторые существующие положения являются спорными.

В настоящее время установлено, что любая сколько-нибудь заметная кровопотеря сопровождается геморрагическим, или гиповолемическим, шоком, в основе которого — дефицит объема циркулирующей крови, уменьшение венозного возврата к сердцу и давления наполнения, следствием чего является уменьшение ударного и минутного объемов сердца и снижение артериального давления (Зильбер А. П., 1984; Рябов Г. А., 1983; Schuster H. P. et al., 1981). Организм реагирует на указанные нарушения повышением возбудимости симпатических отделов вегетативной нервной системы и максимальным выбросом катехоламинов — адреналина, норадреналина. Вследствие этого возрастает частота сердечных сокращений, увеличивается периферическое сопротивление сосудов. Симптоадренергическая реакция представляет собой попытку организма, несмотря на

уменьшение ударного объема сердца, удержать минутный объем и артериальное давление в нормальных пределах (Рябов Г. А., 1983). Нарушения центральной гемодинамики при гиповолемии тесно связаны с расстройством микроциркуляции (Вейль М. Г., Шубин Г., 1971; Кулагин В. К., 1978; Селезнев С. А., 1986). Уменьшение капиллярного кровотока приводит к развитию локального нарушения обмена веществ в тканях, отличительным признаком которого является метаболический ацидоз (Рябов Г. А., 1983). В результате этого возникают нарушения кислородной и энергозависимых функций клеток и гибель последних.

Клинические симптомы гиповолемического шока на фоне кровопотери хорошо известны: бледно-цианотичная или мраморная окраска кожи, снижение температуры кожных покровов, их влажность, беспокойство больного, затемнение сознания, диспноэ, тахикардия, венозная и артериальная гипотония, олигурия и т. д.

При ранениях груди с повреждением сердца нередко возникает гемопневмоторакс со смещением или флотацией средостения, что служит патоморфологической основой травматического шока, для которого также характерна гиповолемия. Развитию такого шока способствует и тяжесть сочетанных травм.

Ориентировочно классифицировать кровопотерю по ее тяжести можно исходя из объема циркулирующей крови (ОЦК). Умеренная степень соответствует потере менее 30% ОЦК, массивная кровопотеря — более 30%, смертельная — более 60% объема циркулирующей крови. Однако существующие методы определения ОЦК (разведение индикатора, термодиллюции, реография и др.) трудоемки и малоприменимы в экстренных случаях.

При определении тяжести травматического и гемморрагического шока по соотношению клинических данных и дефицита объема циркулирующей крови согласно четырехступенной классификации (Беркутов А. Н.) различают:

шок I степени — легкий. Общее состояние больного не внушает опасений. Сознание сохранено, больной правильно отвечает на вопросы, но неохотно вступает в контакт. Кожа и видимые слизистые бледные. Температура нормальная или слегка понижена. Пульс ритмичный, но учащенный — до 100 уд/мин. Артериальное давление — 90—100 мм рт. ст. Объем циркулирующей крови снижен на 20%, или на 1000 мл. Тоны сердца приглушены. Дыхание ров-

нос, но учащенное. Гипорефлексия выражена слабо; шок II степени — средней тяжести. Кожные покровы с сероватым оттенком, холодные на ощупь. Больного мучает жажда. Пульс учащен до 100 уд/мин, но ритмичный. Артериальное давление — 80 мм рт. ст. Объем циркулирующей крови снижен на 30%, или на 1500 мл. Дыхание учащенное и поверхностное. Клинически определяется гипорефлексия;

шок III степени — тяжелый. Кожные покровы серовато-синюшного цвета, покрыты холодным липким потом. Больной безучастен, резко адинамичен. Артериальное давление — 70 мм рт. ст. Пульс — 120—130 уд/мин. Объем циркулирующей крови снижен на 45%, или на 2000 мл;

шок IV степени — терминальное состояние. Сознание отсутствует. Зрачки широкие, слабо реагируют на свет. Артериальное давление ниже 70 мм рт. ст. Пульс слабый, плохо сосчитывается. Дыхание поверхностное, неравномерное. В результате гипоксии мозга часто появляются судороги. Объем циркулирующей крови снижен на 50%, или на 2500 мл.

Терминальное состояние, характеризующееся глубоким нарушением жизненно важных функций организма, подразделяется следующим образом:

1) преагональное состояние: пульс на периферических артериях и артериальное давление не определяются, но на сонных или бедренных артериях пальпируется слабый пульс; имеется выраженная одышка, бледность кожных покровов или цианоз;

2) агональное состояние (греч. *agonio* — борьба) — последнее функциональное проявление приспособительных и компенсаторных возможностей организма. Агония характеризуется дальнейшим развитием всех нарушений преагонального состояния. Наблюдаются патологические ритмы дыхания, прогрессируют нарушения сердечной деятельности, может развиваться брадикардия;

3) клиническая смерть — заключительная фаза терминального состояния, которая характеризуется отсутствием кровообращения, дыхания, сознания. Обменные процессы резко понижаются, однако полностью не прекращаются благодаря механизму анаэробного гликолиза. В среднем через 5—7 мин наступает необратимое повреждение клеток коры головного мозга, а затем и подкорковых структур. Следует учитывать, что если клиническая смерть наступает на фоне дли-

тельной гипоксии органов и тканей при длительном периоде шока, предагонии, то продолжительность ее естественно сокращается и она быстро переходит в биологическую смерть.

Биологическую смерть в обобщенном виде определяют как необратимое прекращение жизнедеятельности организма.

При установлении величины кровопотери важное значение имеет уровень гематокрита (Ж) и гемоглобина (Нб) пострадавшего (Барашков Г. А., 1953). Следует отметить, что снижение этих показателей происходит постепенно; сразу после травмы они, как правило, не успевают существенно измениться и поэтому не отражают объем кровопотери.

Особо следует обратить внимание на высокую диагностическую ценность при ранениях сердца такого показателя, как центральное венозное давление (ЦВД): он отражает сократительную способность миокарда, а также приток к правому сердцу и косвенно объем циркулирующей крови. Резкое уменьшение объема циркулирующей крови приводит, как правило, к снижению этого показателя (в норме 60—120 мм вод.ст.). В то же время при ранениях сердца, сопровождающихся тампонадой, и при ранениях, осложненных травмой интракардиальных структур и коронарных артерий, может наблюдаться венозная гипертензия, о чем будет сказано ниже.

Расстройства дыхания при геморрагическом и травматическом шоке связаны как с нарушением внешнего дыхания в результате повреждений грудной клетки, переломов ребер, пневмоторакса и т. п., так и с ухудшением кислородотранспортной функции крови и газообмена в тканях. Наиболее простым методом оценки этих функций является определение процентного содержания в венозной и артериальной крови оксигемоглобина и артерио-венозной разницы процентного содержания оксигемоглобина. Так, например, снижение процентного содержания оксигемоглобина артериальной крови может свидетельствовать о нарушении внешнего дыхания или о шунтировании кровотока в легких, снижение этого показателя в венозной крови и увеличение артерио-венозной разницы может возникать при явлениях сердечной слабости.

Известно, что нарушения функции почек тесно связаны с расстройствами гемодинамики. Снижение скорости диуреза характерно для шока, отражает уровень системного артериального давления; диурез прекращается при показателях артериального давления ниже 60 мм рт. ст. Критической величиной почасового диуреза является выделение мочи в количестве 30—40 мл/ч.

Для более полного представления о характере происходящих нарушений жизненно важных функций организма и прогнозирования исхода геморрагического шока кроме определения степени шока необходимо различать следующие стадии его развития (Рябов Г. А. и соавт., 1983):

— компенсированный геморрагический шок (I стадия): обусловлен такой кровопотерей, которая достаточно хорошо компенсируется функциональными изменениями сердечно-сосудистой системы. Сознание у пострадавшего обычно сохранено. Кожные покровы бледные, конечности холодные. Важным симптомом является запустевание подкожных вен. Частый пульс слабого наполнения. Артериальное давление, несмотря на сниженный сердечный выброс, может быть нормальным в связи с компенсаторной вазоконстрикцией. Количество выделяемой мочи снижается наполовину или более (при норме 1—1,2 мл/мин). Центральное венозное давление снижается и нередко становится близким к нулю. Компенсированная стадия шока может продолжаться довольно долго, особенно в тех случаях, когда кровотечение прекратилось;

— декомпенсированный обратимый шок (II стадия): характеризуется дальнейшим углублением расстройств кровообращения, при которых развивающийся спазм периферических сосудов не компенсирует малый сердечный выброс и происходит снижение системного артериального давления. Нарушения кровообращения в жизненно важных органах — мозге, сердце, печени, почках — начинаются главным образом в стадии декомпенсации, когда и развиваются классические симптомы шока. В стадии декомпенсации становится выраженным ацидоз. Одышка обусловлена как нарастающей гипоксией, так и нарушением органного кровотока, особенно в головном мозге. При этом возникает дыхательный алкалоз как следствие усиления процессов элиминации углекислоты;

— необратимый геморрагический шок (III стадия): с качественной стороны почти не отличается от декомпенсированного обратимого шока и является стадией еще более глубоких патологических процессов, которые в корне нарушают метаболизм и другие функции организма столь глубоко, что их возобновление практически невозможно. Развитие необратимости при шоке является лишь вопросом времени. Если декомпенсация кровообращения длится более 12—24 ч и прогрессирует, т. е. если, несмотря на проводимое лечение, артериальное давление остается низким, сохраняется кома, наблюдается олигу-

рия, прогрессивно снижается температура тела, появляются гипостатические изменения на коже и углубляется ацидоз, то шок следует считать необратимым.

Сложным с точки зрения патофизиологии и клиники является синдром тампонады сердца, который возникает в тех случаях, когда кровь, поступающая из раны сердца, скапливается в сердечной сорочке, вызывая сдавление сердца. В перикарде в норме может содержаться 20—50 см³ серозной жидкости, ее количество редко достигает 80—100 см³. Но при быстром накоплении более 150 мл жидкости повышается внутриперикардальное давление и возникает компрессия сердца.

Проблема тампонады сердца интересовала экспериментаторов и хирургов с давних пор. Еще в 1862 г. Morgagni указывал, что скопление крови в перикарде служит основной причиной смерти при ранениях сердца. Термин «тампонада» сердца впервые Евел Rose (1884 г.).

В 1889 г. J. Cohnheim в эксперименте на животных показал, что быстрое введение жидкости в полость перикарда приводит к подъему периферического венозного давления и снижению артериального давления. Несколько позже на различных экспериментальных моделях тампонады подобный гемодинамический эффект наблюдали и другие авторы (Гончаров П. П., 1936; Kuno Y., 1917; Lewis T., 1908; Starling E. H., 1897). На такие же изменения гемодинамики в клинических условиях указывали D. H. Spodick (1967), R. F. Wilson и S. S. Bassett (1966), P. H. Wood (1956), S. T. Yao et al. (1968) и др.

При острой тампонаде кроме характерных изменений артериального давления при исследовании крдиогеодинамики отмечается снижение сердечного и ударного индексов, повышение общего периферического сопротивления сосудов, на что указывают многие авторы (Lange R. L. et al., 1966; Warden J. V. et al., 1946; Shoemaker W. C. et al., 1966; Shoemaker W. C. et al., 1970, и др.). J. Cohnheim (1889) объяснял эти изменения снижением венозного возврата в результате сдавления устьев полых вен на фоне повышения внутриперикардального давления. L. N. Katz и H. W. Gauchat (1924), J. Metcalfe et al. (1952) считали, что при тампонаде существует градиент давления между полыми венами и пазухой предсердия, а R. J. Golinko et al. (1963) указывали на существование градиента давления между левым предсердием и легочными венами.

J. P. Isaacs et al. (1954) в эксперименте на собаках и изолированных сердцах животных установили, что градиент давления между правым предсердием и полыми венами не превышает 0,2 мм рт. ст. как в контрольной серии опытов, так и в период создания тампонады сердца и, следовательно, гемодинамические изменения нельзя объяснить затруднением венозного возврата при входе в правое предсердие.

Более детальные исследования выявили повышение при тампонаде сердца давления в правом и левом предсердиях, снижение давления в бедренной и легочной артериях и уменьшение сердечного выброса (Martin J. W., Schenk W. G. Jr., 1960; Metcalfe J. et al., 1952; Sharp J. T. et al., 1960).

Установлено, что при тампонаде сердца, несмотря на абсолютное повышение давления в предсердиях, разность между давлением в предсердиях и перикарде (эффективное давление наполнения) уменьшается (Isaacs J. P. et al., -

Основными причинами снижения минутного объема сердца J. W. Martin и W. G. Jr. Schenk (1960), J. P. Isaacs et al. (1954) считают уменьшение эффективного давления наполнения правого желудочка за счет сдавления правого предсердия, а также механическое ограничение деятельности правого желудочка.

R. A. O'Rourke et al. (1967) сделали попытку в эксперименте изучить влияние острой тампонады сердца на кровоток в коронарных сосудах. Так же, как и другие авторы в более ранних исследованиях (Nerlick W. E., 1951; Wood P. H., 1956), они получили в большинстве случаев снижение коронарного кровотока. Однако авторам не удалось установить, является ли это следствием уменьшения механической работы сердца, или это результат снижения сердечного выброса. Найденное ими значительное падение содержания кислорода в коронарном синусе во время тампонады сердца указывает на то, что коронарный кровоток может быть недостаточным для метаболических потребностей миокарда.

Развитие тампонады сердца находится в прямой зависимости от внутриперикардального давления. В эксперименте с нанесением ран сердца и ушибом миокарда Н. Н. Малиновский и соавт. (1979) установили, что при ранении желудочков, особенно левого, темп нарастания тампонады сердца достаточно велик, при ранении предсердий — более медленный. При быстро развивающейся тампонаде вследствие массивного кровотечения из венечных артерий сердца, правого и лево-

го желудочков смерть от тампонады сердца наступает в течение 1—2 ч после ранения; при источниках кровотечения с более низким давлением (предсердия, ушки, венечные артерии) возможно, что кровотечение иссякнет к тому времени, когда давление в сердечной сорочке сравняется с давлением в кровоточащем сосуде или сердечной полости (Schmitt H. W., Kudas J., 1961).

Механизм смерти при тампонаде сердца в эксперименте (показали J. S. Carey et al. (1967), С. Marchegiani et al. (1967)). При нарастании количества жидкости в перикарде давление в предсердиях растет, а градиент давления между легочной артерией и левым предсердием падает. Если этот градиент приближается к нулю, циркуляция крови в легочной артерии прекращается и сердце останавливается.

Исчезновение градиента давления между различными отделами системы кровообращения С. Marchegiani et al. (1967) назвали фундаментальным гемодинамическим феноменом при тампонаде сердца.

Мы провели экспериментальные исследования гемодинамики при тампонаде сердца и изучили некоторые методы интенсивной терапии. Была использована модифицированная модель тампонады сердца (Вульф В. Н., 1986) с введением в перикард физиологического раствора и изучением гемодинамики методом электромагнитной флуометрии. При этом также исследовали кислородотранспортную функцию крови и кислотно-щелочное состояние.

По мере поступления жидкости в полость перикарда и повышения внутриперикардального давления до (12,4±0,7) см вод. ст. (табл. 6) венозное давление возрастало с (3,15±0,3) до (10,0±0,4) мм рт. ст. В то же время отмечено уменьшение минутного объема и ударного объема сердца соответственно с (22,54±0,12) до (0,88±0,6) л-мин⁻¹ и с (22,5±1,4) до (5,2±0,6) мл, сердечного индекса с (4,3±0,1) до (1,5±0,1) л-мин⁻¹-м⁻². Эти изменения сопровождались увеличением частоты сердечных сокращений с (118±5) до (175±6) уд-мин⁻¹ и общего периферического сопротивления сосудов с (3716±210) до (5556±322) дин-ссм⁻⁵ (P<0,001 по всем показателям).

Наряду с изменениями показателей гемодинамики имелись выраженные изменения показателей газообмена. В артериальной и венозной крови отмечено снижение парциального давления кислорода и оксигемоглобина, которое было более отчетливым со стороны венозной крови: соответственно с

(52,9±3,7) до (32,9±2,2) мм рт. ст. и с (80,1±1,9) до (45,3±2,5)%; это приводило к существенным изменениям артерио-венозной разницы (АВР) и по оксигемоглобину. Так, если АВР в исходном состоянии животного составляла (16,6±1,9)%, то на высоте тампонады сердца она увеличивалась до (48,3±3,2)%, т. е. почти в 3 раза (P<0,001).

Таблица 6

Показатели гемодинамики и кислородотранспортной функции крови у собак (n=24) при тампонаде сердца (M±m)

Показатели *	Исходные данные	Данные при тампонаде	P
ВИД, см вод. ст.	0	12,4±0,7	<0,001
ВД, мм рт. ст.	3,15±0,3	10,1±0,4	<0,001
АД, мм рт. ст.	116,0±3,5	67,8±2,7	<0,001
ЧСС, уд-мин ⁻¹	118±5	175±6	<0,001
МО, л-мин ⁻¹	2,54±0,12	0,88±0,66	<0,001
УО, мл	22,5±1,4	5,2±0,6	<0,001
СИ, л-мин ⁻¹ -м ⁻²	4,3±0,1	1,5±0,1	<0,001
ОПС, дин-ссм ⁻⁵	3716±210	5556±322	<0,001
pO _{2a} , мм рт. ст.	121,0±12,5	95,5±9,0	>0,05
pO _{2в} , мм рт. ст.	52,9±3,7	32,9±2,2	<0,001
НЬO _{2a} , %	96,6±0,6	93,7±1,5	>0,05
НЬO _{2в} , %	80,1±1,9	45,3±2,5	<0,001
АВР, %	16,6±1,9	48,3±3,2	<0,001
pH, ед.	7,30±0,01	7,29±0,01	>0,05
pCO ₂ , мм рт. ст.	26,9±1,1	29,8±1,4	>0,05
ВЕ, ммоль-л ⁻¹	-12,2±0,7	-11,8±1,0	>0,05

* Здесь и далее:

ВИД — внутриперикардальное давление,
ВД — венозное давление,
ЦВД — центральное венозное давление,
АД — артериальное давление (среднее),
ЧСС — число сердечных сокращений,
МО — минутный объем сердца,
УО — ударный объем сердца,
СИ — сердечный индекс,
ОПС — общее периферическое сопротивление сосудов,

pO_{2a} — парциальное давление кислорода в артериальной крови,
pO_{2в} — парциальное давление кислорода в венозной крови,
НЬO_{2a} — оксигемоглобин артериальной крови,
НЬO_{2в} — оксигемоглобин венозной крови,
АВР — артерио-венозная разница по оксигемоглобину,
pH — общая кислотность крови
pCO₂ — парциальное давление углекислого газа,
ВЕ — дефицит оснований.

При исследовании кислотно-щелочного состояния как до, так и после воспроизведения тампонады сердца выявлена картина метаболического ацидоза. Так, при тампонаде кислотность крови составляла $(7,29 \pm 0,01)$ ед., парциальное давление углекислого газа — $(29,8 \pm 1,4)$ мм рт. ст., а дефицит оснований был равен $(-11,8 \pm 1,0)$ ммоль-л⁻¹.

Важным представляется тот факт, что изменения внутриперикардального, артериального и венозного давления зависели от количества жидкости в перикарде и, таким образом, отражали стадийность развития тампонады сердца (рис. 6). Так, артериальное давление оставалось стабильным, а при подъеме давления в перикарде выше 2—4 см вод. ст. наблю-

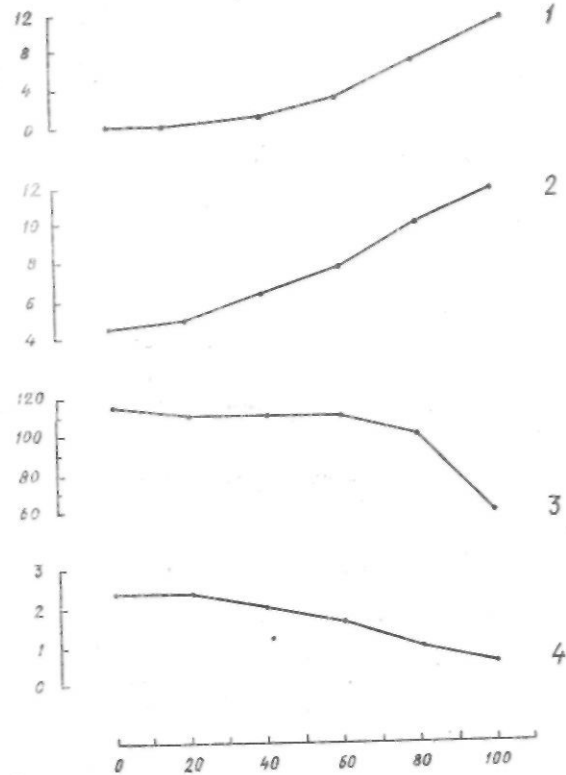


Рис. 6. Изменение показателей гемодинамики в зависимости от количества жидкости в перикарде. Собака, 12 кг. По осям абсцисс — количество жидкости в перикарде (мл); по осям ординат: 1 — ВПД (см вод. ст.), 2 — ВД (мм рт. ст.), 3 — АД_р (мм рт. ст.), 4 — МО (лХ Хмпн—)

далось его заметное уменьшение, минутный объем сердца снижался при этом с 2,4 до 0,6 л-мин⁻¹. В данном случае критическим внутриперикардальным объемом был объем 60 мл, после чего добавление в перикард всего лишь 10—20 мл жидкости существенно сказывалось на гемодинамике и приводило к резкому возрастанию внутриперикардального и снижению артериального давления.

Состояние гемодинамики зависело также от фазы дыхания: отмечено возрастание внутриперикардального и венозного и снижение артериального давления в момент вдоха, особенно на высоте тампонады.

Перикард является гибким, по малоэластичным образованием, в связи с чем по мере накопления жидкости в его полости мы наблюдали постепенное повышение внутриперикардального давления. Можно предположить, что избыточное внутриперикардальное давление в первую очередь начинает воздействовать на правое и левое предсердия — полости сердца с относительно меньшим исходным давлением, чем в полостях желудочков. При тампонаде существенно возросло давление в правом предсердии по сравнению с исходными величинами — более чем в три раза.

Как показывали наши наблюдения, артериальное давление вначале оставалось стабильным, затем постепенно снижалось, а при достижении критического давления в перикарде наблюдалось быстрое его падение. Постепенно уменьшались минутный и ударный объемы сердца. Эти данные отражают стадийность изменений гемодинамики. Повышение частоты сердечных сокращений и общего периферического сопротивления, сосудов, отмеченное нами в момент тампонады, нужно рассматривать как компенсаторный фактор, нацеленный на стабилизацию артериального давления при снижении минутного объема сердца.

Нарушения гемодинамики при тампонаде сердца были тесно связаны с расстройствами тканевого обмена, о чем свидетельствовали выявленные нами характерные изменения газового состава и кислородотранспортной функции крови. Исследуя КЩС при тампонаде, мы наблюдали метаболический ацидоз как проявление анаэробного метаболизма, развивающегося в связи с неадекватной перфузией тканей. Наличие гипоксии тканей и увеличение утилизации кислорода при тампонаде подтверждались изменениями показателей газообмена и, в частности, уменьшением напряжения кислорода в венозной крови и увеличением артерио-венозной разницы по оксигемоглобину.

С учетом данных литературы и результатов собственных экспериментальных исследований можно предположить следующие основные механизмы снижения минутного объема при тампонаде сердца: а) уменьшение диастолического наполнения желудочков в связи с уменьшением притока крови при высоком давлении в правом предсердии; б) ограничение выброса правого желудочка и наполнения левого предсердия за счет высокого давления в левом предсердии и уменьшения градиента давления между правым желудочком и левым предсердием; в) механическое ограничение диастолы желудочков в связи с высоким внутривнутриперикардиальным давлением, уменьшающее их наполнение и систолический объем. В связи со снижением минутного объема, высоким внутривнутриперикардиальным давлением уменьшается коронарный кровоток, что также сказывается на функции сердца как насоса, уменьшая его производительность.

На основе выявленных изменений гемодинамических показателей с практической точки зрения нам представилось целесообразным различать две стадии тампонады сердца (В. Н. Вульф, 1986): 1-я — с умеренным повышением внутривнутриперикардиального и венозного давления; 2-я — с высоким внутривнутриперикардиальным и венозным давлением.

Первая стадия — это стадия относительной компенсации тампонады, при которой уровень артериального давления при сниженном минутном объеме поддерживается повышением общего периферического сопротивления сосудов и частоты сердечных сокращений. Она соответствует гемодинамическим изменениям, возникающим вследствие кровотечения при ранении полостей сердца с относительно низким давлением (предсердия) или остановившимся кровотечением из желудочков.

Вторая стадия — декомпенсированная тампонада, которая может возникать при продолжающемся кровотечении из желудочков и в дальнейшем приводит к критическому падению минутного объема сердца и артериального давления, остановке кровообращения.

Как показывает опыт, особенно опасным осложнением ранений сердца является повреждение коронарных сосудов. Установлено (в том числе и экспериментально), что повреждение основных стволов левой и правой коронарных артерий является абсолютно смертельным. Раненые с такими повреждениями погибают на месте происшествия, о

чем свидетельствует анализ данных судебно-медицинской экспертизы.

При повреждении коронарных артерий среднего калибра, например передней межжелудочковой ветви левой коронарной артерии, развивается тяжелая ишемия миокарда с явлениями кардиогенного шока. То же самое происходит при перевязке или захватывании в шов артерии при кардиоррафии. Ранение более мелких сосудов может не сопровождаться опасными для жизни осложнениями.

Патогенез ранений сердца усложняется при сопутствующей травме внутрисердечных структур.

При повреждении межпредсердной перегородки обычно формируются дефекты небольших размеров, щелевидной формы, и в связи с малым градиентом давления между правым и левым предсердием (в норме не более 4—6 мм рт. ст.) значительного шунтирования крови в правые отделы сердца не происходит, в связи с чем существенно не меняется кардиогемодинамика. В дальнейшем такие дефекты могут спонтанно закрываться.

Травматические дефекты межжелудочковой перегородки являются более тяжелым повреждением. Через дефекты около 1,0 см и больше происходит значительный сброс крови из левого желудочка в правый — до 30% и более к минутному объему в малом круге кровообращения. Закономерное следствие этого — возникновение острой перегрузки правых отделов сердца и гипертонии малого круга кровообращения. В дальнейшем при таких дефектах может развиваться легочная гипертензия.

При повреждении клапанов и клапанного аппарата (створки, папиллярные мышцы, хорды) возникает нарушение функции клапана: появляется регургитация (обратный сброс крови), что также уже в ранние сроки сопровождается существенными расстройствами кардиогемодинамики с возникновением острой недостаточности сердца. Так, например, значительное нарушение функции митрального клапана вследствие его повреждения может приводить к развитию острой левожелудочковой недостаточности и отеку легких.

Травма проводящей системы сердца проявляется в виде нарушений ритма и проводимости сердца, что при развитии выраженной брадиаритмии приводит к снижению сердечного выброса. Нарушение ритма и проводимости сердца (блокады проведения импульсов, диссоциации ритма, идеовентрикулярный ритм и т. п.) могут быть следствием гипоксии миокарда

и проводящей системы на фоне тампонады сердца или массивной кровопотери.

Нарушения гемодинамики при ранениях сердца тесно связаны с нарушениями метаболических процессов в организме, которые проявляются в виде метаболического ацидоза, циркуляторной гипоксии, электролитных сдвигов, нарушений свертывающей и противосвертывающей системы. Все это в совокупности приводит к повреждению клеток и тканей различных органов с нарушением их функций.

Ранения сердца характеризуются быстрым прогрессирующим шоком и часто приводят к терминальному состоянию (преагония, агония, клиническая смерть), остановке кровообращения. В настоящее время под остановкой кровообращения понимают помимо асистолии неэффективную сердечную деятельность, проявляющуюся фибрилляцией желудочков, тяжелыми формами атриовентрикулярной блокады сердца и другими видами неэффективных сердечных сокращений (Пермяков Н. К., 1985).

По нашим данным, остановка кровообращения при тампонаде сердца происходит преимущественно в виде асистолии. Для массивной кровопотери и тяжелой травмы более характерно развитие фибрилляции желудочков.

Таким образом, с точки зрения патоморфологии ранения сердца характеризуются многообразием форм, что, в свою очередь, проявляется многообразием патофизиологических нарушений.

Ш

КЛИНИКА И ДИАГНОСТИКА РАНЕНИЙ СЕРДЦА

Клинике и диагностике ранений сердца уделено достаточно много внимания в работах Ю. Ю. Джанелидзе (1953 а, б, в), С. В. Лобачева (1958), Ю. С. Гилевича и соавт. (1973), Е. А. Вагнера (1975, 1981). Вместе с тем, по данным литературы, ранения сердца диагностируются до операции только в 54—83% случаев (Виноградова О. И., Фидрус Е. И., 1972; Комахидзе М. Э., 1966; Королев Б. А. и соавт., 1976; Короткевич Г. Е. и соавт., 1985), что обусловлено прежде всего отсутствием при ряде обстоятельств возможности осуществить

диагностику по определенному плану, включающему сумму известных диагностических мероприятий (Щербатенко М. К., Фидрус Е. И., 1973). Это и понятно: нарастание явлений шока, развитие терминальных состояний и необходимость срочного проведения комплекса реанимационных мероприятий могут стать причиной недостаточного обследования больных, диагностических ошибок. Процент ошибок увеличивается при тяжелой сочетанной травме.

Известно, что не все проникающие ранения груди требуют экстренного оперативного лечения. Диагноз «ранение сердца» у больного с ранением груди является важным фактором, позволяющим определить тактику лечения, высказать в пользу проведения срочной операции. В то же время данный диагноз как единственный является далеко не полным. Действительно, ведь кроме принятия решения о проведении операции хирург и реаниматолог решает и ряд других, не менее важных, вопросов: какова тяжесть состояния больного и чем она обусловлена; какой характер шока преобладает и что является его первопричиной: кровопотеря, тампонада или тяжелые сочетанные ранения. Весьма важно установить уже до операции, какой отдел сердца поврежден, имеется ли травма крупных коронарных артерий, внутрисердечных структур: перегородок, клапанов, проводящей системы. Не менее важной является также информация о характере и степени тяжести нарушений функции дыхания и кардиогемодинамики, о состоянии внутренней среды: кислотно-щелочного баланса, обмена электролитов и т. п.

Нужно признать, что дифференцированный диагноз до операции всегда труден, тем более что первичный осмотр больного с ранением сердца может проводить врач, недостаточно владеющий специальными методами кардиологического исследования. Но, несомненно, дифференцированный подход к диагностике имеет исключительно важное значение, так как позволяет выбрать оптимальный комплекс интенсивной терапии, реанимации и хирургического лечения ранений сердца.

Клинические варианты (формы) ранений сердца

С учетом характера повреждений сердца и сочетанных ранений других органов, патофизиологической характеристики нарушений жизненно важных функций целесообразно выделять клинические варианты (формы) ранений сердца (табл. 7).

· 1 ·

Таблица 7

Клинические варианты (формы) ранений сердца

Клинические формы	Характер повреждений и патофизиологические проявления
I. С преобладанием кардиогенного шока	Проникающие или непроникающие ранения миокарда с тампонадой сердца без большой кровопотери (менее 30% ОЦК). Повреждения коронарных артерий с появлением зоны ишемии миокарда. Повреждения внутрисердечных структур (перегородок, клапанов, проводящей системы) с острыми нарушениями внутрисердечной гемодинамики
II. С преобладанием гиповолемического шока	Ранения сердца изолированные, с дренажем полости перикарда или в сочетании с повреждением органов груди, живота и др. с большой кровопотерей (более 30% ОЦК)
III. Сочетание кардиогенного и гиповолемического шока	Ранения сердца изолированные и сочетанные, сопровождающиеся тампонадой сердца, повреждением коронарных сосудов, внутрисердечных структур в комбинации с большой кровопотерей, включая и кровопотерю из сосудов паренхиматозных органов груди и живота

Симптоматология, специальные методы исследования

Важным как для уточнения диагноза, так и для выбора оптимальной тактики лечения является установление характера ранений (огнестрельное, колото-резаное, колотое), направления раневого канала и его протяженности, времени происхождения. Эту информацию обычно удается получить из анамнеза. Однако при тяжелом шоке контакт с пострадавшим из-за нарушений сознания затруднен или невозможен. В этих случаях важными являются данные, установленные со слов сопровождающего медперсонала.

Мы уже отмечали, что 34 (23,43%) пациента нанесли себе ранения с целью самоубийства, 70 (48,28%) пострадавших поступили в состоянии алкогольного опьянения. Поведение таких больных бывает неадекватным, что в некоторых случаях изменяет клиническую картину, затрудняет обследование.

Симптоматика при ранениях сердца довольно многооб-

разна (табл. 8). Раненные в сердце обычно отмечают боли и другие субъективные ощущения в груди в области сердца, находятся в состоянии тревоги, испытывают чувство страха, беспокойство. Пострадавшие с явлениями тяжелого шока могут не предъявлять жалоб, а при сочетанной травме нередко обращают внимание на другие повреждения. С другой стороны, больные с выраженной тампонадой сердца, как правило, отмечают чувство нехватки воздуха, а при повреждении коронарных артерий и множественных ранениях — значительные боли в сердце.

Таблица 8

Частота некоторых симптомов при ранениях сердца
(общее число больных — 145)

Симптомы	Число случаев	
	абс.	%
Боли в области сердца	69	47,59
Ощущение нехватки воздуха	22	15,17
Локализация раны в области сердца	128	88,28
Цианоз лица и шеи	12	8,28
Набухшие вены шеи	10	6,90
Одышка (более 25—30 дыханий в 1 мин)	98	67,59
Расширение перкуторных границ сердечной тупости	41	28,28
Глухие сердечные тоны или их отсутствие при аускультации	98	67,59
Тахикардия (пульс более 90 уд/мин)	98	67,59
Отсутствие пульса на периферических артериях	13	8,97
Относительная брадикардия («парадоксальный» пульс)	26	17,93
Артериальная гипотония (АД систолическое менее 100 мм рт. ст.)	135	93,10
Венозная гипертензия (ЦВД более 140 мм вод. ст.)	67	46,21

О возможности ранений сердца заставляет подумать наличие раны грудной клетки и локализация ее в области проекции сердца или в прекардиальной зоне. Атипичное расположение ран затрудняет диагностику, может привести к диагностическим и тактическим ошибкам. Примером подобной ситуации служит следующее наше наблюдение.

Больной С, 27 лет, история болезни 5592, 1965 г. Поступил через 20 мин после ранения. Состояние удовлетворительное, алкогольное опья-

нение. Возбужден, отказывается от диагностических и лечебных мероприятий. Рана 0,7X0,4 см в эпигастральной области, не кровоточит. Пульс — 88 уд/мин, удовлетворительных качеств, АД — 130/80 мм рт. ст. Живот умеренно напряжен в эпигастральной области, перистальтика кишечника выслушивается. Через 1,5 ч состояние больного ухудшилось: пульс — 106 уд/мин, АД — 90/50 мм рт. ст. Заподозрено ранение органов живота с внутрибрюшным кровотечением. Больной срочно взят в операционную. Произведена верхне-срединная лапаротомия. В брюшной полости обнаружено около 1500 мл крови. Повреждений органов брюшной полости не выявлено. При осмотре диафрагмы обнаружена рана 1,0X0,4 см, с умеренным кровотечением. Сохранялась гипотония, несмотря на проводимую инфузионно-трансфузионную терапию. Срочно произведена левосторонняя торакотомия с целью ревизии органов грудной клетки. В плевральной полости кровь отсутствовала. Вскрыт перикард, в полости его было 200 мл жидкой крови. Обнаружено проникающее ранение верхушки левого желудочка (1,0X0,4 см). На рану сердца наложено 2 шва. Произведены ушивание раны диафрагмы, наложение редких швов на перикард, дренирование плевральной полости, послойное ушивание торакотомной и лапаротомной ран. Операция закончена при стабильных показателях гемодинамики. Выздоровление.

В данном случае имелось транедиафрагмальное ранение сердца с кровотечением в брюшную полость.

Такие симптомы, как цианоз лица и шеи, набухшие поверхностные вены, служат признаком венозной гипертензии, связанной с тампонадой сердца. При геморрагическом шоке более характерны бледность кожных покровов и видимых слизистых, «холодный» лот.

У большинства больных с ранениями сердца наблюдается одышка, связанная с нарушением кровообращения (циркуляторная гипоксия), а также с нарушениями функции внешнегo дыхания при гемопневмотораксе.

Вероятным признаком ранения сердца может служить наружное кровотечение, если оно достаточно выражено. Проводим наблюдение.

Больной П., 18 лет, история болезни 1919, 1975 г. Поступил в алкогольном опьянении через 15 мин после травмы. Повязка на грудной клетке пропитана кровью. Состояние тяжелое, кожные покровы бледные. Пульс — 120 уд/мин, АД — 80/40 мм рт. ст., ЦВД при пункции и катетеризации подключичной вены — 40 мм рт. ст. При аускультации в легких дыхание слева ослаблено, тоны сердца приглушены. Больной срочно взят в операционную. При снятии повязки выявлено при кашле и выдохе массивное кровотечение из двух колото-резаных ран 2,5x1,0 см в области соска слева. При торакотомии в плевральной полости обнаружено 1800 мл крови, з перикарде — около 50 мл. Ушиты две проникающие раны левого желудочка 2,0X0,3 см. Послеоперационный период протекал гладко. Выздоровление.

При дифференцированном подходе к диагностике важное значение имеет оценка гемодинамических показателей,

причем особенно информативными являются данные динамического наблюдения.

При исследовании частоты пульса на периферических артериях, а в терминальных состояниях на сонных и бедренных артериях почти у всех больных с ранениями сердца наблюдается тахикардия. В наших наблюдениях у 26 (17,93%) больных при терминальном состоянии и в случаях выраженной тампонады сердца отмечалась брадикардия, а также «парадоксальный» пульс — исчезновение или уменьшение пульсовой волны на вдохе. Последний симптом является одним из наиболее характерных признаков тампонады сердца.

При ранениях сердца, как правило, наблюдается артериальная гипотония со снижением систолического, диастолического и уменьшением пульсового давления. При исследовании центрального венозного давления, которое определяется при пункции и катетеризации подключичной вены, у больных с тампонадой сердца отмечается венозная гипертензия (140 мм вод. ст. и более). В группе больных с преобладанием кровотечения и при тяжелой сочетанной травме центральное венозное давление обычно снижено. Повышение центрального давления и его нарастание в динамике нередко являются решающим признаком ранения сердца с развитием тампонады, что позволяет правильно определить тактику лечения.

Большая Ю., 31 года, история болезни 4551, 1975 г. Доставлена в отделение реанимации через 40 мин после происшествия. При поступлении жалобы на боли за грудиной и в животе. На грудной клетке слева две раны: 1,5X0,5 см в V межреберье по среднеключичной линии и 3,0X0,3 см в подключичной области. В левом подреберье рана 2,0X0,5 см. Пульс — 124 уд/мин, АД — 60/0 мм рт. ст. В брюшной полости перкуторно определяется наличие свободной жидкости; отсутствие печеночной тупости, перистальтика кишечника не выслушивается. При пункции и катетеризации подключичной вены венозное давление — 200 мм вод. ст., непосредственно перед операцией оно возросло до 300 мм вод. ст. Заподозрено проникающее ранение брюшной и грудной полостей, ранение сердца с его тампонадой. Произведена срочная операция — левосторонняя переднебоковая торакотомия. В плевральной полости обнаружено не более 100 мл крови. Перикард синюшного цвета, при вскрытии его выделилось около 300,0 мл крови. Рана левого желудочка 2,0X0,5 см с пульсирующим кровотечением, сердечные сокращения вялые, брадикардия. На рану сердца наложены швы. После массажа сердца в течение 2 мин появились нормальные сердечные сокращения. Произведены лапаротомия, ушивание ран желудочка и тонкого кишечника. Операция закончена при стабильном состоянии больной. Выздоровление.

Таким образом, уровень венозного давления и его динамика могут служить важным критерием в дифференцировании нарушений гемодинамики при ранениях сердца.

Отмечено, что у больных с тампонадой сердца артериальное давление в начале появления гемоперикарда может быть умеренно сниженным, но оставаться некоторое время стабильным, а при нарастании гемоперикарда резко снижается, венозное же давление повышается постепенно. Эти данные отражают стадийность развития тампонады сердца. При преобладании экстраперикардиального кровотечения наблюдается постепенное снижение как артериального, так и венозного давления.

Клиника тампонады сердца зависит от величины гемоперикарда и быстроты его нарастания, в связи с чем представляется возможность выделять стадии тампонады (табл.9). Так, при скоплении менее 100 мл крови в перикарде характерных симптомов тампонады обычно еще не наблюдается. При наличии до 250 мл крови в перикарде (1-я стадия тампонады) имеется венозная гипертензия (ЦВД — до 180—200 мм вод. ст.), тахикардия; систолическое артериальное давление нормальное или умеренно снижено (до 100—80 мм рт. ст.). Во время операции в большинстве случаев обнаруживается ранение предсердий или остановившееся кровотечение при ранении желудочков. Приводим пример 1-й стадии тампонады сердца.

Таблица 9

Стадии острой тампонады сердца

Стадия	Пульс	Артериальное давление	Венозное давление	ЭКГ	Кол-во крови в перикарде	Характер ранения сердца
1 — относительной компенсации	Тахикардия или тахикардия «парадоксальный» пульс	Нормальное или 80—100 мм рт. ст.	Повышено — 180—200 мм вод. ст.	Нормальная или умеренное снижение вольтажа	До 250 мл	Ранение предсердий или остановившееся кровотечение из желудочков
2 — декомпенсации	Тахикардия «парадоксальный» пульс	Менее 80 мм рт. ст.	Более 200 мм вод. ст.	Снижение вольтажа, подъем интервала S—T	Более 250 мл	Продолжающееся кровотечение из желудочков

Больная С, 62 года, история болезни 6229, 1972 г. Доставлена бригадой реанимации через 3 ч после ранения грудной клетки. На месте

происшествия перед транспортировкой: пульс -- 98 уд/мин; АД -- 100/60 мм рт. ст. При поступлении в клинику: пульс — 100 уд/мин, АД — 90/60 мм рт. ст., ЦВД — 180 мм вод. ст. Рана 2,0X0,3 см у левого края грудины в IV межреберье, не кровоточит. Тоны сердца при аускультации приглушены. При плевральной пункции слева удалено 200 мл крови. На электрокардиограмме — умеренное снижение вольтажа желудочковых комплексов. Выполнена левосторонняя переднебоковая торакотомия. В плевральной полости обнаружено около 200 мл жидкой крови, ана перикарда — 1,5 см. После вскрытия перикарда из его полости эвакуировано 200 мл крови, обнаружена умеренно кровоточащая рана правого предсердия длиной 1,6 см. После бокового отжатия стенки предсердия зажимом рана ушита непрерывным обвивным швом. Наложены редкие швы на перикард, произведено дренирование плевральной полости, ушивание торакотомной раны. Выздоровление.

Если кровотечение в полость перикарда продолжается и скапливается более 250 мл крови, наблюдается 2-я стадия тампонады сердца. При исследовании ЦВД определяется значительное его повышение (200 мм рт. ст. и более), появляется «парадоксальный» пульс, цианоз лица и шеи, отмечается набухание поверхностных вен. Систолическое артериальное давление снижается (менее 80 мм рт. ст.). При аускультации тоны сердца практически не выслушиваются. У таких больных на операции обнаруживаются обычно активно кровоточащие раны желудочков. Приводим следующее наблюдение.

Больной 3., 23 лет, история болезни 8800, 1981 г. Поступил через 30 мин после нанесения ему ножевого ранения грудной клетки. При поступлении был в сознании, заторможен. Отмечался цианоз лица и шеи. Рана с ровными краями 2,0X1,0 см в области соска на грудной клетке слева. Пульс — 130 уд/мин на сонных артериях, АД — 40/0 мм рт. ст., ЦВД — 240 мм вод. ст. Тоны сердца не выслушиваются. Электрокардиограмма: синусовая тахикардия, снижение вольтажа желудочковых комплексов. Срочно произведена левосторонняя торакотомия. В плевральной полости находилось 100 мл крови. Рана перикарда 2,0X0,3 см. Перикард вскрыт впереди от диафрагмального нерва, удалено 350 мл крови, жидкой и в сгустках. АД после декомпрессии сердца повысилось до 100/50 мм рт. ст., ЦВД нормализовалось. Кровоточащая рана правого желудочка 1,8 см длиной < коло передней межжелудочковой ветви левой коронарной артерии ушита П-образным швом с подведением его под артерию с целью избежания ее перевязки или деформации. Выздоровление.

С точки зрения тяжести состояния больного 1-я стадия тампонады сердца, как правило, сопровождается легким и среднетяжелым шоком; при 2-й стадии развивается тяжелый шок и терминальное состояние.

При экстраперикардиальном кровотечении преобладают явления кровопотери, приводящие к развитию геморрагического (гиповолемического) шока. Симптомы геморрагического шока при ранениях сердца мало отличаются от таковых при

других видах кровотечения. Это бледность кожных покровов и слизистых, холодные на ощупь конечности, тахикардия, венозная и артериальная гипотония, олигурия и т. д.

В диагностике характера кровотечения и величины кровопотери необходимо учитывать выраженность наружного кровотечения, объем гемоторакса, дополнительную кровопотерю при сочетанных ранениях.

Диагноз ранения с повреждением перегородок сердца, клапанов или коронарных артерий затруднен в связи с тем, что основные проявления травмы сердца — кровотечение, тампонада и т. д. маскируют симптомы таких повреждений. При исследовании гемодинамики в этих случаях могут определяться симптомы кардиогенного шока, связанные с нарушением сократительной функции миокарда, перегрузкой отделов сердца, приводящих к резкому снижению сердечного выброса. Нередко на фоне артериальной гипотонии и тахикардии у больных с повреждением коронарных артерий и интракардиальных структур определяется повышение венозного давления. Характерным для таких пострадавших является тяжелое общее состояние, нарушение жизненно важных функций даже при отсутствии признаков кровотечения или тампонады.

При повреждении межжелудочковой перегородки сердца аускультативно определяется грубый систолический шум по левому краю грудины с эпицентром в IV межреберье. Шум возникает при прохождении струи крови из левого желудочка в правый через дефект в перегородке. Интенсивность шума зависит от величины дефекта, объема шунтируемой слева направо крови, давления в левом и правом желудочках: чем выше градиент давления, тем интенсивнее шум. При артериальной гипотонии и снижении давления в полостях сердца интенсивность систолического шума значительно уменьшается, при тампонаде сердца он может вообще не выслушиваться.

При повреждении митрального и трикуспидального клапанов может выслушиваться систолический шум в нижней трети грудины, точке Боткина и на верхушке сердца. Такой шум может также ослабевать в связи с уменьшением регургитации крови через клапан при резком снижении артериального давления. Топическая диагностика характера повреждения внутрисердечных структур и коронарных артерий должна продолжаться во время операции при ревизии сердца после остановки кровотечения, а при необходимости и после операции.

Возможны случаи проникающего ранения груди у больных, страдавших ранее патологией сердца (миокардит, приобретенные и врожденные пороки сердца и т. п.), причем сам пострадавший не всегда может знать о ней. В этих случаях могут появляться такие симптомы, как шумы над областью сердца, изменение рентгенологических контуров сердца и электрокардиограммы.

У больных с тяжелыми сочетанными ранениями диагностика также представляет известные трудности, поскольку сочетанные повреждения других органов, торакоабдоминальные ранения усложняют клиническую картину, нередко заглушают непосредственные симптомы ранения сердца. Примером может служить следующее наблюдение.

Больная А., 17 лет, история болезни 5925, 1968 г. Поступила через 40 мин после травмы. Ей были нанесены множественные ножевые ранения. Сознание при поступлении у пациентки отсутствовало. На грудной клетке в V межреберье по парастеральной линии слева две рядом расположенные колото-резаные раны 2,5X0,5 см, не кровоточат. Рана в мезогастральной области живота справа размером 2,5X0,8 см также не кровоточит. Общее состояние больной тяжелое. Пульс — 120 уд/мин, слабого наполнения, АД — 90/50 мм рт. ст. Тоны сердца приглушены, перкуторные границы сердца нормальные. Живот при пальпации умеренно напряжен во всех отделах, перистальтика кишечника не выслушивается. Обнаружен вдавленный перелом теменно-височной области черепа. При плевральной пункции слева жидкости и воздуха не получено. При транспортировке в операционную возникла остановка сердечной деятельности. Произведены закрытый массаж сердца в течение 3 мин, интубация, искусственная вентиляция легких, торакотомия, внутриартериальное нагнетание крови, прямой массаж сердца в течение 3 мин. Восстановились вялые сердечные сокращения. Ушита рана правого желудочка (2,5X0,5 см). Продолжены открытый массаж сердца и другие реанимационные мероприятия. Восстановились нормальные сердечные сокращения, АД поднялось до 90/40 мм рт. ст. Выполнена лапаротомия, ушиты раны желудка и печени. Произведены трепанация черепа, удаление субдуральной гематомы (60 мл) и вдавленных костных отломков. Операция закончена при стабильных показателях кровообращения. Послеоперационный период протекал тяжело: развилась двусторонняя плевропневмония, возникло нагноение послеоперационной раны на грудной клетке. После 2 месяцев лечения больная выписана в удовлетворительном состоянии.

В описанном случае диагноз ранения сердца был установлен при торакотомии, произведенной с реанимационной целью.

Следует иметь в виду, что проявления ранений сердца могут привести к недооценке тяжести и характера сочетанных повреждений и служить причиной диагностических и тактических ошибок, о чем свидетельствует одно из наших наблюдений.

Больной С, 21 года, история болезни 8004, 1976 г. Поступил с ножевым ранением грудной клетки и резаной раной верхней трети левого бедра. Состояние больного при поступлении было терминальным с критической гипотонией. При этом раны на грудной клетке и левом бедре не кровоточили. При обследовании установлен диагноз ранения сердца. Произведена срочная торакотомия в комплексе с реанимационными мероприятиями. Ушиты раны левого желудочка и левого легкого. Показатели гемодинамики постепенно стабилизировались. После ушивания плевральной полости обнаружено сильное кровотечение из раны бедра. При ревизии раны обнаружено ранение бедренной артерии (0,4X0,2 см) и вены (0,3X0,2 см). Наложены сосудистые швы. Послеоперационный период протекал гладко, в конечности восстановилось нормальное кровообращение.

Таким образом, в данном случае наблюдалось возобновление кровотечения из поврежденных бедренных сосудов в связи с повышением артериального давления.

При тяжелой сочетанной травме и наличии раны в области сердца в первую очередь, не расширяя по возможности комплекса диагностических мероприятий, следует исключить ранение сердца. В трудных случаях диагностики необходимо использовать пункцию плевральной полости, рентгенологическое и электрокардиографическое исследования, лапароцентез, пункцию перикарда, а при достаточно компенсированном состоянии — эхо-кардиографию. При стабильном состоянии больных в случаях отсутствия клинических данных, позволяющих (поставить точный диагноз, комплекс диагностических мероприятий может быть расширен за счет использования рентгенологических, функциональных, лабораторных и других методов исследования.

В наблюдениях Б. А. Королева и соавт. (1976) рентгенологический метод, электрокардиография (ЭКГ) и пункция перикарда для диагностики ранений сердца, за редким исключением, не применялись. Как справедливо отмечают В. П. Веселов и соавт. (1978), рентгенологические и электрокардиографические исследования имеют большое диагностическое значение, но они не всегда могут быть использованы в связи с крайне тяжелым состоянием пострадавших, с необходимостью экстренных реанимационных мероприятий и оперативного вмешательства. К рентгенологическому обследованию мы прибегли у 58 (40%) больных с ранениями сердца.

При анализе рентгенологических данных, на наш взгляд, целесообразно выделять достоверные и вероятные симптомы ранения сердца. К достоверным симптомам повреждения сердца относятся достаточно выраженное расширение его границ, сглаженность дуг по правому и левому контурам сердца, значительное ослабление пульсации контуров сердца

(признаки гемоперикарда). При этом следует учитывать, что быстрое скопление крови в полости перикарда может не сопровождаться значительным расширением его границ. В то же время рентгенограммы сердца в положении больного лежа на спине могут содержать ложнопозитивные данные о границах сердца. К вероятным признакам ранения сердца относятся средний и большой гемоторакс и гематома средостения.

Рентгенологическое обследование пострадавших с явлениями шока следует проводить с минимальной нагрузкой для больного в перевязочной или в операционной, с помощью передвижных рентгеновских аппаратов.

Электрокардиографические исследования (запись электрокардиограммы и мониторное наблюдение) при ранениях сердца важны для диагностики и выбора лечебной тактики на всех этапах лечебно-диагностической помощи, позволяют диагностировать ранение сердца, исследовать его функцию, корректировать лечебные мероприятия.

Работы многих авторов по электрокардиографическим исследованиям пострадавших с ранениями сердца посвящены диагностике различных патологических состояний и изменений в миокарде в основном в послеоперационном периоде и касаются небольшого количества наблюдений.

О. И. Виноградова и Е. И. Фидрус (1972) провели электрокардиографические исследования до операции у 12 больных. Очаговые изменения различной локализации, признаки гипоксии, по данным авторов, позволяли подозревать ранение сердца. Г. Г. Гельштейн (1954), анализируя электрокардиографические данные у 8 раненых, отмечает, что при ранениях мышцы сердца вследствие возникновения «тока повреждения» наблюдаются типичные изменения, позволяющие заподозрить ранение сердца даже при отсутствии клинических данных: смещение интервалов S—T в I и V₄ отведений при ранении левого желудочка, снижение S—T во II и III отведениях при ранении правого желудочка. По данным W. L. Sugg et al. (1968), электрокардиографические исследования до операции проводили у 34 больных. Из них у 21 наблюдались изменения S—T и T волн; признаки острого инфаркта миокарда были у 3 больных, желудочковые или предсердные экстрасистолы — у 4, и у 5 человек имелись нарушения проводимости.

Ю. С. Гилевич и соавт. (1973) относят изменения ЭКГ по типу инфаркта миокарда к достоверным признакам ранений сердца. По мнению L. M. A. Shaw et al. (1981), ин-

фарктоподобные изменения ЭКГ могут возникать при спазме коронарных артерий в ответ на травму миокарда и без повреждения коронарных артерий.

Изучение В. А. Павлишиным (1970) 76 электрокардиограмм после операции у 19 больных показывает, что в послеоперационном периоде нередко обнаруживаются значительные изменения, возникшие в результате оперативного вмешательства, а также вследствие различных осложнений. Более четкими изменения ЭКГ бывают у больных, перенесших перевязку поврежденных при ранении коронарных сосудов (Андросова Т. П., Грач З. Я., 1973; Луин М. М. и соавт., 1972; Jones E. W., Helmsworht J., 1968, и др.). Однако ряд авторов (Дорогань Д. А., Коновский А. Д., 1969; Эпштейн Я. С. и соавт., 1974, и др.) не отмечает каких-либо характерных изменений ЭКГ при ранениях сердца.

Расстройства сердечного ритма, различного рода блокады могут свидетельствовать о повреждении проводящей системы при ранениях сердца (Смирницкий В. В., 1971; Томашевский А. А., 1967; Ricks R. K. et al., 1965; Veyre V. et al., 1975).

А. Д. Федорова и В. Г. Чистякова (1953) пришли к выводу, что систематическое электрокардиографическое исследование в сочетании с клиническими данными позволяет более полно судить об анатомо-функциональных изменениях в сердце после операции по поводу его ранения.

Мы располагаем результатами анализа электрокардиографических исследований у 113 (77,93%) больных с ранениями сердца, из них у 59 больных они начаты с момента поступления в клинику, еще до операции. Анализ этих данных позволил сделать ряд заключений.

Так, при ранениях сердца, сопровождающихся гемоперикардом (более 150—200 мл), на ЭКГ наблюдается низкий вольтаж желудочковых комплексов QRS, особенно зубца R, возможно конкордантное смещение интервала S—T выше изоэлектрической линии в нескольких отведениях электрокардиограммы (рис. 7). Эти электрокардиографические данные обусловлены изменением электропроводности окружающей сердце среды в связи с наличием крови в перикарде, а также* ишемией субэпикариальных слоев миокарда вследствие сдавления сердца при тампонаде.

При состояниях выраженной кровопотери могут отмечаться признаки гипоксии миокарда, преимущественно диффузного характера (инверсия зубца T и смещение сегмен-

та S—T от изоэлектрической линии вверх или вниз более 1,5 мм).

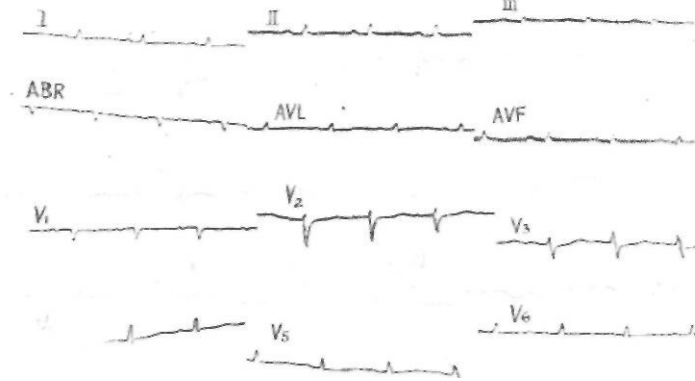


Рис. 7. ЭКГ при тампонаде сердца (1, „„=1 см, V=50 мм-с⁻¹). Большой К., 25 лет

Весьма информативно электрокардиографическое исследование при осложненных ранениях сердца (повреждение внутрисердечных структур и коронарных артерий). Так, при повреждении крупных коронарных артерий наблюдается изменение кардиограммы, характерное для острой стадии инфаркта миокарда с типичной динамикой этих изменений в дальнейшем (рис. 8). У больных с повреждением проводящей системы сердца, перегородок и клапанов отмечается нарушение ритма и проводимости (блокады проведения импульсов, диссоциация ритма, идеовентрикулярный ритм и т. п.), признаки перегрузки отделов сердца.

Однако анализ электрокардиограммы у больного с ранением сердца, как правило, не позволяет точно определить локализацию раны. Это, по-видимому, связано с тем, что колото-резаные раны, не травмирующие крупных стволов коронарных артерий, сами по себе не вызывают значительных изменений в миокарде.

Как показали наши наблюдения, с высокой точностью диагностировать гемоперикард позволяет одно- и двухкамерная эхокардиография. Наличие разрыва эхо-сигнала между стенками сердца и перикардом служит достаточно достоверным признаком наличия содержимого в перикарде, позволяет ориентировочно определять его величину (рис. 9).

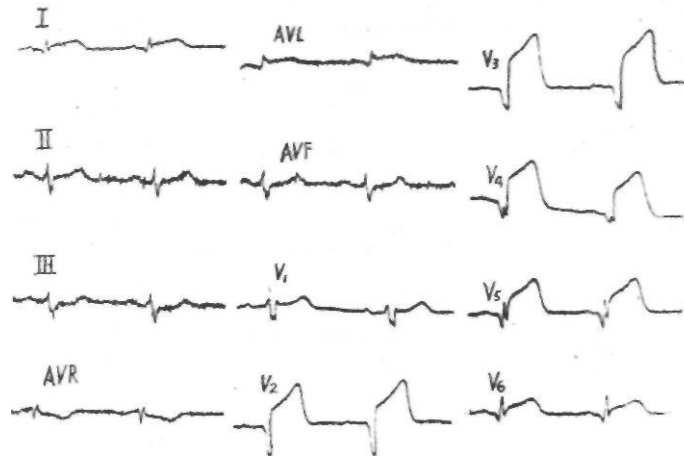


Рис. 8. ЭКГ при ранении передней нисходящей ветви левой коронарной артерии ($l_m = i$ см, $V = 50$ мм-с⁻¹) Больной П., 28 лет

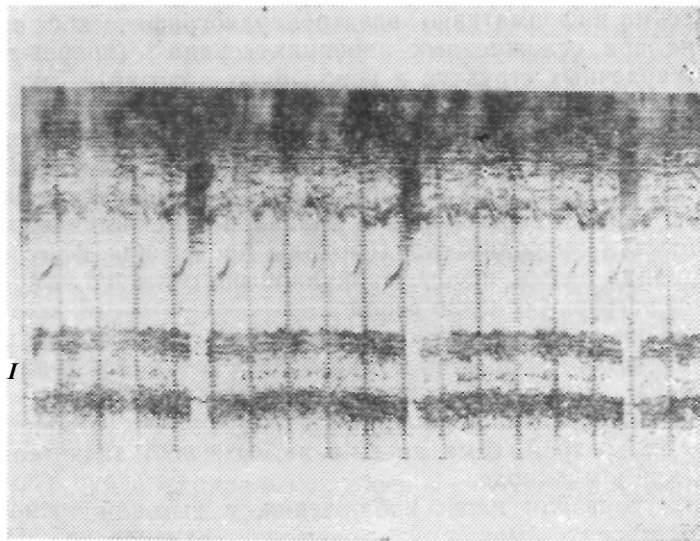


Рис. 9. Эхокардиограмма при гемоперикарде (М — режим). Больной М, 22 лет

Исследование кардиогемодинамики (радиоизотопное, реография, метод «плавающего» катетера Шван — Ганса и др.) в экстренных случаях применяется пока ограниченно, так как требует определенной затраты времени. Между тем результаты такого исследования важны и для диагностики, и для дифференцированного проведения комплекса лечебных мероприятий.

По нашим данным, полученным при исследовании кардиогемодинамики радиоизотопным методом с использованием альбумина, меченного радиоактивным I^{131} на радиационном аппарате НШ110 И (Венгрия), при ранениях сердца отмечено снижение сердечного индекса, минутного и ударного объемов сердца в среднем соответственно до $(1,9 \pm 0,11)$ л-мин⁻¹-м⁻²; $(2,01 \pm 0,18)$ л-мин⁻¹ и $(21,3 \pm 1,2)$ мл.

В связи со срочностью интенсивной терапии, реанимации и хирургического лечения диагностика при ранениях сердца, как правило, первоначально производится без лабораторных данных. Однако в дальнейшем показатели кислотно-щелочного состояния и электролитного состава крови, свертывающей и противосвертывающей системы крови и такие показатели, как уровень гематокрита, гемоглобина, удельный вес крови, имеют большое значение для патогенетической терапии выявленных нарушений.

Как в случаях гиповолемического шока, так и при тампонаде сердца отмечается развитие метаболического ацидоза, тканевой гипоксии, гипокалиемии. Так, при исследовании кислотно-щелочного состояния при ранении сердца получены следующие средние данные: кислотность равна $(7,33 \pm 0,01)$ ед., парциальное давление углекислого газа — $(34,2 \pm 0,9)$ мм рт. ст., дефицит оснований составляет $(-6,5 \pm 0,5)$ м'моль-л⁻¹. В 2—3 раза по сравнению с нормой уменьшается артерио-венозная разница насыщения крови кислородом.

В удовлетворительном состоянии с полной компенсацией жизненно важных функций поступило лишь 4 пациента (2,76%), у которых наблюдалась умеренная кровопотеря. С легким или среднетяжелым шоком было 49 больных (33,79%). Гемодинамика характеризовалась гипотонией со снижением систолического артериального давления до 100—80 мм рт. ст., умеренным снижением пульсового давления при нормальном центральном венозном давлении или умеренной венозной гипотонии или гипертензии. Пульс достигал 90—100 уд/мин. Созна-

ние было сохранено. Имелась умеренная одышка. В 37 случаях наблюдали I-ю стадию тампонады сердца, у 9 пациентов была умеренная кровопотеря, у 1 — травматический дефект межпредсердной перегородки, у 2 — ранение левой коронарной артерии.

При тяжелом шоке у 53 (36,55%) человек наблюдалось снижение артериального давления до 80—65 мм рт. ст., тахикардия — 110—130 уд/мин. У больных с преобладанием тампонады сердца определяли «парадоксальный» пульс. При тампонаде сердца наблюдалась 2-я ее стадия, в группе больных с кровопотерей — большой и средний гемоторакс: у 5 человек имелись раны коронарных артерий, у 2 — тяжелые сочетанные ранения.

В терминальном состоянии при поступлении находились 39 (26,90%) больных. Из них 9 человек поступили в состоянии клинической смерти. Другие 30 больных имели крайне тяжелое состояние: сопор, ступор, кома, низкое — 40—60 мм рт. ст. или неопределяемое артериальное давление, частый пульс или его отсутствие на периферических артериях, бледность или цианоз кожных покровов, глубокие расстройства дыхания и т. п. Причиной терминального состояния у 13 больных явилась выраженная тампонада сердца, в 13 случаях — массивная кровопотеря, у 7 больных — повреждение внутрисердечных структур или коронарных артерий, а у 6 — тяжелые сочетанные ранения.

Всегда следует помнить, что фактор времени при ранениях сердца нередко имеет решающее значение. Диагностика в первую очередь должна быть направлена на выявление наиболее достоверных симптомов ранения сердца и основных расстройств жизненно важных функций, поскольку состояние раненых, как правило, стремительно ухудшается. Все вспомогательные методы исследования необходимо применять по строгим показаниям, с минимальной потерей времени. При явлениях шока все диагностические мероприятия целесообразно проводить непосредственно в операционной параллельно с элементами интенсивной терапии и реанимации.

По мере накопления опыта в хирургии ранений сердца мы пришли к изложенной ниже последовательности диагностических мероприятий в зависимости от тяжести состояния раненых.

При поступлении больного с подозрением на ранение сердца (наличие раны в проекции сердца на грудной клетке) обязательно производится общий осмотр и оценка состояния

жизненно важных функций, при этом следует учитывать состояние сознания, краткий анамнез и жалобы, локализацию и характер раны, цвет кожных покровов (бледность, цианоз), состояние подкожных вен (спавшиеся, набухшие), частоту и характер пульса (тахикардия, «парадоксальный» пульс), величину артериального давления. При состоянии клинической смерти нужно немедленно начинать реанимационные мероприятия, включая торакотомию.

У больных с тяжелым шоком непосредственно в операционной необходимо после снятия повязки и осмотра раны определить перкуторные границы сердца, произвести перкуссию легких, аускультацию сердца (тоны, патологические шумы) и легких (характер дыхания). Незамедлительно следует сделать пункцию и катетеризацию подключичной вены, при этом оценить венозное давление, а также пунктировать или обнажить и катетеризировать лучевую артерию. Параллельно нужно сделать забор крови для лабораторных исследований, подключить кардиомонитор и оценить электрокардиограмму. Не следует забывать о важности катетеризации мочевого пузыря и лабораторного исследования мочи. При сочетанных повреждениях необходимо произвести пункцию плевральной полости, лалароцентез и т. п.

При удовлетворительном состоянии и состоянии средней тяжести в перевязочной или реанимационной палате объем диагностических мероприятий при необходимости может быть расширен и включать исследование в динамике артериального и венозного давления, оценку электрокардиограммы, интерпретацию лабораторных данных, радиоизотопное (или другое) исследование кардиогемодинамики и т. п.

В последние годы отмечено сокращение как периода диагностики и подготовки к операции, так и количества диагностических ошибок. Так, если по данным до 1976 г. из 99 больных через 20 мин и менее после поступления в стационар было оперировано 5 (5,8%) человек, то с 1976 г. из 46 больных — 38 (82,6%) человек, т. е. количество больных, оперированных в ранние сроки, увеличилось в 1,4 раза. Если до 1976 г. диагноз ранения сердца не был установлен до операции в 20,2% случаев (у 20 из 99 больных), то в последующие годы — только в 10,87% случаев (у 5 из 46 больных), т. е. количество диагностических ошибок сократилось почти в два раза (1,86%).

Таким образом, анализ клинических и секционных данных показал, что тяжесть состояния пострадавших, течение

и исход ранения в каждом случае зависят как от характера повреждения самого сердца, так и от возникающих в ответ на это изменений со стороны других органов и систем. По полученным данным ранения сердца сопровождались, как правило, кардиогенным или гиповолемическим шоком различной степени выраженности, причем тяжелый шок и терминальные состояния наблюдались более чем в половине случаев (63,45%). Тяжесть состояния пострадавших являлась основой для дифференцированного применения комплекса диагностических мероприятий.

Выделяя клинические варианты (формы) ранений сердца (с преобладанием кардиогенного шока, с преобладанием гиповолемического шока, сочетание кардиогенного и гиповолемического шока), мы руководствовались тем, что подобный дифференцированный подход к диагностике необходим для выявления основных патофизиологических нарушений со стороны жизненно важных функций, и прежде всего со стороны системы кровообращения, — это наряду с оценкой тяжести состояния важно для выбора оптимального комплекса интенсивной терапии и реанимации в период подготовки и проведения оперативного лечения.

IV

ПЕРВАЯ ПОМОЩЬ И ИНТЕНСИВНАЯ ТЕРАПИЯ НА ДОГОСПИТАЛЬНОМ ЭТАПЕ И В СТАЦИОНАРЕ

Сразу же после нанесения ранения сердца, как правило, включается целая гамма мощных патологических процессов — травматический и геморрагический шок, нарушения гемодинамики, связанные с тампонадой сердца и повреждением внутрисердечных структур, дыхательная недостаточность на фоне гемопневмоторакса и т. д. Глубина этих изменений может быть настолько велика, что около 2/3 раненных в сердце шогибают на месте происшествия вскоре после травмы или при транспортировке в хирургический стационар. Между тем анализ причин смерти-показал, что почти у 32% умерших на догоспитальном этапе ранения сердца не носили абсолютно смертельного характера. Иными словами, своевременный и в необходимом объеме проведенный комплекс мероприятий первой помощи и интенсивной терапии у таких по-

страдавших позволил бы избежать летальных исходов на догоспитальном этапе. Следует подчеркнуть, что оказание первой помощи, безусловно, нельзя сводить в основном к традиционному применению обезболивающих средств и наложению повязки на рану.

О явно недостаточном объеме мероприятий интенсивной терапии на догоспитальном этапе свидетельствуют следующие данные. Среди 145 больных, госпитализированных в клинику, только 59 (40,69%) пострадавшим на догоспитальном этапе применялись обезболивающие средства, только в 40 (27,59%) случаях использовалась трансфузионная терапия. Из 39 раненных, находившихся в терминальном состоянии, только 12 проводилась искусственная вентиляция легких, что составило 8,28% от общего числа поступивших в клинику. За редким исключением при выраженной тампонаде сердца не применялась пункция перикарда, не проводилась патогенетическая терапия нарушений ритма сердца.

Естественно стремление бригады скорой помощи или специализированной реанимационной бригады доставить пострадавшего в стационар в кратчайший срок, ибо фактор времени при ранениях сердца нередко имеет решающее значение. Но не только быстрая транспортировка решает судьбу раненого в сердце. В настоящее время следует считать оправданным некоторое расширение объема интенсивной терапии на догоспитальном этапе с включением в него мероприятий по временной остановке кровотечения, борьбе с дыхательной недостаточностью, обезболиванию, возмещению дефицита объема циркулирующей крови, коррекции сосудистого тонуса и медикаментозной стимуляции сердечной деятельности, патогенетической инфузионно-трансфузионной терапии и пункции перикарда при тампонаде сердца и т. п. Во всяком случае, на догоспитальном этапе эти мероприятия должны быть начаты, а затем продолжены в стационаре в период подготовки пострадавшего к операции.

Больной с ранением сердца, поступивший в стационар, должен быть немедленно оперирован. Однако на практике нередко проходят десятки минут, а иногда и более до момента торакотомии: производится регистрация пациента, ряд диагностических мероприятий, раздевание и транспортировка его в операционную, осмотр анестезиолога, подготовка операционной, персонала и т. п. Это время обязательно должно быть использовано на комплекс лечебных мероприятий. Отступление от данного правила нередко чревато фатальными ос-

ложнениями. В те несколько минут, которые, как правило, отделяют раненого от операционного стола, могут произойти необратимые изменения в его организме, не оставив шансов на спасение пострадавшего.

Каким же должен быть комплекс первой помощи и интенсивной терапии на догоспитальном этапе и в стационаре? Что включает в себя предоперационная подготовка и анестезиолого-реанимационное обеспечение операции? Опыт показывает, что в основе эффективности такой терапии при ранениях сердца лежит строго дифференцированное применение ее методов с учетом характера травмы и клинико-патологических проявлений.

Общие мероприятия первой помощи и интенсивной терапии при ранениях сердца сходны с таковыми при проникающих ранениях груди. Вместе с тем при некоторых клинических формах ранений сердца целесообразно использовать ряд рекомендаций.

На месте происшествия на рану грудной клетки необходимо наложить герметическую асептическую повязку так, как это обычно делается при проникающих ранениях груди в мирное или военное время.

Обеспечение проходимости дыхательных путей у пострадавших с тяжелым шоком и терминальным состоянием является важным условием в борьбе с недостаточностью внешнего дыхания. Следует запрокинуть голову раненого, очистить ротовую полость и глотку, используя для этого отсосы. При необходимости у больных в бессознательном состоянии можно ввести воздуховод или удерживать нижнюю челюсть, что предотвращает западание языка. Важное значение имеет инсуффляция кислорода, а у больных с критическими расстройствами кровообращения и дыхания — интубация трахеи и искусственная вентиляция легких. При вспомогательной и искусственной вентиляции легких у больных с подозрением на тампонаду сердца следует избегать форсированного «вдоха», так как при этом повышается внутригрудное давление, снижаются минутный объем сердца и артериальное давление, может возникнуть остановка кровообращения.

При повреждениях легкого нужно помнить о возможности нарастания на фоне искусственной вентиляции легких напряженного пневмоторакса, что может потребовать экстренного дренирования плевральной полости (торакоцентеза).

Для проведения инфузионно-трансфузионной терапии предпочтительно производить пункцию и катетеризацию ма-

гистральных вен. Такая необходимость возникает в связи с тем, что периферические вены у больных с шоком обычно находятся в спавшемся состоянии, а внутримышечными инъекциями нельзя ограничиваться, тем более что они малоэффективны при расстройствах микроциркуляции. Наиболее часто используется катетеризация подключичной вены. В этом случае имеется возможность оценки венозного давления с последующим определением темпа трансфузий.

Для трансфузионной терапии в стационаре до и во время операции необходимо использовать несколько вен: например, катетеризировать подключичную вену и пунктировать или катетеризировать вены локтевого сгиба, большую подкожную вену на ноге у внутренней лодыжки, бедренную вену у паховой складки.

С целью обезболивания при травме сердца на догоспитальном этапе можно использовать различные анальгетики, закись азота, нейролептанальгезию. Быстрое достижение седативного и анальгетического эффекта, сохранение спонтанной вентиляции легких, умеренная стимуляция сердечно-сосудистой системы позволяют рекомендовать применение малых доз кетамина (Дарбинян Т. М., Звягин А. А., 1984; Дарбинян Т. М. и соавт., 1973).

При проведении инфузионно-трансфузионной терапии у пострадавших с травмой сердца решается ряд задач: нормализация центральной гемодинамики, нормализация реологических свойств крови и восстановление микроциркуляции, нормализация транскапиллярного обмена, восстановление кислородотранспортной функции крови и т. п.

Первейшая задача инфузионно-трансфузионной терапии при геморрагическом и травматическом шоке — в наикратчайший срок ликвидировать острую клиническую гиповолемию (Поляков В. В., Цыбуляк Г. Н., 1980; Рябов Г. А., 1983). Главным средством решения этой задачи является высокая объемная скорость трансфузий (Звягин А. А., 1984; Рябов Г. А., 1983).

Общеизвестно, что своевременное возмещение кровопотери при геморрагическом шоке имеет решающее значение. Однако при ранениях сердца на догоспитальном этапе, а нередко и в стационаре использование донорской крови затруднительно по многим причинам, среди них — потеря времени на определение совместимости, отсутствие достаточных запасов крови и т. п. В связи с этим во время операции большое значение приобретает реинфузия крови, излившейся в серозные

полости. Использование реинфузионной терапии при тяжелых повреждениях груди получило единодушное признание. Техника реинфузии крови предельно проста (Вагнер Е. А., 1981).

Для проведения реинфузии крови в операционной всегда должны быть в готовности (лучше в виде отдельного стерильного набора): 1) ложка, черпак, мензурка или стеклянная баночка для собирания крови; 2) градуированный сосуд емкостью 200—800 мл, в который наливают 4%-ный раствор цитрата натрия в количестве, зависящем от предполагаемого объема собираемой крови и от срока пребывания крови в серозной полости. При свежих кровотечениях расчетная дозировка раствора цитрата натрия составляет 10 мл на 100 мл крови. Если с момента травмы прошло более 2—3 ч, количество цитрата можно уменьшить вдвое, так как кровь уже достаточно дефибринована; 3) воронка с марлевые фильтром в 8 слоев. Все, что имеет соприкосновение с аутокровью, должно промываться указанным раствором.

Сбор крови производит хирург или ассистент. Кровь осторожно собирают в градуированные флаконы, в которые налит раствор цитрата натрия, или в стандартный флакон для консервирования крови, содержащий 50 мл раствора ЦОЛИПК-76. Флакон, наполненный кровью, передают лицу, осуществляющему ее фильтрацию через 8 слоев марли n° посредственно в ампулу ЦИПК, из которой кровь переливают больному

с кровью, предназначенной для переливания, нужно обращаться бережно. До взятия ее из плевральных полостей или перикарда туда нельзя вводить марлевые салфетки. Нельзя также собирать кровь губками, салфетками путем выжимания.

В наших наблюдениях реинфузия крови использовалась практически во всех случаях, когда для этого были условия. Средний объем реинфузированной крови составил около 600 мл: (589,55+23,30) мл. Ни в одном случае осложнений при применении этого метода мы не наблюдали.

В настоящее время широкое использование получили плазмозаменители, и в частности декстраны (полиглокин, реополиглокин), устойчиво повышающие объем циркулирующей плазмы, артериальное давление, минутный и ударный объемы сердца. Эти свойства полиглокина и реополиглокина по сравнению со всеми известными кровезаменителями наиболее выражены (Климанский В. А., Рудаев Я. А., 1984; Михльсон В. А., 1982).

Время пребывания декстранов в сосудистом русле составляет 4—6 ч. Однако следует учитывать, что использование более 1200 мл декстранов (более 1 г декстрана на 1 кг массы тела больного) может привести к нарушению свертываемости крови в связи с дезагрегирующим действием на тромбоциты. Вместе с тем дезагрегирующее действие на эритроциты положительно сказывается на микроциркуляции, нарушенной при шоке. Переливание больших доз декст-,анов мо-

жет затруднять последующее определение групповой и резус-совместимости крови в связи с выраженной антигенной активностью (Цыбуляк Г. Н., 1976).

Кроме декстранов или в комбинации с ними можно использовать другие коллоидные кровезаменители: желатиноль, гемодез, альбумин и т. п. В комплексе с коллоидами, как правило, используются кристаллоидные растворы: изотонический раствор хлорида натрия (физиологический раствор), раствор Рингера — Локка, другие растворы электролитов. Рекомендуемое соотношение коллоидных и кристаллоидных растворов — 1:1. При массивной кровопотере это соотношение должно быть 1 : 2 и более.

Возможность переливания цельной крови донора появляется обычно только на госпитальном этапе.

Для определения объема трансфузий при геморрагическом шоке целесообразно пользоваться программой (Климанский В. А., Рудаев Я. А., 1984), приведенной в табл. 10.

Переливание крови абсолютно показано при снижении гематокрита ниже 0,30.

Как на догоспитальном этапе, так и в стационаре важное значение имеет правильный выбор темпа трансфузий. Так, в соответствии с последними рекомендациями (Цыбуляк Г. Н., 1976; Михайлович В. А., 1986) при тяжелом шоке объемная скорость трансфузий должна достигать 200—300 мл в 1 мин до стабилизации артериального давления на относительно безопасном уровне (систолическое артериальное давление — 75—80 мм рт. ст.).

В наших наблюдениях средний объем трансфузий до момента остановки кровотечения из раны сердца у больных при среднетяжелом гиповолемическом шоке составил (1412,1 ± 28,91) мл, а при тяжелом шоке — (2071,70 ± 21,17) мл.

При определении объема и темпа трансфузий следует ориентироваться на величину центрального венозного давления и скорость его динамики. Быстрое повышение центрального венозного давления до 140—160 мм вод. ст. и более может свидетельствовать о перегрузке правых отделов сердца.

В случаях геморрагического шока с высоким венозным давлением, указывающим на правожелудочковую недостаточность, лечебные мероприятия рекомендуется начинать с лекарственной терапии сердечной недостаточности и вводить внутривенно хлористый кальций, строфантин, адреналин и др. (Дарбинян Г. М., Звягин А. А., 1984).

Применение сосудосуживающих средств (норадреналин,

Таблица 10

Величина кровопотери	Объем кровопотери		Объем гемотрансфузий		Общий объем инфузий			
	л	% к ОЦК	л	% к кровопотере	коллоиды, л	кристаллоиды, л	всего, л	% к кровопотере
Умеренная	до 1,0	до 20	—	—	до 0,6	до 1,0	1,6	160
Тяжелая	1,5—3,0	25—40	0,8—1,2	30—50	1,5—1,5	1,5—2,0	3,3—4,7	160—180
Массивная	Более 3	Более 40	Не менее 1,2	30—60	1,5—2,0	Не менее 2,5	Не менее 5,2	Не менее 180

мезатон) при гиповолемическом шоке считается нежелательным, так как кратковременный подъем артериального давления в ответ на действие альфа-адреномиметиков приводит к дополнительному угнетению периферических вазоконстрикторов и, следовательно, ухудшает микроциркуляторные изменения (Рябов Г. А., 1983).

Разноречивы данные литературы по вопросу о характере инфузионно-трансфузионной терапии при тампонаде сердца. Так, исследованиями ряда иностранных авторов (Carey J. S. et al., 1967; Cooper F. W. et al., 1944; Isaacs J. P. et al., 1954, и др.) установлено, что при умеренной тампонаде сердца добиться повышения артериального давления и возрастания сердечного выброса можно внутривенным повышением объема циркулирующей крови.

Г. К. Бугулов (1985) рекомендует для сохранения артериального давления на безопасном уровне производить трансфузию плазмозаменителей в 1—2 вены, полагая, что при тампонаде сердца это способствует усилению притока крови в правое предсердие в связи с повышением венозного давления и поддержанию гемодинамики на субнормальном уровне до доставки больного в операционную. Напротив, Ю. Е. Березов и соавт. (1968) на основании экспериментальных исследований и клинических наблюдений считают, что внутривенное переливание крови при тампонаде ведет к повышению венозного давления, попаданию крови в полость сердца и нарастанию его дилатации. В их сообщении отмечается положительный эффект от внутриартериального нагнетания крови, который они объясняют восстановлением периферического и мозгового кровотока в результате воздействия на сердечно-сосудистую систему. Следует, однако, отметить, что внутриартериальное нагнетание в этих наблюдениях проводилось при выраженной тампонаде и терминальных состояниях с остановкой кровообращения.

Струйное внутривенное переливание, как отмечают О. И. Виноградова и Е. И. Фидрус (1972), L. Podhrgayay (1964), небезопасно из-за перегрузки сердца и возможного нарастания гемоперикарда. О. Ц. Алексис и А. А. Никитин (1972), С. П. Вилесов (1970) также считают, что внутривенные трансфузии до вскрытия гематомы перикарда не имеют смысла на фоне повышенного венозного давления. Допустимо начать капельное переливание, с тем чтобы в нужный момент перейти на струйное. В. Ф. Егизарян и соавт. (1983), L. Podhrgayay (1964) ограничивают инфузию растворов до вскрытия перич-

карда при высоком центральном венозном давлении.

Однако в сообщении 1983 г. О. Ц. Алексис высказывает уже иное мнение и утверждает, что внутривенные переливания до устранения тампонады сердца повышают центральное венозное давление, увеличивают градиент давления между полыми венами и правым желудочком в фазе диастолы, улучшают приток крови, увеличивают ударный объем; он рекомендует также производить внутриартериальное нагнетание.

А. С. Ермолов (1965), А. С. Ермолов, Е. Е. Удовский (1985), изучая угасание и восстановление жизненных функций организма при острой тампонаде сердца в эксперименте, приходят к выводу об эффективности внутриартериального нагнетания крови с адреналином и открытого массажа сердца в период клинической смерти. В. П. Золин и соавт. (1981) также отдают предпочтение внутриартериальному нагнетанию, особенно при выраженной тампонаде сердца, одновременно с внутривенным переливанием начиная с момента вскрытия перикарда.

Ранее было установлено, что артериальное давление в случаях тампонады может быть повышено при применении симпатомиметических аминов, действующих на альфа-рецепторы (Binion J. T. et al., 1956; Cooley D. A. et al., 1955). Однако, как показали дальнейшие экспериментальные исследования, адреномиметики этого типа значительно повышают периферическое сопротивление и уменьшают минутный объем сердца. Применение сердечных гликозидов при острой тампонаде сердца считается также необоснованным, так как, повышая общее периферическое сопротивление сосудов, они увеличивают постнагрузку на миокард (Finegan R. E. et al., 1971; Treister V. L. et al., 1969).

R. E. Finegan et al. (1971), N. O. Fowler et al. (1969), N. O. Fowler (1978), V. L. Treister et al. (1969) отмечают эффективность при острой экспериментальной тампонаде изопротеренола (изадрина), который в случаях умеренной тампонады, по данным этих авторов, повышает ударный и минутный объемы сердца.

В доступной нам литературе мы не нашли сведений об эффективности применения бета-адреномиметиков типа изадрина (новодрин, алулент) в сочетании с внутривенными трансфузиями. Между тем подобная методика представляется целесообразной ввиду возможности одновременного улучшения диастолического наполнения и контрактильной способности сердца при его тампонаде.

В эксперименте на собаках мы исследовали некоторые методы инфузионно-трансфузионной терапии при тампонаде сердца: переливания декстранов (полиглюкина) внутривенно, инфузий бета-адреномиметиков (алулента), переливания декстранов в сочетании с бета-адреномиметиками и внутриартериального переливания декстранов. При этом отмечена наибольшая эффективность комбинированного использования декстранов и бета-адреномиметиков, что является патогенетически обоснованным при тампонаде сердца (Вульф В. Н., 1986; Косоногов А. Ф. и соавт., 1987).

Таблица 11

Изменение показателей гемодинамики, газового состава и кислотно-щелочного состояния крови у собак при переливании полиглюкина внутривенно ($M \pm m$)

Показатели	Изменение при тампонаде	Изменение после переливания полиглюкина	P
ВПД	12,9±1,7	14,5±1,8	>0,05
ВД	9,9±0,8	11,9±0,9	>0,05
АД	68,0±6,7	85,8±4,2	<0,05
ЧСС	158±14	143±14	>0,05
МО	0,76±0,06	1,31±0,10	<0,001
УО	5,1±0,6	9,7±2,2	>0,05
СИ	1,5±0,1	2,6±0,3	<0,01
ОПС	5591±487	4597±270	>0,05
pO _{2a}	113,8±20,9	136,1±20,4	>0,05
pO _{2в}	31,3±3,6	52,5±5,3	<0,001
HbO _{2a}	95,3±1,5	95,7±1,6	>0,05
HbO _{2в}	48,0±7,2	73,4±4,0	<0,01
ABP	48,7±6,5	22,3±2,8	<0,01
pH	7,30±0,04	7,26±0,04	>0,05
pCO ₂	28,6±1,5	29,5±3,1	>0,05
BE	-11,6±1,7	-13,3±1,1	>0,05

По данным наших экспериментальных исследований (табл. 11) внутривенное переливание полиглюкина при тампонаде сердца, произведенное с целью увеличения преднагрузки на сердце, повышает минутный объем и сердечный индекс в среднем соответственно на 72,37 и 73,33% (P соответственно <0,001 и <0,01). При этом имеется тенденция к умеренному подъему артериального давления и уменьшению числа сердечных сокращений. Кроме этого артерио-венозная

разница по оксигемоглобину уменьшается на 54,21% ($P < 0,001$). Однако отмечается незначительный подъем внутриперикардального и венозного давления ($P < 0,05$).

Таблица 12

Изменение показателей гемодинамики, газового состава и кислотно-щелочного состояния крови у собак после инфузии алулента ($M \pm m$)

Показатели	Изменение при тампонаде	Изменение после инфузии алулента	P
ВПД	$117,4 \pm 1,4$	$109,1 \pm 1,2$	$> 0,05$
БД	$10,74 \pm 0,8$	$9,4 \pm 0,7$	$> 0,05$
АД	$64,1 \pm 5,6$	$63,0 \pm 5,5$	$> 0,05$
ЧСС	186 ± 9	203 ± 8	$> 0,05$
МО	$0,89 \pm 0,1$	$1,67 \pm 0,21$	$< 0,01$
УО	$5,2 \pm 0,7$	$6,3 \pm 1,4$	$> 0,05$
СИ	$1,3 \pm 0,1$	$2,5 \pm 0,3$	$< 0,001$
опе	5446 ± 1105	2843 ± 561	$< 0,001$
pO_{2a}	$87,4 \pm 18,3$	$109,2 \pm 25,6$	$> 0,05$
pO_{2b}	$29,5 \pm 6,4$	$54,0 \pm 7,9$	$< 0,05$
HbO_{2a}	$96,6 \pm 0,8$	$97,0 \pm 1,4$	$> 0,05$
HbO_{2b}	$44,7 \pm 2,2$	$77,2 \pm 2,7$	$< 0,001$
АВР	$51,5 \pm 3,2$	$18,1 \pm 2,8$	$< 0,001$
pH	$7,30 \pm 0,02$	$7,26 \pm 0,02$	$> 0,05$
pCO_2	$29,6 \pm 3,0$	$28,7 \pm 2,4$	$> 0,05$
BE	$-11,0 \pm 0,7$	$-13,3 \pm 0,8$	$< 0,05$

При инфузиях алулента (табл. 12) на фоне тампонады сердца наблюдается также отчетливое улучшение основных гемодинамических показателей. Минутный объем и сердечный индекс увеличиваются в среднем соответственно на 87,64 и 92,31% ($P < 0,01$), общее периферическое сопротивление сосудов снижается на 47,80% ($P < 0,05$), артерио-венозная разница по оксигемоглобину уменьшается на 64,85% ($P < 0,001$). Однако имеется тенденция к возрастанию числа сердечных сокращений, а артериальное давление существенно не изменяется.

При комбинированном использовании трансфузий полиглокина с алулентом (табл. 13) минутный объем и сердечный индекс возрастали соответственно с $(0,84 \pm 0,10)$ л-мин⁻¹ и $(1,4 \pm 0,2)$ л-мин⁻¹-м⁻² до $(1,95 \pm 0,22)$ л-мин⁻¹ и $(3,2 \pm 0,3)$ л-мин⁻¹-м⁻² ($P < 0,001$), т. е. в среднем более чем в 2 раза. При этом увеличивался и ударный объем с $(4,6 \pm 0,8)$ до $(11,5 \pm 2,0)$ мл ($P < 0,01$) и уменьшалось общее

периферическое сопротивление сосудов с (5673 ± 454) до (3004 ± 257) дин-с-см⁻⁵ ($P < 0,001$). Между тем внутриперикардальное и венозное давление практически оставалось стабильным, тахикардия не усиливалась, а артериальное давление имело тенденцию к умеренному подъему с $(67,7 \pm 5,1)$ до $(79,1 \pm 2,7)$ мм рт. ст. ($P > 0,05$). Артерио-венозная разница по оксигемоглобину достоверно уменьшалась с $(57,4 \pm 1,9)$ до $(30,8 \pm 4,2)\%$ ($P < 0,001$).

Таблица 13

Изменение показателей гемодинамики, газового состава и кислотно-щелочного состояния крови у собак после переливания полиглокина в сочетании с алулентом ($M \pm m$)

Показатели	Изменение при тампонаде	Изменение после переливания полиглокина с алулентом	P
ВПД	$12,3 \pm 1,2$	$12,1 \pm 1,4$	$> 0,05$
ВД	$9,7 \pm 0,6$	$9,3 \pm 0,8$	$> 0,05$
АД	$67,7 \pm 5,1$	$79,1 \pm 2,7$	$> 0,05$
ЧСС	189 ± 11	176 ± 9	$> 0,05$
МО	$0,84 \pm 0,10$	$1,95 \pm 0,22$	$< 0,001$
УО	$4,6 \pm 0,8$	$11,5 \pm 2,0$	$< 0,01$
СИ	$1,4 \pm 0,2$	$3,2 \pm 0,3$	$< 0,001$
ОПС	5673 ± 454	3004 ± 257	$< 0,001$
pO_{2a}	$86,4 \pm 7,9$	$99,0 \pm 9,2$	$> 0,05$
pO_{2b}	$31,6 \pm 4,1$	$37,4 \pm 6,7$	$> 0,05$
HbO_{2a}	$95,3 \pm 1,3$	$95,0 \pm 1,1$	$> 0,05$
HbO_{2b}	$37,9 \pm 1,1$	$64,2 \pm 3,8$	$< 0,001$
АВР	$57,4 \pm 1,9$	$30,8 \pm 4,2$	$< 0,001$
pH	$7,30 \pm 0,02$	$7,27 \pm 0,01$	$> 0,05$
pCO_2	$30,8 \pm 2,1$	$29,6 \pm 2,8$	$> 0,05$
BE	$-10,3 \pm 1,1$	$-12,2 \pm 1,0$	$> 0,05$

Улучшение показателей гемодинамики и кислородотранспортной функции крови мы связываем с увеличением венозного возврата к сердцу и повышением силы сердечных сокращений, а также со снижением периферического сопротивления сосудов и улучшением перфузии тканей.

В клинических условиях мы также отметили эффективность применения трансфузионной терапии декстранами и бета-адреномиметиками (Вульф В. Н., 1984, 1986; Косоногов Л. Ф. и соавт., 1987). Средний объем трансфузий в наших наблюдениях составлял $(1187,12 \pm 24,03)$ мл. Алулент 0,05%-ный применяли дробно по 2—4 мл или добавляли в трансфузионные среды в соотношении 1 : 200.

Приводим пример, характеризующий тактику инфузионно-трансфузионной терапии при тампонаде сердца.

Больной Е., 39 лет, история болезни 916, 1980 г. Поступил в крайне тяжелом состоянии с ножевым ранением сердца. При транспортировке перелито 800,0 мл полиглюкина, 4,0 мл 50%-ного анальгина, 2,0 мл 1%-ного димедрола, 2,0 мл 0,05%-ного алулента. (Показатели гемодинамики представлены на рис. 10.) После поступления больной срочно взят в операционную, где продолжалась инфузионно-трансфузионная терапия и внутривенно перелито 400 мл полиглюкина, 200 мл 5%-ной соды, 4,0 мл 0,05%-ного алулента. Вводный наркоз — седуксен, оксibuтират натрия — протекал без осложнений. После вскрытия перикарда и эвакуации 500,0 мл крови ушита рана правого желудочка 2,0X0,5 см. Послеоперационный период протекал гладко. Выздоровление.

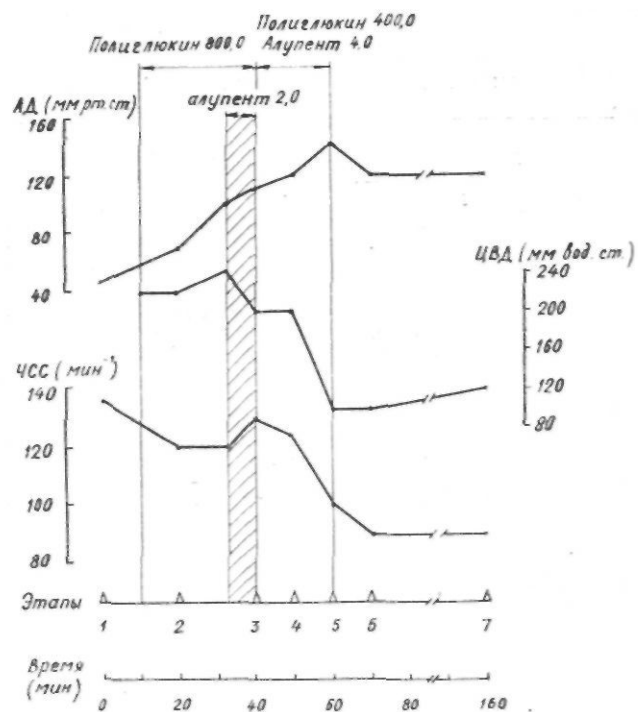


Рис. 10. Некоторые показатели гемодинамики больного Е., 39 лет. По осям абсцисс —• этапы: / — на месте происшествия, 2 — при поступлении, 3 — интубация трахеи, 4 — торакотомия, 5 — перикардотомия, 6 — кардиоррафия, 7 — конец операции. По осям ординат — здесь и далее: АД — систолическое артериальное давление, ЧСС — число сердечных сокращений, ЦВД — центральное венозное давление

Что касается внутриартериальных нагнетаний при тампонаде сердца, то в клинических и экспериментальных наблюдениях не удалось получить убедительных данных, подтверждающих эффективность этого метода. Подъема артериального давления и увеличения сердечного выброса не было достигнуто, по нашему мнению, в связи с тем, что внутриартериальное нагнетание при тампонаде сердца существенно повышает общее периферическое сопротивление сосудов и увеличивает лостнагрузку на сдавленное гематомой сердце.

В 1950—1970 гг. широкое распространение получил метод внутриартериального нагнетания крови и кровезаменителей при гиповолемическом шоке и кровопотере (Неговский В. А., 1960; Петров И. С., 1957; Радушкевич В. П., 1954; Петровский Б. В. и соавт., 1971, и др.). Положительный эффект внутриартериального нагнетания объясняли улучшением коронарного и мозгового кровотока, а также стимуляцией сердечно-сосудистой системы путем воздействия на ангиорецепторы. Б. А. Королев и соавт. в 1976 г. сообщили о внутриартериальных трансфузиях у 22 больных с ранениями сердца. В наши дни считается, что эффективность внутриартериального нагнетания связана в основном с высокой объемной скоростью вливания. Того же эффекта, по мнению В. В. Полякова и Г. Н. Цыбуляка (1980), можно достичь трансфузией под давлением в одну или две вены.

При терминальных состояниях и длительной гипотензии рекомендуется использовать внутриартериальное нагнетание под давлением 180—200 мм рт. ст. (Неговский В. А. и соавт., 1977; Звягин А. А., 1984).

Мы производили внутриартериальные трансфузии; у 54 больных с ранениями сердца. Показанием для внутриартериального нагнетания считали тяжелый шок и терминальные состояния с критическим снижением артериального давления (менее 70 мм рт. ст.), а также использовали этот метод в комплексе мероприятий при остановке кровообращения. Средний объем нагнетаемой крови и кровезаменителей составил (267,12+19,30) мл (от 100 до 700 мл).

В 25 случаях внутриартериальное нагнетание было эффективным (табл. 14), что выразилось в повышении артериального давления, уменьшении тахикардии, улучшении сердечной деятельности; операция заканчивалась при стабильных показателях гемодинамики. Временный эффект отмечен у 8 больных: вслед за кратковременной стабилизацией кровообращения вновь появлялась гипотония или возникала ос-

тановка сердца. В 21 случае внутриартериальное нагнетание было неэффективным, улучшения показателей гемодинамики и общего состояния не наступило.

Таблица 14

Эффективность внутриартериального нагнетания при ранениях сердца

Степень эффективности	Количество случаев			
	всего	при гиповолемическом шоке	при кардиогенном шоке	при остановке сердца
Стабильный эффект	25 (46,30%)	18	1	6
Временный эффект	8 (14,81%)	2	4	2
Без эффекта	21 (38,89%)	4	14	3
Итого	54	24	19	11

Отмечено, что у пострадавших с тампонадой сердца и кардиогенным шоком при применении внутриартериального нагнетания улучшения со стороны гемодинамики и общего состояния в большинстве случаев не было. В случаях гиповолемического шока при массивной кровопотере и тяжелой сочетанной травме непосредственный положительный результат отмечен у 20 из 24 человек. На рис. 11 представлены показатели гемодинамики, изменение которых характеризует эффективность внутриартериального нагнетания при гиповолемическом шоке.

При проведении трансфузионной терапии у больных с различными клиническими формами ранений сердца важно стараться не достигать высоких цифр артериального давления до момента кардиографии, так как при этом может увеличиться кровопотеря из раны сердца или возрасти сдавление сердца при тампонаде.

У больных с кардиогенным шоком и подозрением на повреждение внутрисердечных структур могут быть использованы сердечные гликозиды, а при развитии сердечной слабости — кардиотоники, например допамин. При повреждении коронарных артерий можно применять коронаротики, а при явлениях кардиогенного шока использовать симпатомиметики в зависимости от величины венозного и артериального давления. Однако эти препараты играют лишь вспомогательную роль.

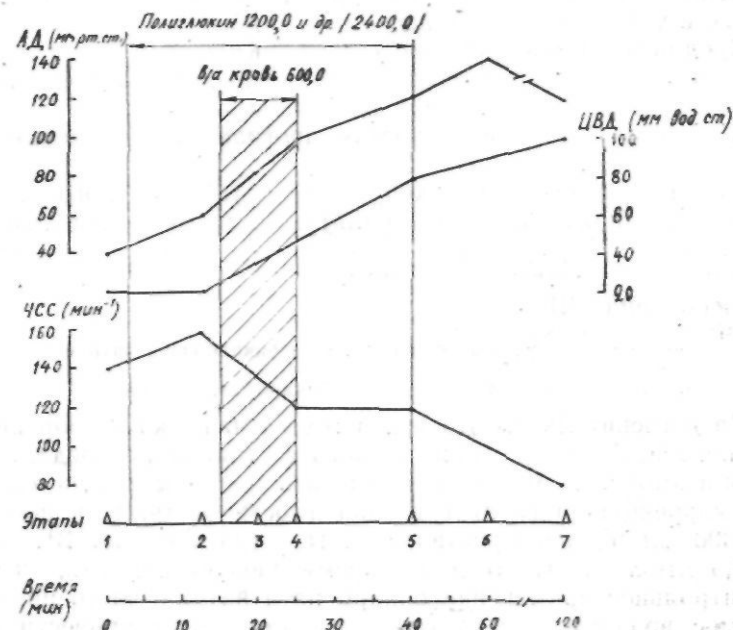


Рис. 11. Некоторые показатели гемодинамики больной А., 17 лет. Этапы: 1 — на месте происшествия, 2 — при поступлении, 3 — интубация трахеи, 4 — торакотомия, 5 — ушивание ран сердца, легкого, диафрагмы, 6 — лапаротомия, ушивание ран печени, желудка, 7 — конец операции

Нарушения ритма и проводимости при ранениях сердца корректируются по общим правилам. Например, при возникновении блокады проведения импульсов и брадикардии наджелудочкового характера можно применять атропин, а в случаях блокады в атриовентрикулярном узле для учащения желудочкового ритма использовать изадрин и алулент. При частой желудочковой экстрасистолии целесообразно вводить лидокаин.

При тяжелом шоке обоснованным является применение глюкокортикоидов (Дарбинян Т. М., Звягин А. А., 1984; Михайлович В. А., 1986). Эти препараты суживают емкостные сосуды (венулы, вены), усиливая тем самым венозный возврат крови. Кроме этого они стабилизируют проницаемость всех

тканевых барьеров — клеточных мембран, сосудистой стенки, гемато-энцефалического барьера и способствуют профилактике и устранению органических нарушений.

Преднизолон рекомендуется использовать в дозировке 200—400 мг (30 мг преднизолона по активности соответствуют 125 мг гидрокортизона и 4 мг дексаметазона).

Неотделимой составной частью программы инфузионно-трансфузионной терапии является нормализация кислотно-щелочного состояния. Для коррекции метаболического ацидоза следует применять общепринятую методику, используя существующие формулы для расчета необходимого количества бикарбоната натрия в зависимости от массы тела и дефицита оснований (ВЕ):

$$\frac{\text{ВЕ-масса тела}}{0,3\text{-ВЕ-масса тела}} = x \text{ мл } 5\% \text{-ного раствора бикарбоната натрия;}$$

$$0,3\text{-ВЕ-масса тела} = x \text{ ммоль бикарбоната натрия.}$$

На догоспитальном этапе и в тех случаях, когда определить показатели кислотно-щелочного состояния не представляется возможным, можно использовать так называемую «слепую» коррекцию и вводить в зависимости от тяжести шока 150—300 мл 5%-ного раствора соды (расчет на ВЕ = $-6,5$ ммоль-л⁻¹). В то же время следует помнить, что бесконтрольное применение бикарбоната натрия, часто практикуемое врачами, недопустимо, так как может привести к избыточной ретенции натрия в организме (угроза отека легких и мозга) и способствовать развитию метаболического алкалоза в условиях гиповолемии (Золотокрылина Е.С., 1976).

В последние годы мы широко используем пункцию перикарда с аспирацией крови при выраженной тампонаде сердца, считаем ее показанной на догоспитальном этапе и в стационаре при 2-й стадии тампонады сердца (при ЦВД более 200 мм вод. ст. и АД менее 80 мм рт. ст.) как первое лечебное мероприятие.

Пункцию перикарда целесообразно осуществлять под контролем электрокардиографии. При наблюдении за электрокардиограммой экстрасистолия и нарушения ритма свидетельствовали о контакте с миокардом, а увеличение вольтажа желудочковых комплексов — об эффективной декомпрессии сердца. После декомпрессии сердца наблюдались подъем артериального давления, снижение центрального венозного давления, уменьшение тахикардии; больные в дальнейшем оперированы с благоприятным исходом.

Приводим наблюдение пункции перикарда на догоспитальном этапе; сл'к мин - УБН vr» •>'V

и ^Больной С., 31 года, историй болезни 295, 1983 г. При осмотре бригадой реанимации на месте происшествия установлено ранение сердца. Пульс — 130 уд/мин, АД — 70/40 мм рт. ст., ЦВД — 200 мм вод. ст. Произведена пункция перикарда у мечевидного отростка грудины (рис. 12). Удалено 200,0 мл крови. Показатели гемодинамики и общее состояние больного улучшились, он транспортирован в стационар. В срочном порядке произведена левосторонняя торакотомия, перикардотомия. В перикарде около 100,0 мл крови, Рана левого желудочка 10x3 см умеренно кровоточит, ушита двумя швами. Произведено ушивание тшш левого легкого. Выздоровление, .. , ... , ...

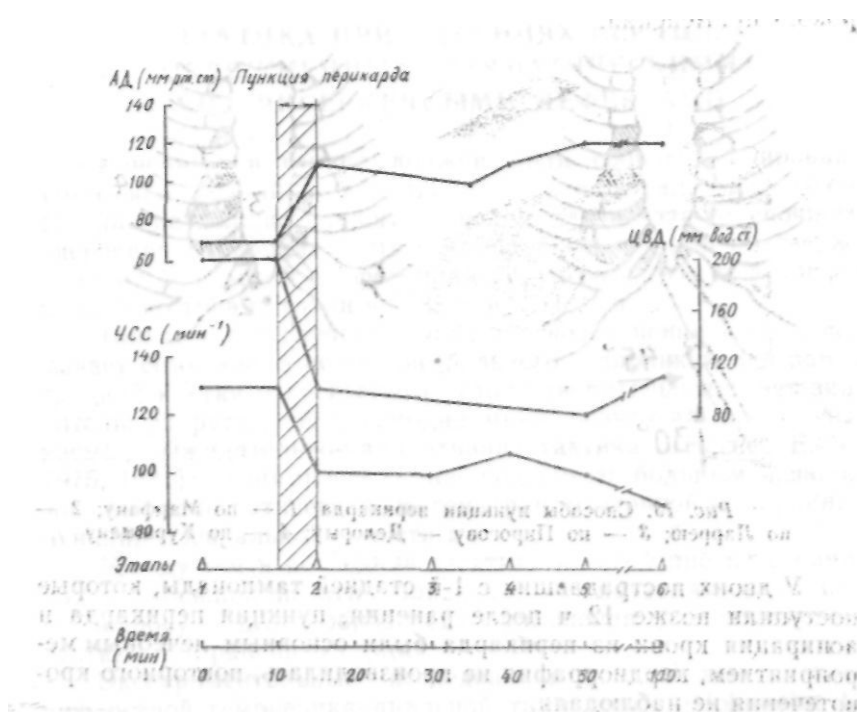


Рис. 12. Некоторые показатели гемодинамики больно, о... С, 31 года. Этапы: 1 — на месте происшествия, 2 — после пункции перикарда, 3 — при поступлении, 4 — интубация трахеи, 5 — торакотомия и кардиография, 6 — конец операции

Пункцию перикарда можно производить различными способами из разных точек (рис. 13). Наиболее удобным, на

наш взгляд, является пункция перикарда из точки Ларрея. У части больных при определенных условиях, когда есть уверенность в том, что кровотечение из раны сердца остановилось, пункция перикарда с удалением крови из его полости может быть окончательным лечебным мероприятием. Такая ситуация может возникнуть у больных, поступивших спустя 12—24 ч и более после ранения в сравнительно удовлетворительном состоянии со стабильными показателями гемодинамики (Вульф В. Н., 1984, 1986; Косоногое Л. Ф. и соавт., 1987). Однако данная тактика может быть применена в порядке исключения, и мы не можем рекомендовать ее для широкого применения.

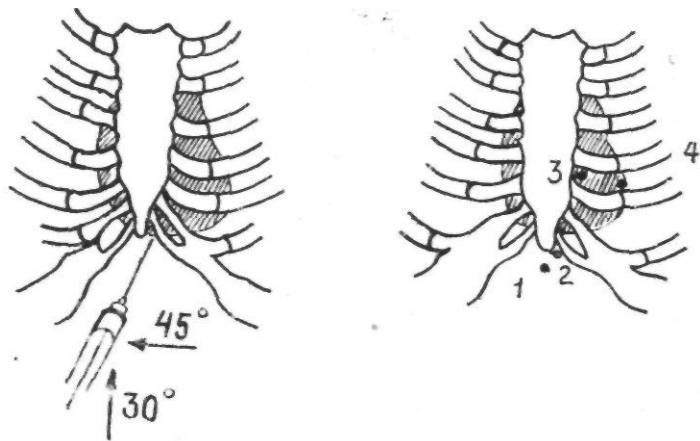


Рис. 13. Способы пункции перикарда: 1 — по Марфану; 2 — по Ларрею; 3 — по Пирогову — Делорму; 4 — по Куршману

У двоих пострадавших с 1-й стадией тампонады, которые поступили позже 12 ч после ранения, пункция перикарда и аопирация крови из перикарда были основным лечебным мероприятием, кардиоррафия не производилась, повторного кровотечения не наблюдали.

Больной М., 22 лет, история болезни 7811, 1981 г. Доставлен санитарной авиацией через 12 ч после нанесения ножевого ранения в эпигастральную область у мечевидного отростка грудины. В районной больнице была произведена лапаротомия в связи с подозрением на проникающее ранение брюшной полости, но повреждений органов брюшной полости выявлено не было, раневой канал уходил за мечевидный отросток грудины. При рентгенологическом исследовании определялось расширение границ сердечной тени. При поступлении в клинику состояние больного средней

тяжести, ЦВД — 200 мм вод. ст., АД — 100/60 мм рт. ст., пульс — 110 уд/мин. При эхокардиографическом исследовании выявлено наличие жидкости в перикарде. Произведена пункция перикарда; удалено 300,0 мл крови. После пункции состояние больного улучшилось, пульс — 90 уд/мин, АД — 140/80 мм рт. ст., ЦВД — 90 мм вод. ст. В дальнейшем при рентгенологическом и эхокардиографическом контроле признаков повторного накопления крови в перикарде не было выявлено. Больной выписан через 2 недели в удовлетворительном состоянии.

у

ХИРУРГИЧЕСКОЕ ЛЕЧЕНИЕ РАНЕНИЙ СЕРДЦА. ТАКТИКА ПРИ РАНЕНИЯХ СЕРДЦА, ОСЛОЖНЕННЫХ ТРАВМАТИЧЕСКИМИ ВНУТРИСЕРДЕЧНЫМИ ДЕФЕКТАМИ

Раненный в сердце должен быть срочно оперирован. Противопоказаний к операции нет. Даже крайне тяжелое состояние не должно служить поводом для отказа от срочного оперативного вмешательства. Эти положения были подтверждены на Уральской конференции хирургов в 1972 г. и конференции по травме груди в 1985 г. в г. Перми.

Только в тех случаях, когда диагноз ранения сердца вызывает сомнение, а состояние больного с проникающей раной грудной клетки относительно удовлетворительное и нет значительных расстройств гемодинамики, возможна так называемая выжидательно-паллиативная тактика (Вагнер Е. А., 1975, 1981): динамическое наблюдение за больным, использование гемостатической и гемотрансфузионной терапии, пункций плевральной полости и т. п.

Между тем в последние десятилетия особенно на страницах зарубежной печати происходит оживленная дискуссия по вопросу о целесообразности применения консервативной тактики при ранениях сердца.

Экспериментальные исследования на собаках по изучению острой гемоперикардиальной тампонады (Cohnheim J., 1889; Kuno Y., 1917) показали, что повышение давления в перикарде до 12—22 см вод. ст. служит одной из основных причин гибели при ранениях сердца и что животное может быть спасено с помощью извлечения даже части крови из перикарда. Дальнейшие экспериментальные исследования и клинические наблюдения ряда зарубежных хирургов подтвердили возможность выздоровления части больных в ре-

зультате применения пункции перикарда с аспирацией крови без кардиоррафии. По мнению большинства авторов (Jones E. W., Helmsworht J., 1968; Ransdell H. T., Class H. J., 1960, и др.). этот метод приемлем в основном в отношении колото-резаных ранений, огнестрельные же ранения сердца всегда требуют торакотомии и ушивания раны.

В 50—60-е гг. среди сторонников преимущественно консервативного лечения ранений сердца были D. A. Cooley et al. (1955), D. C. Elkin, R. F. Campbell (1951), C. V. Menendes (1952), M. Pomerants, D. Hutchison (1969), H. P. Royster, L. H. Beshar (1958), A. H. Wilkinson et al. (1958) и др. Эти хирурги производили пункции перикарда у большинства пострадавших с ранениями сердца. Они исходили из того, что (пострадавшие с тяжелыми ранениями преимущественно умирают на месте происшествия, а достигшие операционной имеют небольшие раны, в том числе и не проникающие в полость сердца, и что при определенных условиях (образование сгустка, смещение слоев миокарда) может наблюдаться заживление раны без ее ушивания.

В то же время такие авторы, как С. Е. Anagnostopoulos, F. C. Kittle (1973), А. Н. Вайе (1968), P. J. P. Bolanowski et al. (1973), А. L. Maynard et al. (1965, 1956), J. Murgas (1981), J. СI. Patel (1965), Н. Т. Ransdell, Н. J. Class (1960), P. F. Sauer, С Е. Ir. Murdock (1967), W. С Shoemaker et al. (1966), отрицательно относятся к перикардиоцентезу, являются последовательными сторонниками торакотомии, а многие из них пункцию перикарда считают нецелесообразной и даже иногда опасной.

Ряд авторов в этом вопросе придерживается дифференцированного подхода и предлагает действовать в зависимости от наличия или отсутствия кровотечения и прогрессирования тампонады (Yao S. T. et al., 1968), размера раны (Brewer L. A., Carter R., 1968), ее локализации и т. п. При этом дополнительными разграничительными факторами признаются некоторые клинические проявления: состояние сознания, глубина и выраженность шока, величина пульсового давления, венозное давление, что позволяет прогнозировать исход ранения. J. L. Lucido, R. J. Vorhecs (1965) при строго дифференцированном подходе к выбору тактики считают перикардиоцентез показанным только у больных с возросшим центральным венозным давлением и нормальным артериальным давлением.

*) F. M. Steichen et al. (1971) подразделяют больных с ра-

нениями сердца на три группы: 1) в терминальных состояниях; 2) имеющих геморрагический шок, прогрессирующую тампонаду, но состояние которых не носит терминального характера; 3) в удовлетворительном состоянии. В соответствии с этим авторы говорят о немедленных (экстренных) торакотомии и кардиоррафии, производимых у больных первой группы, срочной кардиоррафии — для больных второй группы и только перикардиоцентезе — для больных третьей группы, причем во второй группе используются повторные пункции перикарда и лишь при их безуспешности — торакотомия.

Ряд авторов приводит данные о низкой летальности при лечении перикардиоцентезом. Так, например, А. С. Beall et al. (1961) указывают 5,5% летальных исходов, D. C. Elkin, R. F. Campbell (1951) — 11,0%, J. P. Jsaacs (1959) — 10,0%, R. K. Riciks et al. (1965) — 9,0%, а Н. Р. Royster, L. H. Beshar (1958) отмечают, что все больные после пункции перикарда выздоровели. Однако эти статистические данные не должны вводить в заблуждение, так как тяжесть состояния пострадавших при поступлении в стационар в различных клинических группах, по-видимому, была неодинаковой, а те больные, у которых аспирация не давала желаемых результатов, были оперированы спустя некоторое время, вследствие чего благоприятные сроки для кардиоррафии были упущены.

Следует, однако, отметить, что перикардиоцентез — не безопасная процедура. J. L. Farringer, D. Carr (1955) сообщают о двух внезапных летальных исходах во время перикардиоцентеза. Особенно он опасен в тех случаях, когда в сердечной сорочке находится небольшое количество крови: может быть поврежден миокард (Smyth H. P. D. et al., 1966) или возникнуть остановка сердца (Farringer J. L., Carr D., 1955). При наличии сгустков и сращений в полости перикарда крови можно и не получить, к тому же имеются условия для повреждения сердца или коронарных артерий (Bojja A. R. et al., 1970; De Gennaro V. A. et al., 1980, и т. д.).

При консервативном лечении возможно повторное кровотечение, которое способно привести к летальному исходу (Cosman B. et al., 1958; Gerami S. et al., 1968). Возможно также образование аневризм при неушитой ране (Naclerio E. A., 1964). Имеются данные, что в среднем у 5—10% больных при консервативном лечении ран сердца развивается констриктивный перикардит как позднее осложнение {Фирсов

В. Д., 1985; Ada A. F. W. et al., 1950; Barker D. S., Johnston F. D., 1950; Bland E. F., Beebe G. W., 1966; Mc Kusick A. et al., 1955; Glenn E. E., 1940; Isaacs J. P., 1959; Cooley D. A. et al., 1955; Warburg E., 1955).

В настоящее время общепринятым методом обезболивания при экстренных операциях на сердце признана общая анестезия. Местная анестезия может быть использована только в крайних случаях, когда необходимость в экстренной торакотомии очевидна, а условий для проведения общей анестезии нет.

Введение в наркоз при ранениях сердца является ответственным моментом, так как общая анестезия приводит к снижению общего периферического сопротивления сосудов, многие препараты обладают тем или иным кардиодепрессивным действием, а искусственная вентиляция легких под повышенным давлением опасна при неустраненной тампонаде сердца. Эти факторы могут явиться причиной внезапной остановки сердца или критической гипотонии.

При компенсированных состояниях можно использовать для вводного наркоза тиопентал натрия или гексенал в дозе 150—200 мг. При декомпенсированных состояниях целесообразно введение 10—15 мг седуксена после инъекции 2—4 мл фентанила или введение 50—100 мг/кг оксibuтирата натрия. Необходимы интубация и искусственная вентиляция легких. Оптимальным является применение тех или иных форм нейролептанальгезии или атаральгезии в сочетании с закистью азота и кислородом (2:1, 1:1), при которых обеспечивается стабильный уровень анестезии без значительного угнетения сердечно-сосудистой системы. Для миорелаксации обычно пользуются стандартной методикой: листенон — для интубации, тубарин — для поддержания релаксации. Больных в бессознательном состоянии можно в некоторых случаях интубировать без вводного наркоза, а при отсутствии рефлексов с гортани и без релаксантов. Хорошие результаты получены в последнее время в случаях применения наркоза кетаминем, так как при этом быстро достигается седативный и анальгетический эффект, наблюдается умеренная стимуляция сердечно-сосудистой системы.

При выраженной тампонаде сердца, когда не удается декомпрессировать его пункцией перикарда, введение в наркоз и интубация, а также искусственная вентиляция легких до момента вскрытия перикарда и освобождения сердца от сдавления должна производиться без высокого положительного

давления на «вдохе», чтобы избежать остановки кровообращения.

Исключительно важное значение для успеха всей операции имеет правильно выбранный доступ к сердцу. Доступ прежде всего должен обеспечивать хороший подход к зоне повреждения, быть минимально травматичным, его выполнение не должно занимать много времени.

Мы, как и большинство хирургов (Вагнер Е. А., 1975, 1981; Гилевич Ю. С. и соавт., 1973; Никитенко Н. К. и соавт., 1985; Шорлуян П. М., Багдыков М. Г., 1974; Reese I. J. et al., 1983, и др.), для доступа к сердцу при его ранении используем преимущественно левостороннюю переднебоковую торакотомию в IV—V межреберье (рис. 14). Доступ при необходимости легко может быть расширен путем пересечения выше или ниже расположенных реберных хрящей. Для разведения краев раны и реберного промежутка используем раторасширители различных конструкций.

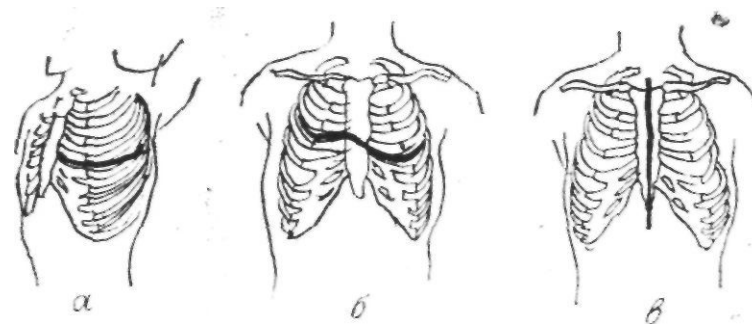


Рис. 14. Хирургические доступы при ранениях сердца: а — левосторонняя торакотомия, б — чрездвухплевральный доступ с поперечным пересечением грудины, в — продольная срединная стернотомия

При выборе доступа в определенной степени необходимо принимать во внимание локализацию входного отверстия раневого канала, его предполагаемое направление, а также характер ранящего оружия. Так, если рана располагается в нижних отделах грудной клетки, целесообразно предпочесть V межреберье, если в верхних отделах — IV. Расширение раны или разрез через раневой канал применять не следует.

Трудно выбрать правильный доступ в тех случаях, когда у больного имеется ранение правой половины грудной клетки с повреждением сердца. Правосторонняя торакотомия позволяет произвести ревизию правой плевральной полости, обеспечивает хороший доступ при ранении полых вен, правого предсердия и в какой-то мере правого желудочка и восходящего отдела аорты. Однако этот доступ не позволяет произвести полноценную ревизию левых отделов сердца, а вероятность их повреждения при травме правой половины грудной клетки высока. Из правосторонней торакотомии трудно, обеспечить эффективный открытый массаж сердца, который часто необходим при ранениях сердца. Поэтому мы считаем, что при диагнозе ранения сердца правосторонняя торакотомия показана лишь в тех случаях, когда имеются данные, свидетельствующие о правостороннем гемопневмотораксе, признаках повреждения пищевода. Если первоначальная левосторонняя торакотомия не обеспечивает хорошего доступа, что бывает при повреждении правых отделов сердца, ранении крупных сосудов или сквозных ранениях сердца, целесообразно использовать чрездвухплевральный доступ с поперечным пересечением грудины.

При повторных операциях по поводу травматических внутрисердечных дефектов с использованием искусственного кровообращения предпочтительна продольная срединная; стернотомия.

Плохие исходы в момент операции при ранениях сердца, как правило, связаны не с травматичностью доступа, а с потерей времени и, следовательно, дополнительной кровопотерей, когда хирург пытается завершить гемостаз в труднодоступной зоне.

Приводим случай, когда был необходим чрездвухплевральный доступ к сердцу при экстренной операции.

Больной Н., 26 лет, доставлен в клинику 01.10.1957 г. через 40 мин после ножевого ранения груди. При поступлении пульс и давление не определяются, сознание отсутствует. В области IV ребра, слева на 3 см от края грудины, резаная рана длиной 4 см (удар кинжалом). Под интубационным наркозом срочно произведена левосторонняя торакотомия в IV межреберье с пересечением выше и ниже расположенных реберных хрящей. Перикард перерастянут кровью. Раны в перикарде нет. Широко вскрыт перикард продольным разрезом впереди от диафрагмального нерва. Из полости перикарда удалено много крови со сгустками. Сердце вывихнуто в рану, но в доступной ревизии его зоне ранения не обнаружено. Из глубины полости перикарда продолжало поступать большое количество венозной крови.

Быстро выполнена торакотомия в IV межреберье справа и пересе-

чена грудина (без гемостаза). Перикард рассечен поперечно. Обнаружена бурно кровоточащая рана с просветом около 2 см вблизи основания правого ушка. Рана затампонирована пальцем. Наложено зажим Сатинского на основание ушка. Произведен гемостаз в рассеченных тканях грудной стенки с перевязкой внутренних грудных артерий. Ушко перевязано у основания лигатурой, наложенной в виде кисета под зажимом Сатинского, редкие швы на перикард. Выполнено послыное ушивание торакотомной раны с наложением двух проволочных швов на грудину. Выздоровление.

В описанном случае, по-видимому, было бы более правильно пропунктировать перикард толстой иглой, уменьшив компрессию сердечной мышцы, и расширить рану на правую половину грудной клетки, а потом уже широко вскрыть перикард и сразу выйти на источник кровотечения.

Двухсторонняя торакотомия с пересечением грудины может оказаться необходимой при ранении магистральных сосудов: восходящей аорты, ствола легочной артерии.

При ранениях сердца, несомненно, заслуживает внимания продольная стернотомия, которую применяет ряд зарубежных хирургов (Knott-Craig C. J., 1982; Marshall W. G. et al., 1984). Такой разрез дает хороший доступ к переднебоковым отделам сердца, магистральным сосудам, при вывихивании сердца в рану позволяет произвести ревизию задней поверхности желудочков; из него трудно, а часто и невозможно подойти лишь к левому предсердию. Этот доступ мы применяли только при операциях в условиях искусственного кровообращения. Продольная стернотомия, являясь в большинстве случаев оптимальным доступом при ранении сердца, не может быть нами рекомендована для широкого применения, так как даже при наличии у хирурга достаточного опыта требует больше времени, чем торакотомия. Однако хирургами, хорошо владеющими этим доступом, он может быть с успехом применен, особенно при расположении наружного отверстия раневого канала в зоне грудины.

Успех зашивания раны сердца чаще определяется в большей мере срочностью выполненной операции, нежели профессиональным уровнем хирурга. Поэтому зашить рану сердца должен уметь каждый дежурящий по срочной помощи хирург. Приводим подробное описание техники операции.

После вскрытия плевральной полости и достаточно широкого разведения краев раны ранорасширителем необходимо быстро освободить полость от сгустков и жидкой крови. Собранную кровь целесообразно использовать для реинфузии по ходу операции.

Легкое покрывают большой салфеткой, крючками сме-

шают снаружи. Перикард широко вскрывается продольно кпереди от диафрагмального нерва независимо от расположения раны. На края перикарда следует наложить 2—4 швадержалки. Затем производится эвакуация из перикарда крови и сгустков. Важно обратить внимание на расположение участка повреждения перикарда. Локализация раны перикарда помогает предварительно предположить зону ранения сердца. Это позволяет хирургу после вскрытия перикарда, когда, особенно при повреждении предсердий, усиливается кровотечение, быстро обнаружить рану сердца.

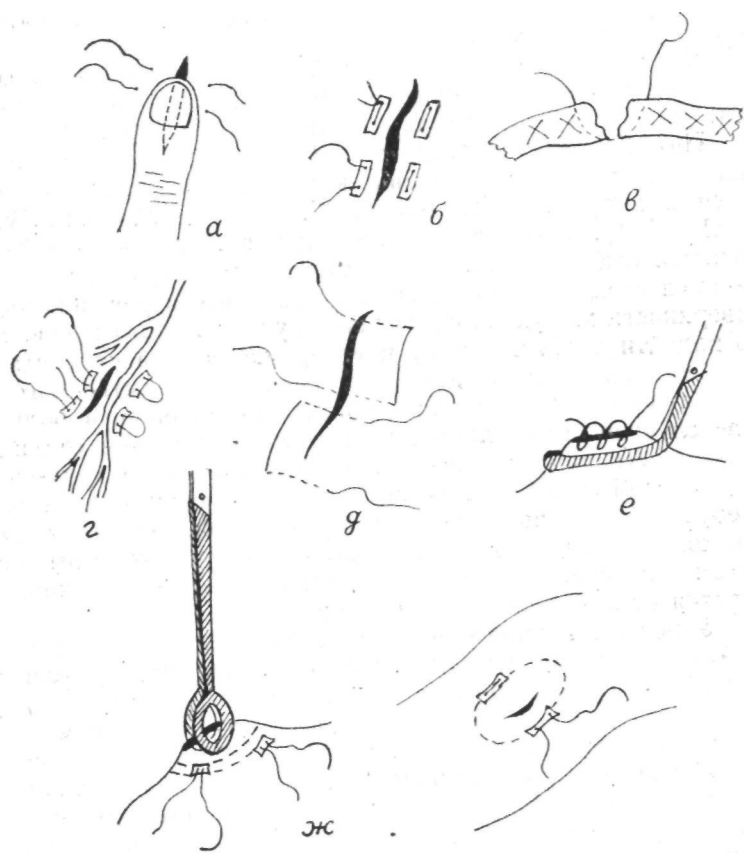


Рис. 15. Способы ушивания ран сердца

При определении повреждения той или другой камеры сердца во время операции следует учитывать характер кровотечения. При проникающих ранах левых отделов цвет крови алый, кровотечение из желудочков может быть пульсирующим. Однако необходимо иметь в виду, что при гипоксии и в связи с низким насыщением кислородом гемоглобина цвет крови из левых отделов может быть темным.

Для временной остановки кровотечения рана сердца прижимается пальцем (рис. 15, а).

Чтобы произвести осмотр сердца и фиксировать его при наложении швов рекомендуется ввести в перикард четыре пальца левой руки, как бы положив сердце на ладонь. При этом первый палец используется для прижатия кровоточащей раны сердца.

Ответственным и часто наиболее трудным этапом операции является наложение швов на кровоточащую рану сердца. Прорезывание швов сердца — одно из наиболее опасных осложнений. Даже при определенном опыте хирург может не справиться с этим этапом операции.

При зашивании ран желудочков целесообразно использовать обычные узловые или П-образные швы на синтетических прокладках (рис. 15, б). Лучше применять атравматические иглы с прочной нитью. При этом проколы нужно делать через всю толщу миокарда, отступя от края раны не менее сантиметра (рис. 15, в). Если одного шва недостаточно, то, не убирая тампонирующую рану палец, накладывают второй шов.

При расположении ран вблизи коронарных сосудов следует использовать П-образные швы с подведением их под сосудистый пучок (рис. 15, г) с целью избежать перевязки крупных коронарных сосудов, которая может привести к возникновению ишемии миокарда и остановке сердца. При больших размерах ран стенки желудочка необходимо первоначально наложить широкие П-образные швы, сближающие края раны (рис. 15, д).

Желательно, чтобы завязывание швов выполнял оперирующий хирург, поручив помощнику тампонировать рану. При затягивании лигатур нужно учитывать толщину и тонус миокарда; достаточно сблизить края раны до плотного соприкосновения. Оставшиеся незначительные просачивания крови останавливают дополнительными швами. При относительно глубокой, но не проникающей ране желудочков, если даже она уже не кровоточит, необходимо сблизить ее края П-образными швами на прокладках. Оставление таких ран

может привести к образованию аневризмы. Можно пользоваться и узловыми швами, но при этом опасность прорезывания увеличивается, особенно в случаях, когда края раны прошиваются поверхностно.

Раны тонкостенных предсердий лучше шить узловыми П-образными швами на синтетических прокладках атравматической иглой, применять кисетные швы также на прокладках или ушивать эти раны после бокового отжатия зажимом (рис. 15, е).

Зашивание ран восходящей аорты представляет определенные трудности. Большие раны аорты обычно смертельны, и хирург имеет дело с ранами малых размеров. При ранах менее 1 см не нужно стремиться наложить четкий шов через все слои стенки аорты. Достаточно ограничиться двумя кисетными швами, наложенными на адвентицию. Большой опыт современной кардиохирургии по канюляции восходящей аорты свидетельствует о надежности и безопасности метода. Кровотечение из восходящей аорты обычно легко останавливается наложением окончательного зажима на утолщенную гематомой адвентицию в зоне повреждения аорты. Вокруг зажима накладывают два кисетных шва с синтетическими прокладками на противоположных сторонах (рис. 15, ж). При этом шов не должен проходить глубже подвижного слоя эпикарда и адвентиции, покрывающего эту зону аорты. Прошивание стенки аорты опасно, так как затягивание шва может привести к его прорезыванию и усилению кровотечения. Следует учитывать подвижность эпикардiallyно-адвентициально-го слоя, при этом внутренний кисетный шов должен проходить не ближе 8—12 мм от края раны стенки аорты.

Во всех случаях необходима ревизия задней поверхности сердца для исключения сквозных ранений. После остановки кровотечения из раны сердца необходимо обследовать пальпаторно поверхность сердца для исключения систолического или диастолического дрожания над его отделами, которое может возникать при повреждении перегородок и клапанного аппарата.

При подозрении на наличие внутрисердечного сброса крови через травматический дефект в перегородке целесообразно с диагностической целью произвести забор крови из полостей сердца для исследования на газовый состав.

Перед зашиванием перикард следует промыть теплой*1 раствором новокаина или физиологическим раствором. Швы на перикард накладываются редко (3—4 узловых шва). Ре-

комендуется перед зашиванием перикарда сформировать окно на заднебоковой его поверхности для оттока содержимого и экссудата в послеоперационном периоде.

Необходима ревизия органов плевральной полости и диафрагмы для исключения сочетанных повреждений. Производится тщательный гемостаз, при этом следует обращать внимание на кровоточащие сосуды во внутреннем и наружном углу раны, межреберные и внутригрудные артерии. Следует учитывать, что при артериальной гипотонии качество гемостаза из ран сердца и других органов и тканей оценить трудно. Поэтому не следует закрывать плевральную полость до нормализации гемодинамики. Перед ушиванием плевральной полости целесообразно произвести спирт-новокаиновую блокаду межреберных нервов в области разреза и на одно-два ребра выше его. Плевральную полость дренируют в VII—VIII межреберье по подмышечной линии. Дренаж затем подключают к вакуум-отсосу для аспирации содержимого и герметизации плевральной полости. Перед зашиванием плевральной полости необходимо расправить легкое, что легко сделать, используя метод форсированного вдоха.

Хирург никогда не должен отказываться от попытки спасти больного с ранением сердца, если даже тот доставлен в состоянии клинической смерти, а механизм травмы, казалось бы, не оставляет надежд на успех операции. Приводим наблюдение.

Больной Н., 18 лет, с целью самоубийства выстрелил в грудь из пистолета. 30.01.1967 г. доставлен в клинику госпитальной хирургии 1-й городской больницы г. Караганды в состоянии клинической смерти. Минутный покой быстро транспортирован в операционную, где в этот момент была бригада хирургов и анестезиологов, готовая к плановой операции на сердце. Данное обстоятельство позволило через несколько десятков секунд произвести торакотомия. В плевральной полости находилось более 2 л крови. Перикард широко вскрыт продольно, сердечная деятельность отсутствовала. Обнаружено сквозное ранение левого желудочка. После массажа сердца восстановилась сердечная деятельность. Наложены швы на переднюю и заднюю стенки левого желудочка. Кроме этого выявлено сквозное ранение левого легкого вблизи корня. Раны ушиты. Извлечена пуля из тела III ребра. После реинфузии крови и переливания донорской крови гемодинамика стабилизировалась. Выздоровление.

Тактика хирурга при сочетанных повреждениях сердца и подозрении на ранение органов живота должна строиться на определении наиболее опасного для жизни повреждения, при этом в большинстве случаев необходимо производить первоначально торакотомия, ликвидацию тампонады сердца и остановку кровотечения, а затем лапаротомия с ревизией органов живота.

В литературе практически отсутствуют сведения об экстренной диагностике и коррекции ранений коронарных артерий, противоречивы мнения о показаниях и сроках коррекции травматических внутрисердечных дефектов.

Об экспериментальном аорто-коронарном шунтировании сообщают R. Espada et al. (1975). R. L. North et al. (1971) описали случай успешного хирургического лечения свища между коронарной артерией и правым предсердием, который образовался после огнестрельного ранения сердца. В 1957 г. D. Mahaffey et al. впервые использовали искусственное кровообращение для коррекции травматического дефекта межжелудочковой перегородки.

Имеется лишь небольшое количество сообщений о коррекции травматических дефектов перегородок в условиях искусственного кровообращения и гипотермии в основном через 1,5–2 месяца и в более поздние сроки после проникающих ранений сердца (Астафьев В. И., Желтковский Ю. В., 1983; Королев Б. А. и соавт., 1976; Мешалкин Е. Н. и соавт., 1979; Арапов А. Д. и соавт., 1972; Asfaw I., Arbulu A., 1977; Cleveland R. J. et al., 1968, и др.). По мнению А. А. Томашевского, небольшие травматические дефекты перегородок могут спонтанно закрываться спустя некоторое время. Подобный исход травматических дефектов перегородок отмечают также J. A. Dipasquale, J. Pluth (1971), S. Gerami et al. (1968), A. J. Midell et al. (1975), W. J. Walker (1965) и др. В. Н. Астафьев и Ю. В. Желтковский (1983) рекомендуют при отсутствии гемодинамических нарушений в случаях ранений перегородок динамическое наблюдение больных у кардиохирургов. В то же время Е. Н. Мешалкин и соавт. (1979) считают, что диагноз травматического дефекта межжелудочковой перегородки служит показанием к операции. Б. А. Королев и соавт. (1980) указывают на целесообразность оперативного лечения спустя 2–3 месяца после ранения, когда развивается фиброз краев и они в состоянии удерживать швы. По мнению А. Д. Арапова и соавт. (1972), больные при возникновении травматического дефекта межжелудочковой перегородки должны быть оперированы в возможно ранние сроки. R. J. Cleveland et al. (1968) выбирают время для операций по поводу интракардиальных травматических дефектов индивидуально, в зависимости от состояния больных. М. С. Савичевский и соавт. (1986) отмечают, что если операцию по поводу небольших травматических дефектов в мышечной части межжелудочковой перегородки можно выполнять через 1–2 года

после их появления, то дефекты в мембранной части перегородки, а также аорто-легочные фистулы подлежат коррекции в ранние сроки, через 2–3 месяца после их возникновения.

С травматическими внутрисердечными дефектами нами оперировано в различные сроки после кардиоррафии 4 больных*. Приводим краткие выписки из историй болезни 2 из них.

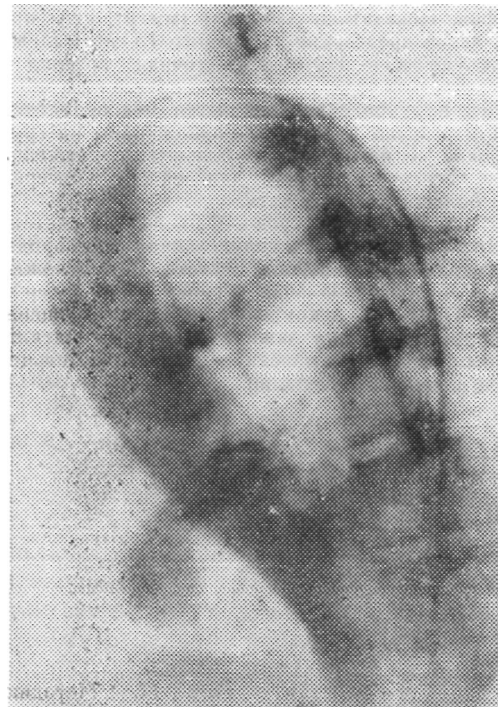

Рис. 16. Левая вен- трикулография при трав- матическом дефекте меж- желудочковой пере- годки. Больной А., 19 лет

Больной А., 19 лет, история болезни 8600, поступил в кардиохирургический центр 18.02.1982 г. За двое суток до поступления в одно из районов области ему была произведена операция по поводу ножевого ранения грудной клетки — левосторонняя торакотомия, ушивание раны сердца. В послеоперационном периоде состояние больного оставалось тяжелым, над областью сердца выслушивался грубый систолический шум. Санитарной авиацией больной транспортирован в клинику. При поступлении состояние тяжелое, жалобы на боли в области сердца. Кожные покровы бледные, температура тела 37,9° С. В легких дыхание слева ослаб-

* Один больной оперирован в 1988 г. Этот случай приводится ниже как отдельное наблюдение.

лено, 38 дыханий в минуту. Пульс — 118 уд/мин, АД — 100/60 мм рт. ст., ЦВД — 210 мм вод. ст. Печень выступала из-под края реберной дуги на 4 см, умеренные отеки голени и стоп. Над областью сердца выслушивался грубый систолический шум с эпицентром в IV межреберье у левого края грудины. На электрокардиограмме — признаки острой перегрузки правых отделов сердца. Несмотря на интенсивную терапию, состояние больного не улучшилось.

С целью уточнения диагноза и определения показаний к повторной операции в срочном порядке произведено правое и левое зондирование сердца, левая вентрикулография. Показатели давления (мм рт. ст.): правое предсердие — среднее 7, левое предсердие — среднее 15, правый желудочек — 35/2—6, левый желудочек — 110/0—15, легочная артерия — 35/18, аорта — 110/60. При левой вентрикулографии определялся сброс контраста в правый желудочек на уровне верхней части межжелудочковой перегородки (рис. 16). При ревизии послеоперационной раны на грудной клетке обнаружено глубокое ее нагноение на большом протяжении, края раны разошлись. Ввиду бесперспективности дальнейшего консервативного лечения было решено больного оперировать.

На операции в условиях искусственного кровообращения на синтетических прокладках ушит высокий дефект межжелудочковой перегородки 2,0X0,8 см (рис. 17). Послеоперационный период протекал без осложнений. Проводились интенсивная антибактериальная терапия, курс гипербарической оксигенации и т. п. Признаки декомпенсации кровообращения быстро ликвидировались. Стернотомная рана зажила первичным натяжением, торакотомия — вторичным. Больной выписан в удовлетворительном состоянии через 4 недели после повторной операции.

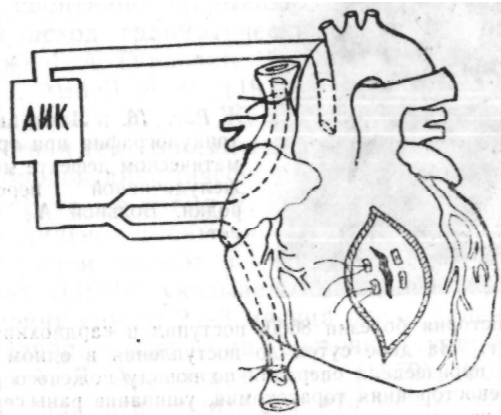


Рис. 17. Методика ушивания травматического дефекта межжелудочковой перегородки

В описанном случае необходимость срочной коррекции травматического дефекта межжелудочковой перегородки, несмотря на нагноение торакотомной раны, была обусловлена нарастающей декомпенсацией кровообращения.

Наш опыт, как и данные литературы, показывает, что лишь в отдельных случаях можно рассчитывать на закры-

тие дефекта рубцовым процессом в ране перегородки. Чаще же всего нарушение внутрисердечной гемодинамики, обусловленное сбросом крови на уровне желудочков, постепенно приводит к изменениям, свойственным врожденным дефектам, межжелудочковой перегородки, с развитием легочной гипертензии.

Больной П., 27 лет, поступил в кардиохирургический центр 12.03.1983 г., история болезни 9020. В анамнезе (7 лет назад) — ушивание раны сердца по поводу ножевого ранения. Постепенно нарастали признаки недостаточности кровообращения. Произведено зондирование правых и левых отделов сердца, левая вентрикулография, выявлены посттравматический дефект межжелудочковой перегородки, умеренная недостаточность митрального клапана (в связи с повреждением подклапанного аппарата и прелабированием передней створки), признаки легочной гипертензии — систолическое давление в правом желудочке и легочной артерии 60 мм рт. ст. Больной оперирован в условиях искусственного кровообращения. Ушит дефект мышечной части перегородки 1;8X0,6 см двумя швами на синтетических прокладках. Коррекция митральной недостаточности в связи с маловыраженной регургитацией не производилась. Послеоперационное течение гладкое.

Как видим, в данном случае показанием к коррекции травматического дефекта межжелудочковой перегородки в отдаленные сроки после ранения сердца было разбитие, недостаточности кровообращения и легочной, гипертензии.

...В наших наблюдениях из 9 больных с ранениями сердца; и травматическими, внутрисердечными дефектами у 4 диагнозов был установлен только на аутоисии, у одного больного наблюдалось спонтанное закрытие дефекта межжелудочковой перегородки, и в одном случае судьба больного после выписки: не известна.

Как отдельное наблюдение приводим выписку из истории болезни больного, которому, мы вынуждены были провести срочную, операцию закрытия большого травматического дефекта межжелудочковой перегородки в условиях искусственного кровообращения на фоне септического состояния, тяжелого фибринозного перикардита и глубокого нагноения торакотомной раны в связи с быстро прогрессирующей сердечной недостаточностью.

Больной Б., 21 года, доставлен в клинику 12.10.1988 г. За двое суток до поступления оперирован в одном из районов области по поводу ножевого ранения сердца. При поступлении состояние больного тяжелое. Жалобы, на общую слабость, одышку, боли в груди. Температура тела 38,6° С, бледность кожных покровов и слизистых. Число дыхательных движений 38 в 1 мин... Пульс — 108 уд/мин, АД — 120/80 мм рт. ст., ЦВД —

Эффективность методов реанимации при остановке кровообращения у больных с ранениями сердца

Методы реанимации	Число больных			
	абс.	% к общему числу	с достигнутым эффектом	с отсутствием эффекта
Закрытый массаж сердца	9	6,21	1	8
Открытый массаж сердца:				
всего случаев	45	31,03	35	10
при асистолии и фибрилляции	31	21,38	23	8
при неэффективных сокращениях	14	9,66	12	2
в сочетании с внутриа- ртериальным нагнетанием крови	11	7,59	8	3
в сочетании с внутриве- неческим нагнетанием крови	8	5,52	6	2
в сочетании с пережатием нисходящей аорты	4	2,76	3	1
Электродефибрилляция	18	12,41	14	4
Электрокардиостимуляция	6	4,14	3	3

(непрямой) или открытый (прямой) массаж сердца, трансфузионную терапию, временное пережатие нисходящей грудной аорты, внутрисердечное введение лекарственных веществ, электродефибрилляцию, электрокардиостимуляцию, коррекцию метаболических расстройств. Если остановка кровообращения произошла до вскрытия грудной клетки, то в первую очередь незамедлительно должны быть начаты искусственная вентиляция легких и закрытый массаж сердца.

Х. Е. Стивенсон (1980), С. Carrasquilla et al. (1972) оценивают закрытый массаж сердца при его ранении как малоэффективный в связи с большой кровопотерей, запустеванием полостей сердца и указывают, что при этом могут усиливаться кровотечения или явления тампонады сердца. Согласно мнению М. П. Корнева и соавт. (1972), не следует терять времени на неэффективный массаж сдавленного гематомой сердца, необходимо срочно произвести торакотомию. Однако А. Л. Маунард et al. (1965) считают, что при остановке сердца до вскрытия грудной клетки восстановление сердечной деятельности следует произвести в первую очередь, чтобы предотвратить повреждение мозга от гипоксии, и только после этого выполнять торакотомию.

По нашему мнению, более целесообразно при первой же возможности экстренно произвести торакотомию, перикардиотомию и приступить к открытому массажу сердца. Закрытый массаж сердца нами применен у 9 (6,21%) больных. Только в одном случае сердечная деятельность восстановилась, в других — реанимационные мероприятия продолжались после торакотомии (табл. 15).

Открытый массаж — это основа восстановления работы остановившегося сердца. Об успешном применении открытого массажа сердца при его ранении еще в 1904 г. сообщал П. А. Герцен, а в 1911 г. — В. А. Оппель. По данным С. В. Лобачева (1958), при применении открытого массажа сердца полный успех был достигнут в 26% случаев (сердечная деятельность восстановилась), частичный — в 49% (кратковременное восстановление), не было достигнуто успеха — в 25% случаев.

Открытый массаж сердца среди наших больных применен в 45 (31,03%) случаях, из них в 31 — при фибрилляции и асистолии и в 14 случаях при неэффективных сердечных сокращениях.

Необходимость в проведении прямого массажа сердца нередко возникает у больных с тампонадой сердца, когда пос-

ле вскрытия перикарда и освобождения сердца от сдавления все же наблюдается гипотония, связанная с неэффективными сердечными сокращениями. Прямой массаж сердца в течение нескольких минут в этих случаях позволяет повысить тонус миокарда, улучшает коронарный кровоток и способствует восстановлению нормальной сердечной деятельности.

Для повышения эффективности закрытого и открытого массажа сердца следует использовать инфузии адреналина 0,1%-ного — 1 мл, алопуента 0,05%-ного — 2 мл, хлорида кальция 10%-ного — 10 мл, атропина 0,1%-ного — 1 мл. Эти препараты можно вводить непосредственно в полость сердца путем пункции через грудную клетку в IV межреберье, у края грудины, отступая от него на 1,5–2 см, или в полость левого желудочка во время операции. Очень важно получить струю крови из иглы при обратном движении поршня шпри-

ца, для того чтобы убедиться, что игла находится в полости желудочка, после чего массаж сердца продолжают.

Фибрилляция желудочков служит прямым показанием к проведению электродефибрилляции сердца. Для этой цели используют аппараты ИД № 1-ВЭИ, ДИ-03 (СССР) и др. по методике Н. Л. Гурвича (1957, 1975). Электродефибрилляцию необходимо производить после энергичного массажа сердца на фоне искусственной вентиляции легких и инфузионно-трансфузионной терапии. Если в случаях фибрилляции сердца или асистолии после проведения массажа сердца в течение 1—3 мин сердечная деятельность не восстанавливается, тонус миокарда снижен или имеется мелковолновая фибрилляция, необходимо в полость левого желудочка ввести 0,1%-ный раствор адреналина в количестве 1 мл, 10%-ный раствор хлорида кальция — 5—10 мл, продолжить массаж и повторить электродефибрилляцию.

Важно отметить, что ацидоз при гиповолемии, тканевая гипоперфузия и гипоксия делают сердце рефрактерным в отношении воздействия кардиотонических средств и электродефибрилляции. В связи с этим указанные мероприятия необходимо производить после коррекции ацидоза и нормализации кислотности крови.

Эффективность открытого массажа сердца можно повысить применением наряду с внутрисердечным введением стимулирующих средств внутриартериального и внутрижелудочкового нагнетания крови и кровезаменителей, временным пережатием нисходящей аорты, т. е. манипуляциями, которые преследуют цель повысить коронарный кровоток, рефлекторно стимулируют сердечную деятельность.

В 1965 г. Б. А. Королев привел обзор литературы и собственные наблюдения по вопросу внутрисердечных нагнетаний крови. Данный метод автор применял при операциях по поводу врожденных и приобретенных пороков сердца и сдавливающего перикардита. На основании своих наблюдений он пришел к заключению, что абсолютным показанием к этому мероприятию следует считать острую массивную кровопотерю с запустеванием полостей сердца при вскрытой грудной клетке. Дозировка определяется состоянием сердца, его наполнением. Внутрисердечный метод трансфузии не мешает проведению массажа сердца и является ценным его дополнением. Автор рекомендует проводить трансфузию крови, предварительно оксигенируя ее перекисью водорода. При левостороннем доступе целесообразна трансфузия в левый желудочек,

а при доступе справа - - в левое предсердие через межпредсердную борозду.

В нашей клинике в 1965 г. было предложено использовать нагнетание крови в левый желудочек в сочетании с массажем сердца при возникновении атонии миокарда и мелковолновой фибрилляции сердца как метод восстановления сердечной деятельности после кардиоплегии при искусственном кровообращении в эксперименте (Вульф Н. Н., 1966). При ранениях сердца нагнетание крови в левый желудочек производили у 8 больных при помощи обычной системы для нагнетания крови под давлением 200—250 мм рт. ст., шприцем через иглу или катетер, введенный в полость сердца, продолжая при этом массаж сердца. Получены обнадеживающие результаты: в 3 случаях при асистолии удалось восстановить сердечную деятельность и в 3 случаях при мелковолновой фибрилляции желудочков — повысить тонус миокарда, перевести мелковолновую фибрилляцию в крупноволновую и последующей электродефибрилляцией восстановить синусовый ритм. Эффект при внутрисердечном нагнетании крови, по-видимому, связан прежде всего с возможностью быстрого возвращения больших объемов крови. Не исключена возможность и рефлекторного воздействия процедуры на тонус миокарда. Приводим наблюдение, характеризующее эффективность этого метода.

Больной Д., 35 лет, история болезни 1499, 1969 г. На месте происшествия состояние было тяжелым. При транспортировке проводилась интенсивная инфузионно-трансфузионная терапия. При поступлении установлен диагноз: проникающее колото-резаное ранение грудной клетки слева, ранение сердца, гемоторакс, геморрагический шок. Пострадавший срочно взят в операционную. В момент интубации трахеи зарегистрирована остановка сердца. Произведена экстренная торакотомия, в плевральной полости обнаружено 1,5 л крови. Вскрыт перикард — сердечные сокращения отсутствуют. Из перикарда удалено около 200,0 мл крови со сгустками, начат прямой массаж сердца, ушита рана левого желудочка 1,5X0,5 см. Появилась мелковолновая фибрилляция желудочков, произведена электрофибрилляция 2,5 кВт, затем 3,5 кВт — без эффекта. В результате нагнетания 200,0 мл крови в левый желудочек в сочетании с массажем сердца тонус миокарда повысился. После повторной дефибрилляции восстановился синусовый ритм, гемодинамика стабилизировалась (рис. 18). Послеоперационный период протекал гладко. Больной выписан в удовлетворительном состоянии на 20-е сутки.

В 8 случаях эффективность массажа сердца мы связываем с одновременным внутриартериальным нагнетанием и у 3 больных — с применением временного пережатия нисходящей аорты. Пережатие аорты в этих случаях производилось

сосудистым зажимом или путем прижатия **плотным тупфером** к позвоночнику.

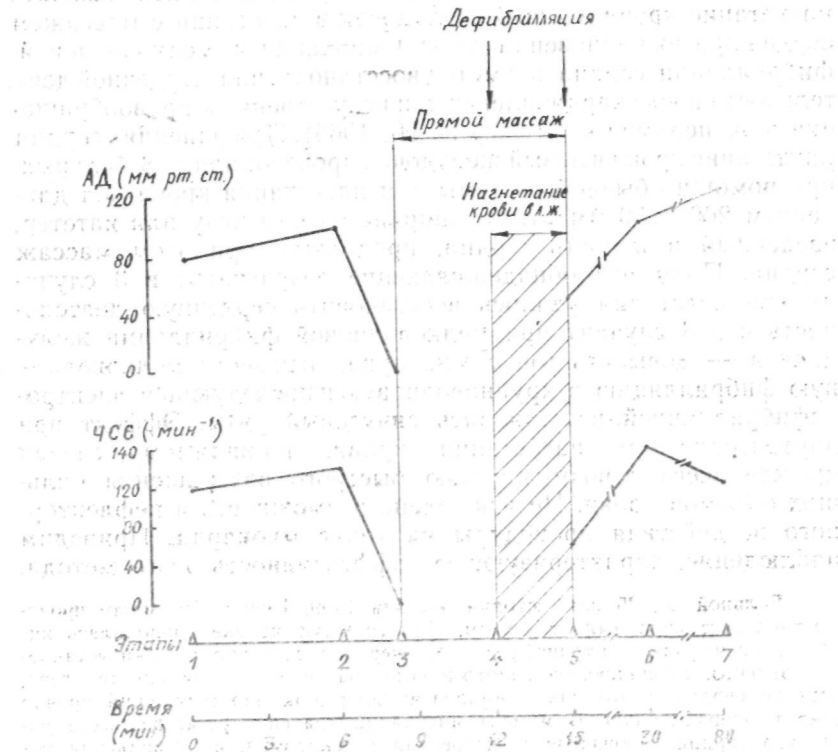


Рис. 18. Некоторые показатели гемодинамики больного 35 лет. Этапы: / — при поступлении, 2 — интубация трахеи, 3 — торакотомия, 4 — пункция левого желудочка, 5 — восстановление синусового ритма, 6 — ушивание раны сердца, гемостаз, 7 — конец операции

В процессе реанимации у больных с ранениями сердца могут возникать нарушения ритма и проводимости с развитием брадиаритмии. Если такие нарушения значительны и сопровождаются нарушением кардиогемодинамики, возникает необходимость временной, или постоянной электрокардиостимуляции.

Для временной электрокардиостимуляции мы использовали наружные электрокардиостимуляторы ЭКСН-01 и

ЭК.СП-15-3 (СССР). Электроды накладывали контактно на поверхность желудочков через стерильные проводники (в экстренных ситуациях использовали обычные зажимы Бильрота). Применяли ток 2—4 мА в зависимости от порога возбуждения, частоту импульсов 60—90 в 1 мин. Среди 6 больных, которым была произведена электрокардиостимуляция сердца в связи с развитием брадиаритмий, у 3 вскоре после ее начала гемодинамика стабилизировалась, а через 5—10 мин восстановился синусовый ритм с достаточной частотой сокращений сердца (рис. 19).

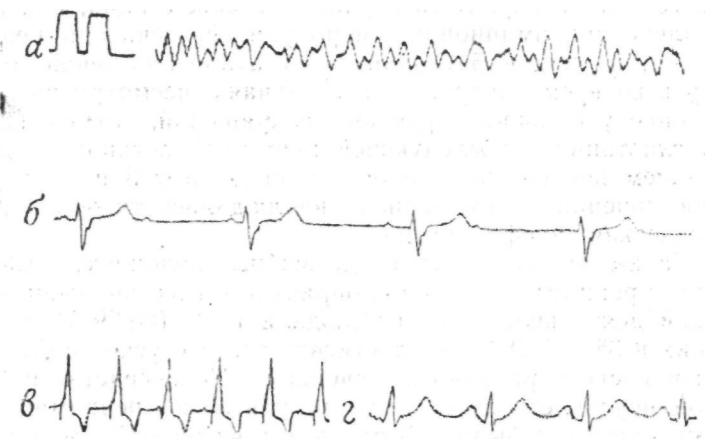


Рис. 19. ЭКГ больного С, 54 лет, 1983 г. Этапы электроимпульсной терапии: а — фибрилляция желудочков ($I_{mv} = 1$ см, $V = 50$ мм-с⁻¹), б — полная атриовентрикулярная блокада, возникшая после электродефибрилляции ($I_{дф} = 1$ см, $V = 25$ мм-с⁻¹), в — временная электрокардиостимуляция ($I_{тг} = 1$ см, $V = 25$ мм-с⁻¹), г — восстановление синусового ритма ($I_{тч} = 1$ см, $V = 50$ мм-с⁻¹)

У части больных после восстановления сердечной деятельности могут наблюдаться явления артериальной гипотонии, связанной с сердечной слабостью. О сердечной слабости следует думать в тех случаях, когда после ликвидации гиповолемии, коррекции ацидоза и электролитного дисбаланса сохраняется низкое АД (ниже 90—80 мм рт. ст.) на фоне высокого ЦВД (более 120—140 мм рт. ст.). Терапию этого состояния можно проводить симпатомиметическими аминами. Целесообразно использовать адреналин в растворе (1 мг в

250 мл), начиная с 0,5—1 мкг/кг/мин и регулируя темп инфузии соответственно реакции артериального давления, или доламин (250 мг в 250 мл) в дозе 2—5 мкг/кг/мин.

Общие результаты применения открытого массажа сердца в комплексе с другими реанимационными мероприятиями были следующими. В 35 случаях массаж был эффективен, с его помощью удалось восстановить нормальную сердечную деятельность или поддерживать кровообращение (при фибрилляции, неэффективных сокращениях), а в дальнейшем другими методами — восстановить синусовый ритм и нормальную гемодинамику. В 10 случаях массаж сердца, как и весь комплекс реанимационных мероприятий, считали неэффективным, из них в 5 случаях констатирована биологическая смерть во время операции, в 2 случаях, несмотря на восстановление у больных сердечных сокращений, отмечена стойкая гипотония с последующей повторной остановкой сердца в раннем послеоперационном периоде, а у 3 пострадавших в послеоперационном периоде наблюдалась тяжелая постгипоксическая энцефалопатия.

Таким образом, непосредственный положительный результат реанимационных мероприятий с восстановлением сердечной деятельности мы наблюдали в 40 (88,89%) случаях, из них в 35 (77,78%) — достигнут полный успех с благоприятным послеоперационным течением. Непосредственной причиной неудовлетворительных результатов реанимации во время операции были в 5 случаях массивная кровопотеря, в 3 — выраженная тампонада сердца, в 1 случае — тяжелая сочетанная травма и в 1 — ранение интракардиальных структур.

Опыт современной реанимации остановленного сердца, накопленный прежде всего в кардиохирургии, позволяет существенно улучшить результаты терапии остановки кровообращения у больных с ранениями сердца. Каждому хирургическому отделению, куда возможно поступление таких пострадавших, следует быть готовым применить должный комплекс реанимационных мероприятий на современном уровне.

[

::

VII

ПОСЛЕОПЕРАЦИОННЫЙ ПЕРИОД. ПРИЧИНЫ ЛЕТАЛЬНОСТИ ПРИ РАНЕНИЯХ СЕРДЦА

Послеоперационный период у больных с травмой сердца нередко протекает тяжело и требует внимательного наблюдения с целью своевременной диагностики нарушений функции дыхания, кровообращения, свертывающей системы крови, печеночно-почечной недостаточности и т. д. В связи с этим после кардиоррафии больные в среднем в первые 3—4 суток должны находиться в специальных палатах интенсивной терапии. Мероприятия по интенсивной терапии в послеоперационном периоде должны быть направлены на дальнейшую коррекцию гемодинамических, дыхательных и метаболических расстройств, профилактику и лечение возможных осложнений.

Основными осложнениями послеоперационного периода у больных, перенесших кардиоррафию, являются послеоперационное кровотечение, сердечная и сосудистая слабость, постгипоксическая энцефалопатия, дыхательная недостаточность, связанная с синдромом «шокового легкого», бронхопневмонией, ателектазами легких, экссудативным плевритом, печеночно-почечная недостаточность. Возможно развитие гнойно-септических осложнений: нагноение послеоперационной раны, эмпиема плевры, перикардит, сепсис и т. п.

По нашим данным, в структуре послеоперационных осложнений наибольшую опасность представляли осложнения, возникшие в первые часы или сутки после операции. Так, сердечная слабость наблюдалась у 9 (6,21 %) больных в связи с некорригированными травматическими дефектами перегородок сердца, ишемией миокарда и острой коронарной недостаточностью при повреждении или перевязке крупных коронарных артерий, гипоксией миокарда при длительной тампонаде сердца, нарушениями ритма и проводимости. У 6 (4,14%) больных имелись послеоперационные кровотечения (недиагностированное сквозное ранение сердца, несостоятельность швов миокарда, гипо- и афибриногенемическое кровотечение). Гнойно-септические осложнения в послеоперационном

периоде (пневмония, гнойный перикардит, плеврит, нагноение ран, сепсис) мы наблюдали у 13 (8,97%) пациентов.

Диагностика и терапия перечисленных осложнений достаточно хорошо освещены в многочисленных руководствах по реанимации и интенсивной терапии, торакальной хирургии. Мы остановимся несколько подробнее на диагностике и терапии кровотечений в раннем послеоперационном периоде.

Внутриплевральное кровотечение в послеоперационном периоде может быть связано с различными причинами. Прежде всего, это дефекты хирургической техники и гемостаза (прорезывание швов на сердце, кровотечение из тканей по ходу торакотомной раны или из мест прокола межреберий при наложении сближающих швов, кровотечение из поврежденной межреберной артерии в месте дренирования плевральной полости и др.). Развитию кровотечения способствуют низкий гематокрит (менее 30) вследствие недовосполненной кровопотери, дефекты свертывающей системы (фибринолиз ч т. п.), чрезмерное введение в организм веществ, усиливающих наклонность к геморрагии (полиглюкин, реополиглюкин и т. п.) и др.

С момента окончания операции производится оценка величины и темпа кровотечения, которая включает в себя контроль отделяемого по дренажу из плевральной полости, проверку надежности функционирования дренажа, исследования содержания гемоглобина в отделяемой жидкости.

Известно, что даже при тщательном гемостазе в раннем послеоперационном периоде из плевральной полости может выделяться жидкость, которая в течение первых суток постепенно изменяет свой характер, превращаясь из геморрагической в серозную. Гемоглобин в этой жидкости должен составлять не более 30—40% от гемоглобина циркулирующей крови, а количество ее в первые сутки не должно превышать 300—600 мл.

Если в первые 3—6 ч темп кровопотери существенно снижается и суммарная кровопотеря за этот период превышает 1000 мл (для взрослого больного), то показана срочная операция — реторакотомия с ревизией плевральной полости и тщательным гемостазом. Параллельно выполняются мероприятия по возмещению кровопотери. При меньшем темпе и количестве кровопотери необходимы консервативная гемостатическая терапия и возмещение кровопотери.

При нарушениях свертываемости крови следует руководствоваться выявленным дефектом свертывания и корригиро-

вать этот дефект (Константинов Б.А., 1981).¹ Так, наличие свободного гепарина в крови корригируется¹ • протаминсульфатом, тромбоцитопения — прямым переливанием¹ крови¹ или тромбоплазмомассы, введением дицинона; гипофибриногемия — переливанием фибриногена; повышение фибринолитической активности — введением эpsilon-аминокапроновой кислоты, дицинона, трасилола (контрикала, гордокса); снижение гематокрита — переливанием эритроцитарной массы или свежей донорской крови; снижение протромбинового индекса — внутривенным введением 10%-ного хлорида кальция, витамина К (викасола), прочие нарушения — прямым переливанием крови от донора.

При оценке состояния больного и характера послеоперационного кровотечения следует помнить о возможности закупорки дренажа сгустком или его перегибе, вследствие чего возникает скопление крови в плевральной полости.

При быстром темпе внутриплеврального кровотечения существует угроза образования свернувшегося гемоторакса, и в дальнейшем может потребоваться повторная операция для удаления сгустков. Для диагностики внутриплеврального кровотечения необходимо постоянное физикальное исследование грудной клетки и периодический рентгенологический контроль.

По существующим канонам длительность стояния дренажа в плевральной полости должна быть в среднем 24—48 ч. Если после удаления дренажа у больных отмечаются явления экссудативного плеврита, то им проводится лечение плевральными пункциями.

По вопросу летальности при ранениях сердца в литературе имеются разноречивые данные, что, по-видимому, зависит от следующих факторов: числа наблюдений; анализируемого периода; уровня организации помощи пострадавшим на догоспитальном этапе; возможности различных хирургических стационаров по обеспечению лечебно-диагностической помощью; хирургической тактики и активности службы реанимации и др.

Поскольку повреждения сердца приводят к развитию терминальных состояний нередко уже в первые минуты после ранения, многие пострадавшие умирают на месте происшествия или при транспортировке в хирургические стационары. Летальность на догоспитальном этапе представляется высокой и колеблется, по данным разных авторов, от 57,5% до

81%, средняя — 67,71% (Корнев М. П. и соавт., 1972, 57,5%; Магамедов А. З. и соавт., 1977, — 65,7%; Манукян Р. С., 1963, — 67,8%; Cooley D. A. et al., 1955, — 60,0%; Isaacs J. P., 1959, — 80%; Boyd T. F. et al., 1965, — 62%; Sugg W. L. et al., 1968, — 81%). В связи с этим А. S. Gerwin, К- P. Fisher (1982) придают быстрой транспортировке раненых решающее значение.

Госпитальная летальность, по данным отечественных авторов, имеющих большое количество наблюдений, составляет 8,3—26,9%, средняя — 18,39% (Бугулов Г. К., 1985, — 23,8%; Вагнер Е. А., 1975, — 8,3%; Гилевич Ю. С. и соавт., 1973, — 26,9%; Комаров Б. Д. и соавт., 1972, — 21%; Комахидзе М. Э., 1966, — 17%; Королев Б. А. и соавт., 1976, — 18,7%; Павлишин В. А., 1968, — 12,9%), а по данным иностранных авторов — 8,6 — 28,5%, средняя — 19,24% (Asfaw I., Arbulu A., 1977, — 19,5%; Beall A. C. et al., 1965, — 25,4%; Ching E. C., 1976, — 14%; Maynard A. L. et al., 1965, — 8,6%; Naclerio E. A., 1964, — 9,4%; Sugg W. L. et al., 1968, — 25%; Synbas P. N. et al., 1973, — 28,5%; Szentretery J., Lower R. R., 1977, — 13%; Trinkle J. K. et al., 1974, — 15,5%; Wilson R. F., Bassett S. S., 1966, — 19,5%; Lemos P. C. P. et al., 1976, — 26,4%; Logan W. D. et al., 1964, — 26%).

По единодушному мнению большинства авторов, огнестрельные ранения представляют наибольшую угрозу для жизни пострадавших. В наблюдениях R. F. Wilson, S. S. Bassett (1966) летальность при колото-резаных ранениях составила 6%, при огнестрельных — 33%. Высокую летальность при огнестрельных ранениях Е. W. Jones, J. Helmsworht (1968) объясняют обширными повреждениями сердца ранящим снарядом, наличием сквозных ранений, быстрым и массивным обескровливанием организма, повреждением интракардиальных структур, сочетанными ранениями.

Вполне вероятно, что в значительной мере на исход операции влияет тяжесть состояния больного. Так, по данным Б. А. Королева и соавт. (1976), среди больных, поступивших в терминальном состоянии, летальность составила 29,8%, в остальной группе — 8%.

Первые трое суток после операции считаются критическим сроком для раненных в сердце, на этот период приходится большая часть летальных исходов, и, следовательно, этим временем в основном определяется период наиболее интенсивной терапии и реанимации (Королев Б. А. и соавт., 1976).

В литературе приведены лишь общие сведения о причи-

нах смерти на месте происшествия при ранениях сердца. По данным М. П. Корнева и соавт. (1972), структура причин смерти выглядит следующим образом; повреждения, несовместимые с жизнью (размозжения, сквозные ранения, множественные ранения и т. п.) — 21,7%, массивная кровопотеря — 73,9%, тампонада сердца — 4,4%. Д. Е. Джеймс/Левин (1963), анализируя 137 случаев колото-резаных ран сердца по секционным данным, указывает, что тампонада сердца как единственная причина смерти отмечалась в 20 (14,6%) У случаях, в комплексе с малокровием — в 9 (6,6%); ранения сердца с кровотечением в плевральную полость и полость сердечной сорочки учитывались как момент, играющие роль в механизме смерти, в 43,8% наблюдений, в остальных случаях, несмотря на значительное скопление крови в перикарде, этот факт не был принят во внимание и причиной смерти считалось острое малокровие. По данным Р. С. Манукяна (1963), тампонада сердца как причина смерти отмечалась в 30% случаев.

С. П. Вилесов (1970), анализируя летальность при хирургическом лечении ранений сердца, указывает на то, что основными ее причинами являются нераспознанные ранения, незащитые раны при множественных ранениях, двухсторонний пневмоторакс при операции, массивная кровопотеря, профузное кровотечение на операционном столе из раны сердца и других органов, паралич сердца после ранения нисходящей ветви левой коронарной артерии или сдавление ее швом. По мнению О. И. Виноградовой, Е. И. Фидрус (1972), у 17 из 31 умершего больного причиной смерти служило острое малокровие. Среди доставленных в больницу, по данным М. П. Корнева и соавт. (1972), 26,4% раненых погибли от массивной кровопотери, у 70,6% больных причиной смерти являлась тампонада. J. P. Isaacs (1959) напротив, считает, что раненые чаще умирали от экстраперикардиального кровотечения, нежели от тампонады.

По мнению Н. Н. Малиновского и соавт. (1984), главными причинами высокой летальности при ранениях сердца являются трудность распознавания характера повреждения, отсутствие информативных методов определения тяжести различных осложнений, а также оказание не в полном объеме медицинской помощи на догоспитальном этапе.

Мы проанализировали причины смерти у 186 пострадавших (140 — умершие на догоспитальном этапе, 21 — в клинике, 25 — летальные исходы в других лечебных учреж-

дениях) по материалам судебно-медицинского вскрытия трупов. Изучение секционных данных дает основание считать, что у 32% умерших на догоспитальном этапе ранения не носили характер абсолютно смертельных. Это подтверждает важность раннего применения интенсивной терапии и быстрой транспортировки пострадавших в стационар.

В табл. 16 представлены 5 основных групп предполагаемых нами причин смерти на догоспитальном этапе. Наибольшее количество пострадавших — 46 (32,86%) — погибло от массивной кровопотери при экстраперикардальном кровотечении. Частой причиной смерти было сочетание кровопотери и тампонады — 37 (26,43%) случаев. Относительно редкой причиной смерти можно считать тампонаду сердца, она отмечена лишь у 18 (12,86%) раненых.

Таблица 16

Предполагаемые причины смерти при ранениях сердца на догоспитальном этапе

Причина смерти	Число случаев	
	абс.	%
Тяжелые анатомические повреждения сердца	23	16,43
Тяжелые сочетанные ранения	16	11,43
Массивная кровопотеря	46	32,86
Кровопотеря в сочетании с тампонадой сердца	37	26,43
Тампонада сердца	18	12,86

В нашей клинике умер 21 больной с ранением сердца, что составило 14,48% от общего числа госпитализированных в экстренном порядке. В других лечебных учреждениях умерло 25 пострадавших (табл. 17).

Среди госпитализированных в клинику с явлениями тампонады сердца умерло 2 человека, у которых имелся выраженный гемоперикард (2-я стадия тампонады сердца) и остановка сердца произошла на этапе вводного наркоза. Реанимационные мероприятия оказались неэффективными. Четверо пострадавших умерло от массивной кровопотери, несмотря на инфузионно-трансфузионную терапию. С повреждением перегородок сердца или коронарных артерий умерло 5 человек в период, когда клиника еще не имела опыта диагностики и коррекции травматических внутрисердечных дефектов

и повреждений коронарных артерий в условиях искусственного кровообращения (до 1976 г.). Из них один больной умер в первые сутки после операции от острого инфаркта миокарда и кардиогенного шока на почве ранения нисходящей ветви левой коронарной артерии и перевязки ее при кардиоррафии.

Таблица 17

Причины смерти при ранениях сердца у госпитализированных больных

Причины смерти	Число случаев	
	в клинике	в других больницах
Тампонада сердца	2 (1,38%)	9
Ранение коронарных артерий	1 (0,68%)	2
Повреждения интракардиальных структур (перегородок, клапанного аппарата)	4 (2,76%)	2
Кровопотеря	4 (2,76%)	4
Тяжелая сочетанная травма	4 (2,76%)	3
Недиагностированные ранения	—	3
Послеоперационные осложнения	6 (4,14%)	2
Итого	21 (14,48%)	25

Больной К., 18 лет, история болезни 6199, 1959 г. Доставлен санитарной авиацией через 20 ч после ножевого ранения грудной клетки. При поступлении состояние средней тяжести. Больной в сознании, отмечает боли в области сердца. АД — 120/80 мм рт. ст., пульс — 90 уд/мин. Во II межреберье слева по средней ключичной линии рана 2,2X1,0 см, умеренно кровоточащая. Клинико-рентгенологически явления левостороннего гемоторакса. На операции в плевральной полости обнаружено 600,0 мл жидкой крови. Ушито сквозное ранение верхней доли левого легкого. При дальнейшей ревизии выявлена рана перикарда, после его вскрытия — рана левого желудочка 0,5X0,3 см с кровотечением из пересеченной в средней трети передней межжелудочковой артерии. На рану наложено два шва с перевязкой коронарной артерии. Кровотечение остановлено. В послеоперационном периоде по данным электрокардиограммы у больного был крупноочаговый инфаркт передней стенки миокарда. Через 7 ч после операции состояние больного резко ухудшилось, появилась гипотония и, несмотря на интенсивную терапию и реанимационные мероприятия, еще через 3 ч возникла фибрилляция сердца, реанимационные мероприятия успеха не имели. Патолого-анатомический диагноз: ранение левого желудочка, обширный инфаркт миокарда вследствие перевязки передней межжелудочковой артерии.

У 4 человек летальный исход наступил в раннем послеоперационном периоде при явлениях острой сердечной недостаточности на почве некорригированных септальных дефектов.

Больная К., 29 лет, история болезни 921, 1964 г. Доставлена бригадой скорой помощи через 35 мин после ранения: с целью самоубийства ножом нанесла себе ранение грудной клетки в области сердца. При поступлении в клинику сознание отсутствует, кожные покровы бледные, редкие дыхательные экскурсии грудной клетки. Пульс на сонных артериях едва осязаем, более 130 уд/мин, АД — 40/0 мм рт. ст. В области II межреберья у края грудины рана 2,5X1,0, не кровоточит. Перкуторно границы сердца расширены, аускультативно тоны сердца не определяются. Срочно произведена интубация, начаты искусственная вентиляция легких, внутриартериальное и внутривенное нагнетание крови и кровезаменителей. Выполнена торакотомия. При вскрытии перикарда возникла остановка сердца. Рана правого желудочка 2,0X0,5 см ушита тремя швами. После прямого массажа сердца в течение 3 мин появилась фибрилляция. Произведена дефибриляция — восстановлен синусовый ритм. При зашивании грудной клетки возникла повторная фибрилляция. Вновь производился прямой массаж, электродефибриляция. Сердечная деятельность вновь была восстановлена. В послеоперационном периоде наблюдалась стойкая гипотония и через 40 мин — остановка сердца, реанимационные мероприятия эффекта не дали. Патолого-анатомический диагноз: ранение передней стенки правого желудочка. Посттравматический дефект межжелудочковой перегородки 2,5X1 >0 см.

Причиной смерти 4 пострадавших явилась тяжелая сочетанная травма (геморрагический и травматический шок). Приводим два случая.

Больной С., 28 лет, история болезни 48/123. Поступил 23.01.1955 г. Доставлен попутной машиной через 20 мин после множественных ножевых ранений. При поступлении: сознание отсутствует, зрачки расширены, одежда обильно пропитана кровью. Лицо землистого цвета, артериальное давление не определяется, пульс на магистральных артериях не определяется, дыхание поверхностное, тоны сердца не выслушиваются. На передней брюшной стенке справа от пупка рана 2X3 см с выпавшим салынником. На грудной клетке слева от соска рана 2X3 см, не кровоточит; 4 раны в поясничной области, множественные раны правого плеча и обоих надплечий. После нагнетания 200,0 мл крови и 400,0 мл плазмы появился пульс на сонных артериях. Под местной анестезией произведена лапаротомия — обнаружены и ушиты 2 раны толстого кишечника и рана брыжейки, резецирована часть салынника. При обработке раны грудной клетки обнаружено, что она проникает в плевральную полость. Произведена торакотомия. Обнаружены раны левого легкого и перикарда. После вскрытия перикарда установлено ранение сердца — левого предсердия. Раны легкого и сердца ушиты. По ходу операции производилась постоянная трансфузия жидкости и крови внутривенно и внутриартериально, однако гипотония сохранялась. Через 30 мин после операции наступила остановка кровообращения и дыхания.

В данном случае допущена тактическая ошибка: переоценена тяжесть повреждения живота и операция начата с лапаротомии, что привело к неоправданной потере времени. Ошибка была, связана с крайне тяжелым состоянием больного, обусловленным множественными ранениями.

Больной К., 20 лет, история болезни 1701, 1972 г. Доставлен попутным транспортом в состоянии клинической смерти через 10 мин после случайного огнестрельного ранения в спину. При поступлении: отсутствие дыхания, кровообращения на периферических артериях, широкие зрачки. Входное отверстие на уровне 5—6-го позвонка, выходное — в области соска. Произведены интубация, искусственная вентиляция легких с переходом на закисно-кислородный эндотрахеальный наркоз, внутриартериальное нагнетание крови в плечевую артерию. Выполнен закрытый массаж сердца, затем торакотомия, открытый массаж сердца. Сердечные сокращения восстановились после ушивания ран передней и задней стенок левого желудочка сердца и открытого массажа. Ушито сквозное ранение легкого. Всего по ходу операции перелито донорской крови 400,0 мл и 600,0 мл крови реинфузировано; введено полиглюкнна — 400,0, бикарбоната натрия — 250,0, раствора электролитов — 400,0 мл. Операция закончена при стабильных показателях гемодинамики. Смерть наступила на 40-й день после операции вследствие сочетанного тяжелого осложнения в связи с повреждением спинного мозга на уровне *T₁₀—T₁₁* с последующим развитием двухсторонней пневмонии, эмфиземы плевры, пролежней, сепсиса.

В клинике в различные сроки после операции 6 больных с ранениями сердца умерло от осложнений, к которым мы отнесли: кровотечение — у 4 пострадавших (недиагностированное сквозное ранение, острый фибринолиз, прорезывание, швов, соскальзывание лигатуры с ушка левого предсердия при его ранении); послеоперационная тампонада сердца — у 1; дыхательная недостаточность в связи с двухсторонней пневмонией — у 1 больного. Значительная часть этих осложнений, была связана с техническими ошибками. Приводим некоторые из наблюдений.

Больной К., 13 лет, история болезни 3014, 1959 г. Диагноз при поступлении: проникающее ножевое ранение левой половины грудной клетки, ранение сердца, тампонада, шок II—III степени. Через 40 мин после происшествия произведена операция — торакотомия в IV межреберье слева с пересечением хрящей соседних ребер. Обнаружена гематома переднего средостения. Перикард напряжен, пульсация вялая, в полости его большое количество крови со сгустками. Обнаружена рана ушка правого предсердия 0,5X0,3 см. Наложены зажим на ушко правого предсердия, два шелковых шва и лигатура на основании ушка, редкие швы на перикард. Ушита рана грудной клетки. После наложения швов на кожу внезапно резко снизилось артериальное давление, наступила остановка сердца. Выполнены непрямой массаж, реторакотомия. В левой плевральной полости обнаружено много крови. Сняты швы с перикарда. Кровотечение, из основания ушка возникло в результате соскальзывания лигатуры. Вновь наложено 4 шелковых шва. Прямой массаж, внутрисердечное и внутриартериальное нагнетание крови, внутрисердечная медикаментозная терапия — без эффекта. Констатирована биологическая смерть.

Хотя к этому времени (1959 г.) в клинике уже выполнялись операции по поводу пороков сердца, однако ещё не было достаточного опыта, что и явилось причиной грубой тех-

нической ошибки. Приведенное наблюдение показывает, что в подобных случаях недопустимо ограничиваться наложением циркулярной лигатуры. Необходимо было над циркулярной лигатурой наложить вторую лигатуру с прошиванием в виде П-образного шва или нескольких швов и последующим циркулярным лигированием этой же нитью вокруг ушка.

Больной П., 30 лет, история болезни 834, 1984. г. Поступил в городскую больницу в состоянии тяжелого шока с множественными колото-резаными ранениями грудной клетки и брюшной полости. В срочном порядке произведена торакотомия, ушиты рана правого предсердия и рана правого желудочка, после чего наглухо частыми швами ушит перикард. Лапаротомия повреждения органов брюшной полости не выявила. Общая кровопотеря за время операции — более 2 л. В связи с тяжелым общим состоянием больной транспортирован через сутки после операции в реанимационное отделение областной клинической больницы. Состояние гемодинамики при поступлении: пульс — 100 уд/мин, АД — 90/50 мм рт. ст., ЦВД — 230 мм вод. ст. В легких — масса влажных хрипов. Несмотря на проводимую терапию, состояние больного не улучшалось. На электрокардиограмме — признаки тампонады. Сохранялись высокое венозное давление и гипотония. При радиокардиографии — минутный и ударный объемы и сердечный индекс резко снижены. С подозрением на тампонаду сердца больной оперирован повторно. На операции обнаружено сдавление правых отделов сердца плотно ушитым перикардом, в полости перикарда находилось 100 мл серозно-геморрагической жидкости. После вскрытия перикарда улучшилось наполнение сердца, центральное венозное давление снизилось до нормы, постепенно стабилизировались другие показатели гемодинамики. Перикард не ушивался. Выявлено, что правое легкое маловоздушное, пастозное при пальпации. В послеоперационном периоде тяжесть состояния больного определялась дыхательной недостаточностью. Несмотря на комплексную терапию, больной умер через сутки после повторной операции.

Данное наблюдение говорит о недопустимости глухого шва перикарда или даже наложения частых швов. В силу ряда причин после операции полости сердца иногда дилируются, размеры его при этом существенно увеличиваются, что может создать условия для сдавления сердца в полости перикарда, тем более если выпот, который всегда в каком-то количестве накапливается в перикарде, не имеет выхода в плевральную полость.

Таким образом, летальных исходов до операции в нашей клинике не было, так как все больные, в том числе и поступившие в состоянии клинической смерти, были оперированы. На операции биологическая смерть констатирована в 5 (3,45%) случаях, в послеоперационном периоде — в 16 (11,03%), причем в 5 из них — в первые часы, а в 8 случаях — в первые 3 дня после операции.

Среди умерших от ранений сердца в других больницах (25 человек) тампонада сердца была причиной смерти в 9 случаях, 4 летальных исхода были связаны с ранением коронарных артерий (2) и перегородок сердца (2), 4 человека погибли от массивной кровопотери, 3 — от тяжелой сочетанной травмы, 2 человека умерло от послеоперационных осложнений (гнойный перикардит, эмпиема плевры, сепсис), и у 3 пострадавших диагноз ранения сердца установлен только на аутопсии. При этом 12 больным операция не производилась (длительные наблюдения, отсутствие условий для проведения операции), 10 человек умерло во время операции и 3 — в послеоперационном периоде.

Мы проанализировали лечебно-диагностические ошибки у 195 больных. Достаточно отметить, что на догоспитальном этапе транспортировка лишь в одном из десяти случаев, имевших летальный исход, осуществлялась специальным медицинским транспортом. Как мы уже указывали, из 145 больных, госпитализированных в клинику, только у 59 (40,69%) на догоспитальном этапе были применены обезболивающие средства, только в 40 (27,59%) случаях использовалась трансфузионная терапия. Из 39 раненых, находившихся в терминальных состояниях, лишь 12 пострадавшим произведена искусственная вентиляция легких, что составило 8,28% от общего числа пациентов, поступивших в клинику с ранениями сердца. Можно предположить, что около 30% больных с тампонадой сердца нуждались в пункции перикарда на догоспитальном этапе, однако пункция была произведена только в 2 случаях.

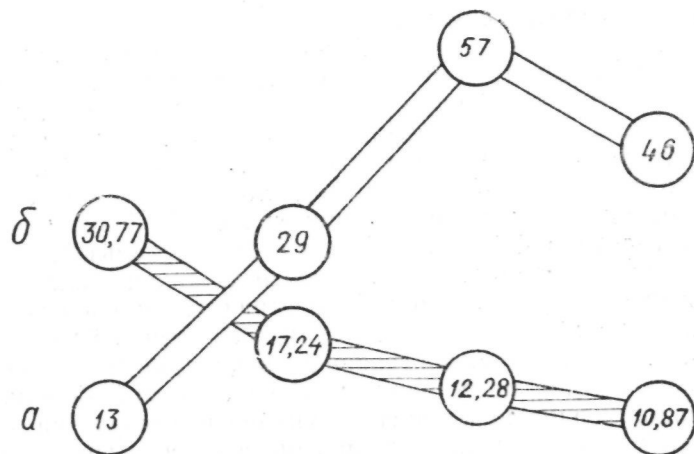
Приведенные данные свидетельствуют о явно недостаточном объеме мероприятий интенсивной терапии на догоспитальном этапе, в то время как в последних нуждались как минимум 60% больных (тяжелый шок и терминальное состояние).

На госпитальном этапе ошибки диагностики, по нашим данным, были связаны, прежде всего, с объективными трудностями распознавания ранений сердца и их непосредственных осложнений, тяжестью состояния пострадавших, лимитом времени, а также недостаточным опытом хирургов в период освоения торакальной хирургии и реанимации. Так, точный диагноз до операции установлен у 120 (82,76%) больных из числа поступивших в клинику и только у 7 из 25 умерших в других лечебных учреждениях.

Ошибки в тактике лечения сводились в основном к несвоевременному или не в полном объеме проведенному комп-

лексу интенсивной терапии и реанимации, необоснованному отказу от пункции и трансфузионной терапии при тампонаде, неиспользованию реинфузии крови и некоторым ошибкам в технике операции (недиагностированное сквозное ранение, прорезывание швов миокарда, соскальзывание лигатуры г ушка предсердия, плотное ушивание перикарда и др.).

За последние 8 лет в клинике летальность при ранениях сердца снижена по сравнению с предыдущим периодом с 20,10 до 10,8% (рис. 20).



0*2 - 1959ГГ 1960 - т/гс 1968 - 1975гг 1976 - (1983 гг.

Рис. 20. Количество госпитализированных больных и летальность при ранениях сердца в различные годы: а — госпитализировано больных, б — летальность (%)

Главными путями снижения летальности и улучшения результатов лечения при ранениях сердца, на наш взгляд, должны явиться: а) расширение объема помощи бригадой реанимации на догоспитальном этапе и организация более быстрой транспортировки раненых в стационар; б) активная хирургическая тактика, предусматривающая экстренную торакотомию и кардиоррафию в комплексе с рациональным использованием методов реанимации и интенсивной терапии; в) даль-

нейшее внедрение в практику методов диагностики и хирургического лечения травматических повреждений интракардиальных структур и коронарных артерий.

VIII

ОСОБЕННОСТИ ДИАГНОСТИКИ И ЛЕЧЕНИЯ ЯТРОГЕННЫХ РАНЕНИЙ СЕРДЦА

В последние годы в связи с широким внедрением в практику внутрисердечных методов исследования больных с патологией сердца, различных методик электрокардиостимуляции, а также методов катетеризации магистральных сосудов возникла возможность ятрогенных повреждений сердца в процессе этих манипуляций.

Редким, но опасным осложнением при катетеризации подключичной вены является перфорация правого предсердия или желудочка (Аверин В. И. и соавт., 1982; Атабаев М. М. и соавт., 1976; Белявский А. Д., 1980; Магомедов А. Г. и соавт., 1981; Смирнов Г. А., 1982, и др.), интраперикардальная перфорация стенки верхней полой вены (Ененко Ю. А., Денисенко А. П., 1980). Нагнетание при этом в перикард через катетер растворов приводит к сдавлению сердца (Ross S., 1974; Defalque R. J., Campbell C., 1979; Walter H. F. et al., 1981). Ранения сердца в ходе катетеризационного исследования его камер иногда возникают при транссептальной пункции левого предсердия (Силин В. А. и соавт., 1972). В процессе временной или постоянной электростимуляции сердца может произойти перфорация правого желудочка (Бредикис Ю. Ю., Думчус А. С., 1979; Власов Г. П., 1980; Kalmar P. et al., 1975; Hurwith V. J., Obel J. W. P., 1973, и др.), в связи с чем нередко возникает тампонада сердца (Bassan M. M., Merin G., 1977; Kallour C. J., 1974).

В литературе малочисленны сообщения с приведением частоты ятрогенных повреждений сердца. Перфорация миокарда правого желудочка при временной эндокардиальной стимуляции наблюдается в 2,1% случаев (Вульф В. Н. и соавт., 1985); повреждение сердца при пункции и катетеризации ПОДКЛУЧИНОЙ вены А. Г. Магомедов и соавт. (1981) выявили у 0,05% больных, а осложнения при транссептальной пункции левого предсердия в виде перфорации стенки сердца, по

данным В. А. Силина и соавт. (1978), были у 0,66% больных.

Мы наблюдали 29 пациентов с ятрогенными ранениями сердца. В отличие от пострадавших, поступивших в ургентном порядке, это были преимущественно больные старше 40 лет, которые находились в клинике с различными заболеваниями. В 14 случаях перфорация миокарда явилась осложнением временной эндокардиальной стимуляции у больных с полной атриовентрикулярной блокадой; у 5 больных ранение сердца возникло при пункции и катетеризации подключичной вены с целью проведения инфузионно-трансфузионной терапии, а в 10 случаях (более чем на 1000 больных) наблюдали перфорацию миокарда как осложнение в ходе катетеризационного исследования у больных с приобретенными и врожденными пороками сердца:

Характер ятрогенных ранений сердца	Число случаев
Перфорация правого желудочка электродом	14
Перфорация полой вены, правого предсердия или желудочка при катетеризации подключичной вены	5
Перфорация стенки сердца при транссептальной пункции левого предсердия	10
Итого	29

Анализ причин подобных осложнений позволил предположить, что перфорация миокарда электродом может быть связана с несовершенством конструкции его контактной части (электрод ЭПВП-1), имеющей малый диаметр, а также с изменениями стенки правого желудочка (постинфарктный кардиосклероз, дистрофия миокарда и т. п.). Причинами перфорации сердца при катетеризации подключичной вены являются использование жестких проводников, форсированное их введение, несоблюдение существующих правил катетеризации. Ранения сердца при катетеризационном исследовании связаны преимущественно с особенностями топографии внутрисердечных структур у больных со сложными пороками сердца.

Как видно из приводимых ниже данных, больные с ятрогенными ранениями могут отмечать боли в области сердца, одышку. У части больных выявляются тахикардия, нарушения ритма и проводимости, снижение артериального давления.

Основные признаки ятрогенных ранений сердца

Боли за грудиной и в области сердца	12
Одышка (более 30 дыханий в 1 мин)	11
Набухшие поверхностные вены	7
Снижение артериального давления (на 20 мм рт. ст. и более от исходного)	14
Нарушение ритма сердца (тахикардия, экстрасистолия)	15
Рентгенологическое расширение границ сердечной ткани	8
Повышение венозного давления (ЦВД более 140 мм вод. ст.)	17
Эхокардиографические признаки гемоперикарда	10

Однако эти симптомы не являются строго специфичными. Наиболее достоверными признаками гемоперикарда, возникающего при ятрогенных ранениях, следует считать появление венозной гипертензии (набухание поверхностных вен, повышение центрального венозного давления), а также соответствующие электро- и эхокардиографические данные.

Электрокардиографическая картина при тампонаде сердца характеризуется снижением вольтажа желудочковых комплексов, конкордантным подъемом интервала S—T. При эхокардиографии о наличии жидкости в перикарде свидетельствует разрыв эхо-сигнала между стенками сердца и перикардом.

Течение и исход ятрогенных ранений сердца находятся в прямой зависимости от величины гемоперикарда и быстроты его нарастания. Почти у 1/3 больных (9 человек) кровотечение в полость перикарда было незначительным, и такие ранения протекали практически бессимптомно. Так, например, перфорация миокарда электродом при электростимуляции в некоторых случаях была диагностирована только при рентгенологическом исследовании, когда за рентгенологическим контуром сердца обнаруживался электрод (рис. 21). После реимплантации электрода признаков гемоперикарда и тампонады сердца у этих больных не отмечалось.

У 20 больных ятрогенные ранения сопровождались кровотечением в полость перикарда и возникновением тампонады сердца. Тактика лечения этих больных зависела от стадии тампонады сердца. Так, при 1-й стадии — стадии относительной компенсации, при которой наблюдаются умеренная артериальная гипотония и венозная гипертензия, у 15 больных производилась пункция перикарда с аспирацией крови. Осложнений при пункции перикарда не наблюдалось. При

2-й стадии тампонады сердца с явлениями декомпенсации кардиогемодинамики — наличием «парадоксального» пульса, критической артериальной гипотонией и высокой венозной гипертензией, изменениями на электрокардиограмме — у 5 больных возникла необходимость в торакотомии с ушиванием раны сердца.




Рис. 21. Выход электрода за рентгенологический контур сердца при временной электрокардиостимуляции. Больной К., 75 лет

Из 29 больных с ятрогенными ранениями умерло 4. У 2 больных с полной атриовентрикулярной блокадой острая тампонада сердца в короткий срок привела к остановке сердца и реанимационные мероприятия не дали эффекта. В 2 случаях при перфорации миокарда подключичным катетером летальный исход был связан с поздним распознаванием этого осложнения и неоправданно длительным консервативным лечением с использованием пункций перикарда.

Приводим наши наблюдения, характеризующие особенности диагностики и лечения ятрогенных ранений сердца.

Больной К., 58 лет, история болезни 8724, 1980 г. Поступил в кардиохирургический центр с диагнозом: ишемическая болезнь сердца, атеросклеротический кардиосклероз. Полная атриовентрикулярная блокада. Грыжа пищеводного отверстия диафрагмы. Была произведена временная эндокардиальная стимуляция сердца, через 20 мин после нее состояние больного ухудшилось. Появился цианоз лица и шеи. Тоны сердца при аускультации не выслушивались. Пульс — 34—40 уд/мин, АД — 100/80 мм рт. ст., ЦВД — 220 мм вод. ст. На электрокардиограмме — отказ стимуляции. При эхокардиографии выявлено наличие жидкости в перикарде. Состояние больного продолжало ухудшаться. В срочном порядке произведена торакотомия слева в V межреберье. Перикард напряжен, пульсация сердца вялая, аритмичная. При вскрытии перикарда удалено 300 мл крови — жидкой и в сгустках. Обнаружен выход электрода через стенку правого желудочка в его выходном отделе и кровотоечение из места перфорации. Электрод извлечен, рана желудочка 0,3X0,2 см ушита на синтетических прокладках. К левому желудочку подшиты постоянные многокардиальные электроды, подключен ЭКС-2, который помещен в ложе под большой грудной мышцей. Навязан ритм с частотой 70 уд/мин. Произведена пластика пищеводного отверстия диафрагмы — по Аллисону. Послеоперационный период протекал гладко. Больной выписан на 21-й день после операции.

В данном случае ранение правого желудочка электродом привело к развитию тампонады сердца. Экстренная операция помогла успешно справиться с этим осложнением.

Больной Р., 43 лет, история болезни 97, 1980 г. Клинический диагноз: сотрясение головного мозга; флегмона правой ягодичной области; сепсис; острая печеночно-почечная недостаточность. В районной больнице больному произведена пункция и катетеризация подключичной вены, после чего состояние его ухудшилось. Больной переведен в реанимационное отделение областной больницы. При поступлении состояние тяжелое, сознание отсутствует. Вены шеи набухшие, частота дыханий — 60 в 1 мин, пульс — 120 уд/мин, АД — 90/60 мм рт. ст., ЦВД — 180 мм вод. ст. На рентгенограмме — расширение границ сердечной тени. Высказано подозрение на наличие гемоперикарда. Подключичный катетер удален; произведена пункция перикарда — получено 80,0 мл крови. Через 5 мин состояние больного ухудшилось, артериальное давление критически снизилось, а через 10 мин возникла остановка сердца. Произведена экстренная торакотомия, перикард удалено 200,0 мл жидкой крови и 200,0 мл сгустков. Выполнен прямой массаж сердца в комплексе с другими реанимационными мероприятиями, сердечную деятельность удалось восстановить. При ревизии сердца из левостороннего доступа раны сердца не выявлено, кровотоечение продолжалось. В послеоперационном периоде наблюдались явления постгипоксической энцефалопатии, гипотонии, и через 6 ч после операции возникла повторная остановка сердца, реанимационные мероприятия не дали эффекта, констатирована биологическая смерть. На вскрытии при патологоанатомическом исследовании выявлено перфорационное отверстие в верхней полой вене, прикрытое сгустком крови.

-2-о Таким образом, клиническая картина, течение и исход ятрогенных ранений сердца (перфорация катетером, электродом, зондом) имеют свои особенности. Нередко определяющими в клинике являются исходное состояние больного и сопутствующие заболевания. Проявление ранений чаще ограничивается внутривнутриперикардальным кровотечением с возникновением умеренной тампонады сердца (1-й стадии тампонады). Лечение тампонады сердца при ятрогенных ранениях целесообразно начинать с пункции перикарда и попыток полной аспирации крови. При продолжающемся кровотечении, и развитии выраженной тампонады возникает необходимость торакотомии и кардиоррафии. Принципы инфузионно-трансфузионной терапии, приведенные нами в разделе о лечении ранений сердца с тампонадой, приемлемы и для ятрогенной тампонады сердца.

В свете изложенного очевидна необходимость для каждого врача, проводящего внутрисердечные диагностические или лечебные мероприятия, а также катетеризацию подключичных сосудов, тщательно проанализировать возможные механизмы повреждений сердца с целью их предотвращения.

В разделе, посвященном особенностям диагностики и лечения ятрогенных ранений сердца, мы сознательно не остановились на возможных, особенно при повторных операциях на сердце, интраоперационных повреждениях миокарда, так как освещение специальных разделов кардиохирургии не входило в нашу задачу.

В заключение считаем необходимым подчеркнуть, что, с нашей точки зрения, существует три главных направления, способных существенно улучшить печальное соотношение числа умерших и выживших при ранениях сердца: первое — расширение объема помощи бригадой реанимации на догоспитальном этапе в сочетании с организацией максимально быстрой доставки раненого в хирургический стационар, желательна специализированный; второе — максимально активная хирургическая тактика, не оставляющая места колебаниям даже при доставке пострадавшего в состоянии клинической смерти, в сочетании с рациональным комплексом мероприятий, позволяющих избежать диагностических ошибок и выбрать правильную лечебную тактику; третье — необходимость для каждого хирурга, остановившего кровотечение пу-

тем кардиоррафии, помнить о возможности повреждения интракардиальных структур, при констатации таких повреждений или подозрении на них следует обязательно использовать консультацию кардиохирурга для решения вопроса о повторной операции уже в условиях кардиохирургического стационара.

Авторы отдают себе отчет в том, что не все изложенные в книге положения могут совпадать с мнением читателя. Все критические замечания и предложения будут приняты авторами с благодарностью.

СПИСОК ИСПОЛЬЗОВАННОЙ ЛИТЕРАТУРЫ

- Аверин В. И., Снанилевич С. В., Ширко И. Н. Перфорация стенки правого желудочка при катетеризации подключичной вены // Здравоохранение Белоруссии. 1982. № 11. С. 69.
- Алексис О. Ц. Тактика при открытых ранениях сердца // Патология органов грудной полости. Рига, 1983. С. 7—10.
- Алексис О. Ц., Никитин А. А. О тактике хирурга при ранениях сердца // Травма груди. Новое в хирургии: Материалы межобл. конф. хирургов. Пермь, 15—17 июня 1972 г. Пермь, 1972. С. 175—177.
- Андросова Т. П., Грач З. Я. О проникающих ранениях сердца // Сов. медицина. 1973. № 4. С. 58—62.
- Аскерханов Р. П., Шахшаев М.—Р. И. Колото-резаные раны легких и их лечение // Травма груди. Новое в хирургии: Материалы межобл. конф. хирургов. Пермь, 15—17 июня 1972 г. Пермь, 1972. С. 109—
- Астафьев В. И., Желтковский Ю. В. Диагностика и лечение поздних осложнений ранений сердца // Грудная хирургия. 1983. № 5. С. 86—87.
- Атабаев М. М., Фанзиев И. Р., Мадаминов Г. Н. Тампонада сердца после катетеризации подключичной вены по Селдингеру // Вестн. хирургии им. Грекова. 1976. Т. 117, № 7. С. 139.
- Барашков Г. А. Реакция организма на кровопотерю и диагностика внутренних кровотечений: Автореф. дис. ... канд. мед. наук. Л., 1953.
- Белозеров В. В., Пинчук В. Н., Ломакин В. И. К вопросу о ранениях сердца мирного времени // Воен. мед. журн. 1983. № 6. С. 53.
- Белявский А. Д. Перфорация стенки правого предсердия при катетеризации подключичной вены // Вестн. хирургии им. Грекова. 1980. Т. 125, № 7. С. 109.
- Бертысканов Т. Т. Ранения сердца // Здравоохранение Казахстана. 1971. № III. С. 50—53.
- Богницкая Т. Н., Пахомова Г. В. Множественные ранения сердца // Хирургия. 1972. № 3. С. 122—123.
- Бредикис Ю. Ю., Думчус А. С. Эндокардиальная электрокардиостимуляция сердца. Вильнюс, 1979. 163 с.
- Бредикис Ю. Ю. Электрическая стимуляция сердца в клинической практике. М., 1967. 180 с.
- Бугулов Г. К. Лечение ранений сердца на этапах медицинской помощи // Травма груди. Релапаротомия. Радионуклидная диагностика в хирургии: Всероссийская конф. хирургов. Пермь, 1985 г. Пермь, 1985. С. 41—43;
- Булынин В. И., Вульф В. Н. Лечебная тактика при ранениях сердца // Грудная хирургия. 1985. № 4. С. 58—60.
- Вагнер Е. А. Хирургия поврежденной груди. М., 1981. 288 с.
- Вагнер Е. А. Проникающие ранения груди. М., 1975. 180 с.
- Вагнер Е. А. Общая характеристика и некоторые аспекты хирургического лечения повреждений груди мирного времени // Травма груди. Новое в хирургии: Материалы межобл. конф. хирургов. Пермь, 15—17 июня 1972 г. Пермь, 1972. С. 7—12.
- Васильев В. И. К вопросу о ранениях сердца // Грудная хирургия. 1966. № 4. С. 96—98.
- Вейль М. Г., Шубин Г. Диагностика и лечение шока / Под ред. Г. М. Соловьева. М., 1971. 328 с.
- Веселов В. П., Рехачев В. П., Орлов В. Н. Ранения сердца и перикарда в мирное время // Грудная хирургия. 1978. № 4. С. 35—38.
- Вилесов С. П. О причинах летальности и путях ее снижения при операциях по поводу ранений сердца // Грудная хирургия. 1970. № 1. С. 45—45.
- Виноградова О. И., Фидрус Е. И. Диагностика и лечение ранений сердца // Хирургия. 1972. № 8. С. 70—76.
- Власов Г. П. Лечение осложнений при электростимуляции сердца. Кишинев; Штиинца, 1980. 119 с.
- Волошин В. Д., Лишниц Р. Е., Повнев Ю. П. Ранения сердца // Травма груди. Релапаротомия. Радионуклидная диагностика в хирургии: Всероссийская конф. хирургов. Пермь, 1985 г. Пермь, 1985. С. 48—49.
- Вопросы реанимации, анестезиологии и хирургической тактики при травме груди / Ю. Е. Березов, А. С. Ермолов, И. В. Егоров и др. // Травма груди. Новое в хирургии: Материалы межобл. конф. хирургов. Пермь, 15—17 июня 1972 г. Пермь, 1972. С. 27—28.
- Вульф В. Н. Лечение ранений сердца с учетом характера травмы и клинических проявлений: Автореф. дис. ... канд. мед. наук. Свердловск, 1986.
- Вульф В. Н., Назаренко Е. А., Ливенцев В. В. Перфорация миокарда электродом как осложнение эндокардиальной электростимуляции сердца // Вестн. хирургии им. Грекова. 1985. Т. 135, № 11. С. 135—137.
- Вульф В. Н. Инфузионно-трансфузионная терапия при ранениях сердца // Реанимация и интенсивная терапия при экстремальных состояниях: Сб. науч. тр. / Воронежск. мед. ин-т. Воронеж, 1984. С. 31—35.
- Вульф В. Н. Нагнетание крови в левый желудочек как метод восстановления сердечной деятельности при искусственном кровообращении // Вопросы реанимации, анестезиологии, непроходимости кишечника. Травмы кисти: Материалы конф. хирургов центральных областей Российской Федерации совместно с выездной сессией правления Всероссийского общества хирургов 10—14 октября 1965 г. Воронеж, 1966. С. 52—55.
- Геворкян И. Х., Гатевосян Г. Г. О повреждениях груди в мирных условиях и их характеристика // Травма груди. Новое в хирургии: Материалы межобл. конф. хирургов. Пермь, 15—17 июня 1972 г. Пермь, 1972. С. 25—26.

- Гельштейн Г. Г. Клиническое значение электрокардиографии в хирургии сердца // Хирургия. 1954. № 1. С. 67—75.
- Герцен П. А. К казуистике ранений сердца // Медицинское обозрение. 1904. Т. 61, № 7. С. 465—467.
- Гилевич Ю. С., Аскерханов Р. П., Карашуров Е. С. Ранения сердца и перикарда. Ставрополь, 1973. 172 с.
- Гончаров П. П. О тампонаде сердца. Л., 1936. 99 с.
- Греков И. И. Три случая наложения швов на рану сердца // Хирургический архив Вельяминова. 1904. Кн. 6. С. 974.
- Гурвич Н. Л. Основные принципы дефибриляции сердца. М., 1975. 232 с.
- Гурвич Н. Л. Фибрилляция и дефибриляция сердца. М., 1957. 252 с.
- Дарбинян Т. М., Звягин А. А. Основные лекарственные средства, применяемые при анестезии и реанимации // Анестезия и реанимация на этапах медицинской эвакуации. М., 1984. С. 23—38.
- Джанелидзе Ю. Ю. Ранения сердца и перикарда // Собр. соч. М., 1953а. Т. 11. С. 445—457.
- Джанелидзе Ю. Ю. Раны сердца и их хирургическое лечение // Собр. соч. М., 1953б. *Т. 11. С. 61—372.
- Джанелидзе Ю. Ю. Тысяча случаев оперативного лечения ран сердца // Собр. соч. М., 1953в. Т. 11. С. 458—480.
- Джеймс-Левин Д. Е. О тампонаде сердца как причине смерти при колото-резаных и колотых ранениях: Сб. науч. тр. / Горьк. мед. ин-т. Горький, 1963. Вып. 27. С. 110—114.
- Дорогань Д. А., Коновский А. Д. Ближайшие и отдаленные результаты ранений сердца // Врачебное дело. 1969. № 2. С. 143—145.
- Ененко Ю. А., Денисенко А. П. Интраперикардальная перфорация стенки полой вены после катетеризации по Селдингеру // Клин. хирургия. 1980. № 7. С. 61.
- Ермолов А. С., Удовский Е. Е. Реанимация и хирургическая тактика при ранениях сердца // Травма груди. Релапаротомия. Радионуклидная диагностика в хирургии: Всероссийская конф. хирургов. Пермь, 1985 г. Пермь, 1985. С. 70—71.
- Ермолов А. С. Угасание и восстановление жизненных функций организма при острой тампонаде в эксперименте // Эксперим. хирургия и анестезиология. 1965. № 5. С. 73—76.
- Желтовский Ю. В. Восстановительные реконструктивные операции после ранений сердца // Кровоснабжение, метаболизм и функция органов при реконструктивных операциях. Ереван, 1984. С. 142—144.
- Зайковский Ю. Я., Ивликов В. Н. К вопросу о шоке // Клин. хирургия. 1978. № 1. С. 13—17.
- Закртытая травма сердца / Н. Н. Малиновский, А. В. Шотт, И. Н. Гришин. Минск, 1979. 192 с.
- Звягин А. А. Методы анестезии при оказании первой медицинской помощи // Анестезия и реанимация на этапах медицинской эвакуации. М., 1984. С. 40—45.
- Звягин А. А. Реанимационные мероприятия в очаге поражения и ОМП // Анестезия и реанимация на этапах медицинской эвакуации. М., 1984. С. 92—99.
- Зильбер А. П. Клиническая физиология в анестезиологии и реаниматологии. М., 1984. 480 с.
- Золин В. П., Нарциссов Т. В., Кушнев А. А. О ранениях сердца // Клин. хирургия. 1981. № 7. С. 52—54.
- Золотокрылина Е. С. Кислотно-щелочное равновесие и состояние кровообращения у больных с массивной кровопотерей и травмой // Патол. физиология и эксперим. терапия. 1976. Вып. 5. С. 11—16.
- Зубарев Р. П., Мелехов В. В. К диагностике и хирургическому лечению травматических пороков сердца // Клин. хирургия. 1976. № 3. С. 44—47.
- Картавенко А. Н., Ломаченко И. К., Демченков А. Я. Ранения сердца, перикарда и сосудов средостения // Здравоохранение Белоруссии. 1973. № 7. С. 27—29.
- Климанский В. А., Рудаев Я. А. Трансфузионная терапия при хирургических заболеваниях. М., 1984. 256 с.
- Клишин А. Ф., Пономарев А. А. Ранения и повреждения сердца и перикарда у детей // Вестн. хирургии им. Грекова. 1978. Т. 121. С. 68—71.
- Комаров Б. Д., Виноградова О. И., Фидрус Е. И. Ранения сердца и перикарда мирного времени // Травма груди. Новое в хирургии: Материалы межобл. конф. хирургов. Пермь, 15—17 июня 1972 г. Пермь, 1972. С. 111—112.
- Комахидзе М. Э. Хирургическая тактика при ранениях сердца // Хирургия. 1966. № 4. С. 60—63.
- Константинов Б. А. Физиологические и клинические основы хирургической кардиологии. Л., 1981. 262 с.
- Королев Б. А., Королев А. Б., Вязников В. А. Хирургическое лечение дефектов межжелудочковой перегородки на почве проникающих ранений сердца // Вестн. хирургии им. Грекова. 1980. Т. 125, № 10. С. 114—116.
- Королев Б. А., Дерябина Е. Н., Голев Г. Д. Реанимация при ранениях сердца // Интенсивная терапия и реанимация в грудной и абдоминальной хирургии: Сб. науч. тр. / Горьк. мед. ин-т. Горький, 1976. Т. 75. С. 45—49.
- Королев Б. А. Внутрисердечное переливание крови: Сб. науч. тр. / Горьк. мед. ин-т. Горький, 1965. Вып. 1, кн. 1. С. 90—96.
- Косоногое Л. Ф., Булынин В. И., Вульф В. Н. Клинико-экспериментальное обоснование некоторых методов интенсивной терапии при ранениях сердца, сопровождающихся тампонадой // Анестезиология и реаниматология. 1987. № 2. С. 20—22.
- Кулагин В. К. Патологическая физиология травмы и шока. Л., 1978. 296 с.
- Куприянов П. А. О перспективах оказания радикальной хирургической помощи при огнестрельных ранениях груди // Вестн. хирургии им. Грекова. 1958. Т. 73, № 3. С. 11—19.
- Лечение пострадавших с травмами груди и живота на этапах медицинской эвакуации / Под ред. Б. Д. Комарова, И. П. Кузмичева. М., 1979. 112 с.
- Лобачев С. В. Хирургия ранений сердца. М., 1958. 92 с.
- Лунин М. М., Дзидаханов А. А., Стояновская Л. Я. О ранениях сердца и перикарда // Травма груди. Новое в хирургии: Материалы межобл. конф. хирургов. Пермь, 15—17 июня 1972 г. Пермь, 1972. С. 165—166.

Манукян Р. С. К вопросу о патологоанатомических изменениях при ранениях сердца (по данным секционного материала за 20 лет) // Учен. зап. / Азерб. мед. ин-т. Баку, 1963. Т. 10. С. 157—164.

Минков С. Н., Удальцов К. Н. Лечение больных с ранениями сердца в условиях районной больницы // Науч. тр. / Рязанск. мед. ин-т. 1970. Т. 31. С. 42—48.

Михельсон В. А. Плазмозамещающие и дезинтоксикационные средства // Справочник по анестезиологии и реаниматологии / Под ред. А. А. Бунятына. М., 1982. С. 27—28.

Неговский В. А. Оживление организма и искусственная гипотермия. М., 1960. 304 с.

Некоторые вопросы практической реаниматологии / В. А. Неговский, Т. П. Вельская, Е. С. Золотокрылина и др. // Основы реаниматологии / Под ред. В. А. Неговского. Ташкент, 1977. С. 367—369.

Непосредственные и отдаленные результаты лечения проникающих ран сердца / В. П. Мельникова, Н. К. Страмина, Ю. Н. Цибин и др. // Вестн. хирургии им. Грекова. 1971. Т. 106, № 4. С. 96—99.

Нифантьев О. Е., Уколов В. Г., Грушевский В. Е. Ранения сердца. Красноярск, 1984. 102 с.

Оборин А. Н. Профилактика и лечение шока в условиях скорой помощи: Обзор. // Вестн. хирургии им. Грекова. 1982. Т. 129, № 8. С. 128—132.

Общее обезболивание кетаминем: клиника, гемодинамика, дыхание / Т. М. Дарбинян, А. А. Звягин, А. Л. Тверской и др. // Эксперим. хирургия. 1973. № 4. С. 38—48.

О диагностике и лечении ранений сердца / Я. С. Эпштейн, В. Д. Крыжов, С. Ф. Ткаченко и др. // Здравоохранение Белоруссии. 1974. № 9. С. 69—70.

Оппель В. А. Случай одномоментных колото-резаных ран сердца, обоих легких и печени (демонстрация больной) // 13 Съезду Российских хирургов. СПб., 1911. С. 136—137.

Опыт лечения колото-резаных ранений сердца / Н. К. Никитенко, А. А. Сафонов, А. Л. Пиддэ и др. // Грудная хирургия. 1985. № 1. С. 18—21.

Опыт оказания помощи при ранениях сердца в условиях районной больницы / Н. Н. Волобуев, Г. В. Дерюгин, А. А. Гленчик и др. // Клиническая хирургия. 1985. № 10. С. 50.

О ранениях сердца / Н. С. Анишин, И. И. Тупик, И. И. Зиновьев и др. // Вестн. хирургии им. Грекова. 1973. Т. 100, № 1. С. 97—100.

Осложнения катетеризации подключичной вены / А. Г. Магомедов, В. Н. Родионов, А. А. Лаврентьев и др. // Анестезиология и реаниматология. 1981. № 6. С. 63—66.

Павлишин В. А. Электрокардиографические данные при ранениях сердца // Клиническая медицина. 1970. Т. 48, № 2. С. 39—42.

Павлишин В. А. Хирургическое лечение ранений сердца // Клиническая хирургия. 1968, № 7. С. 48—52.

Парфенов Н. И. Случай ранения сердца с повреждением межжелудочковой перегородки // Хирургия. 1966. № 4. С. 124.

Парфенов Н. И. Ранение сердца с повреждением межжелудочковой перегородки // Вестн. хирургии им. Грекова. 1965. Т. 95, № 9. С. 93.

Пермяков Н. К. Патология реанимации и интенсивной терапии. М., 1985. 288 с.

Петров И. С. Внутриаартериальное переливание крови в состоянии агонии и клинической смерти // Вопросы неотложной хирургической помощи: Сб. науч. работ каф. общей хирургии / Иркутск, мед. ин-т. Иркутск, 1957. С. 202—209.

Петровский Б. В., Гусейнов Ч. Г. Трансфузионная терапия в хирургии. М., 1971. 280 с.

Повреждение синуса Вальсальвы при проникающем ранении грудной клетки / Р. П. Зубарев, В. Н. Загвоздин, А. С. Прохоренко и др. // Грудная хирургия. 1982. № 3. С. 77—79.

Поляков В. В., Цыбуляк Г. Н. Реанимация и обезболивание при тяжелых механических повреждениях на догоспитальном этапе // Реанимация на догоспитальном этапе / Под ред. Г. Н. Цыбуляка. Л., 1980. С. 57—104.

Поляков В. П., Каганов И. Ю. Ушивание травматического дефекта межжелудочковой перегородки на фоне стимуляции сердца // Грудная хирургия. 1981. № 1. С. 79—80.

Пономарев А. А., Клишин А. Ф. Ранения сердца с повреждением коронарных сосудов // Грудная хирургия. 1979. № 6. С. 77—78.

Проблема шока в современной хирургии / Р. Н. Лебедев, Н. Н. Абакумов, И. И. Деметьева и др. // Анестезиология и реаниматология. 1978. № 3. С. 9—15.

Радужкевич В. П. Методика нагнетания крови в восходящую часть аорты при клинической смерти в крайних стадиях агонии // Хирургия. 1954. № 12. С. 75—78.

Ранения сердца / М. П. Корнев, А. П. Филоненко, Б. П. Мухорин и др. // Грудная хирургия. 1972. № 5. С. 28—32.

Ранения сердца в экстренной хирургии / Г. Е. Короткевич, А. П. Торгунаков, Г. Х. Агишев и др. // Травма груди. Релапаротомия. Радионуклидная диагностика в хирургии: Всероссийская конф. хирургов. Пермь, 1985 г. Пермь, 1985. С. 78—80.

Ранения сердца мирного времени / А. З. Магамедов, Ю. Я. Куликов, М. М. Абдуллаев и др. // Вестн. хирургии им. Грекова. 1977. Т. 118, № 1. С. 77—80.

Ранения сердца и их лечение: Метод, указания / Сост. Н. Н. Малиновский, Ш. Х. Васильев, В. Е. Волков. Чебоксары, 1984. 41 с.

Ранения сердца и перикарда / В. Ф. Егизарян, А. И. Яковенко, В. И. Абрамов и др. // Вестн. хирургии им. Грекова. 1983. Т. 131, № 11. С. 90—92.

Ранения сердца, осложненные аневризмой левого желудочка / А. К. Ушмаров, В. А. Васин, В. Я. Годеман и др. // Клиническая медицина. 1978. Т. 56, № 4. С. 126—128.

Рожкова А. Г. Ранение сердца и перикарда // Здравоохранение Казахстана. 1980. № 4. С. 69—70.

Руководство для врачей скорой помощи / Под ред. В. А. Михайловича. Л., 1986. 448 с.

Рябов Г. А. Анестезия и интенсивная терапия при экстренных операциях у больных с кровопотерей и в состоянии геморрагического шока // Г. А. Рябов, В. Н. Семенов, Л. М. Терентьев. Экстренная анестезиология. М., 1983. С. 80—113.

Савичевский М. С., Идов Э. М., Терентьева Н. Д. Хирургическое лечение посттравматических внутрисердечных дефектов // Грудная хирургия. 1986. № 11. С. 8—10.

Сергиевский В. С., Рыскельдиев М. Б. Оперативное лечение последствий повреждений сердца // Грудная хирургия. 1971. № 4. С. 24—27.

Силин В. А., Сухов В. К., Кочемасов М. К. Лечение гемоперикарда и тампонады сердца, возникшей при катетеризации // Грудная хирургия. 1972. № 2. С. 111—113.

Смирницкий В. В. Ранения сердца // Сб. науч. тр. / Куйбыш. мед. ин-т. Куйбышев, 1971. Т. 72. С. 129—143.

Смирнов Г. А. Тампонада сердца как осложнение катетеризации подключичной вены // Вестн. хирургии им. Грекова. 1982. Т. 129, № 12. С. 74—75.

Стивенсон Х. Е. Патологическое обоснование оживления с помощью прямого массажа сердца // Современные проблемы реаниматологии / Под ред. П. Д. Горизонтова, А. М. Гурвича. М., 1980. С. 192—199.

Тимохов С. А. Операции при ранениях перикарда в условиях участковой больницы // Хирургия. 1972. № 1. С. 129—131.

Томашевский А. А. Ранения сердца (По данным хирургической клиники за 12 лет) // Мед. журн. Узбекистана. 1967. № 1. С. 22—24.

Травматический дефект межжелудочковой перегородки / Е. Н. Мешалкин, Е. Е. Литасова, Л. А. Девятьяров // Грудная хирургия. 1979. № 5. С. 3—6.

Травматический шок. Оценка тяжести, прогнозирование исходов / Под ред. С. А. Селезнева. Кишинев, 1986. 176 с.

Трусь И. В. Ушивание раны сердца в условиях районной больницы // Здравоохранение Белоруссии. 1974. № 10. С. 79—80.

Удод В. М., Маркелов С. Н., Сторожук В. Т. Трансстернальные ранения сердца // Здравоохранение Казахстана. 1982. № 11. С. 62—63.

Федорова А. Д., Чистякова В. Г. Электрокардиографические наблюдения при ранениях сердца // Хирургия. 1953. № 6. С. 35—38.

Хирургическое лечение разрывов межжелудочковой перегородки / А. Д. Арапов, И. В. Пшеничников, Ф. З. Абдуллаев и др. // Эксперим. хирургия и анестезиология. 1972. № 4. С. 18—21.

Хирургия ранений сердца и перикарда / Ю. Е. Березов, А. С. Ермолов, Н. М. Хаит и др. // Грудная хирургия. 1968. № 3. С. 50—56.

Хорошко Н. В. Реинфузия крови при проникающих ранениях груди // Хирургия. 1971. № 5. С. 110—112.

Царев Н. И., Мозоль Н. И., Башен А. А. О редком ранении сердца // Воен. мед. журн. 1982. № 7. С. 68.

Цыбуляк Г. Н. Реанимация при тяжелых механических повреждениях // Реаниматология / Под ред. Г. Н. Цыбуляка. М., 1976. С. 158—342.

Цейдлер Г. Ф. Хирургия сердца // XII пироговский съезд. 1912. С. 171.

Чудинов В. С. О ранении сердца с повреждением ветвей левой коронарной артерии // Грудная хирургия. 1966. № 4. С. 94—96.

120 Шапкин В. С., Глазунов А. Н. Ранения сердца и перикарда // Клин. хирургия. 1979. № 7. С. 63—64.

Шаховский Н. И. Хирургическое обозрение. 1903. Т. 1, кн. 2. С. 589. Врачебный вестник. 1904. № 37. С. 602.

Щорлюян П. М., Багдыков М. Г. Хирургическая и реанимационная помощь при ранениях сердца: Учеб. метод. руководство Ростов н/Д, 1974. 124 с.

Щербатенко М. К., Фидрус Е. И. Рентгенодиагностика ранений сердца и перикарда // Вестн. хирургии им. Грекова. 1973. Т. ПО, № 3. С. 82—85.

Ada A. F. W., Jones O. K., Sheeran A. D. Partial pericardiectomy in case of hemopericardium due to nonpenetrating trauma // J. Thorac. Surg. 1950. Vol. 20, N 1. P. 105—108.

Action of Pharmacological agents in experimental tamponade / R. E. Finegan, M. Schroll, Sh. Robinson et al. // Amer. Heart J. 1971, Vol. 81. N 2. P. 220—226.

Adams Q. Genuine works of Hippocrates. New York, 1986. Vol. 2. P. 252.

Aggressive management of potential penetrating cardiac injuries / V. A. De Gennaro, E. A. Bonfils-Roberts, N. Ching et al. // J. Thorac. Cardiovasc. Surg. 1980. Vol. 79, N 6. P. 833—837.

A graded approach to the management of penetrating wounds of the heart / F. M. Steichen, E. L. Dargan, G. Efron et al. // Arch. Surg. 1971. Vol. 103, N 5. P. 547—580.

Anagnostopoulos C E., Kittle F. C Penetrating wounds of the heart and great vessels // Thorax. 1973. Vol. 28, N 2. P. 142—146.

Asfaw I., Arbulu A. Penetrating wounds of the pericardium and heart // Surg. Clin. N. Amer. 1977. Vol. 57, N 1. P. 37—48.

Bassan M. M., Merin G. Pericardial tamponade due to perforation with a permanent endocardial peeing catheter // J. Thorac. Cardiovasc. Surg. 1977. Vol. 74, N 1. P. 51—54.

Barker D. S., Johnston F. D. Chronic pericarditis with effusion // Circulation. 1950. Vol. 2, N 1. P. 134—138.

Baue A. E. Recent development in the study and treatment of shock // Surg. Gynec. Obstet. 1968. Vol. 127, N 4. P. 849—878.

Beall A. C., Casior R. M., Bricker D. L. Gunshot wounds of the heart. Changing patterns of surgical management // Ann. Thorac. Surg. 1971. Vol. 11, N 6. P. 523—531.

Bland E. Fa., Beebe G. W. Missiles in the heart. A twenty year follow up report of World War II cases // New Eng. J. Med. — 1966. Vol. 274, N 112 P. 1039—1046.

Boerhaave H. Цит. по: Wilson F. F., Bassett J. S., 1966.

Bolanowski P. J. P., Swaminattan A. P., Neville W. E. Aggressive surgical management of penetrating cardiac injuries // J. Thorac. Cardiovasc. Surg. 1973. Vol. 66, N 1. P. 52—57.

Borja A. R., Lansing A. M., Ransdell H. T. Immediate operative treatment for stab wounds of the heart. Experience with fiftyfour consecutive cases // J. Thorac. Cardiovasc. Surg. 1970. Vol. 59, N 5. P. 662—667.

Boyd T. F., Strieder J. W., Scarpato R. A. Immediate surgery for traumatic heart disease // J. Thorac. Cardiovasc. Surg. 1965. Vol. 50, N 3. P. 305—315.

Brewer L. A., Carter R. A rational treatment of small and large wounds of the heart // Surg. Gyn. a. Obst. 1968. Vol. 126, N 5. P. 977—985.

- CarpeJen A. Цит. по: Джанелидзе Ю. Ю., 1953 5.
- Cardiac injuries. An evaluation of the immediate and long range results of treatment / A. H. Wilkinson, J. L. Buttram, W. A. Reid // *Ann. Surg.* 1958. Vol. 147, N 3. P. 347—352.
- Cardiac wounds: experience based on a series of 121 operated cases / P. C. P. Lemos, M. Okumura, A. C. Azevede et al. // *J. Cardiovasc. Surg. (Torino)*. 1976. N 1. P. 1—8.
- Cardiovascular function in shock: responses to volume loading and isoproterenol infusion / J. S. Carey, R. S. Brown, P. A. Mohr et al. // *Circulation*. 1967. Vol. 35, N 2. P. 327—338.
- Ching E. C Cardiac trauma // *Tex. med.* 1976. Vol. 712. N 7. P. 49—52.
- Cleveland R. J., Kemp V. E., Lower R. R. Acute aortic valve insufficiency as a result of a bullet wound. Report of a case of successful treatment // *J. Thorac. Cardiovasc. Surg.* 1968. Vol. 55, N III P. 123—126.
- Clinical complications due to pacemaker system. Failures and their management / P. Kalmar. K. Bally, N. Bleese et al. *Advances in Pacemaker Technology Erlageon*. 1975. P. 153—174.
- Cohnheim J. Lectures on General Pathology. A Handbook for Practitioners and students. London: New Sydenham Society. '1889. P. 19—33.
- Cooper F. W., Stead E. A., Warren S. V. The beneficial effect of intravenous infusion in acute pericardial tamponade // *Ann. of Surg.* 1944. Vol. 120, N 6. P. 822—825.
- Cosman B., Byerly W. G., Wichern W. A. Penetrating wound of the heart with delayed recurrent hemothorax (case report) // *Ann. Surg.* 1958. Vol. 1147, N 1. P." 87—92.
- Deal C., Donnelly C L., Mon K. J. Ventricular septal defect caused by a penetrating wound of the heart // *Med. J. Aust.* 1971. Vol. 1, N 1. P. 29—30.
- Defalque E. J., Campbell C Cardiac tamponade from central venous catheters // *Anesthesiology*. 1979. Vol. 50, N 3. P. 249—252.
- Diagnostic signs in compressive cardiac disorders. Constrictive pericarditis, pericardial effusion and tamponade / R. L. Lange, J. T. Botticelli, T. J. Tsagaris et al. // *Circulation*. 1966. Vol. 33, N 5. P. 763—777.
- Dipasqule J. A., Pluth J. Penetrating wounds of the heart and cardiac tamponade // *Postgrad. Med.* 1971. Vol. 49, N 5. P. 1114—1118.
- Effect of acute pericardial tamponade on coronary blood flow / R. A. O'Rourke, D. P. Fischer, E. E. Escolar et al. // *Amer. J. Physiol.* 1967. Vol. 212, N 3. P. 549—559.
- Effects of sympathomimetic drugs in acute experimental cardiac tamponade / J. T. Binion, W. J. Morgan. G. H. Welch et al. // *Circ. Research*. 1*56. N 6. P. 705—709.
- Elkin D. C, Campbell R. F. Cardiac tamponade treatment by aspiration // *Ann. Surg.* 1951. Vol. 133, N 5. P. 623—630.
- Espada R., Whisennand H. H., Mattox K. L. Surgical management of penetrating injuries to the coronary arteries // *Surgerv.* 11975. Vol. 78, N 6. P. 755—760.
- Fallahnejad M., Kully A. C. K, Wallace H. W. Secondary lesions of penetrating cardiac injuries. A frequent complication // *Ann. Surg.* 1980. Vol. 191, N 2. P. 228—233.
- Farina G. Цит. по: Джанелидзе Ю. Ю., 1953 6.
- Farringer J. L, Carr D. Cardiac tamponade // *Ann Surg* 1955 Vol. 141, N 4. P. 437—442.
- Fowler N. O. Physiology of cardiac tamponade and pulsus paradoxus. Physiological circulatory and Pharmacological responses in cardiac tamponade // *Med. Cons. Cardiovasc. Dis.* 1978, Vol. 47, N 12 P 115—118.
- Fowler N. O., Holmes J. C Hemodynamic effects of isoproterenol and norepinephrine in acute cardiac tamponade // *J. Clin. Invest* 1969 Vol. 48, N 3. P. 502—507.
- Gerami S., Cousar J. E., Mosebey T. M. Management of stab and bullet wounds of the heart // *J. Trauma*. 1968. Vol. 8, N 2. P. 291—297.
- Cervin A. S., Fisher K. P. The importance of prompt transport in salvage of patients with penetrating heart wounds // *J. Trauma* — 1982. Vol. 22, N 6. P. 443—448.
- Gielchinsky J., McNamara J. J. Cardiac wounds at a military evacuation hospital in Vietnam // *J. Thorac. Cardiovasc. Surg.* — 11970. Vol. 60. N 4. P. 603—606.
- Cielchinsky J., McNamara J. J. Flechette wounds of the heart // *Surgery*. 1971. Vol. 69, N 3. P. 229—231.
- Glenn E. E. Traumatic constrictive pericarditis // *J. Missouri Md. Ass.* 1940. Vol. 37, N 1. P. 7—11.
- Golinko R. J., Kaplan N., Rudolph A. M. The mechanisms of pulsus paradoxus during acute pericardial tamponade // *J. Clin. Invest.* 1963. Vol. 42. P. 249—257.
- Gunshot wounds of the heart: a review of 311 cases / R. K-Ricks, J. E. Howell, A. C. Beall et al. // *Surgery*. 1965. Vol. 57, N 6. P. 787—790.
- Gunshot wounds of the heart / C Carrasquilla, K- Wilson, A. J. Walt et al. // *Ann. Thorac. Surg.* 1972. Vol. 13, N 3. P. 208—213.
- Hemodynamic alterations in acute cardiac tamponade after penetrating injuries of the heart / W. C Shoemaker, J. S. Carey, S. T. Yao et al. // *Surgery*. 1970. Vol. 67, N 5. P. 754—764.
- Hemodynamic measurements in various types of clinical shock. Analysis of cardiac output and derived calculations in 100 surgical patient / W. C Shoemaker, J. S. Carey, P. A. Mohr et al. // *Arch. Surg.* 1966. Vol. 93, N 1. P. 1189—195.
- Haemodynamics during induced cardiac tamponade in man / J. T. Sharp, J. L. Bunnell, J. F. Holland et al. // *Am. J. Med.* 1960. Vol. 29, N 4. P. 640—649.
- Hewett P. Цит. по: Whiseunand H. H, 1979.
- Hines G. L., Doyle E., Acinapura A. S. Post-traumatic ventricular septal defect, mitral insufficiency and coronary cameral fistulas // *J. Trauma*. 1977. Vol. 17, N 3. P. 234—237.
- Гиппократ. Цит. по: Adams F., 1886.
- Hurwitz B. J., Obel J. W. P. Longstanding cardiac perforation by permanent endocardiac pacing electrode // *Chest*. 1973. Vol. 64, N 3. P. 366—368.
- Isaacs J. P. Sixty penetrating wounds of the heart. Clinical and experimental observations // *Surgery*. 11959. Vol. 45, N 4. P. 696—708.
- Isaacs J. P., Berglund E., Sarnoff S. J. Ventricular function.
- III. The Pathological physiology of acute cardiac tamponade studies by

means of ventricular function curves // *Am. Heart J.* — 1954. Vol. 48 N 1 P. 66—76.

Jones E. W., Helmsworth J. Penetrating wounds of the heart. Thirty years experience // *Arch. of Surg.* 1968. Vol. 96; N 4 P 671—682.

Kalloor G. J. Cardiac tamponade. Report of the case after insertion of transvenous endocardial electrode // *Amer. Heart J.* 1974. Vol. 88, N 1 P. 88—89.

Katz L. N., Gauchat H. W. Observation on pulsus paradoxicus (with special reference to pericardial effusions). II. Experimental // *Arch. Internal Med.* 1924. Vol. 33. P. 371—393.

Knott-Craig C. J. Penetrating wounds of the heart and great vessels — a new therapeutic approach // *S. Afr. Med. J.* 1982. Vol. 62, N 10. P. 316—320.

Kuno Y. The mechanical effect of fluid in pericardium on the function of the heart // *J. Physiol. London*, 1917. Vol. 51. P. 221—234.

Larrey A. C. Цит. по: Beall A. C. et al., 1971.

Launay P. Plaie double du coeur par balle (Ventricule gauche), suture, guérison // *Gazette des Hopitaux*. 1902. N 93. P. 925.

Lies blocks auriculo-ventriculaires d'origine traumatique (chirurgicaux exceptés). A propos d'une observation apres traumatisme cardiaque penetrant / B. Veyre, J. C Dupon, Ph. Mokaelloff et al. // *Lyon Med.* 1975. Vol. 134, N 15. P. 219—226.

Lewis T. Studies of the relationship between respiration and blood pressure. I. The effect of intrapericardial pressure on aortic pressure // *J. Physiol. London*, 1908. Vol. 37. P. 213—232.

Logan W. D., Jordan W. C., Soracco G. Penetrating cardiac injuries // *Amer. Surg.* 1964. Vol. 30, N 10. P. 664—667.

Lucido J. L., Vorhees R. J. Immediate thoracotomy for wounds of the heart // *Amer. J. Surg.* 1965. Vol. 108, N 5. P. 664—669.

Lui A. H. F., Class W. W., Bercu B. A. Stab wounds of the heart with tamponade and interventricular septal defect. Report of a case // *J. Thorac. Cardiovasc. Surg.* 1965. Vol. 49, N 3. P. 517—522.

Lyons C., Perkins R. Cardiac stab wounds // *Am. Surgeon*. 1957. Vol. 23, N 6. P. 507—519.

Mahaffey D., Schramel R., Creech P. Traumatic ventricular septal defect: Report of a case treated successfully // *J. La State Med. Soc.* 1957. Vol. 109, N 2. P. 321—325.

Management of penetrating wounds of the heart / R. J. Cleveland, J. Benfield, C. M. Nemhauser et al. // *Arch. of Surg.* 1968. Vol. 97, N 3. P. 517—520.

Management of the wounded heart / J. K. Trinkle, J. Marcos, F. L. Crover // *Ann. Thorac. Surg.* 1974. Vol. 17, N 3. P. 230—236.

Marchegiani C., Stella S., Carrath M. Experimental studies on the physiopathology of cardiac tamponade // *Surg. Gynec. and Obst.* 1967. Vol. 124, N 6. P. 1363—1368.

Marshall W. G., Bell J. L., Kouchoukos N. T. Penetrating cardiac trauma // *J. Trauma*. 1984. Vol. 24, N 2. P. 1147—1149.

Martin J. W., Schenk W. G. Jr. Pericardial tamponade. Newer dynamic concepts // *Am. J. Surg.* 1960. Vol. 99, N 5. P. 782—787.

Gjanelly, K. E. Kohn et al. // *Cardiovasc. Dis.* 1969. Vol. 4, N 2. P. 299—304.

Maynard A. L., Brooks H. A., Froix C. I. J. Penetrating

wounds of the heart. Report on a new series // *Arch. Surg.* 1965. Vol. 90, N 5. P. 680—686.

Maynard A. L., Aveffila M. S., Naclerio E. A. The management of wounds of the heart. A recent series of 43 cases with comment on pericardiocentesis in hemopericardium // *Ann. Surg.* 1956. Vol. 144, N 6. P. 1018—11022.

McKusick V. A., Kay J. H., Isaacs J. P. Constrictive pericarditis following traumatic hemopericardium // *Ann. Surg.* 1955. Vol. 142, N 1. P. 97—103.

Menender C. V. Stab wounds of the heart and pericardium producing acute cardiac tamponade // *Am. Surg.* 1952. Vol. 18, N 1. P. 66—72.

Midell A. J., Peplogle R., Bermuder G. Spontaneous closure of traumatic ventricular septal defect following a penetrating injury // *Ann. Thorac. Surg.* 1975. Vol. 20, N 3. P. 339—342.

Morales R. A., Craver F. L., Trinkle J. K. Aneurysm of the left ventricle after repair of a penetrating injury // *J. Thorac. Cardiovasc. Surg.* 1973. Vol. 66, N 4. P. 632—635.

Murgas J. Prenikajuze zranenia srdes // *Rozhl. Chir.* 1981. Vol. 60, N 8. P. 558—563.

Naclerio E. A. Penetrating wounds of the heart. Experience with 249 patients // *Dis. Chest.* 1964. Vol. 46, N 1. P. 11—22.

Nerlick W. E. Determinants of impairments of cardiac filling during progressive pericardial effusion // *Circulation*. 1954. Vol. 3, N 3. P. 377—383.

North R. L., Blake H. A., Nelson W. P. Coronary artery-right atrial fistula secondary to bullet wound of the heart: Report of case with successful surgical repair // *Millit Med.* 1971. Vol. 136, N 3. P. 267—270.

Pate J., Richardson L. Penetrating wounds of cardiac valves // *J. Amer. Med. Ass.* 1969. Vol. 207, N 2. P. 309—310.

Patel J. C. Plaindoyer en faveur de la thoracotomie d'urgence dans les plaies du coeur // *Presse med.* 1965. Vol. 73, N 13. P. 709—712.

Penetrating cardiac wounds. Significant residual and delayed sequelae / P. N. Synbas, D. A. Diorio, D. H. Tyras et al. // *J. Thorac. Cardiovasc. Surg.* 1973. Vol. 66, N 4. P. 526—532.

Penetrating wounds of the heart / A. C. Beall, J. L. Ochser, G. C. Morris et al. // *J. Trauma*. 1961. Vol. 1, N 2. P. 1195—207.

Penetrating wounds of the heart: An Analysis of 459 cases / W. L. Sugg, W. J. Rea, R. R. Ecker et al. // *J. Thorac. Cardiovasc. Surg.* 1968. Vol. 56, N 4. P. 531—545.

Penetrating wounds of the heart: review of 80 cases / S. T. Yao, R. M. Vanecko, K. Printen et al. // *Ann. Surg.* 1968. Vol. 168, N 1. P. 67—68.

Podhragyav L. Szivszuras sikeresen operalt esete // *Magy. Traum. Orthop.* 1964. Vol. 7, N 4. P. 279—280.

Pomerantz M., Hutchison D. Traumatic wounds of the heart // *J. Trauma*. 1969. Vol. 9, N 2. P. 135—139.

Post-traumatic intracardiac shunts. Report of two cases and review of the literature / V. S. Rayner, R. L. Fulton, P. J. Hess et al. // *J. Thorac. Cardiovasc. Surg.* 1977. Vol. 73, N 5. P. 728—732.

Ransdell H. T., Class H. J. Gunshot wounds of the heart. A review of twenty cases // *Am. J. Surg.* 1960. Vol. 99, N 5. P. 788—792.

Reece I. J., Davidson K. G. Emergency surgery for stab wounds to the heart // *Ann. roy. Col. Surg. Engl.* 1983. Vol. 65, N 5. P. 304—307.

Rehn L. Veber penetrizende herzwunden und herzhaht // *Arch. Klin. Chir.* 1897. Vol. 55. P. 316—329.

Rioianus P. Цит. no: Beall A. C. et al., 1971.

Ross S. Contrast — medium tamponade following insertion of central venous catheter // *Anaesthesiology.* 1974. Vol. 41, N 5. P. 58—59.

Royster H. P., Beshler L. H. Aspiration of cardiac tamponade // *Arch. Surg.* 1958. Vol. 77, N 1, P. 117—122.

Sauer P. F., Murdock C. E. Jr. Immediate surgery for cardiac and great vessels wounds // *Arch. Surg.* 1967. Vol. 95, N III P. 7—11»

(Schmitt H. Y., Kudas J.) Шмитт В., Кудас И. Восстановительная хирургия сердца и сердечной сорочки / Пер. с нем.; Под ред. А. Н. Бакулева. Л., 1961. 315 с.

(Schuster H. P., Schonborn H., Louer H.). Шустер Х. П., Шэнборн Х., Лауэр Х. Шок. Возникновение, распознавание, контроль. Лечение / Пер. с англ. М., 1981. 112 с.

Shaw L. M. A., Lahiri A., Nillar-Craig M. W. Electrocardiographic changes following a cardiac stab wound. Casereport and review of the literature // *Post-grad. Med. J.* 1981. Vol. 57, N 664. P. 120—122.

Smyth N. P. D., Hirsch E. F., Santos D. S. Penetrating wounds of the heart // *Dis. Chest.* 1966. Vol. 49, N 5. P. 538—544.

Spodick D. H. S. Acute cardiac tamponade; Pathologic physiology, diagnosis and management // *Progr. Cardiovasc. Dis.* 1967. Vol. 10. P. 64—96.

Starling E. H. The arris and gale lectures on some points in pathology of heart disease // *Lancet.* 1897. Vol. 1. P. 652—655.

Studies in experimental pericardial tamponade; effects on intravascular pressures and cardiac output / J. Metcalfe, S. W. Woodbury, V. Richards et al. // *Circulation.* 1952. Vol. 5. P. 518—523.

Surgical management of traumatic intracardiac injuries / H. H. Whiseunand, A. S. Van Pelt, A. C. Beall et al. // *Ann. Thorac. Surg.* 1979. Vol. 28, N 6. P. 530—536.

Surgical management of traumatic intracardiac lesions / A. C. Beall, H. F. Hemit, D. A. Cooley et al. // *J. Trauma.* 1965. Vol. 5, N 2. P. 133—141.

Sunbas P. N. Trauma to the heart and great vesseles. New York-etc. 1978. — 200 p.

Synbas P. N. Residual or delayed lesions from penetrating cardiac wounds // *Chest.* 1974. Vol. 66, N 4. P. 408—410.

Szentretery J., Lower R. R. Changing concepts in the treatment of penetrating cardiac injuries // *J. Trauma.* 1977. Vol. 17, N 6. P. 457—461.

The circulatory effects of isoproterenol, acethylstrophantidin and volume loading in acute pericardial tamponade / B. L. Treister, R. E. Gianelly, K. E. Kohn et al. // *Cardiovasc. Dis.* 1969. Vol. 4, N 2. P. 299—305.

Traumatic left ventricular aneurysms after penetrating chest injury / G. S. Kakos, T. E. Jr. Williams, J. W. Kihnan et al. // *Ann. Surg.* 1971. Vol. 174, N LP. 202—206.

.ij,,v^{Ti}„ei.atm-i-ni ?f P^{ne}tating wounds of the heart: Experimental and

S[^]ISSrte / , R-5P^{Co}°E88⁹R Dunn> H LBrockman et al "

Vol. 49, N IV . 6331-6'36^{atment of} Penetrating heart // Amer- Heart J. 1955.

+j A^{ffJ}^fl^w T^J Spontaneous closure of traumatic ventricular septal defect // *Am. J. Cardiol.* 1965. Vol. 15, N 2. P. 263-266

di<- Z^L L^e Aⁿ A[?] &^H Surgical management of traumatic intracardiac injuries // *Ann. Thorac. Surg.* 1979. Vol. 28, N 6. P. 530-536

H; „T vl 4^{son} ?• f- Bassett S. S. Penetrating wounds of the pericardium or its contents // *J. Amer. Med. Ass.* 1966. Vol. 195. N 7. P 513—

Lippitt? 95^P6. Ш p^{DiSeaS6S of the heart and circulation} - - Philadelphia:

ОГЛАВЛЕНИЕ

Предисловие	3.
Введение	4
I. Из истории хирургического лечения ранений сердца	6
II. Частота, локализация, варианты ранений сердца. Патологическая характеристика	9
III. Клиника и диагностика ранений сердца	34
IV. Первая помощь и интенсивная терапия на догоспитальном этапе и в стационаре	52
V. Хирургическое лечение ранений сердца. Тактика при ранениях сердца, осложненных травматическими внутрисердечными дефектами	71
VI. Реанимационные мероприятия при остановке кровообращения	87
VII. Послеоперационный период. Причины летальности при ранениях сердца	95
VIII. Особенности диагностики и лечения ятрогенных ранений сердца	107
Список использованной литературы	114

*Виктор Иванович Булыгин,
Леонид Федорович Косоногов,
Владимир Николаевич Вульф*

РАНЕНИЯ СЕРДЦА

Редактор О. П. Шишова
Обложка А. А. Кобченко
Художественный редактор А. Б. Козлов
Технический редактор О. В. Нагаева
Корректор Л. Е. Болдырева

ИБ № 1741. Сдано в набор 11.03.89. Подп. в печ. 06.06.89. Форм. бум. 60x84/16. Бумага типографская № 2. Литературная гарнитура. Высокая печать. Усл. п. л. 7,4. Усл. кр.-отг. 7,6. Уч.-изд. л. 8,0. Тираж 4500. Заказ 332. Цена 1 р. Издательство Воронежского университета. 394000. Воронеж, ул. Ф. Энгельса, 8. Типография издательства ВГУ. 394000. Воронеж, ул. Пушкинская, 3