

**ЭЛЕКТРОННАЯ БИБЛИОТЕКА ПО  
ХИРУРГИИ**

**[SURGERYLIB.RU](http://SURGERYLIB.RU)**

М.Н.МЯСНИКОВА

1975

# ЭМФИЗЕМА ЛЕГКИХ

ХИРУРГИЧЕСКИЕ АСПЕКТЫ

ПЕТРОЗАВОДСКИЙ ГОСУДАРСТВЕННЫЙ УНИВЕРСИТЕТ  
им. О. В. КУУСИНЕНА

М. Н. Мясникова

# ЭМФИЗЕМА ЛЕГКИХ

ХИРУРГИЧЕСКИЕ АСПЕКТЫ



ПЕТРОЗАВОДСК  
1975

616.243  
М—994  
УДК 616.24—007.63

Это первая монография, посвященная данной теме. В ней представлены современные сведения об этиологии, патогенезе, течении эмфиземы легких, распространенные через призму личного опыта и экспериментального материала автора. Подробно, критически освещается вопрос о классификации болезни. Специальная глава посвящена клинике, течению и функциональной диагностике заболевания.

Детально излагается консервативное лечение эмфиземы легких в разные периоды болезни, методы предоперационной подготовки. В критическом обзоре рассматриваются все виды оперативных вмешательств, предложенных для лечения эмфиземы лёгких, их возможности и результаты.

Приводится экспериментальное обоснование разработанной автором операции, показания и противопоказания к ней, клинические наблюдения.

Специальные главы посвящены лечению осложнений (спонтанного пневмоторакса и респираторного ацидоза).

Монография I представляет интерес для хирургов, терапевтов и студентов старших курсов медицинских вузов.

## ПРЕДИСЛОВИЕ

Эмфизема легких как нозологическая форма известна более 150 лет. Все это время ее изучением занимались патологи и интернисты. Интерес хирургов к этому заболеванию проявился лишь в последние десятилетия, что обусловлено различными причинами.

Во многих странах увеличилось количество больных эмфиземой легких, в том числе и нуждающихся в оперативном лечении по поводу других, самых разнообразных заболеваний (например, ургентных или онкологических). Поэтому задачей хирурга становится не только распознавание эмфиземы и ее осложнений, но и разработка методов предоперационной подготовки, ведения операции и послеоперационного периода, а также профилактика и лечение возможных осложнений у таких больных.

Развитие торакальной хирургии побудило к изучению эмфиземы, сопутствующей туберкулезу, нагноительным заболеваниям и опухолям легких, ибо наличие эмфиземы существенно влияет на объем операции, послеоперационное течение и исход. После вскрытия грудной полости по поводу туберкулеза, кисты или других заболеваний иногда выяснялось, что доминирующим заболеванием была эмфизема, и тогда это обстоятельство становилось существенным фактором при выборе хирургической тактики.

Операции по поводу лобарной эмфиземы новорожденных, «исчезающего легкого», буллезной эмфиземы, вызвавшей напряженный или хронический пневмоторакс, показали, что хирургическим воздействием иногда можно спасти, казалось бы, обреченных больных. Эти операции, обычно немногочисленные у каждого хирурга, позволяют все же сделать оптимистический вывод:

в ряде случаев хирургическое лечение эмфиземы легких целесообразно и оправдано.

Общее направление современной физиологической хирургии определяется стремлением не отсекаать большой орган, а создать условия для восстановления его структуры и функции. При многих заболеваниях это удавалось. Это обстоятельство, а также недостаточная эффективность консервативной терапии эмфиземы легких побуждали к разработке хирургических методов лечения этой болезни.

Некоторые авторы (W. Freund, С. И. Рубашев, А. Г. Савиных, Э. Э. Кристер, М. Г. Кутяков, O. Abbot a. ass., O. Brantigan a. ass.) предпринимали попытки хирургической коррекции при эмфиземе легких, воздействуя на грудную клетку, диафрагму, вегетативные нервы и легкое. Были предложены операции, способствующие выведению больных из остро и хронического респираторного ацидоза и хронической легочной недостаточности (E. Mayer a. ass., E- Rocky).

Все эти исследования еще недостаточно обобщены и круг вопросов, представляющих интерес для хирурга, точно не очерчен.

В предлагаемой работе на основании экспериментального изучения и клинических наблюдений автора, а также обобщения основных данных литературы произведена попытка рассмотреть хирургические аспекты эмфиземы легких и ее осложнений: показания и противопоказания к операции, выбор рационального патогенетически обоснованного вмешательства, предоперационная подготовка, ^послеоперационное ведение.

Этиология, патогенез и клиника эмфиземы легких представлены в работе кратко, лишь в той мере, в какой они необходимы для обоснования и оценки хирургического лечения.

Автор надеется, что круг вопросов, получивших отражение в работе, привлечет внимание читателей к проблеме хирургического лечения эмфиземы легких.

## ВВЕДЕНИЕ

Термин «эмфизема легких» предложен Лаэннеком в 1819 г. Он определил ее как состояние, связанное с расширением и увеличенной воздушностью легких. За истекшие 150 лет выяснилось, что описанное Лаэннеком заболевание может быть следствием различных поражений и что нет строгого соответствия между клиническими показателями функции легких и их морфологическим субстратом. На этом основании некоторые авторы (И. В. Давыдовский, 1938; З. А. Гастева и соавт., 1965; К. Г. Никулин, 1967) предположили, что «эмфизема» — термин собирательный, относящийся к ряду болезней с различными патогенетическими и клинико-анатомическими механизмами. По образному выражению Комро, «эмфизема — корзина, куда складывают всех больных с одышкой и кашлем». Физиологические тесты, определяющие вентиляцию, механику дыхания, диффузию, состояние кровообращения в малом и большом круге могут одинаково изменяться при различных легочных и некоторых сердечных заболеваниях (эмфизема легких, пневмоклероз, туберкулез); клинико-рентгениологическая картина также не всегда соответствует патологоанатомической. Поэтому при определении эмфиземы легких наиболее целесообразно опираться не столько на клинико-физиологическую базу, сколько на анатомическую. К этому выводу пришли почти все участники симпозиума США в 1958 г. в Англии и международного симпозиума ВОЗ в Москве в 1962 г. Они определили эмфизему как состояние легкого, характеризующееся увеличением сверх нормальных пределов воздушных пространств, дистальных к конечной бронхиоле. Это увеличение может быть связано с расширением или деструкцией стенок этих пространств. В клинике термин

«эмфизема легких» может применяться только там, где эти изменения налицо.

Принятое ВОЗ определение эмфиземы практически оправдано и рационально. Но и оно, с точки зрения клиници, нуждается в дальнейшем корректировании, так как под него подходят такие состояния, как компенсаторное расширение и гипертрофия легкого после его резекции, а также старческие инволютивные изменения в легких, которые не являются болезнью и не нуждаются в лечении.

В нашем дальнейшем изложении термин «эмфизема легких» употребляется в соответствии с основными положениями, принятыми на симпозиуме ВОЗ, но касается только эмфиземы легких как болезни.

Комро (D. Сотго, 1961) характеризовал эмфизему как «серьезное, частое и трудно излечимое заболевание неизвестной этиологии».

За более чем столетнее изучение эмфиземы легких учитывались такие этиологические и патогенетические факторы, как деформация скелета, механические моменты (кашель, растяжение легких при усиленном дыхании), первичное поражение эластического каркаса легкого, нарушение функций вегетативной нервной системы, гиперкапния и гипоксия, изменения диффузной емкости легких, бронхиальная астма и другие легочные аллергозы, нарушения бронхиальной проходимости, нарушения кровоснабжения легкого, воздушные или промышленные загрязнения, курение, хронический бронхит и бронхиолит, пневмофиброз и пневмосклероз.

Многочисленные исследования установили, что изменения скелета, механическое растяжение легкого, нарушение его эластичности, гиперкапния, гипоксия, нарушения диффузии не являются ни единственным, ни первичным патогенетическим фактором эмфиземы легких. Остальные продолжают оставаться предметом дискуссии.

В эксперименте на 204 животных мы изучили роль следующих факторов в развитии эмфиземы легких: 1) раздражения вагосимпатического нерва, 2) аутоаллергии, 3) нарушения кровоснабжения легких, 4) нарушения проводимости трахеобронхиальных путей, 5) бронхореспираторного воспаления.

Первичное раздражение вагосимпатического нерва вызвало кровоизлияния, отек, острые вздутия, ателек-

тазы легких, которые у части животных совершенно исчезали, а у других приводили к альвеолиту и бронхиту. В последнем случае у животных возникала эмфизема легких. Те же результаты получены в опытах с аутоаллергией, сужением трахеи, введением инородных тел для создания шаро-клапанных препятствий.

Все эти методы вызывали эмфизему только через предварительно возникающее воспаление. Если у животных не было ни альвеолита, ни бронхита — не развивалась и эмфизема легких.

Наиболее близкую к человеческой картину болезни мы получили при использовании методов, направленных на провокацию бронхореспираторного воспаления.

Именно бронхореспираторное воспаление (бронхит, альвеолит, бронхиолит)—самая частая причина эмфиземы. И. К. Есипова отмечает, что она «не видела эмфиземы без бронхита». Английские авторы даже не проводят четкой границы между эмфиземой и бронхитом, объединяя их в одну болезнь.

По А. Н. Рубелю, В. А. Чуканову и др. хронический бронхит всегда сочетается с поражением интерстициальной части легких. А. Т. Хазанов показал, что при хроническом бронхите воспаление захватывает перибронхиальную и межточную ткань, а оттуда распространяется на альвеолы.

Развитию бронхореспираторного воспаления способствуют промышленные и неиндустриальные воздушные загрязнения и курение, которые вызывают бронхоспазм, усиленную продукцию слизи, нарушают способность бронхиального дерева к самоочищению, а возможно, и изменяют чувствительность легочной ткани, оказывая на нее токсическое и сенсибилизирующее действие.

Эмфизема может развиваться и без аллергических проявлений, хотя у части больных они выявляются. Это может объясняться тем, что при хроническом бронхите, так же как при спастическом бронхите и бронхиальной астме, повышена чувствительность слизистой к некоторым раздражителям. Противолегочные антитела были обнаружены в сыворотке многих больных эмфиземой, но не доказано, что они являются ее причиной. Можно предположить, что они появляются в процессе развития эмфиземы и свидетельствуют лишь о деструкции легочной ткани. Экспериментальные исследования Valchum и соавт. (1964) и М. Н. Мясниковой (1968) доказали,

что состояние аутоаллергии способствует развитию деструктивного воспаления.

Воспаление, локализующееся в альвеолярной стенке, может вызвать ее полное разрушение. Стенка расплавляется или изъязвляется под влиянием ферментов гноя либо бактерий, или некроз ее наступает в связи с нарушением питания. Такой процесс может наблюдаться и в бронхиолах. Мак Лин (К- Mc Lean) показал, что исходом бронхитов и бронхиолитов является уменьшение количества бронхиол в связи с их разрушением в процессе воспаления. Разрушение бронхиол и стенок альвеол приводит к слиянию последних и образованию больших воздушных полостей. Эти полости могут сохраняться и даже раздуваться, если из них нарушен отток при выдохе и остаются достаточно широкие поры Кона, чтобы обеспечить приток воздуха при вдохе; они также могут подвергнуться рубцеванию и сморщиться, особенно когда вентиляция этих слившихся воздушных пространств уменьшена.

Воспаление может вызвать и частичную деструкцию альвеолярной стенки — потерю субстанции, — в частности, в связи с поражением капилляров. Последние облитерируются и разрушаются не только в процессе развития и разгара воспаления, но и в период его затихания, когда закрываются не только вновь образованные, но и предсуществующие капилляры. Возможность и особенности такой частичной деструкции альвеол в процессе воспаления детально изучила Л. Рид (L. Read, 1967).

Воспалительный процесс в бронхах и бронхиолах обуславливает нарушение бронхиальной проходимости. Атрофия бронхиальной стенки, перибронхиальный склероз, нарушающие перистальтику, затрудняют очищение бронхиального дерева. Это поддерживает воспаление в нижележащих отделах. Нарушение бронхиальной проходимости и коллатеральная вентиляция приводят к растяжению участков с нарушенным оттоком, в первую очередь, тех, где альвеолярная стенка ослаблена или разрушена воспалением.

Хроническое воспаление, вызывая раздражение периферических окончаний вегетативных нервов, может способствовать возникновению стойкого или периодически возникающего бронхоспазма. Оно также может привести к склерозу и облитерации сосудов с последующим нарушением питания и атрофией легочной ткани.

Развитие эмфиземы на фоне предшествующего воспаления объясняет и нередко наблюдаемое сочетание, этой болезни с пневмосклерозом. Исходом воспаления часто бывает развитие соединительной ткани. В зависимости от характера воспаления и степени деструкции легочной ткани будет преобладать тот или другой процесс. Бурно протекающее воспаление с обширными участками нагноения приведет к преобладанию пневмосклероза и бронхоэктазов, когда же доминируют явления альвеолита, бронхита, перибронхита, периваскулита, то доминировать, по-видимому, будет эмфизема легких.

В патогенезе прогрессирующей эмфиземы легких важнейшую роль играют нарушения бронхиальной проходимости и кровоснабжения легочной ткани. Являясь обычно следствием бронхита, бронхиолита и альвеолита различной этиологии, они приводят к чрезмерному растяжению, атрофии и деструкции легочной ткани. Иногда заболевание протекает на фоне повышенной чувствительности организма. Другие факторы: деформации скелета, нарушение функций нервной системы, изменение эластичности легкого, гипоксия и гиперкапния развиваются уже на протяжении болезни и наряду с основными факторами обуславливают распространение и прогрессирование эмфиземы.

Нарушение бронхиальной проходимости, прежде всего, затрудняет выдох, что влечет за собой повышение внутриальвеолярного давления. Альвеолярные стенки, ослабленные воспалением, не могут противостоять давлению воздуха и растягиваются — увеличиваются тотальная и остаточные емкости: уменьшается центростремительное натяжение альвеол, что приводит к преждевременному закрытию бронхов и бронхиол. Последние в конце вдоха могут быть сдавлены растянутыми альвеолами, ставшими ловушкой для воздуха. Сопротивление дыханию постепенно увеличивается. Соответственно дискоординация работы дыхательных мышц. Развиваются патологические типы дыхания, увеличиваются энергетические затраты на дыхание. Все это, наряду с неравномерной вентиляцией, нарушением перфузии, механики дыхания и замедлением воздушного тока приводит к развитию гипоксемии и альвеолярной гиповентиляции, а в последующем и к гиперкапнии. В более поздних стадиях

в связи с повторяющимся или хроническим воспалением, отеком, склерозом альвеолярных стенок уменьшается и диффузия через альвеолярно-капиллярную мембрану.

Редукция легочного кровообращения, сопровождающаяся развитием легочной гипертензии, особенно выраженной во время работы и в периоды гипоксемии, нарушение общей гемодинамики в связи с нолицитемией, увеличением массы крови, общей гипотонией и нарушением присасывающего действия грудной клетки, токсико-инфекционные влияния на миокард, увеличенная работа сердца приводят к развитию дистрофических и некротических процессов в миокарде, завершающихся развитием сердечно-легочной недостаточности.

## Глава I

### КЛАССИФИКАЦИЯ ЭМФИЗЕМЫ ЛЕГКИХ

Для удовлетворяющей клинику научной классификации эмфиземы легких необходимы точные знания этиологических и патогенетических факторов болезни, но ими мы еще не располагаем.

Вот почему имеется много классификаций, иногда исключаящих друг друга, или учитывающих какой-либо один фактор (анатомический, патогенетический и т. п.), или в одном разделе опирающихся на клинические, в другом — на этиологические моменты и т. п.

После того как Лаэннек (1819) ввел понятие «везикулярная» эмфизема, в отличие от интерстициальной из нее выделена викарная (С. Rokifansky, 1861), острая (Н. Erringer, 1876; С. П. Боткин, 1887), общая и частичная (Н. Erringer, А. Воуег, 1894) и старческая эмфизема.

Из этих элементов и слагаются «традиционные», используемые большинством практических врачей классификации болезни. И. В. Давыдовский (1938), А. И. Абрикосов (1947), А. И. Абрикосов и А. И. Струков (1961) различают острую и хроническую формы везикулярной эмфиземы. Последняя разделяется на гипертрофическую и старческую, каждая может быть общей и частичной.

А. Varach (1958), С. Ogilvie (1959), L. Spengler (1960) выделяют функциональную или острую, хроническую обструктивную (диффузную или местную), старческую и компенсаторную формы.

Н. А. Тишкин (1963) делит все виды «альвеолярной» (везикулярной) эмфиземы на первичную и вторичную, но не устанавливает между ними четкой границы, по-

скольку не отвергает связи первичной гипертрофической эмфиземы с хроническим бронхитом.

И. Ф. Морозов и Г. В. Аганичина (1960) делят эмфизему на острую и хроническую, указывая, что каждая из них может быть обусловлена механическим нарушением бронхиальной проходимости, либо рефлекторно-спастическим компонентом (бронхиальная астма). Хроническая включает также конституциональные формы у молодых людей и старческую инволютивную эмфизему.

Указанные классификации мало отличаются друг от друга. В последнее время они подвергаются критике, некоторые виды эмфиземы вообще отвергаются. Вызывает, например, возражения понятие о старческой эмфиземе. Лаэннек не рассматривал старческое легкое как эмфизематозное. Н. Landis (1920), Н. Bickerman (1956), Н. А. Тишкин (1963), З. А. Гастева (1967) и другие также не считают болезнью изменения старческих легких. N. Rappaport а. E. Mayer (1954) полагают, что изменения легких в старости и при эмфиземе различаются лишь количественно.

Морфологические изменения старческого легкого действительно сходны с теми, которые наблюдаются при эмфиземе: грудная клетка становится кифотической, бочкообразной, атрофируются межреберные мышцы, легкие растягиваются, сосуды их истончаются, по краям образуются пузырьки, на периферии скапливается значительное количество пигмента. Склероз легочных сосудов после 50 лет встречается часто, а после 70 является правилом. Гистологическое исследование выявляет обычно атрофию и истончение межальвеолярных перегородок, расширение альвеол и альвеолярных ходов, атрофию бронхов, дегенерацию бронхиальных желез с обызвествлением и окостенением бронхиальных хрящей (Н. А. Тишкин).

Однако физиологические показатели старческого легкого изменены незначительно и степень их нарушения зависит от активности субъекта (J. Arnett, A. Varach и др.). ЖЕЛ умеренно снижена, увеличен остаточный объем (в возрасте от 20 до 30 лет отношение остаточной емкости к общей равно 20%, а в возрасте от 60 до 70 лет — 31%).

Бронхиальная проходимость не нарушается, эластичность и упругость изменены незначительно, насыщение

крови кислородом,  $PCO_2$  и  $Ph$  крови обычно нормальны. Инволютивные изменения в легких старых людей, как правило, не вызывают изменений сердца. И. К- Есипова, определяя индекс по Бертингеру, выявила гипертрофию правого желудочка, но не отмечала клинических проявлений легочного сердца.

Таким образом, инволютивные изменения в легких пожилых людей приводят лишь к небольшим ограничениям физической активности, что вообще свойственно старческому возрасту и зависит от образа жизни (тренировки). Они не требуют лечения. Все это не позволяет считать старческое легкое болезнью и диктует исключение «старческой эмфиземы» из клинических классификаций эмфиземы легких.

По тем же соображениям в классификацию не должна быть включена компенсаторная эмфизема, которая характеризуется расширением и гипертрофией сохранившихся отделов легких, а также новообразованием альвеол (Е. Д. Савченко, 1954; А. А. Биркун, 1958; L. Read, 1967) и усилением кровоснабжения, в том числе и капиллярного (А. М. Липкович и В. С. Савельев, 1954; В. Г. Гольдина, 1952; А. Т. Хазанов, 1947 и др). При компенсаторной эмфиземе оставшееся легкое не теряет эластичности (И. А. Шехтер и И. В. Зубчук). Если у больных нет бронхита, то функциональные изменения, возникающие после резекции легкого, не прогрессируют (В. И. Стручков, 1960; А. И. Садофьев). Анатомические и клинические изменения, появляющиеся после удаления или выключения из дыхания значительных участков легочной ткани, — это проявления приспособительных процессов. Эмфизема же не является компенсаторным процессом — это болезнь с характерной клинической и морфологической картиной, включающей не только расширение и иногда деструкцию альвеол, расширение альвеолярных ходов, но и редукцию сосудистой сети (в том числе и капилляров), атрофию дыхательных мышц, атрофию и перестройку аргирофильного и эластического каркаса легких. Эмфизема может лишь нарушить процессы компенсации. Поэтому можно согласиться с авторами, утверждающими, что термин «компенсаторная эмфизема» не должен применяться.

Целесообразно разделить эмфизему на ограниченную и диффузную. Нам представляется нерациональным предложение З. А. Гастевой называть ограниченные

формы другим термином, хотя, естественно, ограниченная и диффузная эмфизема имеют не вполне сходные клинические проявления и отличаются разной степенью нарушения функции. Но если исходить из анатомических представлений о том, что эмфизема легких — это заболевание, характеризующееся расширением воздушных пространств дистальнее конечной бронхиолы, то в классификацию должны быть включены и ограниченные формы эмфиземы, тем более, что механизмы, приводящие, например, к долевым эмфиземе, могут быть такими же как при диффузной: гипоплазия ветви легочной артерии (случай France), нарушение бронхиальной проходимости в связи с отсутствием или дегенеративными изменениями в хрящах, мышцах, слизистой бронхов (С. Я-Долецкий, И. Ф. Морозов и Г. В. Аганичина, И. К. Есипова и др.). Только при диффузной эмфиземе они более распространены и препятствия локализуются не в крупных бронхах, а в мелких и в бронхиолах.

Диффузная эмфизема тоже может проявляться неодинаково в разных сегментах или долях легкого, о чем свидетельствуют наблюдения О. Abbot и соавторов, предложивших термин «генерализованное заболевание с односторонним компонентом», то есть могут быть переходные формы. Мы также наблюдали эти формы.

Большие пузыри, имеющие самостоятельное клиническое значение, встречаются при любых формах эмфиземы. Поэтому нет смысла выделять отдельно пузырчатую форму, а в диагнозе следует отмечать лишь наличие пузырей.

В последние годы за основу классификаций принят главным образом анатомический принцип, но и здесь нет единой точки зрения.

Микроскопическое исследование легких, растянутых до прижизненного объема, выявило 2 основных типа эмфиземы: центрилобулярную, которая характеризуется преимущественным расширением бронхиол первого и второго порядка и поражением сосудов этой области, в то время как альвеолярные ходы и альвеолы либо сохраняют свою структуру, либо в них обнаруживаются меньшие изменения, и панлобулярную (панацинарную), при которой расширение, деструкция и потеря артериоло-капиллярного ложа отмечаются во всех отделах вторичной долики, преимущественно в альвеолярных мешках.

Почти одинаково распространены следующие классификации:

**Анатомическая классификация  
на основании распределения расширения  
и разрыва легочной ткани  
(Геплестон и Леопольд, 1961)**

- |                        |   |
|------------------------|---|
| 1. Фокальная (пылевая) | респираторные бронхиолы                             |
| 2. Центрилобулярная    |   |
| 3. Везикулярная        |   |
| 4. Иррегулярная        | альвеолярные ходы и мешки<br>по соседству с рубцами |

**Классификация Комитета американского торакального общества по диагностике и стандартизации нетуберкулезных легочных болезней (1982)**

**Анатомическая эмфизема**

- |                  |                           |                  |
|------------------|---------------------------|------------------|
| 1. Околорубцовая | —                         | Любая из них     |
|                  | центрилобулярная          | может быть с     |
|                  | панлобулярная             | наличием пузырей |
| 2. Дольчатая     | неклассифициро-<br>ванная |                  |

(Вторая часть классификации предполагает деление по тяжести, она приводится ниже)

**Классификация, распространенная в Англии  
(Спенсер, 1962)**

- |               |             |               |  |
|---------------|-------------|---------------|--|
|               | селективная | —             | фокальная эмфизема<br>пылевых болезней<br>или непромышлен-<br>ной природы    |
| 1. Расширение | [           | неселективная | — компенсаторная эм-<br>физема в связи с<br>обструкцией глав-<br>ного бронха |

2. Деструкция стенок воздушных ходов и пространств	неселективная —	панацинарная деструктивная эмфизема (или диффузная лобулярная эмфизема)
	селективная —	непромышленная центрилобулярная эмфизема
	неправильная —	острое напряжение кист новорожденных; гигантские пузыри; эмфизема, связанная с рубцами.

**Классификация, принятая Симпозиумом  
по хирургическим неспецифическим заболеваниям  
легких в Москве (1962)**

I. Формы эмфиземы

A. Компенсаторная (одно растяжение.), Б. Деструктивная.

II. Преимущественное поражение —

	(	растяжение (фокальная эмфизема, облитерационная)
		деструкция стенок воздушных пространств
Альвеолярных ходов и мешков	I	растяжение
Неравномерная эмфизема	J	деструкция

Приводимая ниже альтернативная классификация исключает, эмфизему, поражающую преимущественно альвеолярные ходы и мешки (поддерживающие эту классификацию считают, что такой эмфиземы нет).

1. Растяжение

неизбирательное распределение (компенсаторная эмфизема и эмфизема, обусловленная частичной обструкцией главного бронха)

I избирательное распределение с преимущественным поражением бронхиол (фокальная эмфизема в связи с -запылением)

2. Разрушение стенок воздушных пространств

неизбирательное распределение (панацинарная деструктивная эмфизема)

избирательное распределение с преимущественным поражением респираторных бронхиол (центрилобулярная эмфизема)

неравномерное распределение (неравномерная эмфизема, связанная с рубцами)


Эмфизема любого типа может быть названа широко-распространенной, если она распространяется через все легкое, и локализованной, если она ограничивается одним или несколькими субсегментами, сегментами или долей.

Соответственно размерам поражения выделяют легкую (25%), среднюю (50%) и тяжелую (более 50%) степени эмфиземы.

Распространенность поражения определяется в каждой доле отдельно и вычисляется в процентах среднее арифметическое всех долей. Должны быть также отмечены пузыри и преобладающий тип эмфиземы в каждом легком.

Авторы классификаций, принятых на симпозиуме, рекомендуют исследовать и функциональные тесты, но не предлагают системы кодирования.

Эти анатомические классификации, целесообразные для патологов, в клинике неприменимы, даже при дополнении их исследованием легочной функции. Это связано, прежде всего, с тем, что нет надежных анатомических корреляций, позволяющих отличить центрилобулярную эмфизему от панацинарной эмфиземы. Поэтому настоятельно настаивают патологи. Там же: "разделение для клиники"



/

неосуществимо, потому что наличие клинических расстройств характерно лишь для смешанных центрилобулярных и панацинарных, либо чисто панацинарных поражений, когда и гистологически трудно установить различия между отдельными формами (J. Brodie, I. Snider, L. Doctor).

Бессимптомных поражений в клинической практике обычно нет; больные в субклиническом периоде и даже в самом начале болезни не обращаются за врачебной помощью. Минимальное клиническое значение имеет и фокальная эмфизема пылевых болезней. Поэтому анатомические классификации многих не удовлетворяют (Б. Е. Вотчал, G. Crenshaw a. F. Rowles и др.).

Наиболее важное значение для клиники имела бы классификация, которая не только определяла бы форму, распространенность и тяжесть процесса, по и служила бы целям дифференциальной терапии. Такие, пока еще немногочисленные, классификации были предложены главным образом хирургами, пытавшимися определить пределы и возможности консервативного лечения и формы, при которых показана операция. При этом в одних случаях подчеркивается роль больших пузырей в развитии легочной недостаточности (G. Crenshaw a. Rowles), в других — отмечается деструктивный характер и односторонность поражения (H. Walcup a. M. Wolcott, O. Abbot), в третьих — операция считается показанной при любых формах так называемой первичной идиопатической эмфиземы (O. Brantigan, M. Kress a. E. Meuller). Эти классификации имеют лишь ограниченную цель (отбор больных для определенной операции) и поэтому не пригодны для общей характеристики процесса и для широкой клинической практики.

Некоторые авторы предлагают различать виды эмфиземы в зависимости от этиологических факторов (P. Rosier, З. А. Гастева). Эти факторы наиболее полно представлены в классификации З. А. Гастевой (1965).

I. Распространенный пневмофиброз на почве бронхита и перибронхита, эмфизема легких.

II. Распространенный пневмофиброз после перенесенных пневмоний (или других заболеваний легких), эмфизема легких.

III. Очаговый пневмофиброз после пневмоний (или других заболеваний легких), эмфизема легких.

IV. Бронхиальная астма, астматический бронхит, эмфизема легких.

V. Субстанциальная эмфизема на почве первичной гипертонии малого круга кровообращения.

Отражение этиологических факторов рационально, ибо может обусловить направление терапии. Бесспорно, что воспалительные явления в легком или бронхах часто приводят к развитию склеротических изменений и к эмфиземе. Но не все виды склероза легочной ткани накладывают отпечаток на течение болезни и могут определить характер лечения и прогноз. Поэтому в диагнозе важно отмечать, имеет ли пневмосклероз диффузный или очаговый характер, является ли он перибронхитическим, для которого характерны нарушения бронхиальной проходимости, или интерстициальным (фиброз легких), при котором явных нарушений бронхиальной проходимости нет, легкое уменьшено в объеме и преобладают диффузионные нарушения. При последней форме эмфизема чаще очагового характера и сопровождается образованием больших пузырей, но может быть и распространенной.

Деформирующий характер пневмосклероза тоже должен быть отражен в диагнозе с указанием ведущего процесса в клинической картине заболевания. Нет еще достаточно четкой классификации, по которой можно было бы судить о происхождении, тяжести и характере процесса, степени функциональных нарушений. Учитывая все приведенные классификации и собственные наблюдения, мы пытались составить клинико-терапевтическую классификацию болезни, которая помогла бы в выборе метода лечения. Мы отнюдь не считаем ее универсальной, но, как нам кажется, она побуждает к выяснению основных моментов, могущих определить прогноз и направление терапии.

Исходя из анатомического определения эмфиземы легких, к ней должны быть отнесены острые расширения легких, хотя они могут полностью ликвидироваться после устранения причины.

Термины «функциональная эмфизема», «острая эмфизема», употребляемые К. А. Шукаревым, Штром Ван Левеном и другими, представляются нам оправданными. Не отказываемся же мы от определения «динамическая непроходимость кишечника», хотя это заболевание характеризуется только функциональными рас-

стройствами. Однако определение С. П. Боткина «острое вздутие легких» более соответствует сущности процесса.

Мы считаем рациональной следующую классификацию:

I. Острое вздутие легких:

- а) динамическое (нейрорефлекторное),
- б) механическое,
- в) смешанная форма.

Каждая из форм может быть ограниченной и распространенной.

II. Прогрессирующая эмфизема легких:

- а) связанная с бронхолегочными инфекциями (бронхит, бронхолит, хроническая пневмония),
- б) связанная с аллергией (бронхиальная астма, астматический аллергический бронхит).
- в) связанная с пылевыми болезнями,
- г) первично-сосудистая (синдром Аерза),
- д) смешанная.

Любая из этих форм может быть ограниченной, мультилокальной и распространенной, с пузырями или без них.

Пневмосклероз отмечается в диагнозе отдельно, если он имеет клиническое значение.

По течению можно различать следующие формы эмфиземы легких:

- 1) медленно прогрессирующая,
- 2) быстро прогрессирующая,
- 3) форма с часто повторяющимися периодами декомпенсации или обострения легочной инфекции.

Суждение о выраженности распространенной эмфиземы по площади может быть достоверным только при патологоанатомическом исследовании. Приблизительное представление об этом могут дать схемы, предложенные З. А. Гастевой, Е. В. Нешель, W. Frick a. ass., W. Fray, W. Schroder, которые позволяют судить о степени расширения легких по клинико-рентгенологическим данным:

I — слабо выраженная эмфизема легких: сердце прикрыто легкими, абсолютная сердечная тупость не выявляется; нижние границы легких юе изменены, коэффициент расширяемости по биграмме 70—80 (по W. Fray, больше 72), размеры бокового синуса 45°, подвижность диафрагмы сохранена.

II — эмфизема средней тяжести: границы легких опу-

шены на одно ребро, коэффициент расширяемости по биграмме 80—90, подвижность диафрагмы ограничена высотой одного межреберья.

III — резко выраженная эмфизема: нижние границы опущены на два ребра, подвижность диафрагмы не более ширины половины межреберья, коэффициент расширяемости по биграмме выше 90.

Эта градация не всегда соответствует степени функциональных расстройств, а ими определяется тяжесть состояния больного. Поэтому заслуживает внимания предложение Д. М. Зислина определять тяжесть болезни по следующим признакам: 1) начальная эмфизема — без легочной (недостаточности, 2) выраженная эмфизема — явная, но компенсированная легочная недостаточность, 3) тяжелая эмфизема — сердечно-легочная недостаточность. Примерно такое же определение тяжести болезни дает К. А. Щукарев. В нашей литературе употребляются также предложенное В. Ф. Зелениным в 1947 г. деление на легочную и легочно-сердечную стадии недостаточности, четырехстадийная классификация А. Г. Тетельбаума, трехстадийные — Б. П. Кушелевского и Р. М. Заславской и А. Л. Вилковысского.

Очень важно определить характер и степень имеющихся расстройств в системах, принимающих участие в компенсации болезни. В классификациях используются различные термины для обозначения одного и того же состояния. В нашу задачу не входит подробное их рассмотрение. Мы приводим лишь некоторые из классификаций, часто используемых для оценки нарушений при эмфиземе легких.

Классификация J. West, E. Baldwin, A. Cournand,  
D. Richards (1951)

### I. Легочная недостаточность

I степень — вентиляторная недостаточность — увеличение работы дыхания без гипоксии и гиперкапнии; Ог артериальной крови в покое и при нагрузке не изменен; адекватный газообмен сохраняется с помощью гипервентиляции.

II степень — альвеолярно-респираторная недостаточность — одышка при физической нагрузке; гипоксемия после упражнений;  $HbO_2$  артериальной крови — 92%,  $CO_2$  артериальной крови ниже 48 об%.

III степень — вентиляторная и альвеолярно-респираторная недостаточность — одышка в покое; артериальная гипоксемия и умеренная гиперкапния; после стандартных упражнений НвОг артериальной крови 92—75%, СОг артериальной крови — 48 об% и выше.

## II. Сердечно-легочная недостаточность

К изменениям, характерным для легочной недостаточности III степени, присоединяется полицитемия.

### Классификация А. Г. Дембо (1957)

#### I. Легочная недостаточность

- I степень — одышка при нагрузке; увеличение МОД; снижение КИК-
- II степень — умеренная одышка в покое, усиливающаяся при нагрузке, иногда участие в дыхании вспомогательных мышц; увеличение МОД; снижение КИК-
- III степень — одышка при лежании в постели; выраженный цианоз; участие вспомогательных мышц при дыхании; МОД относительно уменьшен; КИК значительно снижен; гипоксемия.

### Классификация Л. М. Георгиевской (1960) и З. А. Гастевой (1965)

#### Легочная недостаточность

- I степень — одышка и цианоз появляются только при физической нагрузке,
- II степень — одышка в покое, при нагрузке усиливается, становится интенсивнее цианоз, тенденция к тахикардии, увеличение печени, отеки, исчезающие при рациональной терапии.

III степень— резкий цианоз, выраженная одышка в покое с участием в дыхании вспомогательных мышц, отеки, цирротическая печень, асцит (степень сердечной недостаточности рекомендуется определять по Лангу отдельно).

Классификация Специального Комитета американского торакального общества по диагностике и стандартизации нутуберкулезных легочных болезней (1962)

- I. Асимитоматическая - никаких отклонений от нормы.
- II. Вентиляторная - один или больше из следующих симптомов: одышка, уменьшенные ФЖЕЛ, ММОД, ЖЕЛ, увеличенный резидуальный объем или увеличенное сопротивление воздушных путей.
- III. Гипоксемическая • - те же симптомы, что во II группе -  $\neq$  гипоксемия при покое или после нагрузки, уменьшенная  $O_2$  емкость.
- IV. Гиперкарбическая - те же признаки, что в III группе -  $\neq$  увеличение артериального СО<sub>2</sub> в покое или после нагрузки, или уменьшение Ph.
- V. Эмфиземная болезнь сердца — изменение ЭКГ, расширение крупных ветвей легочной артерии, расширение сердца.
- а) компенсированная — увеличение давления в легочной артерии в покое или после работы.
- б) декомпенсированная — увеличенное время циркуляции, повышение венозного давления, увеличение давления в правом желудочке в конце диастолы, признаки сердечно-сосудистой декомпенсации.

**Классификация Н. А. Троицкого (1961)** близка  
к классификации P. Rossier

Стадия компенсации

- Субклиническая • субъективных симптомов нет, кардиопульмональные резервы уменьшены, но достаточны для привычной физической активности.

Дыхательная недостаточность

I стадия

- а) преимущественно вентиляционная недостаточность — одышка при напряжении, увеличение МОД, увеличение работы дыхания, в покое гипоксемии нет, при нагрузке может появиться.
- б) вентиляционно-респираторная недостаточность — выраженные нарушения вентиляции, умеренная гипоксемия.
- в) респираторная недостаточность — выраженная артериальная гипоксемия в покое или при легкой физической нагрузке (интерстициальный фиброз, синдром Аерза).

II стадия

— артериальная гипоксемия и гиперкапния, включаются механизмы гуморальной защиты, компенсированный респираторный ацидоз, работа вентиляционного аппарата уменьшается, работа правого сердца увеличивается (легочная гипертония и гипертрофия правого сердца с увеличением минутного объема), компенсированное легочное сердце.

III стадия

— декомпенсированное легочное сердце, правожелудочковая недостаточность, декомпенсированный респираторный ацидоз.

## Классификация Б. П. Кушелевского и Д. М. Зислина (1964)

- I. Латентная легочная недостаточность (ЛН-1)** — увеличение физиологического мертвого пространства, в покое увеличение МОД, гемодинамика «е изменена, часто гипокапния, при нагрузке альвеолярная гиповентиляция, снижение ММОД, ускорение кровотока, неадекватное повышение минутного объема сердца, возможна артериальная гипоксемия.
- II. Выраженная легочная недостаточность (ЛН-Н)** — увеличение физиологического мертвого пространства, относительное уменьшение МОД, уменьшение альвеолярной вентиляции ЖЕЛ, ММОД, увеличение минутного объема сердца, ускорение кровотока, артериальная гипоксемия с гипо- или нормокапнией, увеличение кислородной емкости, повышение сродства Нв к кислороду.
- III. Легочдю-сердечная недостаточность** — увеличение физиологического мертвого пространства, уменьшение МОД, ЖЕЛ, альвеолярной вентиляции.
- а) легочный тип (ЛСН-1) — относительное уменьшение минутного объема сердца, замедление кровотока, артериальная гипоксемия с нормокапнией, диссоциация НвОг затруднена.
- б) сердечный тип (ЛСН-И) — уменьшение минутного объема сердца, замедление кровотока, повышение венозного давления и количества циркулирующей крови, артериальная гипоксемия и гиперкапния, диссоциация НвОг затруднена,
- в) полиглобулярный тип (ЛНС-Ш) — то же и значительное затруднение диффузии в связи со склерозом мелких ветвей легочной артерии, полиглобулия, увеличение кислородной емкости.

Наиболее доступны для практического использования классификации А. Г. Дембо и З. А. Гастевой, но они отражают лишь самое общее представление о степени функциональных расстройств. Другие классификации более детально учитывают нарушения в системе различных механизмов компенсации.

Рациональны классификации Н. А. Троицкого и Б. П. Кушелевского и Д. М. Зислина. Они учитывают в каждой стадии и легочный и сердечный механизмы компенсации, биохимические сдвиги, характер и степень их нарушений. В клинике обычно и наблюдается сочетание легочной недостаточности с нарушением функций сердечно-сосудистой системы, причем симптомы той и другой не всегда можно четко разделить, как это предполагают другие классификации.

## Глава II

### КЛИНИКА, ДИАГНОСТИКА И ТЕЧЕНИЕ ЭМФИЗЕМЫ ЛЕГКИХ

«Эмфизема легких относится к числу весьма частых заболеваний органов дыхания. Тем не менее прижизненная и патологоанатомическая диагностика ее в ряде случаев трудна и нередко неточна».

*А. Т. Казанов, 1965 г.*

«Эмфизема — серьезное, часто встречающееся и трудно излечимое заболевание».

*А. Комро, 1961 г.*

Эмфизема легких чаще встречается у мужчин астенического телосложения, малого веса. Тучные среди больных эмфиземой легких встречаются редко.

Время начала заболевания из-за длительности субклинического периода указать трудно. Возраст больных распространенной эмфиземой обычно колеблется между 40 и 55 годами, ограниченной — между 20 и 30 годами.

Одышка — первая и основная жалоба больных эмфиземой легких. В начале заболевания больные часто ее не замечают, инстинктивно приспособивая свою жизненную активность к медленно ограничивающимся физическим возможностям, тем более, что в первый период болезни одышка возникает только при значительной физической нагрузке. Иногда она носит приступообразный астмаподобный характер. При прогрессировании болезни одышка становится постоянной, но интенсивность ее меняется. Она сильнее выражена в холодное

время года, после еды, кашля, при эмоциональных вспышках.

Одышка обычно экспираторная — короткий, «острый», «хватаящий» вдох и удлиненный, иногда ступенеобразный выдох.

Кашель сухой или со скудным количеством трудно отделяющейся мокроты. Он наблюдается больше по утрам, может носить приступообразный характер. Так как кашель малоэффективен, то больные долго кашляют, прежде чем удастся выделить немного вязкой беловато-серой мокроты, чаще в форме маленького плотного комочка. По мере прогрессирования болезни приступы кашля усиливаются до «мушек» в глазах, головокружения, иногда краткой потери сознания. Это обусловлено отрицательным влиянием на кровообращение внутриторакального давления, повышающегося во время кашля, и развивающимся синдромом Вальсальвы с нарушенным венозным возвратом. А. Kerr a. R. Reich после первого кашля выявили падение системного АД, длящееся до 7", и предположили, что головокружение и утрата сознания могут быть связаны с ишемией мозга.

Если эмфизема сопровождается гипотонией задней стенки трахеи, как это описали Н. Herzog, R. Nissen, то кашель может носить битональный характер. После приступов кашля часто отмечаются слабость и головная боль, что, возможно, обусловлено увеличенной продукцией и повышением давления ликвора (при респираторном ацидозе оно обычно повышено и вне приступа кашля).

Многие больные жалуются на боли в груди. Анализ операционных находок не позволяет нам связывать эти боли с наличием плевральных спаек, как это обычно делается. Во время операций мы часто не обнаруживали спаек, хотя жалобы на боли были. При ограниченной эмфиземе боли обычно локализовались на уровне субплевральных пузырей. Это позволяет предположить, что они обусловлены повышением внутриторакального давления, растяжением плевры или наличием хронического воспаления в области эмфиземы.

Температура тела у большинства больных эмфиземой нормальная или субнормальная. Она редко повышалась более чем на 1° у больных распространенной медленно прогрессирующей эмфиземой даже при обострении бронхореспираторной инфекции. Б. Е. Вотчал

и З. И. Гастева считают, что если температура тела у больных эмфиземой выше, чем  $36,5^{\circ}$ , это указывает на инфекцию. Только долегие пневмонии и вспышки бронхита у молодых больных ограниченной эмфиземой сопровождаются выраженной лихорадочной реакцией.

У половины больных мы обнаруживали воспалительные заболевания верхних дыхательных путей — ларингиты, изофарингиты, синуситы. А. Sylla a. U. Gabert обнаружили хроническое воспаление придаточных пазух носа у 22% больных эмфиземой легких.

Внешний вид больных зависит от стадии, распространенности и быстроты развития процесса. При выраженной эмфиземе легких, если болезнь прогрессировала медленно, образуется кифоз, грудная клетка увеличивается в переднезаднем размере, становится бочко- или колоколовидной, ребра принимают более горизонтальное положение, подвижность их ограничивается, межреберные промежутки расширяются, эпигастральный угол становится тупым, грудная клетка и плечевой пояс приподнимаются и шея кажется укороченной. Надключичные ямки в наружной части обычно выполнены, в медиальной несколько втянуты. Выступают кивательные и лестничные мышцы. Это так называемая «классическая» эмфизематозная грудь, описанная Н. Loeschke, W. Freund и др. При быстром — в течение 2—3 лет — развитии болезни грудная клетка может сохранить нормальный вид.

Подвижность грудной клетки ограничена, в дыхании участвуют вспомогательные мышцы, развиваются дискоординация дыхательных движений, патологические типы дыхания.

У многих больных отмечается набухание шейных вен, иногда, особенно при кашле, выявляются расширенные вены в нижней части грудной клетки. Если шейные вены остаются набухшими и на вдохе, это свидетельствует о правожелудочковой недостаточности.

При далеко зашедшей болезни развивается цианоз. Раньше всего он заметен на конечностях и, по З. И. Модестовой, обусловлен расширением мелких вен и замедлением в них тока крови. При развитии гипоксемии цианоз распространяется на слизистые и лицо, и они становятся серо-синими, а при гиперкапнии язык приобретает голубой «вересковый» цвет.

Перкуссия указывает на расширение легких: ниж-

Ная граница опущена, при далеко зашедшей болезни совпадает с краем ребер, подвижность легочных краев ограничена, чаще перкуторно не определяется (если подвижность легочных краев при дыхании равна 4 см или более, распротраненной эмфиземы нет). Сердечная тупость отсутствует. Перкуторный звук высокий. Б. Е. Вотчал отмечает «мозаичность» перкуторного звука; над некоторыми более вздутыми участками легких перкуторный звук более высокий, чем над другими. При ограниченной мультилокальной эмфиземе этот симптом выражен особенно ясно. При аускультации в начальном периоде болезни выслушивается удлиненный усиленный выдох, в последующем сменяющийся ослабленным дыханием. Последнее Б. Е. Вотчал считает прогностически неблагоприятным симптомом.

Во все периоды эмфиземы могут быть слышны сухие свистящие хрипы. Они либо постоянны и слышны даже на расстоянии (при выраженном бронхоспастическом компоненте болезни), либо появляются только после нагрузки. Иногда в покое определяются локализованные хрипы, а после нагрузки — диффузные. Характер, локализация и интенсивность хрипов могут изменяться даже на протяжении суток, что указывает на их бронхоспастическую природу. При обострениях бронхореспираторной инфекции появляются и влажные хрипы. Звучные хрипы на одном и том же месте, «стоячие», обычно характеризуют бронхоэктазы, которые по Н. Магх и Б. Е. Вотчалу встречаются у 20% больных эмфиземой легких.

Сердечно-сосудистая система при эмфиземе подвергается значительному напряжению. У ряда больных при отсутствии нарушений коронарного кровообращения и еще до развития легочной гипертонии при нагрузке или на холоде могут возникать приступы, напоминающие стенокардию.

Границы сердца определить трудно, сердечные тоны приглушены, число сердечных сокращений часто увеличено (З. А. Гастева и соавторы обнаружили у части больных брадикардию), при развитии легочной гипертонии, а иногда и без нее появляется акцент второго тона на легочной артерии. Артериальное давление, как правило, понижено или держится на низких цифрах нормы. При пробе Вальсальвы отмечается значительное и продолжительное падение систолического и диастолического

ского давления с уменьшением пульсового и замедлением времени восстановления к исходному. Понижение давления А. Liege связывает с гипоксемией, а З. А. Гастева — с легочной гипертензией. Но мы отмечали уменьшение артериального давления и у больных ограниченной эмфиземой легких, когда еще не было ни легочной гипертензии, ни гипоксемии. Возможно, что и брадикардия и понижение артериального давления обусловлены ваготонией, которая выявляется при эмфиземе уже в начальные периоды болезни (С. Я- Кофман, А. Varach и др.).

Венозное давление повышается лишь при декомпенсации кровообращения. Если оно не выше 80 мм вод. ст., значит декомпенсации кровообращения нет.

Скорость кровотока замедляется при распространенной эмфиземе и декомпенсации кровообращения. Вначале удлиняется эфирное время, что, по-видимому, отражает сужение, легочных капилляров. При декомпенсации кровообращения возрастает и время локоть — язык. Н. Магх описывает и выраженное укорочение времени кровотока по большому кругу, объясняя это открытием овального отверстия под влиянием высокого давления в малом круге, что в части случаев было подтверждено и на вскрытии.

Живот чаще втянут и напряжен (у тучных напряжение может отсутствовать). Иногда видна эпигастральная пульсация, обусловленная усиленными сокращениями правого сердца. Печень при выраженной эмфиземе обычно прощупывается. Если она закруглена, уплотнена или болезненна и если при надавливании на нее увеличивается набухание шейных вен, — это указывает на правожелудочковую недостаточность.

У больных эмфиземой часто наблюдаются так называемые сопутствующие заболевания органов брюшной полости, которые либо являются следствием эмфиземы, либо имеют общую с ней причину. Так, описаны изменения функций печени (А. Я- Губергриц, И. Г. Иволгина и др.), поджелудочной железы (Б. Д. Боровская), а также язвы желудка и язвенный гастрит (Г. Г. Мардер, К. И. Холопов, и Ю. А. Андрианов, А. Viihlman, К. Browning a. A. Olsen и др.). Некоторые сопутствующие заболевания обусловлены хронической инфекцией и сенсибилизацией, другие — увеличением количества углекис-

лоты в организме, что может изменить характер желудочной секреции.

Мы не находили этих заболеваний у больных ограниченной эмфиземой. У 6 из 32 обследованных нами больных распространенной далеко зашедшей эмфиземой обнаружена язва двенадцатиперстной кишки и у 9 — желчнокаменная болезнь и холецистит. Нарушения антитоксической, белковой, в меньшей мере — углеводной функций печени, как правило, выявлялись у больных с запущенной болезнью и декомпенсацией кровообращения, но мы не могли установить параллелизма между степенью и длительностью нарушений кровообращения и степенью изменений печеночных функций.

Функции центральной нервной системы также изменяются. При ограниченной эмфиземе отмечается лишь увеличенная утомляемость и головная боль после чрезмерной физической нагрузки. По мере появления и нарастания гипоксемии и гиперкапнии головная боль становится постоянной, преобладает ощущение усталости, больные не могут сосредоточиться, изменяется личность: развивается апатия или, реже, — эйфория, затем раздражительность, негативность и даже агрессивность.

Полицитемия и увеличенное количество гемоглобина обнаруживаются у части (20—25%) больных запущенной эмфиземой (Н. Marx, А. Varach, З. А. Гастева и др.). А. Hurtado a. ass., З. А. Гастева и др. обнаружили явления сферуляции (увеличение объема эритроцитов). Это связывают со стимуляцией гемопоэза эритропоэтинами, возникающими в тканях при их гипоксии. У больных ограниченной эмфиземой мы выявили более частую тенденцию к полицитемии, чем у больных распространенной эмфиземой. У последних гипоксия могла возникать лишь при работе, но зато была менее выражена бронхореспираторная инфекция. Это подтверждает взгляды многих авторов о том, что полиглобулия и сферуляция эритроцитов являются компенсаторными, а также мнение А. Я- Ярошевского и И. К. Клеминой о том, что воспалительные процессы в легких тормозят образование веществ, стимулирующих эритропоэз. Возможно, что наличие бронхореспираторной инфекции и уменьшение количества сывороточного железа (что отмечается у 30% больных) объясняет отсутствие корреляции между концентрацией  $Og$  в крови и полицитемией.

РОЭ, число лейкоцитов умеренно увеличиваются лишь у некоторых больных эмфиземой легких даже при бронхореспираторной инфекции. У 30% больных выявляется эозинофилия.

Выраженных изменений массы крови мы не отметили. Н. Marx у своих больных в периоды компенсации кровообращения также находил нормальную или уменьшенную массу крови. Зависимости массы крови от полиглобулии или степени гипоксемии не наблюдается.

Изменения ЭКГ при эмфиземе легких (подробно изложены в монографии З. А. Гастевой, Е. В. Нешель и В. Г. Успенской) не всегда отражают истинное состояние сердечной мышцы и даже не всегда выявляют признаки гипертрофии правого желудочка там, где она несомненна. Изменения ЭКГ часто выявлялись у наших больных ограниченной эмфиземой при полной компенсации, когда в покое и при умеренной нагрузке у них не было ни гипоксемии, ни легочной гипертонии. Так, из 27 больных, которым была сделана ЭКГ при ограниченной эмфиземе, лишь у 5 не обнаружено изменений. У 5 больных была левограмма, у 10 правограмма, у 6 обнаружены низкий вольтаж основных зубцов, удлинение электрической систолы сердца, снижение возбудимости в предсердиях, нарушение метаболических процессов в миокарде. Правограмма на ЭКГ у больных ограниченной эмфиземой отмечается чаще, чем при распространенной. То же описывает и F. Millard: больные без рентгенологических доказательств распространенной эмфиземы имели в анамнезе полицитемию и периферические отеки, а на вскрытии при умеренном легочном поражении обнаруживалась резкая правожелудочковая гипертрофия. Возможно, что это связано с относительно молодым возрастом больных ограниченной эмфиземой, меньшей продолжительностью и тяжестью болезни и большей сохранностью сердечной мышцы, то есть большими возможностями компенсации в этом периоде.

В последние годы в связи с применением новых методов рентгеновского исследования рентгенодиагностика эмфиземы легких играет очень большую роль и во многих случаях позволяет судить и о степени функциональных расстройств. При отборе больных для опера-

тивного лечения особенно важно точно интерпретировать данные рентгенологического исследования.

Рентгенологические изменения при эмфиземе легких детально описали Ю. Н. Соколов, Е. В. Нешель, W. Frick a. ass., W. Gray, G. Simon и др.

При распространенной эмфиземе могут быть обнаружены изменения скелета грудной клетки, но они не имеют большого диагностического значения.

Наиболее характерный признак диффузной эмфиземы — увеличение легочных полей, в основном за счет их вертикального размера (опущение диафрагмы, расширение межреберий) и поперечного (более горизонтальный ход ребер и выпячивание грудины). Последнее обуславливает расширение ретростерального и ретрокардиального пространства, что отчетливо прослеживается даже на **выдохе**.

Диафрагма при эмфиземе опущена. Правый купол ее располагается у шейки 10—11 ребра (в норме на девятом). Высота купола диафрагмы обычно 2—3 см (в норме по W. Frick — не менее 4 см). Уплотнение диафрагмы приводит к увеличению размеров бокового и ребернодиафрагмального синусов. Боковой синус больше 45° свидетельствует об эмфиземе. При выраженной эмфиземе диафрагма приобретает форму палатки, появляется «фестончатость», «ступенчатость» ее, что может быть связано со сращениями или обнажением мест прикрепления диафрагмы к ребрам при ее уплощении. Ю. Н. Соколов обнаружил этот симптом и у здоровых лиц с хорошо выраженным диафрагмальным дыханием, но у больных эмфиземой легких диафрагма мало подвижна: при выраженной форме болезни купол перемещается менее чем на высоту одного межреберья, а в очень тяжелых случаях колебания диафрагмы едва заметны, или она совершает парадоксальные движения (при вдохе поднимается, следуя за ребрами).

В связи с низким положением диафрагмы сердце кажется узким. Даже при правожелудочковой гипертрофии его диаметр не превышает И—11,5 см.

Диплограмма (или биграмма) позволяет судить о степени расширения грудной клетки. Один из снимков делают на вдохе, другой — на выдохе (можно на одной пленке) и, совмещая их, определяют коэффициент расширяемости. По W. Gray, отношение площади вдох — выдох в норме не превышает 72 (по Е. В. Нешель —

65—75). При начальной эмфиземе легких оно равно 70—80, при эмфиземе II степени — 80—90, при эмфиземе III степени — более 90. По биграмме можно определить и ЖЕ Л. Легочные объемы вычисляются и по рентгенокимограмме (В. И. Соболев, Е. С. Мутина), которая отчетливо выявляет замедление выдоха (колесо выдоха удлинено и деформировано) при эмфиземе.

Изменение прозрачности легочных полей в разные фазы дыхания отражает вентиляционную функцию легких. Методики этого теста разработаны Ю. Н. Соколовым, Е. В. Нешель, А. И. Садофьевым и другими. При тяжелой эмфиземе прозрачность легочных полей в разные фазы дыхания почти не изменяется. Одна лишь увеличенная прозрачность легких еще не указывает на эмфизему, ибо может быть обусловлена уменьшенным кровенаполнением легочных сосудов или атрофией грудной стенки при истощении. На фоне повышенной прозрачности легочных полей выступает характерное для эмфиземы усиление легочного рисунка в области корней и обеднение его на периферии, что отражает уменьшение кровоснабжения периферических отделов легких и повышение сопротивления току крови в малом круге.

Важную роль для суждения о состоянии легочного кровообращения играют томография и ангиопульмонография. Последняя в большинстве случаев позволяет судить о локализации, распространенности и степени заболевания. Этот метод требует специального оснащения и в клинической практике широко еще не распространен. И. А. Шехтер, М. И. Перельман, Ф. А. Астрахаицев, М. З. Упингер обнаружили в области эмфизематозных полей сужение сосудов. Они раздвинуты, имеют мало сосудистых ветвей, которые отходят не под острым углом, как обычно, а под прямым. А. Л. Вилковьевский и З. М. Заславская, K. Jensen a. ass., G. Scarrow, G. Lorenzen, G. Simon, Н. Хурамович на ангиограммах больных эмфиземой нашли расширение прикорневых и лобарных артерий, отражающее повышение сосудистой резистентности, сужение сосудов от центра к периферии с очень скудной сосудистой сетью в областях эмфиземы. К. Semish выявил, кроме того, замедление капиллярного тока и артерио-венозные анастомозы. Аналогичные изменения сосудов М. А. Кузнецова (1963) обнаружила на рентгеномограммах, а V. Lopez-Majano a. ass. — на скеннограммах.

Физиологические показатели при эмфиземе легких\*

Таблица 1

Показатели	Норма	Эмфизема легких	
		умеренно выраженная	тяжелая
Частота дыхания	12—18 дыханий в минуту		
Дыхательный объем	м. — 12% от ЖЕЛ ж. — 15% от ЖЕЛ (300—900 мл)	увеличен или уменьшен	ускорена уменьшен
Жизненная емкость легких в мл (ЖЕЛ)	м. — [27,63—(0,112·возраст)]·рост в см ж. — [21,78—(0,101·возраст)]·рост в см или должный основной обмен·2,3	умеренно уменьшена	уменьшена
Односекундная ЖЕЛ	32,7% от ЖЕЛ	уменьшена 16—18% от ЖЕЛ	уменьшена 2—3% от ЖЕЛ
Двухсекундный объем (ФЖЕЛ)	90—92% от ЖЕЛ	40—45% от ЖЕЛ	5—10% от ЖЕЛ
Тотальный объем легких (общая емкость)	16—34 года — $\frac{\text{ЖЕЛ}}{80} \cdot 100$ 35—49 лет — $\frac{\text{ЖЕЛ}}{76,6} \cdot 100$ 50—69 лет — $\frac{\text{ЖЕЛ}}{69,2} \cdot 100$	умеренно увеличен	значительно увеличен
Резервный воздух (емкость)	42—43% от ЖЕЛ	умеренно уменьшен	уменьшен
Дополнительный воздух (емкость)	42—43% от ЖЕЛ	умеренно уменьшен	уменьшен

Остаточный воздух (емкость)	20—38% от ЖЕЛ или 25% общей емкости	умеренно увеличен	увеличен
Отношение остаточной емкости к общей (в %)	25%	35—45%	55% и более
Минутный объем дыхания (МОД)	м. — поверхн. тела в м·3,2 ж. — поверхн. тела в м·3,7 или должн. ПоО <sub>2</sub> ·40 (4—6 л)	увеличен	чаще уменьшен
Максимальный минутный объем дыхания (ММОД)	0,5 ЖЕЛ·35	уменьшен	резко уменьшен
Резервы дыхания ММОД—МОД	м. — 45 литров, ж. — 35 л. или 90—91% от ММОД	уменьшены до 40—50% от ММОД	резко уменьшены до 10—20% от ММОД
Показатель вентиляции по Motley	(3 <sup>я</sup> объем в % к должному + ММОД в % к должному + отношение остаточной емкости к тотальной в % : 3) = 100	около 70	меньше 50
Потребление кислорода (ПоО <sub>2</sub> )	основной обмен : 7,07	увеличено	увеличено
Коэффициент использования кислорода (КИК)	40 мл на литр провентилированного воздуха	увеличен умеренно	увеличен значительно
Отношение времени вдоха к времени выдоха (ДК времени)	1 : 1,1	уменьшено до 1 : 1,5	уменьшено до 1 : 4
Дискоординация дыхательных движений	отсутствует	может быть, при фиксации внимания — устраняется	резко выражена
Показатель быстроты движения воздуха по Gaensler	(ММОД в % к должной : ЖЕЛ в % к должной) = 1	0,7—0,8	менее 0,5
Сила вдоха	80—150 мм рт. ст.	близка к норме	уменьшена
Сила выдоха	50—60 мм рт. ст.	уменьшена	уменьшена

Показатели	Норма	Эмфизема легких	
		умеренно выраженная	тяжелая
Мощность воздушной струи	м.—5—8 л/сек ж.—4—6 л/сек или факт ЖЕЛ в л.1,2	меньше 4 л/сек	резко уменьшена
Эластичность легких	м.—0,14—0,39 л/см Н <sub>2</sub> О ж.—0,10—0,25 л/см Н <sub>2</sub> О	уменьшена до 0,08—0,03 л/см Н <sub>2</sub> О	уменьшена до 0,007 л/см Н <sub>2</sub> О
Работа дыхания	0,5 кгм/мин	увеличена	резко увеличена
Артериальная кровь: Напряжение СО <sub>2</sub>	40 мм рт. ст.	нормально	может быть увеличено
Напряжение О <sub>2</sub>	100 мм рт. ст.	умеренно уменьшено	уменьшено
% насыщения гемоглобина О <sub>2</sub>	97—99%	уменьшен	резко уменьшен
Содержание СО <sub>2</sub>	43—52 об%	нормально	часто увеличено
Содержание О <sub>2</sub>	16—24 об%	уменьшено при нагрузке	уменьшено
Ph	7,35	нормально	уменьшено при респираторном ацидозе

\* Должные показатели обычно определяются по таблицам. Отклонение ЖЕЛ, МОД, ММОД на 15-20% от должной не всегда признак патологии. При эмфиземе легких I степени показатели газообмена изменяются обычно при нагрузке, в покое они нормальны.

Изменение сосудистого русла нарастает по мере прогрессирования болезни. По L. Read, на ангиограммах процесс кажется более распространенным, чем это выявляется на вскрытии, что отражает наличие вазоспазма, который, как и бронхоспазм, играет существенную роль в прогрессировании болезни.

Пузырчатые участки могут не выявляться на обычной рентгенограмме, особенно при периферической субплевральной локализации булл. Иногда они распознаются в виде тонко очерченных кольцевидных теней или аваскулярной зоны с ячеистым рисунком и отклонением теней сосудистых и бронхиальных ветвей. На томограммах они видны лучше.

Бронхография при диффузной эмфиземе не получила распространения — она с трудом переносится этой группой тяжелых больных, а контраст из-за неэффективности кашля надолго задерживается в дыхательных путях.

Функции легких у больных распространенной эмфиземой заметно нарушаются. По нашим наблюдениям, раньше всего изменяется вентиляция. В начальном периоде нарушения невелики и проявляются умеренным ограничением ЖЕЛ, ММОД и резервов дыхания, увеличением остаточного воздуха и МОД. Дыхательный объем в первый период болезни может даже увеличиваться (табл. 1). Увеличение минутного объема дыхания в начале болезни обеспечивает достаточное насыщение крови кислородом и выведение углекислоты, у некоторых больных обнаруживается гипокапния. При нагрузке, особенно если она сопровождается бронхоспастической реакцией, вентиляционные нарушения выступают резче, могут сопровождаться уменьшенным насыщением артериальной крови кислородом и выравниваться не за 2—3 минуты, как у здоровых, а значительно позже.

Вентиляционные нарушения увеличиваются по мере прогрессирования эмфиземы, что чаще всего связано с обострением инфекции — вспышкой бронхита или пневмонии. При этом усиливаются одышка и кашель, может повыситься температура тела, появиться слабость, потливость, резкая утомляемость. Мокрота часто приобретает гнойный характер и в ней, наряду с различными инфекционными агентами, обнаруживается большое количество нейтрофилов.

Обострение инфекции всегда ухудшает бронхиальную проходимость из-за скопления секрета, отека бронхов и бронхиол, бронхоспазма приводит к полной или частичной деструкции альвеол и к увеличению области эмфиземы.

Ухудшение бронхиальной проходимости отражается на вентиляционных показателях: уменьшается ЖЕЛ, особенно однокундный объем (Б. Е. Вотчал и Т. И. Бибилова предлагают определять форсированную ЖЕЛ за 2 сек), резко уменьшается мощность воздушной струи и отношение ММОД к ЖЕЛ. Это свидетельствует о повышенном сопротивлении току воздуха в дыхательных путях. Увеличение анатомического и особенно функционального мертвого пространства, неравномерность вентиляции (не все области поражены одинаково и нарушение воздушного тока возникает неодномоментно) приводит к альвеолярной гиповентиляции.

Соответственно увеличивается работа дыхательных мышц. Дополнительные мышцы, усиливающие вдох, располагаются в основном в верхнем отделе груди (кивательные, лестничные, трапециевидные), мышцы, усиливающие выдох, — в нижнем. Развивается дискоординация дыхательных движений или патологический верхнегрудной тип дыхания. Это дополнительно нагружает дыхательные мышцы, делает их работу менее эффективной и увеличивает энергетические затраты на дыхание. Поэтому, хотя минутный объем дыхания и увеличен, большая часть энергии идет на обеспечение работы дыхательных мышц. Внешнее дыхание уже не обеспечивает достаточное насыщение крови кислородом и выведение углекислоты. Однако полного соответствия между тяжестью болезни и степенью нарушения вентиляционных показателей нет. Но приблизительное заключение о степени нарушений газообмена можно сделать и на основании изучения показателей внешнего дыхания (остаточного воздуха, МОД, ФЖЕЛ, ММОД, резервов вентиляции и мощности выдоха). J. Hamm у 155 больных эмфиземой и бронхиальной астмой определил тяжесть болезни по спирометрическим показателям и получил соответствующие клинике результаты.

Показательны изменения газов крови. Нарушения газообмена обусловлены вентиляционными расстройствами, увеличением работы дыхания и запустеванием части кап-иллярного русла. Диффузия газов через аль-

веоларно-капиллярную мембрану при эмфиземе без сопутствующего пневмосклероза изменяется мало (в основном в связи с отеком альвеол во время обострения бронхореспираторной инфекции). Различие в напряжении кислорода в альвеолах и в артериальной крови при эмфиземе может быть увеличено на 8—10 мм ртуты против нормы. Чаще всего это обусловлено неравномерностью вентиляции (Н. Marx, P. Rossier и др.).

Нарушения газообмена выявляются, как правило, если объем резидуального воздуха больше 45% и ММОД меньше 50 л/мин.

Наши наблюдения подтверждают данные других авторов (В. Г. Успенская, Н. Н. Савицкий, Н. Marx и др.) о Юм, что тяжесть болезни более всего коррелируется с показателями насыщения артериальной крови кислородом и в меньшей мере — с содержанием кислорода в артериальной крови (см. табл. 1).

Кислородная емкость отражает возможность транспорта кислорода гемоглобином. Она умеренно увеличивалась лишь у 1/3 наших больных с гипоксемией. По В. Г. Успенской, на ранних стадиях заболевания кислородная емкость уменьшалась, но в общем изменения ее были невелики.

Наличие гиперкапнии всегда указывает на неблагоприятный прогноз и на очень тяжелую фазу болезни. Если у больного эмфиземой гиперкапния обусловлена гиповентиляционным кризом на фоне полостной операции или обострением бронхореспираторной инфекции, то по ликвидации криза содержание углекислоты в крови вновь может стать нормальным. Но хроническая гиперкапния всегда сопутствует резкому и стойкому угнетению вентиляции.

Между содержанием углекислоты в крови и Ph нет полного соответствия. Это обусловлено увеличением буферной емкости крови, которое обнаруживается уже в начальных стадиях легочной недостаточности. Уменьшение Ph крови свидетельствует о декомпенсированном газовом ацидозе и требует энергичной терапии.

Функциональные исследования после нагрузки позволяют более точно судить о степени распространения болезни, резервах и прогнозе. Толерантность к нагрузке у больных эмфиземой легких значительно меньше, чем при сердечных заболеваниях. При умеренно выраженной эмфиземе небольшая нагрузка может вначале при-

вести к возрастанию насыщения крови кислородом, так как увеличивается минутный объем дыхания. У здоровых МОД повышается до 100—130 литров в минуту, дальнейшее увеличение вентиляции бесполезно, все тратится на работу дыхания. У больных эмфиземой МОД, при котором дальнейшее увеличение вентиляции бесполезно, достигается значительно раньше (особенно у тех больных, у которых МОД в покое значительно увеличен). Аналогичные условия создаются, по-видимому, при частоте дыхания 45 в минуту.

У тяжелобольных исследования с нагрузкой рискованны. Н. Marx считает пробы с нагрузкой противопоказанными при декомпенсации кровообращения, длительном и сильном бронхоспазме, обострении бронхореспираторной инфекции, если ММОД меньше 30 л/мин, ЖЕ Л меньше 2 литров, I" объем меньше 50% ЖЕ Л, резидуальный объем больше 50% общей емкости, напряжение Ог в артериальной крови меньше 70 мм рт. ст., артериальное СОг больше 45 мм рт. ст.

Для суждения о степени бронхоспазма можно произвести спирографические исследования после применения бронхолитических лекарств.

Мы наблюдали в основном 2 типа течения болезни:

1. Медленно прогрессирующий, когда нарастание клинической картины происходит на протяжении многих лет, часто незаметно для больного, симптомы долго ограничиваются вентиляционными нарушениями и умеренной гипоксемией, обострения бронхореспираторной инфекции текут вяло, при нормальной температуре тела. Больные обычно 1—2 раза в год обращаются за лечебной помощью, чаще лечатся сами различными антибиотиками и бронхолитиками и могут долго сохранять ограниченную трудоспособность.

2. Быстро прогрессирующий тип течения, который обычно наблюдается у более молодых людей и характеризуется частыми, бурно текущими периодами обострения бронхореспираторной инфекции. Гипоксемия развивается быстро, в последующие 2—3 года присоединяется и гиперкапния, то есть образуется глобальная недостаточность по Р. Rossier, из которой полностью вывести больных не удастся. У таких больных, как правило, на секции отмечаются более выраженные нарушения кровоснабжения легких и более часто бывает пузырчатая форма эмфиземы.

## ХИРУРГИЧЕСКИЕ МЕТОДЫ В КОМПЛЕКСНОМ ЛЕЧЕНИИ РАСПРОСТРАНЕННОЙ ЭМФИЗЕМЫ ЛЕГКИХ

«Рост в наше время легочной хирургии открывает перспективы возможности активной коррекции нормальных взаимоотношений легочной и торакальной эластичности, емкости, грудной клетки и объема легких».

*К. А. Шу у карее, 1949 г.*

Эмфизему легких почти 150 лет лечили исключительно консервативно, но возможности такого лечения ограничены. Терапевтическими методами можно на некоторое время уменьшить дыхательные расстройства, приводящие к гипоксемии и гиперкапнии, ликвидировать вспышку бронхолегочной инфекции, но не удастся воздействовать на основные патогенетические факторы, обуславливающие прогрессирование болезни (несоответствие размеров легкого и грудной полости, образование воздушных ловушек, ишемия легкого, легочная гипертензия и т. д.) и развитие легочного сердца. Поэтому у многих клиницистов появилась мысль о целесообразности хирургической коррекции некоторых расстройств при эмфиземе легких.

Основные факторы, требующие хирургической коррекции: 1) несоответствие между размерами легких и вместимостью грудной клетки и 2) ишемия легочной ткани.

Несоответствие между объемом легкого и грудной клетки наблюдается при выраженной эмфиземе, когда объем малоэластичного легкого превышает объем груд-

ной клетки на 1—2 литра. При этом возникают дополнительные условия, грубо нарушающие бронхиальную проходимость и эффективный газообмен. Но даже при распространенной эмфиземе способность к эффективному газообмену утрачивает, не все легкое, а главным образом периферические его области, прилежащие к грудной стенке, средостению, и диафрагмальные края. Участки, расположенные ближе к гиллосу, оказываются более сохраненными, чем периферические, которые их сдавливают. Лучше кровоснабжаемые, способные к более эффективному дыханию части легкого сдавливаются функционально бесполезными отделами, раздутыми воздухом, но почти лишенными кровоснабжения. При этом нарушается и физиологический механизм, удерживающий открытыми бронхиолы и мелкие бронхи. Бронхиолы и в норме лишены хряща и способны к спадению. При эмфиземе хрящ часто подвергается дегенерации в мелких, а иногда и в крупных бронхах. Единственным механизмом, удерживающим бронхи открытыми, становится-центростремительное натяжение эластичного легкого. Однако и этот механизм нарушается при несопадении объема легкого и грудной полости. Бронхиолы при этом могут быть достаточно проходимы на вдохе, когда грудная клетка находится в положении крайней инспирации, но они становятся в значительной части непроходимыми во время выдоха. Это создает условия для улавливания воздуха и прогрессирования болезни. Несоответствие объемов легкого и грудной полости не может быть устранено никакими консервативными мероприятиями.

Ишемия легочной ткани весьма характерна для эмфиземы. Оксигенотерапия и некоторые лекарственные препараты могут снять сосудистый спазм и уменьшить легочную гипертонию. Но многие препараты, снимающие бронхоспазм и применяемые самими больными даже без назначения врача, оказывают сосудосуживающее действие. В далеко зашедших случаях эмфиземы, когда капилляров уже нет, легочная гипертония становится стойкой, создаются условия для дальнейшей ишемической дегенерации легочной ткани и развития легочного сердца. Консервативные методы не способны ни приостановить, ни тем более ликвидировать этот процесс. Коррекция указанных изменений возможна лишь хирургическим путем.

Первую операцию по поводу распространенной эмфиземы легких предложил W. Freund во второй половине прошлого века. Он обнаружил у больных эмфиземой раннее окостенение реберных хрящей и предположил, что связанное с этим расширение грудной клетки является причиной болезни. Для ее лечения он считал целесообразным резецировать 4—5 верхних реберных хрящей. Автор разрабатывал и обосновывал свою операцию в течение 50 лет. Вначале она применялась часто: С. М. Рубашев нашел описание 84 случаев подобной операции. Не считая окостенение реберных хрящей причиной эмфиземы, он положительно оценивает непосредственные результаты операции — у большинства изученных им больных получено выраженное клиническое улучшение, но девять больных умерло из-за прогрессирувания болезни или интеркуррентных заболеваний.

В последние годы операция Фрейнда применяется значительно реже, хотя некоторые хирурги считают, что при определенных показаниях она может улучшить состояние больных (P. Huet a. P. Blamutier, 1940; А. К. Лукиных и др.).

W. Freund, С. М. Рубашев и другие обнаружили, что сразу после операции концы резецированных ребер опускаются, но объем движений грудной клетки увеличивается. Эта операция, по-видимому, приводит к некоторому уменьшению несоответствия между объемом грудной клетки и легкого и, возможно, уменьшает диссоциацию или парадоксальное несоответствие дыхательных движений верхнего и нижнего отделов грудной клетки, что улучшает газообмен.

Однако в дальнейшем грудная клетка фиксируется в еще более инспираторном положении, чем прежде, и эффект от операции уменьшается. Он и не может быть длительным: в периферических отделах легкого, почти лишенные кровоснабжения, воздух продолжает поступать, воздушные ловушки не исчезают, неравномерность вентиляции сохраняется. Операция не улучшает кровоснабжения легкого и не может остановить прогрессирующей дегенерации легочной ткани, поэтому болезнь продолжает развиваться, и спустя некоторое время эластическая ретракция легкого, удерживающая бронхиолы открытыми во время выдоха, вновь утрачивается» грудная клетка фиксируется в новом, еще более растянутом положении. Все авторы подчеркивают без-

успешность этой операции при выраженном бронхоспазме.

А. Г. Савиных (1948), производя гастрэктомию по поводу рака кардии у стариков, страдавших эмфиземой легких, отметил, что широкая круротомия (пересечение ножек диафрагмы), ваго- и спланхнотомия, как правило, вызывали уменьшение одышки и бронхита. Мокрота, ранее отделявшаяся с трудом, разжижалась и легко отходила. Автор считает, что диафрагмокруротомия создает возможности улучшения венозного кровотока, снимая диафрагмальную блокаду с нижней полой вены. У всех оперированных А. Г. Савиных семи больных достигнуто улучшение.

Сотрудники А. Г. Савиных продолжали изучать эту операцию. Э. Г. Кристер в 1949 г. сообщил уже о 19 больных, подвергшихся круротомии, 9 из них были оперированы только по поводу эмфиземы легких.

М. Г. Кутяков (1960, 1961) опубликовал данные о 37 операциях. По его мнению, операция показана при эмфиземе легких I—II и II—III степени (к I степени автор относит больных с вентиляционными расстройствами и насыщением гемоглобина кислородом в пределах 92—86%, ко II—85—76%, к III—75% и меньше, степень гипоксемии у его больных обычно соответствовала степени нарушения вентиляции).

Орто- и кимографические исследования после круротомии показали увеличение объема движений заднего отдела диафрагмы на 0,4—0,8 см, увеличение дыхательного воздуха на 18,8—20,5%, ЖЕЛ—на 230—2000 мл («38,7%), МВЛ—на 12,5—36,2% (хотя МВЛ оставалась меньше должной). МОД оставался у большинства больных без изменения, у некоторых даже уменьшился, что свидетельствует о более экономной вентиляции. Количество кислорода артериальной крови увеличилось в среднем на 5,9 об%, СОг уменьшилось на 8,3 об%.

Смысл операции, по мнению А. Г. Савиных, не только в снятии блокады с нижней полой вены, но и в том, что в связи с круротомией и сагитальным расщеплением заднего отдела диафрагмы последняя приподнимается, что облегчает выдох и углубляет вдох. Приподнимание диафрагмы авторы объясняют влиянием эластической тяги легких и действием внутрибрюшного давления. Но маловероятно, что эластическое действие эмфизематозно измененных легких приведет к повыше-

нию уровня стояния диафрагмы, так как растянутые легкие при эмфиземе отдают диафрагму книзу. Увеличение объема движений диафрагмы, сопровождаемая энергичной вентиляцией наиболее сохранных при эмфиземе пригибленных областей, может на некоторое время улучшить состояние больных. Широкая спланхнотомия и ваготомия, производимые при гастрэктомии, одновременно с рассечением ножек диафрагмы (В. А. Безматерных, А. И. Осипов), влияют на тонус вегетативной нервной системы и это может привести к уменьшению бронхоспазма и изменению характера секрета. Возможно, что при диафрагмокруротомии, как и при операции W. Freund, уменьшается несоответствие между объемом легких и грудной полости, но и эта операция сугубо паллиативна и не предотвращает прогрессирования болезни. Авторы считают операцию бесполезной при сердечно-легочной недостаточности, пневмосклерозе и плеврите со спайками. Она, по-видимому, бесполезна и при значительной атрофии диафрагмы, когда мышца подверглась соединительному перерождению, что, по О. М. Ординой, нередко наблюдается при эмфиземе легких.

Паллиативный характер диафрагмокруротомии и трудность предоперационной оценки состояния диафрагмальной Мышцы послужили, вероятно, причиной малой распространенности этой операции, хотя она и применялась некоторыми авторами в избранных случаях (J. Smetana, 1956).

Успехи легочной хирургии, введение интубационного наркоза и т. п. позволили иначе подойти к лечению распространенной эмфиземы легких.

В пятидесятых годах нашего столетия O. Brantigan, E. Meuller и M. Kress начали разрабатывать операцию резекции плаща, подробно описанную ими в 1959 г. Они исходили из верного, подтвержденного многими (O. Abbot, P. Thomas и P. Gebauer и др.) предположения, что между пузырьчатой и непутьчатой эмфиземой нет принципиального различия. Образование пузырей — проявление резкого нарушения кровоснабжения данного участка. Но при обеих формах распространенной эмфиземы — пузырьчатой или без пузырей — нарушается эластичность легкого и центростремительное натяжение альвеол, что затрудняет выдох. Как и другие, O. Brantigan и др. отметили неравномерность поражения лег-

кого и более выраженные разрушения на периферии. Сущность разработанной ими операции заключается, во-первых, в удалении нефункционирующих периферических участков легкого («плаща»). Объем легкого уменьшается до объема плевральной полости. Вторая часть их операции состоит в денервации легкого путем пересечения и перевязки всех ветвей парасимпатического нерва (кроме возвратного), денудации легочной артерии, легочных вен и главного бронха, а также пересечения бронхиальных артерий. Эта часть операции направлена на облегчение бронхоспазма, улучшение капиллярного кровотока и изменение характера секрета. Грудная симпатэктомия ими не производилась.

До 1964 г. O. Brantigan a. ass. прооперировали 56 больных в возрасте от 16 до 73 лет (средний возраст 58 лет). 42 больным операция была сделана на одной стороне, 14 — на обеих. После первой операции умерло 9 больных, у 3 из них прямой связи с вмешательством не было (мозговой инсульт, тепловой удар, острая почечная недостаточность). После второй операции летальных исходов не было. Значительное улучшение наступило у 30 больных после односторонней операции и у 12 — после двусторонней. У 5 больных улучшения не было и они умерли.

Операция O. Brantigan, E. Meuller, A. Kress принципиально схожа с вмешательствами, которые другие авторы проводили по поводу распространенной эмфиземы с буллезными поражениями — иссечение и ушивание пузырей неизбежно связано с уменьшением объема легкого.

Эта операция явилась основой хирургического вмешательства при эмфиземе легких, которое мы разрабатывали с 1957 г. Однако мы считали целесообразным не только уменьшение легкого, но и обеспечение для пораженного легкого дополнительного кровоснабжения.

Экспериментальные и клинические наблюдения свидетельствуют о возможности и важности улучшения питания органа, находящегося в состоянии ишемии (Б. П. Кириллов и сотр., Д. М. Голуб и сотр., М. И. Постолов и др.).

Методы, направленные на уменьшение ишемии органов путем органоанастомозов, нашли клиническое применение в хирургии сердца (кардиоперикардиопексия, медиастинокардиоперикардиопексия), почки (оменторе-

нопексия), печени (оментогепатодиафрагмопексия) и т. п. В органе с улучшенным питанием патологический процесс, связанный с бывшей до того ишемией, перестает прогрессировать, а ткани в какой-то степени оказываются способными к регенерации.

Эти факторы побудили нас изучить возможности и пути создания дополнительного, коллатерального кровообращения в легких.

В эксперименте на собаках мы уточняли степень коррекции, которую можно получить, образуя органо-анастомозы при ишемии легкого. В одной серии опытов в качестве васкуляризатора использовался сальник. Он подвижен, хорошо кровоснабжается, легко образует богатые сосудами сращения и не деформирует органа, к которому прирастает.

В наших опытах приживление сальника (с включением в него по методу Б. П. Кириллова желудочно-сальниковой артерии) к корню и плащу легкого (оментизация легкого) на фоне сужения основного ствола легочной артерии предохраняло собак от проявлений порока и они нормально переносили нагрузку. Давление в легочной артерии существенно не изменялось.

Показательны наши данные об окольном кровотоке у собак, у которых после оментизации и перевязки легочной артерии одного легкого пересекался бронх другого легкого. В газообмене могла участвовать лишь та кровь, которая поступала через коллатеральные пути. Без окольного кровообращения жизнь таких животных возможна лишь в течение нескольких минут. А наши собаки жили около двух суток. Это доказывает, что коллатеральный ток крови через легкое уменьшает ишемию и что эта кровь участвует в газообмене.

Но использование сальника для улучшения кровоснабжения легких при эмфиземе казалось нам нерациональным, так как связано с вскрытием двух полостей, мобилизацией сальника, что может привести к дополнительным трудностям в послеоперационном периоде (парез кишечника и т. п.). Поэтому мы искали иные способы улучшения кровоснабжения легкого.

В литературе имеются указания, что сосуды плевральных спаек играют важную роль в легочном кровообращении. И. Г. Шуровец и В. А. Гримайлловская (1958), перевязывая в эксперименте легочную артерию,

обнаружили, что у двух животных атрофические и склеротические изменения выражены гораздо меньше, чем у остальных. У этих животных отмечался приток крови по коллатералям через спайки, в висцеральной плевре имелись сосуды крупного калибра. Ф. Г. Углов и А. В. Афанасьева и другие приводят аналогичные наблюдения.

P. Camp a. N. Hatch описали больную, жаловавшуюся на боли в груди, обмороки, приступы слабости. В правом желудочке кровь по составу приближалась к артериальной. При операции обнаружены спайки легкого со средостением и плеврой, содержащие большое количество мелких артерий. Через эти артерии кровь шунтировалась в легочные сосуды. После пневмолиза явления недостаточности кровообращения прошли.

В этом случае сосудистые плевральные спайки сыграли отрицательную роль, поскольку они шунтировали артериальную кровь в систему легочной артерии и приводили к развитию легочной гипертонии. Но при ишемии легочной ткани, свойственной эмфиземе и являющейся одной из причин ее прогрессирования, дополнительная васкуляризация легких весьма целесообразна. Через спайки прорастают не только артерии, но и вены, и поэтому при эмфиземе легких образование сосудистых сращений с целью создания дополнительного окольного кровообращения следует признать целесообразным.

G. Crenshaw a. D. Rowle (1952) считали сращения полезными при атрофической эмфиземе. Н. М. Амосов добивался развития сращений при тетраде Фалло в случаях, когда радикальная операция оказывалась невозможной, и наблюдал при этом уменьшение гипоксии.

Хирурги, лечившие больных ограниченной эмфиземой, получали лучшие результаты после плеврэктомии—длительное наблюдение не обнаружило прогрессирования болезни. Здесь, по-видимому, играло роль дополнительное кровоснабжение через образованные спайки, предотвращавшее дальнейшую дегенерацию легкого.

Такой же точки зрения придерживается С. С. Вайль: «Жизнеспособность легочной ткани при закупорке легочных и бронхиальных сосудов зависит от степени развития коллатерального кровообращения, которое идет через сосуды плевральных спаек».

В. В. Вахидов показал, что при наличии спаек лег-

кое сохраняет участие в газообмене даже при полном прекращении притока к нему со стороны корня.

В литературе имеются также сообщения об отрицательном влиянии плевральных шварт на функциональное состояние сердца и легких (К. К- Порфейко, П. В. Шор, П. Г. Соболев и др.).

G. Nyazady (1965) обнаружил спайки при эмфиземе легких у 375 мужчин, у такого же числа больных спаек не было, а еще у 106 больных были спайки без эмфиземы. Сращения в сочетании с эмфиземой легких были характерны для наиболее пожилых больных. Автор полагает, что с возрастом сращения приобретают роль патогенетического фактора в развитии эмфиземы легких:-. Но эта статистика не доказательна, сращения могут быть не причиной, а следствием эмфиземы и сопровождающих ее периодов бронхореспираторной инфекции. Тем более, что по данным того же автора у женщин (337 наблюдений) эмфизема отмечалась чаще при отсутствии сращений. Если бы сращения закономерно вызывали эмфизему легких — это не зависело бы от иола больного.

В. С. Жданов, исследовавший плевральные спайки от 70 умерших, указал, что характер плевральных сращений зависит от разных причин, в частности, от сохранения подвижности легких в процессе образования спаек. В последнем случае в спайках образуются запасные складки коллагеновых волокон и прослоек рыхлой соединительной ткани, которые обеспечивают достаточную подвижность легких. Плоскостные плевральные сращения, образующиеся из фибрина по типу прямого склероза, содержат, по В. С. Жданову, мало сосудов, а в спайках, образовавшихся при организации серозных плевритов с участием клеточных элементов, вначале появляется большое количество недифференцированных сосудов, затем спайки превращаются в фиброзные, содержащие артерии, вены и замыкающие артерии. Часть сосудов запустевает. В некоторых случаях созревания сращений не происходит и они остаются в форме рыхлой соединительной ткани, богатой сосудами.

## Экспериментальное обоснование операции по поводу эмфиземы легких

Возможность создания легкому дополнительного кровоснабжения путем образования сращений между грудной стенкой и висцеральной плеврой (пневмоторакопексия) и влияние этих сращений на функцию легких мы изучили на собаках.

Пневмоторакопексию мы пытались получить путем: 1) распыления йодированного талька, 2) обширной париетальной плеврэктомии, 3) иссечения париетальной плевры на уровне межреберий в сочетании с распылением йодированного талька.

Опыты показали, что распыление йодированного талька не вызывает сращений, достаточных для улучшения питания легкого; сращения образуются, главным образом, в синусах, у верхушки и у позвоночного края легкого (с остальных участков тальк, по-видимому, смывается экссудатом), не все они содержат сосуды.

Париетальная плеврэктомия вызывает мощные сосудистые сращения, но они неподвижно фиксируют легкое и ограничивают экскурсию грудной клетки на стороне операции. Плеврэктомия часто сопряжена со значительной кровопотерей.

Простым, надежным и нетравматичным способом оказалось иссечение париетальной плевры па уровне межреберий в сочетании с распылением талька. Эта операция не изменяет частоту, глубину, минутный объем дыхания, внутрипищеводное давление и ЭКГ. После нее сосудистые спайки прорастают в легкое из всех вскрытых межреберий, но спайки не столь ригидны и не ограничивают подвижности грудной клетки. Прорастание спаек и сосудов не изменяет структуры легкого.

Операция на эмфизематозном легком отличается значительными особенностями.

Легкое при эмфиземе напоминает «сахарную вату»— «cotton sandy lungs» по выражению многих английских и американских авторов. Швы в такой ткани держатся плохо и при большом количестве раневых поверхностей (когда есть много участков резекции или ушивания, как это получается при операции Brantigan) очень трудно контролировать утечку воздуха. В опытах на собаках, больных эмфиземой, мы убедились, что шов легочной

ткани, располагающийся в разных местах на большом протяжении, приводит к кровоизлияниям, в связи с чем могут образовываться фистулы с постоянной утечкой воздуха.

О. Brantigan, O. Abbot, P. Thomas a. P. Gebauer подчеркивали беспокойный характер послеоперационного периода у больных, оперированных по поводу эмфиземы. Мы также наблюдали тяжелые осложнения, связанные с нарушением герметичности швов и вторичной инфекцией плевры у двух своих больных, и поэтому стремились выработать наиболее рациональную и безопасную методику операции. Методика Брнтайгена, который накладывал на поверхностные участки легкого длинный кишечный жом и под ним обвивным швом прошивал легкое, не предотвращает прорезания швов в эмфизематозном легком и утечку воздуха через каждый шов. Целесообразнее пользоваться<sup>1</sup> механическим швом, отсекая после его наложения наиболее измененные периферические участки легкого. Можно также захватывать легочным зажимом поверхностные участки и перевязывать их у основания лигатурой с последующим отсечением. При этом необходимо сохранять форму доли и не убирать слишком больших участков. Поэтому надо оперировать на расправленном дышащем легком и следить, чтобы оставшаяся его часть полностью заполняла плевральную полость. Опыт показал, что достаточно захватывать 2—2,5 см с поверхности. Обычно под участком перевязки образуется уплотнение, которое потом превращается в рубец и образует несколько утолщенный висцеральный покров. Спустя 3—4 недели участки резекции не заметны на глаз и плевральная поверхность, если нет сращений, представляется гладкой, с небольшими белесоватыми рубцами. При микроскопии этих участков выявляется утолщенный висцеральный листок и существенно не измененная, подлежащая легочная ткань. В участках сращений в легкоерастают фиброзные тяжи, содержащие сосуды, аиастомизирующие с общей сосудистой системой легкого.

При наличии больших пузырей обработка легкого заключается в их рассечении (по типу раскрытия грыжевого мешка), наложении швов на все бронхиальные ходы, через которые воздух поступал в пузырь (иногда это удобно сделать путем наложения кисетного шва на участок легкого, лежащий в основании пузыря). Место

швов тщательно *укрывается стенками* пузыря. При скоплении большого количества пузырей на одном небольшом участке можно произвести его субсегментарную резекцию. При большом количестве мелких булл нет необходимости обрабатывать каждый пузырь, а до-

Таблица 2

Результаты операций при экспериментальной эмфиземе легких у собак

Содержание операции	Число собак	Осложнения	Результаты			
			улучшение		без Ус-пеха	смерть
			выраженное	умеренное		
Уменьшение легкого оментопневмопексия	3	—	2	1	—	—
Уменьшение легкого пневмоторакопексия (обработка йодированным тальком)	1	сращения не получены	—	1	—	~
Уменьшение легкого — пневмоторакопексия (плеврэктомия)	2	(2) кровотоечение из грудной стенки	—	—	—	2
Уменьшение легкого — пневмоторакопексия (рассечение межреберной плевры)	15	(0) эмпиема плевры	12	1	1	1 (от наркоза)
Всего:	21	(0) 4	И	3	1	3

*статочно уменьшить* размеры легкого, как это делается при эмфиземе без пузырей. Создание дополнительного кровоснабжения путем пневмоторакопексии обеспечивает стабилизацию процесса. Пузыри не прогрессируют, а большей частью исчезают, прорастая сосудами и фиброзной тканью.

Операцию уменьшения легкого и создания ему дополнительного кровоснабжения по методикам, указанным в таблице 2, мы выполнили у 21 собаки с экспериментальной эмфиземой легких. Эмфизема была получена

через хронический ирритативный гнойный бронхит и проявлялась вентиляционными расстройствами, изменением газового состава крови, типичными морфологическими изменениями. У одной собаки был спонтанный пневмоторакс. У 18 собак, перенесших операцию, наступило улучшение — у них уменьшилось число дыханий, увеличился дыхательный объем, МОД изменился к нормализации (но не у всех достиг нормы), значительно уменьшилось внутрипищеводное давление, резко улучшился газовый состав артериальной крови, увеличилась подвижность грудной клетки. Этому улучшению соответствует и морфология оперированных легких: структура их менее нарушена, нет больших полостей, улучшено кровоснабжение. Значительное улучшение кровоснабжения выявлено и на посмертных вазограммах (см. рис. 3). У одной собаки улучшение было кратковременным из-за осложнения — эмпиемы плевры, она отнесена нами

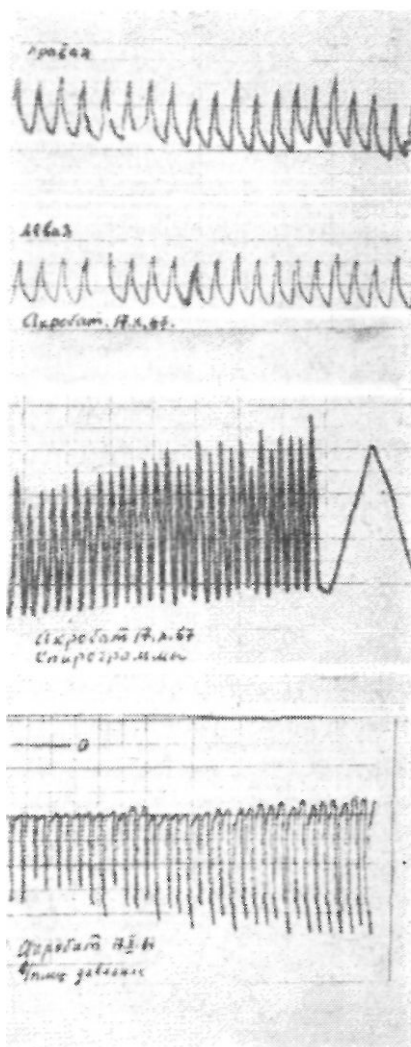
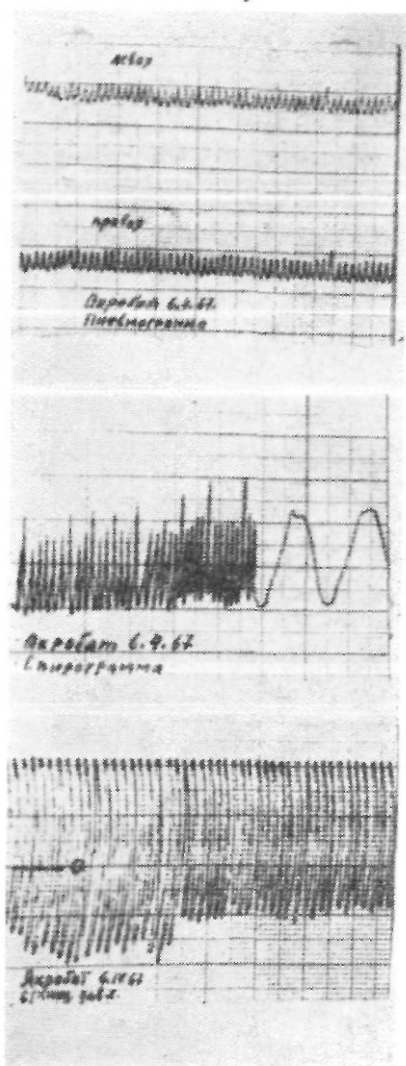


Рис. 1. Собака «Акробат». Пневмограмма, спирограмма, внутрипищеводное давление до операции.



Рас. 2. Собака «Акробат». Пневмограмма, спирограмма, внутрипищеводное давление через 4,5 месяца после операции уменьшения легкого и иневмоторакопексии.

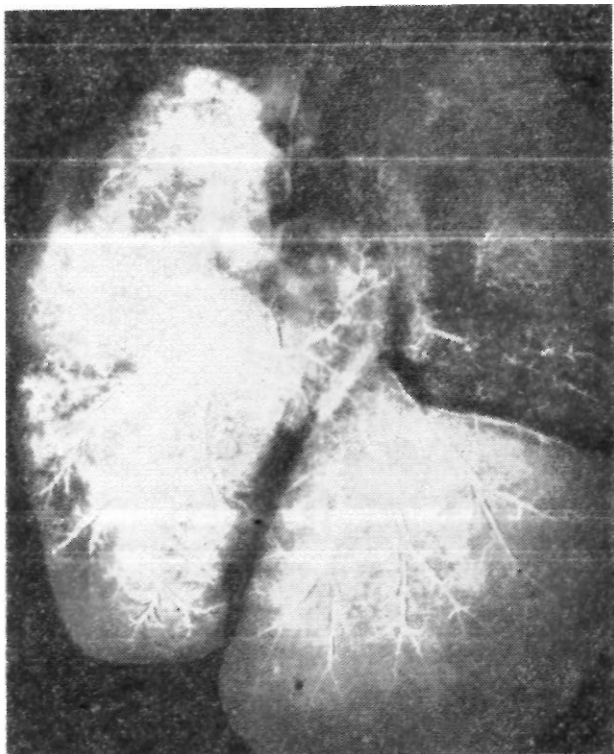в рубрику «без успеха». Рассмотрим несколько примеров.

Собака «Акробат». Диагноз: хронический бронхит, резко выраженная распространенная эмфизема легких. Через 4,5 месяца после операции уменьшения легкого и пневмоторак о п е к с и и справа наступило выраженное улучшение: поведение в виварии обычное, охотно бежит, одышки нет. Показатели внешнего дыхания почти достигли исходных (до болезни) величин. Количество кислорода в крови увеличилось на 4,07 об% (14,31 — 18,38),  $HvO_2$  — с 73% до операции возросло до 91%. На рисунках 1 и 2 представлены спирограммы, пневмограммы

(участие оперированной стороны в дыхании увеличилось) и записи внутрипищеводного давления перед операцией (слева) и через 4,5 месяца после нее (справа).

Собака «Фонт». По смертная ангиограмма через 6 месяцев после операции уменьшения легкого и пневмоторакопексии (рассечение межреберной плевры

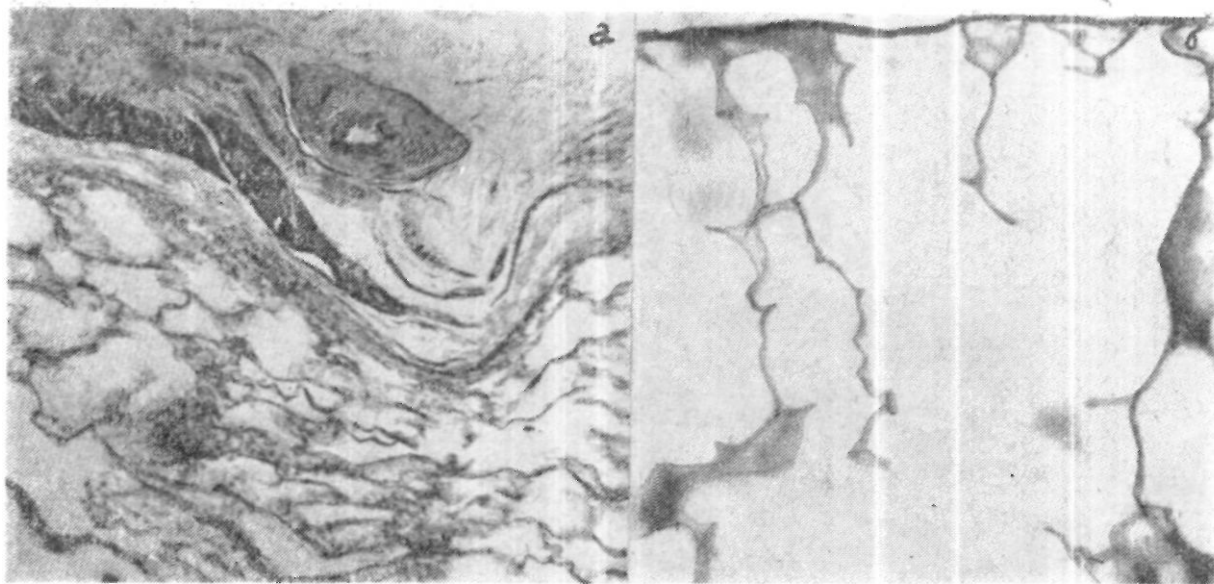
и припудривание йодированным тальком справа) по поводу распространенной эмфиземы легких. В левом легком, значительно превышающем по объему правое, обширные области со сниженным кровоснабжением



*Рис. 3.* Собака «Фонт». Посмертная ангиограмма: сосудистая сеть оперированного легкого более развита, сосуды достигают периферических отделов легкого. В интактном легком сосудистая сеть редуцирована.

(передняя доля и отчасти периферические участки задней доли). В правом оперированном легком обширная сосудистая сеть, достигающая периферии. В области верхушечного и заднего сегмента рисунок смазан из-за наложения спаек (рис. 3).

Собака «Проза». 5 месяцев после операции уменьшения легкого и пневмоторакпексии справа. Клиниче-



*Рис. 4.* Симметричные участки из оперированного (а) и неоперированного (б) легкого.

ски — улучшение. На микрофотограмме справа (рис. 4а) субплевральный участок легкого со спайкой. В последней сохранились еще участки грануляционной ткани вокруг скоплений талька, видна замыкающая артерия. Альвеолы лишь умеренно растянуты. Слева (рис. 4б) — субплевральный участок неоперированного легкого: обширные воздушные-полости.

Несмотря на удовлетворительные результаты, полученные нами у животных, гибель одной собаки от пиопневмоторакса, а также данные литературы, свидетельствующие о неспокойном течении послеоперационного периода, осложнения, развившиеся у двух наших больных, оперированных по поводу распространенной эмфиземы в крайне тяжелой стадии болезни, побудили нас изучить особенности заживления ран и образования рубца в легких при далеко зашедшей эмфиземе легких.. Опыты были поставлены на 60 крысах, у которых распространенная эмфизема получена через ирритативный гнойный бронхит. После развития бронхита бронхи вторично инфицировались путем введения в трахею культуры золотистого стафилококка.

У животных развивалась клиническая картина гнойного бронхита и далеко зашедшей распространенной эмфиземы легких. Они становились малоподвижными, передвигались с одышкой, из ноздрей выделялась слизь с гноем так, что они почти совсем не могли есть, лысели. При беге в колесе на расстоянии был слышен тонкий свист (rhonchy), спустя 1 — 1,5 минуты животные падали и приходилось останавливать колесо. При вскрытии выявились типичная картина бронхита с участками интерстициальной пневмонии и распространенная эмфизема легких.

У этих животных и выполнялись операции резекции «плаща». Четырем крысам, у которых при вскрытии плевры обнаружены пузыри, выполнена операция «снятия крыши» пузырей с ушиванием открывающихся бронхов, у 10 крыс произведены лобэктомии, контролем служили 20 интактных животных, подвергшихся тем же операциям, что и опытные. В качестве шовного материала использовались шелк, кетгут, танталовые скрепки (механический шов).

Наши исследования показали, что уже во время операции трудно устранить утечку воздуха. При наложении механического шва она минимальна. При приме-

пении шелка и кетгута — любое потягивание за нить при завязывании узла повреждает легкое. Из-за резкого нарушения дефляции любой прокол зияет и утечка воздуха становится стойкой.

Так как у животных мы не могли обеспечить постоянный плевральный дренаж, 12 крыс из 50, у которых операция производилась на периферических отделах легкого, погибли от напряженного пневмоторакса. Спустя 9 дней погибли еще 4 крысы, у которых швы накладывались кетгутом. При вскрытии у них обнаружен гидропневмоторакс. Кетгут не рассосался, вокруг него образовались небольшие инфильтраты, из которых в плевру просачивался воздух. 5 крыс погибло от абсцедирующей пневмонии спустя 1,5—2 недели после операции. Из 10 крыс, которым была выполнена лобэктомия, погибла только одна от пиопневмоторакса в связи с образовавшимся бронхиальным свищом. В контроле погибла 1 крыса на 3-й день после операции. При вскрытии обнаружен гемоторакс.

5 опытных крыс и 5 контрольных были выведены из опыта на 4-е сутки после операции, 5 крыс забито на -8-е сутки и остальные — через 3 недели после операции.

Исследование их легких показало, что зона деструкции тканей в области швов у опытных крыс была в 2—3 раза больше, а окружавшая ее зона геморрагического пропитывания была значительно меньше, чем у контрольных животных. В прилежащих респираторных ходах и в бронхиолах обнаружены выраженный отек и лимфоцитарная инфильтрация с наличием макрофагов. Плевральные спайки были рыхлые, отечные, на 8-й день их можно было разделить пальцем, гистологическое исследование их выявило наличие фибрина и активное воспаление.

Спустя 2 недели у интактных крыс в области операции был прочный малозаметный рубец с инкапсулированными нитями или скрепками, спаянный с плеврой васкуляризованными рубцами.

У крыс, больных распространенной далеко зашедшей эмфиземой, сохранялась лейкоцитарная инфильтрация в окружности нитей, распространявшаяся в глубь паренхимы легкого, небольшие участки некроза, окруженные зоной фиброзных изменений. Вростание соединительной ткани происходило неравномерно, на плевре местами обнаруживались напластования фибрина, сви-

детельствующие о продолжающемся воспалении. У 4 крыс в плевре был обнаружен экссудат, у 3 — обширные ателектазы.

Спайки между легкими и париетальной плеврой были значительно богаче сосудами, чем в контрольной группе. При гистологическом исследовании их выявлены скопления клеток с большим количеством макрофагов. Заметной разницы в заживлении бронха после лобэктомии в контрольной и опытной группе не выявилось.

Поскольку в послеоперационном периоде крысы лечения не получали (за исключением антибиотиков), эксперимент нельзя перенести в клинику. Однако тяжесть и опасность послеоперационного периода он освещает. Длительная утечка воздуха в послеоперационном периоде, обусловленная нарушенной эластичностью эмфизематозного легкого, вяло текущее воспаление, нарушение регенерации в зоне операции, что, по-видимому, обусловлено плохим кровоснабжением периферических отделов легкого, замедленное образование рубца, обострение воспалительного процесса в бронхах — все это может объяснить тяжесть и частые осложнения послеоперационного периода у больных распространенной эмфиземой легкого.

Наиболее неблагоприятно действует длительно сохраняющийся пневмоторакс. Он препятствует спаянию плевральных листков и образованию васкуляризированных сращений, из которых сосуды прорастают в легкое, что могло бы улучшить условия для регенерации. В то же время при резко выраженной распространенной эмфиземе дефляция легкого настолько нарушена, что точечные отверстия, через которые происходит утечка воздуха, не спадаются, а продолжают зиять. Даже если воздух постоянно удаляется через плевральный дренаж, инфекция плевры оказывается весьма вероятной.

Добиться расправления легкого, создавая отрицательное давление, трудно, так как при большом разрежении повреждения легкого и вслед за этим утечка воздуха увеличиваются.

Эти данные подтверждаются нашими клиническими наблюдениями.

## **Клинические наблюдения за больными, оперированными по поводу распространенной эмфиземы легких**

Операция при диффузной эмфиземе и ее осложнениях может быть успешной только при условии энергичного, систематического и индивидуального консервативного лечения в предоперационном и послеоперационном периодах. Методы подготовки к операции и послеоперационного ведения разрабатывались нами не только у больных, подвергавшихся операции по поводу эмфиземы легких, но и у большой группы лиц, страдавших эмфиземой и оперированных по другому поводу (злокачественные новообразования, острые заболевания органов грудной полости и т. п.). Осложнения, связанные с эмфиземой, у этих больных серьезны и требуют особого внимания в послеоперационном периоде.

Определяя характер предоперационной подготовки больных эмфиземой легких, мы, как многие клиницисты, исходили из того, что программа полного физического и душевного покоя связана с опасностью: мышечной атрофией, слабостью, потерей легочного резерва. Но при легочной недостаточности II степени, легочно-сердечной недостаточности I степени физическая активность должна быть ограничена, больным необходим частый отдых. При более тяжелых степенях легочно-сердечной недостаточности больной должен быть уложен в постель и может переходить к активному образу жизни только после ликвидации сердечно-сосудистой декомпенсации.

Эмоциональное состояние больных может влиять на течение болезни. При гипоксии больные часто становятся раздражительными, негативными, иногда враждебно настроенными. Чрезмерное эмоциональное напряжение, страх (боязнь предстоящей операции) могут усилить бронхоспазм, нарушить сон, затруднить подготовку к операции. Отрицательные эмоции часто сопровождаются двигательным беспокойством и одышкой. В подобных случаях назначаются седативные средства. Бромиды дают небольшой седативный эффект у больных эмфиземой. Фенотиазины и барбитураты могут угнетать дыхание (S. Wilson, H. Julich). Мы с успехом применяли димедрол, оказывающий и седативное, и десенсибилизирующее, и снотворное действие на больных эмфиземой.

Применение удлиненного сна нерационально — во сне

хуже отделяется секрет, дыхание становится более поверхностным, часто увеличивается гипоксемия и степень респираторного ацидоза. Разумное чередование умеренных движений с отдыхом, специальная дыхательная гимнастика, ночной 7—8-часовой сон в положении с поднятым на 15—20° ножным концом кровати (если больной хорошо переносит это положение) — обычный режим больного эмфиземой в предоперационном периоде.

Специальная диета у больных с вентиляционными нарушениями не применялась. При склонности к ацидозу больным рекомендовалась преимущественно молочная диета, овощи (картофель, салат, редиска, фасоль), яблоки, вишни, орехи, умеренное количество мяса, щелочные минеральные воды. Употребление воды и соли ограничивалось лишь при сердечной декомпенсации.

Во всех случаях мы стремились обеспечить бронхиальный дренаж. При большом количестве жидкой слизисто-гноной мокроты, если не было противопоказаний, использовалось дренажное положение. Это особенно важно ночью, когда уровень вентиляции падает и слизь скапливается в нижних отделах бронхиального дерева, вызывая тяжелый утренний кашель. Вертикальное положение затрудняет дренаж, но и в горизонтальном положении больного на спине отток слизи должен осуществляться против силы тяжести, так как трахея и крупные бронхи идут сзади сверху вперед и вниз под углом 20°. Поэтому изменение положения кровати так, чтобы головной конец был опущен на 20—25°, как это предложил А. Varach, вполне рационально. Больные привыкают к этому положению не сразу, поэтому предпочтительно приводить их к нему постепенно.

Лекарственное лечение играет большую роль в подготовке и послеоперационном ведении больных. Оно направлено на: 1) улучшение проходимости дыхательных путей (бронхо- и спазмолитические лекарства), 2) предупреждение и лечение застоя и воспалительных осложнений (гимнастика, гормоны, антибиотики, физиотерапевтические методы), 3) стимуляцию дыхания (гимнастика, респираторы, стимуляторы дыхания), 4) увеличение насыщения крови кислородом (что достигается также оксигенотерапией), 5) предупреждение и лечение метаболических осложнений и респираторного ацидоза.

Все авторы рекомендуют бронходилататоры. Эффект

от их применения многие отмечают даже при отсутствии явных клинических признаков бронхоспазма (Б. М. Шершевский, Н. А. Альбертон, Н. Bickerman a. ass., F. Leupold). Но назначение бронходилататоров требует контроля.

Адреналин применяли парентерально (Н. И. Прудаева) и в аэрозоле (D. Richards a. ass., H. a. W. Wilson, Y. Dicilo a. J. Mund); он вызывает побочные явления, может ухудшить вентиляторные показатели, способствует открытию шунтов (D. Halmagyi). Экспериментальные наблюдения Н. А. Тишкина, подтвержденные и нами, показывают, что длительное применение адреналина может привести к эмфиземе легких. Поэтому его вообще не следует использовать при эмфиземе.

Изадрин и норадреналин применялись внутривенно (0,0001 x 2—4 раза), в аэрозоле (0,1—0,5 мл 0,005% раствора), реже внутримышечно и под язык. Под влиянием этих препаратов выявлено субъективное улучшение. У части больных увеличались ЖЕЛ, ММОД и резервы дыхания (L. Dauterband, W. Fowler a. ass., J. Meir, H. Knauff, Л. И. Голосова, К. И. Симбирякова и др.), улучшились показатели тахометрии (М. С. Шнейдер, F. Lowell a. ass.), увеличился кровоток в легких (F. Williams a. ass.). G. Lorrigan, A. Cohen a. ass. отметили малый бронхолитический эффект этих препаратов, который они объясняют «усыханием» слизистой. После применения изопреналина G. Lorrigan нашел уменьшение диффузионной емкости, а Е. В. Дерунова — усиление дискоординации дыхательных движений. У 10—35% больных препараты оказались неэффективными, а у 25% больных вызвали побочные реакции (тахикардия и повышение АД). Поэтому эти препараты можно назначать только после изучения пробной ответной реакции па их введение, лучше всего в форме аэрозоля (по Л. И. Голосовой, при сохранении чувствительности даже однократная ингаляция позволяет судить об эффективности лекарства у данного больного).

То же относится и к эфедрину, который наиболее часто применяется при эмфиземе легких. М. Б. Шмерльсон предлагал кислородно-эфедриновую терапию для подготовки к операции больных с хроническими нагноительными процессами в легких.

При далеко зашедших процессах эффект действия эфедрина невелик (Н. М. Левина, М. И. Некрашевич,

В. Д. Печерица, А. Whiterfeld a. ass.). При приеме внутрь он на вентиляцию не влияет (Н. И. Прудаева), а при парентеральном введении у  $V_s-73$  больных вентиляция может ухудшиться (А. И. Аракчеев, В. А. Кропачев, Е. В. Дерунова). Одиннадцать наших больных применяли эфедрин на протяжении нескольких лет, и только у одного контроль реакции на его введение выявил толерантность к препарату.

Р. М. Заславская обнаружила, что эфедрин увеличивает время механической систолы, укорачивает диастолу и соотношение времени диастола — систола вызывает другие отрицательные симптомы со стороны сердца. Аналогично, но слабее действует адреналин.

Поэтому при назначении этих лекарств у больных необходимо контролировать вентиляцию и газы крови и в случае возникновения побочных реакций, отсутствия эффекта или отрицательного эффекта назначать другие лекарственные препараты.

Холинолитические препараты — атропин и атозил — применялись в форме подкожных инъекций, аэрозолей и внутрь. Введение внутрь не действует на вентиляционные показатели (Н. И. Прудаева, Б. М. Шершевский), парентеральное введение у части больных увеличивает ЖЕЛ, ММОД и резервы дыхания (Н. И. Прудаева, Б. Е. Вотчал и Т. И. Бибикова). Г. Л. Лысенков описал бронхолитическое действие аэрозолей атропина и гикалина (в его работе приведены только средние цифры, колебания большие, у части больных эффекта, по-видимому, не было).

Р. М. Заславская в опытах на кошках и у 40 больных эмфиземой выявила отрицательное влияние атропина на гемодинамику и деятельность сердца (увеличение времени механической систолы, увеличение соотношения времени диастола — систола, укорочение диастолы, снижение амплитуды основных систолических волн БКХ и т. д.) и связывала это с повышением давления в легочной артерии. Ю. Н. Штейнгардт исследовал 8 больных эмфиземой легких после введения 1 мл 1% раствора атропина под кожу и нашел, что у трех больных сопротивление кровотоку в легких ослабело, у трех давление в легочной артерии повысилось, хотя внутрипищеводное давление не изменилось, а у двух ток крови через легкие уменьшился, то есть сопротивление кровотоку увеличилось.

Атропин делает мокроту более густой и вязкой, что затрудняет ее отхаркивание. Неблагоприятное влияние атропина на сердечно-сосудистую систему и побочное действие побудило нас не применять его для подготовки к операции при эмфиземе легких.

Спазмолитические лекарства используются очень широко. Эуфиллин применяется в таблетках (0,2—0,5), в свечах (0,25—0,5), в микроклизмах (0,3—0,4 в 30 мл 5% раствора глюкозы), внутривенно (2,4%—10 мл). Он действует бронхолитически (Б. Е. Вотчал, Б. Б. Коган, Н. Bickerman a. G. Beck и др.), возбуждает дыхание (R. Cherniack, A. M. Масуев, M. Galdston и др. К улучшает газовый состав крови (М. Е. Слуцкий, Ю. Б. Будкевич, М. И. Некрашевич, D. Halmagyi a. ass.), понижает давление в легочной артерии (Б. Б. Коган и П. М. Злочевский), увеличивает ударный и минутный объем сердца (Ю. Н. Штейнгардт). Е. В. Дерунова отметила неодинаковую реакцию на эуфиллин: на некоторых больных он не оказывал бронхолитического и возбуждающего дыхания действия и уменьшал насыщение крови кислородом.

Побочное действие эуфиллина — понижение общего артериального давления, тошнота, рвота — выражено нерезко и не у всех больных. Применение эуфиллина в свечах и в сочетании с эфедрином обычно не сопровождается побочным действием.

Данные литературы и наши наблюдения позволяют считать, что эуфиллин особенно показан при далеко зашедшей эмфиземе, осложненной легочным сердцем, у больных с повышенным давлением в сосудах малого круга и у больных с длительным астмоидным состоянием. Он рекомендуется также при остром респираторном ацидозе и лечении кислородом, если стимулирует дыхание. У больных с вентиляционной недостаточностью и бронхоспазмом можно применять эуфиллин в таблетках и свечах — при этом более выражено его бронхорасширяющее действие.

Широко используются и другие спазмолитические средства: апрофен (М. Д. Машковский и С. С. Либерман), платифиллин (К. Г. Никулин), антагман (З. А. Гастева), теофиллин, папаверин (A. Varach a. H. Bickerman, H. Zimmerman a. J. Ryan), которые аналогично эуфиллину расслабляют бронхиальную мускулатуру, у некоторых больных понижают давление в ле-

точной артерии и стимулируют дыхательный центр. Их часто комбинируют с седативными и противогистаминными средствами. Эти лекарства больные часто применяют без предписания врачей.

Выраженным бронхолитическим действием обладает новокаин (П. К. Булатов, С. П. Ходкевич, В. В. Дубилей и др.). По Ю. Н. Штейнгардту новокаин в большинстве случаев уменьшает сопротивление току крови в легких и увеличивает минутный объем. Его можно применять внутривенно (10 мл 0,5% раствора) или в форме аэрозоля (0,25% раствор—10—15 мл). Аэрозоли новокаина уменьшают кашель, что особенно важно в послеоперационном периоде, когда кашель неэффективен, но сильно утомляет и истощает больного. При частых приступах тяжелой одышки мы применяли ретростернальную анестезию: у многих больных она вызывала облегчение, оказывала седативный эффект и улучшала внешнее дыхание.

Применение бронхолитических средств необходимо постоянно контролировать, менять их при привыкании. Наиболее рационально применение в начальной стадии препаратов теобромина, антастмана, новокаина, в периоды выделения обильной жидкой секреции — атропина, при далеко зашедших процессах — эуфидлина. Мы назначали последний и в аэрозолях в смеси с новокаином и тогда не возникало бронхоспастической реакции, о возможности которой упоминает Н. Bickerman.

При назначении любого из этих средств надо обязательно ориентироваться по реакции больного на их пробное введение.

Отхаркивающие и разжижающие слизь средства тоже показаны почти всем больным в предоперационном и послеоперационном периодах. Используются 2—3% раствор йодистого калия (W. Muller a. ass., З. И. Модестова и И. П. Раева), 3% раствор хлористого аммония (W. Nadorn, С. С. а. С. L. Brown), фовлеровский раствор (арсенат натрия) по 0,2 x 3 раза в день (O. Hannsen—Pruss, Н. Bickerman), отмечается ибронхолитический эффект фовлеровского раствора. Ипекакуана, алтейный корень, апоморфин назначались больным, плохо переносящим йод, или в перерывах между назначениями йодистого калия. Хорошо разжижают слизь горячие аэрозоли из физиологического и рингеровского

растворов (N. Fabricant подчеркивает необходимость применения растворов с нормальной Ph — 8,5).

Многие рекомендуют протеолитические ферменты — трипсин, а-хемотрипсин (L. Unger a. H. Unger, Д. М. Злыдников и К- Р. Булатова), панкреатин (A. Salomon a. ass., H. Prince a. ass.), гиалуронидазу и стрептокиназу (К. Димитриу и сотр.), дезоксирибонуклеазу и трипюр (З. И. Модестова и И. П. Раева). Осложнения нередки: охриплость голоса, раздражение слизистых губ, фарингит.

Применение ферментов рационально при хронических пневмониях (Д. М. Злыдников), но нет оснований широко применять их при эмфиземе. Мы лечили аэрозолями трипсина четырех больных: у одного возникло небольшое, но встревожившее его кровохарканье, у другого — раздражение слизистой десен, у третьего — астматический приступ. Наблюдавшееся З. И. Модестовой и И. П. Раевой при лечении ферментами длительное сохранение гнойного характера мокроты подтверждает возможность раздражения ферментами слизистых дыхательных путей. Разжижения мокроты можно достичь более безвредными средствами.

Поэтому мы не считаем показанным применение ферментов для предоперационной подготовки, но нам представляется рациональным использование слабых концентраций ферментов для промывания бронхиального дерева в послеоперационном периоде, если возникают ателектазы.

Наличие бронхоспастического компонента в клинической картине болезни побудило применить глюкокортикоиды. Большинство авторов отмечает при этом субъективное улучшение, но слабое влияние глюкокортикоидов на внешнее дыхание. Глюкокортикоиды усиливают действие мочегонных и сердечных глюкозидов. Их рекомендуют при респираторном ацидозе, учитывая способность улучшать диффузию газов через альвеолярно-капиллярную мембрану в связи с уменьшением аллергического или воспалительного отека слизистой.

Применялись разные препараты и дозы. А. Вагач а. Н. Вискерман рекомендуют 200—300 мг гидрокортизона или 60—80 мг преднизолона с постепенным уменьшением дозы на 20 мг каждые 1—2 дня. З. А. Гастева начинает с 2,5—5 мг в сутки и постепенно повышает дозу преднизолона, Л. И. Егорова рекомендует в начале курса

7,5 мг кортизона в сутки или 2,5—10 мг преднизолона.

У тяжело больных эмфиземой длительная терапия гормонами нежелательна: она может вызвать пневмосклероз (Л. И. Егорова), нарушить образование хондроитин-сульфата и коллагена фибробластами (Д. К. Глин), а это в свою очередь нарушает образование ретикулиновых и эластических волокон легочного каркаса. А. Н. Чигиринский описал больного лимфогранулематозом, принявшего за 5 месяцев 3,5 г преднизолона. У больного возникло кровохарканье, а на вскрытии были обнаружены буллезная эмфизема, фиброз легкого, эндо- и периартериит мелких сосудов легких. K- Sabasi a. L. Barta, вводя здоровым животным кортизон, даже вызывали у них эмфизему. Поэтому гормоны следует использовать весьма осторожно, тем более, что они оказывают лишь умеренное действие. Их не следует назначать, если бронхоспазм может быть устранен другими средствами и у больного нет указаний на аллергию.

Гидрокортизон или преднизолон лучше применять повторными курсами с умеренными дозами, а перед отменой давать АКТГ. После прекращения стероидной терапии возможно длительное состояние адреналовой недостаточности, а операция может привести к внезапной декомпенсации. Поэтому в предоперационном периоде мы либо не применяли стероидов, либо терапия ими продолжалась во время и после операции. У одного больного, относительно которого мы не были предупреждены о применении стероидов за два месяца до вмешательства, в послеоперационном периоде возникли тяжелые осложнения.

Вопросу о применении стимуляторов дыхания в предоперационном периоде посвящено много работ, но тем не менее он пока остается нерешенным.

При эмфиземе стимуляторы дыхания не имеют особого успеха. Объясняется это следующими причинами. Дыхательный центр долго сохраняет чувствительность к углекислоте, и хотя у больных эмфиземой легких в далеко зашедших случаях она понижается, стимуляторы лишь кратковременно возбуждают дыхание, но это не восстанавливает чувствительности дыхательного центра к углекислоте, даже если ее напряжение в артериальной крови на некоторое время выравнивается. Аппарат вентиляции к этому времени настолько истощен, что неспо-

собен к адекватной реакции даже при повышенной импульсации из дыхательного центра. Применение стимуляторов дыхания рационально лишь при достаточно сохранных вентиляционных резервах больного (в сочетании с оксигенотерапией, как это рекомендуют С. Н. Соринсон, В. С. Тюмкин, А. М. Масуев и др.), или при передозировке снотворных и седативных средств, угнетающих дыхание. Использование камфоры, никетамида, кордиамина, лобеллина у тяжелых больных с явлениями респираторного ацидоза мало рационально. В этом случае главный дефект — нарушение метаболизма и вентиляции, а недостаточность дыхательного центра носит вторичный характер.

Применение дыхательных аналептиков у таких больных иногда приводит к гипервентиляции, но она кратковременна — обычно не более получаса (по Марксу — 20 минут), часто сопровождается увеличением дискоординации дыхательных движений (Е. В. Дерунова), что объясняется крайним напряжением аппарата вентиляции и невозможностью сознательно контролировать дыхание из-за тяжелого состояния. Некоторые дыхательные аналептики иногда увеличивают степень легочной гипертонии.

-Ингибиторы угольной ангидразы и другие средства, влияющие на метаболические процессы при респираторном ацидозе, можно применять лишь при тщательном биохимическом контроле, с учетом реакции на пробное введение лекарства. При метаболическом ацидозе (первичном или вторичном — почечном) их нельзя использовать сразу, а лишь после введения 4% раствора бикарбоната натрия. Небольшие дозы диамокса и гипотиазида могут оказаться полезными в связи с их мочегонным действием.

У больных без респираторного ацидоза мы не применяли стимуляторы дыхания, так как они могут усилить одышку, увеличить поглощение кислорода, продукцию углекислоты и энергетические затраты на работу дыхания (К- Quereborg, M. Platts a. ass., С. Heiskell a. ass., A. Bell a. ass.).

Всем нашим больным при подготовке к операции и в послеоперационном периоде проводилась профилактическая антимикробная терапия, несмотря на ее обычно скромные результаты при эмфиземе легких (З.А. Гастева, L. Karlsh a. K- Hornby, M. Davis a. ass., W. Nab

let a. ass., L. Mc Vay a. D. Sprunt). Лечение начиналось за 7—8 дней до операции, а если у больного в мокроте обнаруживались нейтрофилы, то терапия проводилась с этого момента.

Так как флора внутрилегочных дыхательных путей, часто сходная с флорой носоглотки, поливалентна (С. Brown a. ass., Н. Huebner a. ass., J. May), предварительно исследовалась ее чувствительность к антибиотикам. Если выявлялась нечувствительность флоры ко всем антибиотикам, которыми мы располагали, нам удавалось подавить инфекцию, применяя значительно большие, чем обычно, дозы пенициллина в сочетании со стрептомицином. Флора менялась в процессе лечения: вначале обнаруживались пневмококк, золотистый стафилококк, палочка Фридендера, возбудитель инфлюэнцы. После нескольких дней антимикробной терапии высевались кишечная и другие грамотрицательные палочки, а иногда белые грибки (суперинфекция). Использовались пенициллин, стрептомицин, эритромицин, тетрациклин, олеандомицин и т. д. По наблюдениям Р. Martini и др., пенициллин создает основу для развития некоторых бактерий (возбудитель инфлюэнцы) и потому лечение одним пенициллином не применяется. Пенициллин у больных эмфиземой часто вызывает побочное действие: у одного нашего больного он вызывал астматические приступы, у другого — крапивницу и т. п. Поэтому мы предпочитали олететрин, который, по Э. С. Рыскину и И. К. Лагерт, действует на грамположительную флору, некоторые грамотрицательные бактерии, вирусы и стафилококки, устойчивые к другим антибиотикам. Так как чувствительность флоры в процессе лечения уменьшается, то спустя неделю проводился повторный анализ и соответственно его результатам назначалось либо новое, либо прежнее лекарство. После операции мы вводили антибиотики парентерально или внутрь. Во время предоперационной подготовки в основном применялись аэрозоли. Внутрибронхиальное введение антибиотиков еще более эффективно, но тяжелобольные переносят его с трудом.

Применение антибиотиков в аэрозоле создает их высокую концентрацию в мокроте в течение 12 часов, в крови их при этом не обнаруживают (Э. Г. Лейзеровская и М. Е. Феклисова, П. И. Попкова). В аэрозолях целесообразно применять смеси антибиотиков с фермен-

тами (П. К. Булатов и Д. М. Злыдников), с бронходилататорами (З. А. Гастева), с ферментами и фитонцидами (П. К. Булатов, Д. М. Злыдников, Г. Б. Федосеев, В. А. Хан-Филина). Рекомендуются разные смеси (И. Т. Мальцев, А. И. Мельник, Н. А. Воронина, Н. Marx, E. Levine и др.).

При правильном применении аэрозольтерапия очень эффективна. Она разжижает слизь (в аэрозоле содержится жидкость), с аэрозолем антимикробные препараты доставляются на поверхность воспаленной слизистой и адсорбируются или всасываются в подслизистую, вступая в непосредственный контакт с инфекционными началами. Этого можно достичь, если правильно проинструктировать больного и создать условия для необременительного лечения. Мы считаем рациональным раздельное применение бронхолитических и разжижающих слизь веществ, а спустя 15—20 минут — антибиотиков. Время ингаляции не должно быть длительным, чтобы не очень утомлять больного. Количество раствора должно быть небольшим — не более 6—7 *мл*, которые надо ввести за 6—8 минут. Наиболее целесообразные размеры частиц 2—2,5 *μ*, тогда они попадают далеко в бронхиальное дерево. Более крупные частицы остаются в аппарате и крупных бронхах, частицы меньше 2 *μ* проникают в альвеолы и там всасываются (E. Levine, N. Martini). Поэтому лучше применять малые аппараты или трубку с загубником. Применение U-образных трубок с целью прерывания тока на время выдоха нецелесообразно: у больных эмфиземой легких время вдоха короткое, выдох значительно дольше и пока больной поставит палец, первый период вдоха проходит. Это приводит к потере начального воздуха и уменьшает ценность аэрозоля. На протяжении всего времени ингаляции рот и глотка должны быть до начала вдоха заполнены аэрозолем, тогда он проникает в малые бронхи.

Мы применяли три смеси для ингаляций. Первая смесь: 2% раствор новокаина — 4 *мл*, 5% раствор йодистого калия — 2 *мл*, 0,5 *мл* эфирного масла (скипидаровое, пиктовое, эвкалиптовое), ингаляция продолжается 7—8 минут. Спустя 20—30 минут после отдыха и откашливания ингалируется вторая смесь: 2% раствор новокаина — 5 *мл*, 300 тыс. ед. эритромицина и 250 тыс. ед. стрептомицина (через 2 недели применяется олеандомицин или окситетрациклин), продолжительность

ингаляции — 5—6 мин. Затем сразу — третья смесь: 2—3 мл рингеровского раствора, который вымывает избыток антибиотиков в глотке и трахее и повышает внутрибронхиальную влажность.

После процедуры больной полощет рот и глотку и выпивает стакан воды. Ингаляция проводится 2—3 раза в день. E. Levine, пользовавшийся несколько отличающейся методикой (сначала ингалировались антибиотики, затем *без* перерыва бронхолитики, не использовались новокаин и эфирные масла), отметил, что через 4 недели после начала лечения слизистая принимала нормальный вид с отдельными гиперемизированными участками воспаления, которые при дальнейшем лечении исчезали.

Воспаление исчезает неравномерно, что, по-видимому, зависит от неодинакового распределения аэрозоля — участки, лучше вентилируемые, получают его больше. Поэтому аэрозоль надо применять в достаточном количестве, повторно и длительное время. При очень резком нарушении бронхиальной проходимости, когда слизь не удастся удалить обычным путем, аэрозоли, как и другие способы доставки антибиотиков, не приводят к заметному клиническому эффекту (в связи с отсутствием оттока и очищения бронхиального дерева) и приходится прибегать к отсасыванию.

Мы широко использовали кислород не только в послеоперационном периоде, но и для предоперационной подготовки. Кислородная терапия нормализует тканевый метаболизм, уменьшает работу дыхания, легочную гипертонию, предупреждает нарушение функций мозга. Ее следует считать не только заместительной, но и патогенетической терапией.

Гипоксемия является прямым показанием к лечению кислородом. Длительная гипоксемия приводит к нарушению мозговых функций и изменяет личность больных: они становятся раздражительными, эгоистичными, нарушается эмоциональный контроль, появляются головные боли, усталость, иногда тошнота; даже при небольшой гипоксемии (90—93% НвОг) появляется одышка.

При длительно выраженной гипоксемии развивается тахикардия, повышается давление в легочной артерии, возникают метаболические сдвиги, нарушаются функции печени, почек, надпочечников и т. д. Поэтому кислородное лечение здесь остро необходимо. A. Courmand a. ass.

и др. неправы, когда считают, что при отсутствии гипоксемии оксигенотерапия не показана.

Нормальное содержание кислорода в крови может поддерживаться значительным напряжением аппарата вентиляции, что обременительно для больных. При оксигенотерапии уменьшается МОД, урежается пульс и исчезает одышка. Устранение одышки снижает сопротивление току воздуха (оно значительно больше при частом дыхании), то есть уменьшает работу дыхания. При лечении кислородом (когда уменьшается или исчезает одышка) значительно легче выработать координацию дыхательных движений, что делает работу аппарата вентиляции более эффективной и экономной. Однако имеется достаточно наблюдений, указывающих на опасность бесконтрольного лечения кислородом некоторых больных эмфиземой легких, осложненной сердечно-легочной недостаточностью (Н. Н. Савицкий, Н. З. Абросимов, Н. Wilson a. ass., R. Cherniack, F. Haiike и др.). Ингаляции 100% кислорода не должны применяться не только из-за опасности респираторного ацидоза (в связи со снятием гипоксического стимула к дыханию), но и потому, что дыхание чистым  $O_2$  приводит к развитию ателектазов, повреждению альвеолярных мембран и бронхопневмонии (R. Day a. ass., A. Dohnhart u. W. Nachtwey).

Большинство авторов рекомендует 30—50% концентрации кислорода, Н. В. Троицкий, М. Segal a. M. Dulfano—40—70%. Наиболее благоприятно постепенное, в течение часов (З. А. Горбункова) или дней (А. Varach) повышение концентрации кислорода во вдыхаемом воздухе. При гиперкапнии ингаляции кислорода должны быть прерывистыми (С. Н. Соринсон, P. Stangannelly, W. Miiller a. ass., K. Mattes). Мы производили ингаляции кислорода через носовые кратеры (один в предоперационном периоде и два в послеоперационном), постепенно увеличивая концентрацию кислорода до 7—8 л в секунду. В послеоперационном периоде ингаляции сочетались с введением кофеина, если последний увеличивал вентиляцию. В течение 2—3 часов после введения пантопона ингаляции кислорода либо не проводились, либо количество подаваемого кислорода уменьшалось.

Опасность гиперкапнической комы при ингаляциях кислорода реальна у больных с сердечно-легочной не-

достаточностью и респираторным ацидозом, но она не должна побуждать к воздержанию от оксигенотерапии. Наступление СОг наркоза при лечении кислородом может быть предотвращено соблюдением следующих предосторожностей.

1. Терапия начинается с низких концентраций кислорода. Ухаживающий персонал должен быть ознакомлен с симптомами угнетения дыхания. Необходимо учесть, что кома, в связи с респираторным ацидозом, возникает чаще всего, если больной спит с кислородом или ему назначаются лекарства, угнетающие дыхательный центр.

2. При возникновении сонливости или мозговых расстройств применяются средства, возбуждающие дыхание, с обязательным контролем за реакцией больного на эти средства. Рекомендованная Н. А. Троицким произвольная гипервентиляция в периоды между сеансами ингаляций кислорода не защищает от гиперкапнии, так как сильно увеличивает работу дыхания.

3. Если введение стимуляторов дыхания на фоне кислородных ингаляций не увеличивает вентиляции, необходимо применить механическую помощь дыханию, или, наложив трахеотомию и отсоса'в секрет, наладить вспомогательное дыхание через трахеостому.

Болеутоляющие средства (морфин, пантопон, опио) большинство авторов считает противопоказанными при эмфиземе из-за их угнетающего действия на дыхание (Б. Е. Вотчал, W. Murrau a. I. Grante, E. Levine a. ass. и др.). Однако в послеоперационном периоде мы не могли обойтись без этих средств, несмотря на широкое применение новокаиновых блокад. Ограничение вентиляции, связанное в болю, более опасно, чем введение небольших доз (1—2 мл 1% пантопона) обезболивающих веществ. Воздержание от применения больших концентраций кислорода, одновременное введение камфары или кордиамина, тщательное наблюдение за больными после инъекции позволили избежать каких-либо осложнений, связанных с введением наркотических лекарств. Оксигемометрический контроль после введения пантопона показал умеренное уменьшение процента насыщения гемоглобина кислородом (на 5—7%) в течение 2—3 часов после инъекции.

Всем больным назначались лечебное дыхание и гимнастика. Они позволяют достичь более эффективной

и менее обременительной вентиляции, снимая ригидность и укрепляя мышцы живота, груди, спины, что улучшает и функции диафрагмы. Важную роль дыхательных упражнений для профилактики послеоперационных осложнений у больных эмфиземой отмечали И. Н. Афанасьев, С. С. Вайль, Р. Л. Капелиович, В. П. Кармазин, Б. П. Кушелевский, В. Н. Мошков, А. Н. Нечаева, И. П. Смирнов, Р. Рихсиева, O. Schmidt u. W. Giinter, G. Nahas, R. Misuracat.

Устранить дискоординацию дыхательных движений, переключить дыхание на диафрагмальное и нижнереберное невозможно с помощью каких-либо лекарственных средств: Единственный путь — полная информация больного и последующие настойчивые тренировки с применением приемов, облегчающих выработку диафрагмального типа дыхания. Успешное решение этой задачи в значительной мере определяет эффект лечения. Поверхность диафрагмы составляет 200—250 см<sup>2</sup>, если амплитуда ее движений увеличится на 1—2 см, прирост дыхательного воздуха составит 250—500 мл, этот воздух будет попадать в наименее разрушенные окологилеусные участки легких. Поэтому, несмотря на большие трудности и часто выраженное сопротивление больных, необходимо настаивать на выполнении программы дыхательных упражнений.

Для облегчения функции диафрагмы рекомендуется специальное положение, обуславливающее увеличенное давление на нее органов живота. При горизонтальном положении больного это достигается приподниманием ножного конца кровати на 20° (A. Varach) или накладыванием мешка с песком на нижнюю часть живота. При вертикальном положении больного диафрагма приподнимается, если в конце вдоха втягиваются брюшные мышцы (L. Hofbauer, W. Allen) или если принимается поза «обезьяны» (H. Heckscher), «конькобежка» (Л. Ф. Швецова), «наклона вперед» (A. Varach). Больные эмфиземой иногда произвольно принимают одну из таких поз.

Необходимо добиваться, чтобы дыхание не было форсированным, а выдох был продолжительным. Форсированный выдох с быстрым падением давления в бронхах приводит к преждевременному (клапанному) закрытию бронхиол и недостаточному опустошению легких (Б. Е. Вотчал). Для лечебного дыхания (L. Hof-

bauer, A. Varach, E. И. Янкелевич и E. A. Флеровский, Л. Ф. Швецова) рекомендовали осуществлять выдох через плотно сомкнутые губы, сложенные в положении для свиста или с раздуванием щек («губы кисетом»). При использовании этого приема Л. Ф. Швецова отмечала у некоторых больных усиление дискоординации дыхательных движений. Этого можно избежать, если держать губы сжатыми не до конца выдоха, а приблизительно  $\frac{2}{3}$  его времени. Упражнения должны быть недлительными, проводиться по несколько раз в день. Они требуют усиленной работы межреберных мышц и диафрагмы против увеличенного внутрибронхиального давления. Но в то же время они укрепляют мышцы и восстанавливают их тонус. При этих упражнениях на выдохе происходит произвольное сокращение брюшных мышц и диафрагмы, что способствует выработке брюшного дыхания. По A. Varach, эти упражнения повышают венозное давление на 60 мм НгО, что может предотвратить или уменьшить венозную застой.

Наша программа лечебного дыхания разработана на основании указаний и методик А. А. Лепорского, E. И. Янкелевича и E. A. Флеровского, W. Kohlrausch u. H. Terich-Laube и др. применительно к целям лечения больных эмфиземой перед и после операции.

При отсутствии пневмонии и выраженной сердечной недостаточности мы включаем полноценный физкультурный комплекс, так как краткие 5—6-минутные упражнения в постели не дают улучшения. При умеренной одышке больной может выполнять его, сочетая упражнения с вдыханием 40% кислорода через носовой катетер.

При тяжелых состояниях число и сложность упражнений уменьшается. Необходимо избегать перегрузок. Одышка после гимнастики не опасна, если она прекращается менее чем через минуту после окончания упражнений. Занятия гимнастикой должны продолжаться по 10—20 минут 3 раза в день. Один комплекс используется для менее тяжелых больных с легочной недостаточностью II степени и сердечно-легочной недостаточностью I и I—II степени, а в предоперационном периоде у всех больных эмфиземой. Все упражнения построены так, что работа мышц производится «на дыхание», на увеличение и тренировку диафрагмального дыхания.

На протяжении краткого предоперационного перио-

да не удастся, конечно, выработать у больного непривычное брюшно-диафрагмальное дыхание (по данным W. Miiller, на это требуется не менее 2 месяцев, а часто и гораздо больше), но улучшение самочувствия после нескольких сеансов гимнастики побуждает больных к активности и в послеоперационном периоде.

Другой комплекс предназначен для лежачих больных эмфиземой при наличии у них травм, острых заболеваний и в первые дни послеоперационного периода. В зависимости от особенностей больного часть упражнений может быть исключена или перенесена из одного комплекса в другой. Приводим содержание наших комплексов.

#### 1. Для ходячих больных

- |  |  |             |
|--|--|-------------|
| 1. Лежа на спине, руки вдоль туловища.   | Потягивание в постели.   | 2—3<br>раза |
| 2. Лежа на спине, ладони перекрещенных рук на нижних ребрах.   | Нефорсированное, медленное дыхание через сжатые губы. Вдох 1—3", выдох 5—10". При выдохе ладонями нажимать на нижние ребра.  | 6—7<br>раз  |
| 3. Лежа на спине, руки вдоль туловища, ноги подтянуты к животу.  | Вдох — руки вверх и в стороны, ноги выпрямлены. Выдох — ноги подтягиваются к животу и прижимаются к нему руками, охватывающими подколенные ямки. Голова приподнимается от подушки. | 3—4<br>раза |
| 4. Ходьба с наклоном туловища вперед, в среднем темпе 1—2 мин.   | 2 шага — вдох, 3—4 — выдох.  |             |
| 5. Стоя, ноги на ширине плеч, руки на поясе, локти отведены назад.   | Повороты туловища в сторону с наклоном и выведением локтей вперед (выдох), возвращение в исходное положение (вдох).  | 3—4<br>раза |
| 6. Стоя с наклоном вперед, ноги на ширине плеч, кисти перекрещенных рук, одна под мышкой, другая на верхней трети плеча. | Руки в стороны вверх. Ноги поочередно отводить назад на носок (вдох), возвращение в исходное положение (выдох).  | 3—4<br>раза |
| 7. Стоя с наклоном вперед, ноги на ширине плеч, руки на поясе, ладони на нижних ребрах.                                  | Дыхание через сжатые губы. При выдохе надавливать ладонями на нижние ребра. Вдох 1—2", выдох 5—10".  | 5—6<br>раз  |

Сидя на стуле с наклоном вперед.	Поочередно поднимать ноги, прижимая бедра к животу с наклоном головы вперед (выдох), возвращение в исходное положение (вдох).	3-4 раз
9. Сидя на стуле.	Наклониться вперед до соприкосновения живота с бедрами (выдох), выпрямиться (вдох).	5-6 раз
10. Стоя, ноги на ширине плеч.	Упражнение „дровосек“.	5-6 раз

Отдых 60 секунд (сидя)

Ходьба с наклоном вперед, в медленном темпе 3-4 мин.	Несколько выдохов через сжатые губы.	
12. Лежа, руки на животе (для контроля).	Тренировка диафрагмы: вдох — брюшная стенка выпячивается, большой поднимает руки, выдох — втягивание брюшной стенки.	6-8 раз
13. Лежа на спине, руки вдоль туловища.	Садиться в постели, сгибая туловище и ноги, прижимая их к животу руками, охватывающими подколенные ямки (выдох), возвращение в исходное положение (вдох).	3-4. раз
14. Лежа на спине, ладони перекрещенных рук на нижних ребрах.	Дыхание через сжатые губы, при выдохе надавливать на нижние ребра, произносить <i>ф...ф, ш...ш</i> .	5-6 раз

Отдых 10-15 минут (в постели)

II. Для лежачих больных

Лежа на спине, руки вдоль туловища.	Попеременное сгибание (вдох) и разгибание (выдох) стоп.	4-5 раз
2. Исходное положение то же.	Подтягивание коленной чашки.	4-5 раз
3. Лежа на спине, руки вдоль туловища, пальцы сжаты в кулак.	Поворот рук ладонями вверх, пальцы разжимаются (вдох). Возвращение к исходному положению (выдох).	4-5 раз

- |  |  |             |
|--|--|-------------|
| 4. Лежа на спине, ладони перекрещенных рук на нижних ребрах. | Дыхание через сжатые губы. Вдох 1—2 сек., выдох 6—7 сек. При выдохе надавливать ладонями, сжимая ребра.                                  | 4—5<br>раз  |
| 5. Исходное положение то же.                                 | Руки вверх в стороны (вдох), руки в исходное положение, сжимают грудную клетку (выдох).  | 3—4<br>раза |
| 6. Исходное положение то же.                                 | Ноги подтягиваются к животу (в первый период полустигание), руки сдвигают нижние ребра (выдох), возвращение в исходное положение (вдох). | 2—3<br>раза |

Отдых 30—60 секунд

- |   |   |             |
|---|---|-------------|
| 7. Лежа на спине, ноги на ширине плеч, ладони перекрещенных рук на нижних ребрах. | С выдохом полуобороты туловища вправо и влево, при выдохе надавливать ладонями на нижние ребра.     | 2—3<br>раза |
| 8. Лежа на спине, ладони перекрещенных рук на нижних ребрах.                      | Дыхание через сжатые губы (см. упр. 4).   | 4—5<br>раз  |
| 9. Исходное положение то же.  | Руки вверх в стороны (вдох). Приподнимание головы, возвращение рук в исходное положение (выдох).    | 2—4<br>раза |
| 10. Исходное положение то же.   | Дыхание через сжатые губы.  | 4—5<br>раз  |
| 11. Лежа на спине, руки вдоль туловища.   | Разгибание стоп и подтягивание надколенника. Возвращение в исходное положение.                      | 4—5<br>раз  |
| 12. Исходное положение то же.   | Сгибание в локтевом суставе, пальцы сжать в кулак (выдох). Возвращение в исходное положение (вдох). | 4—5<br>раз  |
| 13. Лежа на спине, ладони перекрещенных рук на нижних ребрах.                     | Дыхание через сжатые губы. Произносить звук <i>ф...ф</i> .  | 5—6<br>раз  |

Все упражнения проводятся в медленном темпе. На нижнюю часть живота накладывается мешок с песком. В первые 1—2—3 дня послеоперационного периода упражнения 6 и 7 не проводятся.

Мы не назначали нашим больным для поднятия диафрагмы и повышения внутрибрюшного давления специальных бандажей, но когда больные поступали в клинику с бандажем, то продолжали им пользоваться, если он не ухудшал показателей вентиляции.

Больные с сердечно-сосудистой недостаточностью получали соответствующую терапию: сердечные глюкозиды, мочегонные и др.

После установления первоначального диагноза проводилось комплексное лечение, включавшее лечебную гимнастику и различные лекарства: разжижающие слизь и отхаркивающие, устраняющие бронхоспазм (после изучения ответной реакции на их введение), антибиотики, кислород. Стимуляторы дыхания обычно не включались в программу предоперационной подготовки, но изучалась ответная реакция на их введение, чтобы иметь возможность правильно применять их в послеоперационном периоде. Все больные получали витамины, при гипопротейнемии вливалась плазма, санировались придаточные пазухи и зубы. Такова была подготовка больных к операции. У одного больного пришлось прибегнуть к трахеотомии и отсасыванию и только после этого его состояние позволило решиться на операцию.

Всего под нашим наблюдением находилось 32 больных с распространенной далеко зашедшей эмфиземой легких. Все — мужчины от 42 до 63 лет. 22 из них были в терминальном периоде болезни, когда консервативное лечение давало лишь минимальный эффект. Довести больных до такого состояния, при котором их можно было бы надолго выписать на амбулаторное лечение, не удавалось.

У всех этих 22 больных была резко выраженная прогрессирующая эмфизема легких, развивающаяся на фоне хронического бронхита и частых обострений интерстициальной пневмонии. У 19 была медленно прогрессирующая форма (заболевание продолжалось от 18 до 34 лет), у 3 относительно быстро прогрессирующая форма (анамнез в течение 2,5—4 лет).

У всех была резко нарушена функция аппарата вентиляции, наблюдалась гипоксемия, у 9 была выраженная гиперкапния, хронический респираторный ацидоз и легочно-сердечная недостаточность III степени.

Из этой тяжелой группы больных оперативному лечению подвергалось четверо. Двух из них мы потеряли от тяжелых послеоперационных осложнений.-

Остальные 30 *больных* были в относительно удовлетворительном состоянии. Хотя эмфизема легких у них носила также распространенный характер, анатомические разрушения легочной ткани были менее выражены, а функциональные нарушения не были критическими (табл. 3). Из этой группы операции подверглось 8 человек. Все они выписаны с улучшением.

Техника и течение операции в обеих группах больных были одинаковы, однако в первой группе более тяжелых больных мы встретились со значительными трудностями при ушивании ткани легкого.

Приводим данные историй болезни всех четверых, подвергшихся операции больных первой группы и одного больного из второй.

Операция выполнялась под интубационным наркозом. Непосредственно перед операцией вводились эуфиллин (если он оказывал бронхолитическое действие), промедол и атропин.

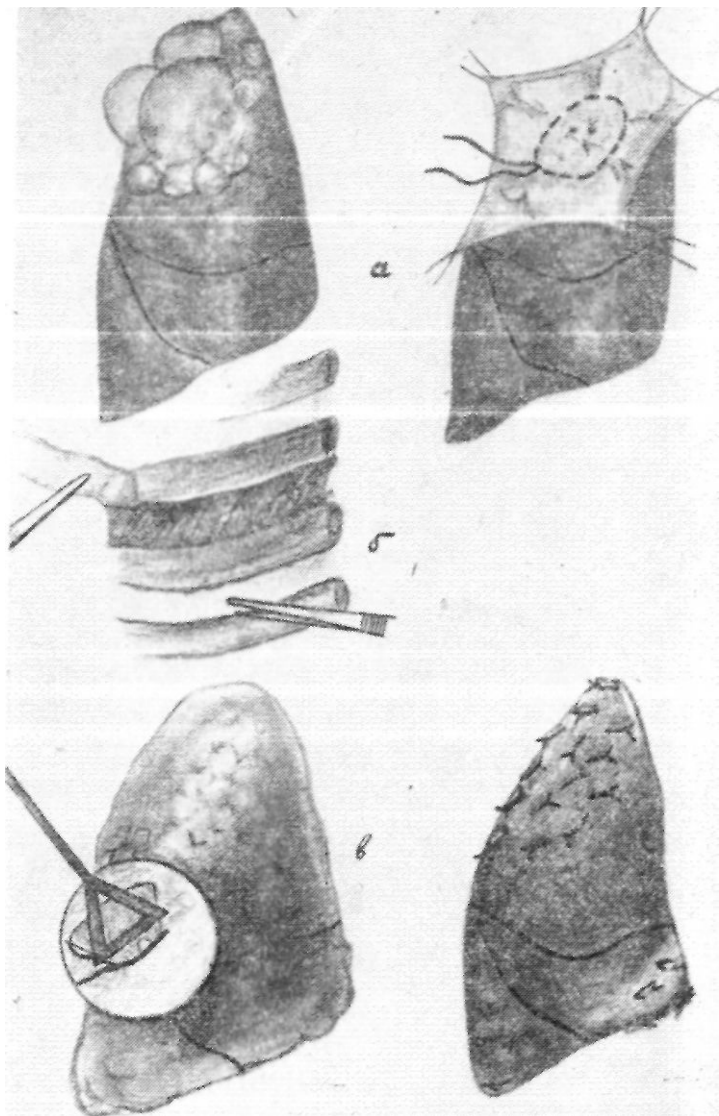
Вводный наркоз проводился тиопенталом натрия, в дальнейшем давался эфир с кислородом, собственное дыхание выключалось и проводилась искусственная вентиляция.

У больных распространенной эмфиземой грудная клетка вскрывалась переднебоковым доступом (они плохо переносят положение на боку), у больных ограниченной эмфиземой — заднебоковым доступом.

После вскрытия грудной клетки анестезиолог всегда отмечал резкое уменьшение сопротивления дыханию, легкое обычно сильно выпячивалось в рану. Во время осмотра определялись зоны максимального поражения (наиболее бледные участки с закругленными краями, покрытыми мелкими пузырьками наподобие мыльной пены), наличие и локализация больших пузырей, характер спаек. Как правило, спаечный процесс бывал иеобширным, спайки локализовались чаще у верхушек в виде «струн» и не содержали сосудов. После ревизии легкое уменьшалось за счет наиболее измененных участков, производилось вскрытие и ушивание больших пузырей, если они располагались в зоне, не подлежащей резекции (рис. 5).

Операция на дышащем легком предотвращала чрез-





*Рис. 5.* Схема операции при эмфиземе легких: а) вскрытие большого пузыря, ушивание входящих в него бронхиоларных ходов, наложение кисетного шва на основание; б) рассечение и удаление париетальной плевры на уровне межреберья при пневмоторакотомии; в) уменьшение размеров легкого за счет наиболее измененных участков.

мерное уменьшение его размеров, когда оставшаяся часть не могла заполнить плевральную полость.

Во время операции осматривалась и трахея. Если при дыхании ее задняя стенка втягивалась внутрь настолько, что просвет уменьшался более чем наполовину, производилось шинирование трахеи участком резецированного ребра по Н. Herzog.

После обработки легкого париетальная плевро на уровне пяти, шести межреберий иссекалась или рассекалась и края ее широко разводились, в трудно достижимых участках грудная стенка на уровне межреберий протиралась йодированным тальком. В плевральной полости оставлялся дренаж, выведенный через дополнительный разрез, и присоединялся к отсасывающей системе.

У одного больного в качестве васкуляризатора был использован сальник с включенной в него желудочно-ободочной артерией.

Больной К-, 48 лет, поступил в клинику 12/XI 1962 г. с жалобами на кашель со скудной, трудно отхаркиваемой мокротой, одышку в покое, боли в груди и в правом подреберье. Страдал бронхитом более 30 лет. С 1957 г. в связи с эмфиземой легких — инвалид II группы, дома не работал. Последние 5 лет ежегодно 3—5 раз лечился в стационаре, улучшение было кратковременным, а в последний раз оно не достигнуто. Весь последний год — одышка в покое, лишающая больного возможности самообслуживания и мешающая при разговоре. По утрам — приступы одышки, напоминающие астматические, начинающиеся тяжелым кашлем, иногда с потерей сознания. Постоянно применяет эфедрин и теофедрин в таблетках. Два года назад рентгеноскопия установила язву желудка. Соблюдает диету. Год назад был приступ холецистита.

При поступлении состояние очень тяжелое. Больной в вынужденном положении, в дыхании участвуют вспомогательные мышцы. Губы темно-синие, цианоз лица, акроцианоз. Пальцы в виде барабанных палочек. Температура тела нормальная. Грудная клетка увеличена в передне-заднем диаметре, мало подвижна. Число дыханий 30—32 в минуту.

Дыхательные движения дискоординированы, асинхронны. Тип дыхания верхнегрудной. Перкуторный звук над легкими коробочный. Границы опущены на полтора ребра. Дыхательные шумы ослаблены; справа над всем легким, слева на верхушке выслушиваются сухие хрипы. Сердце прикрыто расширенными легкими, тоны глухие, акцент 2 тона на легочной артерии, пульс 90 уд. в минуту, ритмичный. АД-110/60. Венозное давление—ПО мм вод. ст. Живот напряжен, печень выступает на два поперечных пальца, край закруглен, болезнен. Болезненность в области желчного пузыря. Сон не нарушен. Больной очень раздражителен, часто беспокоит головная боль.

Проба Штанге—10", проба Генча-Саабразе—8". Эфирное время—9", магнизиальное—16". Анализ крови: эр. 4 860 000, Нв—88 ед.. Л—5000, э—1, п—2, с—63, л—33, м—1. РОЭ—3мм/час. НвO<sub>2</sub>—78%. Состав мочи нормален.

Из-за тяжести состояния спирограмма не записана, больной не может дышать в спирограф.

Рентгенологическое исследование: межреберные промежутки расширены. Легочные поля большие, сверхпрозрачные, особенно справа. Диафрагма на уровне X ребра (счет по задним ребрам), уплощена. Боковые синусы 50°, подвижность диафрагмы меньше одного межреберья (около 2 см). Пневматизация легочных полей на вдохе и выдохе не меняется. Ретростернальное и ретрокардиальное пространства расширены. Легочный рисунок усилен, тяжист в прикорневых отделах. Корни структурные. Сердце не увеличено, обычной конфигурации. При рентгеноскопии желудка язвы не обнаружено.

Дуоденальное зондирование: в порции В и С лейкоциты, песок, слизь. Отоларингологическое обследование выявило хронический синусит. В мокроте 8—15 лейкоцитов в поле зрения, грамтрицательные палочки, стафилококки. ЭКГ—нормограмма, нарушение метаболических процессов в миокарде.

Диагноз: хронический бронхит с частыми обострениями, распространенная медленно прогрессирующая эмфизема легких. Легочно-сердечная недостаточ-

ность II степени. Желчнокаменная болезнь, хронический холецистит, гастрит.

Два месяца проводилось энергичное консервативное лечение. Оно привело к умеренному улучшению: одышка в покое не ощущалась, хотя дыхание оставалось учащенным, уменьшился цианоз, пульс стал 72 в минуту, АД—120/60, 130/85. Венозное давление понизилось до 80. Эфирное время 7", магнизиальное—12". Печень уменьшилась. Нижнегрудное и диафрагмальное дыхание выработать не удалось.

Через полтора месяца после начала лечения удалось записать спирограмму. Анализ ее выявил значительную гипервентиляцию, уменьшенную ЖЕЛ и МВЛ при очень ограниченных резервах дыхания. Отмечены выраженные нарушения бронхиальной проходимости.

Некоторые показатели спирограммы от 22/ХП 1962 г.: число дыханий — 28, ДО — 304 мл (73,1% к должному), ЖЕЛ — 820 мл (23,7%), МОД — 8,5 л (181%), ММОД — 19,5 л (32,3%), резервы вентиляции — 11 л (17%), поглощение  $O_2$  — 582 мл, КИК — 72,7, 1" объем — 9% ЖЕЛ.

Анализ артериальной крови 22/ХП:  $O_2$  — 13,82 об%,  $CO_2$  — 52,19 об%, кислородная емкость крови — 21,89 об%, насыщение гемоглобина кислородом — 83%. При гипервентиляции и высоком КИК все же оставалась гипоксемия, дыхание требовало значительных энергетических затрат.

Гипоксемия, количество углекислоты в крови на уровне верхней границы нормы позволяли предположить альвеолярную гиповентиляцию.

Так как возможности консервативного лечения были исчерпаны, а ремиссия, которая позволяла бы больному вести сносное существование, не достигнута, решено было больного оперировать.

24/ХП произведена операция. Через лапаротомный разрез мобилизован сальник с желудочно-сальниковой артерией. Вены у основания сальника сужены так, что на периферии его образовался венозный застой. Переднебоковым доступом справа произведена торакотомия. Легкие выпирали из торакотомной раны. После вскрытия грудной полости анестезиолог отметил уменьшившееся сопротивление дыханию. Давление в легочной артерии — 58 мм рт. ст. Ткань легкого анемична. Больших пузырей не было, но верхушки, область сердечной

вырезки, нижние края долей были закруглены и напоминали «мыльную пену». Эти области захватывались в зажим и перевязывались. Произведена также субсегментарная резекция верхушечного сегмента. Объем легкого уменьшен приблизительно на 25%. Сальник проведен через сухожильную часть диафрагмы, подведен к корню, нижебоковой и передней поверхности легкого и фиксирован к ним узловатыми швами. Легкое расправлено. Раны послойно зашиты. Наложена верхняя трахеостома.

Послеоперационный период осложнился напряженным пневмотораксом справа, развившимся в ночь после операции, и обширной подкожной эмфиземой. Был наложен клапанный дренаж, удаленный спустя 2 недели. Через трахеостому постоянно отсасывалась слизь и туда вводились антибиотики.

Состояние больного заметно улучшилось. Спустя месяц после операции он начал ходить. В клинике перенес приступ катарального холецистита, но через 2,5 месяца после операции уже мог осуществлять небольшую физическую нагрузку: поднимался без одышки, хотя и медленно, на 3 этаж, исчез мучительный кашель, но при сырой или холодной погоде появлялось чувство стеснения в груди, которое устранялось приемом теофиллина. Улучшились вентиляционные показатели: ЖЕЛ возросла на 11,4%, но далеко не достигла нормы, МОД увеличился за счет углубления дыхания, ММОД стала 47% к должной, резервы дыхания увеличились до 31% к должным. Это привело к уменьшению гипоксемии ( $O_2$  арт. крови — 26,29 об%,  $CO_2$  — 49,77 об%,  $HvO_2$  — 87%). Давление в легочной артерии через 2,5 месяца после операции снизилось до 38 мм рт. ст.

В последующем самочувствие и объективные показатели продолжали улучшаться, больной выполнял легкий домашний труд, одышка в покое не беспокоила, нагрузка же вызывала одышку, которая быстро прекращалась после отдыха.

Показатели вентиляции через 10 месяцев после операции: число дыханий — 19, ДО — 547 мл (140% к должному), ЖЕЛ — 1,4 л (43,1%), Г ЖЕЛ — 15% от ЖЕЛ, МОД — 10,3 л (208%), ММОД — 28,7 л (50,5%), резервы вентиляции — 18,4 л (35%). Анализ артериальной крови выявил умеренное уменьшение насыщения

кислорода гемоглобином, все остальные показатели нормализовались:  $O_2$  — 17,21 об%,  $CO_2$  — 49,50 об%, кислородная емкость — 18,9 об%, НвОг — 90%.

Через 8 месяцев после операции больной, не посоветовавшись с врачом, отважился на дальнюю поездку в Ташкент. На протяжении последующих 4 лет не прибегал к стационарному лечению. Через 4 года заболел пневмонией и был госпитализирован, обследование заметного прогрессирования болезни не выявило.

Таким образом, 4 года после операции больной сохранял активность, не только сам себя обслуживал, но и выполнял нетяжелую домашнюю работу. В последующем его больше беспокоили участвовавшие приступы желчнокаменной болезни и холецистит, чем эмфизема.

Однако операция этому больному была сделана поздно, лишь после того, как были исчерпаны все возможности консервативного лечения, что свидетельствовало о далеко зашедшей деструкции легочной ткани. Поэтому и эффект от операции был умеренный, хотя вентиляционные показатели и газовый состав крови заметно и стойко улучшились, а степень легочной гипертонии уменьшилась. В 1970 г. больной умер от перитонита после операции по поводу гангренозного холецистита.

Больной Г., 56 лет, поступил в клинику 8/П 1963 г. с жалобами на кашель с трудно отделяющейся мокротой, одышку в покое, боли в левой половине груди и в эпигастрии, крайнюю общую слабость.

Одышку отмечает с 1950 г. В 1954 г. был поставлен диагноз эмфиземы легких и больной начал систематически лечиться. В 1957 г. состояние настолько ухудшилось, что он был переведен на пенсию, стал инвалидом II группы. Прекращение работы не улучшило его состояния: два-три раза в год появлялись отеки на ногах, усиливалась одышка и он госпитализировался в терапевтическое отделение. В последние 4 месяца на фоне постоянной одышки появились приступы удушья.

Перенес сыпной тиф, малярию, с 1945 г. часто болел гриппом и воспалением легких. Курил очень много до 1953 г. Последние 10 лет не курит.

В хирургическую клинику переведен после безуспешного двухмесячного лечения в терапевтическом отделении.

При поступлении общее состояние средней тяжести. Ходит с трудом: 10 метров проходит за 5—7 минут,

останавливаясь из-за одышки. Температура тела нормальная.

Видимые слизистые цианотичны. Пальцы в форме барабанных палочек. Грудная клетка бочкообразная, фиксирована в положении вдоха. В дыхании участвуют вспомогательные мышцы. Шейные вены набухшие. Тип дыхания верхнегрудной. Число дыханий 28 в минуту. При перкуссии над легкими всюду коробочный звук. Дыхательные шумы ослаблены. Выслушиваются немногочисленные сухие и влажные средне- и крупнопузырчатые хрипы. Их становится очень много после минимальной нагрузки (3 шага по палате), и они слышны на расстоянии.

Границы сердца не определяются. Топы чистые, очень глухие, выслушиваются в надчревной области. Акцент II тона на легочной артерии. АД—105/60. Венозное давление— 160 мм вод. ст. Печень не увеличена, но опущена, край ее мягкий, безболезненный. Клинически и рентгенологически установлена язва 12-перстной кишки.

Больной очень раздражителен, негативен, сонлив, но часто просыпается. Жалуется на «страшные сны», боль в затылке, особенно после пробуждения. Эфирное время—11", магнизиальное—15". Проба Штанге—6", проба Генча-Саабразе—2".

Анализ крови: эр.—4 500 000, Нв—79 ед., Л—4300, п—2, с—49, л—34, м—25. РОЭ—13 мм/час. Состав мочи без отклонений от нормы. В мокроте лейкоциты покрывают все поле зрения, много альвеолярных, 4—5 эпителиальных клеток. Анализ артериальной крови:  $O_2$ —12,72 об%, СОг—61,54 об%, кислородная емкость крови—20,69%, Нв $O_2$ —61,4%, Ph—7,26.

Запись спирограммы невозможна из-за тяжести состояния.

Рентгенологическое исследование: межреберные промежутки широкие, легочные поля большие, сверхпрозрачные, при дыхании пневматизация почти не изменяется. Диафрагма, располагается на 11 ребре с обеих сторон, куполы ее уплощены, высота не более 1,5 см, подвижность менее половины межреберья, синусы не раскрываются. Прикорневой рисунок усилен с обеих сторон, периферический почти отсутствует. Коэффициент расширяемости 90. Сердце и аорта без особенностей.

ЭКГ — нормограмма, зубец *P* сглажен, вольтаж умеренно снижен.

Диагноз: хронический бронхит. Распространенная прогрессирующая эмфизема легких. Легочно-сердечная недостаточность II ст. Респираторный ацидоз.

Несмотря на то, что лечение в терапевтической клинике успеха не имело, мы повторили курс консервативного лечения. Попытка применить ферменты для разжижения секрета привела к умеренному кровохарканью, и их пришлось отменить.

Через 1,5 месяца после начала лечения- самочувствие несколько улучшилось, но анализ крови улучшения не выявил:  $O_2$  — 13,7 об%,  $CO_2$  — 61,33 об%, кислородная емкость крови — 20,97 об%,  $HvO_2$  — 61,4%,  $Ph$  — 7,24, напряжение  $CO_2$  — 75%.

Оставался декомпенсированный респираторный ацидоз, поэтому было решено наложить трахеостому и лечить отсасыванием и вспомогательным дыханием.

9/IV наложена трахеостома. Отсасывание с последующим введением кислорода, антибиотиков привело к улучшению уже через 2 недели. Больной стал менее сонлив и раздражителен. Одышка в покое исчезла, но ее вызывало малейшее напряжение.

Через месяц удалось записать спирограмму: число дыханий — 28, ДО — 531 мл (65% к должному), ЖЕЛ — 1360 (47,3%), I" ЖЕЛ — 18% от ЖЕЛ, МОД — 14,8 л (336%), ММОД — 32,2 л (32,4%), резервы дыхания — 2,05 л (4,4%). Поглощение  $O_2$  — 636,6, КИК — 43.

Анализ артериальной крови выявил улучшение:  $O_2$  — 15,24 об%,  $CO_2$  — 52,26 об%, кислородная емкость крови — 19,25 об%,  $HvO_2$  — 79%,  $Ph$  — 7,39.

Больной был выведен из респираторного ацидоза, но гипоксемия, приступы удушья, невозможность себя обслуживать оставались и не уступали консервативному лечению. Решено было предпринять торакотомию для уменьшения размеров легкого и создания дополнительного окольного кровообращения. В связи с приступами удушья в план операции включена плексотомия. Торакотомия предполагалась слева, так как больной жаловался на боли главным образом в левой половине груди.

Операция выполнена 14/IV 1964 г. под интубационным наркозом через трахеостому с миорелаксантами и искусственной вентиляцией. Переднебоковым разрезом

через 4 межреберье слева была вскрыта грудная клетка. Через торакотомную рану сейчас же выпятилось легкое. Оно было бледно, дрябло и все покрыто пузырями диаметром от 6 см до 2 мм. Особенно много крупных пузырей оказалось в области верхушки, на передней и переднебоковой поверхностях долей и по нижнему краю нижней доли. Пузыри сильно раздувались при вдохе, занимая не менее  $\frac{1}{3}$  объема грудной полости и очень медленно и неполностью спадались при выдохе. Стенки этих пузырей были очень истончены и совершенно не кровоточили при рассечении. Многие пузыри сообщались друг с другом и полости их распространялись глубоко в легочную паренхиму.

Крупные пузыри были раскрыты, открывающиеся в их просвет бронхиолы ушиты вместе с соседними участками легкого, более мелкие пузыри перевязаны у основания и отсечены. Много мелких пузырей оставлено нетронутыми. Легкое уменьшено в размерах приблизительно на  $\frac{1}{3}$ . Обнажен и пересечен ствол вагуса и все его ветви, идущие к корню дистальнее нижнегортанного нерва. Корень легкого обработан алкоголем. Для образования сращений париетальная плевра иссечена на уровне шести межреберий. Остальные межреберья и вся висцеральная плевра припудрены йодированным тальком. В полости плевры оставлено 2 дренажа.

Послеоперационный период протекал спокойно с умеренной одышкой и болями, спустя 2 недели больной начал ходить, через месяц обслуживал себя сам. Трахеотомическая трубка извлечена. Через 2,5 месяца после операции МОД уменьшился до 9,7 л (230% к должному), число дыханий сократилось до 22 в минуту, резервы вентиляции возросли и составляли 29,5% к должным. Анализ артериальной крови выявил заметное улучшение:  $O_2$ —16,22 об%,  $CO_2$ —41,73 об%, кислородная емкость—17,45 об%,  $HbO_2$ —92,9%, Ph—7,40. 9/VII выписан под амбулаторное наблюдение.

Так как при операции были обнаружены большие пузыри и предполагалось, что такие же изменения имеются в другом легком, больной предупрежден о желательности операции на другой стороне.

На протяжении 4 месяцев после операции чувствовал себя хорошо, выполнял домашнюю работу. Потом перенес правостороннюю очаговую пневмонию и стал

ощущать одышку при ходьбе, хотя и значительно меньшую, чем раньше.

Через 10 месяцев поступил для вмешательства на другой стороне. При поступлении состояние удовлетворительное, бледноват, одышки в покое нет. Число дыханий— 20 в минуту. В легких справа перкуторный звук коробочный, слева укорочен. Дыхание ослаблено с обеих сторон, больше справа, где выслушиваются свистящие хрипы, резко увеличивающиеся после нагрузки.  $P$ — 92 в минуту, АД— 80/50. Скорость кровотока по большому кругу—16", по малому— 9".

Рентгенологическое исследование от 11/V 1964 г.: слева от верхушки до 4 ребра (спереди) интенсивное неомогенное затемнение за счет плевральных наложений. Справа легочная ткань сверхпрозрачная. Трахея отнесена влево. Диафрагма справа уплощена, располагается на 11 ребре. Слева диафрагма на уровне 10 межреберья и подвижность ее слева на 1 см больше, чем справа. Корни уплотнены. Сердце расположено вертикально, в размерах не увеличено. При рентгеноскопии желудка обнаружена язва 12-перстной кишки.

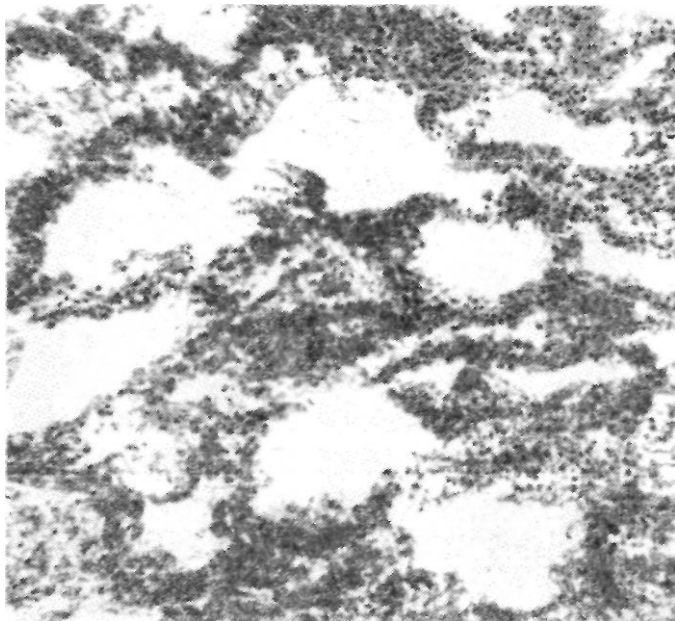
Показатели спирограммы от 16/V 1964 г.: число дыханий—23, ДО—632 мл (175% к должному), ЖЕЛ—1300 (47%), МОД—14,5 л (318%), ММОД—36,4 л (70%), резервы дыхания—21,9 л (46%),  $PO_2$ —375, КИК—25,8. Состав мочи и периферической крови нормальный. Показатели оксигеметра в покое—88%, после 10 полуприседаний—80%. Анализ артериальной крови от 11/V:  $O_2$ —16,58 об%,  $CO_2$ —52,96 об%, кислородная емкость—21,95 об%,  $HbO_2$ —86,4%.

18/V 1964 г. произведена операция справа. Легкое оказалось измененным более резко, чем слева, пузыри были крупнее и покрывали всю поверхность легкого, распространяясь глубоко в его паренхиму.

При операции легкое уменьшено на 7% удалена плевра с шести межреберий, произведено припудривание тальком. Дренаж удален на вторые сутки.

На шестой день после операции, когда больной сел в постели, у него развился спонтанный пневмоторакс, появилась подкожная эмфизема. Налажено постоянное отсасывание из плевры. 28/V при рентгенографии грудной клетки отмечено неравномерное затемнение в верхнем поле и горизонтальный уровень жидкости в ограниченной полости, прилежащей к 6 ребру. Состояние

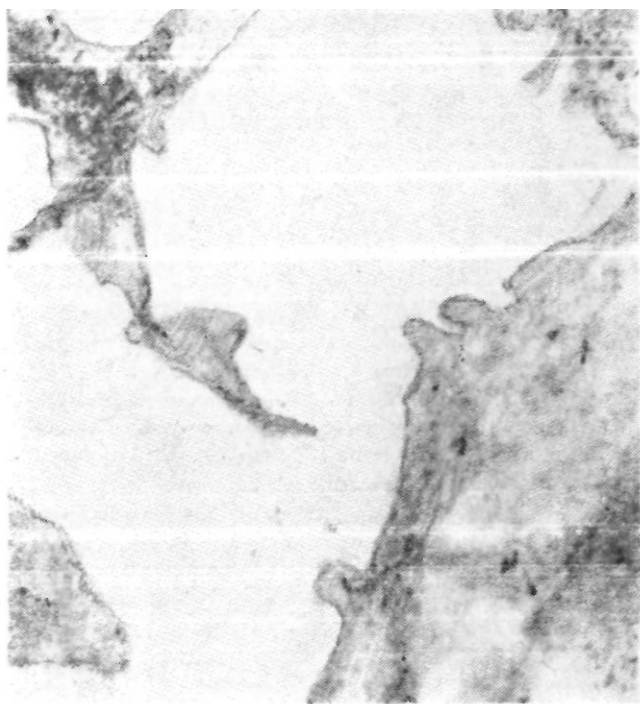
оставалось удовлетворительным, подкожная эмфизема не нарастала. 2/VI 1964 г. разошлись края торакотомной раны, попытка зашить рану успеха не имела, развилась эмпиема, которая лечилась тампонадой по Вишневскому. 16/VI больной умер при явлениях нарастающей гнойной интоксикации.



*Рис. 8.*-Участок из левого легкого, оперированного год назад. Альвеолы умеренно растянуты, полигональной формы; капилляры межальвеолярных перегородок налились тушью. Гем.-эозин. X 110.

На секции обнаружены сращения слева между грудной стенкой и плеврой. Они эластичны в участках, где плевра удалена лишь на уровне межреберий, и совершенно неподвижны, грубы и менее васкуляризованы там, где легкое сращено с надкостницей ребра. При раздувании легкого не выявилось ни одного пузыря, хотя многие из них были оставлены нетронутыми при операции год назад. Справа обширная эмпиема плевры, vznikшая после расхождения краев раны. Бронхиального

свища не выявлено. Верхняя доля сдавлена полостью эмпиемы, средняя ателектатична, в нижней доле крупноочаговая пневмония. Белковое перерождение миокарда, печени, почек.



*Рис. 7.* Симметричный предыдущему участку правого легкого, взятый во время операции. Капиллярная сеть выражена слабо. Некоторые альвеолярные перегородки представляют собой «тени», лишенные сосудов. Гем.-эозин. X110.

Возникновение пневмоторакса на 6-й день после операции, возможно, связано с тем, что стенки пузырей, в которых не было обнаружено видимых на- глаз бронхов, ушивались кетгутом, который рассосался раньше, чем образовался рубец. Возможно также, что замедленное образование рубца связано с применением преднизолона перед поступлением в клинику. Однако развитие

ограниченного пневмоторакса не сыграло решающей роли в судьбе больного. На протяжении почти месяца больной жил главным образом за счет левого легкого. Пока не открылась торакотомия рана, состояние его было удовлетворительным. В левом легком деструктивные явления не прогрессировали, а образовавшиеся сращения привели к уплотнению плевральных листков, исчезновению пузырей и улучшению питания легкого (рис. 6, 7).

Больной В., 42 лет, поступил 27/X 1964 г. с жалобами на боли в левом боку, сильную одышку, периодически усиливающуюся по типу «астмы», кашель, головную боль. Уже в 1945 г. во время службы в Советской Армии в связи с одышкой был освобожден от зарядки и физподготовки. За 6 лет до поступления в клинику одышка заметно нарастала и в последние 2 года больной по 2,5—3 месяца находился в стационаре по поводу эмфиземы, выписывался с улучшением, но эффект лечения был кратким. Любое переохлаждение приводило к резкому усилению одышки. В январе 1964 г. находился в клинике на обследовании для решения вопроса об операции. Энергичное консервативное лечение в течение месяца привело к ремиссии и больной был выписан. Дома он перестал заниматься лечебным дыханием, гимнастикой, переохладился и сразу почувствовал себя плохо: усилилась одышка, возобновились боли в боку. При поступлении отмечает, что не может выполнять физической работы, на второй этаж поднимается с двукратными остановками, быстро ходить не может, медленно, с одышкой, проходит до километра. Общее состояние было удовлетворительным. Число дыханий — 22 в 1 минуту. Патологический верхнегрудной тип дыхания. Грудная клетка бочкообразная. Границы легких опущены, малоподвижные. Перкуторный звук коробочный, дыхание ослабленное, выслушиваются немногочисленные сухие рассеянные хрипы. После 5 приседаний число дыханий 28 в минуту, свистящие хрипы слышны на расстоянии. Сердечные тоны глухие. АД—130/90, ВД—100 мм вод. ст. Р — 66 в 1 минуту, удовлет-

ворительного наполнения, ритмичный. Задержка дыхания на вдохе—12", на выдохе—10". После этой пробы у больного появляется головокружение, выступает обильный пот, возникает гиперемия лица.

Рентгеновское исследование выявило, что легочные поля увеличены, легочный рисунок в прикорневых отделах носит кольцевидный характер, корни расширены и уплотнены, периферический легочный рисунок не выражен. Прозрачность легочных полей при дыхании изменяется мало. Ретрокардиальное и ретрокардиальное пространства умеренно расширены. Контрастированный пищевод отклоняется вправо лишь на уровне дуги аорты. Диафрагма уплощена, расположена справа на 10, слева на 11 ребре, опускается хорошо, но возвращается в первоначальное положение очень медленно. Боковые синусы с обеих сторон по 48°. Бронхограмма не выявила бронхоэктазов.

При бронхоскопии слизистая трахеи и бронхов равномерно гиперемирована, на стенках плотноватые слизисто-гнойные комочки.

На ЭКГ—У вертикальная электрическая позиция, сердца.

Скорость кровотока по большому кругу—11", по малому — 1".

Анализ крови: Эр — 5 млн., Нв — 78 ед., Л — 7000, э — 1, п — 8, с — 58, л — 25, м — 8, РОЭ — 3 мм/час. Состав мочи без отклонений от нормы. Показатели артериальной крови:  $O_2$  — 18,59 об%,  $CO_2$  — 47,32 об%, кислородная емкость — 20,07 об%,  $HvO_2$  — 92,6%.

Данные оксигеметрии:  $HvO_2$  в покое 94%, после 10 приседаний — 83%, возвращается к исходному через 10 минут гипервентиляции.

Показатели спирограммы: число дыханий'—24 •• в минуту, ДО — 535 (115,5% к должному), ЖЕЛ — 1135 (28,5% от ДЖЕЛ), 1" ЖЕЛ — 20%, МОД — 12,84 л (216,8%), ММОД — 37,05 л (55%), резервы дыхания — 24,2 л (39,3%), поглощение  $O_2$  — 625,7, КИК — 49.

Диагноз: хронический астматический бронхит, распространенная медленно прогрессирующая эмфизема легких. Вентиляционно-респираторная недостаточность.

Так как улучшение от предыдущего лечения оказалось кратковременным, заболевание прогрессировало и трудоспособность оставалась стойко нарушенной, решено было произвести операцию уменьшения легкого и пневмоторакопексию. Наличие спастического компонента в клинической картине болезни делало целесообразной плексотомию.

17/XI 1964 г. произведена операция: передне-боковым доступом через 4 межреберье слева вскрыта грудная полость. Легкое выпятилось в рану, при выдохе почти не спадалось. Ткань легкого была бледной, особенно нижняя доля. Пигмент покрывал всю поверхность легкого. Пузырей не было, края долей закругленные.

Обнажен левый вагус и пересечены все соединительные ветви, идущие от него к корню дистальнее нижнегортанного нерва. Произведена симпатэктомия Дг—Дв- У нижнего края легкого взята биопсия и легкое уменьшено по краю долей на 10—15% (ушиванием). Вдоль межреберий рассечена и разведена париетальная плевро. Легкое и грудная стенка припудрены йодированным тальком. Рана зашита. Плевральная полость опустошена через дренаж, введенный в 5 межреберье.

Послеоперационное течение спокойное, дренаж извлечен через 2 суток. Кашель уменьшился, мокроты было мало, отходила она легко, приступов одышки в послеоперационном периоде не отмечалось. Уже через месяц после операции больной свободно поднимался на 3 этаж.

После выписки из клиники перестал соблюдать режим, не занимался гимнастикой и несмотря на это чувствовал себя удовлетворительно и даже немного работал физически. За 3 года в состоянии больного ухудшения не отмечено. Один раз за это время лечился в стационаре в связи с обострением бронхита. При обследовании в клинике через 3 года после операции состояние больного удовлетворительное. Одышки в покое нет, она появляется при физической нагрузке. Больной не может поднимать тяжестей, хотя понемногу работает плотником.

При рентгенологическом исследовании обнаружены прозрачные легочные поля. Изменения пневматизации на вдохе и выдохе слева отчетливые,

справа незначительные. Тени сосудов слева прослеживаются до периферии, справа — во 2 межребрье, в среднем и нижнем полях легочный рисунок перестроен, ячеист, образует кольцевидные тени. Диафрагма справа в 9 межребрье, слева — на 10 ребре, подвижность на ширину полутора межребриев. Поднятие диафрагмы замедленное. Ретростернальное пространство остается умеренно расширенным.

Показатели внешнего дыхания значительно улучшились: число дыханий—18 в минуту, ДО — 469 мл (104% к должному), ЖЕЛ — 2,04 л (56% к ДЖЕЛ), ЖЕЛ за Г' — 21% от ЖЕЛ, МОД — 84,4 л (111,5% ДМОД), ММОД — 57,6 л (75,6%), резервы дыхания — 49,14 л (74%).

Нв<sub>0</sub><sub>2</sub> в покое — 94,8%, после 10 приседаний — 91,8%, приходит к исходному через 3 минуты гипервентиляции.

У больного в результате операции, произведенной только на одной стороне, достигнута устойчивая ремиссия. В течение трех лет он только один раз вынужден был провести в стационаре 45 дней, тогда как до операции он лечился в стационаре не менее 80—100 дней в году. Наблюдавшаяся до операции значительная гипервентиляция почти ликвидировалась, частота и объем дыхания стали нормальными. ЖЕЛ оставалась заметно ниже нормы, но ММОД и резервы дыхания значительно возросли. Больной приспособил свою физическую активность к имеющимся у него расстройствам и получил возможность даже немного работать. Улучшение, по-видимому, было бы более выраженным, если бы больной после выписки не прекратил лечения и систематически занимался гимнастикой. Однако и у этого больного операция также была «поздней», когда большая часть легочной ткани была поражена процессом, и это мешало достаточно полному восстановлению функций легкого.

Больной Р., 59 лет, пенсионер. Поступил в клинику 7/IX 1965 г. с жалобами на одышку в покое, усиливающуюся при ходьбе, кашель со скудной мокротой, боли в сердце, тяжесть в голове,

плохой сон. С 1931 г. неоднократно болел пневмонией. 13 лет назад стал отмечать одышку, но продолжал работать до 1961 г. Периодически лечился в стационаре, выписывался с небольшим улучшением. Последние 4 года состояние настолько ухудшилось, что был переведен на инвалидность II группы. В конце прошлого года лечился в терапевтической клинике, где удалось ликвидировать только сердечно-сосудистую недостаточность. В июле этого года прошел курс лечения в нашей клинике, но достигнуто лишь незначительное улучшение: прекратились кашель и одышка в покое, но дискоординация дыхательных движений и гипоксемия оставались (НвОг в покое — 80%) • Улучшение было нестойким: через 2 недели после выписки больной снова начал страдать от одышки, кашля и головной боли.

При поступлении общее состояние средней тяжести. Температура тела нормальная. Грудная клетка бочкообразная. В дыхании участвуют вспомогательные мышцы. Тип дыхания патологический, верхнегрудной, дыхательные Движения дискоординированы. Число дыханий — 20 в минуту. Перкуторный звук над легкими коробочный. Дыхание ослабленное, масса рассеянных свистящих и жужжащих хрипов. Сердечные тоны глухие. Р — 83 в 1 минуту, ритмичный, полный. АД—150/90 мм рт. ст., ВД— 140 мм вод. ст. Печень выступает на 5 см из-под реберной дуги, умеренно болезненна, край закруглен. Отеков нет.

Данные рентгенологического исследования: легочная ткань повышенной прозрачности. Легочный рисунок усилен в прикорневых зонах, плохо прослеживается на периферии. В области переднебазальных и наружнобазальных сегментов с обеих сторон определяются участки, лишенные сосудистых теней. Изменение прозрачности на вдохе и на выдохе почти незаметно. На вдохе оба купола диафрагмы стоят на уровне 11 ребра, на выдохе — на уровне 10 ребра. Высота диафрагмы — 2,5 см, боковые синусы широкие. Движения диафрагмы замедленные. Ретростернальное и ретрокардиальное пространства расширены.

На ЭКГ синусовый ритм, поворот электрической

оси сердца вправо, обменно-дистрофические нарушения в миокарде.

Показатели спирограммы: ДО — 619 мл (100% к должному), ЖЕЛ—1490 (28,6% от ДЖЕЛ), I" ЖЕЛ—15% от ЖЕЛ, МОД—11,7 л (166%), ММОД—27,4 л (30%), резервы дыхания—15,54л (18%). Поглощение  $O_2$  — 363, КИК—33.

Проба Штанге—19", проба Геича-Саабразе—15". Скорость кровотока по большому кругу—16", по малому—9".

Анализ артериальной крови:  $O_2$ —13,97 об%,  $CO_2$ —52,18 об%, кислородная емкость 21,07 об%,  $HbO_2$ —66,3%.

Общий анализ крови: Эр.—50 600 000, Нв—15,2 г%, Л—5850, э—7, п—2, с—42, л—45, м—4, РОЭ—9 мм/час.

Диагноз: хронический бронхит. Распространенная прогрессирующая эмфизема легких (возможно, пузырчатая). Легочно-сердечная недостаточность II ст.

Наличие пузырей заподозрено на основании обнаруженных на рентгенограммах участков, свободных от сосудистых теней, и быстрого прогрессирования болезни в последний год.

Безуспешность консервативного лечения, быстрое нарастание клинических расстройств на протяжении последнего года явились показаниями к операции.

29/XI 1965 г. под интубационным наркозом (кислород + закись азота + эфир) с миорелаксантами и искусственной вентиляцией произведена торакотомия в 4 межреберье справа. Легкое больших размеров, плохо спадается. Эмфизематозные изменения максимальные в верхних сегментах долей, где ткань наиболее бледна и определяются крупные пузыри, расположенные одиночно и группами. Несколько пузырей диаметром 5 см в основании располагаются на диафрагмальной поверхности. В остальных участках—группы мелких пузырьков и много рассеянного черного пигмента. Легкое «сотое». Трахея спадается: перепончатая часть ее втягивается в просвет и резко суживает его (остается очень узкая щель).

Произведена резекция вагуса, 2 и 3 узлов по-

граничного симпатического ствола, ушивание, а в некоторых участках «снятие крыши» с пузырьрей. Объем легкого уменьшен приблизительно на 15%. Для укрепления перещончатой части трахеи произведена ее шинизация резецированным (5 см) участком 4 ребра по Герцогу. При этом на задней поверхности междолевой борозды была надорвана висцеральная плевра. Ушить ее не удалось, так как атрофичная «ватная» ткань легкого прорезалась и к концу Операции оставалась небольшая утечка воздуха. Рассечена плевра на уровне пяти межреберий, легкое и париетальная плевра протерты йодированным тальком. Через разрез в 8 межреберье введен дренаж. Рана послойно зашита. Профилактически наложена верхняя трахеостома.

Воздух поступал из дренажа в течение 4 дней, затем утечка его прекратилась и на 5 день дренаж был извлечен. Число дыханий в течение этого времени было 18—20, АД удерживалось на нормальных цифрах. При рентгеновском исследовании, произведенном на 4-й и 8-й дни после операции, жидкости и газа в плевральной полости не обнаружено. На 8-й день после операции у больного повысилась температура до 38,8°, которая была следствием правосторонней очаговой пневмонии. На 12-й день после операции сняты швы, рана зажила первичным натяжением. В связи с развитием язвенного стоматита были отменены антибиотики. На 13-й день после операции из хода, где стоял дренаж, появились гнойные выделения. При контрастировании хода обнаружена небольшая пристеночная полость, которая была дренирована. Были вновь назначены антибиотики, получал нистатин, витамины, кислород, сердечно-сосудистые средства, из трахеи отсасывалась слизь.

На протяжении 5 дней состояние больного снова улучшалось, затем развилась абсцедирующая пневмония с другой стороны и абсцесс прорвался в плевральную полость. Ликвидировать воспаление не удалось и на 25-й день больной умер.

На секции обнаружен гнойно-некротический трахеит: тотальный некроз трахеи на протяжении 6—7 см вокруг трубки и гнойная инфильтрация подслизистого и мышечного слоев трахеи. Дисталь-

нее и на уровне бифуркации трахеи слизистая гиперемирована, отечна, но без язв и некрозов. Некротический трахеит привел к развитию двусторонней массивной абсцедирующей пневмонии с последующим прорывом в плевру и образованием эмпиемы, полость которой, несмотря на дренаж, постепенно увеличивалась и на вскрытии занимала около  $\frac{3}{4}$  плеврального мешка. В остальных участках плевральные листки были соединены очень рыхлыми спайками, прочных сосудистых сращений нигде не было. Участок ребра, шинированный трахею, после снятия швов свободно отделился от нее. Он не оброс соединительной тканью. Не образовалось и прочного рубца в области операционной раны. Хотя кожная рана, казалось бы, зажила первичным натяжением, она легко разводилась пинцетом.

Анализ истории болезни не объяснил, почему отсутствовало развитие соединительной ткани. У больного не было гипопротейемии. Возможно, что недостаточность соединительной ткани была причиной и болезни легких, пролабирования трахеи и некротического трахеита, легко развившегося под влиянием давления канюли на трахею. Однако в самой ткани легкого фиброз был выражен значительно и фиброзно измененных стенок было гораздо больше, чем нормальных. Деструкция легочной ткани была особенно выраженной в верхних отделах легких, где почти не осталось сосудов, но редукция капиллярной сети была заметной и в нижних отделах легкого, хотя на ангиограмме сосуды нижних сегментов заполнились удовлетворительно, и только края были бессосудистыми и пузырчатыми.

Нарушенное питание также могло быть одной из основных причин плохого заживления легочной ткани и неблагоприятного некротического характера воспаления легкого в послеоперационном периоде.

Больной К., 42 лет, водитель троллейбуса. В 1960 г. среди как бы полного здоровья развился спонтанный пневмоторакс слева. Лечился консерва-

тивно. После расправления легкого обнаружен очаговый туберкулез в фазе уплотнения. ВК в мокроте и промывных водах ни разу не найдены. На протяжении 6 лет весной и осенью получал профилактически антибактериальные препараты. Чувствовал себя удовлетворительно, в покое одышки не было, но она появлялась при физической нагрузке. С каждым годом одышка усиливалась и возникала при все меньшей физической нагрузке. В 1966 г. одышка отмечалась уже при быстрой ходьбе. Больной прекратил курение, не лечился и продолжал работать. Кашель был по утрам, без мокроты и особенного беспокойства не причинял. В августе 1966 г. — второй спонтанный пневмоторакс справа с небольшим выпотом в синусе. Дыхательные расстройства были умеренными. Легкое было поджато менее чем на 7г объема и расправилось при консервативном лечении. После расправления рентгенологическое исследование обнаружило немногочисленные плотные туберкулезные очажки и эмфизему легких: межреберные промежутки расширены, легочные поля большие, сверхпрозрачные, диафрагма стоит на 10 ребре, уплощена, высота ее не более 1 см, подвижность на половину межреберья, прозрачность на вдохе и выдохе почти не изменяется, особенно в верхних отделах, где легкие наиболее светлые. На томограммах — мало-васкулярные зоны в обеих верхушках и ячеистость по всему левому легкому и в правой верхней зоне. Сердце и крупные сосуды не изменены.

Исследование внешнего дыхания выявило значительную гипервентиляцию (МОД около 280% к должному) и умеренное уменьшение ММОД, ЖЕЛ и резервов дыхания. Гипоксемии в покое и при умеренной нагрузке не найдено.

Была рекомендована операция, но так как самочувствие больного было удовлетворительным, он от нее отказался и вернулся к работе.

30/X 1966 г. возник третий приступ пневмоторакса снова слева, как и 6 лет назад. В тяжелом коллапсе больной был доставлен в дежурную больницу, где сделана вагосимпатическая блокада и эвакуировано из плевры более 2 литров воздуха. После этого больной, как состоящий на учете в туб-

диспансере, был направлен в клинику туберкулеза. Там 31/X воздух вновь стал поступать в плевру. При манометрии обнаружено положительное давление, после отсасывания воздуха оно стало  $-10/-20$ , но легкое не расправлялось, а временно газ снова поступал в плевру.

1/XI предпринята торакотомия в 4 межреберье слева. Верхушка фиксирована к грудной стенке мембрановидной спайкой в области  $S_i$ , вся состоит из крупных пузырей. При раздувании легкого здесь просачивается воздух — разрыв буллы. Мелкие поверхностные пузыри наблюдаются в  $S_4$  и  $S_5$ , по всей верхней доле и в верхних отделах нижней доли. Резецирован только  $S_b$ , где не сохранилось нормальной ткани, буллезные участки ушиты, легкое уменьшено на 15%— Произведена пневмоторакопексия.

Послеоперационный период протекал спокойно, через 26 дней больной выписан. Показатели внешнего дыхания пришли к норме через 6 месяцев. Больной выполняет прежнюю работу. Взят на диспансерный учет, так как буллезные изменения имеются и с другой стороны.

История болезни этого больного убедительно показывает, что ограниченная эмфизема, вначале клинически не проявляющаяся, может прогрессировать и привести к диффузной эмфиземе и легочной недостаточности даже тогда, когда заболевание протекает без частых обострений бронхореспираторной инфекции на фоне вяло текущего, клинически мало проявляющегося бронхита.

Как видно из приведенных нами историй болезни, операция была выполнена у очень тяжелых больных. Трое из пяти наших больных находились в крайне тяжелом состоянии. Они были инвалидами II группы, двое из них практически не могли себя обслуживать. У четверых была хроническая легочная недостаточность с глубокими изменениями газового состава крови, у двоих — легочное сердце. У всех болезнь приняла заметно прогрессирующее течение, при котором энергичное консервативное лечение в стационаре приводило лишь к незначительному и очень кратковременному улучшению. Утрата надежды на успех консервативного лечения

и привела этих больных в хирургическую клинику. Лишь один больной с пневмотораксом был до операции в относительно удовлетворительном состоянии. У наиболее тяжелых больных глубокие и распространенные морфологические изменения в легочной ткани обусловили длительное подтекание воздуха после операции. Это обстоятельство наиболее существенно в послеоперационном периоде. Когда не возникало недостаточности швов легкого, послеоперационный период протекал легко, без угрожающих осложнений. Во время и после операции у больных, как правило, не отмечалось нарастания легочной или сердечной недостаточности, а затруднения дыхания были даже меньше, чем в предоперационном периоде. Поэтому главной задачей, определяющей успех операции, можно считать обеспечение герметичности швов эмфизематозного легкого. Из-за недостаточности кровоснабжения и атрофии легочной ткани образование рубца в эмфизематозном легком происходит медленно. Поэтому даже на стенки пузырей, не имеющих прямых бронхиальных и бронхиолярных связей и заполняющихся благодаря коллатеральной вентиляции, нельзя накладывать швы из быстро рассасывающихся нитей. Они перестают держать раньше, чем образуется рубец. Наиболее герметичным является механический аппаратный шов, а укрепление его сверху клеем «циакрин» делает шов более надежным (Е. С. Коробков). Бережное обращение с легким, предупреждающее его разрывы от натяжения (которые очень трудно отыскать и зашить), позволяет закончить операцию расправлением легкого и обеспечить его интимное соприкосновение и последующее сращение с грудной стенкой.

Наблюдения за больными, выписанными из клиники после операции, показывают, что при своевременном вмешательстве, когда остается достаточное для обеспечения газообмена количество легочной ткани, уменьшение размеров легкого и создание условий для его дополнительного кровоснабжения позволяют сохранить трудоспособность и в течение длительного периода предупреждают прогрессирование болезни.

Операция приводила к улучшению и в тех случаях, когда заболевание было запущено. Так, у больных К- и Г. операция на одной стороне привела к заметному увеличению жизненной активности, улучшила вентиляционные показатели (ЖЕЛ и МВЛ) и устранила гипоксемию

в покое. Однако эффект от операции был значительно меньше, чем у больных с менее запущенной болезнью. Эта зависимость между тяжестью поражения, исходом и прогнозом закономерна: распространенный хронический бронхит с фиброзом бронхиальных стенок, интерстициальное воспаление с обширными участками рубцевания легкого и значительным разрушением альвеол — все это факторы, которые препятствуют восстановлению здоровья и при далеко зашедшем поражении не могут быть полностью ликвидированы операцией. Она создает лишь более благоприятные условия для вентиляции и очищения бронхов, улучшает кровоснабжение легкого. Эти условия были использованы в послеоперационном периоде для получения стойкой ремиссии, которая может быть достигнута только при соблюдении разумного режима с дозированной физической нагрузкой, предупреждении инфекции, применении дыхательных упражнений и т. п.

У больных с далеко зашедшей эмфиземой, когда имеется гипоксемия и гиперкапния, и количество легочной ткани, способной обеспечить нормальный газообмен, невелико, операция представляет значительный риск и дает худшие результаты, чем у больных с менее распространенной эмфиземой, не столь ослабленных длительным кислородным голоданием и углекислотной интоксикацией. Смерть "одного больного связана с трахеотомией — некротический трахеит послужил причиной двусторонней абсцедирующей пневмонии. Возможность таких осложнений (описанных и другими авторами) заставляет отказаться от профилактической трахеотомии.

Тяжелое предоперационное состояние больных при далеко зашедшей эмфиземе очень затрудняет борьбу с послеоперационными осложнениями, так как резервные силы организма невелики и быстро истощаются. Поэтому мы считаем операцию в такой стадии болезни противопоказанной.

Операция дает значительно лучшие результаты, если применяется не у обреченных больных в терминальной стадии болезни, а своевременно, как у описанного выше больного К-ва, у которого в покое еще не было тяжелых нарушений газообмена, хотя вентиляционные расстройства были значительными. В таком случае больные легко справляются с послеоперационными трудностями, у них не нарушается регенерация, раны заживают нор-

мально и здоровье восстанавливается полнее, чем у больных с запущенной эмфиземой. Поэтому при лечении больных распространенной прогрессирующей эмфиземой легких важно своевременное оперативное вмешательство— до того, как разовьется глубокая стойкая гипоксемия и гиперкарбия.

Еще лучшие результаты дает операция при ограниченной эмфиземе, когда вмешательство проводится в состоянии компенсации, нет диффузного поражения легочной ткани и сердечно-сосудистая система еще не пострадала от болезни.

## Глава IV

### ХИРУРГИЧЕСКОЕ ЛЕЧЕНИЕ ОГРАНИЧЕННОЙ ЭМФИЗЕМЫ ЛЕГКИХ

«Диффузную эмфизему легких можно  
вылечить, пока еще ее нет».

*Поговорка английских врачей*

Целесообразность оперативного лечения общепризнана при таких ограниченных формах эмфиземы, как лобарная эмфизема новорожденных и детей, возникающая в связи с аномалиями развития бронхов, образованием складок слизистой оболочки и другими причинами. При этих формах непораженные участки легких нормальны, хорошо перфузируются и вся клиническая картина связана со сдавливанием этих здоровых участков раздувшейся долей легкого. Удаление этой доли, расправление нормальных участков, когда состояние ребенка не очень запущено и он переносит операцию, обычно заканчивается выздоровлением (С. Х. Долецкий и А. А. Овчинников, R. Shaw, J. Mathey a. ass., J. Binnet a. ass., В. Paplow).

В последние 20 лет хирургическое лечение применяется и при эмфизематозных пузырях и «исчезающем легком».

В большинстве отечественных работ ограниченную буллезную эмфизему описывают в разделе легочных кист, относят ее к приобретенным или ложным кистам (Б. Е. Линберг, Б. К. Осипов и др.). Авторы указывают, что приобретенные воздушные полости трудно отличить от врожденных. Они считают их следствием постепенного истончения и разрыва альвеол с образованием клапанов и постепенным накачиванием воздуха во вновь воз-

никшую полость. Такой механизм может иметь место. Но как бы ни был мал клапан, он быстро приведет к увеличению размеров полости и к нарастающей легочной недостаточности (исчезающее легкое).

Обычно наблюдается медленное увеличение полости, что нельзя объяснить клапанным механизмом. Полость чаще всего возникает в результате воспаления, когда в процессе инфильтрации разрушаются или ослабевают межальвеолярные перегородки. Инфильтрация или некробиотические процессы в перегородках делают последние более рыхлыми, подверженными растяжению под влиянием механических факторов. Даже нормальное давление воздуха, не говоря уже о резких его повышениях (например, при кашле), может оказать растягивающее или разрывающее действие на такие перегородки.

Наличие интерстициального воспаления с некрозом и альвеолярным разрывом было описано A. Siebens a. ass., A. Anderson a. A. Foraker, но не всегда уточнялась его связь с эмфиземой легких и образованием пущей. Основное внимание уделялось возникающим при воспалении бронхиолярной обструкции и облитерации. Им вместе с коллатеральной вентиляцией приписывалась главная роль в образовании эмфизематозных полостей в легких.

Наши клинические и патологоанатомические наблюдения, а также экспериментальные данные подтверждают мнение A. Anderson a. A. Foraker о существенной роли воспаления альвеолярной стенки: оно обнаруживается во всех случаях эмфиземы и всегда в зоне его развития последняя выражена максимально. Следы воспаления могут выявиться в форме фиброза, облитерации сосудов, изменения эластических структур.

Возникающие в результате воспаления участки фиброза приводят к неравномерному сопротивлению стенок току воздуха. Некоторые альвеолярные стенки могут находиться в состоянии фиброзного натяжения, даже фиброзной контрактуры, и оказывать деформирующее действие на соседние участки. Образуется полость, обычно связанная с бронхиолами, тоже пораженными воспалением и фиброзом, и вследствие этого суженными на каком-то протяжении, а утрата альвеолярной поддержки обуславливает спадение бронхиол.

Сужение бронхов и бронхиол, чем бы оно ни было вызвано (воспалительным набуханием и отеком слизи-

стой, рубцами, скоплением секрета в просвете), всегда значительно увеличивает сопротивление току (которое пропорционально приблизительно 4 степени радиуса воздухопроводящего пути), а их преждевременное сдавление или сдавливание приводит к улавливанию и медленному накоплению воздуха. Повторные инфекции с последующими бронхиоллярными облитерациями усиливают воздушную ловушку и связанное с ней растяжение полости. Накопление воздуха в полости уменьшает кровоток в ее стенках. В них усиливается атрофия, утрачивается эластичность, они фиброзно изменяются. Нельзя исключить и роль коллатеральной вентиляции. При нормальном дыхании сегменты ниже места обструкции обычно остаются сдавленными. Повышение давления до 40 см воды (напряжение, кашель) вызывает заполнение обструктированных сегментов через коллатеральные поры. Выход воздуха из-за ловушкоподобного механизма задерживается и с годами образуется эмфизема легких (M. Culiner a. S. Reich). Этот механизм не может осуществиться, если перепад давления между открытыми и обструктированными сегментами недостаточен, если дистальнее обструкции накопится слизь и заполнит альвеолы, если возникнут грубые изменения альвеол в связи с воспалением. Не возникает эмфизема и в случае когда причиной обтурации бронха будет подвижное инородное тело, слизь или другой секрет. Скопление воздуха дистальнее обструкции и повышение давления вытолкнет его и восстановит нормальную вентиляцию. Ловушкообразный механизм наиболее вероятен при сдавлении бронха извне, как это было у всех 5 больных, описанных M. Culiner a. S. Reich (пригибленные инфильтраты или кисты сдавливали сегментарный бронх снаружи). Этот механизм возможен и при эндобронхиальных опухолях, например, при раке, но в этом случае развивающаяся эмфизема играет второстепенную роль.

Скопление угольной и других видов пыли, сопровождающееся развитием хронического воспаления и атрофией легочной ткани, также может стать причиной ограниченной эмфиземы. Так, Е. Я-Северова и А. А. Безродных описали больного с силикозом, у которого образовался спонтанный пневмоторакс сначала на одной, затем на другой стороне. Больной умер, на секции обнаружен силикоз и буллезная ограниченная эмфизема, локализуемая в верхних сегментах обоих легких.

В. К. Бодарев наблюдал больного, у которого причиной буллы и пневмоторакса был аллюминоз.

В литературе приведены случаи развития пузырчатой эмфиземы периферичнее кисты, которая оказывалась случайной находкой при операции по поводу спонтанного пневмоторакса (Г. Д. Константинова). Мы также наблюдали двух больных ограниченной буллезной эмфиземой, у которых при операции была обнаружена киста легкого, располагавшаяся в глубине паренхимы, а участок легкого периферичнее кисты был буллезным. Развитие эмфиземы в этом случае можно рассматривать как следствие сегментарного бронхита (подтвержденного при микроскопии), связанного с нарушением оттока из сдавленных или суженных опухолью бронхиол.

Одной из частых причин ограниченной эмфиземы является, по-видимому, туберкулез. Преимущественная локализация последнего в верхних отделах легких, особенности туберкулезного воспаления, не сопровождающегося активной гиперемией, отличающегося длительностью, местным токсическим действием на ткани, лимфостазом и последующим рубцеванием создают все условия для ослабления альвеолярных стенок, нарушения их питания в наиболее периферических отделах (особенно в верхушках легких, где и в силу анатомических условий оно хуже) и развитию ограниченной буллезной эмфиземы. Л. Г. Марченко на 800 операций по поводу туберкулеза в 7% обнаружил локальную буллезную эмфизему. В. И. Брауде у 50% больных туберкулезом выявил неспецифический бронхит и выраженный лимфостаз.

В клинике чаще всего наблюдаются эмфизематозные bullae, развивающиеся на почве туберкулезного или неспецифического воспаления. У больных ограниченной эмфиземой в анамнезе обычно есть указания на респираторную инфекцию, часто на пневмонию, леченную антибиотиками. Антибиотики могут оказаться сенсibiliзирующим фактором: Н. Brocard a. С. Gallouedec отмечали учащение развития ограниченной буллезной эмфиземы в связи с лечением туберкулеза изониазидом. Такие буллы они обнаружили у 107 лиц преимущественно старше 40 лет, курильщиков. В 57% буллы двусторонние, в 63,5%—множественные. В большинстве случаев больные трудоспособны, но у части из них полости за год увеличились, появились новые и наблюдался переход болезни в распространенную легочную эмфизему.

Неправильное применение антибиотиков может задерживать разрешение воспаления, которое иногда носит неравномерный характер. Тогда один или несколько сегментов или субсегментов оказывают меньшее сопротивление току воздуха и становятся областью воздушных ловушек. Иногда растяжение полости может наблюдаться и во время выдоха: давление в соседних альвеолах может оказаться выше и воздух пойдет из окружающей легочной ткани в полость кисты (как это установили прямым наблюдением J. Head and E. Avery).

Области воздушной ловушки, постепенно растягиваясь, могут включать в свою стенку респираторные и даже нереспираторные бронхиолы, что еще больше затруднит отток воздуха из них, а повторные вспышки инфекции приведут к образованию сплошной или на отдельных участках фиброзной капсулы. В других участках стенкой этой полости может оказаться спрессованный альвеолярный эпителий, а также стенка вовлеченной растянутой бронхиолы. Если пузырь располагается субплеврально, то одной из стенок будет висцеральная плевро. W. Hartung в обычных, высланных альвеолярным эпителием пузырях находил островки кубического и цилиндрического эпителия и слизистую желез и мышц из вытянутых, включенных в стенку пузыря бронхиол. В этом случае и гистологическое исследование не всегда позволит исключить врожденный характер заболевания. Только тщательное изучение анамнеза, ознакомление с данными предшествующего рентгенологического исследования могут помочь в постановке правильного диагноза.

По терминологии W. Miller (1926) пузыри, располагающиеся внутри легочной паренхимы и возникающие от слияния альвеол, называются «Bulla», а пузыри, образующиеся от вскрытия альвеолы в интерстицию с отслоением подлежащей плевро, называются «Blebs». Последний термин в русской литературе обычно не употребляется; для обозначения любого пузырчатого участка принято пользоваться термином «буллезный», так как речь идет об одинаковых анатомических проявлениях, но с разной локализацией.

Пузырчатая эмфизема бывает двух типов: 1) когда пузыри располагаются в сегменте, субсегменте или даже занимают всю долю, но не связаны с генерализованной эмфиземой (иногда они располагаются с обеих сто-

рон на ограниченных участках легкого, а остальные отделы нормальны), 2) когда пузырчатая дегенерация связана с распространенной эмфиземой легких.

Могут наблюдаться и переходные формы.

Больные ограниченной буллезной эмфиземой — обычно люди молодого возраста. Из 33 наших больных, у которых диагноз ограниченной буллезной эмфиземы подтвержден при операции, только 3 были старше 40 лет. В качестве патогенетических факторов ограниченной эмфиземы у 20 были выявлены пневмонии, бронхит и другие бронхореспираторные инфекции, у 10 туберкулез (в основном рубцы после организации туберкулезных очагов), у 1 — пылевые болезни, у 2 — кисты.

У 3 больных заболевание протекало бессимптомно и было обнаружено при массовом флюорографическом исследовании, у 2 — первым симптомом был спонтанный пневмоторакс. 28 больных жаловались на тупые несильные боли в груди. Почти все отмечали, что в покое «дышится легко», но при нагрузке возникает одышка, иногда (у 3 больных) в виде приступов. Половина больных отмечала пониженную толерантность к нагрузке и утомляемость. Перкуторные изменения выявлены у 5 больных при более обширных поражениях. Сухие рассеянные или локализованные хрипы обнаружены у половины больных, у некоторых только после нагрузки.

Показатели внешнего дыхания у всех больных свидетельствовали о гипервентиляции в основном за счет углубления дыхания, у половины были уменьшены ЖЕЛ, ММОД и резервы дыхания. Гипоксемии не было. Почти все были трудоспособны.

Аналогичную клиническую картину приводят D. Richards, C. Ogilvie. D. Richards нашел, что, несмотря на увеличение общего объема легких, пузыри иногда вентилируются хорошо, газы крови всегда нормальны, что объясняется достаточным объемом неизмененного легкого.

Диагноз в основном ставился на основании рентгенологического исследования. Рентгенологическая картина у больных ограниченной эмфиземой может быть разнообразной — от классической, когда обнаруживается округлая полость с тонко очерченными стенками, до почти полного отсутствия симптомов на обычной рентгенограмме, за исключением более светлого прозрачного фона в ограниченном участке легкого. Это зависит

от строения и расположения эмфизематозных участков. Если они не содержат ткани легкого, расположены внутри его, имеют значительные размеры, то обнаружится округлая, кольцевидная, тонко очерченная тень, лишенная легочного рисунка. Если буллезный участок необширен, расположен под плеврой, прилежит к рубцу, очагу воспаления или неизменному легкому, он может быть незаметен при рентгеновском исследовании. Очаги эмфиземы могут проявляться в виде аваскулярной или (если в них содержатся остатки эмфизематозного легкого) маловаскулярной сверхпрозрачной зоны. Области с обедненной васкуляризацией особенно хорошо видны во время глубокого выдоха. При субплевральном расположении буллезных участков сквозь них могут быть видны линейные тени плевры в виде продольной исчерченности. На области ограниченной эмфиземы указывают также ячеистость рисунка и отклонение сосудистых ветвей. Эта картина лучше выявляется на томограммах. О. Abbot описал рентгенологический симптом, так называемый «обратный прыжок диафрагмы», помогающий распознать ограниченную эмфизему. Этот симптом связан с неравномерным заполнением обоих легких при вдохе; обе половины диафрагмы опускаются, но так как одна сторона заполняется медленнее, диафрагма «прыгает назад», а потом снова опускается. То же и на выдохе. Обычно этот симптом выявляется при поражении нижних сегментов. Иногда наблюдаются задержка или запаздывание движения диафрагмы на стороне поражения на вдохе и на выдохе, что О. Abbot и сотрудники называли «псевдопарадоксальными» движениями диафрагмы. При более обширных поражениях обнаруживается смещение сердца и отклонение заполненного барием пищевода в сторону, противоположную области эмфиземы (легочная грыжа).

Наиболее надежно диагноз ограниченной эмфиземы легких может быть поставлен на основании ангио- или скеннограммы. Отсутствие кровеносных сосудов в области эмфиземы и сдавление их в прилежащих участках делает диагноз несомненным. К. Jensen и сотрудники приводят случаи, когда при диффузной и ограниченной эмфиземе ангиокардиография позволяет определить характер и распространенность процесса, но не выявляет пузырей или выявляет не все.

К бронхографии большинство авторов относится

сдержанно. Контрастная среда обычно не проникает в пузырь, но позволяет иногда судить о степени оттеснения и сдавления пузырем оставшегося легкого. Имеются указания, что контрастное вещество может увеличить обструкцию бронхиол и вызвать быстрое накопление воздуха в полости. Наблюдаемое иногда при буллезной эмфиземе улучшение после бронхографии (R. Deterling) связано, возможно, с блокадой пузырчатых поверхностей йодлиполлом.

Двум нашим больным, у которых подозревались бронхоэктазы, были сделаны бронхограммы. Они выявили изменения, характерные для ограниченной эмфиземы: незаполненный пузырь, изменение направления, изогнутость бронхов (G. Simon). Но область, куда не проник контраст, была настолько больше, чем участок легкого с повышенной прозрачностью, что возникала неуверенность в правильности введения контраста. Однако такие же бронхограммы получила L. Reid, вводя контраст в бронхи извлеченного из трупа легкого. Последующим препарированием она установила, что эти изменения бронхограммы обычно связаны с сопутствующим бронхитом, когда на каком-либо участке бронха имеется обусловленное рубцом или другими патологическими состояниями слизистой сужение, препятствующее проникновению контраста в более дистальные и вполне проходимые отделы бронхов. Такая бронхограмма может быть и результатом бронхоспазма. При отсутствии давления бронхи не заполняются.

Состояние наших больных после бронхографии не изменилось.

Дифференциальный диагноз между буллезной эмфиземой и выстланными эпителием врожденными кистами имеет значение главным образом в связи с тактикой во время операции. Врожденные кисты нельзя излечить консервативными операциями, требуется резекция всех элементов кисты, обычно с окружающей тканью (A. Brown a. W. Brock, R. Nissen, Б. К. Осипов, А. К. Лукиных и др.), особенно в случаях, когда киста интимно связана с паренхимой. При больших кистах требуются иногда обширные резекции или лобэктомии (D. Cassel a. ass., A. Siebens a. ass., Б. К. Осипов). Стремление сохранить возможно больше паренхимы не так существенно, как при эмфиземе, особенно распространенной.

Но операция показана при обоих заболеваниях. При

торакотомии диагноз может быть уточнен: для эмфизематозных поражений характерна более тонкая стенка, полость наполняется раньше других участков легких, а главное — долго не спадается при выдохе. Поставить диагноз помогают слабо выраженные воспалительные изменения, отсутствие слизистой оболочки в полости, наличие пересекающих ее тонких тяжей, образование нескольких воздушных утечек при вскрытии пузыря, иногда множественная локализация.

Хотя жалобы больных при ограниченной эмфиземе незначительны и их трудоспособность обычно (если нет бурного увеличения полости и она не достигла больших размеров) не нарушена, мы все же считаем показанным оперативное лечение. Это диктуется следующими соображениями:

1. Как правило, полости имеют тенденцию увеличиваться и, сдавливая окружающую здоровую ткань, вызывают перегиб сосудов и бронхов, приводят к развитию легочной недостаточности. Вначале прогрессирование болезни проявляется мало, но спустя несколько лет начинает быстро нарастать.

2. Наличие воспаления вокруг полости, бронхиты, возникающие в связи с затруднением оттока слизи из сдавленных бронхов, могут привести к обширному бронхоспазму, что будет способствовать превращению ограниченной эмфиземы в распространенную.

3. Увеличение размеров полости может привести к спонтанному пневмотораксу, рецидивирующему или хроническому.

4. При разрывах пузыря возможно кровотечение, требующее срочной торакотомии (осложнение, описанное R. Deterling, мы не наблюдали).

5. Полость может инфицироваться (хотя очень редко заполняется экссудатом), т. е. служить как бы «сейфом инфекции», что способствует частым рецидивам пневмонии в окружающих участках легкого и может быть источником бронхоэктаза.

Вышесказанное иллюстрируют следующие истории болезни.

Больной Р., 27 лет, поступил 1/1 1966 г.

Жалобы на неприятные ощущения в горле: «что-то хрипит», кашель со скудной мокротой, повышенную утомляемость. Курит с 8 лет. В 1958 г.

перенес крупозную пневмонию, после нее остался кашель, который связывал с курением. В 1964 г. была какая-то респираторная инфекция. В 1965 г. часто болел гриппом, во время которого отмечал слабость и кашель. Лечился у фельдшера. В середине 1965 г. одышка усилилась. В районной больнице *был заподозрен* туберкулез с распадом. Полгода без эффекта лечился антибактериальными препаратами — полость увеличивалась. С декабря 1965 г. переведен на инвалидность. В январе 1966 г. направлен в клинику туберкулеза. При поступлении состояние больного удовлетворительное, одышка только при нагрузке, температура *тела стойко* нормальная. Над левой верхушкой тимпанический перкуторный звук, дыхание везикулярное — жестковатое, над обеими верхушками ослабленное, слева немногочисленные сухие свистящие хрипы. Пульс — 72 в 1 минуту, ритмичный. АД—120/80. Анализ крови: Эр. —4 600 000, Нв —90 ед., Л —5500, РОЭ — 5 мм/час, лейкоцитарная формула нормальная. ВК ни методом флотации, ни в промывных водах, полученных при бронхоскопии, не обнаружены. ЭКГ: синусовый ритм, левограмма, низкий вольтаж основных зубцов, нарушение метаболических процессов в миокарде, удлинение электрической систолы сердца.

Рентгенологическое исследование: с обеих сторон деформированный легочный рисунок. В верхней половине единичные мелкие плотные очаговые тени. Слева за первым ребром полость размером 4—6 см, ограниченная тонкими линиями без признаков инфильтрации. На рентгенограмме в области левой верхушки — участок гипервентиляции, на томограмме на глубине 5—6—7 см выявляется полость, занимающая сегмент Si, окруженная маловаскулярной зоной, причем сосуды как бы огибали полость (рис. 8).

Трахеобронхоскопия: слизистая розовая, крупные бронхи проходимы, в просветах много слизистого секрета,

Спирограмма обнаруживает умеренную гипервентиляцию в покое (МОД 129% к должному) за счет углубления дыхания, при выраженном уменьшении ЖЕЛ (53,2% к должной), ММОД (41,8%

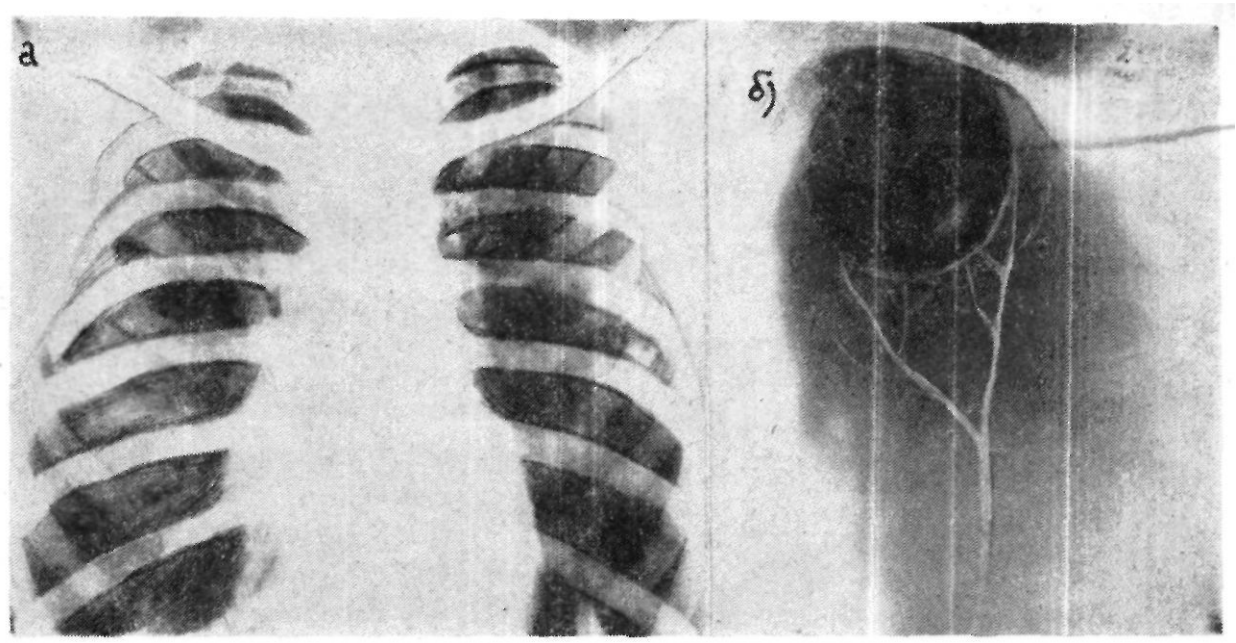


Рис. 8. Больной Д. На рентгенограмме (а) виден лишь умеренно перестроенный легочный рисунок, диафрагма опущена. На томограмме (б)—только очерченная булла, занимающая весь сегмент S<sub>4</sub>.

к должной) и резервов дыхания (34% должной величины). Нв $O_2$ , КИК, ДЭ не изменены. Гипоксемии нет.

Диагноз: хронический бронхит, ограниченная эмфизема легких и пневмосклероз с образованием воздушной полости слева.

Наличие полости и нарастание на протяжении года дыхательных расстройств послужили показанием к операции.

20/V через заднебоковой доступ произведена торакотомия. На глубине 2—4 см от плевры обнаружена пустая тонкостенная воздушная полость с умеренно уплотненной паренхимой вокруг. Второй буллезный участок расположен субплеврально. Часть сегмента  $S_2$  фиброзно изменена. Имеются плотные спайки с грудной стенкой, содержащие небольшое количество сосудов. Резецированы  $S_1$  и частично  $S_2$ . Так как после расправления легкого плевральная полость не заполнялась, выполнена трехреберная торакопластика. В послеоперационном периоде — тотальный ателектаз, ликвидированный отсасыванием секрета через бронхоскоп и промыванием бронхов раствором трипсина. Уже через месяц после операции улучшились вентиляционные показатели. Больной выздоровел. Гистологическое исследование удаленного препарата: межальвеолярные перегородки, окружающие полость, местами утолщены, пронизаны лимфоцитарными инфильтратами, местами истончены. Стенка полости состоит из фиброзной ткани и альвеолярного эпителия. Вблизи стенки и в ней самой не выявлено элементов бронха и признаков туберкулезного процесса.

Эта история болезни ясно демонстрирует возможность образования буллы в связи с альвеолитом, ее прогрессирования и течения с периодическими обострениями воспалительного процесса. Гистологические данные тоже указывают на наличие альвеолита как скрытого очага инфекции.

Больной П., 28 лет, поступил 25/VII 1966 г. с жалобами на боли в правой половине груди, приступы одышки, одышку при физической нагруз-

ке, небольшой кашель, который больной связывал с курением. Курит 12 лет, умеренно. 5 и 7 лет назад перенес воспаление легких. В прошлом году обнаружен плотный туберкулезный очаг в легких, не лечился, работал, температура всегда была нормальной. Объективно: общее состояние вполне удовлетворительное, температура тела нормальная. Над правой лопаткой — коробочный оттенок перкуторного звука. Там же при нагрузке выслушиваются свистящие хрипы. Сердечные тоны глуховаты. Акцент II тона на легочной артерии. Пульс ритмичный, 80 уд. в 1 минуту, АД—100/60. Печень не увеличена. В периферической крови гиперглобулия: Эр. —5 200 000, Нв — 15 г%, РОЭ — 2 мм/час.

На ЭКГ — нарушение проводимости в межжелудочковой перегородке, правая электрическая позиция сердца.

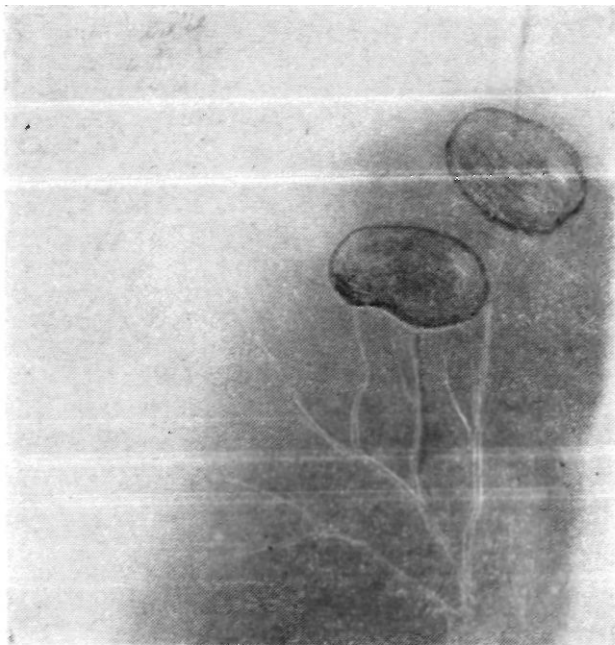
При рентгеноскопии на фоне повышенной прозрачности правой верхушки во втором межреберье обнаружен плотный очаг около 1,5 см в диаметре. Диафрагма стоит низко (на 10 ребре), функция ее хорошая. На томограмме вся верхушка представляет собой прозрачную аваскулярную область, отделенную от остальных отделов тонкой «волосной» линией. В  $S_2$  определяется плотная округлая тень с участками обызвествления (туберкулома?). Кнутри от нее видна овальная, горизонтально расположенная тень с тонко очерченными границами на уровне которых идущие вверх сосудистые ветви как бы обрываются (рис. 9).

Гипоксемии у больного не было. Исследование внешнего дыхания выявило гипервентиляцию в покое: МОД —200% к должному. ЖЕЛ, ММОД, резервы дыхания уменьшены.

Диагноз: туберкулез -~ ВК—• Ограниченная буллезная эмфизема легких. Эти заболевания и были показанием к операции.

При торакотомии, произведенной через боковой разрез в 4 межреберье справа, обнаружен большой пузырь, фиксированный двумя мощными спайками к верхней полой вене и куполу плевры позади нее. Булла исходит из  $S_6$  и оттесняет  $S_6$ . В том же  $S_6$

сегменте ниже пузыря на фоне буллезных изменений обнаружена плотная туберкулома. При раздувании легкого буллезный сегмент медленно *заполняется* — позже других областей и полностью не опорожняется. После раскрытия буллы произведена резекция  $S_2$  с помощью аппарата УКС.



*Рис. 9.*

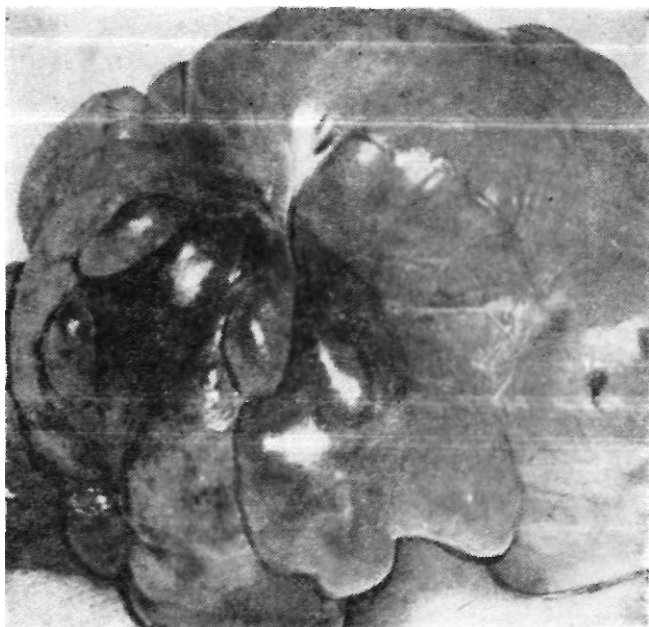
*Рис. 9.*

Легкое расправлено. В плевральной полости оставлено 2 дренажа. Послеоперационный период протекал без осложнений. Через месяц физическая активность и вентиляционные показатели восстановились. Через полгода вентиляционные показатели близки к должным, работает.

Микроскопическое исследование выявило туберкулому с участками обызвествления и творожистого распада и буллезные образования, стенки которых образованы спрессованным альвеолярным эпителием и фиброзной тканью. Вокруг пузырей

в участках легочной ткани очаги неспецифического воспаления, распространяющиеся и на стенку пузырей (рис. 10, 11).

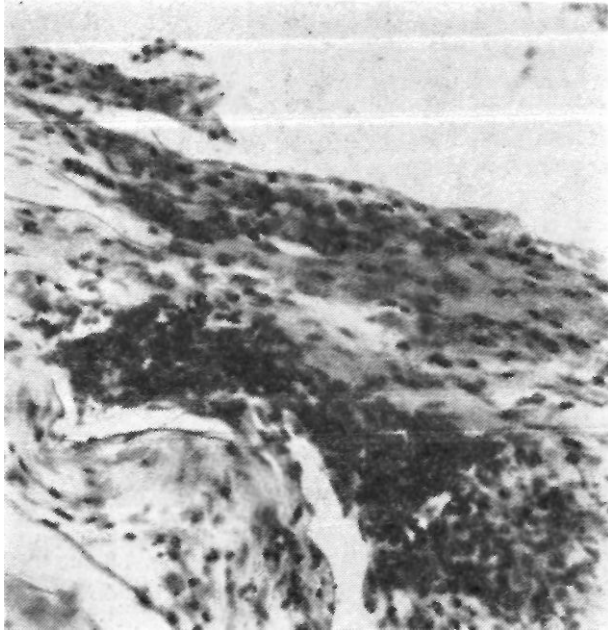Больной Ф., 25 лет, поступил 23/II 1966 г. с жалобами на одышку при ходьбе, боли в боку, слабый сухой кашель. Одышку отмечает с 1959 г.



*Рис. 10.* Макропрепарат: стенка большой буллы спереди срезана. В глубине видна туберкулома. Весь сегмент буллезно изменен.

Тогда при рентгеноскопии грудной клетки был заподозрен туберкулез. Три месяца лечился в больнице стрептомицином и ПАСКом, потом был на кумысолечении. После 1961 г. не лечился, периодически обследовался. 2/II 1966 г. во время работы внезапно появилась боль между лопатками и затрудненное дыхание. 20 дней пробыл в районной больнице на симптоматическом лечении. При по-

ступлении в клинику поставлен диагноз спонтанного пневмоторакса. При рентгеновском исследовании 24/11 выявлено, что правое легкое полностью поджато за счет воздуха в плевральной полости. Левый купол диафрагмы на 11 ребре ограничен в подвижности. Слева вверху участок гипервентиляции. -



*Рис. 11.* Участок воспаления и фиброза в стенке пузыря, образованного спрессованным альвеолярным эпителием. Гем.-эозин. Х10.

Манометрия плевры: -f-5/ + 2, после удаления 500 мл воздуха давление оставалось +5/+2. После подключения к отсосу и удаления значительного количества воздуха давление —22/—12. Легкое начало расправляться, но в последующую неделю пневмоторакс дважды рецидивировал, несмотря на повторное удаление воздуха при первом рецидиве и подключение активного дренажа при втором.

Периодически воздух большими порциями поступал в полость плевры. В синусе появился экссудат.

**Д и а г н о з:** ограниченная буллезная эмфизема, разрыв буллы. Рецидивирующий пневмоторакс. Это послужило показанием к операции.

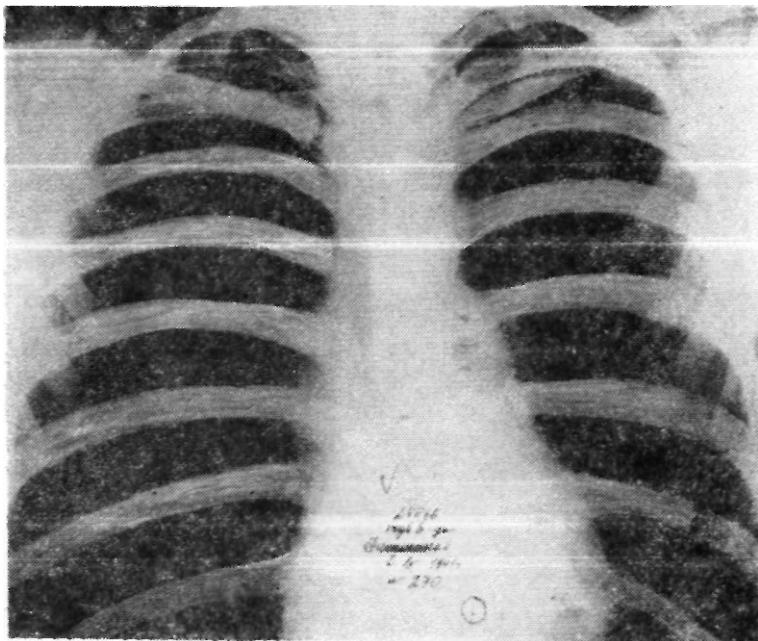
Торакотомия выполнена справа через переднебоковой разрез. В плевре оказалось около 150 мл серозной жидкости. При раздувании легкого под висцеральной плеврой, покрытой на всем протяжении тонкими плевральными наслоениями, обнаружен буллезный участок легкого: 5—6 пузырей диаметром от 3 до 5 см. Эти пузыри при раздувании легкого наполняются первыми, а при отсасывании долго не спадаются. Обнаружены две шнуровидные бессосудистые спайки от купола к верхушке легкого, обильно покрытой фибрином в области прикрепления снаек. Очевидно, спайка по соседству с буллезным участком и явилась причиной сохранения клапана и периодического повторного поступления воздуха в полость плевры. Легкое освобождено от наслоений фибрина. Часть Si, содержащая буллезный участок, резецирована с помощью УКС-25, шов покрыт пленкой циакрина. В плевральной полости на двое суток оставлено 2 дренажа. Послеоперационное течение гладкое. Выписан.

**Г истологическое исследование:** плевральный листок, составляющий стенку полости, истончен. В другом участке стенка состоит из тонких фиброзных волокон и спрессованного альвеолярного эпителия, местами с явлениями неспецифической воспалительной инфильтрации. Прилежащие альвеолы растянуты, их стенки истончены, местами фиброзно изменены. Отдельные очаги карнификации.

**Рентгенологическое исследование от 29/III** перед выпиской: правое легкое полностью расправилось, корни умеренно расширены, диафрагма справа на 9, слева на 10 ребре. Слеваверху остается участок гипервентиляции. Последнее побудило заподозрить ограниченную буллезную эмфизему и слева. Большой взят под диспансерное наблюдение (рис. 12, 13).

Пузыри, располагающиеся в одном и том же

сегменте, не всегда связаны между собой. Надавливание на один пузырь при раздутом легком не всегда вызывает увеличение другого, прямого воздушного сообщения между ними может не быть.

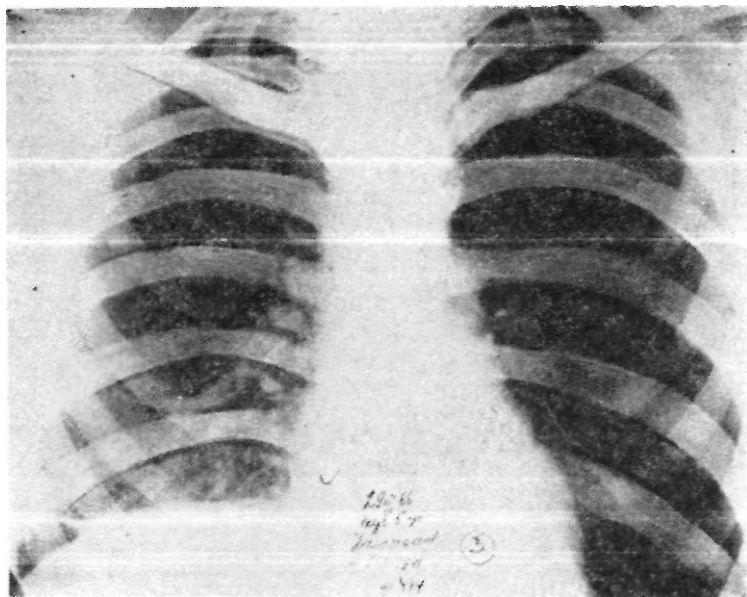


*Рис. 12.* Рентгенограмма перед операцией: правое легкое полностью поджато, средостение смещено влево, диафрагма опущена.

Если инфицируется один пузырь, инфекция не обязательно распространяется на другой. Инфицированный пузырь может быстро увеличиваться в размерах, что иногда также ведет к диагностическим ошибкам.

Больная А., 34 лет, работница совхоза, поступила 19/IV 1965 г. Жалуется на боли в левом боку, редкий кашель с трудно отделяемой мокротой, приступы одышки. 4 года назад после гриппа появились боли в боку и приступы одышки, часто

повторявшиеся в плохую погоду и во время работы. Приступы уменьшались от приема теофедрина. 4 года лечилась от туберкулеза, но состояние оставалось прежним, наблюдались приступы слабо-



*Рис. 13.* Через 25 дней после резекции буллезного сегмента справа. ^ Легкое расправилось. Правый купол диафрагмы на уровне верхнего края 9 ребра, левый опущен. Слева вверху — участок гипервентиляции.

сти, обычно после тяжелой работы, когда «закладывало грудь, кружилась голова, выступал холодный пот». В начале 1965 г. появились периоды, субфебрильной температуры и больная была направлена в клинику туберкулеза.

При поступлении состояние удовлетворительное, температура тела нормальная. При перкуссии и аускультации легких за исключением жесткого дыхания, слышимого всюду, патологии не выявлено. Spirogramma указывает на гипервентиляцию, в покое МОД — 236% от должного, остальные показатели (ЖЕЛ, ММВЛ, резервы дыхания) нор-

мальные. Сердечные тоны чистые, пульс — 70 уд. в 1 минуту, АД—120/80. На ЭКГ—синусовая тахикардия, левограмма. БК—• Анализ крови: Эр.—5 млн., Л—4400, формула нормальная. РОЭ—10 мм/час. Состав мочи нормальный.

При рентгеновском исследовании на уровне второго ребра слева—участки просветления, на боковой рентгенограмме сосудистый рисунок в области просветления более скудный. Округлая, четко очерченная тень сливается с рисунком корня, кнаружи от нее видна булла.

Заполненная круглая полость, в которой усматривался источник инфекции, явилась показанием к операции.

При торакотомии на верхушке *Sa* буллезный участок с плохо спадающимися при выдохе пузырями, глубже—округлое образование, напоминающее кисту. Последняя расположена рядом с сегментарным бронхом и оттесняет его. Произведена резекция SQ. Выздоровление.

Удаленная легочная ткань микроскопически на разрезе серовато-красного цвета, гипертрофическая. Под плеврой буллезный участок, глубже, на расстоянии нескольких сантиметров от него, полость, сообщающаяся с бронхом и переходящая в стенку последнего. Диаметр этой полости 3—4 см, толщина стенки менее 1 мм. В полости содержится немного мутного экссудата.

Микроскопия: стенка полости из тонкого слоя фиброзных волокон, местами с воспалительной инфильтрацией, вблизи стенки—участки перифокального воспаления, очаги карнификации, пневмо-склероз.

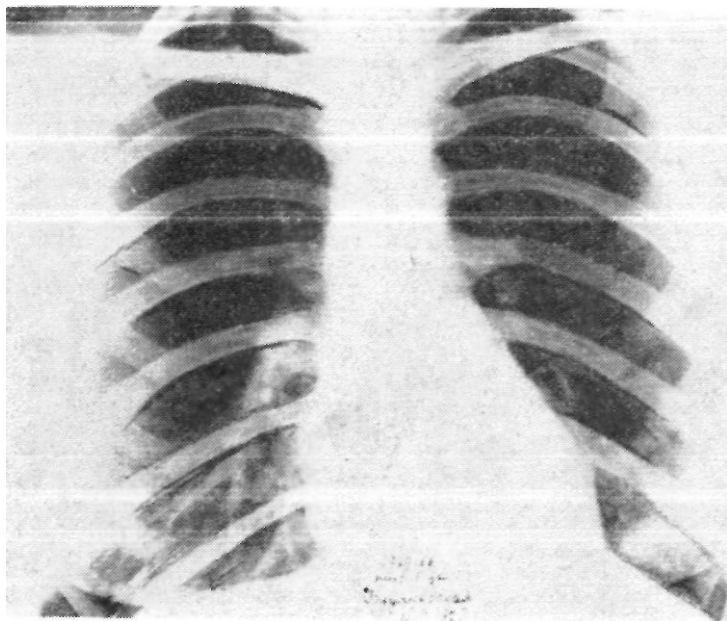
По-видимому, все полости (и субплевральные, и более глубокая) одинакового происхождения и являются следствием перенесенной бронхореспираторной инфекции.

В течение двух лет после операции приступы одышки у больной не возобновлялись. Работает.

Больная М., 40 лет, поступила 2/ХН 1966 г. Жалобы на слабость, одышку, усиливающуюся при движении, и приступы одышки, сухой или с не-

большим количеством мокроты кашель. Указанные, явления начали развиваться год назад *после перенесенной* пневмонии.

При поступлении состояние удовлетворительное, температура тела нормальная. В легких слева над

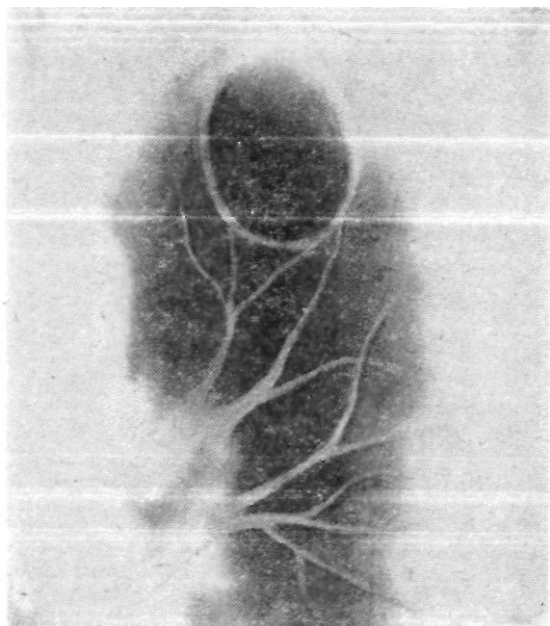


*Рис. 14.* Рентгенограмма перед операцией: прозрачность легочных полей в верхних зонах увеличена. Слева вверху *легочный рисунок* перестроен. Диафрагма с обеих сторон расположена на уровне 10 ребра.

лопаткой выслушиваются сухие хрипы и дыхание, напоминающее амфорическое (неотчетливо). Сердечные тоны *чистые, пульс— 70* уд. в I минуту, ритмичный, АД—100/50. При бронхоскопии на стенках бронхов комочки слизистой *мокроты*. На ЭКГ— синусовая брадикардия, левограмма. Состав мочи нормален. В крови 4,5 млн. эритроцитов, 13,9% гемоглобина, 6000 лейкоцитов, формула нормальная, РОЭ— 3 *мм/час*. Гипоксемии нет.

На рентгенограмме слева за ключицей выявля-

ется участок с ячеистой структурой. На томограмме на 9 срезе определяется большая полость с тонко очерченными четкими стенками, сосудистые тени как бы огибают ее, а сквозь нее просвечивает продольная исчерченность плевры. Полость эта впер-



- *Рис. 15.* Томограмма левого легкого той же больной: на 10 срезе — полость с четко очерченными контурами. С этими контурами сливаются тени сосудистых ветвей, огибающих *полость*. Определяется продольная линейная исчерченность.

вые обнаружена на томограмме 6 месяцев назад и *за этот* срок увеличилась, а стенки ее несколько уплотнились.

При анализе спирограммы выявлена умеренная гипервентиляция в покое. Остальные показатели приближаются к должным.

**Д и а г н о з:** хронический бронхит, ограниченная буллезная эмфизема или киста левого легкого.

Изменение размеров полости и приступы одышки явились показанием к операции.

16/1 произведена торакотомия. В S2 пальпируется втянутый рубец, под которым расположена



*Рис. 16.* Стенка воздушной полости состоит из спрессованного эпителия с участками фиброза и отложением черного пигмента. Гем.-эозин.Х76.

очень тонкостенная полость, сообщающаяся с бронхом. Окружающая легочная ткань воздушна. Произведена резекция 5г. В послеоперационном периоде — обострение бронхита. Через полтора месяца после операции выписана в хорошем состоянии.

Гистологическое исследование: стенка полости представлена спрессованным альвеолярным эпителием. Окружающие альвеолы растя-

нуты, местами слившиеся. В отдельных участках обнаруживается фиброз. Через год больная чувствует себя хорошо, при беге и быстрой ходьбе умеренная одышка, но приступов одышки больше нет (рис. 14, 15, 16).

Приступы одышки, возникающие у ряда больных ограниченной эмфиземой и прекращающиеся после операции, свидетельствуют о том, что участки ограниченной эмфиземы могут быть источником рефлекторного бронхоспазма. Очевидно, имеется и вазоспазм: участки с увеличенной прозрачностью, выявляемые при рентгеновском исследовании, значительно обширнее, чем области эмфиземы.

Вышеприведенные истории болезни иллюстрируют серьезность ограниченной буллезной эмфиземы, подтверждают связь этого заболевания с воспалением и возможность осложнений.

Почти все больные ограниченной эмфиземой относительно молоды и удовлетворительно компенсируют возникающие в связи с болезнью легочные нарушения. В пожилом возрасте мы наблюдали гораздо более распространенные процессы, которые не удается компенсировать даже при напряженной работе аппарата внешнего дыхания.

M. Patrick a. ass. подробно изучили, применяя и катетеризацию сердца с измерением давления в разных отделах легочной артерии, 10 больных с ограниченной буллезной эмфиземой и пришли к выводу, что длительное существование пузырей приводит к распространению болезни, легочной гипертонии, образованию шунтов справа налево и развитию легочного сердца.

Мы не можем согласиться с З. А. Гастевой, относящей к собственно эмфиземе только диффузную гипертрофическую форму болезни и считающей ограниченную эмфизему «другой болезнью», не имеющей ничего общего с диффузной эмфиземой легких. У этих двух форм эмфиземы разный прогноз, они характеризуются несоизмеримой по тяжести клинической картиной, но они различаются между собой не более, чем диффузный и ограниченный перитонит. У них сходные этиологические и патогенетические механизмы и ограниченная эмфизема, прогрессируя, может стать распространенной.

У всех наших больных ограниченной эмфиземой основные клинические проявления были те же, что и при диффузной, но менее выражены. У всех в анамнезе — респираторные инфекции, при бронхоскопии выявляется неспецифический бронхит, а гистологически во всех удаленных буллезных участках обнаружено воспаление или его следы.

Основная жалоба больных — одышка при нагрузке. Но гипервентиляция определяется и в покое: МОД увеличен у всех больных, то есть для обеспечения нормального газообмена требуется напряжение аппарата внешнего дыхания. Вначале это происходит за счет углубления дыхания и поэтому не ощущается как одышка. Так как значительные участки легких интактны, газы крови нормальны. Но ЖЕЛ, МВЛ, резервы дыхания у большинства больных уменьшены. Бронхо- и вазоспазмы, источником которых является область эмфиземы, и вспышки инфекции могут способствовать переходу ограниченной эмфиземы в диффузную.

Такой переход произошел у одного нашего больного в течение нескольких лет.

Больной Щ., 39 лет, поступил в клинику 27/III 1967 г.

Жалуется на одышку, сердцебиение, кашель с мокротой, общую слабость, головную боль. До 30 лет был здоров, служил в армии, выполнял тяжелые сельскохозяйственные работы. В 30 лет заболел двусторонней пневмонией, по поводу которой 2 месяца лечился в стационаре. Спустя месяц после гриппа повторно перенес воспаление легких. После этого отмечал одышку при нагрузке и в холодную погоду.

Рентгеноскопия патологии не выявила. Одышка постепенно нарастала, больной 2—3 раза в год поступал в больницу с обострениями бронхита. Через 2 года при рентгеноскопии обнаружены участки гипервентиляции в обеих верхушках, больше слева. Больной уже не мог совершать быстрых движений и поднимать тяжести. В 1965 г. переведен на инвалидность II группы. В 1967 г. состояние стало критическим и консервативная терапия н'е приводила к какому-либо улучшению. При поступлении в клинику была «классическая картина тяжелой распространенной эмфиземы легких: бледно-серая кожа, цианоз слизистых, бочкообразная грудь с верхнегрудным типом дыхания при участии вспомогательных мышц.

> В нижних отделах обоих легких на фоне ослабленного дыхания выслушивались сухие и влажные звучные хрипы, а вверху слева — свистящие. Сердечные тоны глухие, пульс — 100 в 1 минуту, АД — 115/70. Несмотря на увеличенный МОД, у больного наблюдались гипоксемия,

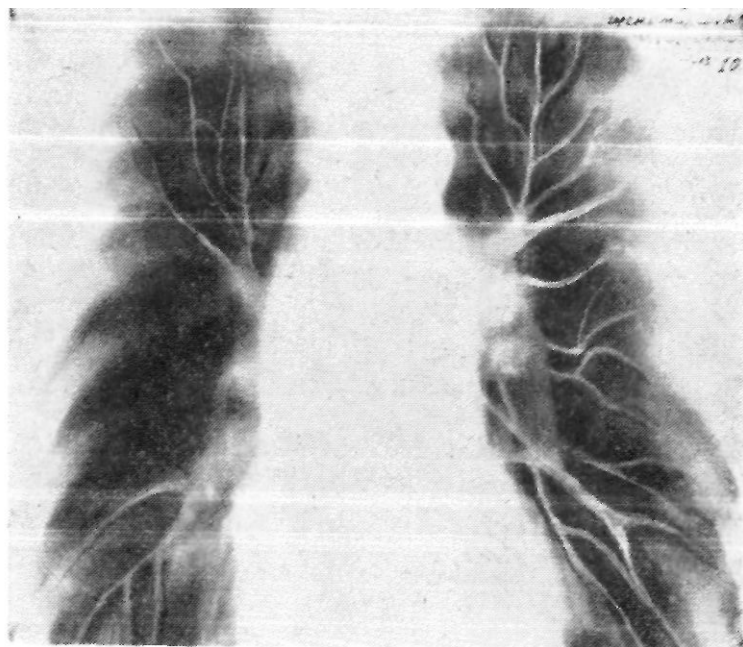


Рис. 17.

гиперкапния и декомпенсированный респираторный ацидоз со снижением  $P_h$  до 7,26.

Рентгенологическое исследование выявило очень распространенное поражение: грудная клетка с расширенными межреберьями, легочные поля большие, пневматизация *на* вдохе *на* выдохе не изменяется, правый купол диафрагмы *на* вдохе *на* уровне 10 межреберья, *на* выдохе — *на* 10 ребре, левый соответственно *на* уровне 10 и 11 ребер, диафрагма уплощена, больше слева, левый боковой синус  $53^\circ$ , оба корня фиброзно изменены,

легочный рисунок в прикорневых зонах усилен, сердце увеличено за счет правого желудочка, на переднем контуре выбухает конус легочной артерии, пульсация снижена и учащена. На томограмме (рис. 17) видно, что поражение неодинаково по всем отделам легких — справа легкое резко обеднено сосудами. Многочисленные ветви в верхнем и нижнем отделах нормальной ширины, определяются обширные бессосудистые сверхпрозрачные *области*, по-видимому, занятые буллами, распространяющимися на  $\frac{3}{4}$  объема легкого, слева сосудистая сеть обильная, распространяется до периферии, но на периферии вверху сосудистый рисунок перестроен, сосуды местами раздвинуты, по-видимому, из-за образования булл.

Рентгенологическая картина не позволяет безоговорочно отнести заболевание ни к диффузной, ни к ограниченной форме эмфиземы.

О. Abbot, Delague a. ass. правы, утверждая, что всегда или почти всегда заболевание начинается с ограниченного поражения одного или нескольких участков легкого, а потом уже становится распространенным. Наличие буллезных участков они считают не столь важным. Некоторые формы эмфиземы легких могут протекать без пузырей, но в смысле отрицательного бронхо- и вазоспастического влияния и образования воздушной ловушки играют такую же роль, как и ограниченная пузырчатая эмфизема. Аналогичные наблюдения приводят в последнее время Ф. Г. Углов и соавторы относительно хронического сегментарного бронхита. Возможно, что такие больные, находясь в субклиническом периоде, с хорошо компенсированной функцией, редко обращаются за медицинской помощью и поэтому проявления ограниченной эмфиземы менее изучены клиницистами и особенно рентгенологами, чей диагноз в этом периоде имеет наибольшее значение. Не случайно, что ограниченная эмфизема часто распознается лишь во время операции по другому поводу (киста, саркоидоз, туберкулез и т. п.). Только после многократных клинико-рентгенологических сопоставлений, включающих и операционные находки, рентгенологи начали обращать внимание на вышеуказанные симптомы и ставить хотя бы предположительный диагноз до операции. Так, Н. и С. Gotsching (1966) на 1250 тысяч жителей Зюдбадена, осмотренных в 1960—1964 гг., выделили 50 человек с ог-

раничен'ной эмфиземой. У 12 было двустороннее поражение, клинические проявления вначале отсутствовали, были видны лишь участки просветления. Постепенно заболевание прогрессировало, развивалась диффузная эмфизема, для профилактики которой авторы производили резекцию измененного отдела.

Хирурги, оперировавшие по поводу эмфиземы (J. Head a. ass., O. Abbot a. ass., C. Stringer a. C. Burnett), считают реальной диагностику не только буллезной, но и везикулярной локальной эмфиземы и полагают, что операция в этом периоде может привести к длительному успеху.

Именно к этим случаям относится приведенная нами в эпиграфе поговорка английских врачей «диффузную эмфизему можно вылечить, пока ее еще нет».

Итак, своевременное распознавание и лечение ограниченной легочной эмфиземы во многих случаях вполне возможно, оно предупреждает распространение процесса и развитие диффузной эмфиземы легких.

Каково же наиболее рациональное вмешательство при ограниченной эмфиземе?

В литературе описаны: дренаж по Мональди, лобэктомии и резекции участков, содержащих буллы, и, наконец, иссечение стенок пузырей с ушиванием бронхиальных ходов, ведущих в их полость. O. Abbot предлагает сочетать резекции с невротомиями.

Операция Мональди была предложена в 1938 г. для лечения туберкулезных каверн и в некоторых случаях дает удовлетворительный результат и при эмфиземе (L. Sensening a. T. Rodman, 1962; T. Cooke a. B. Shaff, 1963). Она состоит из двух этапов: на первом — образуют сращения между висцеральной и париетальной плеврами над областью буллы. Второй этап заключается в прокалывании пузыря и установлении подводного дренажа на 3 дня. Если воздух продолжает притекать в пузырь, устанавливают постоянное отсасывание ( $-10-20$  мм  $H_2O$ ) на 3 недели.

Наибольший материал по поводу операции Мональди при эмфиземе приводят J. Head и сотрудники. Они произвели ее у четверых больных с неосложненными буллами, у 7 больных с сопутствующей распространенной эмфиземой и у 2 — с локальной эмфиземой и буллезными участками. У 5 больных эта операция комбинировалась с резекцией. Двое больных умерли сразу.

У выживших непосредственные результаты были хорошими, однако заболевание прогрессировало и в различные сроки привело к смерти.

Операция Мональди имеет существенные недостатки: она непригодна при бронхиальных кистах (ошибочно принятых за буллы), так как их высланные эпителием стенки не склеятся даже при отсасывании, производится как бы вслепую или после торакоскопии, не может привести к ликвидации нескольких булл, если они не связаны между собой, требует в большинстве случаев длительного послеоперационного отсасывания, что чревато развитием инфекции и, как показали J. Head и другие, не предупреждает прогрессирования болезни. Ее существенный недостаток — двухмоментность, необходимость предварительного образования сращений между плевроми. Наконец, она может оказаться вообще безуспешной. Нередки случаи, когда при спонтанном пневмотораксе, возникшем после разрыва эмфизематозного пузыря, не удается расправить легкое даже рано начав по Мональди будет безуспешным и без пневмоторакса. Выбор операции Мональди часто продиктован страхом перед торакотомией при лечении некоторых очень тяжелых, задышающихся больных с большими пузырями. У таких больных O. Clagett (1949), D. Dugan a. P. Sampson (1950) предлагают отсасывать воздух через иглу для подготовки к торакотомии. H. Lilienthal (1929), C. Crowel a. J. King (1933) рекомендуют продолжительный дренаж через катетер, введенный в полость пузыря, что, по их наблюдениям, приводит к частичной декомпрессии, уменьшению одышки и кашля. Эти манипуляции оправданы только при быстром накоплении воздуха в пузырях, но они могут осложниться напряженным пневмотораксом, инфекцией, кровотечением. Поэтому в случаях средней тяжести, когда нет «исчезающего легкого», лучше обходиться без пункции.

Торакотомия представляет значительно меньше опасностей, особенно для больных с респираторной недостаточностью, зависящей от сдавления пузырями и кистами. Сделанная под интубационным наркозом, когда легкое удастся сейчас же расправить, она гораздо быстрее ликвидирует дыхательные расстройства и гипоксемию у больных эмфиземой, чем другие способы. Торакотомия позволяет произвести ревизию всего легкого, точно оп-

ределить характер и размеры поражения и соответственно этому строить план операции.

Возможны следующие вмешательства: 1) лобэктомия, 2) резекция сегмента, 3) вскрытие и ушивание пузыря, 4) удаление части висцеральной плевры с ушиванием всех бронхиоларных ходов, ведущих в пузырь («снятие крыши» при субплевральных пузырях). 5) сочетание любой из этих манипуляций с денервацией, 6) сочетание любой из этих манипуляций с париеальной плеврэктомией.

Если при лобарной эмфиземе новорожденных, связанной с дефектом развития бронха, никто не оспаривает целесообразности лобэктомии, то при ограниченной буллезной эмфиземе она дискуссионна. Впечатление от рентгенологического исследования, указывающего, что пузырь занимает всю долю и в ней нет нормальной легочной ткани, в большинстве случаев обманчиво: всегда какая-то часть доли оказывается оттесненной, сдавленной, но после расправления способна участвовать в газообмене. Поэтому при истинно ограниченной буллезной эмфиземе лобэктомия не представляется необходимой. Она не причинит значительного ущерба, если остальное легкое здорово и нет предпосылок для развития заболевания в остальных долях. Но такое условие трудно гарантировать, если болезнь развивается на фоне или после диффузного воспалительного процесса, особенно бронхита. Рентгенологически не всегда выявляются ранние формы распространенной эмфиземы, а при торакотомии ориентировка лишь по цвету и тургору легочной ткани при начальных поражениях не исключает ошибки. Точный диагноз дает только биопсия.

У больного с более или менее распространенным процессом лобэктомия нецелесообразна, так как при этом приносит в жертву сдавленная, но пригодная к функции ткань, окружающая пузырчатую область. Те же соображения можно высказать в отношении менее обширной резекции. Поэтому лобэктомия и сегментарная резекция оправданы лишь в случае, когда удаленный участок не содержит пригодных для функции элементов, если сегмент фиброзно изменен, сморщен, если кроме эмфизематозных булл в нем обнаруживаются другие патологические очаги — туберкулома, киста и т. д. Во всех остальных случаях надо стремиться к наиболее

консервативной операции, заключающейся во вскрытии пузыря или удалении его «крыши», состоящей из висцеральной плевры, тщательном ушивании всех входящих в пузырь бронхиоларных ходов и в сближении стенок полости с минимальным захватом подлежащей легочной ткани.

При отсутствии больших пузырей, если участок ограниченной эмфиземы невелик, он может быть резецирован вместе с малыми пузырями, если же он занимает долю или несколько участков в разных долях, можно попытаться произвести ту же операцию «снятия крыши» с пузырями. Если пузыри невелики и изолированы, их можно ушить или перевязать на зажимах путем захватывания в складку поверхностных участков легкого. Двух-пятилетнее наблюдение за больными, перенесшими вышеописанную операцию, показало, что после нее у многих возникают новые буллезные эмфизематозные участки, заболевание прогрессирует и приводит к легочному сердцу и даже к смерти (J. Head a. ass., D. Sensenning a. T. Rodman, F. Allbritten a. J. Templeton). Несмотря на прогрессирование болезни, J. Head и соавторы считают операцию оправданной, так как она на некоторое время улучшает состояние больных и отодвигает драматический конец. Дополнение же операции плеврэктомией в значительной мере предупреждает прогрессирование болезни и образование новых буллезных участков. P. Thomas a. P. Gebauer произвели плеврэктомию у 18 больных буллезной эмфиземой (часть из них с повторным спонтанным пневмотораксом). Ни у одного из 10 больных, прослеженных более 2—3 лет, они не выявили прогрессирования болезни, а также пневмоторакса на оперированной стороне, тогда как на противоположной, где плевральная полость была свободна, пневмоторакс повторялся. Авторы считают, что облитерация плевральной полости предупреждает образование булл. Они, как и W. Crenshaw a. D. Rowles, Patrick a. ass., полагают, что сосуды, прорастающие из грудной стенки в легкое, улучшают его питание, что может предупредить дальнейшую легочную дегенерацию и открытие шунтов со сбросом крови справа налево.

Наши экспериментальные данные и клинические наблюдения подтверждают эту точку зрения.

Подлежат уточнению показания к торакопластике и невротомии. Торакопластика в большинстве случаев

не является. необходимой, а иногда даже вредна и способствует прогрессированию болезни.

Буллезные участки и участки локальной эмфиземы занимают значительно большее анатомическое пространство, чем нормальное легкое, оттесняют другие доли, что может привести к сдавлению и перегибам сосудов, бронхов и бронхиол, задержке секрета, нарушению бронхиальной проходимости. Все это создает условия для застоя, инфекции и распространения эмфиземы.

Ликвидация пузырчатых областей или участков локальной эмфиземы без пузырей позволяет легкому расправиться и восстанавливает анатомическое положение бронхиального дерева. Возникающее при этом компенсаторное растяжение легкого не является эмфиземой, не сопровождается нарушением кровоснабжения и бронхиальной проходимости. В таких случаях торакопластика не нужна и даже вредна. Deterling описал больного, которому произвели обширную резекцию верхней доли по поводу пузырчатой эмфиземы, хотя пузырчатые области были и в другой доле. Образовавшаяся полость была заполнена ивалоновой губкой, воспрепятствовавшей расправлению других отделов легкого, эмфизема стала прогрессировать и спустя 5 месяцев больной умер. На секции выяснилось, что тампонада ивалонном помешала расправлению бронхов (они остались перегнутыми), что способствовало прогрессированию эмфиземы — пример, наглядно показывающий отрицательные последствия торакопластики.

Однако совсем отказываться от этой операции не следует. Если производится обширная резекция и после раздувания легкого плевральная полость не выполняется, можно тампонировать ее синтетическими препаратами или выполнить частичную торакопластику. Верхняя трехреберная торакопластика без удаления головок ребер в сочетании с частичной резекцией была сделана двум нашим больным и в последующие годы у них не отмечено прогрессирования болезни.

Методику деинервации при эмфиземе разработали O. Abbot и сотрудники, которые применяли эту операцию с 1974 г., и независимо от них — W. Crenshaw в 1952 г.

При операции на одной стороне удалялся звездчатый узел и первые 6 грудных. При операции справа

вагус пересекался ниже правого возвратного нерва, слева перерезывались (по технике, описанной Blades и сотр.) все парасимпатические волокна, идущие от вагуса к корню. Кроме того, производилась денудация легочной артерии. При двусторонней операции удаляется только один звездчатый узел, а другой сохраняется.

Авторы усматривали смысл операции в снятии рефлекторного бронхо- и вазоспазма, исходящего из области фокальной эмфиземы. Но результаты, полученные O. Abbot и соавторами от одной только операции на нервах, неудовлетворительны. Из 19 больных, которым была проведена двусторонняя (8), или односторонняя

Таблица 4

Операции, выполненные по поводу ограниченной эмфиземы легких

Снятие «крыши»* и ушивание больших пузырей	Субсегментарные и сегментарные резекции	Лобэктомии	Частичная торакопластика	Частичная плеврэктомия. обработка тальком
3	28, у 4 в сочетании со снятием «крыши»	2	2 в сочетании с резекцией	25

(11) операция, у 11 не было клинического улучшения, у 2 было умеренное и только у 5 выраженное улучшение. Причем у 4 из этих 5 больных был легочный фиброз без растяжения. Авторы в последующем отказались от одной плексотомии, а производили ее в сочетании с резекцией измененных участков.

Хороший результат, полученный авторами у больных пневмосклерозом — прекратились приступы одышки, давление за грудиной, улучшилось общее состояние, показывает, что операция целесообразна у больных с выраженным бронхоспастическим компонентом болезни.

При ограниченной эмфиземе мы ни разу не прибегали к операции на нервах, поскольку удалялся

источник патологической импульсации. Операции, выполненные нашим больным, представлены в таблице 4.

Лобэктомия была произведена в связи с наличием в той же доле кисты и выраженного пневмосклероза со сморщиванием доли. Субсегментарные резекции можно рассматривать как «снятие крыши» и ушивание пузырей, так как нормальная легочная ткань не удалялась, а лишь иссекался буллезный участок с применением механического шва. Как мы уже указывали, применение аппаратного шва делает эти операции надежными, хотя против них и возражали некоторые авторы, опасавшиеся, что пересечение бронхов и бронхиол в разных направлениях не позволит осуществить контроль за утечкой воздуха. Лишь у одного нашего больного воздух выделялся через дренаж около 90 часов. Применение постоянного отсасывания ликвидировало утечку воздуха и дренаж был удален на четвертые сутки. У двух больных в послеоперационном периоде на четвертые и пятые сутки возникли ателектазы, ликвидированные лечебной бронхоскопией с отсасыванием слизи и промыванием бронхов растворами трипсина. Послеоперационный период при отсутствии осложнений протекал легко. Дренажи удалялись через двое суток. На 4—7-й день больные начинали вставать. Показатели внешнего дыхания только у 2 больных нормализовались через 3 недели, у 4 они почти достигли нормальных цифр. У 27 больных при полной физической активности сохранялась гипервентиляция в основном за счет углубления дыхания. ЖЕЛ, ММОД и резервы дыхания были уменьшены. Гипоксемии не было. Больные выписаны из клиники через 14—15 дней после операции. Все, кроме одного, который и до операции не работал (3—4 года), возвратились к труду. В отдаленные сроки осмотрено 29 больных. Все они живут как здоровые люди и активно трудятся. Приступы одышки, неприятные ощущения в груди после операции не возобновились. Продолжающие курить немного кашляют. У 4 больных старше 35 лет сохранилась одышка при нагрузке. У 6 больных при отсутствии указаний на одышку обнаружена гипервентиляция при умеренно сниженных ЖЕЛ, ММОД и резервах дыхания — это 2 больных после лобэктомии и 4 больных с выявленной до операции слабой диффузной эмфиземой легких с более

резким локальным поражением. Прогрессировании эмфиземы у них не обнаружено.

Таким образом, наши наблюдения и данные литературы позволяют считать, что ограниченная эмфизема легких может быть следствием различных предшествующих воспалительных процессов в легких и бронхах.

Ограниченная эмфизема может стать источником бронхоспазма, вазоспазма, повторных вспышек инфекции, что приводит к распространению болезни.

Операция при ограниченной эмфиземе не тяжела, избавляет больных от многих тягостных симптомов. Часто предотвращает и, несомненно, замедляет прогрессирование болезни.

Операция показана, если: 1) область эмфиземы увеличивается, 2) имеются приступы одышки или боли в груди, 3) в булле или вокруг нее обостряется инфекция.

Все больные с подозрением на ограниченную эмфизему легких должны быть взяты под наблюдение, чтобы в случае развития и распространения процесса своевременно включить оперативный метод лечения.

При ограниченной эмфиземе наиболее рациональная операция — иссечение измененного, неспособного к осуществлению дыхательной функции участка; если буллы велики, — «снятие крыши», ушивание бронхиолярных отверстий, открывающихся в пузырь, или перевязка отдельных, не сообщающихся друг с другом булл у их основания.

Для предупреждения рецидивов и прогрессирования эмфиземы рационально создание дополнительного окольного кровоснабжения легких, что достигается пневмоторакопексией.

## Глава V

### ЛЕЧЕНИЕ СПОНТАННОГО ПНЕВМОТОРАКСА, ОСЛОЖНЯЮЩЕГО ЭМФИЗЕМУ ЛЕГКИХ

«В 80—90% случаев спонтанный пневмоторакс связан с буллезной эмфиземой легких».

*Н. В. Антелава и Э. И. Магулариа,*

*1964 г.*

На возможность развития пневмоторакса в связи с эмфиземой указал еще Лаэннек. А. Dewilliers в 1826 г. привел данные о трех больных, у которых пневмоторакс был вызван разрывом эмфизематозных пузырьков. J. Adams (1886) описал многолетний хронический пнев\*моторакс, Н. Gabb (1882), Н. Galliard (1888), Д. И. Верюжский (1901)—рецидивирующий пневмоторакс на почве эмфиземы. Смерть от пневмоторакса, осложнившего буллезную эмфизему, наблюдали I. Hajaschi (1911), В. Fischer-Wasels (1927). Главной же причиной спонтанного пневмоторакса считали туберкулез, хотя уже в 1923 г. В. А. Чуканов еще раз подтвердил возможность разной этиологии этого заболевания. В последующие годы участились описания спонтанного пневмоторакса, не связанного с туберкулезом, но так как не у всех больных была распознана и указана его причина, возникли такие, лишенные конкретного содержания определения, как «идиопатический», «эссенциальный», «доброкачественный» пневмоторакс, или «спонтанный пневмоторакс здоровых людей».

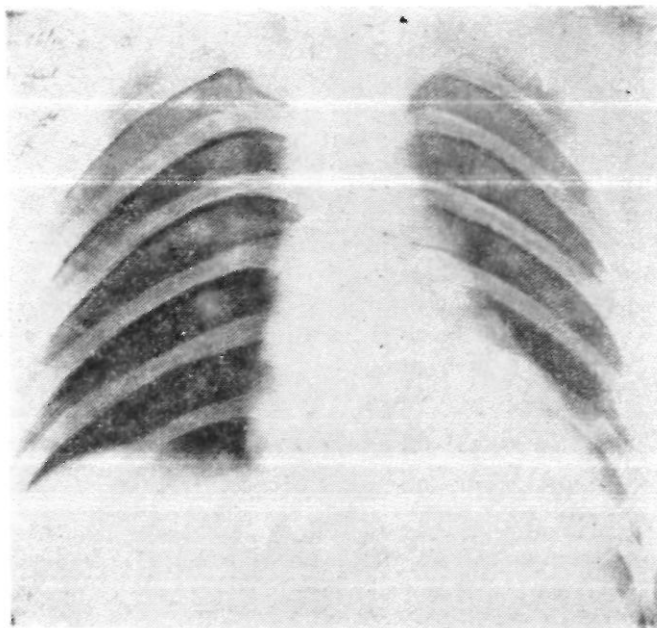
Н. Kjaerhard, описавший в 1932 и 1933 гг. 51 спонтанный пневмоторакс у «здоровых», полагал, что его причиной во всех случаях были пузырчатые изменения

легких, как врожденные, так и развивающиеся по соседству с рубцами или связанные с атрофической дегенерацией легких.

Мы изучили 164 взрослых больных спонтанным пневмотораксом. Только у двух из них причиной был прогрессирующий туберкулез легких, у одного — абсцесс легких, у другого — рак. У остальных причиной спонтанного пневмоторакса были, по-видимому, воздушные полости в легком. Часть этих больных обследовались повторно и находились под наблюдением от 1 до Шлет. Возраст больных большей частью колебался от 25 до 35 лет. Это примерно соответствует литературным данным: старше 40 лет из 153 больных у Н. Д. Чудновского было 53, у Мейера, Нико и Карро из 53—17, у В. И. Стручкова, Б. П. Федорова, Г. Л. Воль-Эпштейна из 25—9.

Только у 14 из 160 наших больных не было указаний на перенесенные легочные заболевания, у 13 из них пневмоторакс развился как бы на фоне общего здоровья, хотя у одного в анамнезе тяжелая общая контузия, а у двух — хроническая язва желудка. У остальных в момент обследования или в анамнезе выявлены одно или несколько легочных заболеваний. Туберкулез легких в анамнезе был у 56 больных, причем все они к моменту развития спонтанного пневмоторакса считались излеченными, у трех были плотные очаги в верхушках и никакого противотуберкулезного лечения они не получали, а 53 уже были сняты с учета. У двух больных была положительная реакция Пиркета без клинических проявлений туберкулеза. Бронхит, повторявшийся ежегодно и длившийся по 2—4 месяца, был у 12 больных, пневмосклероз — у 14, бронхиальная астма — у 12. 24 больных сообщили, что они не реже 2—3 раз в год болеют гриппом, во время которого отмечаются кашель и боль в груди. Выраженная эмфизема легких обнаружена у 14 больных, у 9 из них она была распространенной и больные в прошлом по поводу этого заболевания неоднократно лечились в стационаре и амбулаторно. У 18 в анамнезе была пневмония, у 4 из них повторная. У одной из наших больных буллезная эмфизема развивалась на фоне пневмонии и мы наблюдали все этапы развития булл и последующего пневмоторакса. Приводим наблюдение.

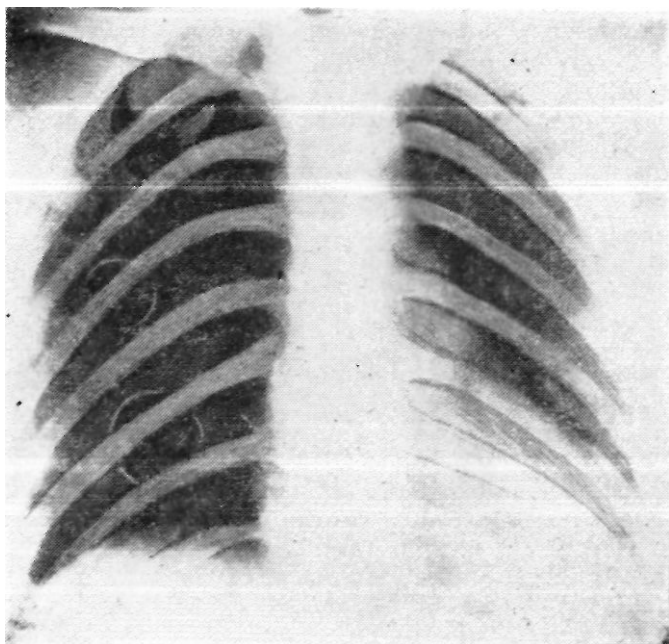
Больная К., 16 лет, поступила в клинику 6/VIII 1966 г. по поводу обострения хронического неспецифического сакроилеита, которым страдала с 4-летнего возраста. В 1964 г. был удален секвестр. В клинике был вскрыт затек, но так как воспалительный процесс не ликвидировался и ос-



*Рис. 18.* Больная Г. Рентгенограмма сделана в первый период пневмонии, буллезных изменений в легком не видно.

ложился двусторонней бронхопневмонией, проводилось лечение антибиотиками (пенициллин 600 тыс. ед. и стрептомицин 1 млн. ед. в сутки). Применялось общеукрепляющее лечение, переливание крови и плазмы. Спустя 10 дней количество инфильтративных теней в легких уменьшилось, но выявились множественные пустые кольцевидные полости с тонко очерченными контурами. Под влиянием сигмомицина и преднизолона состояние улучшилось. Температура тела стала нормальной,

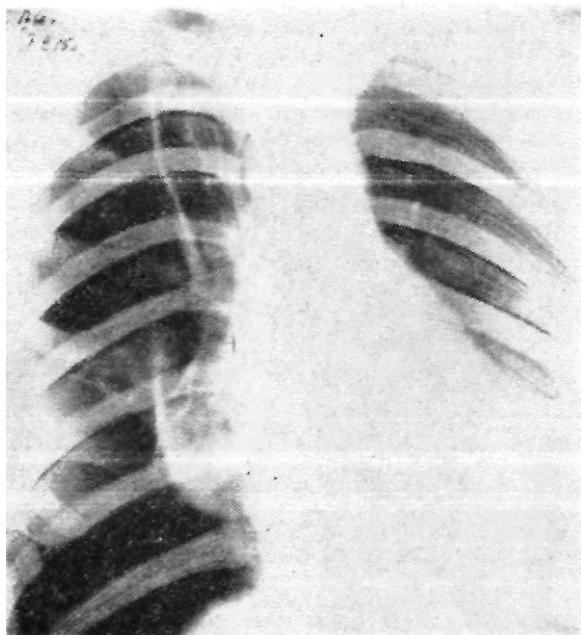
появился аппетит, уменьшилась анемия, почти заэпителизовалась рана. 2/IX развился спонтанный пневмоторакс в результате прорыва пристеночного пузыря, что было хорошо видно на рентгенограмме. Легкое было поджато на <sup>3</sup>Д за исключением участка, фиксированного спайкой. Так как



*Рис. 19.* Больная Г. Спустя неделю. На фоне разрешающейся пневмонии появились участки с повышенной прозрачностью и нечеткие кольцевидные тени.

пневмоторакс не нарастал, то 4 дня проводилась консервативная терапия. На 5 день воздух из плевральной полости удален отсасыванием. После окончания отсасывания давление в плевре—8/—4. В последующем больная быстро поправилась, но буллы на рентгенограмме оставались видимыми, количество их не изменялось. Через год больная практически здорова, учится, при физической нагрузке—умеренная одышка. Буллы видны только справа, в том же количестве (рис. 18—21).

Данная история болезни очень демонстративно иллюстрирует возможность образования ограниченной буллезной эмфиземы в процессе воспаления. Возможно, что какую-то роль в развитии пневмоторакса сыграло фибролитическое действие примененных нами гормонов, но буллезные изменения выявились в легких до их на-



*Рис. 20.* Больная Г. Пневмоторакс, средостение смещено влево. По краю поджатого легкого, особенно в участках, фиксированных спайками, видны буллы.

значения, по мере рассасывания пневмонических фокусов. Не исключено, что даже нераспространенные очаги воспаления могут привести к образованию полости в легком, которая при особых условиях вентиляции в данной области может увеличиваться.

Э. С. Бинецкий (1965) также обнаружил у 12 из своих больных спонтанным пневмотораксом клинически проявляющуюся эмфизему легких, а у 3 туберкулез.

Большинство исследователей, выяснявших причины

пневмоторакса с помощью томографии, бронхоскопии и особенно торакоскопии, как правило, обнаруживали у своих больных легочные заболевания, сопровождавшиеся развитием ограниченной или распространенной буллезной эмфиземы или кисты легкого. Н. В. Осипов из 5 больных, которым была сделана торакоскопия при

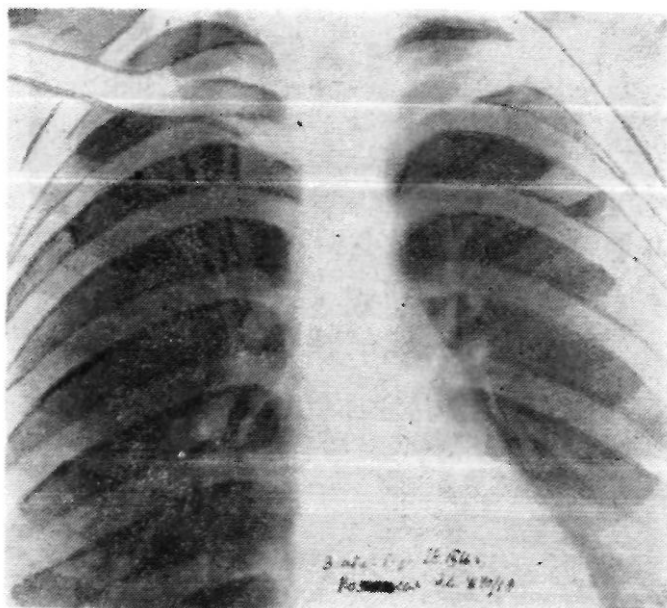


Рис. 21. Больная Г. Легкое расправилось. Буллы сохраняются.

спонтанном пневмотораксе, у 2 обнаружил кисты, у 3 — эмфизематозные буллы. Н. Joint a. R. Laird при 26 плевроскопиях 11 раз обнаружили эмфизематозные буллы, 14 раз — рубцы после их заживления, 1 раз плевроскопия была негативной. А. Мейер, Ж- Нико, Ж- Карро у 11 из 15 больных при плевроскопии выявили буллезную эмфизему.

Спонтанный пневмоторакс может осложнять и распространенную и ограниченную эмфизему, он может возникнуть и при других заболеваниях. Объединение этих пневмотораксов в группу «спонтанный нетуберку-

лезный пневмоторакс» еще можно было оправдать в начале века, когда большинство случаев его связывали с туберкулезом. Но накопление большого числа наблюдений, выяснивших, что в клинической патологии преобладает нетуберкулезный пневмоторакс, требует уточнения его причин. И уже совершенно неудовлетворительно название «пневмоторакс здоровых» для характеристики больных ограниченной буллезной эмфиземой, которая до определенного времени клинически не проявляется и первым симптомом которой является пневмоторакс.

Данные литературы и собственных наблюдений позволяют представить следующую схему этиологии спонтанного пневмоторакса:

- 1) связанный с прогрессированием туберкулеза (прорыв тонкостенной каверны или расплавление субплеврально расположенного казеозного очага);
- 2) осложняющий легочные нагноения и распадающиеся опухоли;
- 3) связанный с разрывом врожденных легочных кист;
- 4) возникающий в связи с ограниченной буллезной эмфиземой, развившейся на почве сегментарного бронхита, ограниченного пневмосклероза, пневмокониоза, силикоза и др. пылевых болезней, туберкулеза, большей частью излеченного, опухолей;
- 5) возникший в связи с распространенной эмфиземой легких;
- 6) метапневмонический (главным образом у детей, связанный с острыми буллезными изменениями легких).

Туберкулез, в прошлом считавшийся первенствующим в происхождении пневмоторакса, сейчас не является основной его причиной. Так, по А. Я. Штернбергу (1921), спонтанный пневмоторакс осложняет туберкулез в 6%, М. П. Максимчук (1928), Н. М. Захаров и Кревер (1928) приводили цифры 1,5—1,7%, И. Г. Лемберский (материал Московского института туберкулеза за 1932—1947 гг.) — 1%. В последнее десятилетие вообще очень редки сообщения о спонтанном пневмотораксе, связанном с прогрессированием туберкулеза. В. Е. Гембицкий (1961) обнаружил спонтанный пневмоторакс у нетуберкулезных легочных больных в 1,1% случаев, а у больных туберкулезом вдвое реже. У 71 из

115 своих больных J. Mayers выявил отрицательные реакции на туберкулин.

Далеко не все случаи спонтанного пневмоторакса, обнаруженного у больных туберкулезом, являются его осложнением. Очень показательным в этом отношении описание И. В. Борштенбиндера (1961). У больного 17 лет, страдавшего два года двусторонним туберкулезом легких (с распадом слева), 5 раз повторялся спонтанный пневмоторакс справа, неизменно с очень тяжелой клинической картиной. Плевроскопия, произведенная при пятом рецидиве, обнаружила субплевральную эмфизему с большим количеством пузырей разного диаметра. Разрыв этих пузырей и был причиной пневмоторакса. Аналогичные наблюдения приводят Lucas, К. И. Волкова и др.

Авторы, отмечающие связь спонтанного пневмоторакса с туберкулезом (А. И. Боровинский, Т. И. Нечаева и Э. Л. Файвишенко, А. Я. Цигельник и К. И. Волкова и др.) считают причиной пневмоторакса либо лечение стероидами, вызывающими фибролизис в легких, либо связанную с туберкулезом парафокальную эмфизему. Описаны также случаи пневмоторакса у больных туберкулезом после или во время пульмонэктомии (Н. М. Амосов, В. Н. Красномовец, М. З. Соркин, E. Deffa a. H. Reiter, Б. М. Понизовская и др.). Следовательно, и в этих случаях причиной был не туберкулез, а, скорее всего, буллезные изменения в легких, возможно, связанные с рубцами или спайками. Смещение здорового легкого после удаления больного, его растяжение и усиленная функция могли привести к разрыву субплеврального пузыря и проникновению воздуха в плевральную полость.

Нельзя однако считать, что авторы 20—30-х годов неверно трактовали наблюдавшиеся ими случаи спонтанного пневмоторакса. До применения антибиотиков и оперативного лечения туберкулез, по-видимому, осложнялся пневмотораксом гораздо чаще, чем сейчас. Так, в Московском институте туберкулеза у умерших от туберкулеза в 1923 г. спонтанный пневмоторакс обнаружен в 17% всех секций (В. А. Чуканов), в 1946 г. — в 2,5%, а в 1955 г. — в 1,1% секций (В. Ф. Шибанов).

Для пневмоторакса, осложняющего абсцессы и гангрены легких, абсцедирующий рак и т. п., также харак-

терно прогрессирующее воспаление с бурным разрушением легочной ткани. Спонтанный пневмоторакс является лишь его завершением и неотделим от основного процесса. У таких больных, как правило, наблюдается инфекция плевры.

Врожденные кисты легких представляют собой ясно очерченную нозологическую форму и могут осложняться спонтанным пневмотораксом. Терапия при этом заболевании диктуется самим характером процесса — своевременное радикальное лечение даст хорошие результаты. Это заболевание наблюдается значительно реже, нежели ограниченная пузырчатая эмфизема легких. Различить эти болезни, осложненные спонтанным пневмотораксом, сложно и возможно лишь после гистологического исследования.'

Спонтанный пневмоторакс на почве ограниченной пузырчатой эмфиземы легких наиболее распространен. Для этого вида пневмоторакса характерны следующие особенности: начало заболевания в молодом возрасте, большая склонность к рецидивам (G. Thomeret указывает 9—50% рецидивов, А. Мейер, Ж. Нико, Ж-Карро — 31%, К. Klasse, С. Меекстротх — 20%, Н. Г. Штыкалев-Катанов — 19%, Д. Р. Кочетов — 14%). Рецидивы наблюдались у 43 из 160 наших больных. Они обычно развиваются вскоре один за другим, но могут быть разделены промежутками в 6—10 лет. Число их различно. (По Мейеру и сотр., у одного больного может возникнуть до 20 рецидивов. Мы наблюдали двух больных, у которых было по 5 рецидивов). Рецидивы наблюдаются на той же стороне или на противоположной.

Сравнительно редко пневмоторакс бывает двусторонним — тогда появляется серьезная угроза жизни, но даже благоприятно текущие рецидивы с одной стороны представляют тяжелое моральное и физическое страдание, тем более, что каждый последующий рецидив обычно требует более длительной терапии.

Первые приступы пневмоторакса развиваются как бы среди полного здоровья и часто текут благоприятно. После расправления легкого может не быть заметных дыхательных трудностей. Но с каждым последующим рецидивом плевры все более уплотняется, ухудшаются условия для закрытия свища и резорбции воздуха и возникает все больше условий для превращения пневмоторакса в хронический.

Широкое применение торакоскопии и оперативное лечение дали возможность изучить морфологические изменения в легких таких больных. У них выявлена типичная картина пузырчатой эмфиземы: пузыри могут быть разного калибра — от 1—2 мм до гигантских и в различном количестве. Чаще они локализируются в области верхушек, по периферии верхней доли, в междолевой борозде, иногда по периферии нижней доли. Они могут быть единичными, но чаще множественные. При торакоскопии они, как правило, видны в виде грозди, раздувающейся при вдохе и более бледной, чем другие участки легочной плевры. Если пневмоторакс возник от разрыва небольшого единичного пузырька, тона его расположение может указывать лишь участок, покрытый фибринозным налетом. К пузырчатым областям от париетальной плевры иногда направляются тонкие струновидные спайки, лишь редко препятствующие спадению легкого. Чаще они рвутся. Могут быть и массивные спайки, содержащие сосуды. При их разрыве возникает кровотечение в плевральную полость — спонтанный гемопневмоторакс.

Как часто ограниченная пузырчатая эмфизема бывает двусторонней, нам установить не удалось. В литературе точные сведения об этом не приведены. Мы наблюдали только три рецидива на противоположной стороне, остальные были гомолатеральными. J. Vagopofsky и соавторы при одностороннем спонтанном рецидивирующем пневмотораксе проводили операцию с обеих сторон: из 26 оперированных больных у 25 ограниченная пузырчатая эмфизема обнаружена в обоих легких. Только у одного больного не было поражения на другой стороне.

Е. Derra a. Н. Reiter считают, что ограниченная буллезная эмфизема с последующим рецидивирующим пневмотораксом развивается лишь при наследственном предрасположении к этой болезни, обусловленном слабостью эластического аппарата легких. Однако семейные формы болезни редки и подтвердить наследственную предрасположенность к эмфиземе не удастся.

Пневмоторакс, осложняющий распространенную эмфизему легких, наблюдается реже, чем на фоне ограниченной эмфиземы, однако нет оснований утверждать, что при распространенной эмфиземе его совсем не бывает. Ригидная грудная клетка больных с далеко за-

шедшей эмфиземой, как правило, неспособна совершать большие дыхательные экскурсии и такие больные обычно избегают физических усилий, которые могут способствовать разрыву пузыря. Однако спонтанный пневмоторакс у них все же встречается и представляет существенную угрозу жизни. Мы наблюдали 9 больных со спонтанным пневмотораксом, развившимся на фоне распространенной эмфиземы легких, трое из них умерли. А. Мейер и соавторы описали трех таких больных, двое умерли. Как правило, у таких больных на фоне распространенного поражения обнаруживаются пузырчатые области, занимающие всю переднелатеральную и верхушечную поверхности легких, а также расположенные и в глубине легочной паренхимы.

Спонтанный пневмоторакс на почве стафилококковой пневмонии, вызванной устойчивым к антибиотикам возбудителем, наблюдается, главным образом, у детей и выделен педиатрами в отдельную группу. Наблюдения педиатров позволяют судить о механизме этого заболевания и у взрослых. У детей процесс на фоне сенсibilизации течет лишь более бурно и вирулентный возбудитель гноеродной инфекции придает этому течению особенно острый характер. Но принципиально процесс идет по тому же пути, что и у взрослых, для которых характерно предшествующее пневмотораксу торпидное течение заболевания.

У детей при стафилококковой пневмонии возникает некроз легочной ткани и образуются полости, которые могут носить характер обычных абсцессов с явственно определенным уровнем жидкости. Но чаще в этих полостях жидкости нет (Ю. Ф. Домбровская, I. Lowe a. J. King), и они принципиально не отличаются от булл и блебсов, наблюдаемых у взрослых. Рентгенологи обычно указывают на тонкостенный сферический характер таких образований, на их ровные, гладкие контуры. Их размеры мало зависят от объема распавшейся ткани и связаны в основном со степенью растяжения легкого. Последнее обусловлено наличием клапанного препятствия или сужением бронха, дренирующего эту область (слизь, участки некроза, отек слизистой, рубец). Поэтому размеры и количество полостей быстро изменяются. Прорыв такой полости в плевру обычно приводит к развитию пневмоторакса. Если же с инфекционным процессом удастся справиться, то буллы ли-

бо исчезают бесследно, либо оставляют после себя тонкий линейный рубец, либо, реже, остаются надолго и в последующие годы могут быть приняты за врожденные кисты легкого (В. В. Красовский и А. П. Протопопова).

Мы наблюдали больного Ц., 13 лет, у которого буллы возникли на фоне сепсиса, осложнившего перелом голени. Сепсис был вызван микробной ассоциацией стафилококка и стрептобациллы. При лечении сепсиса были использованы большие дозы антибиотиков. За 2 недели больной получил 3,5 млн. сигмамицина, 4,8 млн. морфоциклина, 10 млн. эритромицина, 30,0 млн. пенициллина. Массивная двусторонняя септическая пневмония побудила нас применить преднизолон и, спустя несколько дней, на фоне разрешающейся пневмонии в обоих легких были обнаружены округлые, пустые тонкостенные полости, размеры которых в период наблюдения изменились. Эти полости, когда пневмония ликвидировалась и бронхиальная проходимость восстановилась, уменьшились и исчезли.

Возможно, что образование полостей обусловлено не только наличием устойчивых к антибиотикам штаммов стафилококка — иногда выделялись и другие возбудители, но отчасти и под влиянием больших доз антибиотиков и гормонов, нередко применяющихся при лечении пневмоний и фибролитически действующих на легочную ткань.

У взрослых образование полостей, по-видимому, связано с тем же воспалительным инфекционным или токсическим процессом, приводящим к некрозу перегородок в субплевральных, хуже кровоснабжаемых областях, с последующим образованием и раздуванием пузырей. Ввиду отсутствия сенсibilизации, малой вирулентности возбудителя или постепенного накопления другого повреждающего агента этот процесс течет торпидно, без выраженной клинической картины. Здесь первый симптом — спонтанный пневмоторакс. Возможно, что у части больных образование и постепенное увеличение пузырей происходит на протяжении многих лет — с детства, но не распознается своевременно, так как буллы, особенно субплевральные, могут не выявляться на рентгенограммах и томограммах (G. Thomet, J. Baronofsky и др.). Неверное представление о возможности возникновения спонтанного пневмото-

ракса у здоровых объясняется тем, что последний иногда осложняет субклинический период эмфиземы, когда большая часть легких нормально аэрируется и кровоснабжается, обеспечивая потребность организма в кислороде даже в условиях значительной нагрузки. После расправления пневмоторакса рентгеноскопия не выявляет патологического процесса, и больной скоро возвращается к труду.

Однако спирографические исследования у 111 больных, проведенные нами спустя 1—2 месяца, через полгода и больше после расправления пневмоторакса, выявили явные изменения: увеличенный МОД при нормальной или уменьшенной ЖЕЛ, уменьшенные односекундный объем и ММОД, особенно при нагрузке, что свидетельствует о некотором напряжении аппарата вентиляции и нарушении бронхиальной проходимости. Эти вентиляторные расстройства не могли быть следствием плевральных сращений, так как у некоторых из этих больных впоследствии наступил рецидив пневмоторакса, при котором легкое оказывалось полностью поджатым.

Только у 42 наших больных приступ пневмоторакса развился во время физического напряжения, которое, однако, не было чрезмерным (поднял ребенка, занимался, как всегда, гантелями), остальные считали, что у них болезнь возникла внезапно, среди полного здоровья. Провоцирующим фактором у 2 было сильное волнение, у 4 пневмоторакс развился вскоре после гриппа или на фоне его, а у 18 он возник во время сна. Последний факт нельзя считать парадоксальным, его наблюдали и другие авторы. Атрофические процессы в расположенной субплеврально альвеолярной стенке и в самой висцеральной плевре (которая при эмфиземе находится в таких же неблагоприятных условиях питания и эластическая ткань которой так же изменена, как у легкого) приводят к истончению стенок пузыря и его разрыву. Это может произойти и ночью, особенно при сопутствующем бронхите: во сне выделение бронхиального экссудата нарушается и могут возникнуть условия для раздувания и последующего разрыва пузыря.

Все факторы, вызывающие интенсивное раздражение плевры и легких, могут обусловить висцеромоторный рефлекс, проявляющийся сокращением бронхиаль-

ной мускулатуры и мышечного аппарата легких (как это описывает Ф. А. Михайлов), и привести к резкому повышению давления в одном из легочных сегментов с разрывом субплеврального пузырька. Такова примерно и точка зрения П. А. Теппера. Вероятность подобного, связанного с активным сокращением легкого механизма подтверждается наблюдением П. Л. Винникова и П. И. Егошина, которые получили при пробной пункции грудной клетки спонтанный пневмоторакс на другой стороне, а также сообщениями Н. М. Амосова, М. З. Соркина о возникновении спонтанного пневмоторакса в оставшемся легком после удаления второго.. Наличие локализованных спаек, ограничивающих смещаемость плевры, физическое напряжение, кашель могут ускорить развитие этого осложнения, но и без того прогрессирующие трофические изменения приводят к образованию дефекта или повышенной проницаемости стенки пузыря и накоплению воздуха в плевральной полости. В этом случае пневмоторакс образуется постепенно и симптомы его стерты. Такое постепенное развитие пневмоторакса описал С. Maklin. У одного из наших больных также не удалось выявить момента разрыва пузыря — пневмоторакс образовался постепенно.

Некоторые авторы (P. Seicin a. ass., P. Cornea a. ass.) связывают пневмоторакс с метеорологическими факторами (изменения атмосферного давления).

Клиническая картина спонтанного пневмоторакса в большинстве случаев явная. Но встречаются диагностические трудности и нередко ошибки (Г. Д. Константинова, И. М. Пыльцов и др.). У 2 наших больных был заподозрен инфаркт миокарда, у 12 — прободная язва и холецистит, у 10 — другие болезни легких (плеврит, пневмония, инфаркт).

Некоторые авторы (С. И. Бабичев, П. Д. Чудновский, А. Г. Козорез, Б. Н. Шупак и О. И. Тупиков) предлагают специальные методы диагностики и описывают новые симптомы, помогающие распознать пневмоторакс.

У большинства больных наблюдаются симптомы, суммированные нами в таблице 5.

Характер пневмоторакса может быть различный: открытый может удерживаться при открытом бронхе, если ось образовавшегося свища параллельна направ-

Таблица 5

## Симптомы спонтанного пневмоторакса

СИМПТОМЫ	Число больных, у которых выявлен симптом	Степень выраженности симптомов		
		слабо	умеренно	резко
1. Внезапное начало	159			
2. Боли в боку за грудиной, в животе и др. атипичные локализации	158 38 18	14 2	<b>125</b> 28	<b>19</b> <b>8</b>
3. Иррадиация в шею, плечо, руку	32	12	16	<b>4</b>
4. Чувство тяжести	24			
5. Чувство страха	49			
6. Рвота	17			
7. Одышка	159	6	125	<b>28</b>
8. Тахикардия	154	13	<b>109</b>	<b>32</b>
9. Перкуторные изменения	157	40	117	
10. Ослабление дыхательных шумов	160	22	137	1
11. Амфорическое дыхание	22			
12. Подкожная эмфизема	1			
13. Симптом Карпиловского	32			
14. Типичная для пневмоторакса рентгенологическая картина	160			
15. Наличие выпота	44	40 (в синусе)	4 (значительное количество)	
16. Смещение средостения	84	13	58	13
17. Изменение ЭКГ (у 42 из 67 изученных)		29	13	
18. Гипотония (максимальное АД не более 100 мм тиг)	127	38 -	86	3
19. Лихорадочная реакция	SO	76 (субфебрилитет)	4 (38°) и больше	

лению, по которому легкое поджимается к корню, и при наличии спаек, удерживающих легкое в расправленном состоянии на уровне свища. Во всех остальных случаях либо образуется клапан, что особенно вероятно при распространенной эмфиземе, когда легкое неэластично, либо пневмоторакс принимает характер закрытого. У 22 наших больных был вначале открытый пневмоторакс (отчетливо выслушивались амфорическое дыхание или дующий шум), у 17 — спустя 2—4 дня он превратился в закрытый, у 4 стал причиной длительного скопления воздуха в плевре и превратился в хронический. У 6 больных был напряженный пневмоторакс, потребовавший срочных мер для устранения нарушений дыхания и кровообращения, у остальных — закрытый.

У пожилых людей при распространенной эмфиземе легких или расстройствах кровообращения спонтанный пневмоторакс быстро приводит к выраженному кислородному голоданию (особенно, если легкое поджато более чем на половину своего объема). Часто он сопровождается коллапсом и может явиться причиной смерти.

Приводим наши наблюдения.

Больной П., 61 года, поступил 26/XI 1955г. в связи с усилением кашля и дыхательной недостаточности. Болен эмфиземой 12 лет. При поступлении состояние средней тяжести, цианоз лица и кончиков пальцев, одышка до 27 дыханий в 1 минуту, АД—100/75, пульс 88 в 1 минуту, удовлетворительного наполнения. У основания грудины — систолический шум. Печень увеличена на 6 см, периферических отеков нет. В легких рассеянные сухие и влажные звучные хрипы. Рентгенологически выявлена *далеко* зашедшая распространенная эмфизема легких. В анализе крови отмечена полиглобулия: Эр. —  $5 \cdot 240$  тыс., Нв — 90 ед., Л — 7750, формула нормальна, РОЭ — 3 мм/час. Нв<sub>0<sub>2</sub></sub> — 91 %.

В течение пяти дней пребывания в клинике был раздражителен, сонлив, цианотичен, получал дигиталис, дыхательные аналептики, кислород. 2/XII состояние ухудшилось, усилилась слабость и головная боль. Больной «почернел», покрылся лип-

ким потом и потерял сознание. Пульс не прощупывался, дыхание стало поверхностным. Дан кислород, введен строфантин. На основании перкуссии заподозрен спонтанный пневмоторакс и произведено откачивание воздуха, который выходил из плевральной полости под давлением. Через 6 часов, не приходя в сознание, умер.

Секция: хронический гнойный бронхит, распространенная эмфизема легких, левосторонний спонтанный пневмоторакс. Гипертрофия правого желудочка сердца, расширение правых полостей сердца. Полнокровие органов брюшной полости и головного мозга.

Больной А., 52 года, доставлен в тяжелом состоянии 6/X 1965 г. В 1943 г. было воспаление легких и туберкулез. В 1947 г. лечился по поводу туберкулеза (в фазе уплотнения) в стационаре. С этого времени отмечал одышку при ходьбе, но много работал физически. В январе 1953 г. был спонтанный пневмоторакс слева, легкое расправилось после консервативного лечения. До 4/X 1955 г. чувствовал себя удовлетворительно, хотя одышка усиливалась. 4/X после усиленной работы возникли боли в груди и одышка в покое, а 5/X появились отеки на ногах. При поступлении состояние тяжелое. Вынужденное полусидячее положение. Цианоз. Мышцы плечевого пояса и шеи напряжены. Грудь бочкообразная. Легочные границы расширены. Дыхание ослаблено слева, справа не выслушивается. Число дыханий — 28 в 1 минуту. Сердечные тоны глухие. Пульс—110 в 1 минуту. АД—160/100. Рентгеноскопия 7/X подтвердила правосторонний спонтанный пневмоторакс — легкое поджато на половину объема, верхушка фиксирована спайками. Левое легкое эмфизематозное. В верхней зоне фиброз, на фоне которого видны редко расположенные плотные очаговые тени. Диафрагма стоит низко, уплощена, почти неподвижна. Сердце расположено вертикально, смещено влево.

Консервативное лечение улучшило состояние, воздух начал рассасываться, но нарушения кровообращения прогрессировали. 16/X ночью воздух

повторно стал поступать в плевру. Несмотря на немедленное отсасывание, больной умер.

Секция: туберкулез легких (старые плотные очаги). Пневмосклероз. Распространенная эмфизема легких. Спонтанный пневмоторакс. Рак желудка (секционная находка). Артериосклероз. Смерть наступила от рецидива пневмоторакса.

Таким образом, при спонтанном пневмотораксе даже, если он вначале течет благоприятно, как закрытый, частичный, прогноз может стать очень серьезным. У второго нашего больного удалось значительно уменьшить дыхательную недостаточность, но легкое полностью не расправилось, сращения между плеврами не образовались и рецидив пневмоторакса оказался непереносимым.

Третий больной умер от прогрессирующей сердечно-легочной недостаточности через 4 недели после ликвидации пневмоторакса.

Вопрос о тактике при спонтанном пневмотораксе заслуживает пристального внимания и обсуждения.

У больных с напряженным пневмотораксом, где непрерывно нагнетающийся в плевральную полость воздух быстро создает угрозу жизни, тактика с самого начала должна быть активной. Если до возникновения пневмоторакса состояние не чрезмерно тяжелое, удаление воздуха из плевральной полости может восстановить нарушенную компенсацию. Постоянным отсасыванием можно устранить дыхательные расстройства и добиться закрытия клапана.

Больной С, 39 лет, поступил 1/VIII 1960 г. 4 года лечился от бронхиальной астмы. Утром, вне приступа астмы появились сильные боли в боку. Диагноз «спонтанный пневмоторакс» был поставлен в тот же день, и больной был госпитализирован. При поступлении состояние удовлетворительное, легкое было лишь частично поджато. Ночью воздух снова стал поступать в плевральную полость, легкое полностью поджалось, развился коллапс. Дежурный врач пункцией удалил воздух и состояние больного улучшилось. Спустя неделю наступил рецидив пневмоторакса, снова сопровождав-

шийся коллапсом. Давление в плевральной полости +12/+2. Было предпринято постоянное отсасывание. Через несколько часов воздух перестал поступать в плевральную полость, а через неделю больной был выписан.

При напряженном пневмотораксе отсасывание должно проводиться под таким давлением, которое позволяло бы удалять из плевры больше воздуха, чем его туда поступает. Об этом можно судить по показаниям манометра или по самочувствию больного.

Если при отсасывании в течение 3—5 суток легкое не выявляет тенденции к расправлению, мы считаем показанной операцию, так как длительное просачивание воздуха через отверстие в плевре может способствовать формированию стойкого легочно-плеврального свища.

Больной Н., 39 лет. 18 лет назад по поводу инфильтрата, обнаруженного после перенесенного гриппа, был наложен искусственный пневмоторакс. Спайки не удалось пережечь, развился пневмоплеврит, пневмоторакс был распущен и 6 месяцев из плевральной полости периодически отсасывался экссудат. С 1951 г. больной не лечился, считал себя здоровым, а рентгенологическое исследование обнаруживало лишь «плевральные наложения». В 1966 г. появился приступ одышки и сильные боли в боку, продолжавшиеся несколько дней. При рентгеноскопии выявлен пневмоторакс, легкое поджато более чем на половину объема, в полости, ограниченной утолщенной висцеральной плеврой, определялся экссудат. Хотя предполагали, что пневмоторакс возник вследствие разрыва буллы, на томограммах, кроме утолщения плевры, не было изменений. Так как постоянным отсасыванием пневмоторакс ликвидировать не удалось, была предпринята торакотомия. При ревизии легкого следов туберкулеза не выявлено, сегмент *Si* буллезно изменен и фиксирован несколькими струновидными бессосудистыми спайками у верхушки. Остальные отделы легкого не изменены. Произведена резекция в сочетании с плеврэктомией. Больной выздоровел..

При рентгенологическом исследовании этого больного грубые изменения в плевре помешали обнаружить буллезные участки и диагноз был поставлен только клинически. Утолщенная, ригидная плевра воспрепятствовала расправлению легкого, хотя легочно-плевральный свищ закрылся: во время операции при раздувании легкого утечки воздуха не обнаружено. Операция резекции легкого в сочетании с плеврэктомией<sup>\*й^</sup> возможность и целесообразность которой убедительно показана Л. К. Богушем, позволила излечить больного. При значительном спадении легкого тактика его активного расправления, по нашему мнению, рациональна у всех больных. После короткого периода выжидания (несколько дней) отсасывание из плевры, ликвидирует пневмоторакс и быстрее восстанавливает дыхательную функцию. За 3—5 дней отверстие в плевре обычно достаточно хорошо закрывается и слабое отрицательное давление, которое создается при отсасывании в плевральной полости, не приводит к рецидивам.

Отсасывание может проводиться и через толстую иглу, но мы предпочитали производить так называемую «закрытую торакотомию» через парацентезное отверстие, сделанное троакаром с проведением через него тонкой хлорвиниловой трубки. Последняя вводится в плевральную полость и после извлечения стилета троакара «соединяется с отсасывающей системой. Мы применяли давление —8, —10, —12 *см вод. ст.* Наиболее удобное место пункции — во втором межреберье по среднеключичной линии. Если у больного было значительное количество экссудата, пункция проводилась ниже по средне- или заднеключичной линии. После расправления легкого дренаж удерживается в плевре еще одни — двое суток, периодически он зажимается.

Таким способом удавалось расправить полностью поджатое легкое даже спустя 3—5 недель после развития пневмоторакса.

Больной К-, 39 лет, шахтер, страдает хроническим бронхитом, в 1965 г. перенес пневмонию, курит. 13/II 1965 г. на фоне гриппа развился спонтанный пневмоторакс слева. Легкое было полностью поджато к корню. За месяц консервативного лечения удалось уменьшить дыхательные расстрой-

ства, но легкое не расправлялось, хотя давление в плевральной полости было  $-4/-2$ , а после однократной пункции и эвакуации 850 мл газа стало  $-12/-14$ . Больной переведен в хирургическое отделение, где налажено постоянное отсасывание. За 2 суток легкое расправилось. Через неделю больной выписан.

Больной А., 70 лет. Курит с 15 лет. С этим связывал кашель и одышку, наблюдавшиеся в течение 20 лет. В последние годы появились приступы одышки. Систематически не лечился и не обследовался. 11/1 1965 г. внезапно появились боли в правом подреберье, тошнота, рвота. Боли распространились на живот, бок, была одышка. Участковый врач заподозрил холецистит и назначил антибиотики. Через сутки состояние ухудшилось и больной доставлен в клинику. Диагноз холецистита отвергнут, но выявлены острые нарушения мозгового кровообращения с парезом руки. АД — 225/100. Проводилось симптоматическое лечение, но боли в подреберье оставались, а 22/1 резко усилились. Тогда был распознан спонтанный пневмоторакс, который подтвердился при рентгенографии легких. 25/1 начато отсасывание. Все жалобы исчезли, 29/1 легкое расправлено. 2/П трубка из плевры извлечена. При рентгеновском исследовании выявлена распространенная эмфизема легких с наличием больших булл в правом легком. В последующем парез руки уменьшился, но слабость оставалась. Операция не была предложена, так как мы считали ее опасной, учитывая преклонный возраст больного и перенесенный инсульт. Через год самочувствие больного удовлетворительное, одышка и кашель сохраняются.

Как видно из вышеизложенного, метод постоянного отсасывания быстро ликвидирует дыхательные расстройства, больные перестают жаловаться на боли и одышку. Устраняется гипоксия и исчезают затруднения для работы сердца.

При постоянном отсасывании происходит быстрая и полная реэкспансия легкого, и это заставляет отдавать ему предпочтение перед пункциями. Хотя послед-

ние тоже иногда дают толчок к расправлению поджатого в течение длительного времени легкого, но в этом случае расправление происходит медленно, экссудат долго сохраняется в синусе, пункции приходится повторять, что угрожает инфекцией плевральной полости. Из 8 наших больных, которые лечились повторными пункциями, у 5 образовался хронический пневмоторакс (у двух с небольшой остаточной полостью), у 3 из них он осложнился эмпиемой, что потребовало оперативного лечения (плеврэктомия в сочетании с резекцией буллезного сегмента).

Применение активной тактики значительно сокращает сроки стационарного лечения больных и время восстановления трудоспособности. Средний срок пребывания в стационаре — 6—7 дней. У 123 наших больных, лечившихся методом постоянного отсасывания, легкое расправилось за 2—3 дня.

Преимущества активного лечения больных со спонтанным пневмотораксом подтверждают и данные литературы. Так как материал отдельных авторов невелик (только некоторые насчитывают более 100 наблюдений, а многие приводят лишь 1—3—5), то для получения общей картины результатов лечения и выработки рациональной тактики, лишенной авторской суггестии, мы составили статистику из материалов многих отечественных и иностранных авторов.

Взгляды авторов 20—30-х годов и более ранних нами не приводятся. Тактика была тогда вынужденно консервативной. Рассматривались лишь целесообразность и показания к удалению воздуха из плевры и методы лечения хронического пневмоторакса. Эти вопросы обсуждались в большинстве случаев при развитии пневмоторакса у больных туберкулезом, для которых коллапсотерапия была часто спасительна. Если острую дыхательную недостаточность, связанную с развитием пневмоторакса, удавалось ликвидировать, сохранение воздушного пузыря и поджатого легкого считалось целесообразным. С развитием торакальной хирургии, терапии антибиотиками и т. д. эта точка зрения стала пересматриваться и при туберкулезе, не говоря уже о спонтанном пневмотораксе, осложняющем ограниченную или диффузную эмфизему легких.

Мы собрали из литературы сведения о 3726 больных, перенесших спонтанный пневмоторакс. Двусторонний

Таблица 6

## Лечебные мероприятия при спонтанном пневмотораксе

Характер помощи**	Число наблюдений (а)*	Без успеха	Остаточная полость	Смерть	Число наблюдений (б)	Число наблюдений (в)		Остаточная полость	Смерть
						2	1		
Покой, обезболивающие, снимающие кашель, сердечнососудистые лекарства, кислород, блокады***	1588	384	60	26	33			33 (отказ от операции)	
Поддержание пневмоторакса (поддувание в сочетании с пережиганием тяжей или без него)	37	<b>1</b>							
Пункции однократные или повторные	324	99 30,5%	2 0,6%	2 0,6%	—	—	—	—	—
Клапанный дренаж по Петрову, иглой Лельчицкого, аппаратом Булгач и т. п.	724	<b>102</b> <b>14%</b>	24 3,3%						
Отсасывание двухбаночной системой, с помощью водоструйного насоса и т. п.	691	26 3,8%	—	2 0,3	<b>И</b>	11	—	—	—
Отсасывание в сочетании с введением талька	128		<b>1</b> 0,7	2 1,5	—	-	-	—	—
Применение других химических раздражителей	27				46		8		
Ушивание „снятие крыши“, экономные резекции измененных участков	381			<b>1</b> 0,26%	<b>50</b> (45 в сочет. с плеврэктом. или декорт.)				евр-кор-
Пневмоэктомия и Лобэктомия	38	—	—	3	3	—	—		
Частичная или полная плеврэктомия (одна) (в сочетании)	14						—		-
	56				14				
Декортикация (одна или в сочетании с резекцией изменен, сегмент)					64				

Характер помощи**	Число наблюдений (а)*				Число наблюдений (б)			
	Без успеха	Остаточная полость	Смерть	Без успеха	Остаточная полость	Смерть		
Торакопластика	1	-	—	—	16	-	-	—
Другие операции	И							

\* С острым пневмотораксом (а) было 3303 больных, с хроническим (б) — 168 больных.

\*\* У части больных из-за неуспеха лечения характер помощи менялся, поэтому некоторые больные переходили из одной группы в другую.

\*\*\* В первую графу включены больные, длительно лечившиеся консервативно (и лишь в случае неуспеха подвергнутые другой терапии). В эту графу не вошли больные, у которых спустя немного дней после поступления начато отсасывание воздуха из плевры или введен клапанный дренаж.

пневмоторакс наблюдался 16 раз, гемопневмоторакс—33, рецидивный — 393, хронический—168 раз. У 13 больных пневмоторакс был на стороне единственного легкого. Наиболее часто наблюдался закрытый пневмоторакс, реже — клапанный, еще реже — открытый.

Нами проанализирован характер лечебной помощи 3471 больному. Все данные суммированы в таблице 6. В нее не включены данные о больных с пневмотораксом на почве туберкулеза и о больных с гемопневмотораксом.

Одно симптоматическое лекарственное лечение в сочетании с покоем в постели (в первые дни болезни) применялось у 1588 больных. В основном это больные с частичным закрытым пневмотораксом, не испытывавшие больших дыхательных трудностей, но были и больные с полностью поджатым легким и с тяжелой дыхательной недостаточностью. 26 из этих больных умерли. Смерть наступила либо от сердечно-легочной недостаточности (у больных с распространенной эмфиземой), либо в связи с внутрибольничным рецидивом пневмоторакса, сопровождавшимся острым нарушением дыхания и коллапсом. У 5 больных причины смерти не указаны. 60 — выписаны с остаточными полостями, а 384 — пришлось применить другие методы лечения. Таким образом, расправление легкого достигнуто лишь у  $\frac{2}{3}$  боль-

ных. И все же при клинически благоприятно текущем пневмотораксе без выраженных нарушений дыхания некоторые авторы считают целесообразной длительную консервативную тактику или даже поддержание пневмоторакса. Последнее предложили в 1936 г. F. Cardis a. P. Reut, полагавшие, что при спававшемся легком наступит более надежное срастание стенок легочно-плеврального свища и утолщение висцеральной плевры, что предупредит рецидивы. Метод был положительно оценен А. Kristenon. В. С. Северов, Н. В. Осипов описали больных, у которых повторное периодическое поступление газа в плевральную полость мешало расправлению легкого. У 5 таких больных Н. В. Осипов спустя 4—8 недель пережег спайки, натягивающие пузырь и препятствующие закрытию легочно-плеврального свища. Легкое спалось и через 5 дней пневмоторакс начал распускаться. Аналогичную тактику применил у двух больных В. С. Северов. В. К. Бодарев рекомендовал ориентироваться по манометрии: если через 4—5 дней после начала болезни давление в плевральной полости становится отрицательным, следует ввести воздух, чтобы оно достигло исходного. Пневмоторакс поддерживается 2—3 недели. Такая тактика применена им у 26 больных, и у всех легкое расправилось приблизительно за 40 дней. На этом же принципе основан метод Л. Е. Ландсберг и В. К. Белой, которые с целью сдавления легкого для создания лучших условий заживления легочно-плеврального свища наложили двум больным пневмоперитонеум, а одному из них дополнительно пересекли диафрагмальный нерв. Но теперь никто не следует совету F. Cardis a. P. Reut удерживать пневмоторакс в течение 5—6 месяцев. Для закрытия легочно-плеврального свища (если отсутствует сообщение с крупным бронхом, что характерно для спонтанного пневмоторакса) достаточно нескольких дней. Длительное же удержание легкого в спававшемся состоянии рискованно из-за возможности его рубцевания. Ж. Мейер и соавторы считают, что пневмоторакс, сохраняющийся более 3 месяцев, чаще всего становится хроническим. Утолщение плевры, ее фиброзная трансформация и гиалиноз тоже могут препятствовать расправлению легкого (Л. С. Громова, А. И. Боровинский).

Надежной гарантии рецидива этот метод не дает: известны случаи спонтанного пневмоторакса, присоединившегося к длительно существовавшему лечебному пнев-

мотораксу, а также возникшего после экссудативного плеврита (А. А. Куклин, А. А. Жгун, наше наблюдение). Метод поддержания коллапса, даже на короткий срок, не может быть применен у больных с дыхательной недостаточностью и кислородным голоданием, развившимся вследствие сдавления легкого (при выраженной эмфиземе, двустороннем пневмотораксе или пневмотораксе на стороне единственного легкого). В этих случаях стремятся возможно скорее расправить легкое и достичь спаяния плевральных листков. В приведенной статистике у 12 из 13 больных, где пневмоторакс развился на стороне единственного легкого, произведено немедленное удаление воздуха, у 8 оставлен постоянный дренаж, у 4 в нем не было нужды — при расправленном легком легочно-плевральный свищ оказался закрытым. У 7 больных дренаж был удален в ближайшие дни и только у одного больного, описанного М. З. Соркиным, требовалось продолжать отсасывание 2 недели.

В последние годы появились сообщения о целесообразности быстрой реэкспансии легких у всех больных. W. Knuth и соавторы считают показанным отсасывание при спадении легкого больше чем на 15%. Примерно такую же тактику рекомендуют Е. Л. Локшин, А. К. Кочеткова и Э. П. Брикманис, В. Л. Маневич и Т. В. Степанова, А. А. Избицкий и соавторы, Г. Д. Константинова, K. Klassen, W. Withers a. ass., L. Meckstroth, Д. П. Чухриенко и соавторы и др.

Если при одном лишь консервативном лечении пневмоторакса полная реэкспансия легкого, поджатого более чем на 35%, достигается за 3—6 недель, то постоянное отсасывание позволяет достичь этого результата за 1—2 дня. Соответственно сокращаются сроки нетрудоспособности. Как видно из таблицы 6, процент неудач при этом методе значительно меньше, чем при консервативном лечении, лечении пункциями или клапанным дренажом. Эти неудачи обусловлены, по-видимому, широким бронхо-плевральным соустьем.

Но и активное отсасывание, как и другие консервативные методы, не может предупредить прогрессирования процесса и рецидивов пневмоторакса (процент рецидивов, как уже указывалось, колеблется от 10 до 31).

Рецидивы пытались предупредить, вызывая спаяние плевральных листков, для чего в плевру вводился тальк. Этот метод был применен у 128 больных, 2 умер-

ли от прогрессирующей сердечной недостаточности, у 1 легкое не расправилось. Постоянное отсасывание в сочетании с применением талька проводилось в большинстве случаев по методике Ж. Мейера и сотрудников: через одно или два отверстия (вверху и внизу) с помощью введенного в плевру зонда. За один раз грушей распыляется 5 — 8 г талька, он вводится за 2—3 дня до окончания отсасывания. Процедура проста, но требует хорошего обезболивания, так как бывает очень болезненна.

При наличии стойкого плеврального свища или клапана введение талька может не сразу привести к закрытию свища, как это было в случае, описанном М. З. Соркиным: плевральный свищ закрылся только после четырехкратного вдувания по 40,0 талька. У больного с двусторонним пневмотораксом, описанным В. М. Тавровским, отсасывание с повторным введением талька из-за рецидивов продолжалось 100 дней. Свищ закрылся и легкое расправилось после развития экссудата, но легочная недостаточность стала хронической.

Введение талька не гарантирует от рецидивов — сращения образуются не всюду, так как тальк смывается экссудатом.

Искусственные плевральные сращения пытались получить и другими способами. L. Spengler предложил инъецировать в полость плевры 30% раствор глюкозы, затем 20% раствор азотнокислого серебра. Были предложения применять скипидар, масло, парафин и т. д. Эти методы не получили широкого распространения, особенно в нашей стране, так как редко давали хорошие результаты. Л. А. Франк, введивший для лечения пневмоторакса масло, на протяжении полутора лет не добился полной реэкспансии легкого. Очень медленное расправление легкого (более 6 месяцев) наблюдали Н. Hennel a. M. Steinberg у 4 из 5 больных, леченных внутривлебральными вливаниями глюкозы и йодлипола. С. Ross отмечал очень длительное течение пневмоторакса при лечении энзимами. Наилучшие результаты получил R. Brock, смазывая через торакоскоп патологически измененный участок плевры 20% раствором азотнокислого серебра (или вводя 5—10 мл 10% раствора этого вещества в плевральную полость). Но и он отмечает длительное течение болезни, особенно в возрасте старше 40 лет. У 8 из 63 больных, лечившихся этим спосо-

бом, легкое не расправилось, и их пришлось оперировать. Существенно, что в описанной группе больных многие поступили с длительно нерасправлявшимся легким. Н. Goint a. R. Laird лечили 28 пилотов внутривенным введением каолина и отсасыванием. Легкое расправилось у всех, но только один вернулся к летной работе. Ненадежность описанных методов и связанный с ними длительный период расправления легкого обусловили их редкое применение в последние 5—6 лет. Они уступили место более надежному, радикальному и быстрому хирургическому лечению. Односторонний спонтанный пневмоторакс течет благоприятно, когда второе легкое компенсирует ограниченную функцию сдавленного. Самочувствие и трудоспособность могут при этом оставаться удовлетворительными.

Показанием к оперативному лечению в первую очередь служит хронический пневмоторакс, когда расправление легкого не достигается консервативными методами.

Не все больные соглашаются на операцию, пока второе легкое компенсирует ограниченную функцию сдавленного, а самочувствие и трудоспособность остаются удовлетворительными. Такие больные описаны А. С. Мнушкиным, Е. М. Крупени, И. А. Зворыкиным.

Приведем наше наблюдение.

У молодой женщины 26 лет более 12 лет назад развился спонтанный пневмоторакс. Он был распознан не сразу, консервативное лечение не расправило легкое, а когда возник вопрос об операции, уже нельзя было гарантировать благоприятное течение, и больная от операции отказалась. Она окончила вуз, работает, спустя 7 лет после пневмоторакса родила здорового ребенка. Отмечает утомляемость, одышку при нагрузке, головные боли.

В 10—12% возникает нагноение полости, еще чаще она содержит серозный или серо-фибринозный выпот, особенно если применялись повторные пункции или длительное дренирование (Н. Dubose, R. Nissen, наши наблюдения). Описаны случаи правожелудочковой недостаточности с летальным исходом (Д. П. Чухриенко и Б. О. Милькова).

Операция при хроническом пневмотораксе, если нет инфекции, заключается в торакотомии, декортикации, ушивании легочно-плеврального свища или резекции прилежащего к свищу участка с последующим расправлением легкого. Такая операция, по данным вышепри-

веденной статистики, была выполнена у 60 больных. У 9 из них осталась незначительная прослойка воздуха. У 3 больных была сделана пульмонэктомия. Когда операция предпринималась в первые месяцы после образования хронического пневмоторакса, оказалось достаточным произвести ушивание свища, чтобы расправить легкое (5 больных). 14 больным была дополнительно произведена плеврэктомия, у 2 — с обеих сторон (А. И. Боровинский, Р. Thomas a. P. Gebauer подчеркивают тяжесть этого этапа операции, сопровождающегося иногда большой кровопотерей).

16 больным, у которых не удалось расправить легкое, выполнена торакопластика. Летальности после этих операций не было, но отдаленные результаты неизвестны. А. И. Боровинский наблюдал хорошие результаты у 5 больных более двух лет после плеврэктомии.

Однако при решении вопроса об операции следует иметь в виду, что торакопластика уменьшает возможность восстановления здоровья и трудоспособности и потому может быть только вынужденной.

33 больных с хроническим пневмотораксом отказались от операции, выписаны с большими остаточными полостями, и дальнейшая судьба их неизвестна.

Реальную опасность при буллезной эмфиземе у таких больных представляет возможность разрыва булл и образования пневмоторакса на другой стороне.

Серьезность прогноза при хроническом пневмотораксе, когда легкое остается нерасправленным (возможность развития инфекции, легочно-сердечной недостаточности) диктует более активную тактику при свежем пневмотораксе, если оказывается неэффективным консервативное лечение или отсасывание через широкий дренаж.

В рассмотренной нами литературе сообщено о 444 больных, которым сделана операция по поводу острого приступа пневмоторакса первичного или рецидивного. Операция предпринималась после относительно короткого периода безуспешного консервативного лечения, когда пневмоторакс еще не успел стать хроническим и легкое могло быть расправлено без особого труда. У 30 больных были обнаружены врожденные заболевания, у 329 — эмфизема, у 9 — другие поражения легких (остальные авторы не указывают после операции точного гистологического диагноза, обозначая болезн

как «пузырчатые образования» или «воздушные кисты легких»). Во всех случаях рецидивирующего пневмоторакса, кроме одного, причиной была буллезная эмфизема. У 1 больной рецидивы пневмоторакса повторялись ежемесячно во время менструации — при операции выявлен эндометриоз диафрагмы (E. Mauera. ass.).

Операции, предпринятые в остром периоде, были несложными. Они заключались в резекции или ушивании пузырей ( без или с участками подлежащей измененной легочной ткани) и ушивании легочно-плеврального свища. Для лучшего образования сращений некоторые авторы (J. Paul a. ass., A. Magrangoni a. ass.) рекомендуют припудривание висцеральной и париетальной плевры тальком. В качестве дополнения к основному вмешательству это было выполнено у 39 больных. С этой же целью, а также для улучшения питания легкого была рекомендована полная или частичная париетальная плеврэктомия. Эта операция как самостоятельная была произведена у 56 больных.

Тотальная и обширная плеврэктомия должны рассматриваться как серьезное вмешательство — они связаны с затратой значительного времени и часто требуют обильных заместительных переливаний (по P. Thomas a. P. Gebauer, от 1 до 2,5 литра). 32 больным сделана лобэктомия и 6 удалено все легкое. 11 больным были сделаны другие операции. Все вмешательства выполнялись под интубационным наркозом.

Послеоперационный период, если не было осложнений, протекал легко и больные выписывались раньше, чем при строго консервативном лечении.

У больных молодого возраста осложнений не было. При распространенной эмфиземе у 2 пожилых больных наблюдалась утка воздуха и потребовалось удержание дренажа до 10 дней. У 2 больных после операции появился ателектаз и при плеврэктомии отмечены значительные послеоперационные кровотечения в плевральную полость.

После операций умерло 4 больных. Один (L. Elisona. R. Elison) был оперирован при распространенной эмфиземе в состоянии гиперкапнии. Пневмоторакс был ликвидирован, но больной умер от СОг наркоза. Второй больной, 62 лет (описан Н. Г. Штыкалевым-Катановым), умер после плеврэктомии от прогрессирующей легочно-сердечной недостаточности. Третий и четвертый

имели двусторонние поражения. У одного из них была сделана лобэктомия по поводу туберкулеза и торакотомия в связи с разрывом буллы и спонтанным пневмотораксом, развившимся в послеоперационном периоде на другой стороне; другой, 61 года, умер от острого бронхита, развившегося после торакотомии, предпринятой по поводу одномоментного двустороннего пневмоторакса.

Таким образом, послеоперационная летальность составила 0,9%.

Некоторые операции представляются нам неоправданными. У больных с распространенным буллезным поражением не следует производить лобэктомию и тем более пульмонэктомию. Резекция пораженного участка допустима только при ограниченном поражении, когда остается достаточно нормальной легочной ткани для осуществления дыхательной функции. В случаях же распространенного поражения необходимо вскрыть большие пузыри, закрыть в них бронхиоларные ходы, привести в соответствие размеры легкого и грудной полости путем пликации и ушивания наиболее измененных участков, обеспечить улучшение питания этих участков и всего легкого. Как нами указывалось выше, в случае образования васкуляризированных сращений мелкие пузырьки, остающиеся на поверхности легких, не прогрессируют.

Применение только талька не всегда вызывает образование сращений. Плеврэктомию, хоть и дает хорошо васкуляризированные сращения, — травматическая операция со значительной кровопотерей, продолжающейся иногда в послеоперационном периоде. Кроме того, эти сращения очень ригидны и могут ограничивать подвижность грудной клетки. Поэтому мы полагаем, что замена плеврэктомии рассечением плевры в межреберных промежутках в сочетании с применением йодированного талька и быстрым расправлением легкого является вполне радикальным вмешательством, предупреждающим рецидивы и лишенным недостатков, свойственных париетальной плеврэктомии.

Нерациональным представляется нам предложение Г. А. Тагиева (1962) наряду с пункцией плевральной полости производить множественные шахматные разрезы кожи на грудной клетке (такую же методику З. А. Зарипов применил у ребенка). Это не является

необходимым даже тогда, когда имеется сопутствующая подкожная и межмышечная эмфизема (как это было у 1 из 5 больных, описанных Г. А. Тагиевым). После ликвидации пневмоторакса воздух в мягких тканях рассосется самостоятельно.

Если учесть, что хирургическому лечению подвергалась самая тяжелая группа больных, у которых без вмешательства прогноз был бы очень серьезным, то следует считать, что операционный риск невелик и активное лечение дает лучшие результаты. Летальность при консервативном лечении (включая отсасывание через дренаж) даже немного выше (1,12%), чем после операций (напомним, что больные с гемопневмотораксом и прогрессирующим туберкулезом в эту статистику не вошли). У 3% неоперированных больных результат лечения неудовлетворительный. 87 выписаны с остаточными полостями. Эти больные — кандидаты на операцию.

У выписанных после консервативного лечения больных отмечено 292 (10,6%) рецидива. Можно предположить, что часть рецидивов не учтена, так как авторы, длительное время наблюдавшие за своими больными, указывают относительно более высокие цифры: J. Myers выявил рецидивы у 29 из 100, G. Lindscog a. N. Halsasz — у 24 из 72, П. Д. Чудновский — у 29 из 79 больных.

Рецидивы после операций возникают гораздо реже, их не бывает при образовании васкуляризованных сращений между легкими и грудной стенкой. Н. В. Антелава и Э. И. Магулариа наблюдали один рецидив на оперированной стороне, который они объяснили ателектазом соседней доли. E. Derra a. H. Reiter наблюдали 2 рецидива в отдаленные сроки после резекции буллезного участка. Других сообщений мы не нашли.

Из 27 больных, оперированных нами (резекция буллезного участка и пневмоторакопексия) и наблюдавшихся более 3 лет, рецидивов и прогрессирования болезни не было ни у одного.

Гемопневмоторакс по W. Fry a. ass. составляет около 8% всех спонтанных пневмотораксов. С ними можно согласиться, если предположить, что к гемотораксам относятся небольшие скопления жидкости в синусах, не сопровождающиеся анемией, хотя большинство авторов относит их к реактивным выпотам.

Гемотораксы, дающие клиническую картину анемии и требующие специального лечения, наблюдаются значительно реже. Мы обнаружили описание 33 таких больных (0,9% к собранному нами материалу), а сами наблюдали лишь одного.

Возникновение спонтанного гемопневмоторакса, как правило, связано с разрывом спайки, содержащей сосуд. L. Hyde a. ass. обнаруживали такие единичные спайки с кровотокающей артерией при операциях по поводу свежего спонтанного гемопневмоторакса. Кровотечение в таких случаях происходит из сосудов спайки, а не легкого.

Обычно кровотечение в плевру начинается не сразу, а на 2—3-й день после начала поступления воздуха в плевру (N. Hartzel, N. Smith). Повышающееся давление в плевральной полости приводит к натяжению спайки, потом к ее разрыву, и только тогда возникает кровотечение, чаще артериальное, которое, в связи с особыми условиями в грудной полости, может продолжаться долго и вызвать значительную утрату крови. У единственного больного со спонтанным гемопневмотораксом, которого мы наблюдали, кровотечение появилось на третий день, продолжалось около трех суток и привело больного в очень тяжелое состояние (он решительно отказывался от операции). Острая анемия была ликвидирована переливанием крови, по в последующем развился пахиплеврит. В случае, описанном V. Williams с соавторами, гемоторакс присоединился к пневмотораксу на 4-й день.

Присоединение кровотечения значительно утяжеляет состояние больного и характеризуется выраженной одышкой и сильной болью. Кровотечение обычно продолжается 2—3 дня, потом останавливается, но за это время больной может потерять 1,5—5 и больше литров крови. Даже если потеря крови умеренная, кровотечение остановилось и больной быстро выходит из угрожающего состояния, дальнейшее течение болезни может быть неблагоприятным из-за присоединения пахиплеврита, требующего длительных откачиваний. Резко возрастает возможность развития инфекции. Из 9 больных, которых лечили пункциями, отсасыванием и переливанием крови, у двух образовался хронический пневмоторакс, и им впоследствии пришлось выполнить декортацию и плеврэктомию (M. Michalik, E. Burns a. E. Sal-

man), а у 4 развился пахиплеврит. Чтобы предупредить организацию фибрина на поверхности поджатого легкого и растворить сгустки, плевральную полость промывали и вводили в нее протеолитические ферменты (С. Ross, N. Hartzell). Лечение продолжалось несколько месяцев. J. Walsch указывает, что хотя терапия ферментами дает в большинстве случаев удовлетворительные результаты, она может привести к кровотечению. Поэтому большинство авторов (J. Borrie, Э. Ф. Фишер, Н. Я- Розенфельд, Б. Н. Покровский, G. Thomeret, L. Heide, J. Beatty a. R. Frelick и др.) при массивном гемотораксе методом выбора считают операцию. Оперативное вмешательство позволяет быстро остановить кровотечение и расправить легкое.

Раннее, быстрое расправление легкого при спонтанном пневмотораксе может предотвратить разрыв спайки и образование гемоторакса.

Вышеизложенное указывает, что лечение спонтанного пневмоторакса должно проводиться активно и требует компетенции хирурга. При спонтанном пневмотораксе, осложняющем распространенную эмфизему легких с выраженными нарушениями дыхания, при напряженном пневмотораксе, при спадении легкого более чем на 10—15% его объема показано активное отсасывание воздуха. Если реэкспансии легкого не наступает, рациональна торакотомия для резекции буллезного участка или (если причиной был одиночный небольшой пузырь) ушивания легочной плевральной фистулы с последующим образованием дополнительного кровоснабжения легкого путем пневмоторакопексии.

Рецидивы пневмоторакса также являются показанием к операции, так как способствуют прогрессированию эмфиземы, а также потому, что каждый последующий рецидив, протекающий на фоне все более нарушенной эластичности легкого и при утолщении плевры, возникшем при предыдущих приступах пневмоторакса, требует все большего времени для расправления легкого.

Независимо от способа, каким удалось достичь реэкспансии легкого, больной должен быть тщательно обследован и взят под диспансерное наблюдение. Раз в год необходимо производить флюорографию. Это поможет судить о прогрессировании эмфиземы, наличии двустороннего поражения и т. п. и своевременно включить оперативный метод лечения.

## ЛИТЕРАТУРА

Абрикосов А. И. — Частная патологическая анатомия, т. 3. Органы дыхания. М., 1947, 167.

Абрикосов А. И., Струков А. И. — Патологическая анатомия. М., 1961.

Абросимов Н. З. — а) Респираторный ацидоз. Автореф. докт. дисс. Рязань, 1965; б) Тр. Рязанского мед. ин-та, т. 12, вып. 4, 1960.

Аккерман В. В., Алиева Т. А. — Клиническая медицина, 1931, № 5, 255. а) Очерки по грудной и брюшной хирургии. М., 1959, 121; б) Хирургия, 1960, № 8, 92.

Амосов Н. М. — Пневмонэктомия и резекция легкого при туберкулезе. М., 1957, 162.

Андреанов Ю. А. — Расстройства дыхательных движений у больных эмфиземой легких. Автореф. канд. дисс. М., 1962.

Антелава Н. В., Маргулария Э. И. — Грудная хирургия 1964, № 2, 84.

Аракчеев А. И. — Легочная и сердечно-легочная недостаточность у больных эмфиземой легких и лечение кислородом. Автореф. канд. дисс. М., 1958.

Арапов Д. А., Исаков Ю. В. — Вестн. хир., 1964, № 5, 3.

Асеев Д. Д. — Пробл. туберкулеза, 1949, № 2, 63.

Афанасьев И. Н. — Хирургия, 1952, № 6, 31.

Бабичев С. И., Чудновский П. Д. — а) Матер. совм. науч. конференции леч.-проф. учрежд. Куйбыш. р-на, б-ц и ин-тов МЗ РСФСР. М., 1965, 5; б) Матер. науч. конфер. гор. клин, б-цы им. А. А. Остроумова. М., 1966, 3, 36.

Белов Е. И. — Патофизиол. и эксперим. терапия, 1972, № 3, 75.

Бабичев С. И., Чудновский П. Д., Катковский Г. С. — Матер. науч. конфер. б-цы им. А. А. Остроумова. М., 1966, 39

Барба Е. И., Романовская А. И. — Врачебное дело, 1952, № Ю, 924.

Барри Л. А. — Клиническая медицина, 1928, № 4, 1627.

Безматерных В. А., Осипова А. И. — В кн.: Матер. теорет. и клин. мед. Томск, 1965, 146.

Бернштейн И. З., Соболева М. С., Можайцева А. Г. — Сов. медицина, 1971, № 6, 143.

Бинецкий Э. С. — В кн.: «Актуальные вопр. диагност. и консерв. терапии хронич. неспецифич. заболеваний легких». М, 1965, 144.

Богуш Л. К. — В кн.: «Многотомное руков. по туберкулезу», т. 2, М, 1959, а) 380, б) 258.

Водарев В. К. — Клиническая медицина, 1960, № 12, 198.

Боревская Б. Д. — Врачебное дело, 1952, № 3, 263.

Борисов С. П. — Спонтанный пневмоторакс у детей раннего возраста. М., 1936.

Боровнишкин А. И. — Пробл. туберкулеза, 1963, № 3, 45.

Борштенбиндер И. В. — Пробл. туберкулеза, 1961, № 3, 108.

Боткин С. П. — Острое вздутие легких. Клиническая медицина, лекции, 1887.

Брауде В. И. — Сов. мед., 1965, № 2, 56.

Булатов П. К. — Современные методы лечения бронхиальной астмы. Л., 1954.

Булатов П. К., Злыдников Д. М. — Сов. медицина, 1965, № 7, 27.

Булатов П. К., Злыдников Д. М., Федосеев Т. Б., Хан-Филина В. А. — Сов. медицина, 1965, № 12, 86.

Булгач Р. А. — Врачебное дело, 1955, № 8, 533.

Бодияр А. Е. — Врачебное дело, 1972, № 9, 103.

Вайль С. С. — Врачебное дело, 1950, № 8, 685.

Вахидов В. В. — а) Мед. журнал Узбекистана, 1961, № 11, 40; б) Мед. журнал Узбекистана, 1962, № 4, 40; в) Плевральные сращения и значение их сосудов в легочном кровообращении. Автореф. докт. дисс. Ташкент, 1962; г) Эксперим. хир. и анестезиол., 1963, № 4, 16.

Вейль С. — Как надо дышать. СПб, 1919.

Верюжский Д. И. — Повторный «простой» пневмоторакс у эмфизематика. СПб, 1901. Отгиск из ж. «Врач» за 1900.

Вилковыцкий А. Л., Заславская Р. М. — Клиническая медицина, 1960, № 3, 102.

Винников П. Л., Егошин П. И. — Клиническая медицина, 1961, № 1, 144.

Волков Н. Е. — Матер. 13 обл. науч. хир. коифер, посвящ. 300-летию Кургана, 1963, 175.

Волкова К. И. — а) Сов. медицина, 1964, № 10, 95; б) Клиническая медицина, 1964, № 12, 55.

Воль-Эпштейн Г. Л., Левенсон О. С. — Гр. хирургия, 1966, № 2, 83.

Вотчал Б. Е. — а) Клиническая медицина, 1949, № 5, 14; б) Опыт советской медицины в ВОВ 1941—1945 гг., т. 30, М,

1953, 175; в) Очерки клинической фармакологии. М., 1963; г) Руков. по внутренним болезням, т. 3. М., 1964.

Вотчал Б. Е., Бибилова Т. И. — Клин. медицина, 1949, № 1, 19.

Вотчал Б. Е., Магазанник Н. Н. — Клин. медицина, 1962, № 4, 23.

Вотчал Б. Е., Акопян М. А. — Клин. медицина. 1962, № 12, 10.

Водолазов Ю. А., Степанов Э. А. — Хирургия, 1971, № 4, 15.

Гастева З. А., Нешель Е. В., Успенская В. Г. — Пневмофиброзы и эмфизема легких. Л., 1965.

Гембицкий Е. В. — а) Сов. медицина, 1961, № 10, 11; б) ВМЖ. 1963, № 6, 33.

Георгиевская Л. М. — Руков. по внутренним болезням, т. 3. М., 1964, 19.

Гинзбург Е. А. — Врачебное дело, 1955, № 12, 1311.

Голосова Л. И. — а) Клин. медицина, 1961, № 12, 78;

б) Изадрин при бронхиальной астме, эмфиземе легких, хроническом бронхите. Автореф. канд. дисс. Рязань, 1962.

Гольдина Б. Г. — а) Архив патологии, 1962, вып. 2, 44;

б) В кн.: «Вопросы грудной хирургии», вып. 4. М., 1952, 51.

Гор'овенко Г. Г., Слепуха И. М., Лозовой Е. Х. — Врачебное дело, 1972, № 6, 60.

Гондий Л. Ф., Снопков Ю. П. — Тезисы научной конференции 2-й гор. б-цы г. Харькова. Харьков, 1966, 61.

Григоров А. А. — а) Сб. науч. тр. Красноярского мединститута № 2. Красноярск, 1951, 81; б) Борьба с туберкулезом, 1934, № 8, 96.

Григоров Г. Н., Швецова Л. Ф. — В кн.: «Новое в физиологии и патологии дыхания». М., 1961, 62.

Громова Л. С. — Проблемы туберкулеза, 1963, № 1, 84.

Давыдовский И. В. — Патологическая анатомия и патогенез болезней человека. М., 1938, 53.

Дафнер Г. А. — Казанский мед. журнал, 1939, № 8, 73.

Дембо А. Г. — а) Недостаточность функции внешнего дыхания. Руков. по терапии, т. 3. М., 1964, 12; б) Казанский мед. журнал, 1966. So 2, 7.

Дембо А. Г., Либерман Л. Л. — Терап. архив, 1961, вып. 3, 3.

Дембо А. Г., Либерман Л. Л. — Терап. архив, 1960, вып. 9, 3.

Дерунова Е. В. — Действие некоторых лекарственных веществ на показатели внешнего дыхания у больных эмфиземой лег-

ких и пневмосклерозом. Автореф. канд. дисс., Рязань, 1966.

Добронравов А. С., Чудновский П. Д. — Материалы совм. научной конфер. леч.-проф. учреждений Куйбыш. р-на Москвы и ин-тов МЗ РСФСР. М., 1965, 8.

Долецкий С. Я., Овчинников А. А. — Педиатрия, 1963, № 2, 55.

Домбровская Ю. Ф. — Тр. 7-го Всесоюзного съезда детских врачей. Л., 1959, 96.

Дорощук В. П. — Нарушение дыхания при остром полиомиелите и других заболеваниях. М., 1963.

Доценко Я. Н. — Врачебное дело, 1963, № 7, 38.

Дубилей В. В. — а) Архив патологии, 1963, № 4, 50; б) Сов. медицина, 1965, № 5, 66.

Егоров Д. И., Кулакова Н. Ф. — Труды Пермского мед. ин-та, т. 113. Пермь, 1973, 23.

Егоров М. А. — Сб. науч. тр. Рязанского мединститута, г. 12, вып. 2. Рязань, 1960, 107."

Егорова Л. И. — Лечение глюкокортикоидами. М., 1965.

Елова М. Я. — Тр. 13-го Всесоюзного съезда терапевтов. М., 1949, 326.

Ерамян С. Г., Коростылева Е. Ф. — Гигиена труда и профзаболеваний, 1958, № 2, 55.

Есипова И. К. — а) Патологическая анатомия, патогенез и классификация хронических неспецифических легочных процессов. Дисс. М., 1962; б) Архив патологии, 1964, вып. 6, 3; в) Архив патологии, 1952, вып. 2, 34.

Есипова И. К., Виркун А. А., Крючкова Г. С. — В кн.: Исследование обратимости острых и хронических изменений органов, вып. 2. М., 1963, 78.

Есипова И. К., Степанова М. Н., Рошаль Л. М. — Сов. медицина, 1965, № 12, 77.

Жгун А. А. — а) Врачебное дело, 1952, № 7, 787; б) Новый хирургический архив, 1956, № 2, 48.

Жданов В. С. — Архив патологии, 1958, вып. 9, 48.

Жданова Н. С., Кириллова И. И. — Тер. архив. 1970, вып. 5, 63.

Жестикова Е. С. — Тер. архив, 1970, вып. 10, 78.

Журавлев С. П. — Вестник хирургии, 1965, № 9, 94.

Забиоров И. И. — Сов. здравоохранение Киргизии, 1960, № 4, 92.

Зарипов Э. А. — Педиатрия, 1962, Уя 9 81.

Заславская Р. М. — Тер. архив, 1962, вып. 45.

Захаров Н. М., Кревер А. Н. — Вопр. туберкулеза, 1928, № 9—10, 133.

Захарьевская М. А., Аничков Н. Н. — а) Архив патологии, 1958, вып. 9, 3; б) Вестник хирургии, 1955, № 9, 29.

Зворыкин И. А. — Вестник хирургии, 1957, № 1, 35.

Зеленин В. Ф. — Тр. 13-го Всесоюзного съезда терапевтов. М., 1949. 277.

Зислин Д. М. — В кн.: «Легочная и легочно-сердечная недостаточность». Свердловск, 1947. 27, 52, 172, 220.

Злыдников Д. М. — а) Тер. архив, 1961. вып. 7, 61; б) Клин, медицина, 1964, № 6, 143; в) Тр. 15-го Всесоюзного съезда терапевтов. М., 1964. 472.

Зятюшков А. И. — Приведение легочных объемов газов к нормальным условиям и расчеты некоторых должных величин. Л., 1965.

Зубалова С. И. — Гистогенез замыкающих артерий в плевральных спайках человека. Дисс. Днепропетровск, 1954.

Ивановский Б. Д. — Тр. ВМА РККА, Л., 1934, 8.

Ивашкевич Г. А., Билынекий Б. Т. — Клин, хирургия, 1966, № 2, 90.

Иволгина И. Г. — Сб. работ молодых ученых Томского мед. ин-та. Томск, 1960, 201.

Избинский А. Л., Гриднев А. В., Жгун Е. И. — ВМЖ, 1965. № 5, 44.

Изаксон Х. А. — Вопросы курортологии, физиотерапии и лечебной физкультуры, 1971, вып. 5, 453.

Иош К. А., Папольци А., Коллар Л. — Хирургия, 1961. № 1, 47.

Керимов Г. М., Гурбаналиев И. Г. — Азербайджанский медицинский журнал, 1966, № 12, 68.

Кириллов Б. П. — Создание дополнительного окольного кровообращения в эксперименте и клинике. М, 1960.

Клембовский А. И. — Архив анатомии, 1962, № 3, 61.

Коган Б. Б. — а) Бронхиальная астма. М., 1959; б) Руководство по терапии, т. 3. М, 1964, 473.

Коган Б. Б., Злочевский П. М. — Тер. архив, 1958. вып. 8, 8

Кодолова И. М. — а) Архив патологии, 1950, № 2, 50; б) Сов. медицина, 1963, № 10, 150.

Козорев А. Г. — Матер. 24-й сессии Смоленского мед. ин-та. Смоленск, 1960, 41.

Константинова Г. Д. — а) Грудная хирургия, 1966, № 2, 68; б) Грудная хирургия, 1967, № 3, 82.

Королев Б. А., Кукош В. И. — В кн.: «Грудная и неотложная хирургия». Горький, 1960, 478.

Конторова Д. Е., Махнач А. П. — Вестн. рентгенологии и радиологии, 1970, № 4, 94.

Костина З. И. — Нерасправляющееся легкое у туберкулез-

ных больных с лечебным пневмотораксом. Автореф. канд. дисс. Л., 1965.

Кофман С Я- — а) Сб. трудов медсанчасти 3-да им. ОГПУ и каф. пропедевтики внутр. болезней. Л., 1957, 39; б) Сб.: «Новое в физиологии и патологии дыхания». М., 1961, 109.

Кузнецова М. А. — Клиническая медицина, 1963, № 4, 78.

Кузнецов И. М. — Казанский мед. журнал, 1939. № 8, 71.

Куклин А. А. — Вопросы туберкулеза, 1928, № 9—10, 153.

Курычяя Д. К. — Вопросы туберкулеза, 1928, №9—10. 193.

Кутушев Ф. Х. — Вестн. хир., 1961, № 5, 65.

Кутяков М. Г. — а) В кн.: «Вопросы хирургии пищевода и желудка», Томск, 1960, 476; б) Клиническая медицина, 1961, № 3, 81.

Кочеткова А. К., Брикманис Э. П. — Вопросы туберкулеза, 1960, № 4, 309.

Кочетов Д. К. — а) Клиническая медицина, 1957, № 12, 65; б) Клиническая медицина, 1963, № 6, 109.

Красномовец В. Н. — Новый хирургический архив, 1959, № 1. 107.

Кристер Э. Э. — Тр. госпит. хирургической клиники и ст. перелив. крови, т. 2. Томск, 1949, 64.

Красовский В. В., Протопопов А. Н. — Педиатрия. 1962, № 9, 7.

Кропачев В. А. — • Изменения газов крови у больных с нарушением бронхиальной проходимости под действием бронхолитических средств. Автореф. канд. дисс. Иваново. 1961.

Крупени Е. М. — Сов. медицина, 1954, № 8, 35.

Крыжанова В. Г. — Врачебное дело, 1968, № 2, 79.

Крючков В. Е., Агабаев Б. А. — Здравоохранение Туркменистана, 1964, № 3, 38.

Кушелевский Б. П. — Тр. 13-го Всесоюзного съезда терапевтов. Л., 1949, 233.

Ландеберг А. Я., Белая В. М. — Проблемы туберкулеза, 1956, № 4, 64.

Дашков В. Ф. — Иннервация органов дыхания. М., 1963.

Левина Л. А. — Клиническая медицина, 1958, № 4, 45.

Лейзеровская Э. Г., Феклисова М. Е. — Тер. архив, 1962, вып. 9, 79.

Лепорский А. А. — Лечебная физкультура при заболеваниях органов дыхания. М., 1955, 106.

Лемберский И. Г. — В кн.: «Коллапсотерапия при туберкулезе легких». Свердловск, 1947, 109.

Лельчицкий В. Н. — а) Проблемы туберкулеза, 1949, № 6, 57; б) Проблемы туберкулеза, 1960, № 8, 91; в) Клиническая медицина, 1971, № 11, 48.

Лепеха И. И. — а) Тезисы докл. на 4-й конфер. хирургов

и анестезиологов Донбасса. Луганск, 1955, 96; б) Врачебное дело. 1971, № 11, 79.

Линберг Б. Э. — В кн.: «Вопросы грудной хирургии», вып. 4. М., 1952, 162.

Липкович А. М., Савельев В. С. — Хирургия, 1954, № 1, 92.

Локшин Е. Л. — Проблемы туберкулеза, 1959. № 3, 94.

Лысенков Г. Л. — Сов. медицина, 1965, № 4, 76.

Маврин В. К.—а) Архив патологии, 1970, № 3, 42; б) Архив патологии. 1972, № 9, 41.

Мальцев И. Т., Мельник А. Н., Воронина Н. А.— Сов. медицина, 1965, № 4, 75.

Маневич В. Л., Степанова Т. В. — Хирургия, 1964, № 10, 114.

Мардер Г. Г. — Тр. Ижевского мед. ин-та, т. 15. Ижевск, 1954, 50.

Маркман Г. З. — Сб. науч. работ 1-й Рижской клин. б-цы, вып. 2. Рига, 1962, 177.

Марченко Л. Г. — Сб.: «Актуальные проблемы грудной хирургии». Ставрополь. 1964, 227.

Масуев А. М. — Сб. науч. работ аспирантов и клин. ординаторов ЦИУ. М., 1959, 22.

Машковский М. Д., Лнберман С. С. — Фармакология и токсикология, 1957, № 4. 42.

Мелик-Карамян А. С. — Мед. журнал Узбекистана, 1963, Дю 4, 56.

Мильков Б. О. — Врачебное дело, 1965, № 7, 134.

Митряков И. Ф. — Вестник хирургии, 1959, № 1, 135.

Миушкии А. С. — Спонтанный пневмоторакс в клинике легочного туберкулеза. Ташкент, 1938.

Модестова З. И., Раева И. П. — Тр. 15-го Всесоюзного съезда терапевтов. М., 1964, 295.

Морозов И. Ф., Аганичина Г. В. — Сб. науч. работ врачей Карельской АССР, вып. 8. Петрозаводск, 1960, 62.

Мосендз Д. Ф. — Врачебное дело, № 4, 410.

Моигков В. Н. — Общие основы лечебной физкультуры. М., 1963.

Мутина Е. С. — О функциональном исследовании диафрагмы при эмфиземе легких. АБгореф. канд. дисс. М., 1962.

Мясникова М. И. — а) В сб.: «Создание органных анастомозов в эксперименте и клинике», вып. 2. Рязань, 1963; б) Сб.: «Вопросы корон, болезни и реконстр. хирургии органов дыхания». М., 1965; в) Сб.: «Коллатер. кровообр. и иннервация органов в эксперим. и клинике». Рязань. 1966; д) Сб. науч. работ РМИ, т. 37. Рязань.

1968, 7; е) Актуальные вопросы теории и практики медицины. Петрозаводск, 1973, 183.

Некрашевич М. И. — а) Тер. архив. 1963, вып. 3, 102; б) Тер. архив, 1965, № 10, 38.

Нечаева Т. И., Файвишенко Э. Л. — Проблемы туберкулеза, 1965, № 9, 43.

Нешель Е. В. — а) Клиническая медицина, 1950. № 7, 50; б) В кн.: «Пневмофлебозы и эмфизема легких». Л., 1965, 102.

Никулин Г. Г. — а) Клиническая медицина, 1957. № 12, 46; б) Советская медицина, 1965. № 12. 121; в) Казанский медицинский журнал, 1967, № 4. 5.

Облавацкая М. Г., Грудовик В. Е., Фиш И. И. — Здравоохранение Белоруссии, 1966, № 3, 79.

Овчинников А. А. — а) Труды ЦИУВ. т. 69. М. 1963. 49; в) В кн.: «Научные работы аспирантов и ординаторов ЦИУВ», вып. 8, М., 1964. 63.

Ордина О. М. — а) Труды госпитальной хирургической клиники и станции переливания крови, т. II. Томск., 1949, 60; б) Архив патологии, 1952, вып. 6, 32.

Осипов Б. К. — а) Хирургия, 1954, № 1, 126; б) Руководство по хирургии, т. 5. М., 1960, 512;

Осипов Н. В. — а) Проблемы туберкулеза, 1958, № 2, 105; б) Проблемы туберкулеза, 1959, № 6, 101.

Печерица В. Д. — Труды 15-го Всесоюзного съезда терапевтов. Ал. 1964, 480.

Попизовская Б. М. — Хирургия, 1964, № 6, 139.

Попкова П. И. — Клиническая медицина, 1964, № 12, 68.

Пономаренко А. А. — Врачебное дело, 1971, № 4, 73.

Пробатова Л. Е., Гингольд А. И. — Педиатрия, 1961, № 6, 63.

Прудасва Н. И. — О влиянии некоторых бронхорасширяющих веществ на вентиляционную функцию у больных эмфиземой. Автореферат кандидатской диссертации. Томск, 1960.

Пужайло В. И., Кравец В. М. — Тезисы докладов IV конференции хирургов и анестезиологов. Луганск, 1966, 91.

Пыльдов И. М. — Тер. архив, 1965, вып. 6. 104.

Равич-Щербо В. А. — Борьба с туберкулезом, 1933, № 11, 46.

Равич-Щербо В. А., Клебанова Е. Е. — Проблемы туберкулеза, 1952. № 2. И.

Ракиятпская В. Н. — Вестник хирургии. 1965, № 9, 95.

Рихсисва А. — Вопросы курортологии, физиотерапии и лечебной физкультуры, 1959, № 3, 252.

Родовая Т. В. — Грудная хирургия, 1966, № 3, 103.

Рубашев С. М. — Хирургическое лечение эмфиземы легких в связи с ее патогенезом. Диссертация. М., 1912.

Рубель А. Н. — а) Практическая медицина. Л., 1925, 54; б) Лекции по клинической патологии внутренних болезней. Болезни органов дыхания, вып. 2, лекция 28. Л., 1927, 31.

Рудаев А. Я. — Врачебное дело, 1956, № 9, 990.

Рыбакова М. И. — Лечение больных эмфиземой легких некоторыми физическими методами и аппаратным дыханием. Автореф. канд. дисс. Рязань, 1966.

Рывкин А. В. — Архив патологии, 1960, вып. 5, 80.

Рыскина Э. С., Лагерт И. К. — Тер. архив, 1964, вып. 12, 102.

Сандовский О. Я. — Сов. медицина, 1973, Мб 7, 137.

Савиных А. Г. — Клин, медицина, 1948, Мб 7, 22.

Савицкий Н. Н. — а) Кислородная терапия. Л., 1940; б) Тр. 15-го Всесоюзного съезда терапевтов. М., 1964, 30.

Савченко Е. Д. — Хирургия, 1954, Мб 12, 48.

Садофьев А. И. — Клин, медицина, 1957, Мб 4, 61.

Северов В. С. — Сов. медицина, 1957, Мб 6, 119.

Северова Е. Я., Безродных А. А. — Тр. I МОЛ МИ, т. 28, М., 1964, 128.

Сигал И. З. — Проблемы туберкулеза, 1964, № 6, 46.

Симбирякова К. И. — Тер. архив, 1961, вып. 4, 42; б) Тер. архив, 1963, вып. 12, 58.

Слуцкий М. Е. — Эуфиллин. М., 1960.

Смирнов И. П. — Физкультура, 1928, Мб 5, 17.

Смирнов С. А. — Вестн. хирургии, 1924, Мб 10, 5.

Соколов Ю. Н. — а) Опыт сов. медицины в ВОВ 1941—1945 гг., т. 30. М., 1948; б) Сб.: «Вопросы рентгенологии». М., 1957, 37.

Сориисои С. Н. — а) Тр. 15-го Всесоюзного съезда терапевтов. М., 1964, 478; б) Казанский мед. журнал, 1966, Мб 2, 25.

Соркин М. З. — Проблемы туберкулеза, 1959, № 6, 99.

Стручков В. И., Скрипииченко Д. В. — Вестник хирургии, 1957, Мб 11, 79.

Стручков В. И., Федоров Б. П., Воль-Эпштейн Г. А. — Сов. медицина, 1965, Мб 3, 10.

Стручков В. П., Григорян А. В., Воль-Эпштейн Г. Л., Альтшуллер Ю. Б. Сов. медицина, 1965, М<sup>о</sup> 7, 49.

Стоногин В. Д. — Сов. медицина, 1970, Мб 5, 107.

Субботин В. М., Брунс В. А., Рейхард В. В. — Труды Пермского мед. ии-та, т. 113. Пермь, 1973, 28.

72. Тавровский В. М. — Проблемы туберкулеза, 1958. Мб 2,

Тагай В. А. — Врачебное дело, 1970, М<sup>о</sup> 3, 67.

82. Тагиев Г. А. — Азербайджанский мед. журнал, 1962, Мб 12,

Теипер П. А. — Плевриты. М., 1960, 239.

Тетельбаум А. Г.— Тр. 13-го Всесоюзного съезда терапевтов. М., 1949, 318.

Тишкин Н. А. — а) В кн.: «Патологическая анатомия». Под ред. А. Н. Чистовича. Л., 1963, 247; б) Патологическая анатомия и патогенез хронической эмфиземы легких. Автореф. докт. дисс. Л., 1956.

Тонконоженко В. И. — а) Архив патологии, 1968, № 10, 28; б) Архив патологии, 1970, № 3, 39.

Троицкий Н. А.—а) Тр. Рязанского мед. ин-та, т. 12, вып. 4, Рязань, 1960, 11; б) Сб.: «Новое в патологии и физиологии дыхания». М., 1961, 223.

Тюрин Н. А., Кулннич Ю. А.—Педиатрия, 1963, № 7, 66.

Углов Ф. Г., Афанасьева А. В.—а) Вестник хирургии, 1962, № 9, 24; б) Вестник хирургии, 1969, № 1, 7.

Фейгин А. Х.— Гигиена, безопасность и патология труда, 1930, № 8—9, 60.

Финкельштейн А. Н. — Физиотерапия, 1938, № 1, 18.

Фишер Э. Ф., Розенфельд Н. Я-, Покровский Б. Н. — Вестник хирургии, 1964, 25.

Фогельсон Л. И., Фельдман Т. Н., Клириков В. А. — Клин, медицина, 1948, № 12, 3.

Фогельсон Л. И., Лебедева О. В., Малышева Л. Г., Сидоркина Т. П. — Терапевтический архив, 1963, вып. 6, 26.

Франк Л. А. — а) Сов. медицина, 1941, № 6, 30; б) Сов. здравоохранение Киргизии, 1958, № 11.

Хазанов А. Т. — а) Клин, медицина, 1944, № 12, 36; б) Патологоанатомическая характеристика важнейших заболеваний легких. Л., 1965.

Хасенов А. А. — Здравоохранение Казахстана, 1958, № 1, 68.

Хурамович Н. И. — Патофизиология малого круга кровообращения при заболеваниях легких. М., 1965, 204.

Ходкевич С. П. — В кн.: «Вопросы сердечно-легочной патологии», т. 2. Томск, 1960, 13.

Холопов К. И., Андрианов Ю. А.— Тр. Рязанского мед. ин-та, т. 12, вып. 4. Рязань, 1960, 20.

Цанов Н. И. — Врачебное дело. 1934. № 6, 400.

Цейтлин А. А., Шаевич З. З. — Клин, медицина, 1941. № 3, 99.

Цигельник А. Я. — а) Клин, медицина, 1945, № 4—5, 8; б) Клин, медицина, 1947, № 8, 3; в) Клин, медицина, 1962. № 4, 6.

Цигельник А. Я-, Волкова Н. И. — Проблемы туберкулеза, 1963, № 3, 16.

Чигиринский А. Н. — Клин, медицина, 1961, № 12, 100.

Чудин С. Г. — Здравоохранение Казахстана, 1960. № 5, 65.

Чукаиков В. А. — а) Вопросы туберкулеза, 1923, № 3—4, 23; б) Архив клин. и эксперим. медицины, 1923, № 3, 2, 5—6; в) Болезни легких. М., 1947.

Чухриенко Д. П., Миликов В. О. — Вестник хирургии, 1965, № 3, 13.

Чухриенко Д. П., Даниленко М. В., Бондаренко В. А., Белый П. С. — Спонтанный (патологический) пневмоторакс. М., 1973.

Шварц А. Б. — Вопросы туберкулеза, 1932 (дополи, выпуск), 99.

Швецова Л. Ф. — Тр. Рязанского мед. ин-та, т. 12, вып. 4. Рязань, 1960, 15.

Шебанов Ф. В. — Руководство по туберкулезу, т. 2, кн. 2. М., 1959, 426.

Шершевелий Б. М. — Методические указания по лечению больных эмфиземой легких. Томск, 1963.

Шехтер И. А., Зубчук Н. В. — Хирургия, 1954, № 12, 28.

Шик Е. Л. — Вестник рентгенологии и радиологии, 1961, № 6.

Шмерельсон М. Б. — В кн.: «Вопросы грудн. и неотл. хирургии». Горький. 1958, 217.

Шнейдер М. С. — а) Терапевтический архив, 1960, выи, 1.41;

б) Терапевтический архив, 1961, вып. 4, 41.

Штейнгардт Ю. Н. — а) Терапевтический архив, 1963, вып. 10, 37; б) Терапевтический архив, 1964, вып. 7, 51; в) Терапевтический архив, 1964, вып. И, 63.

Штернберг А. Я. — К клинике естественного пневмоторакса при туберкулезе легких. Петроград, 1921.

Штыкалев-Катанов Н. Г. — Вестник хирургии, 1964, № 5, 102.

Шуровец И. Г., Гримайлловская В. А. — Врачебное дело, 1955, № 8, 74.

Щукарев К. А. — а) Тр. 13-го Всесоюзного съезда терапевтов. М., 1949, 26; б) В кн.: «Болезни системы дыхания». Л., 1960, 87.

Щупак Б. Н., Тупиков О. И. — Терапевтический архив, 1966, вып. 3, 120.

Элозо В. П. Вестник хирургии, 1967, № 3, стр. 92.

Эйнис В. Л. — Тр. 13-го Всесоюзного съезда терапевтов. М., 1949, 302.

Янкелевич Е. И., Флеровский Е. А. — Медицинская сестра, 1956, № 11, 3.

Ященко М. Я. — ВМЖ, 1963, № 10, 52.

Abbot O. A., — In Bronchopulmonaire disease. London, Cassel, 1957, p. 466.

- Abbot O. A., W. A. Hopkins a. P. H. Guilfoil.—J. Thor. surg., 1950, V. 2, p. 571.
- Abbot O. A., W. A. Hopkins, W. E. van Fleit a. J. S. Robinson.—Thorax, 1953, v. 8, p. 116.
- Adams J. F.—Boston med. surg. J., 1886, p. 397.
- Adkins P. a. N. Smyth.—Dis. chest, 1960, v. 37, p. 702.
- Allbrillen F. F. a. J. W. Templeton.—J. Thor. surg. 1950, v. 20, p. 749.
- Anderson A. E. a. A. G. Foraker.—a) Arch. Pathol., 1961, v. 72, p. 520; b) Am. J. med., 1962, v. 32, p. 218.
- Armasu C, S. Vasilescu.—Ftiziol., 1967, v. 16, p. 19.
- Arnett J. H.—Arch, intern, med., 1941, v. 67, p. 1129.
- Balchum O. J., R. Buckley, J. Bertolino, H. Swann, T. Hall.—Arch, environment health, 1964, v. 8, p. 132.
- Barach A. L.—a) In Pulmonary emphysema. Baltimore, Williams Wilkins Co., 1956, p. 1; b) In book Bronchopulmonary disease. London, Cassel, 1957, p. 362; c) Arch, intern, med., 1959, v. 103, p. 9.
- Barach A. L. a. H. Bickerman.—Pulmonary emphysema. Baltimore, Williams Wilkins Co., 1956.
- Barach A. L., G. J. Beck.—Arch, intern, med., 1954, v. 93, p. 825.
- Baranofsky I. D., G. H. Warden, J. L. Kaufman, J. Walter a. J. M. Hanner.—J. thor. surg., 1957, v. 34, p. 310.
- Beally D. A.—Dis. chest, 1961, v. 39, p. 111
- Beatty G. A. a. R. W. Frelick.—Am. j. intern, med., 1952, v. 35, p. 845.
- Bell A. L., N. C. Smith a. E. Andreae.—Am. j. med., 1955, v. 18, p. 536.
- Benfield J. R., E. M. Gree, J. R. Pellet, R. Barbec—Arch, surg., 1966, v. 93, p. 59.
- Bezanson F. a. J. Delarue.—J. franc, med. ex. chir. thorac, 1947, v. 1, p. 209.
- Bickerman H. A.—In book Pulmonary emphysema. Baltimore. Williams Wilkins Co, 1956, p. 107, p. 118, p. 144.
- Bickerman H. A. a. G. I. Beck.—Ann. med. 1952, v. 36, p. 607.
- Bickerman H. A., G. I. Beck, S. Itkin, F. Drimmer—Ann Allergy, 1953, v. II, p. 301.
- Binet J. P., Ch. Xezebou a. J. Fredet,—Dis. chest, 1962, v. 41, p. 126.
- Birath G., R. Malmberg, M. Beck, N. P. Bergh,—Acta chir. Scand., 1959, v. 245, p. 51.
- Blades B.—In Book Diseases of the chest. St. Louis, Mosby Co, 1961, p. 119.

- Bopp K. P.—Tuberk. Arzt, 1961, v. 11, p. 756.
- Borric J.—Brit. med. j., 1953, p. 16.
- Boszkiewicz T.—Gruzlica, 1962, v. 30, p. 811.
- Bouyer A.—Traitement de Temphyseme pulmo noix. Paris, 1894.
- Boye E.—Acta med. Scand., 1959, v. 164, p. 2.
- Brantigan O. C—Surg. Gyn. a. Obst, 1961, v. 112, p. 117.
- Brantigan O. C, E. A. Meuller a. M. B. Kress.—a) Am. rev. resp. dis., 1959, v. 80, p. 194; b) Dis. chest. 1961, v. 39, p. 485.
- Brewer L. A., F. S. Dollley a. B. H. Evans.—J. thor. surg., 1950, v. 19, p. 167.
- Brocaid П., C. Callouedec—Rev. tuberc, 1963. v. 27, p. 383.
- Brock R. C—Thorax, 1948, v. 3, p. 88.
- Brown C. C, M. B. Coleman, K. D. Alley, A. Stranahan a. C. H. Stuart-Harris.—Am. j. med., 1954, v. 17, 9. 476.
- Brown C Z. JAMA, 1937, v. 109, p. 268.
- Brown L. a. W. Brock.—J. thor. surg., 1942, v. 11, p. 617.
- Browning R. J., A. M. Olsen,—Proc. Mayo clin., 1961, v. 36, p. 537.
- Brunner W.—Schweiz. Vereinig. gegen Tuberk. Wissensch. Tagung 43 ... Verhandlungen Basel, Karger, 1963, P. 21.
- Buhlmann A.—Dtsch. Med. Wschr., 1966, v. 2. S. 82.
- Burch B. H., A. C. Miller.—In book Surgical deases of the Lung. Springfield. Ch. c Thomas, 1961, p. 47.
- Burke J. F., E. W. Salzman.—JAMA, 1959, v. 169, p. 1622.
- Buttini C, P. Balatresi, G. Piegai a.—Ref. Surg. Gyn. Obst., 1967, v. 124, p. 416.
- De Camp P. T., H. B. Hatch. — Arch. surg., 1959, v. 78, P. 201.
- Campbell E. J.—Lancet, 1962, v. 1, p. 48.
- Carabasi R. J., L. L. Barta.—Dis. chest, 1959, v. 36, p. 209.
- Cardis F., P. Reut.—Ann. med., 1936, v. 40, p. 158.
- Cassels D. E., J. M. Fritz a. W. E. Adams.—J. Pediatr., 1949, v. 35, p. 585.
- Cherniack R. M. —In Book Pulmonary Emphysema. Baltimore. Williams Wilkins Co., 1956, p. 356.
- Chronic bronchitis, asthma and pulmonary emphysema (A statement by the committee on diagnostic standarts for nontuberculous respiratory disseases). Amer. resp. dis., 1962, v. 80, p. 762.
- Clagctt O. T.—Dis. chest, 1949, v. 15, p. 669.
- Cohen A., A. Heminguaya a. C. Heminguaya.—Am. rev. resp. dis., 1961. v. 83, p. 340.

- Comroe J. H.—Am. rev. resp. dis., 1961, v. 83, p. 582;
- Cooke F. N. a. B. Schaff.—Soath. M. J., 1953, v. 46; p. 473.
- Cornea P., P. Stancescu, M. Popescu, P. Georgescu.—Ftziol., 1967, v. 16, p. 25.
- Cournand A., X. A. Bryan a. D. W. Richards.—J. clin. invest., 1935, v. 14, p. 181.
- Crenshaw G. L.—Dis. chest, 1950, v. 17, p. 369
- Crenshaw G. L. a. F. Kowles.—J. thor. surg., 1952, v. 24, p. 398.
- Culiner M. M. a. S. B. Reich.—Am. j. Roentg., rad. ther. nucl. med., 1961, v. 85, p. 246.
- Curti P. C. a. T. Poulsen.—J. thor. surg., 1950, v. 19, p. 145.
- Dauterbande L.—Arch., intern, de pharmacol. et de ther., 1948, v. 76, p. 109.
- Davis A. L., E. J. Grobow, E. J. Tompsett a. J. N. McClenient.—Am. j. med., 1961, v. 31, p. 365.
- Davis H. S., H. E. Kretchmer a. R. Bryce-Smith.—JAMA, 1953, v. 153, p. 1156.
- Davis M. V., B. F. Mitchell a. M. Adam, H. Alexander.—Am. j. surg., 1965, v. 110, p. 853.
- Day R., A. M. Goodfellow, V. Apgar a. G. J. Beck.—Pediatrics, 1952, v. 10, p. 5.
- Delarue N. C, C R. Woolf, S. M. Strassberg.—J. Canad. med. ass., 1965, v. 93, p. 629.
- Derra E., H. Reiller,—Dtsch. med. Wschr., 1963. Bd. 88., S. 737.
- Deterling R. A.—In Book: Pulmonary emphysema. Baltimore, Williams Wilkins Co, 1956, p. 413.
- Devilliers A.—Du pneumothorax de termino par la rupture dans la pleure d'une versicule aerine emphysematense. Paris, 1826.
- Dicilio V. A. a. I. C Munch.—Am. J. allergy, 1955, v. 13, p. 257.
- Димитриу К., У. Курелару, Н. Куку, В. Максимилиане.—О неотложной терапии при дыхательной недостаточности. Тер. арх. 1963, вып. 6, стр. 23.
- Donhardt A., W. Nachtwey.—Med. Welt., 1962, v. 38, s. 1997.
- Dubose H. M., H. J. Price a. P. H. Guilfoil. New Engl, j. med., 1953, v. 248, p. 752.
- Dybicki J., T. Bartoszewicz, W. Jannczacowski.—Gruzlica, 1962, N 8, 743.
- Effenberger H.—Dtsch tuberc. Blatt, 1944, B 18, N 2, S. 34.
- Ehrenhaff I. E. a. E. Rodman.—Am. rev. tub. et pulm. dis., 1955, v. 72; Реф. Совр. пробл. туберкулеза, 1965, № 5.
- Ellison L. T., R. G. Ellison.—Ann. surg., 1964, v. 30, p. 741.

E p p i n g e r H.— Prag Vierteljahrsschr. für pract. Heilkunde, 1876, Bd. 32.

F a b r i c a n t X. D.— Am. j. med. Sc., 1955, v. 230, p. 436.

F i s c h e r—W a s c l s B.—Munch med. Wschr., 1927, 44, 1877.

F o w l e r W. S., J. H. H e l m h o l z, R. A l l i e r.— Proc. St. Meet May clin. dec., 1953, v. 28, p. 743.

F r a y W.— Am. J. Rtg., 1935, v. 33, p. 179.

F r e u h d W. A.—a) Zur Histologie der Rippenknorpel in normalen und pathologischen Zustände. Breslau, A. Gonorsky, 1858, b) Über primäre Thoraxanomalien speziell über die Starre Dilation des Thorax als Ursache eines Lungnenemphysems. Berlin, S. Karger, 1906; c) Dtsch. Med. Wschr., 1911. Bd. 37. S. 1254; d) ZTSCHR. f. exper. Path. u. Therap., 1936, Bd. 3, S. 479.

F r i c k W., R. H e s s e, R. Z e i l h o f f e r.— Fortschr. Röntgen, 1958, Bd. 88, S. 125.

F r y W., W. L. R o g e r s, G. L. G r e n s h a w, H. C. B a r t o n.— Am. rev. of Tuberc., 1955, v. 71, p. 38.

G a b b H.— Brit. med. J., 1882, v. 2, p. 178.

G a e n s l e r E. A.— a) J. thor. surg., 1950, v. 20, p. 596; b) Surg. Gyn. a. Obsto\*r., 1956, v. 102, p. 293; c) Am. J. of Surg., 1962, v. 109, p. 289.

G a l d s t o n M.— Am. J. med., 1955, v. 19, p. 516.

G a l l i a r d L.— Le pneumotorax. Le semaine medicale, 1888, v. 23, p. 236.

G a s t s S.— Minerva med., 1959, v. 50, p. 25.

G o o d h a r t.— Trans, clin. Soc. London, 1896, 29, p. 109.

G o t t s c h i n d H., C. G o t t s c h i n d.— Prax. Pneumol., 1966, Bd. 20, S. 92.

G r a v e n s t e i n J. S.— JAMA, 1959, v. 171, p. 38.

G r i e s s m a n H.— Zbl. f. chir., 1962, Bd. 87, S. 1323.

H a d o r n W.— Schweiz. med. Wschr., 1958, Bd. 88, S. 1.

H a l l e t W. J., G. N. B e a l l, W. M. K i v b y.— Am. rev. resp. dis., 1959, v. 80, 716.

H a l m a g y i D. F. I.— Die klinische physiologie des kleinen kreislauf. Jena, G. Fischer, 1957.

H a n n s e n - P r u s s O. C.— Ann. Allergy, 1955, v. 13, p. 1.

H a n r a h a n E. M., R. A d a m s. R. K l o p s t o c k.— J. thor. surg., 1941, v. 10, p. 284.

H a r t u n g W.— Beitr. klin. Tuberk., 1958, Bd. 119, S. 343.

H a r t z e l l N. C.— Ann. int. med., 1942, v. 17, p. 496.

H e a d J. K.— In Book: Bronchopulmonaire disease. London, Cassel, 1957, p. 641.

H e a d J. a. E. A v e r y.— J. thor. surg., 1949, v. 18, p. 761.

Head J. M., L. K. Head, Th. R. Hudson, J. R. Head. — J. thorac. a. cardiovasc. surg., 1960, v. 40, p. 443.

Heine F. — Beitr. klin. Tuberk., 1958, Bd. 118, S. 3.

Hennel H., a. M. F. Sleinberg.— Arch. int. med., 1939, v. 63, p. 648.

Heiskell C L., J. B. Bel sky, B. F. Klau fman n.— JAMA, 1954, v. 156, p. 1059.

Heppleston A. G. a. J. G. Leopold.— Am. J. med., 1961, v. 31, p. 279.

Herzog H.—a) Dtsch. med. Wschr., 1959, Bd. 84, S. 1766; b) J. Franc, de med et chir., 1961, v. 15, p. 415.

Herzog H. u. R. Nissen.— Schweiz. med. Wschr., 1954, S. 217.

Hofbau cr L.— Pathologische Physiologie der Atmung. In Handbuch den normalen und pathologischen Physiologie. Berlin, J. Springer, 1925.

Huebner R. J., W. P. Rowe, T. G. Ward, R. H. Parrot a. J. H. Bel l.—New England J. med., 1954, v. 261, p. 1077.

Huet P. A. a. P. Blamoutier.— Presse med., 1940, v. 48, p. 843.

Hugh-Jones P., B. C. Ritchie a. C. T. Dollery.— Brit. med. J., 1966, v. 1, p. 1133.

Hughes F. A., N. H. Kraeft, C. C Lowrv.— JAMA, 1951, v. 146, p. 244.

Hyde B. a. L. Hyde.— Am. J. med. sci., 1948, v. 215, p. 247.

Hyde L. — Dis. chest., 1963, v. 43, p. 476.

Jensen K. M., L. Miscall a. I. Steinberg.— Am. J. roentgenol., 1961, v. 85, p. 229.

Jesner R., S. Berstein, N. D. d'Esopo.— Am. rev. resp. dis., 1960, v. 82, p. 810.

Jewsbury P.—Brit. J. surg., 1955, v. 42, p. 601.

Joint H. G. a. R. C. Laird.—Dis. chest., 1958, v. 34, p. 514.

Jones M. R. a. H. A. Lyons.—Am. j. med. sci., 1954, v. 227, p. 13.

Julich H. — a) Allergic u. Asthma, 1957, v. 3. S. 238; b) Zschr. ges. inn. Med., 1962, H. 17—18, S. 808; c) in Buch: Therapie der Lungen Tuberculosis Berlin — Jena, «Volk und Gesundheit», 1965, S. 63.

Kallreider N. L. a. W. W. Fra v.— Amer. j. med. sci., 1939, v. 197, p. 62.

Kane J., L C. da Silve rra. M. Garcez, E. Ju inor da Koc ha.— PMЖ, раздел I, 1960. Реф. 1072.

Karlish A. I., K. M. Hornby.— Minerva med., 1966, v. 57, S. 525.

Kjaerhaard H.—a) Acta med. Scand., 1932, sup. 43, p. 93 et 159; b) Acta med. Scand., 1933, S. 80, p. 93.

- Kennedy J. K, F. B. Rothman.—Surg., gyn., obst., 1965, v. 121, p. 253.
- Kennedy P. A., W. M. Chardak, M. N. Andersen a. J. J. Maurici.—J. med., 1960, v. 60, p. 4002.
- Kirscliner L. F. a R. L. Swartzel.—JAMA, 1954, v. 155, p. 24.
- Klassen K., C. Meckstroth.—JAMA, 1962, v. 52, p. 1.
- Knuth W. P., K. J. Wright, V. A. Jenko.—JAMA, 1958, v. 158, p. 177.
- Kohlrausch W., H. Teirich-Laube.—Lehrbuch der Krankengymnastik bei inneren Erkrankungen, Stuttgart, A. Fischer, 1958.
- Korol E.—Dis. chest., 1947, v. 13, pp. 669.
- Kreutzer R L, L. G. Brizzilara a. W. L. Rogers.—Dis. chest, 1952, v. 21, p. 663.
- Kristenon A.—Le Poumon, 1949, v. 2, p. 91.
- Laenneck R. T. H.—Traite de l'Acutulation Mediate et des Maladies des Poumonus et du Coeur. 2nd ed. I. Paris, S. Chande, 1826, p. 289.
- Larbovy D., P. Chaulet, M. Dril a. A. Chouviter, - Poumon, 1966, v. 22, p. 419.
- Lefemine A. A., E. T. O'Hara, J. P. Lynch.—JAMA, 1956, v. 162, p. 622.
- Leupold F.—Internist, 1965, H. 10, S. 466.
- Levine E. R.—In Book: Pulmonary emphysema. Baltimore, Williams Wilkins Co, 1956, p. 218.
- Levy I. J.—Dis. chest., 1966, v. 49, p. 529.
- Lewinn E. B., S. Greenstein a. Ph. Kimbell.—Arch, surg., 1962, v. 84, p. 277.
- Liebeskind R.—Munch, med. Wschr., 1961, N 37, S. 1774.
- Lilienthal H.—Arch, surg., 1929, v. 18, p. 292.
- Lindskog G. E. a N. A. Halasz.—Arch, surg., 1957, v. 75, p. 693.
- Loeschcke H.—a) Dtsch. med. Wschr., 1911, Bd. 37, S. 916;  
b) Zbl. allg. Path. pat. Anat., 1922, Bd. 33, S. 1.
- Lopez - Majano V., D. E. Tow, H. N. Wagner.—JAMA, 1966, v. 197, p. 121.
- Lorenzen J. N.—Acta tub. Scand., 1962, f. 44, S. 169.
- Lorriman G. —Thorax, 1959, v. 14, p. 146.
- Love L., J. C. King.—Ann. int. med., 1954, v. 40, p. 153.
- Lowell F. C.—Am. rev. resp. dis., 1959, v. 80, p. 181.
- Lucas W.—Реш. совр. пробл. туберк., 1956, № 1, стр. 35.
- Lucido J. L., P. Murphy a. H. C Sweett,—J. thorac. a. cardiovasc, surg., 1963, v. 45, p. 112.

- MacGowan W. A.—Bull. soc. int. chir., 1961, N 5—6, p. 567;  
 Macklin C. C.—Can. med. ass. j., 1937, v. 36, p. 414.  
 Marrangoni A. G., C. F. Storey a. P. O. Geib. — Am. rev. tuberc. et pulm. dis., 1955, v. 72, p. 257.  
 Martini H.—Dtsch. med. Wschr., 1953, Bd. 78, S. 1543.  
 Marx H. H.—a) Lungenemphysem und Bronchitis. Stuttgardt. G. Thime Verlag., 1963; b) Dtsch. med. Wschr., 1966, Bd. 34, S. 1504.  
 Massie I. R., I. W. Caxe, G. A. Welhous.—Amer. surg., 1959, v. 25, p. 737.  
 Mathey J., J. Bineta. J. Galeу. «Экспрес-информ. ВИНТИ», разд. «хир-ортоп». 30—06202. М.  
 Malhes K.—Med. Welt., 1960, N 46, S. 2404.  
 Mauer E. R., J. A. Schaal, F. L. Mendez,—JAMA, 1958. v. 168, p. 2013.  
 May J. R.—Lancet, 1953, v. 2, p. 534.  
 Мейер А, Ж- П. Нико, Ж- Карро. — Спонтанный пневмоторакс у взрослых и его лечение. Р., 1958, перев. с фр. МГИМЛ, 1964.  
 McLean K. H.—Am. rev. resp. dis., 1959, v. 80, p. 58.  
 McVay L. V. a. D. H. Sprunt.—Arch. int. med., 1953, v. 92. p. 833.  
 Mead R. H. B. B. Blades.—Am. rev. tuberc, 1949, v. 60, p. 683.  
 Meier I.—Med. klin.. 1962, Bd. 34, S. 1450.  
 Michalik M. — Реф. совр. пробл. туб., 1958, № 5, стр. 53.  
 Millard F. J.—Brit. Heart J., 1966, v. 46.  
 Miller W. S.—Am. J. Roentgenol., 1926, v. 15, p. 339.  
 Miller N. F.—Am. J. med., 1954, v. 17, p. 471.  
 Miscall L. a. R. W. Duffy.—Dis. chest., 1953, v. 24, p. 489.  
 Miscowits A. G.—Tuberculosis, 1958, v. 11, p. 201.  
 Misuraca R.—Am. J. surg., 1964, v. 30, p. 487.  
 Modder H, u. Th. Schmitt.—Ztschr. f. Tuberk.. 1951, Bd. 99, S. 51.  
 Muller W. F., H. F. Taylor, A. R. Pierce.—Am. J. publ. health, 1953, v. 53, p. 18.  
 Murrau W. D., I. W. Grant l.—Thorax, 1966, v. 21, p. 57.  
 Myers J. A. — Dis. chest., 1954, v. 26, p. 42.  
 Mvers R. N., E. W. Shearburn, G. J. Haupt, - Am. J. surg., 1965, v. 109, p. 590.  
 Nahas G.—Regulation of respiration. Xew York. 1963.  
 Nissen R. A.—Rocky Mount, M. J., 1945, v. 42, p. 282.  
 Nissen R. A.—Med. "klin., 1963, N 15, S. 608.  
 Nyazasydy G.—Rheum. Balneol. Allerg. 1965, v. 6, N 3, 189.  
 Ogilvie C—Thorax, 1959, v. 14, p. 113.  
 Palczewska.—Реф. совр. пробл. туб. 1958, № 2, стр. 33.

- Paplow B.— Zbl. f. chir., 1966, H. 38, S. 1377.
- Patrick M. J., C. F. Kittle, T. K. Lin a. J. C. Dowe II.— Am. J. med., 1957, v. 22, p. 534.
- Paul J. S., E. J. Battic. B. Blades.— J. thor. surg., 1951, v. 22, p. 52.
- Pearson R.— a) Cystic disease of Lung, Illinois, M. Y. 1935, v. 67, p. 38; b) Allergol., 1958, v. 12, p. 277.
- Pierce C. B., a. P. R. Dirce.— Radiology, 1937, v. 28, p. 651.
- Platts M. M., T. Hanley.— Acta med. Scand., 1956, v. 154, p. 53.
- Prince H. E., R. L. Eller, R. H. Jackson.— Am. Allergy, 1954, v. 12, p. 25.
- Quereborg K — Nord. Med., 1965, v. 74, p. 913.
- Rainer W. G., D. Hutchinson, J. P. Newby, R. Hamstra a. I. Durranse.— J. thor. a. cardiovasc. surg., 1963, v. 46, p. 559.
- Rath W. E. a. Ch. E. Andrews.— Atlanta area med. office, 1961, p. 313.
- Reid L. Al.— The Pathology of Emphysema. London. Lloyd — Luce, 1967,
- Richards D. W.— Ann, intern, med., 1960, v. 53, p. 1105.
- Richards D. W., A. L. Barach, H. A. Cromwell.— Am. J. med. sci., 1940, v. 199, p. 240,
- Robertson R., A. E. James,— Pediatr., 1951, v. 8, p. 795.
- Rodenwald, H. u. H. Harm s.— Dtsch. Ges. Unfallheilk. Versicher. Berlin. 1965, S. 33.
- Rogalski, E., W. Wrezlczwicz.— Cruzlica, 1963, N 3, 241.
- Rokitansky, C.— Lehrbuch der pathologischen Anatomie Wien. W. Braumuller, 1861, 3. Aufl. B. III. S. 45.
- Ross, C A.— Am. j. surg., 1952, p. 83, p. 582.
- Rossier, P. H. Труды симпозиума ВОЗ по хроническим пепецифическим болезням легких. М., 1962.
- Rowinska, E.— Gruzlica, 1964, v. 32, p. 141.
- Ruck Icy. C V. a. R. J. McCormack.— Thorax, 1966, v. 21, p. 139.
- Saatci, H., M. K. Gavuzolgu.— Tuberc.— Arzt., 1962, N 9, S. 584.
- Salomon. A., J. A. Herschfus a. Al. S. Segal.— Ann. Allergy, 1954, v. 12, p. 71.
- Scarrow, G. D.— Proc. roy. soc. Med., 1965, v. 58, p. 684.
- Schmidt, J.— Zur Actiologie und Pathogenese des sogenannten gutartigen Spontanpneumothorax. Dis. Diisseldorf., 1937.
- Schroder. W.— Fortschr. Rontgenstr., 1960, v. 92, p. 491.
- Seicin. P. S. Alexandru, N. Petre, V. F. Ilea, N. Sava, E. Milea.— FtizioL 1967, v. 16, p. 31.

Semisch, R.—*Ergebn. die Chir. u. Orth.* Berlin, Springer, 1964, Bd. 46, S. 204.

Sensenig, D. M., T. Rodman,—*Surg. gyn. Obst.*, 1962, v. 114, p. 393.

Shaw, R. R.—*Pediatrics*, 1952, v. 9, p. 220.

Siebens, A. A., A. K. Grant, D. C Kent, R. Klopstock  
a. S. S. Cincoll y.—*J. thor. surg.*, 1957, v. 33, p. 185.

Simon, G.—*Clin. Radiolog.*, 1964, v. 15, p. 293.

Smctana, J.—*Gas lee cesk.* 1956, v. 195, S. 640.

Smith, A. N.—*Arch, surg.*, 1957, v. 74, p. 232.

Sneider, L., I. I. Reissman.—*Radiology*, 1945, v. 44, p. 485.

Snicder. G. L., J. S. Brodie, L. R. Doctor.—a) *Am. rev. resp. dis.*, 1962, v. 85, p. 666; b) *Am. rev. resp. dis.*, 1962, v. 86, p. 112.

Spear H. C., W. C. Daughtry, J. C. Chesney a.  
A. Marx.—*Am. rev. resp. des.*, 1961, v. 84, p. 186.

Spencer H.—In book *Pathology of the Lung.* Oxford, Pergamon Press, 1962,

Spengler F.—*Dtsch. Gcsundheitwscen*, 1959, Bd. 28, S. 1290.

Spengler L.—a) *Beitr. klin. Chir.*, 1906, Bd. 49, S. 80;  
b) *Sweiz. Med. Wschr.*, 1923, Bd. 4, 310.

Sperling E.—*Dtsch. Gesundheitwscen*, 1967, H. 2, S. 49.

Stanganelli P.—*Minerv. med.*, 1961, v. 52, p. 723.

Stone D. H., Schwartz, .! . Feltman. — *Am. rev. resp. dis.*, 1960, v. 82, p. 493.

Stovin P. G.—*Thorax*, 1959, v. 14, p. 254.

Stradling P. a. G. Boole, *Thorax*, 1966, v. 21, p. 145.

Stringen C. J. a. C. A. Burnett.—*Am. rev. tuberc. a. pulm. dis.*, 1956, v. 74, p. 856.

*Surgery in Emphysema*, *Lancet* 1961, v. 2, p. 866.

Sylla A. u. H. G a b e r t.—a) *Allergic u. Asthma*, 1960, Bd. 6, S. 137; b) *Dtsch. Gesundheitws.*, 1961, H. 27, S. 1244.

Tccirner L. B,— a. M. L. Pearce.—*Arch, int, Med.*, 1960, v. 105, p. 891.

Thomas P. A.—*Milit. med.*, 1959, v. 124, p. 116.

Thomas P. A., a. P. W. Gebauer.—a) *J. thor. surg.*, 1958, *Nu 3;!* b) *J. thor. a. cardiovasc. surg.*, 1960, v. 39, p. 194.

Thomeret G.—*Presse-medic*, 1959, v. 67, p. 1353.

Turiaf J.—*Poumcn*, 1965, v. 21, p. 1145.

Tyson M. D. a. W. B. Grand a 11.—*J. thor. surg.*, 1941, v. 10, p. 566.

Walsch J.—*Dis. chest.*, 1959, v. 29, p. 329.

Ваииаров И. и Ж- Златарев. — *Высш. мед. инст. И. П. Павлова, Пловдив, сб. тр.*, т. 15, 1961, стр. 159.

Waterman D. H.— In book Clinical cardiopulmonary physiology. New York, London, 1957.

West J. R., E. F. Baldwin, A. Cournand a. D. W. Richards.— Am. j. med., 1951, v. 10, p. 481.

Whiterfield A. G., W. M. Arnoll, J. A. Waterhouse.— Lancet, 1951, v. 1, p. 490.

Williams M. H., J. C. Carmen, D. M. Seymour.— New. Engl. j. med., 1954, v. 251, p. 888.

Willson S., Th. Findley.—Med. clin. North. Amer., 1944, v, 28, p. 356.

Whithers J. N., M. E. Fishbaek, V. Kiel, J. L. Hannon.— Am. j. surg., 1964, v. 108, p. 772.

Wolcoll M. W., W. A. Shaver a. W. D. Jennings— Dis. chest., 1963, v. 43, p. 78.

Zimmerman H. A., J. M. Ryan.—Dis. chest., 1951, v. 20, p. 286.

## ОГЛАВЛЕНИЕ

Предисловие. . . . .	3
Введение. . . . .	5
<i>Глава I</i>	
Классификация эмфиземы легких. . . . .	11
<i>Глава II</i>	
Клиника, диагностика и течение эмфиземы легких . . . .	27
<i>Глава III</i>	
Хирургические методы в комплексном лечении распространенной эмфиземы легких . . . . .	43
<i>Глава IV</i>	
Хирургическое лечение ограниченной эмфиземы легких .	109
<i>Глава V</i>	
Лечение спонтанного пневмоторакса, осложняющего эмфизему легких . . . . .	144
Литература. . . . .	178

М994 **Мясникова М. Н.**  
**Эмфизема легких (хирургические аспекты).**  
Петрозаводск, 1975.

200 с. с рис. и табл., библиография 21 с.

Классификация, клиника и лечение эмфиземы легких. Возможности хирургической коррекции, подготовка и техника операции.

**0536—053**

**М127(03)-75** <sup>3 а к</sup>

6 . 6 ~ 2 4 3

**Мелита Николаевна Мясникова**

**ЭМФИЗЕМА ЛЕГКИХ**

*(хирургические аспекты)*

Редактор *Л. П. Соколова*. Оформление *Е. А. Вишнякова*  
Художественный редактор *Л. Н. Дегтярев*  
Технический редактор *С. М. Карманова*  
Корректор *Г. А. Проводина*

Сдано в набор 21 X 1974 г. Подписано к печати 3 VI 1975 г.  
Вумага 84x108'/<sub>м</sub>. № 2. 10,5 УСЛ. печ. л. 10,67 уч.-изд. л.  
Изд. № 237. Тираж 2000 экз. Заказ 723. Цена 1 руб. 18 кои.

Издательство „Карелия“. Петрозаводск, пл. им. В. И. Ленина, 1.  
Сортавальская книжная типография Управления по делам  
издательств, полиграфии и книжной торговли Совета Мини-  
стров Карельской АССР. Сортавала, Карельская, 42.