

**ЭЛЕКТРОННАЯ БИБЛИОТЕКА ПО ХИРУРГИИ**

**SURGERYLIB.RU**

42  
1130

Б. В. ПЕТРОВСКИЙ  
М. И. ПЕРЕЛЬМАН  
А. П. НУЗЬМИЧЕВ

**резекция и пластика  
Бронхов**

ИЗДАТЕЛЬСТВО МЕДИЦИНА

1966

АКАДЕМИЯ МЕДИЦИНСКИХ НАУК СССР

Б. В. ПЕТРОВСКИЙ,  
М. И. ПЕРЕЛЬМАН,  
А. П. КУЗЬМИЧЕВ

# РЕЗЕКЦИЯ И ПЛАСТИКА БРОНХОВ

*Издательство «Медицина»  
Москва — 1966*

ПЕТРОВСКИЙ БОРИС ВАСИЛЬЕВИЧ,  
ПЕРЕЛЬМАН МИХАИЛ ИЗРАЙЛЕВИЧ,  
КУЗЬМИЧЕВ АЛЕКСАНДР ПАВЛОВИЧ  
РЕЗЕКЦИЯ И ПЛАСТИКА БРОНХОВ

Редактор *Л. С. Громова*

Техн. редактор *Н. С. Кузьмина* Корректор *С. Р. Даничева*

Художественный редактор *Л. С. Бирюкова*

Переплет художника *Г. Л. Чижевского*

Сдано в набор 29/VII 1966 г. Подписано к печати 14/IX 1966 г.  
Формат бумаги 60X90>/ie=12,0 печ. л. +1,13 печ. л. вкл. (условных 13,13 л.)  
12,03 уч.-изд. л. Бум. мелов. Тираж 6000 экз. МН-75

Издательство «Медицина». Москва, Петроверигский пер., 6/8  
Заказ 255. 11-я типография Главполиграфпрома Комитета по печати при  
Совете Министров СССР. Москва, Нагатинская улица, д. 1.  
Цена 1 р 64 к.

5—3-6

153-1966

## ВВЕДЕНИЕ

Разработка и внедрение в клиническую практику резекций и пластики бронхов поднимают хирургию легких на новую, более высокую ступень.

До применения пластических операций необходимость клиновидного или циркулярного иссечения главного бронха, как правило, влекла за собой полное удаление соответствующего легкого, которое могло быть полноценным в анатомическом и функциональном отношении. При локальных поражениях промежуточного или долевого бронхов приходилось удалять вентилируемые ими доли легкого.

Пластические операции на бронхах создают возможность выполнения резекции бронхов с последующим восстановлением воздухоносного пути посредством межбронхиального анастомоза. У ряда больных становится возможным вместо пульмонэктомии производить частичную резекцию легкого с максимальным сохранением функционирующей легочной паренхимы. В необходимых случаях пластика бронхов позволяет восстановить нарушенную травмой проходимость воздухоносных путей, а также расширить объем оперативного вмешательства на легких, бронхах или бифуркации трахеи.

В настоящее время вопросы пластической, реконструктивно-восстановительной хирургии бронхиального дерева стали чрезвычайно актуальными и привлекают внимание многих исследователей.

Развитие пластической хирургии бронхиального дерева началось с 1940—1950 гг., т. е. совпало по времени с выдающимися успехами анестезиологии и торакальной хирургии. При этом ввиду интенсивного развития хирургии легких и нередко возникавшей практической необходимости разработка ряда вопросов пластики бронхов осуществлялась почти параллельно в эксперименте и в клинике.

Экспериментальные исследования были выполнены для изучения возможностей закрытия краевых дефектов крупных

бронхов разными ауто- и аллопластическими материалами (Taffel, 1940; Ф. Ф. Амиров, 1962; В. С. Северов, 1963). Однако наибольшее значение для хирургической клиники имела экспериментальная разработка циркулярной резекции бронха с последующим соединением его отрезков межбронхиальным анастомозом конец в конец. Эта операция имеет ряд анатомо-технических особенностей по сравнению с относительно хорошо исследованной в эксперименте аналогичной операцией на трахее.

Циркулярную резекцию бронхов с наложением межбронхиальных и бронхо-трахеальных анастомозов при различных условиях и в разных вариантах наиболее обстоятельно изучили в опытах на животных Jackson et al. (1949), Daniel et al. (1950), Ferguson et al. (1950), Kiriluk, Merendino (1953), Sperling (1962), а в нашей стране — Т. Т. Богдан (1955), Ф. Ф. Амиров (1962), А. П. Кузьмичев (1963), В. С. Северов (1963). Было установлено, что сшитые отрезки бронха срастаются вполне удовлетворительно, а легочная ткань дистального анастомоза не подвергается грубым морфологическим изменениям. Для неосложненного сращения анастомоза важное значение имеют техника шва и шовный материал, который должен вызывать минимальную реакцию окружающих тканей.

Пластические операции на бронхах в клинике вначале производились при травмах и Рубцовых бронхостенозах (Griffith, 1949; Gebauer, 1950; Scannel, 1951). С течением времени их применение значительно расширилось и распространилось во фтизиохимию и онкологию.

В Советском Союзе пластическая хирургия бронхов стала развиваться на прочной экспериментальной базе и большом опыте в области хирургического лечения заболеваний легких. Первая циркулярная резекция бронха с наложением межбронхиального анастомоза была выполнена Е. Н. Мешалкиным в 1958 г. (В. И. Францев, Л. Л. Капуллер). Затем пластические операции на бронхах стали интенсивно изучать в Центральном институте туберкулеза Министерства здравоохранения СССР (В. С. Северов), на кафедре торакальной хирургии Киевского института усовершенствования врачей (О. М. Авилова).

В Научно-исследовательском институте клинической и экспериментальной хирургии пластические операции на бронхах изучаются параллельно в эксперименте и в клинике.

Проведенные эксперименты позволили уточнить некоторые оперативно-хирургические вопросы и разработать комбинированные резекции бронхов и легочных сосудов.

В клинике при различной бронхолегочной патологии резекция и пластика бронхов выполнена авторами данной работы у 86 больных. В монографии подробно анализируются 72 операции. Изучены показания к резекции и пластике брон-

хов, усовершенствованы способы анестезии, методика и техника операций, освоены комбинированные резекции главных бронхов и легочных артерий. Одновременно начато планомерное применение пластических операций в сочетании с лобэктомией при некоторых формах рака верхнедолевого бронха или его ветвей. Существенное внимание уделено особенностям ведения больных в послеоперационном периоде, профилактике и лечению различных осложнений.

Непосредственные результаты пластических операций на бронхах свидетельствуют об их целесообразности и высокой эффективности.

Освоение резекции и пластики бронхов позволило приступить к пластическим, восстановительным операциям на бифуркации трахеи и ее грудном отделе.

В отечественной и зарубежной литературе до настоящего времени нет обобщающих работ по резекции и пластике бронхов. Поэтому авторы полагают, что обзор уже опубликованных материалов и анализ собственного опыта окажутся полезными и будут содействовать дальнейшему развитию пластической хирургии бронхиального дерева.

## ГЛАВА I

### КРАТКИЙ АНАТОМИЧЕСКИЙ ОЧЕРК

Грудной отдел трахеи, бифуркация трахеи и внелегочные отделы бронхиального дерева тесно связаны с органами и сосудисто-нервными образованиями средостения, вместе с которыми они изменяются в процессе роста и в условиях различной патологии.

Трахея, бронхи и легкие развиваются из вентральной стенки глоточной части передней кишки в виде непарного узкого выпячивания эпителия с последующим вращением мезенхимы и ее производных. Из мезенхимы затем образуются хрящи, соединительная ткань, сосуды, мышцы.

К концу 3-й недели эмбриогенеза непарная первичная закладка органов дыхания делится сагиттальной бороздой на два неравных выпячивания: большее правое и меньшее левое. Эти выпячивания соединяются узкой короткой трубкой с глоточной кишкой. Из верхней непарной части кишки развиваются гортань и трахея, а из правого и левого ее выпячиваний — бронхи и легкие. Параллельно формированию органов дыхания происходит невротизация тканей ветвями блуждающего и симпатического нервов, которые хорошо видны у эмбриона 5 мм длины. На 8—9-й неделе эмбриогенеза из мезенхимы образуется соединительнотканый остов трахеи и бронхов, развиваются хрящевые пластинки. К концу 9-й недели хрящевой остов выражен достаточно четко, формируется гладкая мускулатура трахеи и бронхов. На 4-м месяце эмбриогенеза из эпителия развиваются слизистые железы. К концу

5-го месяца внутриутробного развития основные элементы трахеи и главных бронхов почти сформированы. В процессе дальнейшего развития и роста продолжается их дифференцировка, которая происходит неравномерно в различные возрастные периоды и заканчивается в основном к 7 годам. В течение этого времени постоянно нарастает количество эластических элементов, дифференцируются эпителии, слизистые железы, сосудистая система.

После 40 лет в трахее и бронхах начинаются инволютивные процессы — атрофия слизистой оболочки и подслизистого слоя с замещением их жировой и склерозированной соединительной тканью, обызвествление хрящей. В связи с этим уменьшается эластичность бронхов, снижается их тонус (В. Г. Штефко, 1933; Я. А. Борейша, 1940).

Развитие дыхательной и пищеварительной систем из общей энтодермальной закладки обуславливает возможность образования свищей между трахеей и пищеводом, бронхами и пищеводом. Свищи возникают в случаях незаращения первичного щелевидного хода между дыхательной трубкой и кишкой. По данным А. И. Попова (1912), сообщение между пищеводом и трахеей чаще располагается на 1—1,5 см выше бифуркации, реже — на уровне бифуркации. Пищеводно-трахеальные и пищеводно-бронхиальные свищи могут сочетаться с атрезией пищевода, врожденными стенозами трахеи и бронхов.

Изолированный врожденный стеноз главных бронхов наблюдается крайне редко. Д. С. Линденбратен и Л. Д. Линденбратен (1957) описали редкую аномалию в виде сужения обоих главных бронхов у ребенка в возрасте 3 лет. Чаще встречаются аномалии отхождения крупных бронхиальных стволов, например, отхождение правого верхнедолевого бронха непосредственно от трахеи. Трахеальный бронх обычно отходит от правой стенки трахеи, устье его располагается на 1—2 см выше бифуркации. В редких случаях трахеальный бронх отходит

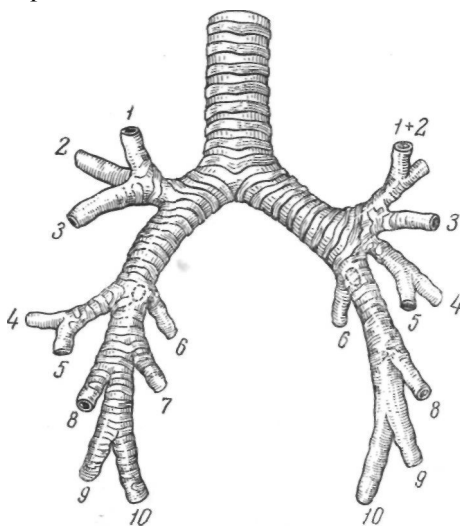


Рис. 1. Анатомическая схема бронхиального дерева. Нумерация сегментарных бронхов по международной номенклатуре.

от левой или задней стенки трахеи и может сочетаться со стенозом трахеи. Трахеальный бронх может быть добавочным (сверхкомплектным) или смешанным сегментарным бронхом, чаще верхушечным. В редких случаях он вентилирует добавочную долю легкого (В. С. Гамов, 1960). Описаны случаи деления трахеи на три главных бронха — трифуркация трахеи. При задержке развития бронхов на различных стадиях эмбриогенеза наблюдаются полное или частичное недоразвитие легких, образование кистообразных полостей со стенозом бронхов.

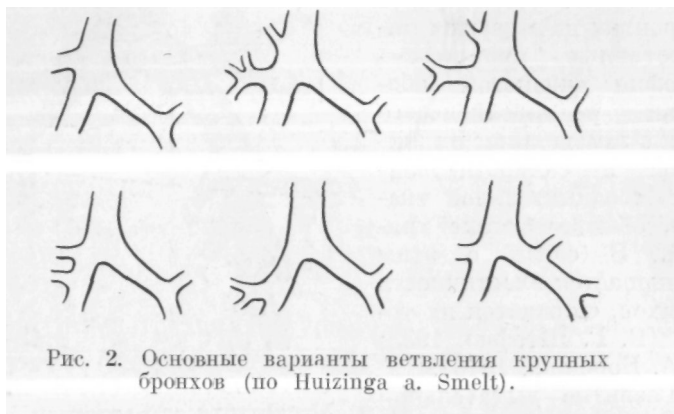

Рис. 2. Основные варианты ветвления крупных бронхов (по Huizinga a. Smelt).

Анатомическая схема бронхиального дерева и важнейшие варианты крупных бронхов представлены на рис. 1 и 2.

Грудной отдел трахеи и область ее деления на главные бронхи — бифуркация трахеи — расположены на границе переднего и заднего средостения (рис. 3). Верхняя граница трахеи в период роста перемещается от уровня верхнего края IV шейного позвонка до нижнего края VI шейного позвонка, а бифуркация трахеи — от уровня тела IV грудного позвонка до верхнего края VI грудного позвонка (И. Г. Лагунова, 1946). Длина трахеи у взрослого варьирует от 8,5 до 15 см, причем соотношение между длиной грудного и шейного отделов зависит от формы грудной клетки, особенно у взрослых. Длина верхней стенки правого главного бронха колеблется в пределах 0,2—3 см, нижней — 0,9—3,4 см, длина верхней стенки левого главного бронха — 3—6,8 см, нижней — 3,1—7,1 см (А. Х. Халматов, 1959).

По форме трахея и главные бронхи представляют собой цилиндрические трубки, у которых переднезадний размер несколько меньше поперечного. Наблюдаются различные варианты формы трахеи — воронкообразная, коническая, верете-

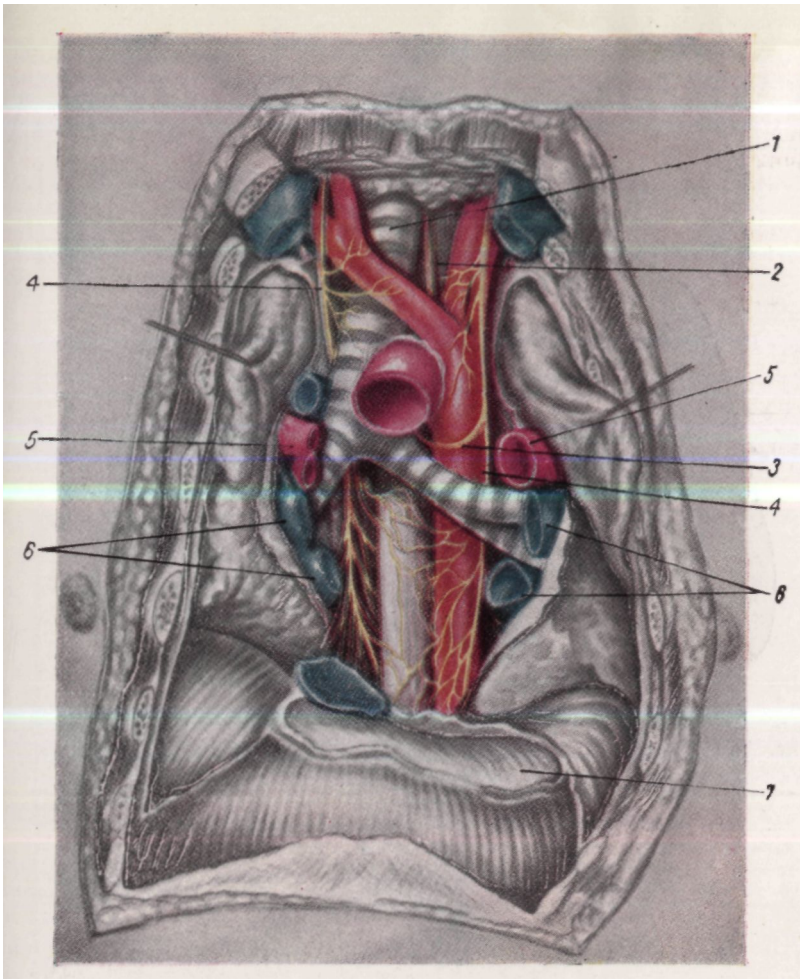


Рис. 3. Топография грудного отдела трахеи (вид спереди)  
 (по А. Н. Максименкову).  
 1 — трахея; 2 — пищевод; 3 — возвратный нерв; 4 — блуждающие нервы; 5 — легочные артерии; 6 — легочные вены; 7 — диафрагмальная часть перикарда.

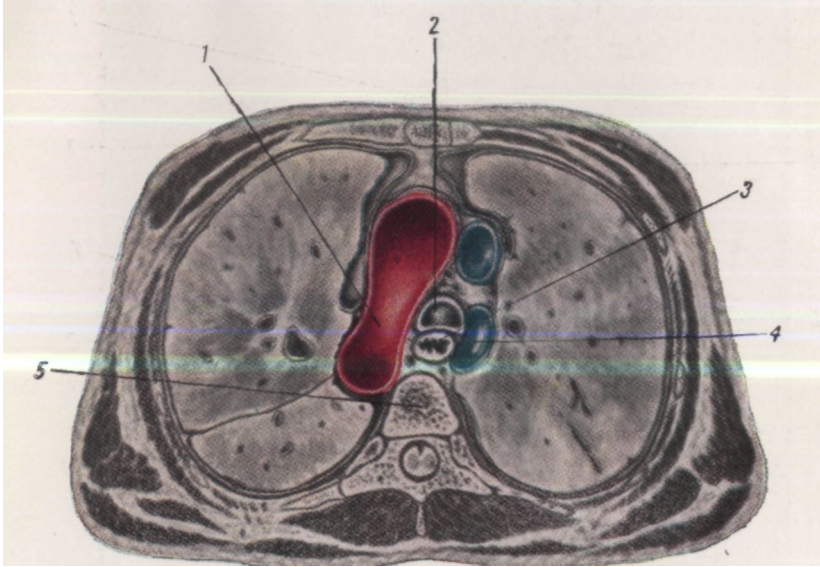


Рис. 4. Поперечный распил грудной клетки на уровне бифуркации трахеи (по А. Н. Максименкову).  
1 — аорта; 2 — бифуркация трахеи; 3 — пищевод; 4 — непарная вена;  
5 — позвонок.

Возрастная группа	Длина трахей	Окружность трахей				Ширина мембранозной части трахей		Число колец	Растяжимость
		первое кольцо	уровень щитовидной железы	середина длины	бифуркация	на уровне первого кольца	на уровне бифуркации		
Плоды	2	1,7	1,8	1,6	1,7	0,22	0,15	16	0,3
Грудная	2,6	2,7	2,8	2,9	3	0,3	0,4	14	0,55
Ранняя детская	3,7	3,8	3,3	3,5	3,7	0,4	0,6	14	0,65
Школьная	6,1	5,6	5,6	5,6	6	0,7	1,7	15	0,55
Взрослая	7,5	7,2	7,2	7,2	7,1	1,2	1,6	14	0,9
Старческая	8	6,9	7,2	7	7,8	1,4	1,5	16	1

ТАБЛИЦА 2  
Размеры главных бронхов (средние, в см, по М. С. Лейчику, 1948)

Возрастная группа	Длина спереди	Окружность главных бронхов			Диаметр начала бронхов	Число колец	Угол ответвления (в градусах)	Растяжимость
		начало	середина	конец				
ПРАВЫЙ БРОНХ								
Плоды	0,5	1,5	1,4	1,3	0,2	4	152	0,1
Грудная	1,21	2,4	2,2	2,1	0,45	6	153	0,2
Ранняя детская	1,3	3,1	3,2	2,9	0,7	7	144	0,35
Школьная	2,3	5,5	4,7	4,3	1,25	8	143	0,2
Взрослая	2,3	6,4	6,1	5,2	1,5	7	138	0,25
Старческая	2,9	6,5	6,2	5,7	1,5	6	144	0,35
ЛЕВЫЙ БРОНХ								
Плоды	1,3	1,5	1,5	1,4	0,3	10	134	0,1
Грудная	1,9	2,1	2,1	2,2	0,3	10	136	0,2
Ранняя детская	2,6	2,9	3	2,9	0,6	10	137	0,4
Школьная	4	4,5	4,7	4,3	1,2	7	139	0,4
Взрослая	4,5	5,5	5,3	5,4	1,4	10	128	0,45
Старческая	4,6	6,2	5,4	5,4	1,5	9	127	0,6

пнообразная, в виде песочных часов. Форма трахеи и крупных бронхов может меняться в процессе роста (М. С. Лейчик, 1948). Передняя и боковые поверхности трахеи и главных бронхов более выпуклы за счет хрящей, задняя поверхность несколько уплощена.

Возрастная изменчивость размеров трахеи и главных бронхов представлена в табл. 1 и 2.

У мужчин диаметр трахеи и бронхов несколько больше, чем у женщин.

Бифуркация трахеи расположена во фронтальной плоскости и несколько смещена вправо от срединной линии вследствие перегиба дуги аорты через левый главный бронх. Угол бифуркации и трахеобронхиальные углы зависят от формы грудной клетки. При широкой грудной клетке угол бифуркации у взрослых составляет 70—90°, при узкой и длинной 60—80°, у детей — 40—75° (А. Х. Халматов, 1959). Правый трахеобронхиальный угол, как правило, меньше левого и варьирует, по данным различных авторов, от 136 до 165°. Левый трахеобронхиальный угол обычно равен 120—140°.

Проекция бифуркации трахеи зависит от формы грудной клетки. Чаще всего проекция соответствует спереди уровню грудинных концов хрящей II—III ребер или углу между рукояткой и телом грудины, а сзади V—VI грудным позвонкам. У детей бифуркация трахеи спереди проецируется на уровне 11 ребра. При запрокидывании головы назад бифуркация трахеи смещается вверх. Расстояние между бифуркацией трахеи и передней поверхностью грудной клетки варьирует от 6 до 12 см и зависит от толщины грудной стенки и формы груди (Г. А. Рихтер, 1958) (рис. 4).

Остов трахеи и бронхов составляют неполные кольца из гиалинового хряща, покрытые надхрящницей и расположенные одно под другим. Хрящи занимают приблизительно  $\frac{2}{3}$  окружности. Число колец трахеи в среднем равно 14—15, правого бронха — 3—4, левого бронха — 7—9. Эти числа не зависят от возраста и пола, но подвержены индивидуальной изменчивости. Высота колец трахеи изменяется с возрастом. В раннем возрасте она равна 3 мм, у взрослых — 5 мм. Толщина колец колеблется в пределах 1—2 мм. Между обращенными назад концами хрящей имеется соединительнотканная мембрана, в которой могут быть хрящевые включения. Аналогичной мембраной кольца соединены между собой сверху и снизу. По ширине межкольцевая мембрана в 2 раза меньше хрящевого кольца.

Форма хрящей может быть различной, причем наблюдается как слияние нескольких хрящей, так и их недоразвитие. Исследования К. Д. Филатовой (1951) показали, что хрящевой остов крупных бронхов в отличие от трахеи построен по

типу сети или решетки, образующей мощный каркас из хрящевых перекладин различной формы. Хрящевые решетки стенок бронхов заполнены фиброзной тканью, хрящевой остов мелких бронхов менее плотен и разобщен.

Снаружи трахея и бронхи покрыты тонкой рыхлой соединительнотканной оболочкой — адвентицией. Под ней расположены фиброзный слой, мышечная оболочка, подслизистый слой и слизистая оболочка. В фиброзном слое расположены хрящи и значительная часть эластических волокон. По мере уменьшения диаметра бронхов хрящевые пластинки уменьшаются в размерах и приобретают все более эластический характер.

Мышцы трахеи и бронхов сосредоточены главным образом в мембранозной части и состоят из двух слоев — наружного и внутреннего. В состав наружного слоя входят редкие продольные мышечные волокна. Внутренний слой состоит из сплошного тонкого пласта поперечных волокон, которые расположены не только между концами хрящей, но и в межкольцевых промежутках трахеи и бронхов. Гладкие мышечные пучки из стенок левого главного бронха направляются к стенке пищевода, образуя бронхопищеводную мышцу. Между мышечными слоями залегают слизистые железы, нервные проводники и их окончания. С уменьшением калибра бронхов мышечный слой становится относительно более выраженным. • Сокращение этих мышц вызывает не только сужение просвета бронхов, но и некоторое укорочение их. Благодаря этому бронхи участвуют в выдохе за счет сокращения емкости дыхательных путей (Г. А. Рихтер, 1958).

Подслизистый слой бронхов очень рыхлый, вследствие чего слизистая оболочка может собираться в складки. В подслизистом слое находится артериальная сеть, хорошо выраженная в мембранозной части и межхрящевых промежутках. Здесь же имеется венозная сеть, которая представляется мелкопетливой, менее выраженной в области хрящей. В подслизистом слое расположены также лимфатическая сеть, лимфоидная ткань и слизистые железы, протоки которых открываются колбовидными расширениями на поверхности слизистой оболочки. Наибольшее количество желез находится в мембранозной части. Сравнительно большая длина выводных протоков желез способствует при их воспалении длительному течению бронхитов.

Слизистая оболочка трахеи и бронхов изнутри покрыта многоядным цилиндрическим эпителием с поверхностным мерцательным слоем (рис. 5).

В просвете трахеи на уровне бифуркации имеется полукруглый выступ в виде шпоры, выпячивающий слизистую оболочку. Последняя соответственно шпоре (карине) покрыта не ци-

линдрическим, а плоским эпителием. Под слизистой оболочкой здесь часто располагается хрящевая пластинка, относящаяся к последнему трахеальному или первому правому бронхиальному кольцу. Со шпорой связан веерообразный мышечный пучок, при сокращении которого шпора поднимается и суживает просвет дыхательной трубки.




Рис. 5. Гистопографический срез главного бронха.  
1 — слизистая оболочка; 2 — подслизистый слой; 3 — хрящ.

Строение более мелких бронхов отличается тем, что эпителий из многорядного цилиндрического становится постепенно однорядным кубическим. Хрящи и слизистые железы отсутствуют.

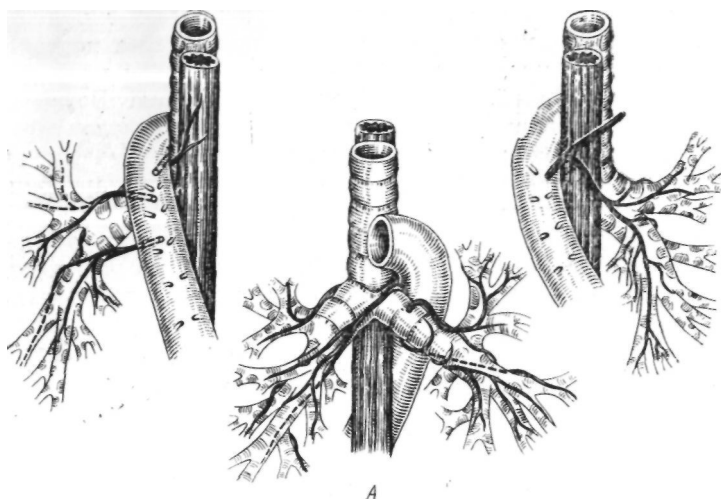
Артерии трахеи и бронхов варьируют по величине и числу. Они подходят к стенкам трахеи и бронхов на разном уровне, ветвление их весьма вариабильно.

Кровоснабжение трахеи происходит из ветвей нижней щитовидной артерии и бронхиальных артерий. Менее постоянными источниками кровоснабжения являются ветви нисходящей аорты, плечеголовной и подключичных артерий. Ветви нижних щитовидных артерий (или щито-шейных стволов) располагаются в клетчатке между лимфатическими узлами вдоль правой и левой стенок трахеи. С правой стороны артерии нередко переходят и на главный бронх.

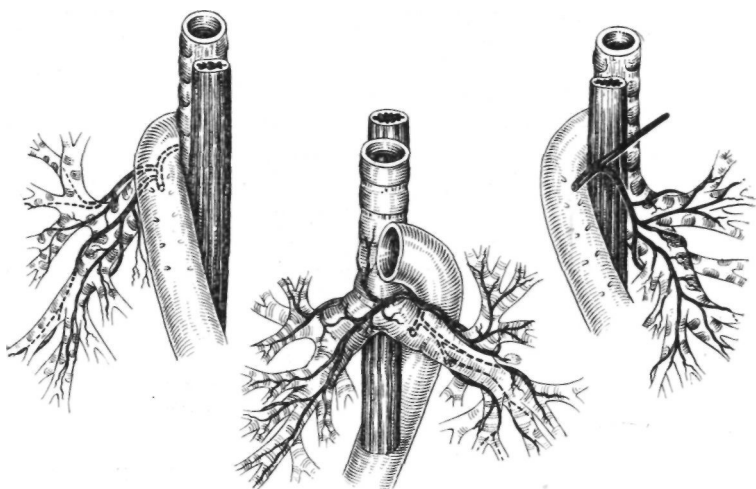
Ветви к трахее от бронхиальных артерий или от аорты имеют восходящее направление. Аортальные ветви подходят к трахее главным образом в области левого трахеобронхиального угла и идут вверх по левой боковой поверхности, а иногда и по передней поверхности трахеи (Н. П. Бисенков, 1955). Диаметр артерий трахеи обычно не превышает 1—1,5 мм.

Кровоснабжение главных бронхов осуществляется бронхиальными артериями, отходящими от начального отдела нисходящей аорты. Дополнительными, непостоянными источниками кровоснабжения бронхов являются межреберные артерии, подключичные, нижние щитовидные. Общее число бронхиальных артерий варьирует от 2 до 6. Чаще встречаются 4 бронхиальные артерии, распределяющиеся равномерно по 2 к правому и левому бронхам. Диаметр этих артерий у начала нередко достигает 1,5 мм. Ветви бронхиальных артерий со стенок бронхов переходят на пищевод, принимая участие в его кровоснабжении, и разветвляются в клетчатке средостения.

Различают верхние, нижние, передние и задние бронхиальные артерии соответственно расположению их на поверхности главных бронхов. С практической точки зрения целесообразно выделять два отдела бронхиальных артерий — внебронхиальный и бронхиальный (Н. П. Бисенков, 1955). Внебронхиальные отделы находятся в клетчатке между органами средостения, имеют различную протяженность и образуют анастомозы с артериями прилежащих органов. Ветвление правых бронхиальных артерий менее постоянно, чем левых. Правые бронхиальные артерии располагаются в околопищеводной клетчатке на уровне корня легкого, в промежутке между непарной веной и правым главным бронхом. Ветви верхних правых бронхиальных артерий подходят в основном к начальной части правого главного бронха и разветвляются в его проксимальном отделе. Нижние правые бронхиальные артерии подходят к бронху на середине его длины или у ворот легкого. Левые бронхиальные артерии проходят в клетчатке под дугой аорты и в околобронхиальной клетчатке, где находятся в тесной связи с лимфатическими узлами, ветвями блуждающего и симпатических нервов. Левые бронхиальные артерии чаще подходят к стенкам левого главного бронха на середине его

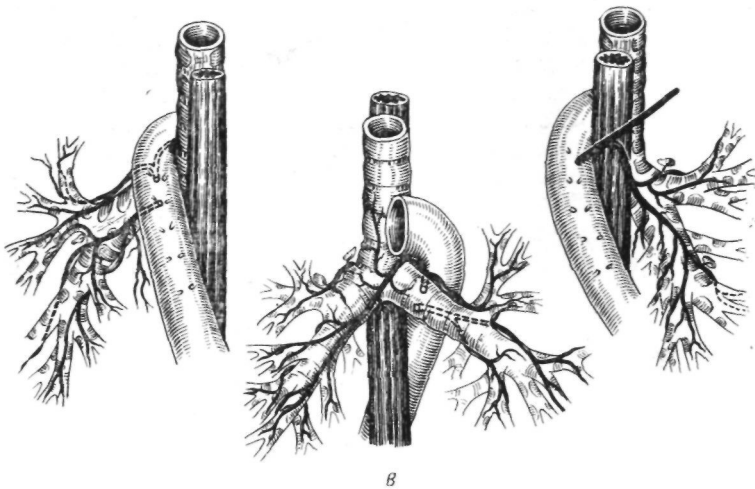


А



Б

Рис. 6. А, Б. Типы ветвления бронхиальных артерий (по В. В. Федоровой).  
 На каждом рисунке слева и справа — вид сзади, в центре — вид спереди...



В

Рис. 6 В. Типы ветвления бронхиальных артерий (по В. В. Федоровой),  
 На каждом рисунке слева и справа — вид сзади, в центре — вид  
 спереди.

протяжения или в дистальной трети и разветвляются вдоль верхней и нижней поверхности бронха (рис. 6).

Вены трахеи и бронхов формируются из венозных сплетений слизистой оболочки и подслизистого слоя. В околотрахеальной и перибронхиальной клетчатке они образуют многочисленные анастомозы с венами прилежащих органов — пищевода, зубной железы, перикарда. Отводящие вены трахеи, впадают в нижнее щитовидное сплетение, в непарную и полу-, непарную вены. Передние и задние бронхиальные вены располагаются в перибронхиальной клетчатке вдоль верхней и задней поверхности бронхов. Задние бронхиальные вены, обычно 2, почти всегда сопровождают одноименные артерии. Топография передних бронхиальных вен менее постоянна. Они часто впадают в задние бронхиальные вены или в непарную и полунепарную вены, реже в верхнюю полую и межреберные, вены.

Лимфатическая система трахеи и главных бронхов представлена поверхностной и глубокой сетями лимфатических капилляров слизистой оболочки, сплетением отводящих лимфатических сосудов подслизистого слоя и отводящих лимфатических сосудов в адвентиции бронхов, которые направляются к регионарным узлам — паратрахеальным, передним медиастинальным, парабронхиальным, бифуркационным (рис. 7).

Иннервация трахеи и главных бронхов осуществляется блуждающими и симпатическими нервами. Ветви блуждающих

нервов разветвляются в клетчатке около трахеи и бронхов, образуя нервные сплетения. Справа ветви к трахее отходят непосредственно от правого блуждающего нерва, расположенного в правом паратрахеальном клетчаточном пространстве. Слева нервы трахеи отходят почти исключительно от левого

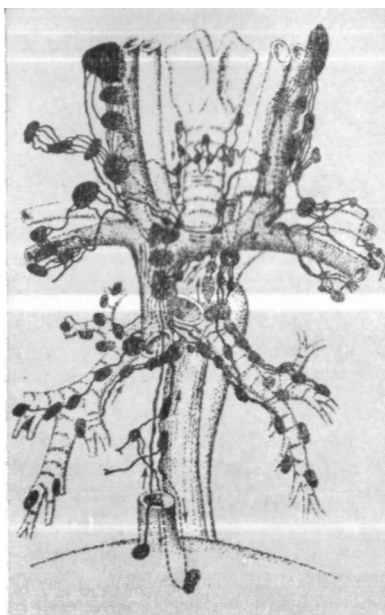


Рис. 7. Схема расположения лимфатических узлов средостения, их связей и выносящих лимфатических сосудов (по Д. А. Жданову)-

возвратного нерва. Нервные ветви образуют сплетения на боковых и задней стенках трахеи, реже — на передней стенке (Н. П. Бисенков, 1955). Эти сплетения связаны с нервами пищевода.

Симпатические нервы трахеи отходят от нижнего шейного и верхних грудных узлов. В паратрахеальной клетчатке они образуют связи с блуждающими нервами в виде сплетения, особенно хорошо выраженного в области мембранозной части трахеи и передней поверхности бифуркации. В стенке трахеи ветви блуждающих и симпатических нервов образуют два сплетения — поверхностное, расположенное в паратрахеальной соединительной ткани и лучше выраженное в мембранозной части, и глубокое — в подслизистом слое.

Ветви блуждающих нервов к главным бронхам располагаются на передней и задней стенках бронхов. Передние ветви тоньше и малочисленнее задних. От правого блуждающего нерва отходят ветви, которые разветвляются на передней поверхности бифуркации и стенках левого главного бронха (В. М. Романкевич, 1931).

Симпатические нервы к бронхам и легким отходят от нижнего шейного и I—VI грудных узлов пограничного ствола. Эти ветви многократно анастомозируют между собой и с ветвями блуждающих нервов, образуя нервные сплетения средостения.

На стенках бронхов симпатические нервы обычно следуют вдоль бронхиальных артерий, но могут располагаться и самостоятельно в перибронхиальной клетчатке.

Трахея, ее бифуркация и главные бронхи находятся в тесном контакте с другими органами средостения. Они окружены соединительнотканно-клетчаточными образованиями, которые выполняют опорную функцию и дают возможность трахее и бронхам смещаться. Клетчатка средостения легко вовлекается в воспалительный процесс при различных внутригрудных заболеваниях.

В претрахеальном пространстве на уровне I ребра сверху вниз и слева направо проходит левая плече-головная вена, которая частично прикрывает прилежащие к трахее на этом уровне плече-головную и левую общую сонную артерии. На бифуркации и близлежащих кольцах трахеи располагается большая часть верхнего отрезка дуги аорты. Вдоль правой стенки трахеи проходит верхняя полая вена, которая в 1/3 случаев соприкасается с трахеей. Через проксимальную часть правого главного бронха перегибается непарная вена, впадающая в верхнюю полую вену на расстоянии 1,1—3,3 см от верхней стенки бронха. Дистальный отдел правого главного бронха перекрещивает правая легочная артерия, а средний отдел левого главного бронха — левая легочная артерия. Сзади к трахее прилежит пищевод, смещенный несколько влево и отделенный от трахеи незначительным слоем клетчатки. В паратрахеальной клетчатке расположены лимфатические узлы. Вдоль правой поверхности трахеи проходят правый блуждающий нерв, его сердечные ветви и симпатические нервы. В левом паратрахеальном пространстве, в пищеводно-трахеальной борозде, находятся левый возвратный нерв, симпатические нервы, а у верхней вырезки грудины — грудной лимфатический проток.

Выше дуги непарной вены с трахеей граничит правый плевральный мешок, который отделяется от нее тонким слоем рыхлой клетчатки. Левый плевральный мешок с трахеей не соприкасается, и между ними есть соединительнотканное пространство, в котором лежат левая общая сонная артерия, подключичная артерия и дуга аорты (С. И. Елизаровский, 1956).

В области бифуркации трахеи А. Х. Халматов (1959) различает заднее, правое, левое и переднее трахеобронхиальное пространство, а также межbronхиальное соединительнотканное клетчаточное пространство. Заднее трахеобронхиальное пространство образовано задней поверхностью бифуркации трахеи и пищеводом, а иногда — позвоночником. Пищевод прилежит к левому главному бронху и может смещаться по направлению к срединной линии. В этом пространстве расположены ветви правого блуждающего нерва, направляющиеся к задней поверхности пищевода и бифуркации трахеи, ветви задней правой бронхиальной артерии к бифуркации трахеи и пищеводу, лимфатические узлы. Правый блуждающий нерв

2 |каз БИБЛИОТЕКА

Тюмем с Угола-я БК с X ^ )  
ГосмедЕнст.  
Г\*2тут&M .

проходит между задней поверхностью главного бронха и непарной веной. На уровне трахеобронхиального угла и задней поверхности правого бронха он прикрыт медиастинальной плеврой, а при срединном положении пищевода — последним.

Правое трахеобронхиальное пространство заключено между верхней стенкой правого главного бронха и правой поверхностью нижней трети трахеи. В нем расположены дуга непарной вены, правый блуждающий нерв, трахеобронхиальные лимфатические узлы.

Левое трахеобронхиальное пространство расположено слева от нижней трети трахеи, между ней и верхней стенкой левого главного бронха. Сверху оно ограничено нижней поверхностью дуги аорты. В этом пространстве расположены начальная часть левого возвратного нерва и его ветви к бифуркации трахеи и пищеводу, передние правые бронхиальные артерии, реже — левые бронхиальные артерии, левые трахеобронхиальные лимфатические узлы. Позади левого главного бронха у корня легкого проходит левый блуждающий нерв, отдающий ветви к задней поверхности бифуркации трахеи. Переднее трахеобронхиальное пространство образовано передней поверхностью бифуркации трахеи и задней поверхностью восходящего отдела аорты, бифуркацией легочной артерии, верхним краем заднего листка перикарда. Пространство богато грубоволокнистой соединительной тканью. В нем находятся ветви правого блуждающего нерва, идущие по передней поверхности трахеи, ветви правого и левого возвратных нервов, симпатические нервы, передние бронхиальные артерии, лимфатические узлы.

Межбронхиальное соединительнотканное клетчаточное пространство спереди ограничено задним листком перикарда, сзади — пищеводом, а по бокам — главными бронхами. В нем расположены бифуркационные лимфатические узлы, задняя правая бронхиальная артерия, нервы переднего пищеводного сплетения.

Выполнение пластических операций на бронхиальном дереве требует четкого знания анатомии и возможных анатомических вариантов, так как при этих вмешательствах, как правило, необходимо препарирование бронхов и сосудов в области средостения и корня легкого.

## Г Л А В А II

### МАТЕРИАЛЫ ЭКСПЕРИМЕНТАЛЬНЫХ ИССЛЕДОВАНИЙ

Разработку резекции и пластики бронхов в эксперименте проводили Taffel (1940), Jackson, Lefkin, Tuttle, Hampton (1949), Fergusson et al. (1950), Kiriluk, Merendino (1953), Т. Т. Богдан (1955), Ф. Ф. Амиров (1959), В. С. Северов (1964), Г. Е. Островерхов и Н. С. Желтиков (1964), Ю. Е. Выренков (1965) и др. Эти исследователи изучали общие вопросы пластики трахеобронхиального дерева и проводили морфологические исследования процессов репарации в области бронхиальных анастомозов. Установлено, что при неосложненном послеоперационном течении бронхиальное соустье срастается нежным рубцом. Иногда на месте анастомоза возникает незначительное сужение. Ткань легкого на стороне операции не претерпевает грубых морфологических изменений. В. С. Северов (1964) в оставшихся долях легкого отмечал умеренное расширение кровеносных сосудов и круглоклеточную инфильтрацию. В опытах с резекцией бифуркации трахеи и пульмонэктомией отмечались эмфизематозные изменения и явления пневмосклероза, иногда с незначительной воспалительной реакцией.

Однако некоторые вопросы пластики бронхов в эксперименте разработаны недостаточно и поэтому были предметом наших исследований. Мы, в частности, интересовались зависимостью процессов репарации в области бронхиального соустья от вида шовного материала и метода наложения швов. Специальное внимание было уделено выполнению комбинированной резекции бронха и легочной артерии.

Нами было поставлено 72 эксперимента на 70 взрослых собаках.

Все операции проведены в асептических условиях под эндотрахеальным или эндобронхиальным наркозом с релаксантами. Оперативный доступ — широкая торакотомия по пятому межреберью.

## ПРОЦЕССЫ РЕПАРАЦИИ В ОБЛАСТИ БРОНХИАЛЬНОГО АНАСТОМОЗА

В первых экспериментальных и клинических работах по пластике бронхов в качестве шовного материала применяли шелк (Taffel, 1940). Однако позднее было установлено, что шелк совершенно непригоден для пластики бронхов (Jackson et al., 1949; Fergusson et al., 1950; Vjork, 1956; Ф. Ф. Амиров, 1959; В. С. Северов, 1964; Ю. Е. Выренков, 1965). При применении шелка наблюдается острая воспалительная реакция вокруг лигатур с образованием микроабсцессов и лигатурных свищей.

В работах Daniel (1948), Gebauer (1950) имеются указания о применении для пластики бронхов серебряных, стальных или танталовых нитей. Эти шовные материалы являются весьма прочными и вызывают незначительную реакцию окружающих тканей, но мало удобны для завязывания и небезопасны вследствие острых концов. Поэтому металлические нити не нашли широкого применения в пластической хирургии бронхов.

Vjork (1956), Ф. Ф. Амиров (1959), Sperling (1962) показали, что в качестве шовных материалов для операций на бронхах могут с успехом применяться супрамид, нейлон и капрон, особенно в виде монолитной жилки. Эти нити являются достаточно прочными и не вызывают существенных реактивных изменений в тканях. Однако при употреблении таких длительно нерассасывающихся материалов не исключается образование лигатурных свищей, которые могут быть источником развития грануляционной ткани и стеноза бронха. Ввиду этого наилучшим видом шовного материала Vjork (1956), Ф. Ф. Амиров (1959), В. С. Северов (1964) и др. считают хромированный кетгут. Он достаточно прочен и не вызывает выраженной воспалительной реакции. Рассасывание хромированного кетгута обычно начинается через 30—35 дней, т. е. когда уже заканчиваются основные репаративные процессы в области анастомоза.

Мы применяли в экспериментах тонкие капроновые нити и хромированный кетгут на атравматических иглах.

При наложении бронхиального анастомоза тонкими капроновыми нитями на атравматической игле исследованы препараты, полученные от 30 экспериментальных животных в сроки от 1 до 630 дней после операций.

Установлено, что в первые 2—3 суток после операции репаративные процессы в области анастомоза выражены слабо. Отмечаются десквамация эпителия, резкая отечность стенки бронха с расширением и полнокровием сосудов. Встречаются участки кровоизлияний, тромбоз мелких сосудов. Волокнистые структуры подслизистого слоя нередко сдавлены и имеют базофильную окраску. В поврежденных и деформированных хрящевых пластинках появляются признаки некробиоза (рис. 8).

На 4—6-е сутки отмечается значительное утолщение бронха в месте анастомоза в результате отека и разрыхления слизистой оболочки, подслизистого слоя, адвентиции и интенсивной пролиферации клеточных структур. На месте разреза появляется рыхлая грануляционная ткань, инфильтрированная клеточными элементами. В подслизистом слое и в слизистой оболочке вблизи ЛИНИИ анастомоза много макрофагов, лимфоцитов, плазматических клеток и лейкоцитов. Остается полнокровие сосудов, встречаются явления продуктивного эндо- и периваскулита, усиливается базофильность деформированных хрящевых пластинок. По линии швов наблюдается отложение фибрина, местами имеется пролиферация эпителиальных клеток слизистой оболочки и клеточных структур адвентиции (рис. 9).

К 15-му дню отмечается значительное усиление репаративных процессов и стихание воспалительной реакции в подслизистом слое и в адвентиции. По линии шва образуется нежный рубец, состоящий из грануляционной ткани с большим количеством кровеносных сосудов и волокнистых структур, главным образом в подслизистом слое и со стороны адвентиции бронха. Сохраняется десквамация цилиндрического эпителия. Непрерывность эпителиальной выстилки отсутствует, местами область рубца покрыта метаплазированным плоским эпителием. Прилежащие деформированные хрящевые пластинки подвергаются некробиозу. Вокруг лигатур отмечается воспалительная инфильтрация из лимфоидных, плазматических клеток и лейкоцитов.

Полная эпителизация анастомоза заканчивается в конце первого месяца. К этому времени стихает воспалительная реакция, уменьшается отечность слизистой оболочки и подслизистого слоя. Наряду со старыми эластическими волокнами в нем можно отчетливо видеть образование нового эластического каркаса, который в области рубца образует причудливые переплетения. Поврежденные хрящевые пластинки подверга-

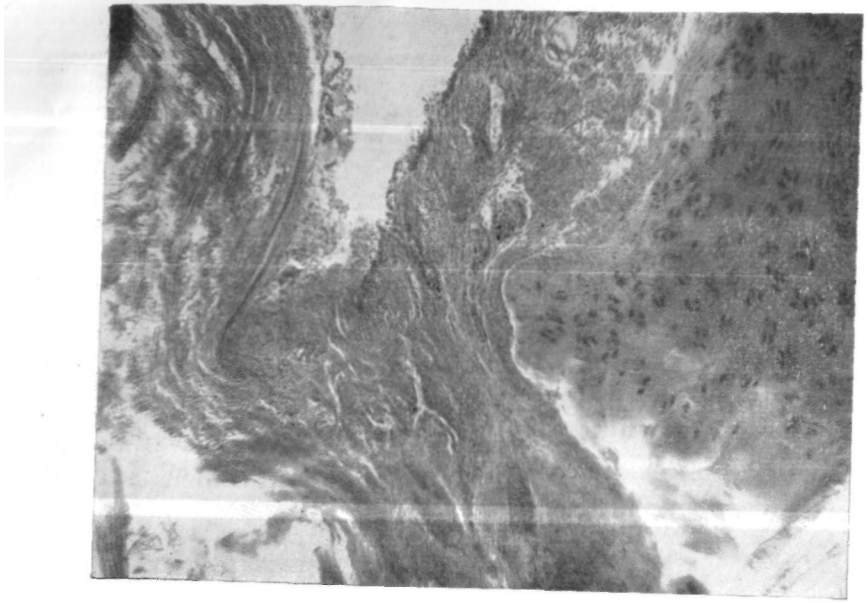


Рис. 8. Микрофото препарата из области межбронхиального анастомоза через 2 суток после операции (эксперимент). Разрыхление подслизистого слоя, некробиоз хрящевой пластинки. Окраска гематоксилин-эозином.  $\times 70$ .

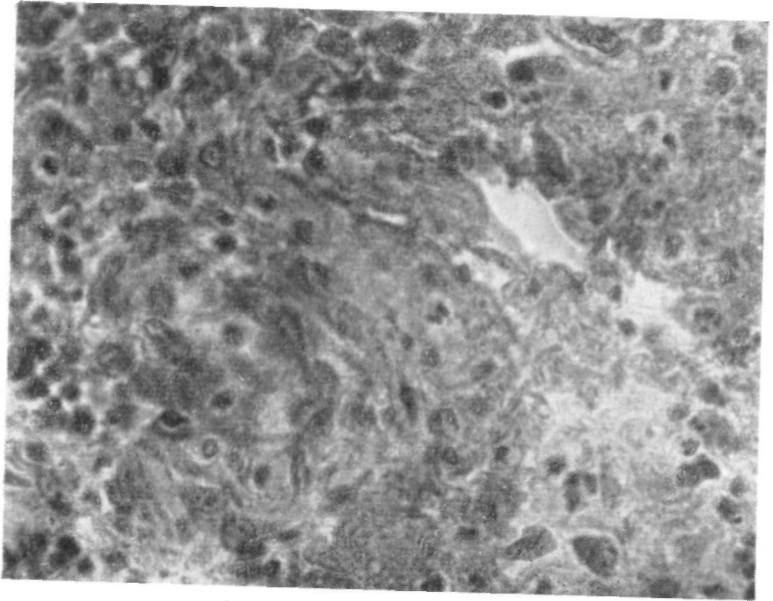


Рис. 9. Микрофото препарата из области межбронхиального анастомоза через 5 суток после операции (эксперимент). Появление грануляционной ткани. Окраска гематоксилин-эозином.  $\times 400$ .

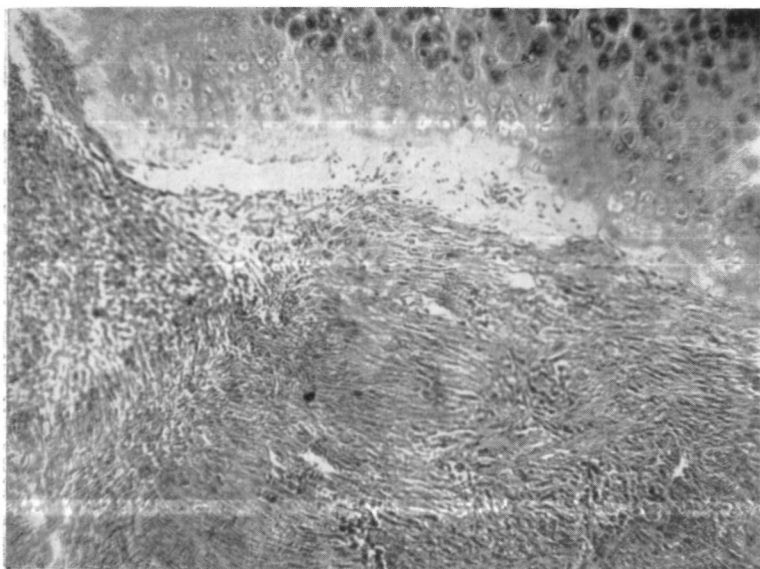


Рис. 10. Микрофото препарата из области межбронхиального анастомоза через 1 месяц после операции (эксперимент). Разрастание волокнистых структур со стороны перибронхиальной ткани. Окраска гематоксилин-эозином.  $\times 700$ .

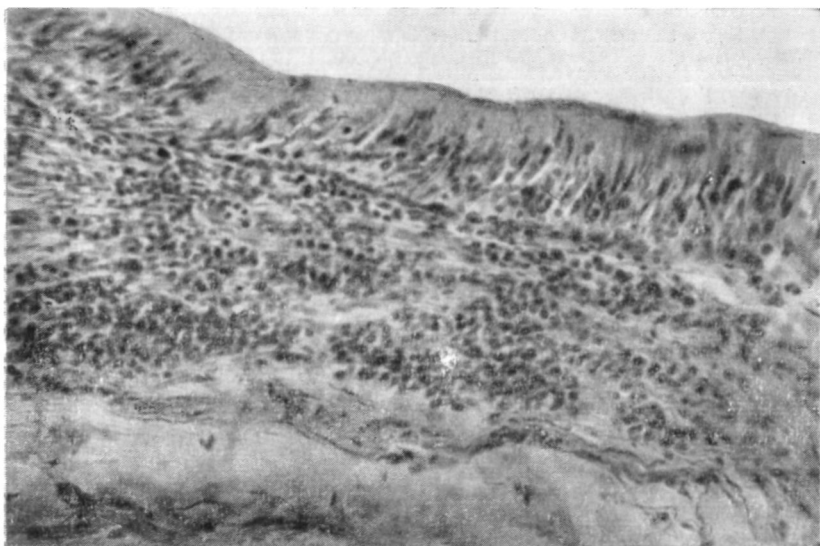


Рис. 11. Микрофото препарата из области межбронхиального анастомоза через 1 год 8 месяцев после операции (эксперимент). В подслизистом слое сохраняется круглоклеточная инфильтрация. Окраска гематоксилин-эозином.  $\times 100$ .

ются некробиозу, рассасываются и замещаются вновь ооразованным хрящом. Клетки вновь образованного хряща чередуются с пластами коллагеновой ткани и замещают пространство между соединенными хрящевыми кольцами. В адвентиции идет формирование кровеносных сосудов с дифференцировкой их в артериолы, артерии и вены. Смешанные железы в области рубца нередко деформируются, а в их расширенных протоках разрастается соединительная ткань. Со стороны перибронхиальных тканей отмечается значительное разрастание волокнистых структур, которые нивелируют линию соустья снаружи (рис. 10).

По данным Т. Т. Богдана (1955), Ф. Ф. Амирова (1959), В. С. Северова (1963), срастание бронхиального анастомоза с полной эпителизацией линии шва заканчивается через 14—18 дней. Однако на нашем материале мы никогда не отмечали полной репарации соустья в течение первых 2—3 недель и видели ее лишь к концу месяца. Через 5—6 месяцев после операции наступает неравномерное истончение капроновых нитей и их разволокнение клетками фибробластического ряда, т. е. начинается рассасывание капрона.

В более поздние сроки — до 2 лет после операции — в области анастомоза отмечается плотный рубец. К этому времени восстанавливается эластический каркас и заканчиваются репаративные процессы со стороны хрящей. Однако нередко остаются разрыхление иодслизистого слоя и инфильтрация его плазматическими и лимфоидными клетками (рис. И).

В случаях завязывания нитей со стороны просвета бронха (узлом внутрь) нередко возникают лигатурные свищи. При этом непрерывность эпителиальной выстилки отсутствует, а вокруг нитей сохраняется хроническое воспаление с развитием инфильтрации из полинуклеаров и грануляционной ткани (рис. 12). Соединительнотканная капсула вокруг лигатур отсутствует.

При хорошей адаптации соединяемых отрезков бронха и завязывании швов узлами наружу всегда отмечается полная эпителизация соустья. В таких случаях лигатуры инкапсулируются и вокруг них бывает минимальная клеточная реакция (рис. 13).

Если во время операции не производится плевризация области соустья, образование коллагеновых структур со стороны адвентиции идет в более замедленном темпе.

На характер репаративных процессов влияет также дополнительная травматизация анастомозируемых отрезков бронха. При этом в области соустья более резко выражены дегенеративные процессы с обширными полями кровоизлияний во всех слоях бронха, тромбоз мелких и более крупных кровеносных сосудов, десквамация эпителия и некроз слизистой оболочки.

При использовании в качестве шовного материала хромированного кетгута процессы репарации в области бронхиального анастомоза аналогичны описанным выше. Однако рас-

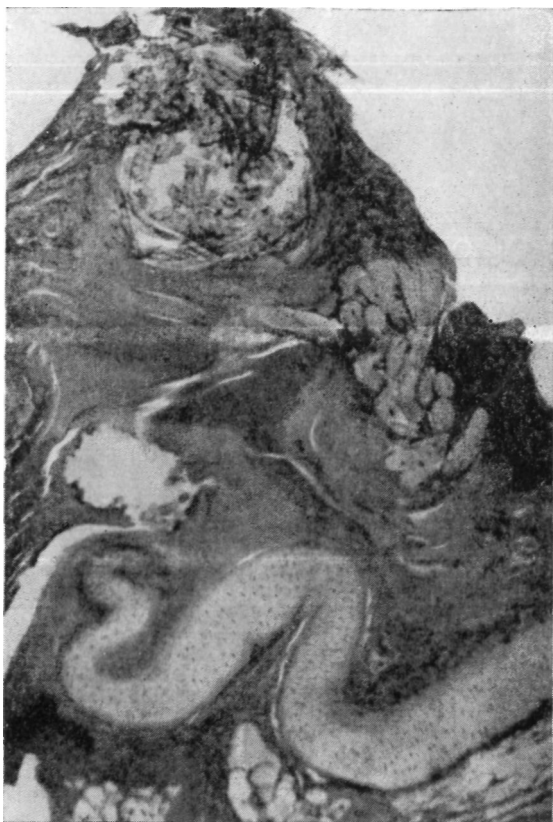

Рис. 12. Микрофото препарата из области межбронхиального анастомоза через 5 месяцев после операции (эксперимент). Вблизи нитей грануляционная ткань. Окраска гематоксилин-эозином. X15.

сывание хромированного кетгута начинается в более ранние\* сроки — через 20—30 дней. В это время нити принимают бесформенные очертания с изъеденной поверхностью, но даясе-через 5—6 месяцев еще можно видеть нити хромированного-кетгута, окруженные капсулой из фиброцитов, фибробластов,, лимфоидных элементов и гистиоцитов.

Из полученных экспериментальных данных следует, что существенной разницы в процессах репарации при использовании для швов монолитного капрона и хромированного кетгута не отмечается. Узлы швов во избежание развития грануляций необходимо завязывать вне просвета бронха, т. е. сна-

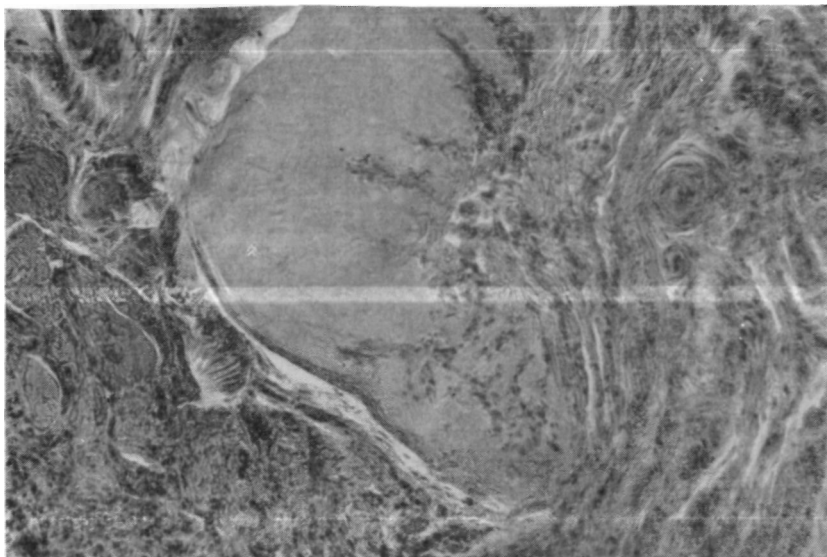


Рис. 13. Микрофото препарата из области межбронхиального анастомоза через 6 месяцев после операции (эксперимент). Фиброзная капсула вокруг нити. Окраска гематоксилин-эозином. X100.

ружи. Область анастомоза целесообразно плевризировать, так как процессы репарации происходят в значительной степени за счет перибронхиальной ткани.

### КОМБИНИРОВАННАЯ РЕЗЕКЦИЯ БРОНХА И ЛЕГОЧНОЙ АРТЕРИИ

В клинической практике встречаются случаи, когда наряду с ограниченным поражением крупного бронха в патологический процесс вовлекается легочная артерия. Относительно часто это наблюдается при левостороннем верхнедолевом раке, но может быть также при раке верхнедолевого бронха справа, посттуберкулезном бронхостенозе, бронходулярных свищах, циррозе верхней доли.

При прорастании легочной артерии опухолью, даже на ограниченном участке, пульмонэктомия, как правило, является единственно оправданной операцией. Однако при сочетанных поражениях бронха и легочной артерии другой этиологии эта операция не может быть рекомендована. В таких случаях краевая или циркулярная резекция легочной артерии наряду с пластикой бронха позволяет выполнить экономную операцию и частично либо полностью сохранить здоровую легочную

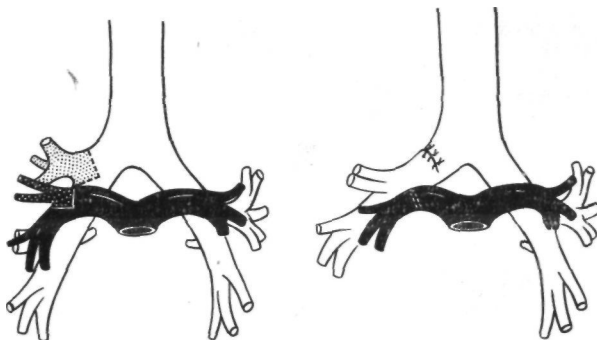


Рис. 14. Удаление верхней доли правого легкого с клиновидной резекцией главного бронха и легочной артерии. Схема.

паренхиме. Комбинированная резекция бронха и легочной артерии при известных показаниях может быть оправдана и при наличии верхнедолевого рака у больных с низкими функциональными резервами.

Для изучения комбинированной резекции бронха и легочной артерии нами выполнено 40 экспериментов на 38 взрослых собаках. Характер операций и их результаты представлены в табл. 3.

В первых 6 экспериментах удаление верхней доли было произведено в комбинации с клиновидным иссечением главного бронха и легочной артерии (рис. 14). Дефект в стенке артерии ушивали тонкими узловыми капроновыми швами на атрауматических иглах. При этом у 3 животных была сделана правосторонняя резекция и у 3 — левосторонняя. Из 6 собак одна погибла от бронхиального свища, другая — от эмпиемы плевры с плевроторакальным свищем. Четверо животных наблюдались длительное время, причем в 2 случаях была произведена последующая комбинированная резекция на второй стороне.

В 7 экспериментах производили циркулярную резекцию легочной артерии с межартериальным анастомозом конец в

ТАБЛИЦА 3

*Комбинированные резекции бронха и легочной артерии в эксперименте*

Операция	Число опытов	Срок наблюдения	Исход		Послеоперационные осложнения			
			погибло	забыто	тромбоз	бронхиаль- ный свищ	инвази- ния	другие осложне- ния
Удаление верхней доли правого легкого с клиновидной резекцией главного бронха и легочной артерии	3	От 15 дней до 1 года 9 месяцев	1	2	—	1	—	—
Удаление верхней доли левого легкого с клиновидной резекцией главного бронха и легочной артерии	3	От 10 до 301 дня	1	2	—	—	—	1
Удаление верхней доли левого легкого с клиновидной резекцией главного бронха и циркулярной резекцией легочной артерии с анастомозом конец в конец	6	От 4 дней до 18 месяцев	2	4	2	2	—	—
Удаление верхней доли левого легкого с циркулярной резекцией главного бронха и легочной артерии. Анастомоз конец в конец	1	100 дней	—	1	—	—	—	—
Удаление верхней и средней долей правого легкого с циркулярной резекцией главного бронха и анастомозом конец в конец. Резекция боковой стенки легочной артерии с аутовенозной пластикой <sup>1</sup>	5	От 8 до 250 дней	2	3	1	—	—	1
Удаление верхней доли левого легкого с циркулярной резекцией главного бронха и межбронхиальным анастомозом. Резекция боковой стенки легочной артерии с аутовенозной пластикой <sup>1</sup>	4	От 4 до 124 суток	2	2	1	1	—	—

<sup>1</sup> Эксперименты по аутовенозной пластике легочной артерии выполнены младшим научным сотрудником Ю. Я. Рабиновичем.

Операция	Число операций	Срок наблюдения	Исход		Послеоперационные осложнения				
			погибло	забито	тромбоз	бронхиаль- ный свищ	пневмо- ния	другие осложне- ния	
Удаление верхней и средней долей правого легкого с циркулярной резекцией главного бронха и легочной артерии с аутовенозной пластикой <sup>1</sup>	12	От 1 до 45 дней	7	5	1	—	1	5	
Удаление верхней доли левого легкого с циркулярной резекцией главного бронха и циркулярной резекцией легочной артерии с аллопластикой	6	От 1 до 249 дней	2	4	2	—	1	1	
Итого . . .	40		17	23	7	4	2	8	

конец в сочетании с клиновидным либо циркулярным иссечением главного бронха. Все операции сделаны с левой стороны (рис. 15).

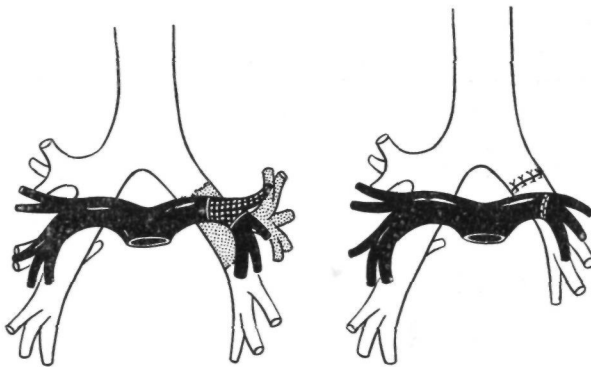


Рис. 15. Удаление верхней доли левого легкого с циркулярной резекцией бронха и легочной артерии. Схема.

Для наложения сосудистого анастомоза наиболее предпочтителен ручной непрерывный выворачивающий шов. В ряде

экспериментов был применен сосудосшивающий аппарат, который, с нашей точки зрения, в этих случаях мало приемлем ввиду трудности работы в глубине раны и необходимости соединения сосудов разного диаметра.

Наложение межартериального анастомоза необходимо производить после окончания пластики бронха, так как обратный порядок выполнения этих этапов чреват опасностью повреждения сосудистого соустья.

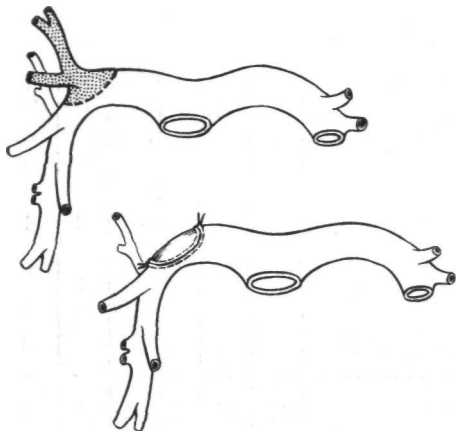


Рис. 16. Закрытие бокового дефекта легочной артерии аутовенозной «заплатой». Схема.

Циркулярная резекция легочной артерии не ухудшает течения процессов репарации в области бронхиального анастомоза и не сопровождается грубыми изменениями в бронхах и легочной паренхиме, расположенных дystalнее места резекции.

Отрезки легочной артерии после резекции срастаются нежным рубцом, внутренняя поверхность которого покрывается неизменным эндотелием. Тромбоз и облитерация межартериального анастомоза возникли в 2 экспериментах при наличии

выраженного сужения соустья. В обоих этих наблюдениях репаративные процессы в области бронхиального анастомоза были вполне удовлетворительными.

Некоторые вопросы пластики легочной артерии были ранее изучены в экспериментальных работах Robinson (1958), Moore, Teramoto, Heimbucher (1960) и др. Эти авторы применяли для протезирования легочной артерии гомотрансплантаты аорты, аутовену, тефлон. Удовлетворительные результаты были получены только при использовании аутовены или тефлонового протеза. Во всех случаях пластики с помощью аортального гомотрансплантата наступил тромбоз.

На нашем материале в 9 экспериментах обширные боковые дефекты легочной артерии удалось успешно закрыть посредством аутовенозной «заплаты». Материалом для пластики служила стенка непарной вены при операциях справа или стенка верхней легочной вены при удалении верхней доли левого легкого. Вшивание трансплантата производили непрерывным орсилоновым швом на атравматической игле. Результаты опытов с аутовенозной пластикой легочной артерии вполне

удовлетворительные и позволяют считать применение этого метода в клинической практике рациональным. На рис. 16 и 17 приведены схема операции и фотография макропрепарата через один месяц после боковой аутовенозной пластики легочной артерии (Ю. Я. Рабинович).

В 12 опытах удаление верхней и средней долей правого легкого с циркулярной резекцией главного бронха выполнено в комбинации с циркулярным иссечением отрезка легочной артерии и замещением его аутовеной.

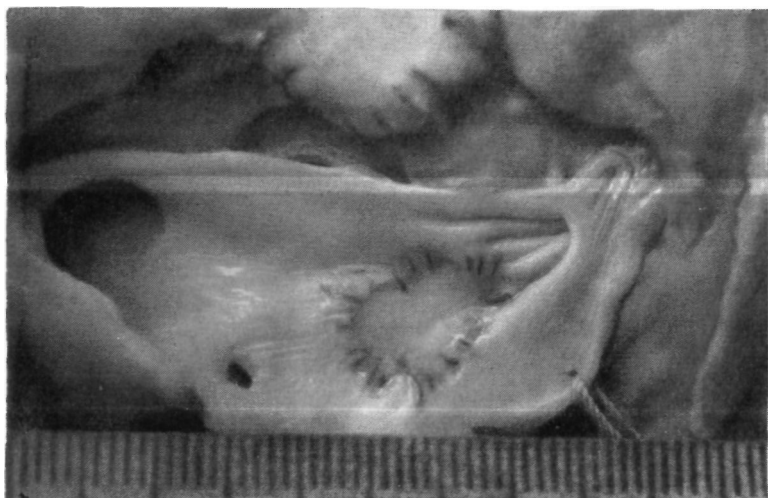

Рис. 17. Фото препарата легочной артерии с аутовенозной «заплатой» через 1 месяц после операции. Эксперимент.

В 6 экспериментах мы пытались выяснить возможность использования аллопластических протезов для замещения больших циркулярных дефектов легочной артерии (рис. 18). При этом вначале производили удаление верхней доли левого легкого с резекцией главного бронха, а затем — иссечение отрезка артерии. Накладывали бронхиальный анастомоз. Дефект артерии замещали териленовым (3 опыта), лавсановым (2 опыта) или тefлоновым (один опыт) протезом. Длина протеза должна несколько превышать дефект артерии во избежание натяжения швов в области анастомозов. Сшивание артерии с протезом лучше производить ручным непрерывным выворачивающим швом. Вначале протез соединяют с центральным отрезком артерии, а затем — с периферическим. Плевризацию области сосудистого протеза производить не следует, так как при этом можно его сдавить и способствовать тром-

«бообразованию. Важно лишь лоскутом медиастинальной плевры или перикарда отделить сосудистый протез от области • бронхиального анастомоза, так как попадание инфекции из просвета бронхиального дерева является одной из важных причин тромбоза протеза.

Из 6 животных, которым была сделана пластика бронхов в сочетании с резекцией и аллопластикой легочной артерии, 2 погибли в послеоперационном периоде и у 2 развилась облитерация протеза. В отдаленные сроки после операции только у 2 животных отмечена хорошая проходимость протеза.

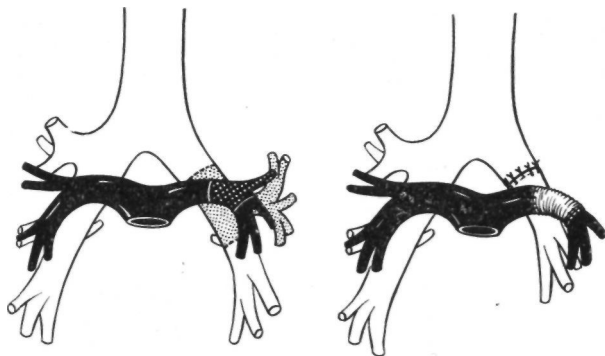


Рис. 18. Удаление верхней доли левого легкого с циркулярной резекцией бронха и легочной артерии. В дефект артерии вшит аллопластический протез. Схема.

Результаты проведенных экспериментов показали, что комбинированная резекция бронха и легочной артерии с межартериальным анастомозом конец в конец принципиально осуществима и при определенных показаниях может применяться в клинике. Процессы репарации в области бронхиального анастомоза после комбинированных резекций бронха и легочной артерии протекают без каких-либо особенностей. Сосудистый анастомоз срастается нежным рубцом, который изнутри выстилается нормальной интимой (рис. 19). Тромбоз наблюдается только при наличии значительного сужения анастомоза или неправильном выполнении сосудистого шва. Наши исследования позволяют считать, что диаметр легочной артерии при ее резекции может быть сужен без риска осложнений до половины первоначальной- величины. При большем сужении всегда возникает опасность тромбоза артерии.

Изменения легочной ткани на стороне операции при комбинированной резекции бронха и легочной артерии бывают

более выраженными, чем при резекции бронха. Так, в отдаленные сроки наблюдения (6—8 месяцев после операции) в оставшихся долях легкого встречаются поля повышенной воздушности, очаговой эмфиземы и дистелектазы. По ходу бронхов отмечаются рост соединительной ткани и очаговые инфильтраты из клеток лимфоидного ряда.

Исходы замещения дефекта легочной артерии протезами значительно хуже. Уже через 2—3 недели после операции

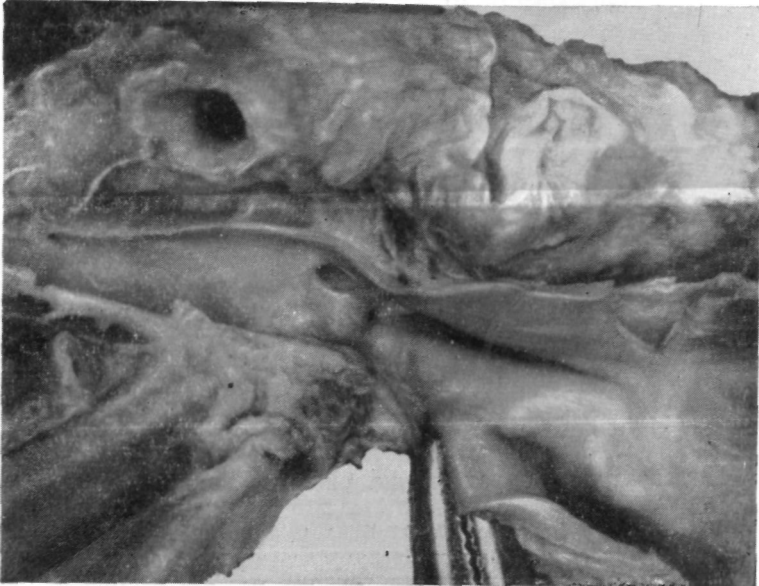

Рис. 19. Фото области анастомоза легочной артерии конец в конец через 1/г года после операции. Эксперимент.

протез теряет свои эластические свойства и даже в случаях хорошей проходимости приобретает характер плотной трубки. В просвете протеза нередко образуются тромбы, которые могут быть не только источником эмболии, но и причиной облитерации сосудистого анастомоза. В легком на стороне операции при этом часто отмечаются инфаркты и дистелектазы, которые легко приводят к тяжелым гнойным осложнениям. Стенка легочной артерии выше или ниже протеза иногда интимно срастается с областью бронхиального анастомоза и истончается, а ее мышечные элементы замещаются грубоволокнистыми структурами.

Наши данные пока не позволяют положительно высказать-ся о резекции и пластике бронха в сочетании с аллопластикой легочной артерии.

ЭЛЕКТРОННАЯ БИБЛИОТЕКА ПО ХИРУРГИИ

[SURGERYLIB.RU](http://SURGERYLIB.RU)

## ГЛАВА III

### ПОКАЗАНИЯ К РЕЗЕКЦИИ И ПЛАСТИКЕ БРОНХОВ

Показания к пластическим операциям могут возникнуть при различных локальных поражениях крупных бронхов. Такими являются врожденные сужения бронхов, ранения и разрывы бронхов, или их последствия, туберкулезное поражение стенки бронха, посттуберкулезный бронхостеноз, доброкачественные и злокачественные бронхолегочные опухоли.

Показания к операциям на нашем материале перечислены в табл. 4.

ТАБЛИЦА 4  
*Показания к пластическим операциям на бронхах*

Диагноз	Число больных
Посттравматическая окклюзия бронха	3
Туберкулезное поражение бронха	2
Посттуберкулезный бронхостеноз	5
Доброкачественные опухоли крупных бронхов	13
Бронхолегочный рак	45
Прочие	4
Итого . . .	72

Распределение больных по полу и возрасту представлено в табл. 5.

Контингент оперированных больных по возрасту варьировал от 3 до 62 лет.

ТАБЛИЦА 5  
*Распределение больных по полу и возрасту*

Пол	Возраст в годах							Всего
	3	14-17	18—30	31-40	41-50	51-60	старше во	
Мужчины	1	2	6	8	12	31	3	63
Женщины			5	3		1		9
Всего . . .	1	2	11	11	12	32	3	72

Циркулярная резекция бронха с наложением анастомоза у мальчика 3 лет, выполненная нами при посттуберкулезном стенозе, вызывает вопрос о возможности увеличения диаметра анастомоза в процессе роста ребенка. Соответствующую экспериментальную работу провели Merendino, Kiriluk (1954). Эти авторы установили, что у щенков по мере их роста диаметр анастомоза увеличивается (срок наблюдения после операций до 443 дней).

Большинство оперированных больных — мужчины в возрасте старше 40 лет, страдавшие бронхолегочным раком.

Для уточнения диагноза и оценки функционального состояния больных широко применялся ряд специальных методов исследования. Основными из них являются прямая и боковая томография, а также разработанная в Институте методика томографии с прямым увеличением (И. Х. Рабкпн, Ф. Ц. Фельдман, Г. В. Штырков, 1965).

Бронхологическое исследование производили под наркозом с осмотром бронхов невооруженным глазом, через лупу и при помощи оптических систем. Широко пользовались зондированием бронхов через бронхоскоп и получали материал для морфологического (цитологического и гистологического) исследования патологически измененных участков бронхиального дерева. В некоторых случаях пользовались бронхографией.

Из методов функциональной диагностики систематически пользовались спирографией и электрокардиографией, а при показаниях — бронхоспирографией и зондированием системы легочной артерии.

### ВРОЖДЕННЫЙ БРОНХОСТЕГЮЗ

Ввиду редкости врожденного сужения крупных бронхов пластические операции при этой аномалии до последнего времени не производились. В 1965 г. Г. Л. Феофилов сообщил об одной операции по поводу кистозно измененной верхней доли

правого легкого с врожденным стенозом правого главного бронха.

Мы наблюдали одну больную с возрасте 40 лет со стенозом левого главного бронха, по-видимому, врожденного характера. Во время операции оказалось, что для сохранения нижней доли легкого необходимо удалить ателектазированную верхнюю долю и весь главный бронх. Однако наложение анастомоза между трахеей и левым нижнедолевым бронхом в имевшихся анатомических условиях было признано слишком сложным и опасным. Поэтому от пластической операции мы отказались и произвели пультмонэктомю. При этом в трахее было ушито отверстие диаметром в 2—3 мм, которое образовалось после отсечения левого главного бронха.

### РАНЕНИЯ, РАЗРЫВЫ БРОНХОВ И ИХ ПОСЛЕДСТВИЯ

При колото-резаных и огнестрельных проникающих ранениях груди пластические операции на раненых крупных бронхах до сих пор фактически не производились. В многотомном издании «Опыт советской медицины в Великой Отечественной войне 1941—1945 гг.» С. Л. Лнбов приводит лишь один случай ушивания раны бронха, которое через 2 месяца после травмы произвел И. С. Колесников в 1943 г. В 1945 г. Sanger сообщил об ушивании дефекта крупных бронхов в 2 случаях огнестрельных ранений груди.

В настоящее время следует считать, что выявленные при срочной торакотомии по поводу проникающего ранения груди повреждения крупных бронхов по возможности должны быть восстановлены соответствующей пластической операцией.

Особой разновидностью ранений являются случайные хирургические повреждения бронхов (пересечение, прошивание) во время частичных резекций легкого. В результате подобных технических ошибок из вентиляции исключаются здоровые доли или сегменты. В таких случаях обычно имеются вполне благоприятные условия для восстановительной операции — анастомоза конец в конец. При необходимости анастомоз можно наложить после иссечения небольшого прошитого циркулярного участка или концов пересеченного бронха.

Проходимость поврежденного во время операции крупного бронха успешно восстановил Tuttle в 1947 г. Удаляя нижнюю долю левого легкого с язычковыми сегментами, он случайно перерезал главный бронх. Для сохранения неизменной верхней доли был наложен анастомоз конец в конец между верхнедолевым и главным бронхами с хорошим результатом. Аналогичное сообщение опубликовали Mathey, Oustrieres в 1951; Nowicki (1958) привел случай, когда при удалении

правого легкого был случайно пересечен левый главный бронх. В результате срочно наложенного анастомоза между трахеей и левым главным бронхом удалось выполнить правостороннюю пульмонэктомию с хорошим ближайшим и отдаленным результатом. В последнее время подобные осложнения в практике торакальных хирургов встречаются редко. Однако при возникновении таких осложнений всегда нужно стремиться восстановить поврежденный бронх, а не резецировать легочную ткань с нарушенной вентиляцией.

Значительно чаще повреждения крупных бронхов отмечаются при закрытой травме груди, особенно при автомобильных катастрофах. В 1947 г. Kinsella, Johnsrud собрали в литературе 38 таких наблюдений. В 1959 г. А. П. Колесов нашел в литературе сведения о 165 больных с повреждениями крупных бронхов. За период с 1959 по 1964 г. в отечественной и зарубежной литературе нами собраны описания еще 195 случаев разрыва крупных бронхов. Согласно материалам Е. А. Вагнера (1964), основанным на изучении 12 856 случаев закрытой травмы груди, у этих пострадавших повреждения крупных бронхов по частоте занимают третье место после повреждений легких и сердца.

По данным нашего сотрудника В. Д. Фирсова, который проанализировал 6347 протоколов вскрытий после смертельных травм в Москве за последние 10 лет, разрывы крупных бронхов имелись в 128 случаях (2%). Из них разрывы обоих главных бронхов встретились 26 раз (20,3%), левого главного бронха — 36 (28,1%), правого главного бронха — 57 (44,5%) и разрывы долевых бронхов — 9 раз (7,1%).

В большинстве случаев разрывы бронхов сочетались с повреждениями крупных кровеносных сосудов, легких, печени, диафрагмы. При такой тяжелой комбинированной травме повреждения бронхов обычно не диагностируются, так как пострадавшие быстро погибают.

Односторонние изолированные разрывы крупных бронхов без тяжелых повреждений других органов были установлены 19 раз (14% общего числа погибших с разрывами бронхов).

Основные симптомы разрыва крупных бронхов: одышка, цианоз вследствие быстро развивающегося напряженного пневмоторакса с коллапсом легкого и смещением средостения в противоположную сторону, подкожная или медиастинальная эмфизема. Однако у ряда больных эти наиболее характерные признаки повреждения крупных бронхов могут отсутствовать. Так, Maurice, Herbert (1959) отметили напряженный пневмоторакс лишь у 21 из 90 изученных больных. Наличие или отсутствие пневмоторакса и эмфиземы в основном зависит от характера и локализации раны бронха. При внеплевральных разрывах на первый план обычно выступают медиастинальная

и подкожная эмфизема без пневмоторакса и коллапса легкого. В случаях внутриплевральных разрывов главных или долевого бронхов возникает напряженный пневмоторакс с кровоизлиянием в плевральную полость (Peters, Loring, Sprunt, 1958; Gagnan, 1958; Carter, Wareham, Brewer, 1962, и др.). При небольших частичных разрывах стенки бронха, которые могут прикрываться органами и тканями средостения, пневмоторакс и эмфизема бывают менее выраженными, чем в случаях с более обширным повреждением или полным отрывом крупного бронха. У ряда больных отмечается кровохарканье. Однако диагностическая ценность этого признака невелика, так как причиной кровохарканья нередко бывает повреждение легочной паренхимы. В то же время переломы бронхиальных хрящей без разрыва слизистой оболочки могут не сопровождаться кровохарканьем. Следует также иметь в виду, что больные с тяжелой травмой груди не всегда откашливают мокроту.

Иногда разрывы бронха, особенно у людей молодого возраста, сопровождаются весьма скудной симптоматикой. Так, по данным Maurice, Herbert (1959), у 8 из 90 больных с разрывами бронхов характерные симптомы отсутствовали, а налицо были лишь кашель и одышка. В подобных случаях бывшая травма бронха нередко распознается только после развития рубцового бронхостеноза с ателектазом легкого.

Отсутствие патогномичных клинических симптомов или их непостоянство является основной причиной поздней диагностики повреждений крупных бронхов.

Для уточнения диагноза необходимы рентгенологическое исследование и квалифицированная бронхоскопия. Особенно важна бронхоскопия, к которой при отсутствии противопоказаний следует прибегать во всех сомнительных случаях. Разрывы чаще возникают в главных бронхах на расстоянии 1—1,5 см от бифуркации трахеи, а поэтому при бронхоскопии их можно рассмотреть и поставить правильный диагноз.

Бронхоскопию необходимо производить с осторожностью, принимая профилактические меры против нарастания пневмоторакса и эмфиземы (предварительное дренирование плевральной полости, вскрытие клетчатки средостения над яремной вырезкой).

При закрытой травме груди разрывы крупных бронхов могут иметь различные последствия. Полные разрывы крупных бронхов, особенно в сочетании с другими повреждениями, часто приводят к быстрой смерти.

По данным Е. А. Вагнера (1964), из 143 человек с травматическими разрывами бронхов 127 умерли на месте происшествия, по пути следования в стационар или в первые часы пребывания в стационаре из-за тяжести комбинированных повреждений.

Если пострадавший не погиб в остром периоде, может произойти заживление разрыва бронха с его окклюзией или сужением просвета. Окклюзия, как правило, возникает после полного разрыва и ведет к обтурационному ателектазу легкого. Сужение бронха обычно развивается после частичного разрыва и обуславливает возникновение в легком хронического нагноительного процесса или обструктивной эмфиземы.

Тяжелые последствия разрыва крупных бронхов у многих больных можно предупредить либо устранить восстановительными, пластическими операциями.

Мы предлагаем различать первичные, первично отсроченные и поздние восстановительные операции при разрывах бронхов. Под первичными операциями следует понимать вмешательство в остром периоде — в первые двое суток после травмы, до развития воспалительных явлений. Первично отсроченные операции производят в срок до одного месяца после разрыва, т. е. когда еще нет заживления с образованием рубца. Поздние операции выполняют через месяц и более после травмы по поводу осложнений разрыва бронха.

Мысль о возможности срочного хирургического вмешательства при разрыве крупного бронха впервые высказана в печати в 1910 г. О. И. Гольмберг, работавшей в госпитальной хирургической клинике Женского медицинского института в Петербурге. В 1913 г. Hotz сшил 4 кетгутовыми швами полностью разорванный правый главный бронх у мальчика 2/7 лет, попавшего под колесо экипажа (цит. по Vierheilig, 1914). Ребенок умер на 4-е сутки от сопутствующих повреждений и ателектаза легкого.

Первое успешное восстановление бронха при его разрыве в виде первичной операции в остром периоде выполнил Scannell в 1951 г. С тех пор первичные восстановительные операции на бронхах при травме описали Thompson, Eaton (1955), Peters, Loring, Sprunt (1958), Aronstam (1959), Carter, Wareham, Brewer (1962), Г. С. Кемтер (1962), Streicher (1962, 1963), Е. А. Вагнер (1964) и др.

В настоящее время при своевременно установленном диагнозе такая первичная восстановительная операция наиболее целесообразна. При невозможности проведения сложной пластики бронха (тяжелое состояние больного, недостаточная квалификация хирурга и др.) иногда может быть оправдано двухэтапное хирургическое вмешательство. Первый этап — ушивание центральной культи бронха. Затем, после улучшения общего состояния, больного следует направить в специализированное учреждение для восстановительной операции. Если первичная операция не сделана вследствие запоздалой диагностики или невозможна из-за тяжелых сопутствующих повреждений, показано первично отсроченное вмешательство.

Практически, однако, не только первичные, но и первично отсроченные восстановительные операции при разрывах бронхов в настоящее время производят редко, и в литературе преобладают описания поздних восстановительных операций.

У больных с рубцовым стенозом бронха и обструктивной эмфиземой показания к поздней восстановительной операции совершенно очевидны. При наличии же стеноза бронха, уже осложненного нагноительным процессом в легком, восстановительная операция противопоказана и необходима резекция пораженной части или всего легкого.

При полной окклюзии бронха основанием для поздних пластических операций является нередкая способность легкого к расправлению и восстановлению дыхательной функции даже после многолетнего ателектаза. Так, Ш. И. Криницкий (1927) через 21 год после полного разрыва правого главного бронха не обнаружил в ателектазированном легком каких-либо необратимых морфологических изменений.

В последующих работах было установлено, что легкое, длительное время находившееся в состоянии посттравматического ателектаза, может полностью расправиться и сохранить свою функцию (Thompson, Eaton, 1955; М. А. Скворцов, 1957; Peters, Loring, Sprunt, 1958; Maurice, Herbert, 1959; Streicher, 1963; В. Г. Чешник, 1963; М. Г. Щеглов, 1964; В. И. Гончаров, А. Т. Гребенникова, Н. В. Гудим-Левкович, 1964; В. Р. Ермолаев, 1964, и др.). Это послужило основанием для выполнения пластических операций при посттравматической окклюзии бронхов.

В опытах на собаках Weeb (1955)', М. С. Маргулис, (1956, 1957), Peters, Loring, Sprunt (1958), Ф. Ф. Амиров и Н. Х. Шахмирзаев (1964), Г. С. Мерзлякин (1964), В. К. Маврин (1965) и др. показали, что морфологические и функциональные изменения ателектазированного легкого в основном зависят от продолжительности ателектаза и развития инфекции. При асептически протекающем ателектазе наряду с расстройством крово- и лимфообращения наступает пролиферация клеточных элементов межальвеолярных перегородок и может развиваться интерстициальный склероз легкого. В результате скопления в бронхах большого количества вязкого секрета образуются ретенционные бронхоэктазы. Однако эти бронхолегочные изменения обратимы. Расправление легкого и восстановление его функции у собак с экспериментально вызванным ателектазом происходят более быстро и полно при длительности ателектаза до 4—5 месяцев, но вполне возможны и в более поздние сроки.

Клинические наблюдения также показывают, что более полное восстановление функции наблюдается при относительно

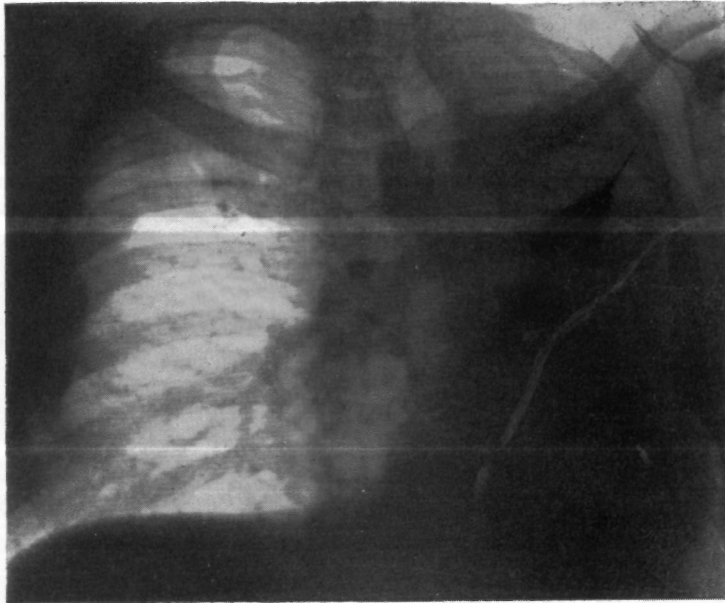


Рис. 20. Больной Г. Прямая рентгенограмма легких. Ателектаз левого легкого, смещение средостения влево.

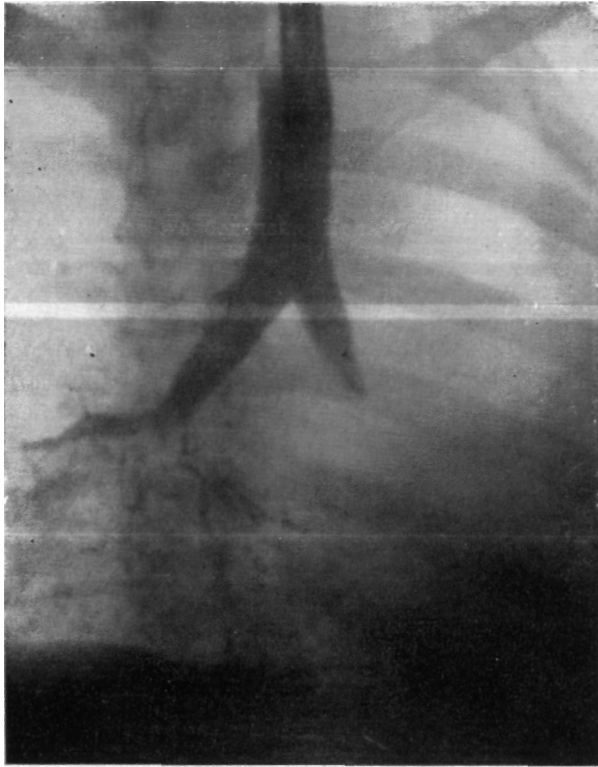

Рис. 21. Тот же больной. Прямая брoяхограмма.  
Коническая культя левого главного бронха.

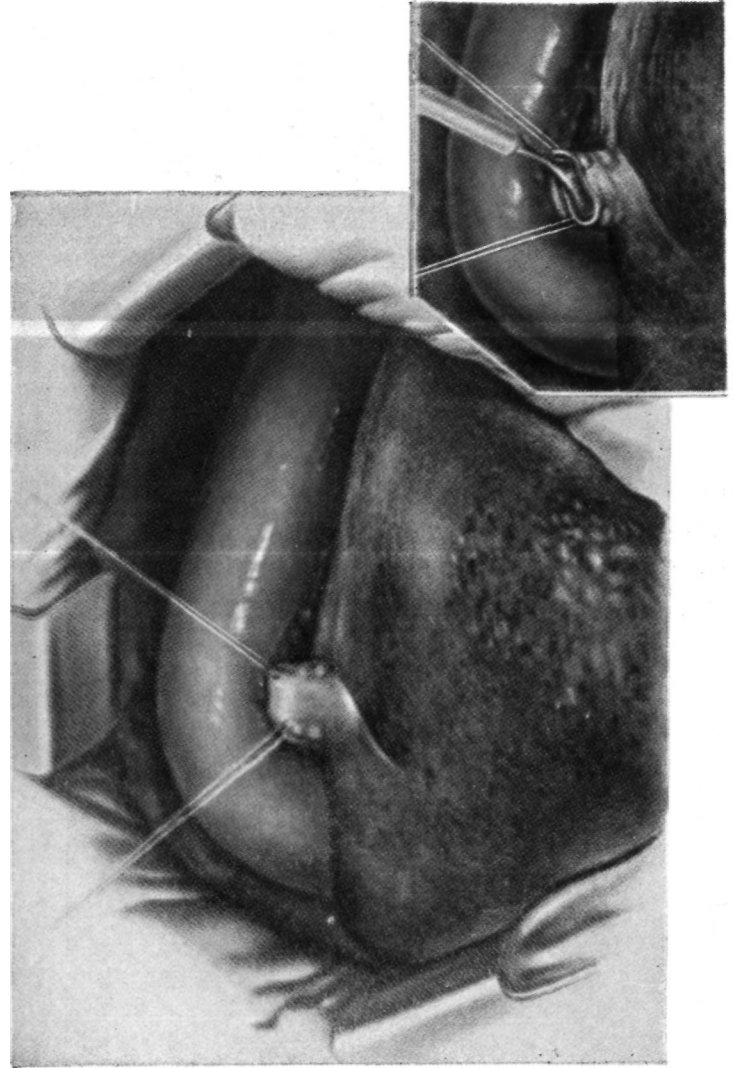


Рис. 22. Введение отсоса в периферическую культю бронха для аспирации слизи.

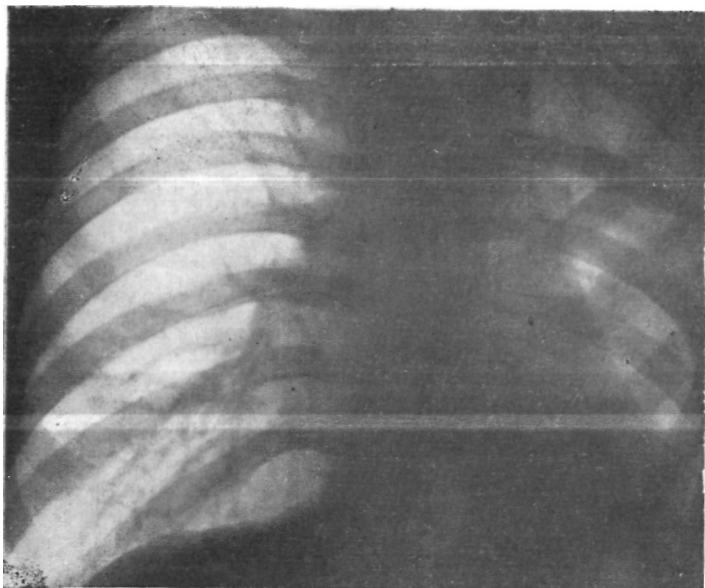


Рис. 23. Тот же больной. Прямая рентгенограмма легких через 15 дней после операции. Левое легкое воздушно.

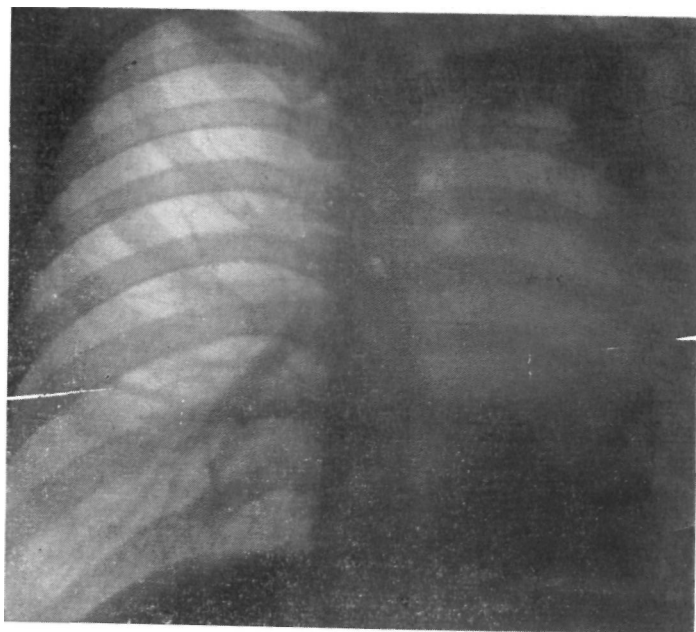


Рис. 24. Больной С. Прямая рентгенограмма легких. Ателектаз левого легкого, средостение резко смещено влево. Над правым главным бронхом — крупный обызвествленный лимфатический узел.

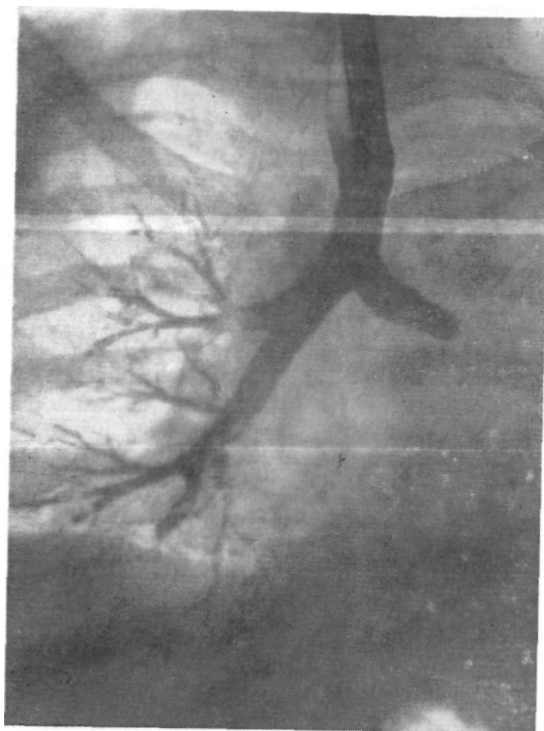


Рис. 25. Тот же больной. Прямая бронхограмма.  
Культя левого главного бронха.

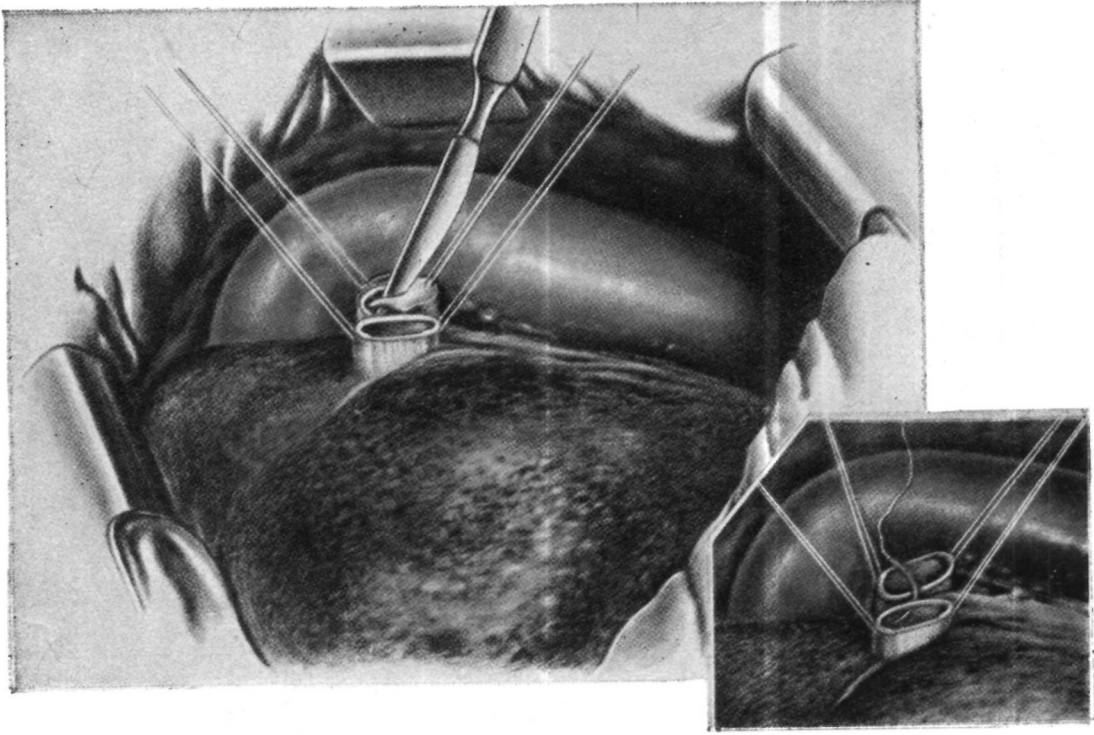


Рис. 26. Тот же больной. Вскрыта центральная культя левого главного бронха.

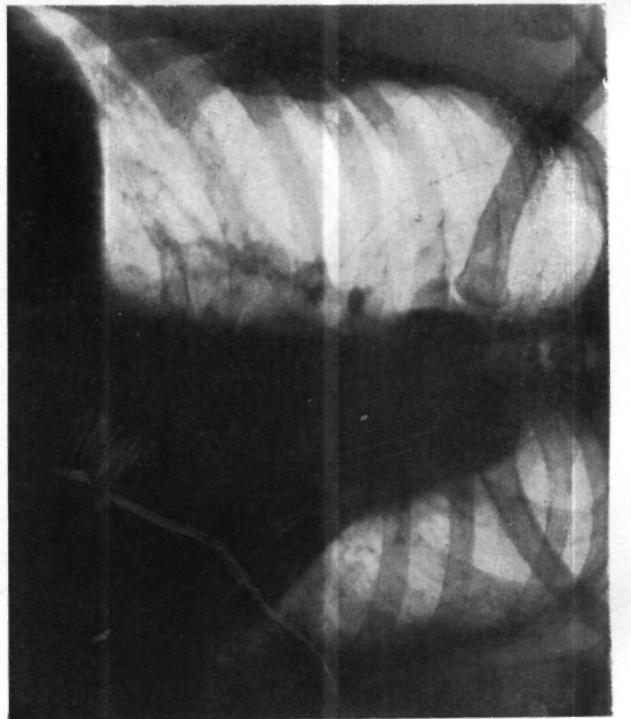


Рис. 27. Тот же больной. Прямая рентгенограмма легких через 2 месяца после операции. Левое легкое воздушно.

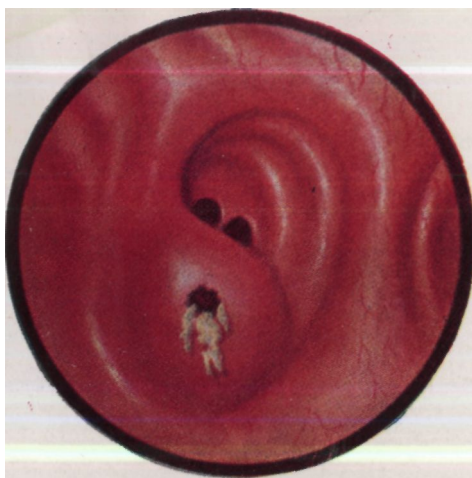

Рис. 28. «Бронхиальный фурункул».  
Вид через бронхоскоп.

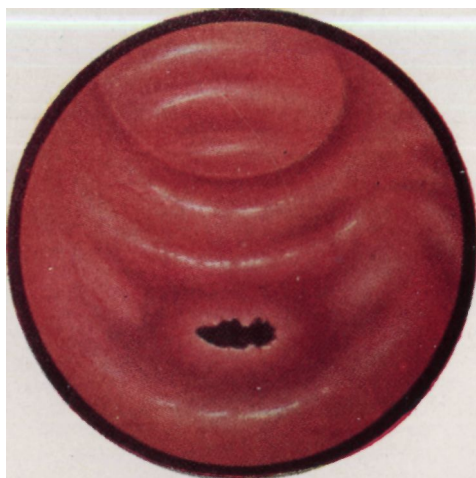


Рис. 29. Бронходулярный свищ.  
Вид через бронхоскоп.

небольших сроках ателектаза, когда различные дегенеративные и пролиферативные изменения в легочной паренхиме выражены еще нерезко. При этом функция такого реаэрированного легкого восстанавливается весьма медленно, на протяжении 2—3 лет. Вентиляция налаживается в более короткие сроки, но поглощение кислорода бывает снижено в течение длительного времени (Samson, Evans, 1955; Mahaffey, Creech, Boren, De Bakey, 1956; Streicher, 1962, и др.). Поэтому при посттравматической окклюзии бронха и ателектазе легкого безклинических проявлений инфекции показания к восстановительной операции необходимо ставить в возможно более ранние сроки. Однако следует учитывать, что реаэрация и частичное восстановление функции легкого при асептически протекающем ателектазе в ряде случаев возможны и через много\* лет после травмы.

В 1949 г. Griffith описал первую восстановительную операцию при посттравматической окклюзии бронха. Через 8 месяцев после закрытой травмы груди этот автор успешно восстановил проходимость левого главного бронха путем циркулярной резекции стенозированного участка с межбронхиальным анастомозом конец в конец. Затем об успешно выполненных: поздних пластических операциях после разрыва бронха сообщали Hodes, Johnson, Atkins (1949), Fawcett (1949), Anderson (1949), Kirkpatrick (1950), Paulson (1951), Henry (1952)', Weisel, Jake (1953), Sale (1954), Mathey, Maillard (1954), Mahaffey, Creech, Boren, Bakey (1956), Shaw, Paulson (1961), Brewer (1962), Г. С. Кемтер (1962), О. М. Авилова (1962), В. Г. Чешик (1963), В. Г. Ермолаев (1964), М. Г. Щеглов (1964), Sperling (1964) и др.

Samson, Evans (1955) опубликовали данные о восстановлении функции легкого через 15 лет после окклюзии бронха. Mahaffey, Creech, Boren, De Bakey (1956) описали восстановление функции легкого путем резекции облитерированного левого главного бронха и наложения анастомоза через 11 лет после травмы.

В каждом конкретном случае вопрос о возможности пластики бронха при его посттравматическом стенозе или окклюзии должен решаться индивидуально в зависимости от ряда условий, из которых основными являются состояние легочной паренхимы и способность легкого к расправлению. Целесообразно произвести селективную ангиопульмонографию, которая позволяет установить анатомическую целостность и проходимость легочной артерии на стороне травмы бронха. Однако окончательная возможность пластики бронха выясняется только в процессе хирургического вмешательства после выделения и пробного раздувания легкого, а иногда также после интраоперационной ангиопульмонографии и бронхографии.

В случаях эмпиемы плевры, но при отсутствии необратимых изменений в легком, следует пытаться излечить эмпиему консервативным способом, а затем произвести пластику бронха. Weisel, Jake (1953), О. М. Авилова (1962) восстановили проходимость бронха одновременно с плеврэктомией. Подобная тактика, однако, представляется нам рискованной.

Мы наблюдали 5 больных с разрывом крупных бронхов.

Первый из них, мужчина 25 лет, был госпитализирован через 6 месяцев после разрыва правого главного бронха, осложнившегося эмпиемой плевры, бронхоплевральным и плевроторакальным свищами. Ранее, в другом учреждении, больному была произведена торакотомия с резекцией ребра и дренированием плевральной полости, а затем четырехреберная торакопластика. К восстановительной операции на бронхе имелись противопоказания, так как в легком развился хронический нагноительный процесс. Сделаны плевропункция и задневерхняя шестиреберная торакопластика. Больной выздоровел.

Трем больным при отсутствии необратимых изменений в легком были успешно произведены восстановительные операции на бронхе через 1 год 10 месяцев, 10 месяцев и 4 года 5 месяцев, после травмы. Четвертый больной, госпитализированный через 6 месяцев после травмы, готовится к хирургическому вмешательству.

Приводим выписки из историй болезни 2 больных, которым выполнены восстановительные операции.

1. Больной Г., 26 лет. Поступил 4/IX 1904 г. с жалобами на боли в левой половине грудной клетки и одышку при физической нагрузке. В ноябре 1962 г. был придавлен вагонеткой в шахте. Два месяца лечился в больнице по поводу перелома II и III ребер слева, перелома грудины, сдавления грудной клетки с ателектазом нижней доли левого легкого и травматическим гемопневмотораксом. Последующие 1/3 года самочувствие было удовлетворительным, но не работал.

Общее состояние удовлетворительное. Левая половина грудной клетки западает и отстает при дыхании. Перкуторно слева тупой звук, дыхание не проводится. Пульс 72 удара в минуту. Тоны сердца ясные. Показатели внешнего дыхания удовлетворительные. В анализах крови и мочи отклонений от нормы нет.

На электрокардиограмме ритм синусовый, правограмма. Замедление внутрижелудочковой проводимости в системе правой ножки пучка Гиса. Поворот сердца по часовой стрелке вокруг продольной оси. Признаки изменения миокарда правого желудочка.

Рентгенологически — ателектаз левого легкого, резкое смещение средостения влево (рис. 20). На томограммах и бронхограммах — коническая культя левого главного бронха (рис. 21). При бронхоскопии обнаружен резкий стеноз левого главного бронха на расстоянии 3 см от карины.

Диагноз: посттравматическая окклюзия левого главного бронха, ателектаз левого легкого.

Операция 15/IX 1964 г. Задний доступ с резекцией V ребра. Плевральная полость облитерирована. После разделения сращений установлено, что легкое небольших размеров, мягко-эластической консистенции, безвоздушное. Органы средостения резко смещены в левую плевральную полость. Вскрыта рубцово измененная медиастинальная плевра.

Выделена и взята на держалку расширенная легочная артерия. Затем выделена из рубцов и вскрыта периферическая культя бронха. Из просвета бронха удалено небольшое количество серовато-зеленой слизи (рис. 22). Сделано пробное раздувание легкого — оно стало воздушным, хорошо расправилось. Затем последовательно произведены ангиопульмография и бронхография посредством введения контрастного вещества в периферическую культю бронха. На ангиограмме выявлено сохранение периферической сосудистой сети легкого. На бронхограмме бронхоэктазы не обнаружены. Принято решение произвести восстановительную операцию.

Выделена центральная культя бронха, частично иссечены ее рубцовые края. Наложен межбронхиальный анастомоз конец в конец узловыми швами из хромированного кетгута на атравматических иглах. Произведено раздувание легкого, которое полностью расправилось. Анастомоз герметичен. В плевральную полость введены 2 дренажа. Рана грудной клетки зашита.

Послеоперационное течение гладкое. Над левым легким везикулярное дыхание. При рентгенологическом исследовании через 15 дней после операции легкое воздушно (рис. 23). При бронхоскопии через 32 дня после операции установлено, что слизистая оболочка в области анастомоза гладкая, блестящая. По линии соустья виден узкий белесоватый рубец. Выписан во вполне удовлетворительном состоянии.

2. Больной С, 53 лет. Поступил 10/IX 1965 г. с жалобами на одышку при незначительном физическом напряжении, чувство тяжести в левой половине грудной клетки.

В декабре 1964 г. пострадал при автомобильной катастрофе. Три месяца лечился в больнице по поводу множественных переломов ребер, кровохарканья, левостороннего гемоторакса, одышки. Диагноз торакальной травматической окклюзии левого главного бронха установлен при бронхоскопии через 3 месяца после закрытой травмы грудной клетки.

Общее состояние удовлетворительное. Левая половина грудной клетки отстаёт при дыхании. Перкуторно слева тупой звук, дыхание не проводится. Справа перкуторный звук с коробочным оттенком, дыхание везикулярное с удлиненным выдохом. Пульс 84 удара в минуту. Тоны сердца приглушены.

На электрокардиограмме синусовая тахикардия, электрокардиограмма левого типа. Отмечены нарушения внутрижелудочковой проводимости и признаки недостаточности коронарного кровообращения. В анализах крови и мочи отклонений от нормы нет.

При исследовании показателей внешнего дыхания выявлены дыхательная недостаточность и нарушение бронхиальной проходимости.

Рентгенологически левая половина грудной клетки уменьшена в объеме, межреберные промежутки сужены. Все левое легочное поле интенсивно и гомогенно затемнено, срединная тень смещена влево (рис. 24). На бронхограммах и томограммах культя левого главного бронха (рис. 25). На ангиопульмограмме сосуды левого легкого сужены и сближены между собой. Отмечено компенсаторное расширение сосудов правого легкого.

Бронхоскопически на расстоянии 4 см от карины левый главный бронх конически сужен и заканчивается слепым мешком. Дном конуса является плотная рубцовая ткань.

Диагноз: посттравматическая окклюзия левого главного бронха, ателектаз левого легкого.

Операция 13/X 1965 г. Заднебоковая торакотомия с резекцией V ребра. Легкое ателектазировано, асидно-серого цвета, равномерной плотности. Небольшие сращения нижней доли с диафрагмой. Выделена из рубцов и взята на резиновую держалку легочная артерия. Произведенная интраоперационная ангиопульмография выявила сохранение периферической сосудистой сети легкого. Выделена из рубцов

и вскрыта периферическая культя бронха. Из просвета бронха удален» небольшое количество прозрачной желеобразной слизи. Через рану грудной клетки бронх интубирован, и произведено пробное раздувание легкого с помощью второго наркозного аппарата. При давлении в аппарате 240 см вод. ст. легкое полностью расправилось, стало воздушным. Принято решение произвести восстановительную операцию.

Выделена центральная культя бронха, частично иссечены ее рубцовые края (рис. 26). Наложена межбронхиальная анастомоз в конец в конец узловыми швами из орсилтона на атравматических иглах. Произведено раздувание легкого со стороны трахеи с проверкой герметичности анастомоза. Легкое полностью расправилось, анастомоз герметичен. В плевральную полость введены антибиотики и два дренажа.

При контрольной бронхоскопии отмечена хорошая адаптация слизистой оболочки, область соустья не сужена.

Послеоперационное течение гладкое. Через 2 месяца после операции больной жалоб не предъявляет. Над левым легким дыхание везикулярное, хрипов нет, на рентгенограмме легкое воздушно (рис. 27). Бронхоскопия выявила наличие белесоватого рубца по линии анастомоза.

### ТУБЕРКУЛЕЗНОЕ ПОРАЖЕНИЕ БРОНХА И ПОСТТУБЕРКУЛЕЗНЫЙ БРОНХОСТЕНОЗ

Специфическое поражение стенки крупных бронхов осложняет туберкулез легких в среднем у 31,2% больных (сводные данные Р. И. Алексейчик, 1964). Наиболее часто туберкулез бронхов возникает у больных первичным туберкулезом и фиброзно-кавернозным туберкулезом легких.

По материалам 3-й Московской городской клинической туберкулезной больницы «Захарьино», основанным на анализе 4150 бронхоскопий по поводу туберкулеза легких, поражении крупных бронхов при первичном туберкулезе (первичный комплекс, бронхоаденит) выявлено у 46,1% больных, при хроническом фиброзно-кавернозном процессе — у 46,4% (М. И. Агафонникова, П. И. Кураков, М.-И. Пкерн, 1960).

При активно протекающем первичном туберкулезе, для которого характерны казеозно-некротические изменения регионарных лимфатических узлов, вторичное поражение бронхов может быть различным: сдавление, воспалительное сужение, прободение казеозного лимфатического узла в просвет прилежащего бронха с возникновением бронхонодулярного свища, образование бронхиальной гранулемы. В подобных случаях специфический воспалительный процесс обычно переходит на наружные слои стенки бронха из прилежащего лимфатического узла и распространяется в сторону слизистой оболочки. И. П. Парфенова (1964) считает, что основное патогенетическое значение здесь имеет блокада лимфооттока, неизбежная при туберкулезном лимфадените. В связи с блокадой возникает ретроградный ток инфицированной лимфы в стенку бронха.

В области начинающегося поражения стенка бронха утолщается, а на соответствующем участке слизистой оболочки

проявляется гиперемия. Около бронха может возникнуть казеозный абсцесс, над которым воспаленная слизистая оболочка с просвечивающим светлым участком казеоза в центре выпячивается в просвет бронха и суживает его просвет («бронхиальный фурункул» — рис. 28). В случае прободения казеозных масс в просвет бронха возникает бронходулярный свищ, который может иметь хроническое течение и сочетаться с разнообразно выраженными специфическими и параспецифическими изменениями в стенке бронха (рис. 29). По анализированным нами статистическим данным, бронходулярные свищи наблюдаются у 15—25% детей и у 10—13% взрослых с первичным туберкулезом. Меньшая частота прободения у взрослых связана, по-видимому, с обширными фиброзными изменениями, которые имеются у них вокруг пораженных лимфатических узлов (Auerbach, 1949). Наиболее частая локализация бронходулярных свищей — верхние отделы медиальной стенки главных бронхов и область устьев верхнедолевых бронхов, особенно справа (В. Д. Гольдштейн и М. И. Штерн, 1963).

Прогрессирование специфического процесса в области свищевого отверстия в бронхе может привести к образованию бронхиальной гранулемы. Такая гранулема при осмотре через бронхоскоп напоминает малину. Она состоит из туберкулезных грануляций, в которых бывают очаги казеозного некроза. Гранулема суживает просвет бронха и может привести к гиповентиляции либо ателектазу соответствующего отдела легочной паренхимы или всего легкого, если изменения развиваются в главном бронхе.

При первичном туберкулезе длительная химиотерапия в сочетании с другими методами консервативного лечения не всегда приводит к полному клиническому эффекту. Поэтому в течение последних 15 лет появился ряд сообщений о целесообразности применения хирургических вмешательств в комплексном лечении некоторых осложненных форм первичного туберкулеза легких (Dijkstra, 1952; Kovats, Kerenyi, 1958; И. В. Огай, 1959; М. Л. Шулутко и Г. А. Панфилова, 1960; М. И. Перельман, 1962).

Оперативное вмешательство при первичном туберкулезе состоит в удалении внутригрудных казеозных лимфатических узлов и, при необходимости, — в одновременной резекции пораженной легочной ткани. Показания к этим операциям, а также их методику и технику подробно описали М. И. Перельман и М. Л. Шулутко (1964). При этом из 144 оперированных больных бронходулярные свищи во время операции были обнаружены у 27.

В случаях локального иссечения свища и образования небольшого отверстия в стенке бронха последнему обычно при-

дают форму ромба и ушивают в поперечном направлении. Иногда может понадобиться клиновидная резекция (В. С. Северов, 1963) или даже циркулярная резекция бронха, особенно при гранулема главного бронха.

Нами оперирован один больной с осложненным первичным комплексом, у которого пакет казеозных лимфатических узлов был интимно спаян с истонченной областью бифуркации правого главного бронха. Циркулярная резекция бронха позволила сохранить среднюю и нижнюю доли правого легкого. <и

Больной Л., 17 лет. Поступил 6/1 1961 г. с диагнозом: фиброза-кавернозный туберкулез легких, бронхоаденит. Б К +. Заболевание выявлено в ноябре 1960 г., когда возникло плохое самочувствие, общая слабость, кашель. Амбулаторно проведена химиотерапия (стрептомицина 40 г, ПАСК 400 г). Состояние улучшилось.

При поступлении жалоб нет. Периферические лимфатические узлы не увеличены. У внутреннего края правой лопатки укорочение перкуторного звука. В области верхушки сердца непостоянный систолический шум.

Анализ крови: НЬ 11,2 г%, эр. 4 300 000, л. 9050, лейкоцитарная формула без особенностей; РОЭ 9 мм в час. В мокроте при бактериоскопии обнаружены микобактерии туберкулеза по 3—4 в поле зрения.

Рентгенологически — интентивное затемнение с четкими контурами в области корня правого легкого (рис. 30). На томограмме в корне правого легкого выявлены увеличенные бронхопультальные лимфатические узлы.

Диагноз: хронически текущий первичный комплекс;

Операция 1/III 1961 г. Боковая торакотомия справа в пятом межреберье. Разделены сращения между верхней долей легкого и перикардом. Вдоль правой стенки трахеи имеется плотный конгломерат лимфатических узлов размером 8x4x4 см. Второй пакет узлов расположен в корне легкого с переходом на 1-й сегмент; 3-й сегмент в состоянии ателектаза, уплотнен. Перевязана и пересечена непарная вена. Конгломерат наратрахеальных лимфатических узлов острым путем отделен от трахеи и верхней полой вены и удален. Предпринята попытка удаления трахеобронхиальных узлов, для чего отпрепарированы и взяты на резиновые держалки передний ствол легочной артерии и верхняя легочная вена. Отделить лимфатические узлы от области бифуркации главного бронха оказалось невозможным. Одновременно, выяснилось, что имеются также увеличенные плотные узлы в толще паренхимы 1-го сегмента. Удалена верхняя доля с циркулярной резекцией области бифуркации главного бронха и межбронхиальным анастомозом конец в конец. Средняя и нижняя доли расправились.

На препарате — каверна размером 1X1,5 см и множественные казеозные очаги в верхней доле. В удаленных лимфатических узлах — обширные участки казеозного некроза. Часть узлов интимно сращена с истонченной стенкой бронха.

Послеоперационное течение без осложнений. При контрольной бронхографии 11/VI 1961 г. сужения бронха в области соустья не отмечено, (рис. 31). Проведен курс противотуберкулезной химиотерапии. Больной; выписан во вполне удовлетворительном состоянии. Через 4/г года практически здоров.

Среди больных разными формами вторичного туберкулеза, которым показана частичная резекция легких, специфический\*

процесс в крупных бронхах в течение последних лет выявлялся при бронхоскопии у 20—30%, в основном при фиброзно-кавернозных процессах.

Активный туберкулез крупных бронхов со стенозом или, без него, если поражение локализуется в остающихся или подлежащих пересечению участках бронхиального дерева, дол^

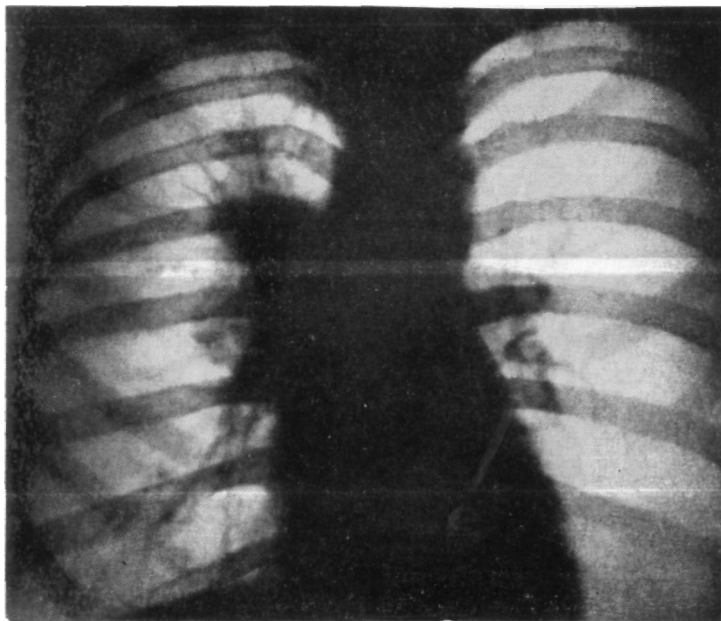


Рис. 30. Больной Л. Прямая рентенограмма легких. Интенсивное затемнение в области корня правого легкого.

жен считаться временным противопоказанием к резекции легких. В подобных случаях необходимо предварительное лечение бронхиального туберкулеза, которое способствует снижению числа послеоперационных осложнений.

В абсолютном большинстве случаев туберкулез крупных бронхов может быть излечен комплексной консервативной терапией (А. Н. Вознесенский, 1954, 1959; А. А. Лапина, 1959, 1961; М. В. Шестерина, 1959; И. В. Огай, 1958; Р. И. Алексейчик, 1964; М. И. Бугаева, 1961, и др.). Следует, правда, иметь в виду, что оценка состояния бронха при осмотре его слизистой оболочки через бронхоскоп не является вполне достоверной, и в более глубоких слоях после лечения могут оставаться небольшие специфические изменения.

Однако у некоторых больных наблюдается упорно не поддающийся лечению инфильтративный или язвенный туберкулез крупных бронхов. По материалам А. Н. Вознесенского (1959) и Е. Г. Белослюда (1962), длительное консервативное лечение туберкулеза бронха было неэффективным у 3—5 /о

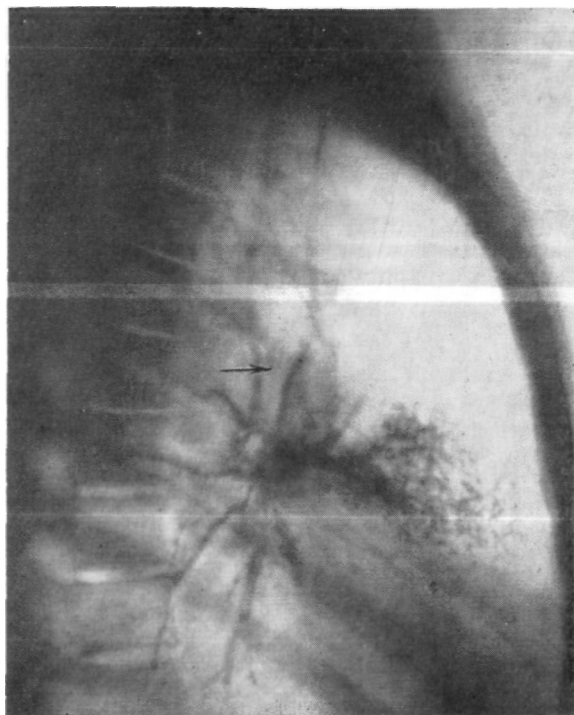


Рис. 31. Тот же больной. Боковая бронхограмма через 4/г месяца после операции. Анастомоз хорошо проходим (указано стрелкой).

больных. По нашим данным, из 122 больных, подлежавших резекции легких и имевших туберкулез крупных бронхов, последний не удалось излечить у 4 человек (М. И. Перельман, 1962).

Мы наблюдали больных, которым по характеру процесса была показана верхняя лобэктомия при не поддающемся лечению инфильтративном или язвенном туберкулезе устья соответствующего верхнедолевого бронха. В подобной ситуации представляется обоснованным сочетание удаления верхней доли с резекцией главного бронха. Такая расширенная операция

с относительно радикальным иссечением пораженного участка бронхиального дерева должна уменьшить, по сравнению с обычной лобэктомией, вероятность различных послеоперационных специфических осложнений и более позднего обострения туберкулезного процесса.

Применение верхней лобэктомии с циркулярной резекцией главного бронха при инфильтративно-язвенном туберкулезе устья верхнедолевого бронха описано В. С. Северовым (1963) и у одного больного выполнено нами. Приводим наблюдение.

Больной К., 36 лет. Поступил 23/ХІІ 1964 г. с диагнозом: туберкулома верхней доли правого легкого, инфильтративный туберкулез верхнедолевого бронха справа, туберкулезный инфильтрат слева, левосторонний искусственный пневмоторакс. БК+.

В 1960 г. был диагностирован кавернозный туберкулез правого легкого. Проводилось лечение химиопрепаратами, а также наложен правосторонний искусственный пневмоторакс, который поддерживался в течение 6 месяцев и был прекращен как неэффективный. В марте 1964 г. обнаружен туберкулезный инфильтрат левого легкого с распадом и инфильтративный туберкулез верхнего долевого бронха справа. Наложен искусственный пневмоторакс слева. Проводились интрабронхиальные вливания и ингаляции аэрозолей химиопрепаратов на фоне общей противотуберкулезной терапии в течение 4 месяцев. Однако, несмотря на проведенное интенсивное лечение, туберкулезный процесс в бронхе оставался активным.

При поступлении жалобы на кашель с выделением небольшого количества слизистой мокроты, боли в правой половине грудной клетки, одышку при физической нагрузке.

Общее состояние удовлетворительное. Пульс 76 ударов в минуту, тоны сердца приглушены. На электрокардиограмме отмечены признаки снижения питания миокарда. У внутреннего края правой лопатки — укорочение перкуторного звука и рассеянные сухие хрипы. Слева перкуторно-тимпанический звук, дыхание ослаблено.

Анализ крови: НЬ 84%, эр. 4 780 000, л. 5800, с. 66%, э. 3%, и. 4%, лимф. 24%, мон. 3%; РОЭ 25 мм в час.

В мокроте обнаружены микобактерии туберкулеза.

При рентгенологическом исследовании — конгломератная туберкулома с распадом в I-м сегменте правого легкого, увеличенные лимфатические узлы в корне (рис. 32). Слева искусственный пневмоторакс.

При бронхоскопии обнаружен инфильтративно-язвенный туберкулез устья правого верхнедолевого бронха.

Диагноз: конгломератная туберкулома с распадом в верхней доле правого легкого, инфильтративный туберкулез устья правого верхнедолевого бронха; инфильтративный туберкулез левого легкого, левосторонний искусственный пневмоторакс. БК+. Ввиду неэффективности консервативной терапии решено произвести резекцию верхней доли правого легкого вместе с пораженной частью бронха.

Операция 13/І 1965 г. Боковая торакотомия в пятом межреберье. Плевральная полость заращена. После разделения сращений установлено, что верхняя доля уменьшена в размерах, содержит плотные фокусы различной величины. На плевре средней и частично нижней долей фиброзные наложения. Сосуды верхней доли перевязаны и рассечены. Мобилизованы и взяты на резиновые держалки главный и промежуточный бронхи.

При диагностической бронхотомии в устье верхнедолевого бронха обнаружены гиперемия и отечность слизистой оболочки с небольшим

участком изъязвления. Решено удалить верхнюю долю в сочетании с циркулярной резекцией участков главного и промежуточного бронхов. Главный и промежуточный бронхи пересечены — первый — в поперечном, а второй — в косом направлении на расстоянии 1 см от устья верхнедолевого бронха. Для обеспечения достаточного кровоснабжения области будущего анастомоза отведены в сторону и сохранены бронхиальные сосуды. Межбронхиальный анастомоз конец в конец узловы-

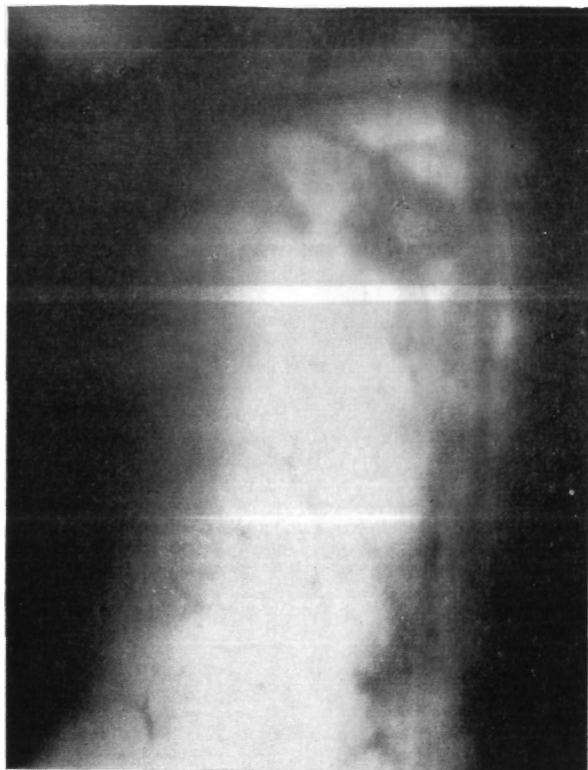

Рис. 32. Больной К. Прямая томограмма правого легкого (7 см от спины). Конгломератная туберкулома с распадом.

ми швами из хромированного кетгута. Декортикация средней и нижней долей. Два дренажа в плевральную полость. Рана грудной клетки ушита наглухо.

Бронхоскопия: соустье ровное, края хорошо сопоставлены.

Послеоперационное течение гладкое. Через месяц после операции при бронхоскопии отмечено хорошее состояние анастомоза. Наряду с общей антибактериальной терапией продолжено лечение искусственным пневмотораксом слева по поводу инфильтративного туберкулеза.

22/1 1965 г. больной выписан во вполне удовлетворительном состоянии для амбулаторного лечения.

По-видимому, целесообразно продолжать изучение лобэктомии с резекцией бронха не только при неизлечимом консервативным путем активном туберкулезе устья верхнедолевого, но и при туберкулезе главного или промежуточного бронхов.

Абсолютные показания к пластическим операциям возникают при посттуберкулезных рубцовых стенозах крупных бронхов, если в дистально расположенной легочной паренхиме нет активных специфических или необратимых постстенозных изменений. Первые пластические операции на бронхах, направленные на сохранение непораженной легочной ткани, были выполнены именно при посттуберкулезном стенозе (Gebauer, 1950—1957; Gravel, 1954; Paulson, Shaw, 1955; Mathey et al., 1957; Pasquier, Daumet, Gamier, 1958; Nowicki, 1958; Bjork, 1959).

В 40—50-е годы у некоторых зарубежных хирургов туберкулезный бронхостеноз был одним из основных и наиболее частых показаний к резекции легких. По сводным данным Хуан Дзя-сы (1956), бронхостеноз явился основным показанием к резекции у 25% оперированных больных. Variety et al. (1956) отмечают стеноз главного бронха у 15% больных, которым произведено удаление легкого. Bjork, Rodriguez (1958) указывают, что на 151 пульмонэктомию в 37 случаях имел место стеноз главного бронха. К этим сведениям, однако, необходимо относиться критически, так как в соответствующих работах нет четкого различия между воспалительными и истинно Рубцовыми посттуберкулезными сужениями бронхов.

Согласно нашему опыту, рубцовый посттуберкулезный стеноз крупных бронхов встречается редко. Возможно, в настоящее время это связано со значительно более ранним и эффективным лечением туберкулеза легких вообще и активного туберкулеза бронхов в частности. Определенное значение может иметь и очень широкое применение препаратов изоникотиновой кислоты, которые препятствуют специфической гипертрофии слизистой оболочки (Chretien, 1957).

Посттуберкулезный бронхостеноз развивается, как правило, очень медленно в результате клинического излечения специфических глубоких язвенных поражений бронха с разрушением хряща, больших бронхонодулярных свищей и бронхиальных гранулем. В клинической практике чаще наблюдается стеноз левого главного бронха. При этом обычно резко сужено устье верхнедолевого бронха и наблюдается ателектаз верхней доли левого легкого.

Клинико-рентгенологическая и бронхоскопическая картина при рубцовом стенозе крупного бронха зависит от особенностей нарушения бронхиальной проходимости и непосредственно связана со степенью и вариантом стеноза — частичным,

клапанным или полным (С. А. Рейнберг, 1958). Для частичного стеноза характерна гиповентиляция соответствующего легкого или его части, для клапанного стеноза — вздутие легкого (обструктивная эмфизема), для полного стеноза — ателектаз, нередко с последующим нагноительным процессом. В случае развития хронического легочного нагноения клиническая картина зависит в основном от изменений в легочной паренхиме, возникших вследствие нарушения дренажной функции бронха.

Мы произвели пластические операции 5 больным с посттуберкулезным стенозом крупных бронхов. Необходимо подчеркнуть важное значение бронхоскопии для уточнения локализации и степени стеноза, а также для выяснения его морфологических особенностей; в необходимых случаях не следует ограничиваться только осмотром, но и производить биопсию. При частичном и клапанном стенозе показана бронхография для определения протяженности поражения бронха и выявления изменений бронхиального дерева дистальнее сужения.

Данные об оперированных нами больных представлены в табл. 6.

Посттуберкулезный стеноз чаще развивается на протяжении нескольких лет. Начало заболевания может остаться незамеченным. Только в одном наблюдении, когда стеноз явился следствием бронходулярного свища, отмечался сухой надсадный кашель, временами с выделением слизистой мокроты и казеозных масс. В 3 наблюдениях стеноз левого главного бронха сочетался с фиброателектазом верхней доли, в одном — с обструктивной эмфиземой левого легкого. В одном наблюдении вследствие стеноза устья правого верхнедолевого бронха имелась гиповентиляция верхней доли с фиброателектазом 1-го сегмента.

Примером применения пластической операции на бронхе при рубцовом посттуберкулезном стенозе является следующее наблюдение.

Больной К., 31 года. Поступил 8/IX 1964 г. с жалобами на сухой кашель, общую слабость, боли в левой половине грудной клетки.

Считает себя больным с 1962 г., когда появился сухой надсадный кашель. В июне 1964 г. диагностирован очаговый туберкулез легких в фазе инфильтрации, в мокроте обнаружены микобактерии туберкулеза. После стационарного лечения состояние улучшилось. БК—.

Общее состояние удовлетворительное. Больной пониженного питания. Перкуторно над передневерхним отделом грудной «летки слева укороченный звук, здесь же отмечается ослабленное дыхание. Пульс 78 ударов в минуту. При исследовании крови, мочи и электрокардиограммы отклонений от нормы нет. В мокроте БК—. Рентгенологически — ателектаз верхней доли левого легкого и стеноз левого главного бронха на уровне отхождения верхнедолевого бронха (рис. 33).

*Тпз* бронхоскопии обнаружено почти полное сужение главного бронха на расстоянии 3,5–4 см от карины. Слизистая оболочка главного бронха светло-розовой окраски.

ТАБЛИЦА 6  
*Пластические операции при посттуберкулезном бронхостенозе*

п/п	Фамилия, возраст, пол	Продолжительность заболевания до операции	Исходная форма туберкулеза	Лечение	Легочная патология ко времени операции	Локализация и тип бронхостеноза	Операция
1	К., 3 года, муж.	10 месяцев	Первичный комплекс	Химиотерапия и эндобронхиальное лечение	Обструктивная эмфизема, фиброателектаз 1—2-го сегментов	Клапанный стеноз левого главного бронха	Циркулярная резекция главного бронха с бронхотрахеальным анастомозом, клиновидная резекция верхней доли
2	Ф., 56 лет, муж.	3 года	Неизвестно	Не проводилось	Ателектаз верхней доли слева	Полный стеноз левого верхнедолевого и клапанный стеноз левого главного бронха	Удаление верхней доли с циркулярной резекцией главного бронха
3	К., 24 года, муж.	10 лет	Бронхоаденит	Химиотерапия	Ателектаз верхней доли справа	Стеноз II степени устья правого верхнедолевого бронха	Удаление верхней доли с клиновидной резекцией главного бронха
4	К., 31 года, муж.	2 года 9 месяцев	Очаговый	Химиотерапия	Ателектаз верхней доли слева	Полный стеноз левого верхнедолевого и клапанный стеноз левого главного бронха	Удаление верхней доли с циркулярной резекцией главного бронха
5	В., 27 лет, жен.	10 месяцев	Инфильтративный	Не проводилось	Ателектаз верхней доли слева	Полный стеноз левого верхнедолевого и клапанный стеноз левого главного бронха	Удаление верхней доли с циркулярной резекцией главного бронха

Диагноз: посттуберкулезный клапанный стеноз левого главного бронха и полный стеноз верхнедолевого бронха с фиброателектазом верхней доли. БК—.

Операция 30/IX 1964 г. Боковая торакотомия слева в пятом межреберье. Верхняя доля уменьшена в размерах, плотной консистенции, приращена к куполу плевральной полости. После мобилизации легкого

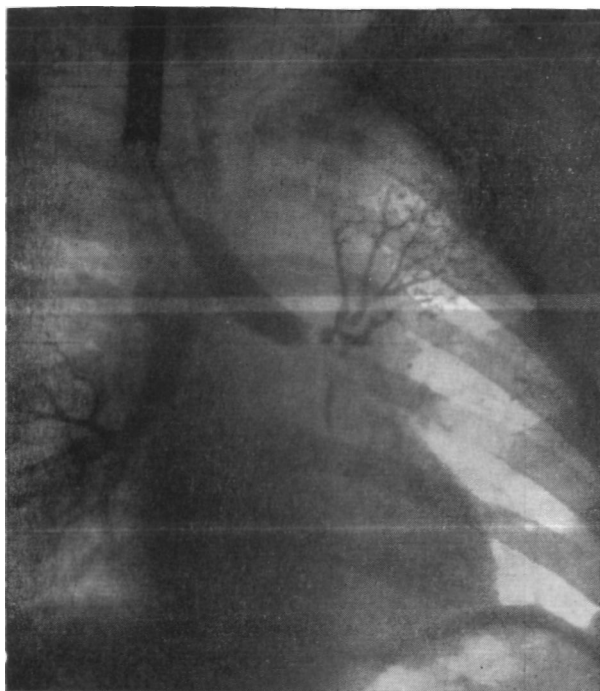

Рис. 33. Больной К. Прямая бронхограмма. Ателектаз верхней доли левого легкого, стеноз левого главного бронха на уровне отхождения верхнедолевого бронха.

и элементов корня установлено, что верхнедолевой бронх рубцово изменен и стенозирован. Главный бронх стенозирован на протяжении 1,5—2 см. Сосуды верхней доли перевязаны и рассечены. Отделить левую легочную артерию от рубцово измененного бронха не представлялось возможным. Сделана резекция боковой стенки легочной артерии с ушиванием в ней краевого дефекта длиной 3 см. Резецирован участок главного бронха на протяжении 3 см. Верхняя доля удалена вместе с суженным отрезком главного бронха. Наложена анастомоз между главным и нижнедолевым бронхом. Нижняя доля хорошо расправилась. Два дренажа в полость плевры. Швы на рану грудной клетки.

Бронхоскопия: соустье ровное, без сужения, края слизистой оболочки хорошо адаптированы.

Макропрепарат: верхняя доля плотная, небольших размеров. Плевра утолщена, с обрывками плотных спаек. На разрезе ткань легкого тем-

яо-ирасного цвета. Просветы сегментарных бронхов расширены и заполнены густым секретом. В легочной ткани множественные плотные очаги серовато-желтого цвета. Долевой бронх с резко утолщенной стенкой, просвет его практически отсутствует. Стенка резецированного отрезка главного бронха утолщена, с резким сужением просвета. При микроскопическом исследовании резецированных участков бронха об-




Рис. 34. Тот же больной. Микрофото участка резецированного бронха. Диффузное продуктивное воспаление и склероз стенки бронха. Окраска гематоксилин-эозин. X 100.

наружен перибронхиальный склероз (рис. 34). Среди фиброзной ткани — инкапсулированный и частично петрифицированный казеозный очаг.

Послеоперационное течение гладкое. Через 30 дней после операции при бронхоскопии состояние анастомоза хорошее. Выписан во вполне удовлетворительном состоянии.

Пластические операции на бронхах при посттуберкулезном бронхостенозе позволяют предотвратить гибель легочной паренхимы либо необходимость удаления здоровых участков легкого и получают все большее распространение (Gravel, 1954; Waterman, 1955; Jackson et al., 1955; Bjork, 1959; Jaubert et al., 1960; М. И. Перельман, 1962; В. С. Северов, 1963; Vofischulte, Bikfalvi, 1964; Dortenman, 1964; Б. В. Петровский, М. И. Перельман, А. П. Кузьмичев, 1965, и др.).

Эти операции особенно показаны при бронхостенозе II степени, когда в легком, несмотря на гиповентиляцию и переме-

жающиеся ателектазы, еще не успели развиваться необратимые изменения. У больных с полным стенозом показания к пластическим операциям на бронхах зависят главным образом от состояния легочной паренхимы.

#### ДОБРОКАЧЕСТВЕННЫЕ ОПУХОЛИ КРУПНЫХ БРОНХОВ

Доброкачественные опухоли крупных бронхов наблюдаются относительно редко. По сводным данным В. И. Стручкова, А. В. Григоряна и Т. Л. Воль-Эпштейна (1964), к 1960 г. в ли-

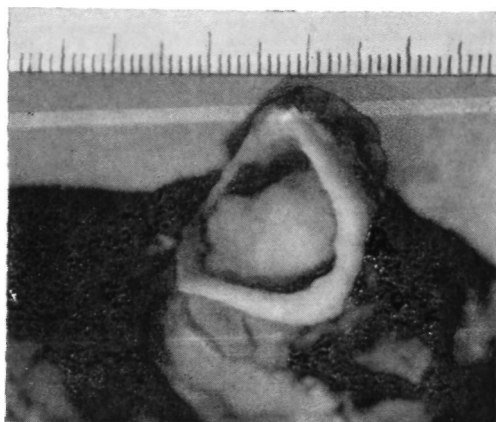

Рис. 35. Аденома бронха. Фото препарата.

тературе имелись сообщения о 2500 случаях доброкачественных бронхолегочных опухолей. Наиболее часты среди них аденомы бронха, которые составляют до 75% доброкачественных бронхолегочных новообразований (Е. К. Березовская, 1952; Moersch, Harrington, 1954; Overholt, Bougas, Morse, 1957; С. Д. Плетнев, 1962; М. Наста с соавт., 1963, и др.).

Подробное гистологическое описание аденомы впервые сделал Müller в 1882 г. Однако более детально эта опухоль была изучена только за последние 20—30 лет.

В литературе имеются различные суждения о природе аденомы, ее отношении к раку бронха и способах терапии.

Аденома бронха развивается из эпителия, который выстилает слизистые бронхиальные железы, или из базальных клеток слизистой оболочки бронха. Обычно она имеет четко выраженную капсулу, но не исключается также инфильтративный рост опухоли.

Макроскопически аденома представляет круглое или овальное красное образование, иногда с малиновым или синюшным оттенком (рис. 35). Поверхность аденомы гладкая, реже дольчатая, покрыта неизменным эпителием. Консистенция мягкая или мягко-эластическая.

Локализация аденом различна. Reitter (1959), собравший описания 112 больных с аденомой бронха, указывает на их расположение в крупных бронхах — главных и долевого — в 95% случаев.

По особенностям роста можно выделить 3 типа опухоли (Т. И. Гордышевский, 1952; О. М. Авилова, Л. В. Денисенко,

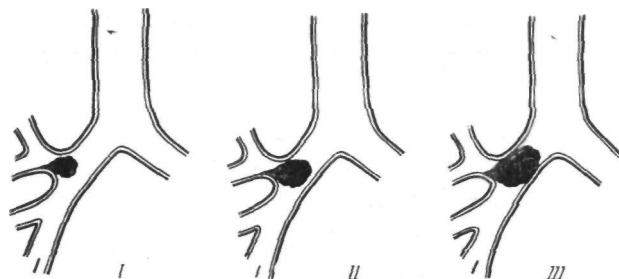


Рис. 36. Схема роста аденомы долевого бронха.  
 I — аденома с основанием в правом верхнедолевом бронхе выступает в главный бронх; II — аденома обтурирует верхнедолевой и резко суживает главный бронх; III — аденома обтурирует верхнедолевой и главный бронхи.

1962; С. Д. Плетнев, 1962; Wilkins, Darling et al., 1963; В. И. Стручков, А. В. Григорян, Г. Л. Воль-Эшштейн, 1964, и др.).

1. Эндобронхиальная опухоль. Обычно эта опухоль имеет узкую ножку и располагается в просвете бронха.

2. Эндобронхиальная интрамуральная опухоль. Эта опухоль встречается чаще. Она имеет широкое основание, отличается малой подвижностью и на большом протяжении прорастает стенку бронха.

3. Эндобронхиальная опухоль. Наряду с эндобронхиальным ростом имеется экстрабронхиальное распространение опухоли, поэтому иногда эти опухоли называют гантелевидными аденомами.

Важной особенностью роста тех аденом, которые исходят из долевого бронха, является постепенное перемещение растущей опухоли в направлении более крупного бронха — промежуточного или главного. Поэтому, например, у аденомы, обнаруженной в просвете главного бронха, основание может быть в бронхе верхней доли (рис. 36).

Микроскопически аденомы бронхов разделяют на 2 основных типа: карциноид, встречающийся почти в 90% случаев, и цилиндрому, которая наблюдается редко.

Аденома карциноидного типа состоит из мелких клеток с нежной зернистой ацидофильной цитоплазмой и диффузным распределением хроматина в ядре. Нередко отмечается характерная группировка клеточных элементов вокруг тонкостенных синусоидных сосудов.

Цилиндрома характеризуется наличием эпителиальных тяжей, состоящих из кубических или призматических клеток, разграниченных тонкими полосками слизистого карминофильного вещества (М. Наста и др., 1963).

Несмотря на медленный и относительно доброкачественный рост, аденома иногда может метастазировать в лимфатические узлы корня легкого, средостения и даже в отдаленные органы.

При частичном удалении аденома рецидивирует в 8—10% случаев (Clerf, Bucher, 1942; Rabin, Neuhof, 1949; Б. К. Осипов, 1955; Mully, 1958; Т. И. Гордышевский, 1957; Sperling, 1961; Я. Л. Раппопорт, И. П. Соловьева, 1962; С. Д. Плетнев, 1962; М. Наста и др., 1963; В. И. Стручков, А. В. Григорян, Г. Л. Воль-Эпштейн, 1964; И. Петрикова, 1964, и др.).

Однако даже при злокачественном течении аденомы состояние больных длительное время остается удовлетворительным. Не бывает кахексии и интоксикации, характерных для запущенных форм злокачественной опухоли. Эти особенности течения аденом в значительной степени объясняют различное отношение многих авторов к выбору рационального метода хирургического лечения.

Мы наблюдали и оперировали 22 больных доброкачественными опухолями, которые исходили из крупных бронхов. Среди них аденома карциноидного типа была у 17, фиброма — у 2, аденома мукоэпидермоидного типа — у 1, ангиофиброма — у 1, полип — у 1 больного. Лиц мужского пола было 12, женского 10. В возрасте от 14 до 24 лет было 6 больных, от 25 до 30 лет — 4, от 31 года до 39 лет — 6, от 42 до 52 лет — 6 больных. Таким образом, из 22 больных 16 были моложе 40 лет.

Локализация различных доброкачественных опухолей, установленная во время операции, представлена в табл. 7.

Таким образом, доброкачественные опухоли чаще исходили из главных и верхнедолевых бронхов, преимущественно справа.

Средняя продолжительность заболевания от появления первых симптомов до установления диагноза у наших больных составляла 3 года 8 месяцев. Только у 2 больных правильный диагноз был поставлен в более ранние сроки (от 4 до 7 месяцев от начала появления клинических симптомов).

ТАБЛИЦА 7

## Локализация доброкачественных опухолей крупных бронхов

Локализация опухоли	Характер опухоли					Справа	Слева	Всего
	карци- ноид	фибро- ма	адено- ма му- коэпи- дермо- идного типа	ангио- фибро- ма	полип			
Главный бронх Верхнедолевой бронх	7	2	1			4	6	10
Промежуточный бронх	5			1		2	4	6
Средне до левой бронх	3					3		3
Область бифурка- ции трахеи	1				1	2		2
	1					1		1

Клинические симптомы доброкачественных опухолей крупных бронхов зависят от их локализации, особенностей роста, а также от степени и длительности нарушения бронхиальной проходимости. Опухоли более мелких бронхов, растущие экстрабронхиально, часто текут бессимптомно и порой являются случайной рентгенологической находкой. Эндобронхиальным опухолям крупных бронхов сопутствует определенный симптомокомплекс, обусловленный наличием самой опухоли и характером вторичных изменений со стороны легочной паренхимы. Наиболее ранними признаками эндобронхиальной опухоли являются сухой надсадный кашель и часто повторяющееся кровохарканье, иногда довольно обильное.

Сухой надсадный кашель как начальный симптом эндобронхиальной опухоли нами отмечен у 13 больных. У остальных временами был редкий кашель, иногда с небольшим количеством слизистой мокроты. У 8 больных наряду с сухим кашлем периодически выделялась мокрота с примесью алой крови, а у одного было обильное повторяющееся легочное кровотечение. Наличие этих симптомов, а также стойкого субфебрилитета при отсутствии рентгенологических изменений со стороны легких нередко является одной из причин неправильного диагноза. Такие больные часто длительно лечатся по поводу туберкулеза, бронхита, бронхоэктазов, прежде чем будет установлена истинная причина заболевания. В подобных случаях характерными для аденомы проявлениями становятся обструктивная эмфизема или гиповентиляция, ателектаз и ателектатический пульмонит в зоне нарушения бронхиальной проходимости. В наших наблюдениях у 7 больных имелось ост-

рое начало заболевания, обусловленное развитием пульмонита дистальнее опухоли.

Нарушение бронхиальной проходимости в относительно ранних стадиях заболевания может иметь преходящий характер, усугубляясь при кровотечении из аденомы или возникновении воспалительного отека самой опухоли либо стенки бронха. Поэтому нередки рецидивы обструктивной эмфиземы, ателектазов, воспалительных вспышек в легком. При дальнейшем увеличении опухоли и развитии стойкого бронхостеноза возникают резко выраженные необратимые морфологические изменения в легочной ткани: хроническая пневмония, бронхоэктазы, пневмосклероз, абсцессы; медленно развивающийся бронхостеноз иногда приводит к циррозу легкого. Клиническая картина в этих случаях определяется уже не столько самой опухолью, сколько вторичными изменениями легочной ткани в зоне нарушенной дренажной функции бронха.

В диагностике доброкачественных опухолей бронхов основное значение имеют рентгенологические исследования и бронхоскопия с биопсией. Прямая и боковая рентгенограммы, в том числе суперэкспонированные, позволяют выявить вторичные изменения в легком.

По нашим данным, эти вторичные изменения ко времени стационарного исследования выявлены у 21 из 22 больных: ателектаз легкого — у 1, ателектаз двух долей справа — у 1, ателектаз одной доли — у 12, ателектаз легкого с деструкцией легочной ткани — у 2, ателектаз доли с деструкцией — у 1, бронхоэктазы в одной доле — у 1, цирроз легкого — у 3 больных. На прямых, боковых или косых продольных томограммах, как правило, удается обнаружить узел опухоли, определить его локализацию, размеры, а также выявить изменения в стенке бронха и наличие полостей в ателектазированной легочной ткани. Особенно демонстративные данные позволяет получить томография с прямым увеличением.

Бронхоскопия дает возможность увидеть, а иногда и детально осмотреть опухоль и взять материал для гистологического исследования. Поэтому в окончательной дооперационной диагностике этот метод имеет решающее значение. Необходимо также отметить, что бронхоскопия является единственным способом, который позволяет диагностировать доброкачественные опухоли бронхов до возникновения вторичных изменений в паренхиме легкого.

Правильный диагноз доброкачественной опухоли бронха на основании данных бронхоскопии с биопсией поставлен у 21 из 22 больных. У одного больного при наличии характерной клинической и бронхоскопической картины аденомы бронха из-за неправильной трактовки данных биопсии был ошибочно поставлен диагноз рака бронха. Необходимо отметить, что за-

держка с квалифицированно выполненной бронхоскопией является одной из главных причин поздней диагностики доброкачественных опухолей бронхов.

Бронхография, с нашей точки зрения, при опухолях крупных бронхов показана только для определения состояния бронхиального дерева дистальнее опухоли. В остальном этот метод позволяет получить те же данные, что и хорошо выполненная томография и особенно томография с прямым увеличением. Поэтому практически мы пользуемся бронхографией редко.

Методы хирургического лечения доброкачественных опухолей бронхов существенно изменились в связи с разработкой реконструктивных, пластических операций.

Наиболее часто встречающуюся опухоль — аденому — ранее предпочитали удалять через бронхоскоп, т. е. эндоскопическим путем. Опыт показал, что этим способом можно пытаться радикально удалять только опухоли небольших размеров, имеющие узкую ножку и расположенные в основном в главных бронхах. Между тем аденомы нередко имеют широкое основание, прорастают стенку бронха и даже могут распространяться экстрабронхиально. Во время удаления такой опухоли через бронхоскоп возможны массивные, трудно останавливаемые легочные кровотечения, а при попытках радикального иссечения интрамуральных аденом нельзя исключить возможность перфорации стенки бронха. Риск подобных осложнений тем более не оправдан, что аденомы после частичного удаления могут приобретать злокачественное течение, а при наличии необратимых изменений в легочной ткани не наступает выздоровления больных. Поэтому в настоящее время эндоскопический метод удаления аденом применяется весьма редко. Он может быть целесообразен у некоторых пожилых ослабленных больных с низкими функциональными резервами, у которых имеются противопоказания к торакотомии.

Moersh, Clagett, Ellis (1954), Т. Рl. Гордышевский (1957), С. Д. Плетнев (1962) и др. рекомендуют частичное эндоскопическое удаление аденомы перед радикальной операцией с целью улучшения дренажной функции бронха и ликвидации гнойной интоксикации. Однако это предложение является дискуссионным. Частичное удаление опухоли может сопровождаться кровотечением и обострением воспалительного процесса в бронхе, что может не улучшить, а ухудшить бронхиальную проходимость. Поэтому к частичному удалению опухоли через бронхоскоп нужно относиться с осторожностью.

Преимущества хирургического лечения опухолей бронхов посредством торакотомии бесспорны. При этом можно радикально иссечь опухоль, выполнить резекцию пораженной части легкого, а в случае злокачественной аденомы удалить также лимфатические узлы корня легкого и средостения.

До введения в практику пластических операций на бронхах единственно радикальной операцией при аденоме бронха считали удаление опухоли и легочной ткани, расположенной К периферии от нее (Goldman, 1947; Moersh, Harrington, 1954; Overcholt, Bougas, Morse, 1957, и др.). Объем и характер вмешательства в основном зависел от локализации опухоли. Так, например, при аденоме главного бронха, независимо от состояния легкого, выполняли пульмонэктомию, а при аденоме устья среднедолевого бронха — нижнюю билобэктомию. В настоящее время эти положения устарели. Доброкачественный характер опухоли, наличие капсулы и отсутствие инфильтративного роста являются основанием для экономных резекций с максимально возможным сохранением паренхимы легкого. Пульмонэктомия при аденоме главного бронха или лобэктомия при аденоме одного из долевого бронхов должны быть только вынужденными операциями при наличии необратимых вторичных изменений в легочной ткани (Doty, 1951; Delarue, 1951; D'Abreu, MacHall, 1952; Thomas, 1956; Foser, 1957; Longhino, Erlich, Hersak, 1958; В. И. Францев, Л. Л. Капуллер, 1958; Payne, Ellis, Woolner, Moersch, 1959; Weisel, Lopley, Watson, 1961; Г. А. Ивашкевич, 1962; О. М. Авилова, Л. В. Денисенко, 1962; А. П. Кузьмичев, И. А. Максимов, 1963; Wilkins, Darling, Soutter, Siniften, 1963; Б. В. Петровский, М. И. Перельман, А. П. Кузьмичев, 1965, и др.).

Выбор метода операции при доброкачественной опухоли бронха должен определяться, во-первых, локализацией, размерами и особенностями гистологического строения новообразования, во-вторых, наличием и характером изменений в легочной ткани.

На нашем материале из 22 больных с доброкачественными опухолями крупных бронхов выкусывание опухоли через бронхоскоп сделано у 1, пульмонэктомия — у 8, различные пластические операции — у 13 человек.

Выкусывание фибромы левого главного бронха через бронхоскоп произведено у больного П., 52 лет, поступившего в тяжелом состоянии, с одышкой в покое, приступообразным кашлем с выделением гнойной мокроты постоянной лихорадкой в пределах 38—39°. Рентгенологически выявлен ателектаз левого легкого с наличием полостей деструкция в нем. При бронхоскопии с биопсией обнаружена фиброма левого главного бронха, обтурирующая его просвет. Попытка удалить опухоль эндоскопическим путем была предпринята ввиду тяжести общего состояния. Фиброма удалена кускованием во время трех последовательно выполненных под наркозом бронхоскопий. Из бронхов дистальнее опухоли аспирировано большое количество вязкой гнойной мокроты. Во время третьей бронхоскопии при скусывании опухоли из ее ложа возникло массивное, угрожавшее жизни кровотечение. Оно было остановлено с большим трудом тампонадой и прижиганием. После дальнейшего консервативного лечения больной выздоровел и уже около 1/г лет чувствует себя хорошо.

ТАБЛИЦА 8

## Пластические операции при доброкачественных опухолях крупных бронхов

№ п/п	Фамилия, пол, возраст	Диагноз	Операция
1	К., 39 лет, муж.	Карциноид правого главного бронха с клапанным стенозом его и ателектазом верхней доли	Удаление верхней доли с циркулярной резекцией главного бронха и бронхотрахеальным анастомозом
2	Ш., 14 лет, муж.	Карциноид правого главного бронха с ателектазом и деструкцией верхней доли	Удаление верхней доли с циркулярной резекцией главного бронха и бронхотрахеальным анастомозом
3	Ш., 27 лет, муж.	Карциноид левого главного бронха с ателектазом верхней доли	Удаление верхней доли с циркулярной резекцией главного бронха и межбронхиальным анастомозом.
4	Т., 31 года, муж.	Карциноид левого главного бронха с ателектазом верхней доли	Удаление верхней доли с циркулярной резекцией главного бронха и межбронхиальным анастомозом
5	К., 33 лет, муж.	Мукоэпидермоидная аденома левого главного бронха с ателектазом 6-го сегмента и гиповентиляцией базальных сегментов	Удаление нижней доли с циркулярной резекцией бифуркации главного бронха и анастомозом верхнедолевого бронха с главным конц в конец
6	И., 51 года, муж.	Ангиофиброма левого верхнедолевого бронха с ателектазом язычковых сегментов	Удаление верхней доли с циркулярной резекцией главного бронха и межбронхиальным анастомозом
7	Т., 22 лет, муж.	Карциноид правого промежуточного бронха	Клиновидная резекция промежуточного бронха с удалением опухоли
8	В., 45 лет, муж.	Карциноид правого верхнедолевого бронха с гиповентиляцией доли	Удаление верхней доли с клиновидной резекцией главного бронха
9	А., 28 лет, жеп.	Карциноид правого верхнедолевого бронха с ателектазом доли	Удаление верхней доли с клиновидной резекцией главного бронха
10	К., 31 года, жен.	Карциноид среднедолевого бронха с ателектазом доли	Удаление средней доли с клиновидной резекцией промежуточного бронха

№ *1/п	Фамилия, пол, возраст	Диагноз	Операция
*1	Е., 19 лет, жен.	Полип среднедолевого бронха с ателектазом	Удаление средней доли с клиновидной резекцией промежуточного бронха
J2	К., 21 года, жен.	Карциноид промежуточного бронха с фиброзом нижней доли	Удаление нижней доли с частичной резекцией промежуточного бронха
A3	П., 36 лет, жен.	Карциноид левого верхнедолевого бронха с ателектазом верхней доли	Удаление верхней доли с циркулярной резекцией главного бронха и межбронхиальным анастомозом

Из 8 больных, которым сделана пульмонэктомия, у 5 было • «разрушенное» легкое, и более экономная операция не представлялась возможной; у 2 из этих больных локализация аденомы потребовала резекции правого трахеобронхиального угла № карины. У других 3 больных, как показывает ретроспективный анализ, имелись основания для выполнения верхней лобэктомии с резекцией главного бронха. Однако эти операции были произведены хирургами, которые не владели пластикой бронхов.

Данные о 13 больных, которым при доброкачественных опухолях крупных бронхов произведены пластические операции, представлены в табл. 8.

Согласно нашим данным, из 22 больных с доброкачественными опухолями крупных бронхов экономные операции с пластикой бронхиального дерева удалось сделать 13 больным, еще у 3 больных можно предполагать возможность выполнения этих вмешательств. Таким образом, пластические операции на бронхах показаны и практически осуществимы у большей части больных с доброкачественными опухолями крупных бронхов.

Adams (1945), Brown, Calif (1950)', Salek (1958), В. Г. Чешик (1963), С. Д. Плетнев (1962) и др. считают возможным удаление аденомы путем чрезплевральной бронхотомии. Однако показания к бронхотомии как к самостоятельной операции могут возникать только в тех исключительно редких случаях, когда аденома имеет узкую ножку и не прорастает стенку бронха, а в легочной ткани нет необратимых изменений.

При небольших, рано распознанных опухолях вполне радикальной операцией является клиновидное или циркулярное иссечение бронха в пределах здоровых тканей. Однако ввиду

обычно поздней диагностики и возникновения необратимых вторичных изменений в легочной ткани эта операция осуществима редко. Нами она выполнена только один раз, когда при сохраненной бронхиальной проходимости и неизменной легочной паренхиме удалось клиновидно иссечь аденому правого промежуточного бронха и полностью сохранить ткань легкого.

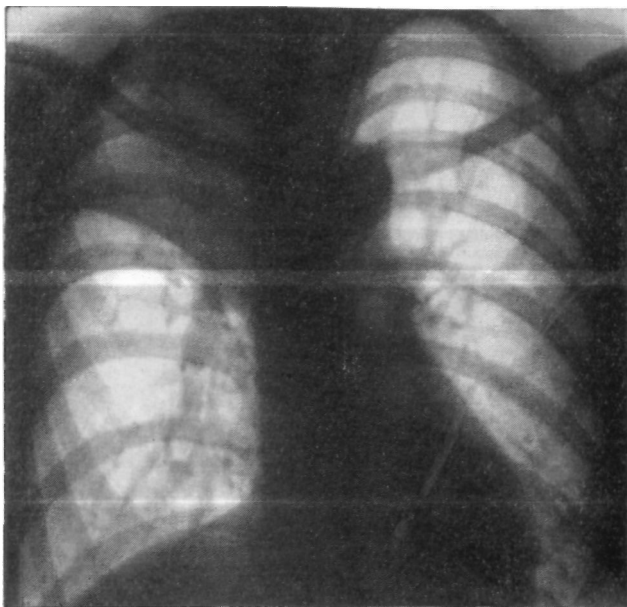


Рис. 37. Больная А. Прямая рентгенограмма легких. Ателектаз верхней доли справа.

Значительно чаще иссечение опухоли с клиновидной или циркулярной резекцией бронха приходится сочетать с удалением необратимо измененной доли легкого. На нашем материале при доброкачественных опухолях лобэктомия с клиновидной резекцией главного или промежуточного бронха произведена у 5, лобэктомия с циркулярной резекцией бронха и наложением анастомоза — у 7 больных.

В качестве примеров лобэктомии с клиновидной резекцией бронха приводим следующие наблюдения.

1. Больная А., 28 лет. Поступила 31/1 1961 г. с жалобами на сухой кашель, боли в правой половине грудной клетки, одышку, слабость, субфебрильную температуру.

Считает себя больной с декабря 1958 г., когда поднялась температура и появился кашель, временами с выделением слизисто-гнойной

мокроты. С тех пор неоднократно лечилась по поводу правосторонней пневмонии. В январе 1961 г. во время очередного обострения была госпитализирована в туберкулезную больницу.

Общее состояние удовлетворительное. Правая половина грудной клетки слегка отстаёт в акте дыхания. В верхних отделах правого легочного поля укорочение перкуторного звука и резко ослабленное везикулярное дыхание.

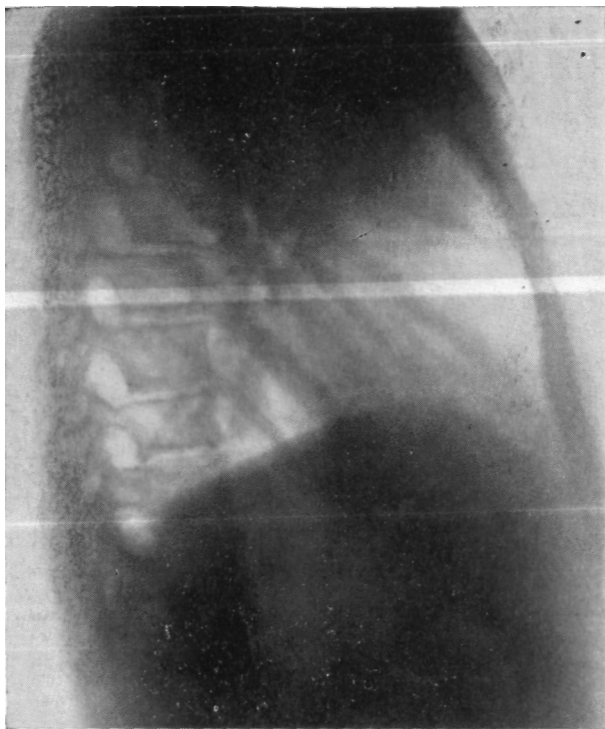

Рис. 38. Та же больная. Боковая рентгенограмма правого легкого. Ателектаз верхней доли.

Анализ крови: *НБ* 51%, эр. 2 990 000, л. 13 800, с. 65%, п. 8%, э. 5%, лимф. 16%, мои. 6%; РОЭ 33 мм в час.

При рентгенологическом исследовании выявлен ателектаз верхней доли правого легкого (рис. 37, 38).

При бронхоскопии в устье правого верхнедолевого бронха обнаружено опухолевидное образование, полностью обтурирующее просвет бронха, гладкое, розового цвета, частично выступающее в просвет главного бронха.

Диагноз: аденома правого верхнедолевого бронха с ателектазом доли.

10/II 1961 г. — операция. Задний доступ. Установлено, что верхняя доля уменьшена в размерах, плотная на ощупь и интимно сращена с париетальной плеврой. В устье верхнедолевого бронха имеется опухо-

левидное образование размером 1х2 см, полностью обтурирующее верхнедолевую бронх и выступающее в главный бронх.

Произведена бронхотомия с последующей клиновидной резекцией главного бронха в пределах видимо здоровых тканей. Дефект размером 3х2 см, образовавшийся после резекции главного бронха, ушит узловыми швами из хромированного кетгута. Линия швов плевризирована. Верхняя доля отсечена от средней после прошивания легочной паренхимы аппаратом УКЛ-60 и удалена. Оставшиеся две доли хорошо расправились.

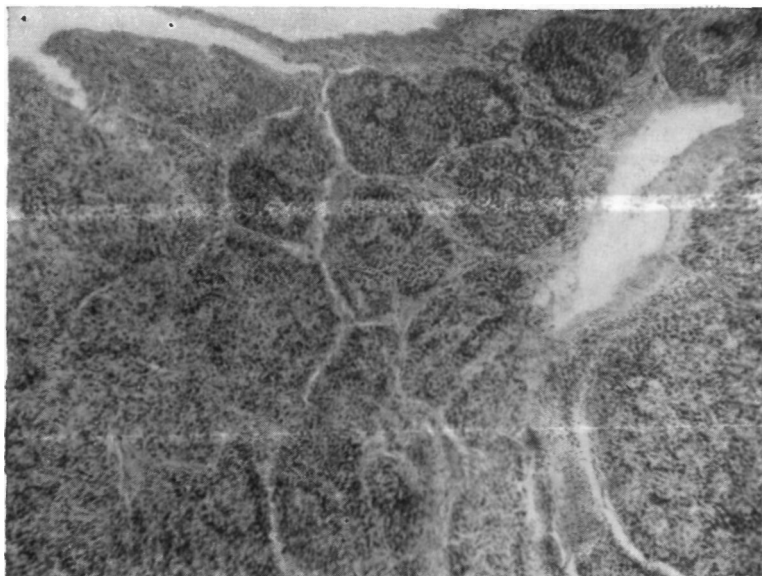

Рис. 39. Та же Больная. Микрофото аденомы карцинопдного типа. Окраска гематоксилин-эозином. X100.

Послеоперационное течение гладкое.

Гистологическое исследование препарата: аденома карцинопдного типа (рис. 39). В легочной ткани хроническая пневмония и пневмосклероз.

Через 2 года главный бронх хорошо проходим. Бронхи средней и нижней долей не изменены (рас. 40). Через 4½ года после операции чувствует себя хорошо, работает воспитателем в детском саду.

2. Больная К., 31 года. Поступила 5/IV 1961 г. с жалобами на умеренный кашель с выделением слизистой мокроты, стойкий субфебрилитет, боли в правой половине грудной клетки, одышку.

Больна 6 месяцев. Вначале лечилась по поводу гриппа, а затем — по поводу междолевого плеврита справа. Получала антибиотики и противотуберкулезные препараты без существенного эффекта.

При поступлении состояние удовлетворительное. Справа спереди ниже III ребра — укорочение перкуторного звука, здесь же ослабленное дыхание.

Анализы крови а Мочи в пределах нормы.

При рентгенологическом исследовании установлен ателектаз средней доли (рис. 41, 42). На правосторонних бронхограммах — отсутствие заполнения среднедолевого бронха и дефект наполнения промежуточного бронха в области устья среднедолевого (рис. 43).

При бронхоскопии в промежуточном бронхе обнаружено новообразование красного цвета с гладкой мелкозернистой поверхностью, исходящее из бронха средней доли (аденома).

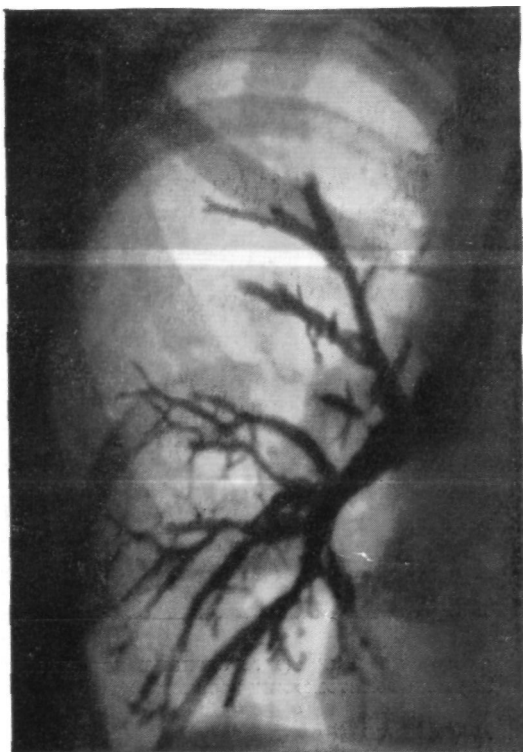


Рис. 40. Та же больная. Прямая бронхограмма. Главный бронх хорошо проходим.

20/IV 1961 г. — операция. Передний доступ. Верхняя и нижняя доли воздушны, не изменены. Средняя доля синюшного цвета, уменьшена в размерах, плотна, в дыхании не участвует, сращена с другими долями. После перевязки и пересечения сосудов средней доли выяснилось, что произвести удаление ее обычным путем не представляется возможным из-за наличия опухоли в начальной части среднедолевого бронха. Чтобы сохранить неизмененную нижнюю долю, решено выполнить удаление средней доли с клиновидной резекцией промежуточного бронха. Вокруг устья среднедолевого бронха в виде клина скальпелем иссечена часть промежуточного бронха. Образовался дефект последнего на  $\frac{2}{3}$  окружности. Средняя доля тупо отделена от остающихся долей и

удалена. Дефект промежуточного бронха ушит узловыми капроновыми швами на атравматических иглах. Линия швов плевриэлевана. Верхняя и нижняя доли хорошо расправились.

Гистологическое исследование выявило наличие карциноида бронха. В легочной ткани картина пневмосклероза и хронической пневмонии.

В послеоперационном периоде больная перенесла правостороннюю нижнедолевую пневмонию. Выписана через 3 недели после операции во вполне удовлетворительном состоянии.

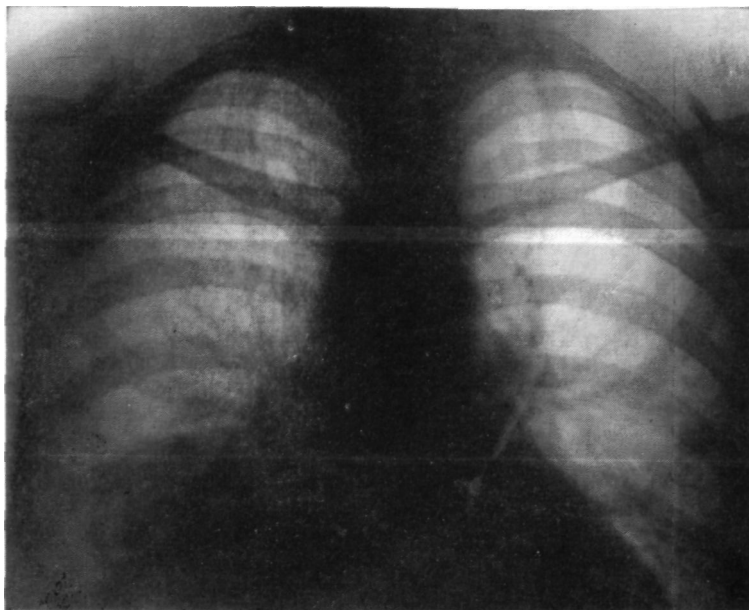


Рис. 41. Больная К. Прямая рентгенограмма легких. Ателектаз средней доли.

Через 2 года промежуточный бронх хорошо проходим. Через 4 года после операции пациентка чувствует себя хорошо, работает.

Верхняя лобэктомия с циркулярной резекцией правого главного бронха выполнена у 2 больных (фиброма, аденома). У 3 больных верхняя лобэктомия сделана с циркулярной резекцией левого главного бронха (у 2 больных — аденома, у одного — ангиофиброма). У одного больного сделана нижняя лобэктомия с циркулярной резекцией левого главного бронха по поводу аденомы мукоэпидермоидного типа; верхнедолевой бронх анастомозирован с главным конц в конец.

В качестве примеров лобэктомии с циркулярной резекцией бронха приводим 2 следующих наблюдения.

1. Больной К., 39 лет. Поступил 24/IV 1964 г. с жалобами на сухой Кашель, временами с выделением небольшого количества слизистой мокроты, одышку, боли в правой половине грудной клетки, периодическое повышение температуры до 39—40°.

В 1952 г. при рентгеноскопии обнаружено затемнение в правом легком. Подозревали туберкулез легких, но при обследовании диагноз не подтвердился. С 1961 г. стал отмечать периодическое повышение тем-

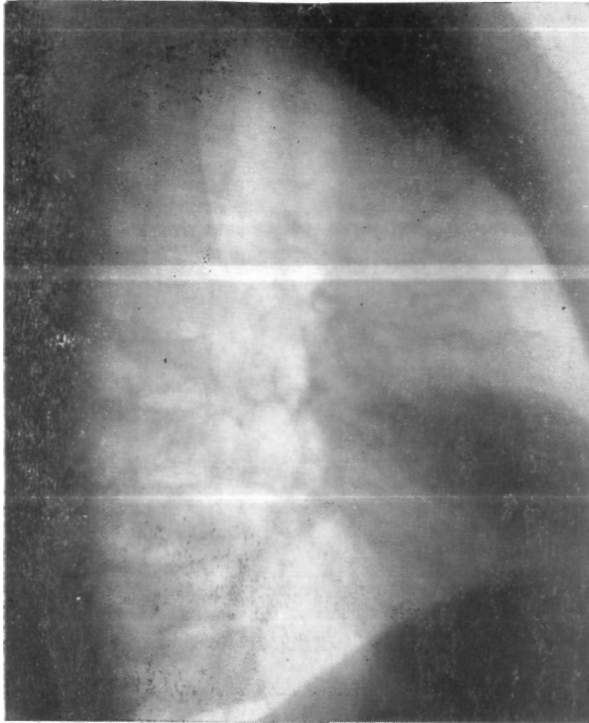

Рис. 42. Та же больная. Боковая рентгенограмма правого легкого. Ателектаз средней доли.

пературы до 39—40°, сопровождавшееся ознобом. В июне 1963 г. появился кашель с выделением гнойной мокроты. Лечился в терапевтическом отделении и в противотуберкулезном диспансере с переменным успехом. Предполагали туберкулез легких, хроническую рецидивирующую пневмонию.

При бронхоскопии в январе 1964 г. обнаружена аденома правого главного бронха.

Состояние удовлетворительное. Правая половина грудной клетки слегка отстает при дыхании. Справа в верхних отделах имеется укорочение перкуторного звука, дыхание не проводится. В нижних отделах справа легочный звук с коробочным оттенком. После откашливания выслушивается ослабленное дыхание с рассеянными сухими хрипами.

При рентгенологическом исследовании выявлен ателектаз с деструкцией верхней доли правого легкого (рис. 44). На правосторонних бронхограммах — отсутствие заполнения верхнедолевого бронха и опухоль с четкими ровными контурами в правом главном бронхе (рис. 45).

При бронхоскопии в правом главном бронхе обнаружено опухолевидное образование светло-розового цвета, плотно-эластической конси-

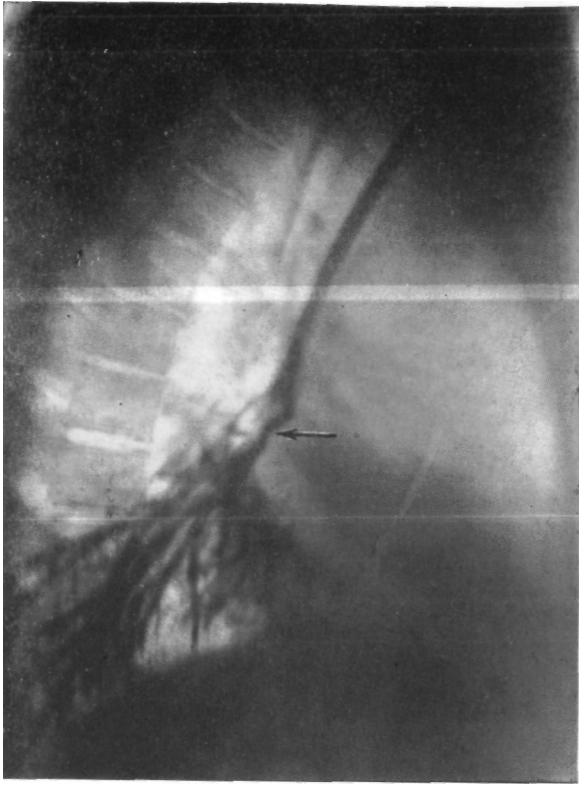

Рис. 43, Та же больная. Боковая бронхограмма. Отсутствие заполнения среднедолевого бронха, дефект заполнения промежуточного бронха в области устья среднедолевого (указано стрелкой).

стенши. легко кровоточащее при дотрагивании. Просвет правого главного бронха полностью obturирован опухолью.

Диагноз: аденома правого главного бронха с ателектазом и деструкцией верхней доли.

Операция 12/V 1964 г. Боковая торакотомия справа по пятому межреберью. В верхних отделах плевральной полости тотальные плоскостные сращения. Нижняя и средняя доли больших размеров, резко повышенной воздушности, не спадаются при надавливании. Верхняя доля небольших размеров, плотная, темно-синюшного цвета. В верхнедолевом и главном бронхах обнаружено опухолевидное образование

плотно-эластической консистенции размером 2,5 X 3,5 см, полностью обтурирующее просветы бронхов.

Произведено удаление верхней доли правого легкого с циркулярной резекцией главного бронха (рис. 46). Наложен межбронхиальный анастомоз конец в конец.

Бронхоскопия: в области анастомоза сужения нет, края сшитых бронхов хорошо адаптированы.

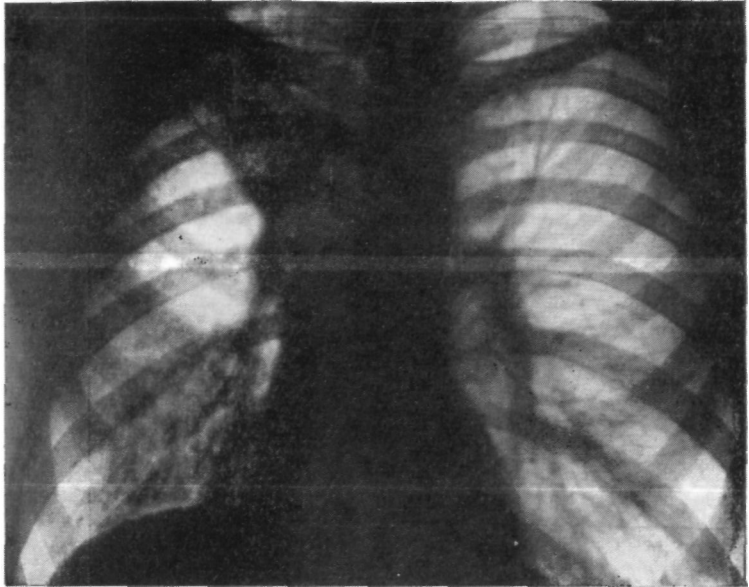


Рис. 44. Больной К. Прямая рентгенограмма легких. Ателектаз и деструкция верхней доли правого легкого.

Послеоперационное течение гладкое. Через 1/г года после операции практически здоров.

2. Больной К., 33 лет. Поступил 1/IX 1965 г. с жалобами на сухой кашель, кровохарканье, периодическое повышение температуры до 38°, одышку, боли в левой половине грудной клетки.

Болен с 1958 г. Подозревали туберкулез легких, но диагноз не подтвердился. При бронхоскопии в мае 1965 г. обнаружена опухоль в левом главном бронхе.

Состояние удовлетворительное. Над левым легким легочный звук с коробочным оттенком, дыхание везикулярное с удлинненным выходом, рассеянные сухие и влажные хрипы.

При исследовании показателей внешнего дыхания выявлены гипервентиляция, снижение жизненной емкости легких, нарушение диффузии кислорода. По данным пневмотахографии, отмечено наличие патологической формы выдоха.

Рентгенологически отмечено увеличение прозрачности левого легочного поля с наличием плевромедиастинальных и плеврокостальных сращений (рис. 47).

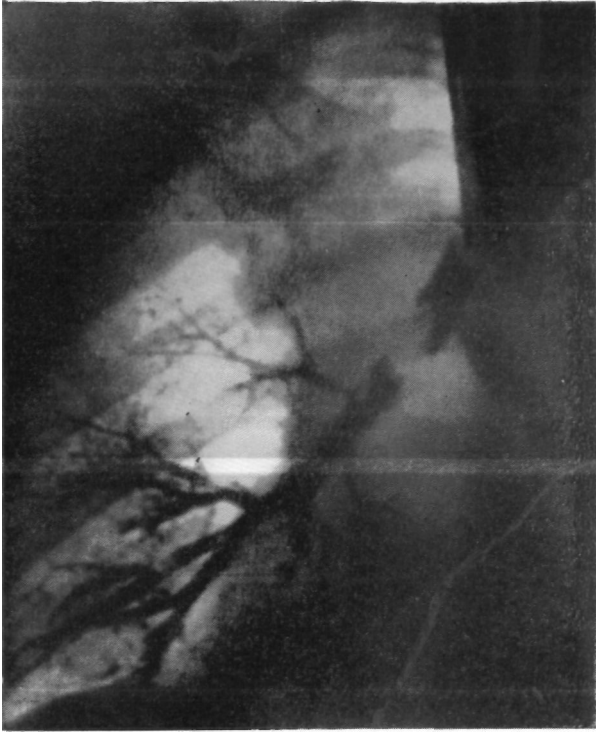

Рис. 45. Тот же больной. Прямая бронхограмма. Отсутствие заполнения верхнедолевого бронха, опухоль в правом главном бронхе.

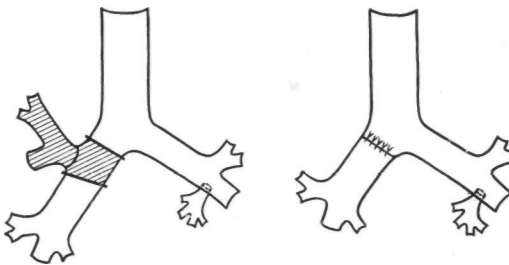


Рис. 46. Тот же больной. Схема операции.. Удаление верхней доли правого легкого с циркулярной резекцией главного бронха.

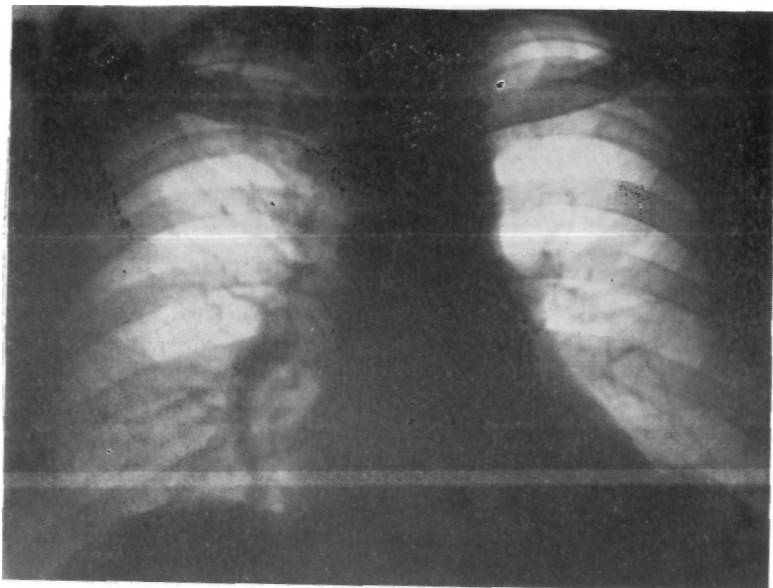


Рис. 47. Больной К. Прямая рентгенограмма легких. Увеличение прозрачности левого легочного поля.

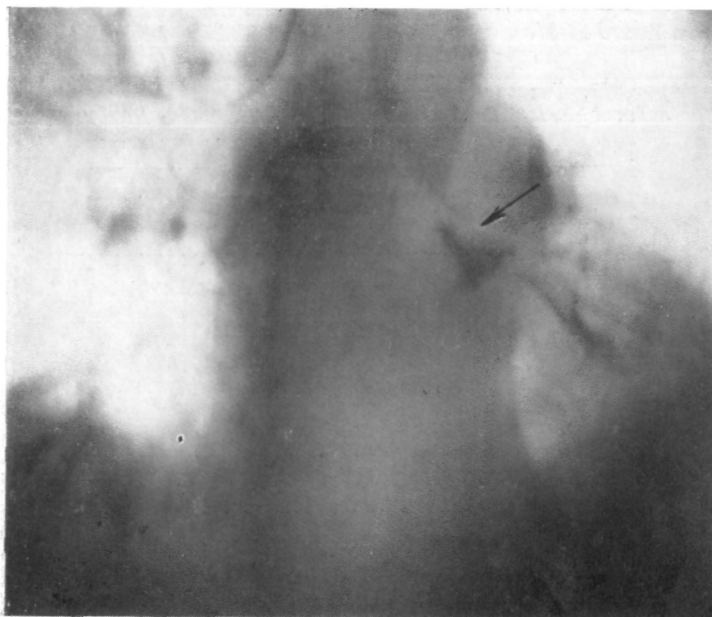


Рис. 48. Тот же больной. Прямая томограмма (10 см от спины). Нарушение проходимости левого главного бронха (дефект наполнения, указан стрелкой).

На томограмме выявлено нарушение проходимости левого главного бронха (рис. 48).

При бронхоскопии в области бифуркации левого главного бронха установлено наличие экзофитной светло-розовой опухоли с гладкой поверхностью, мягкой консистенции. Просвет нижнедолевого бронха обтурирован. Вход в бронх верхней доли частично прикрыт опухолью. Взята биопсия.

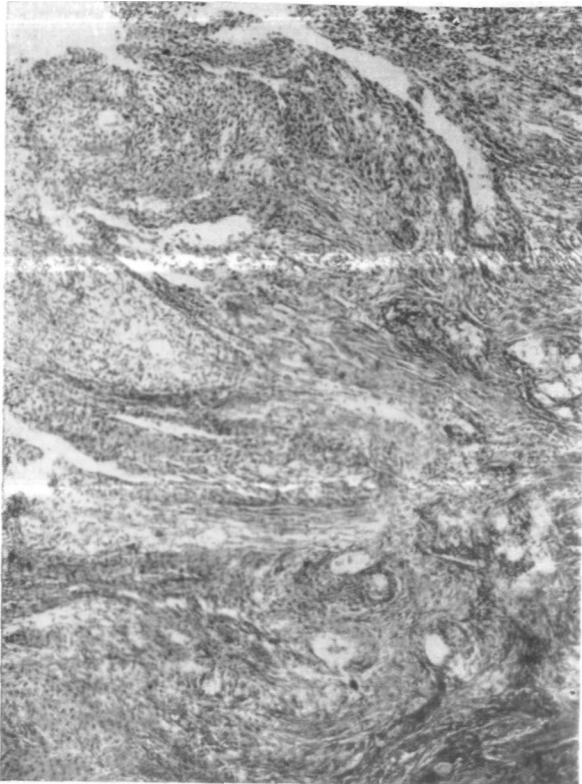

Рис. 4). Тот же больной. Микрофото опухоли. Аденома мукоэпидермоидного типа. Окраска гематоксилин-эозином.  $\times 100$ .

Диагноз: аденома мукоэпидермоидного типа левого главного бронха. Операция 24/IX 1965 г. Задняя торакотомия. Сращения нижней доли с парietальной плеврой разделены острым путем. Нижняя доля пониженной воздушности, плотновата, 6-й сегмент ателектазирован. Верхняя доля не изменена. Лимфатические узлы корня легкого и средостения не увеличены. Выделены и взяты на резиновые держалки главный и нижнедолевой бронхи. В дистальном отделе главного бронха и в нижнедоловом бронхе имеется плотное образование, нарушающее их проходимость. При бронхотомии установлено, что опухоль размером

5 X 2,5 см, плотная, с гладкими контурами, имеет широкое основание» в области бифуркации главного бронха. При надавливании из нижнедолевого бронха выделяется густая темно-зеленого цвета масса. Срочным гистологическим исследованием опухоли подтвержден диагноз — аденомы мукоэпидермоидного типа.

Решено произвести нижнюю лобэктомию. Датированы и рассечены сосуды нижней доли. Бронх пересечен открытым путем в пределах здоровых тканей. При этом пришлось частично иссечь главный бронх у места «хождения верхнедолевого бронха. Нижняя доля удалена. При ушивании культи главного бронха выявилась значительная деформация устья бронха верхней доли. Для сохранения верхней доли решено произвести циркулярную резекцию бифуркации главного бронха и наложить анастомоз конец в конец между верхнедолевым и главным бронхами. Клиновидное иссечение мембранозной части главного бронха и поперечное ушивание дефекта позволило ликвидировать разницу просветов соединяемых бронхов. Анастомоз верхнедолевого бронха с главным узловыми орсилоновыми швами на атрауматических иглах. Доля полностью расправилась, анастомоз герметичен.

Гистологическое исследование: аденома мукоэпидермоидного типа (рис. 49).

Послеоперационное течение гладкое.

Через 2 месяца после операции состояние пациента вполне удовлетворительное. Жалоб не предъявляет. Слева перкуторно легочный звук, дыхание везикулярное. При бронхоскопии по линии соустья бесловатый рубец.

Итак, при доброкачественных опухолях крупных бронхов показаны в первую очередь клиновидные либо циркулярные резекции бронха с последующим восстановлением проходимости бронхиального дерева. В случаях ранней, своевременной диагностики эти операции являются особенно ценными, так как позволяют радикально удалить опухоль и полностью сохранить ткань легкого. С течением времени, по мере улучшения диагностики, значение резекции и пластики бронхов без удаления легочной ткани будет возрастать.

При наличии необратимых изменений в легочной ткани резекция и пластика бронхов осуществимы в сочетании с лобэктомией, благодаря чему у ряда больных можно сохранить полноценную часть легкого на стороне опухоли.

## БРОНХОЛЕГОЧНЫЙ РАК

Выбор метода операции при бронхолегочном раке в зависимости от локализации, распространенности и гистологической структуры опухоли, а также от общего состояния больного остается дискуссионным.

До 1950—1955 гг. большинство отечественных и зарубежных хирургов считали единственно радикальной операцией при всех формах рака легкого пульмонэктомию с широким удалением клетчатки средостения и лимфатических узлов (А. Н. Бакулев, 1949; Б. Э. Лимберг, 1948; Е. С. Лушников, 1954;

А. И. Раков, 1956; А. И. Савицкий, 1956; Overholt, Bougas, 1956; П. А. Куприянов, А. П. Колесов, 1957; Б. А. Королев, 1957; И. С. Колесников, 1957; Ochsner et al., 1957, и др.).

Однако накопленный опыт показал, что удаление легкого и расширенная пульмонэктомия не всегда бывают возможны и радикальны. Эти операции весьма часто вызывают значительные нарушения функции дыхания и сердечно-сосудистой деятельности, особенно у больных пожилого возраста. В то же время относительно широкое применение рядом отечественных и зарубежных специалистов частичных резекций легкого привело к выводу об их явной целесообразности у многих больных, особенно с периферическим раком. Churchill уже в 1950 г. говорил: «I have been called a scoundrel and a rascal for the last twenty years for saying the under certain circumstances I elected to perform a lobectomy for cancer. Many visitors, both from this country and abroad have discussed the matter with me and their comment very often has been, „I am glad to see that You do a lobectomy occasionally, because I do, too, but I don't dare say so"»<sup>1</sup>.

В течение последнего десятилетия сторонниками лобэктомии при определенных формах и стадиях рака легкого стали Б. К. Осипов (1954, 1956), Robinson, Jones, Meyer (1956), Gifford, Waddington (1957), Б. К. Осипов и Т. А. Алиева (1959), Brock (1960), Thomas (1960), Overholt (1962), Г. Г. Шаповальянц (1963), Jenny, Buchberger (1962), Burret et al. (1963) и др.

По анкетным сведениям, которые собрали Robinson, Jones, Meyer (1956), 227 из 318 членов Американской ассоциации хирургов при определенных показаниях стали применять лобэктомию для лечения рака легкого. Они отмечают, что до 1950 г. лобэктомия применялась весьма редко и на 79 резекций была сделана только 3 раза. В последующие годы эти хирурги значительно расширили показания к частичным резекциям и выполняют их чаще, чем удаление всего легкого.

По материалам Burford et al. (1958), показания к экономным резекциям при карциноме легкого участились с 3% в 1948 г. до 30% в 1955 г.

Согласно данным Overholt (1962), в руководимой им клинике с 1932 по 1950 г. лобэктомия при раке была выполнена всего лишь в 4% случаев. За период же с 1950 по 1955 г. число частичных резекций возросло до 31%. В последние 5 лет лоб-

<sup>1</sup> В течение последних 20 лет меня всячески ругали за то, что при определенных обстоятельствах я предпочитаю производить лобэктомию при раке. Многие гости как из нашей страны, так и из-за рубежа обсуждали этот вопрос со мной и говорили часто: «Я рад видеть, что Вы производите время от времени лобэктомию, так как я делаю то же самое, но не осмеливаюсь говорить об этом» (J. Thor. Surg., 1950, 20, 3, 365).

эктомия? - яяс из данным Overholt, составляет 40% всех резекций "Р"л бронхолегочном раке. Многочисленные наблюдения автора лбзвшли высказать положение о том, что лобэктомия при бронхолегочном раке может быть операцией выбора.

По сводным статистическим данным В. В. Родионова (1963), за период с 1947 по 1961 г. на 12 677 резекций по поводу рака лобэктомия была произведена в 2611 случаях, т. е. в 20,6%, или у каждого пятого больного.

Лобэктомия при бронхолегочном раке следует считать операцией, которая во многих случаях обоснована с онкологических позиций, дает меньшую по сравнению с пульмонэктомией послеоперационную летальность и позволяет сохранить неизменную легочную паренхиму.

Важнейшим требованием при хирургическом лечении бронхолегочного рака является достаточный радикализм операции в смысле удаления регионарного по отношению к опухоли лимфатического аппарата.

Rouviere (1932), Д. А. Жданов (1952), М. А. Гладкова (1965) и др. показали, что отток лимфы из легкого идет от периферии к корню в направлении регионарных лимфатических узлов. Rouviere (1932) и Д. А. Жданов (1952) различают в каждом легком 3 зоны — верхнюю, среднюю и нижнюю с определенным направлением отводящих лимфатических сосудов. Пути лимфооттока от различных зон идут изолированно к регионарным лимфатическим узлам корня легкого и средостения. По Д. А. Жданову (1952), с правой стороны от верхней зоны, которая соответствует передним отделам верхней доли, лимфа оттекает в правые паратрахеальные лимфатические узлы, в частности в лимфатический узел, расположенный у дуги непарной вены. От средней зоны, включающей задние отделы верхней доли, всю среднюю долю и верхушку нижней доли, лимфа оттекает в наружные паратрахеальные и бифуркационные лимфатические узлы. От базальных сегментов (нижняя зона) лимфатические пути идут в основном по направлению к бифуркационным лимфатическим узлам.

С левой стороны верхняя зона соответствует верхней доле. Лимфоотток из нее идет в левую паратрахеальную цепочку лимфатических узлов, а также в лимфатические узлы области артериального протока, в левые передние медиастинальные узлы и в лимфатический узел, лежащий в области петли возвратного нерва. Из средней зоны, включающей нижние отделы верхней доли и часть нижней доли, лимфатические пути направляются в передние медиастинальные, левые паратрахеальные и частично в бифуркационные лимфатические узлы. Лимфоотток из нижней зоны, охватывающей часть нижней доли, происходит главным образом в бифуркационные лимфатические узлы.

При исследовании лимфатической системы легких в норме и при наличии рака М. А. Гладкова (1965) выявила закономерности метастазирования первичной опухоли в регионарные лимфатические узлы. Подтверждено, что доли легкого имеют относительно изолированную систему лимфатических сосудов, которые вливаются в определенную группу лимфатических узлов. Схема путей оттока лимфы из разных долей легкого пд М. А. Гладковой следующая.

Доли легких	Лимфатические узлы первого этапа	Лимфатические узлы второго этапа	Лимфатические узлы третьего этапа	Лимфатические узлы четвертого этапа
П Р А В О Е   Л Е Г К О Е				
Верхняя	Паратрахеальные	Корня легкого	Бифуркационные	—
Средняя	Бифуркационные	Паравенозные	Трахеобронхиальные	—
Нижняя	Корня легкого	Бифуркационные	Задние перикардальные	Паравенозные
Л Е В О Е   Л Е Г К О Е				
Верхняя	Паратрахеальные	Корня легкого	Парааортальные	Вифуркации;
Нижняя	Корня легкого	Перикардальные	Бифуркационные	—

Таким образом, в случаях верхнедолевых опухолей обычно поражаются паратрахеальные лимфатические узлы, реже — лимфатические узлы корня легкого, области бифуркаций трахеи и парааортальные (рис. 50). На основании этих данных можно считать, что удаление верхней доли с иссечением регионарных лимфатических узлов, а при показаниях — и с циркулярной резекцией главного бронха является такой же онкологически оправданной операцией, как и пульмонэктомия. По-видимому, реже следует ставить показания к лобэктомии при наличии рака средней и нижней долей.

Несомненно, что при бронхолегочном раке лимфоотток претерпевает большие нарушения: развивается стаз, меняются условия движения лимфы с возможным ретроградным током и т. д. Однако эти изменения, как правило, наступают в запущенных случаях поражения (М. А. Гладкова, 1965).

Основными критериями эффективности хирургических методов лечения рака легкого являются показатели послеоперационной летальности и отдаленных результатов — выживаемости и состояния больных через длительные сроки, после операции.

Послеоперационная летальность при лобэктомии у больных бронхолегочным раком значительно ниже, чем после пульмонэктомии.

По сводным данным В. В. Родионова (1963), летальность после лобэктомии в 2 раза меньше, чем в случаях удаления всего легкого. Так, на 6748 пульмонэктомии послеоперационная летальность составляла 17,8%, а на 1384 лобэктомии —

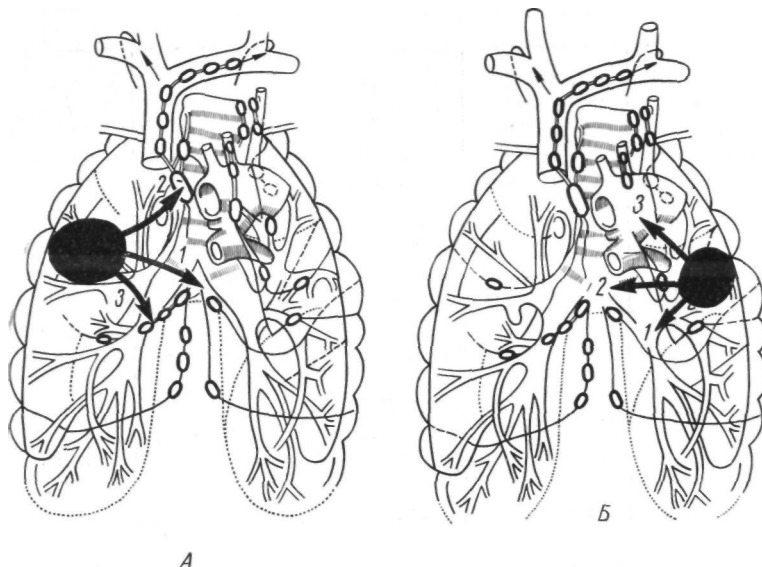


Рис. 50. Схема метастазирования раковых опухолей верхнедолевых бронхов (по М. А. Гладковой).

А. Метастазирование при опухолях правого верхнедолевого бронха. 1 — бифуркационные узлы; 2 — нижние паратрахеальные узлы; 3 — узлы корня легкого.

Б. Метастазирование при опухолях левого верхнедолевого бронха. 1 — узлы корня легкого; 2 — бифуркационные узлы; 3 — парааортальные, паратрахеальные узлы.

8,9% — По сводным данным М. В. Шеляховского (1963), на 6455 пульмонэктомии летальность равна 18,1%, а на 1920 лобэктомии — 10,4%.

По нашим сводным данным, средняя послеоперационная летальность в 1960—1965 гг. при пульмонэктомии у больных бронхолегочным раком равна 14,3%, при лобэктомии — 7,5% (табл. 9).

Относительно высокий процент летальности после пульмонэктомии связан с наличием у большинства больных сопутствующих заболеваний. Как правило, у больных раком легкого, обычно в возрасте 50—60 лет, имеются эмфизема, пневмосклероз и легочно-сердечная недостаточность. По данным М. В. Ше-

ТАБЛИЦА 9  
Летальность после пульмонэктомии и лобэктомии у больных  
бронхолегочным раком

Авторы	Год опубликования	Пульмонэктомия		Лобэктомия	
		число операций	% летальности	число операций	% летальности
Paulson, Shaw	1960	232	8,6	230	3,3
Brock	1960	90	12	54	4
Thompson	1960	220	6,8	88	3,4
Jones et al.	1960	197	6,6	37	1,1
Spohn et al.	1960	226	24,3	150	13,3
С. Г. Птушкина	1962	84	5,9	19	—
Ф. Г. Углов	1962	129	14	24	8,3
Overholt	1962	211	12	116	11
Ochsner	1962	191	18	13	—
Jenny et al.	1962	722	17,2	305	11,8
Christianes et al.	1962	93	20,2	38	10,5
Г. Г. Шаповальянц	1963	54	35,2	62	14,5
М. В. Шеляховский	1963	265	17,7	33	15,1
А. И. Максимов и др.	1963	276	17,2	41	5
Barret et al.	1963	251	11,2	141	3,6
Jones	1963	257	5,8	136	2,2
Sensenig	1963	283	11	66	21
binder	1965	210	13,8	113	7
Итого ...		3 991	14,3	1 666	7,5

ляховского (1963), среди 378 больных раком легкого сопутствующие заболевания были у 70,2%, причем заболевания сердечно-сосудистой системы и легких (помимо рака) имелись у 66,7% оперированных больных.

Отдаленные результаты после операций по поводу бронхолегочного рака зависят в первую очередь от онкологического радикализма выполненных вмешательств. Большое значение имеет также функциональное состояние больных и возможность их возвращения к труду и привычному образу жизни. По сводным данным В. В. Родионова (1963), основанным на анализе 3000 операций, продолжительность жизни более 5 лет после лобэктомии отмечена у 35,2%, после пульмонэктомии — у 21,3% больных раком легкого. Близкие цифры (соответственно 30,7 и 20,5%) приведены в сводной статистике М. В. Шеляховского (1963).

Сравнительные показатели продолжительности жизни больных более 5 лет после пульмонэктомии и лобэктомии по данным, опубликованным в 1960—1965 гг., представлены в табл. 10.

ТАБЛИЦА 10

*Продолжительность жизни более 5 лет больных бронхолегочным раком после пульмонэктомии и лобэктомии*

Авторы	Год опубликования	Пульмонэктомия		Лобэктомия	
		число операций	% выживаемости	число операций	% выживаемости
Brock Paulson, Shaw	1960	90	40	54	44
	1960	232	14	230	30
Salek	1961	80	8,7	26	11,5
Overholt Jenny et al.	1962	211	22	116	30
	1962	722	26,7	305	25
М. В. Шеляховский Barret et al.	1963	169	24,3	23	34,7
	1963	251	25,9	141	29,7
Sensenig Linder	1963	283	22	66	23
	1965	210	24,8	113	43,8
Итого ...		2 248	23,1	1 704	30,2

Необходимо учитывать также значительную разницу в функциональных последствиях пульмонэктомии и частичных резекций легких.

Стабилизация гемодинамики и компенсация функции внешнего дыхания и газообмена после частичных резекций наступают в срок от 6 до 8 месяцев, а при пульмонэктомии компенсаторные процессы затягиваются до 1'/г—3 лет с момента операции (В. И. Стручков, А. В. Григорян, 1964; Т. Л. Воль-Эпштейн).

После полного удаления легкого по поводу рака больные редко возвращаются к привычному для них труду. Чаще они становятся инвалидами из-за резко выраженных функциональных нарушений (Head, 1948; С. Г. Птушкина, 1962, 1964, и др.). По наблюдениям С. Г. Птушкиной, из 79 больных, радикально оперированных по поводу рака легкого, в конце первого года после операции к работе приступили только те больные, которым была произведена лобэктомия. Больные, перенесшие пульмонэктомию, к этому сроку могли выполнять только легкую домашнюю работу или обслуживать себя.

Лобэктомия при первичном бронхолегочном раке показана в следующих случаях:

1) когда опухоль располагается в периферических отделах легкого, не переходит границы междолевых щелей и не прилежит к предполагаемому месту пересечения бронха. Лимфатические узлы корня легкого и средостения не содержат метастазов опухоли;

2) когда опухоль находится в периферических отделах легкого. В лимфатических узлах корня доли имеются ее метастазы. Налицо низкие функциональные резервы больного или явления дыхательной и сердечно-сосудистой недостаточности.

У этой категории больных, а также у пациентов пожилого-возраста лобэктомия можно рассматривать как компромиссную или паллиативную операцию. Однако при наличии удалимых лимфатических узлов лобэктомия фактически является радикальным вмешательством (Robinson, Jones, Meyer, 1956; Dailey, 1956; Б. К. Осипов, 1956; Collier, Blakemore et al., 1957; Chamberlain et al., 1959; Paulson, Shaw, 1960; Ф. Г. Углов, 1962; Overholt, 1962; Г. Г. Шаповальянц, 1963; Barret et al., 1963; М. В. Шеляховский, 1963; В. И. Стручков, А. В. Григорян, Т. Л. Воль-Эпштейн, 1964; Б. В. Петровский, М. И. Перельман, А. П. Кузьмичев, 1965; С. П. Григорьева, 1965, и др.).

В последнее время начата разработка частичных резекций: легких не только при периферическом, но и при некоторых формах центрального бронхолегочного рака. Последний, как известно, в основном поражает сегментарные и долевые бронхи. При относительно своевременной диагностике у больных центральным раком достаточно радикальной операцией является лобэктомия с удалением лимфатических узлов средостения и резекцией главного бронха.

О возможности и целесообразности пластических операций при бронхолегочном раке писал Wiklund в 1951 г. В 1952 г. Allison с успехом сделал лобэктомия с резекцией и пластикой бронха при раке.

С тех пор пластические операции при раке бронха стали производить Hansen (1953), Paulson, Shaw (1955), Brewer, Bai (1955), Abbot et al. (1955), Matthes (1958), Hill (1957), Vanpeperstraeten (1957), Nowicki (1958), Pinto (1958), Metras et al. (1958), Mathey, Galey, Binct (1958) и др. Эти операции по своему радикализму не уступают пульмонэктомии и в то же время позволяют сохранять неизмененную, функционально ценную легочную ткань.

Показания к пластическим операциям при бронхолегочном раке вначале были строго ограниченными. Их производили в случаях, когда при резектабельной опухоли верхнедолевого или главного бронха пульмонэктомия была противопоказана из-за легочной или сердечно-сосудистой недостаточности. Следовательно, пластические операции в основном имели компромиссный характер и выполнялись у пациентов пожилого возраста с низкими функциональными резервами.

Однако клинические данные изучения ближайших и отдаленных результатов позволяют расширить показания к этим вмешательствам. Сейчас многие хирурги, располагающие опытом в пластической хирургии бронхов, считают, что при соот-

ветствующих условиях эти операции показаны при оолининстве верхнедолевых эндобронхиальных раков (Thomas, 1956; Daumet, 1959; Johnston, Jones, 1959; Bjork, 1959; Paulson, Shaw, 1960; Carlon et al., 1963; Brunner, 1963; Vofischulte, Bikfalvi, 1964, и др.).

По данным Daumet (1959), из 8 больных, которым была произведена лобэктомия с резекцией бронха при раке, 6 живут больше 3 лет. Рецидива опухоли по линии анастомоза автор не видел. По наблюдениям Paulson, Shaw (1960), из 21 больного, которому сделана лобэктомия с пластикой бронха по поводу рака, 18 человек жили 1 год, 14 — жили 2 года и 10 человек живут свыше 5 и 7 лет.

Наибольшим опытом по пластике трахеобронхиального дерева при раке располагают Johnston, Jones (1959). Они выполнили пластические операции у 98 больных бронхолегочным раком. Большинство этих больных имели сопутствующие заболевания (хронический бронхит, эмфизема легких, туберкулез легких, инфаркт миокарда и т. д.), которые обуславливали противопоказания к пульмонэктомии. Однако, несмотря на компромисный характер большинства пластических операций, их отдаленные результаты оказались примерно такими же, как после «чистой» лобэктомии по обычным показаниям. Так, из 65 больных, которым были произведены пластические операции при раке, 52 пациента (80%) живут более года; соответственно после лобэктомии этот срок прожили 74% больных. Рецидив опухоли в области межbronхиального анастомоза отмечался редко.

Эти данные позволяют считать, что пластические, реконструктивно-восстановительные операции при раке бронха, по всей вероятности, оправданы не только с точки зрения ближайших, но и последующих результатов.

Разумеется, отдаленные результаты частичных резекций легких с пластикой бронхов при раке зависят от распространенности и гистологической структуры опухоли. В случаях небольшого плоскоклеточного рака с преимущественно эндобронхиальным ростом и отсутствием метастазов в лимфатических узлах корня легкого и средостения выживаемость больных в отдаленные сроки значительно выше, чем при наличии низкодифференцированной карциномы с метастазами в лимфатических узлах.

Лобэктомию в сочетании с пластическими операциями на бронхах мы считаем показанной при эндобронхиальных опухолях, которые исходят из верхнедолового бронха или его сегментарных ветвей, а иногда переходят и на боковую стенку главного бронха. Наличие увеличенных, но удалимых лимфатических узлов корня доли не является противопоказанием к пластической операции.

При раке, который локализуется в области 3-го сегмента справа, может возникнуть необходимость одновременного удаления верхней и средней долей с резекцией главного бронха.

Длительное время считали, что прорастание опухоли в легочную артерию является противопоказанием к пластической операции даже при отсутствии метастазов в лимфатические узлы корня доли и средостения. Совершенствование оперативной техники позволяет расширить показания к пластическим операциям на бронхах и в этих случаях за счет краевой или циркулярной резекции легочной артерии. Это расширенное реконструктивное вмешательство на бронхах и сосудах целесообразно, если пульмонэктомию нельзя произвести из-за низких функциональных резервов больного.

Удаление верхней доли в комбинации с циркулярной резекцией главного бронха в отличие от обычной лобэктомии создаст более благоприятные условия для экстирпации увеличенных лимфатических узлов корня доли и переднего средостения. Легче произвести тщательную ревизию заднего средостения и удалить лимфатические узлы, расположенные в области бифуркации трахеи.

Итак, показания к пластическим операциям при раке определяются как анатомическим расположением и характером опухоли, так и общим состоянием больных. При небольших верхнедолевых опухолях с преимущественно эндобронхиальным ростом и отсутствием метастазов в лимфатических узлах корня доли и средостения лобэктомия с резекцией и пластикой бронха может быть методом выбора. В случаях более распространенного процесса резекцию и пластику бронхов следует считать показанной только у тех больных, которым пульмонэктомию противопоказана по возрасту или функциональным соображениям. У этой категории больных резекция и пластика бронхов могут иметь компромиссный характер.

В случаях рака бифуркации трахеи применение пластических операций является методом выбора. До их внедрения в хирургическую практику больные с поражением области каринны всегда относились к категории неоперабельных. Только реконструктивное вмешательство на бифуркации трахеи в сочетании с пульмонэктомией или лобэктомией (чаще справа) дает возможность оказать помощь этой категории больных.

Таким образом, пластические операции на бронхах позволяют не только радикально выполнять максимально экономные резекции при бронхолегочном раке, но и при необходимости расширять объем хирургического вмешательства за счет резекции бифуркации трахеи.

Мы располагаем опытом 45 пластических операций на бронхах при раке. Распределение больных по полу и возрасту показано в табл. 11.

ТАБЛИЦА 11  
*Распределение больных бронхолегочным раком по полу и возрасту*

Пол	Возраст (в годах)					Всего
	30-40	44-49	50 - 54	55—58	60—62	
Муж.	5	5	17	11	6	44
Жен.			1			1
<b>Итого</b>	5	5	18	11	6	45

Большинство больных (35 человек) были в возрасте старше 50 лет. До 50 лет было всего 10 человек.

Локализация опухолей представлена в табл. 12.

ТАБЛИЦА 12  
*Локализация бронхолегочного рака*

Локализация опухоли	Сторона поражения		Всего
	правая	левая	
Главный бронх	3		3
Верхнедолевой бронх	28	10	38
Субсегментарный бронх верхней доли	2	2	4
<b>Итого ...</b>	33	12	45

Таким образом, 33 из 45 больных были оперированы по поводу правостороннего рака и только 12 человек имели левостороннюю локализацию опухоли.

Большую частоту пластических операций при правосторонних поражениях можно объяснить не только тем, что бронхолегочный рак справа наблюдается чаще, чем слева, но и особенностями метастазирования опухоли (А. И. Абрикосов, 1947; А. И. Савицкий, 1957; Ф. Г. Углов, 1962; В. И. Стручков, А. В. Григорян, Т. Л. Воль-Эпштейн, 1964; П. И. Шукин, 1964; И. А. Голотюк, 1964, и др.). Так, по данным П. И. Шукина, основанным на изучении особенностей метастазирования первичного рака легкого у 236 больных, метастазы в лимфатические узлы при раке верхней доли правого легкого по сравнению с бронхолегочными опухолями другой локализации отмечены наиболее редко.

Данные о стадиях и микроскопическом строении опухолей у оперированных нами больных приведены в табл. 13.

ТАБ. ЛИЦА 13

*Стадия и микроскопическое строение бронхолегочного рака*

Строение опухоли и стадия	Справа	Слева	Всего
Плоскоклеточный рак без орогования:			
I стадия	—	1	1
II стадия	19	5	24
III стадия	4	—	4
Плоскоклеточный ороговевающий рак:			
I стадия	—	—	—
II стадия	9	2	11
III стадия	—	—	—
Недифференцированный мелко-клеточный рак:			
I стадия	—	—	—
II стадия	—	—	—
III стадия	—	3	3
Солидный рак:			
I стадия	—	—	—
II стадия	1	—	1
III стадия	—	1	1
Итого . . .	33	12	45

Из табл. 13 следует, что у большинства больных пластические операции на бронхах были сделаны по поводу плоскоклеточного рака во II стадии поражения. В лимфатических узлах корня доли у 26 больных имелись метастазы опухоли того же строения. У 8 больных в лимфатических узлах корня доли определялись явления гиперплазии, у 11 больных лимфатические узлы корня доли легкого оказались неизменными.

Из оперированных нами больных большинство относительно рано выявлено при профилактическом рентгенологическом исследовании или обратилось за медицинской помощью. Однако правильный диагноз был установлен значительно позже (табл. 14).

В течение первых 3 месяцев от момента появления клинических или рентгенологических симптомов бронхолегочный рак был диагностирован только у 18 больных. Остальные больные (27 человек) длительное время лечились с диагнозами различных воспалительных заболеваний легких.

ТАБЛИЦА 14

*Время от первого обследования врачом до установления диагноза бронхолегочного рака*

Время в месяцах	Число больных
До 1	3
От 1 до 2	3
» 2 » 3	12
» 3 » 5	10
» 5 » (i)	5
» 6 » 8	8
» 10 » 12	1
Свыше 12	3

ТАБЛИЦА 15

*Клинические симптомы у оперированных больных бронхолегочным раком*

Симптомы	Кашель			Боли в груди	Слабость и утомляемость	Одышка	Похудание	Температура	
	сухой надсадный	с мокротой	кровохарканье					субфебрильная	фебрильная
Число больных	3	28	20	28	30	14	14	Ю	13

Клинические симптомы, рентгенологические данные и бронхоскопические изменения, имевшиеся у оперированных больных, представлены в табл. 16 и 17.

При сопоставлении данных рентгенологического исследования с бронхоскопической картиной и результатами биопсии имеется возможность уточнить не только форму и локализацию опухоли, но и решить вопрос о целесообразности пластической операции.

Пластические операции на бронхах при раке в основном применялись нами в случаях, когда опухоль с преимущественно эндобронхиальным ростом локализуется в сегментарных или верхнедолевых бронхах и не прорастает стенку главного бронха. Выявленное при бронхоскопии распространение опухоли верхнедолового бронха на главный бронх, а также наличие широкой гиперемии, отека и ригидности стенки главного бронха обычно является противопоказанием к пластической операции.

Всем оперированным больным были проведены исследования функции внешнего дыхания и сердечно-сосудистой системы. Только у 2 из 45 человек показатели внешнего дыхания оставались в пределах нормы. У 17 больных имелась I степень

ТАБЛИЦА 16

*Рентгенологические данные у оперированных больных бронхолегочным раком*

Локализация изменений	Характер изменений						Всего
	ателектаз	ателектаз с деструкцией	ателектаз с увеличением лимфатических узлов	опухоль субсегментарного бронха	опухоль субсегментарного бронха с увеличением лимфатических узлов	1 II il	
Верхняя доля справа	12	2	1	2		1	18
Верхняя доля слева	7				2		9
3-й сегмент справа	9	2	1				12
Верхняя доля и правый трахеобронхиальный угол			2				2
2-й сегмент слева			1				1
3-й сегмент слева	1		1				2
Правый главный бронх		1					1
Итого ...	29	5	6	2	2	1	45

ТАБЛИЦА 17

*Бронхоскопические изменения у оперированных больных бронхолегочным раком*

Локализация изменений	Характер изменений			Всего
	экзофитная опухоль в бронхе	сужение просвета бронха, гиперемия, отек слизистой оболочки	изменений нет	
Правый верхнедолевой бронх	14	10	—	24
Левый верхнедолевой бронх	6	—	1	7
2-й сегментарный бронх слева	2	—	—	2
3-й сегментарный бронх слева	2	—	1	3
1-й сегментарный бронх справа	—	1	1	2
3-й сегментарный бронх справа	3	—	1	4
Правый главный бронх и правый трахеобронхиальный угол	3	—	—	3
Итого ...	30	11	4	45

легочной недостаточности, у 22 — II степень и у 4 человек — III степень легочной недостаточности (по А. Г. Дембо, 1957). У 12 больных была тахикардия (частота пульса до 120 ударов в минуту), а артериальное давление колебалось в пределах 140—150 мм рт. ст. У половины больных отмечались расширенные границы сердца и глухие тоны. Электрокардиографически у

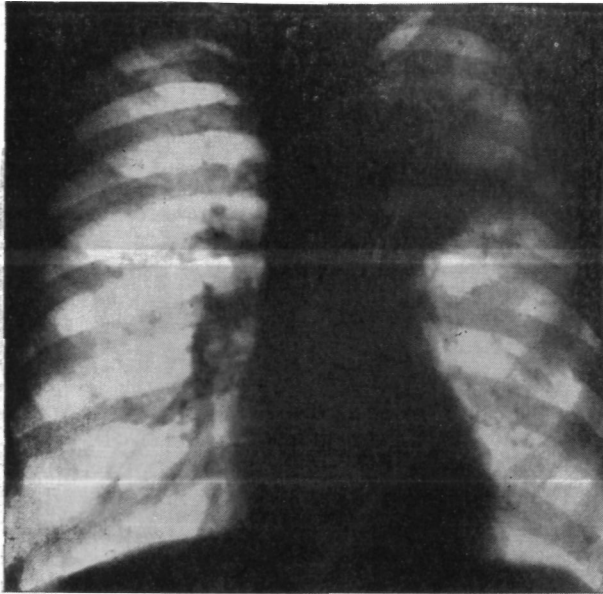


Рис. 51. Больной С. Прямая рентгенограмма легких. Гиповентиляция верхней доли левого легкого. Тень опухоли в области головки корня.

28 больных имелись умеренные изменения миокарда левого •желудочка, связанные с недостаточностью коронарного кровообращения и дистрофическими изменениями. У одного больного имелись рубцовые изменения переднебоковой стенки миокарда левого желудочка после перенесенного инфаркта миокарда.

С целью характеристики состояния оперированных больных следует также отметить, что 18 из 45 человек имели сопутствующие заболевания в виде хронического бронхита, эмфиземы легких, атеросклеротического кардиосклероза с недостаточностью питания сердечной мышцы, гипертонической болезни, комбинированного митрального порока сердца и т. д. У этих •больных обычно имелись противопоказания к полному удалению легкого.

В качестве примеров лобэктомии с резекцией и пластикой бронхов при центральном и периферическом раке приводим несколько наблюдений.

Больной С, 58 лет. Поступил 12/VI 1964 г. с жалобами на боли в левой половине грудной клетки, сухой кашель, общую слабость и быструю утомляемость, стойкий субфебрилитет. Считает себя больным с

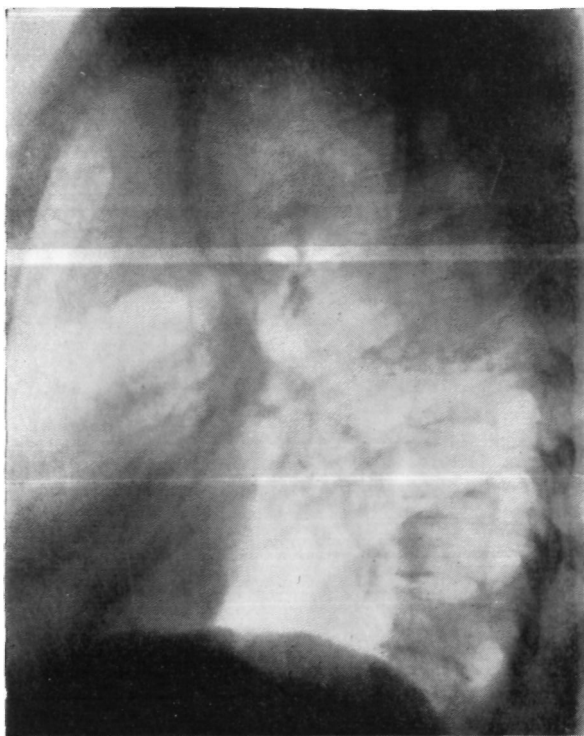

Рис. 52. Тот же больной. Боковая рентгенограмма левого легкого. Гиповентиляция верхней доли.

апреля 1964 г., когда отмечалось повышение температуры до  $38^{\circ}$  и появился сухой кашель. Лечился по поводу левосторонней пневмонии.

Состояние удовлетворительное. Слева в верхних отделах грудной клетки имеется укорочение перкуторного звука и ослабление везикулярного дыхания. Пульс 84 удара в минуту. Артериальное давление 125/80 мм рт. ст.

В анализе крови 10 900 лейкоцитов, РОЭ 45 мм в час. На электрокардиограмме нерезко выраженные изменения миокарда. При определении показателей внешнего дыхания — значительная дыхательная недостаточность с дефицитом кислорода в 23,4%.

Рентгенологически верхняя доля левого легкого уменьшена в размерах, понижена в прозрачности. Корень подтянут кверху. В области

головки корня имеется дополнительная округлая тень с полициклическими контурами (рис. 51). В боковой проекции эта тень имеет форму треугольника с вершиной, обращенной к корню (рис. 52). На бронхограмме видна плоская культя в дистальном отделе верхнедолевого бронха (рис. 53). Бронхоскопически в верхнедолевом бронхе обнаружена бугристая опухоль.

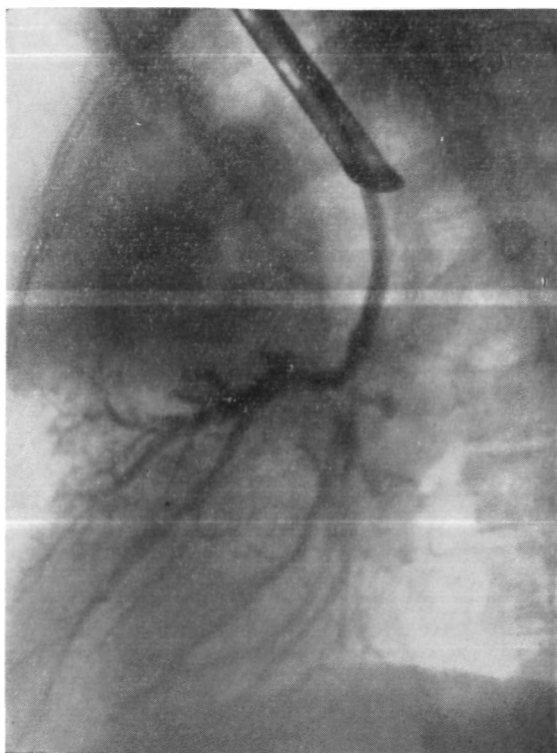


Рис. 53. Тот же больной. Боковая бронхограмма. Культя верхнедолевого бронха.

Диагноз: рак левого верхнедолевого бронха с преимущественно эндобронхиальным ростом, стадия II; ателектаз верхней доли левого легкого.

Операция 22/VI 1964 г. Боковая торакотомия слева по пятому межреберью. Плевральная полость зарощена. Верхняя доля выделена вместе с парietальной плеврой. Установлено, что 1-й и 3-й сегменты в состоянии ателектаза, плотные. В области устьев сегментарных бронхов — опухолевидное образование. Главный бронх и начальный отдел верхнедолевого бронха не изменены.

Перевязаны и рассечены сосуды доли. Мобилизованы и взяты на держалки нижняя ветвь правой легочной артерии и главный бронх. После наложения швов-держалок на главный и нижнедолевой бронхи: произведено широкое клиновидное иссечение участка главного бронха

с удалением верхней доли (рис. 54). Дефект в главном бронхе ушит узловыми швами из хромированного кетгута. Линия шва герметична. Нижняя и средняя доли хорошо расправились. Антибиотики и два дренажа в плевральную полость. Швы на рану грудной стенки.

Макропрепарат: верхняя доля уменьшена в размерах. Ателектаз 1-го и 3-го сегментов. В области дистального отдела верхнедолевого бронха плотная бугристая опухоль, полностью обтурирующая просвет бронха и врастающая в легочную паренхиму. Пересечение долевого бронха произведено в пределах  $\text{ЗлqpoBbix}$  тканей на расстоянии 2 см от края опухоли.

Гистологическое исследование: плоскоклеточный рак без ороговения. В легочной ткани картина карнифицирующей пневмонии. В лимфатических узлах и крае сечения бронха элементов опухоли не обнаружено.

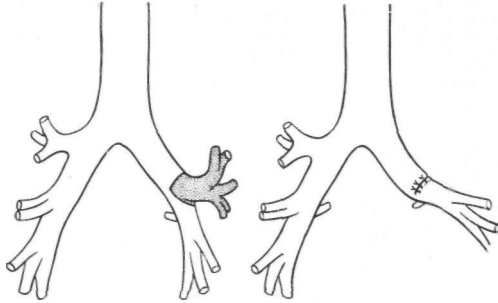


Рис. 54. Тот же больной. Схема операции. Удаление верхней доли левого легкого с клиновидной резекцией главного бронха.

Послеоперационный период осложнился ателектазом нижней доли, по поводу которого сделаны бронхоскопия с аспирацией вязкой СЛИЗИ-то-гношной мокроты. Выписан в удовлетворительном состоянии.

Однако показания для клиновидной резекции главного бронха бывают относительно редко. Значительно чаще ввиду особенностей анатомического расположения опухоли приходится применять циркулярную резекцию бронха. Этот вариант операции является более радикальным, так как позволяет иссечь отрезки главного и промежуточного или нижнедолевого бронхов.

1. Больной Г., 35 лет. Поступил 9/IX 1964 г. с жалобами на кашель с выделением слизисто-гношной мокроты, боли в левой половине грудной клетки, общую слабость и быструю утомляемость.

Считает себя больным с сентября 1963 г., когда появились сухой кашель и субфебрильная температура. В декабре 1963 г. кашель усилился, появилась слизисто-гношная мокрота, был подъем температуры до  $39^{\circ}$ . Лечился по поводу левосторонней пневмонии. В мае 1964 г. после рентгенобронхологического обследования предполагалось наличие хронической рецидивирующей пневмонии. Ввиду неэффективности консервативной терапии и ухудшающегося общего состояния было также высказано предположение о наличии рака легкого.

Больной правильного телосложения, удовлетворительного питания.

Перкуторно слева спереди на уровне II—III ребра укороченный легочный звук, здесь же ослабленное везикулярное дыхание, единичные сухие хрипы

Электрокардиограмма и показатели внешнего дыхания без существенных отклонений от нормы.

При рентгенологическом исследовании слева в прикорневой зоне имеется гомогенное затемнение с полициклическими контурами (рис. 55). В боковой проекции указанная тень имеет форму треуголь-

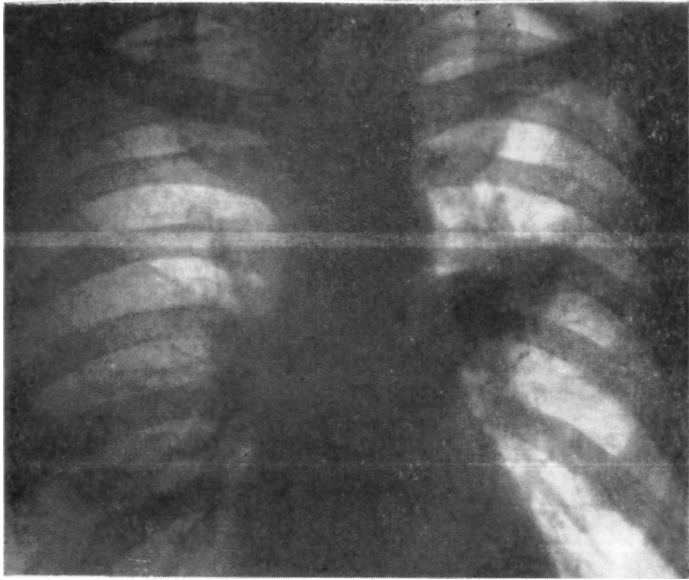


Рис. 55. Больной Г. Прямая рентгенограмма легких. Ателектаз 3-го сегмента левого легкого.

ника и соответствует ателектазированному 3-му сегменту (рис. 56) — На томограмме выявлено наличие увеличенных лимфатических узлов: в области головки корня (рис. 57). При бронхоскопии патологии не выявлено.

Диагноз: рак 3-го сегментарного бронха слева, стадия II; ателектаз 3-го сегмента левого легкого.

Операция 22/IX 1964 г. Боковая торакотомия слева по пятому межреберью. В верхнем отделе плевральной полости плоскостные сращения. Третий сегмент с опухолью в состоянии ателектаза, плотный. В корне доли и средостения (под дугой аорты) увеличенные лимфатические узлы. При срочном гистологическом исследовании в лимфатических узлах средостения — лимфоидная гиперплазия, метастазов рака не обнаружено. Нижняя доля не изменена. Ввиду ограниченного поражения (опухоль располагается в устье 3-го сегментарного бронха) и отсутствия метастазов в лимфатических узлах корня легкого и средостения удалена верхняя доля с циркулярной резекцией главного бронха (рис. 58). Нижняя доля хорошо расправилась. Два дренажа в плевральную полость. Швы на рану грудной клетки..

Бронхоскопия: в области анастомоза хорошая адаптация слизистой оболочки, сужения нет.

Макропрепарат: 3-й сегмент небольших размеров, плотный. Пересечение бронха произведено в пределах здоровых тканей. В корне до-

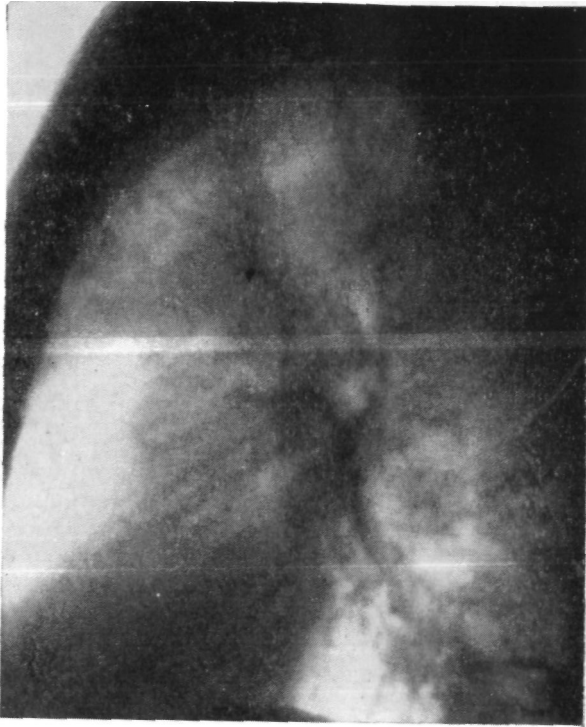

Рис. 56. То же больной. Боковая рентгенограмма левого легкого. Ателектаз 3-го сегмента.

ли увеличенные лимфатические узлы. В устье 3-го сегментарного бронха имеется опухоль размером 2X2 см. Просвет бронха обтурирован. В ателектазированном сегменте имеются полости распада.

Гистологическое исследование препарата: плоскоклеточный рак без ороговения, прорастающий стенку бронха и растущий периферически (рис. 59). В лимфатических узлах корня доли метастазы рака. В крае сечения бронха роста опухоли нет.

Послеоперационное течение гладкое.

Через год после операции пациент в хорошем состоянии. В области межбронхиального анастомоза тонкий рубец.

2. Больной К., 44 лет. Поступил 4/IX 1964 г. с жалобами на боли в левой половине грудной клетки, похудание, одышку, временами повышенную температуру до 38°, кашель с выделением небольшого количества слизистой мокроты, общую слабость и быструю утомляемость.

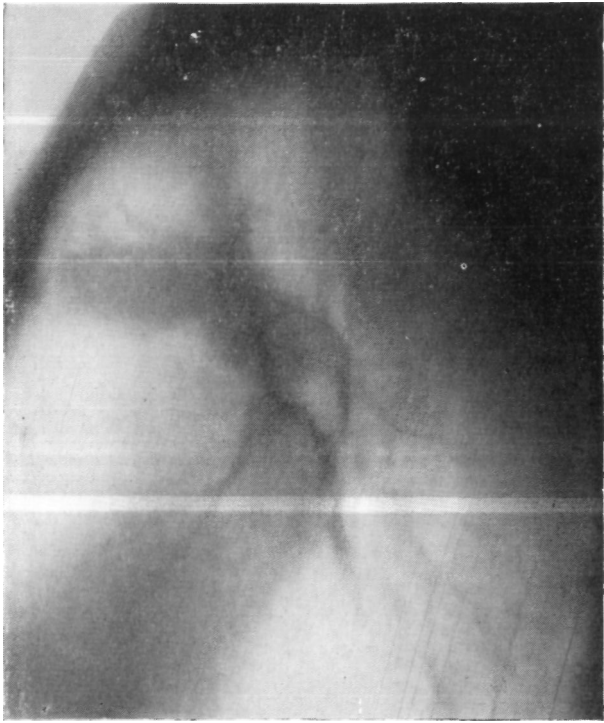


Рис. 57. Тот же больной. Боковая томограмма левого легкого. (12 см от спины). Ателектаз 3-го сегмента, увеличенные лимфатические узлы в корне легкого.

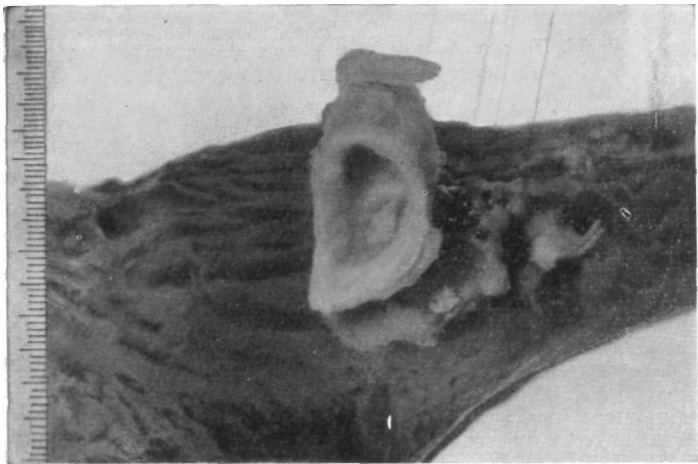


Рис. 58. Тот же больной. Фото макропрепарата.

Болен с апреля 1964 г. Лечился по поводу левосторонней пневмонии. Диагноз опухоли легкого поставлен в августе 1964 г.

Больной правильного телосложения, пониженного питания. Перкуторно над передневерхним отделом грудной клетки слева определяется укороченный звук, здесь же отмечается ослабленное дыхание. Аус-

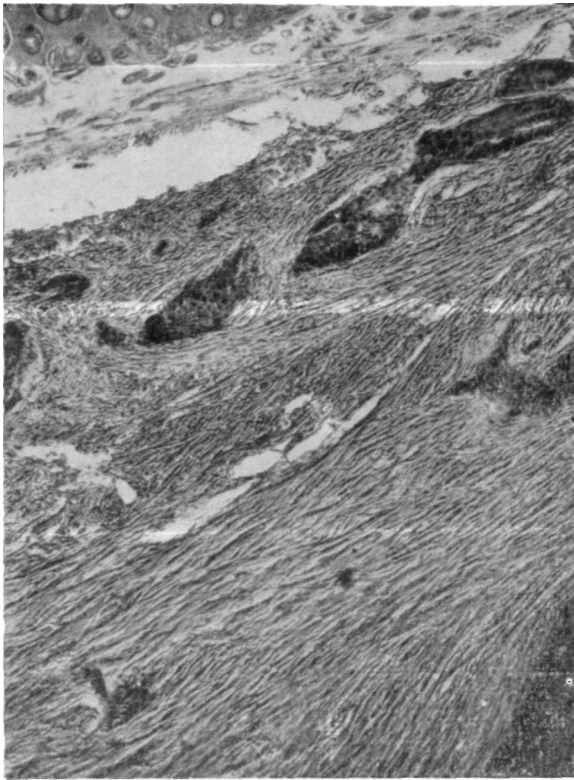


Рис. 59. Тот же больной. Микрофото опухоли. Плоскоклеточный рак без ороговения. Окраска гематоксилин-эозином. X 100.

культативно акцент на легочной артерии и пресистолический шум на верхушке сердца. Артериальное давление 120/75 мм рт. ст.

Анализ крови: НЬ 60%, эр. 3 600000, л. 10 100, о. 64%, п. 2%, э. 1%, лимф. 32%, мон. 1%; РОЗ 30 мм в час.

На электрокардиограмме — левограмма, синусовая тахикардия, изменения миокарда левого желудочка с признаками снижения коронарного кровообращения.

При исследовании показателей внешнего дыхания выявлена дыхательная недостаточность, связанная с нарушением диффузионных способностей альвеолярной мембраны. Рентгенологически — ателектаз верхней доли левого легкого (рис. 60). Срединная тень смещена влево.

Левый корень не структурирован, подтянут вверх. На томограмме просвет верхнедолевого бронха обтурирован, главный бронх не изменен.

Бронхоскопически просвет левого верхнедолевого бронха обтурирован плотной бугристой опухолью.

Диагноз: рак левого верхнедолевого бронха преимущественно с эндобронхиальным ростом; стадия II; ателектаз 1—2—3-го сегментов. Ревматический митральный порок (третья группа, II стадия заболевания).

Операция 21/IX 1964 г. Боковая торакотомия слева по пятому межреберью. В • верхнем отделе плевральной полости плотные сращения.

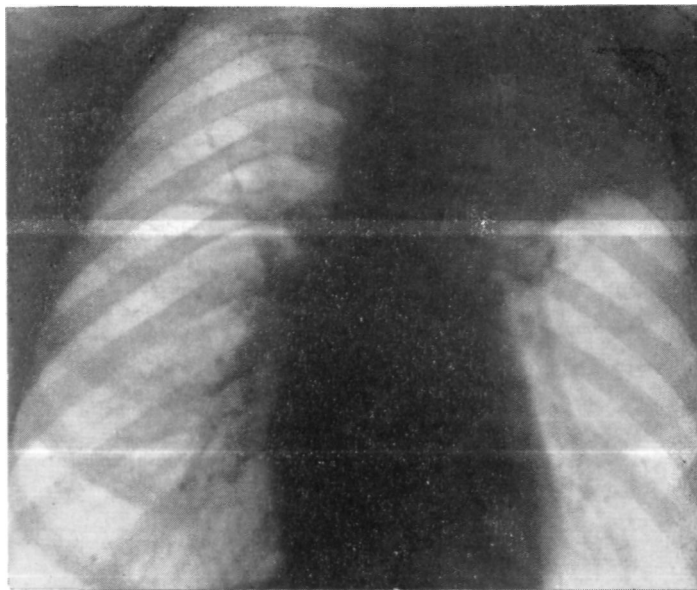


Рис. 60. Больной К. Прямая рентгенограмма легких. Ателектаз верхней доли слева.

Верхняя доля небольших размеров, в состоянии фиброателектаза. В корне доли увеличенные лимфатические узлы, в которых при срочном гистологическом исследовании обнаружены метастазы плоскоклеточного рака.

Ввиду наличия митрального порока произведено удаление верхней доли левого легкого с лимфатическими узлами и циркулярной резекцией главного бронха. Главный бронх пересечен в поперечном направлении на 1 см проксимальнее устья верхнедолевого бронха. Нижнедолевой бронх пересечен в косом направлении вблизи устья 6-го сегментарного бронха. Межбронхиальный анастомоз конец в конец узловыми швами из хромированного кетгута. Герметичность анастомоза и направление легкого хорошие. Антибиотики и два дренажа в плевральную полость. Швы на рану грудной клетки.

Бронхоскопия: края слизистой оболочки в области анастомоза хорошо сопоставлены, сужения нет.

Макропрепарат: доля плотная, плевра на большом протяжении белесоватая, утолщена. На разрезе в дистальном отделе верхнедолевого

бронха, в области его деления на сегментарные бронхи, обнаружена обтурирующая просвет плотная опухоль белого цвета. Опухоль прорастает стенку бронха и распространяется в легочную ткань с образованием узла размером 2,5х2,5 см. Ткань доли, за исключением язычковых сегментов, серо-красного цвета с расширенными сегментарными бронхами. Просвет бронхов заполнен вязким гнойным содержимым. В корне доли лимфатические узлы размером 1х0,6 см, плотные, на

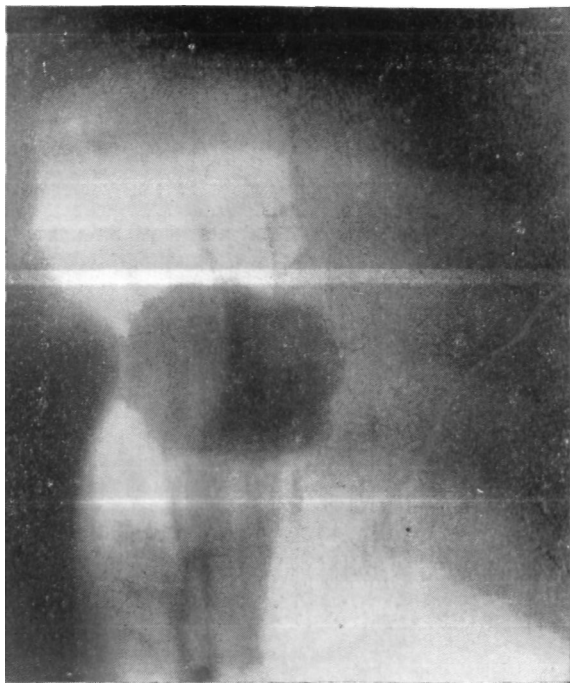

Рис. 61. Больной Ж. Томограмма с прямым увеличением (7 см от спины). Опухоль с четкими полициклическими контурами.

разреже аспидного цвета, с белесоватыми участками. Слизистая оболочка проксимального отдела верхнедолевого бронха и резецированного участка главного бронха не изменена. Пересечение бронхов произведено на расстоянии 2,5—3 см от края опухоли.

Гистологическое исследование препарата: плоскоклеточный рак с ороговением. В легочной ткани картина ателектаза и эмфиземы. В лимфатических узлах корня доли метастазы рака. В крае сечения бронха элементов опухоли не обнаружено.

Послеоперационный период осложнился ателектазом нижней доли. После лечебной бронхоскопии с аспирацией вязкой мокроты была восстановлена достаточная вентиляция доли. Дальнейшее послеоперационное течение без осложнений.

Через один год после операции жалоб не предъявляет. Межбронхиальный анастомоз в хорошем состоянии.

3. Большой Ж., 60 лет. Поступил 23/X 1964 г. с жалобами на боли в левой половине грудной клетки, общую слабость и быструю утомляемость, кашель с мокротой, временами кровохарканье, стойкий субфебрилитет, одышку.

Считает себя больным с июня 1964 г., когда появились отмеченные выше жалобы.

Состояние удовлетворительное. Над легкими перкуторно легочный звук с коробочным оттенком. Дыхание везикулярное с удлиненным выдохом, рассеянные сухие хрипы. Проба с задержкой дыхания на вдохе — 23 секунд, на выдохе — 17 секунд. Тоны сердца приглушены. Артериальное давление 135/80 мм рт. ст. Анализ крови без отклонений от нормы.

На электрокардиограмме синусовая тахикардия, горизонтальное направление оси сердца, снижение вольтажа зубцов, снижение питания миокарда.

При исследовании внешнего дыхания отмечено значительное снижение всех показателей и резко выраженное нарушение бронхиальной проходимости.

Рентгенологически слева во 2-м сегменте неправильно-округлой формы образование размером 4X5 см, связанное «дорожкой» с корнем легкого. На томограмме с прямым увеличением указанное образование гомогенное, с четкими полициклическими контурами (рис. 61).

Диагноз: периферический узловой рак 1—2-го сегмента левого легкого, стадия II.

Операция 9/XI 1964 г. Боковая торакотомия слева по пятому межреберью. Полость плевры свободна. В области 1—2-го сегмента плотная опухоль размером 7X7 см, бугристая, с втяжением висцеральной плевры над ней. От опухоли по направлению к воротам легкого идет плотная «дорожка». Вокруг главного бронха, под дугой аорты и по ходу легочной артерии плотные увеличенные лимфатические узлы. Часть узлов интимно сращена с легочной артерией. Один узел взят для срочного гистологического исследования. Получен ответ: местами солидный рак, местами аденокарцинома. Решено выполнить удаление верхней доли с краевой резекцией легочной артерии и циркулярной резекцией главного бронха. Взятые на держалки и разведены диафрагмальный и блуждающий нервы. Удалены клетчатка и лимфатические узлы, расположенные между подключичной и левой общей сонной артерией, впереди дуги аорты и под ней. Удалены бифуркационные и бронхопюльмональные лимфатические узлы. Часть узлов, сращенных с легочной артерией, удалена с участком ее стенки размером 15X4 мм путем наложения на артерию механического шва аппаратом УКС. Раздельно лигированы и рассечены сегментарные артерии верхней доли. Верхняя легочная вена прошита аппаратом УКС и рассечена. Полностью мобилизованы главный и нижнедолевой bronхи. Опухолевый инфильтрат распространяется по верхнедолевому бронху до главного. Главный бронх рассечен на 2 см выше устья верхнедолевого, а нижнедолевой — на 0,5 см от верхнедолевого вплотную у места отхождения В<sub>6</sub>. Между главным и нижнедолевым бронхом наложен анастомоз конец в конец узловыми швами из хромированного кетгута. Герметизм анастомоза полный. Расправление нижней доли хорошее. Антибиотики и два дренажа в плевральную полость. Швы на рану грудной клетки.

Макропрепарат: верхняя доля с участком резецированного главного бронха. Ткань легкого на разрезе темно-красного цвета. В 1—2-м сегменте имеется четко очерченный узел опухоли размером 5x4x3,5 см розово-белого цвета, плотный на ощупь, с распадом в центре (рис. 62). Слизистая оболочка главного бронха не изменена. Пересечение бронха произведено в пределах здоровых тканей. Лимфатические узлы корня Доли размером 1,5X1 см плотные, на разрезе серо-аспидного цвета с

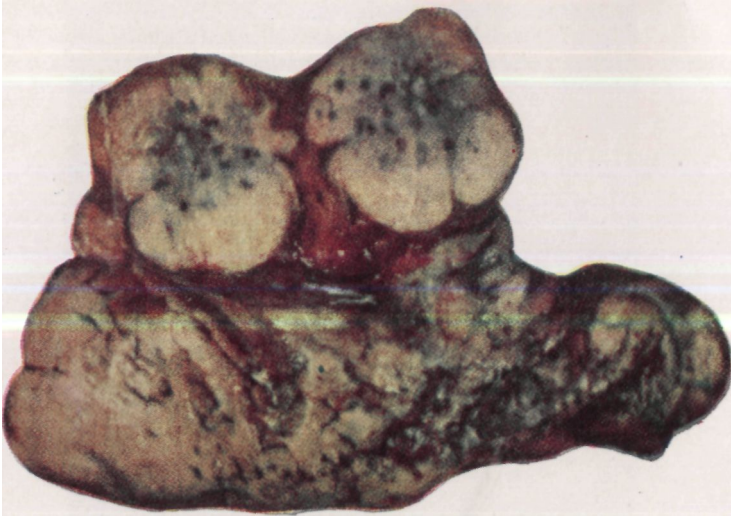


Рис. 62. Тот же больной. Фото макропрепарата. Опухоль рас-  
сечена.

беловатыми участками. Они плотно сращены со стенкой верхнедолевого бронха.

Гистологическое исследование препарата: рак солидного типа (рис. 63). В лимфатических узлах метастазы опухоли. В крае сечения бронха роста опухоли не обнаружено.

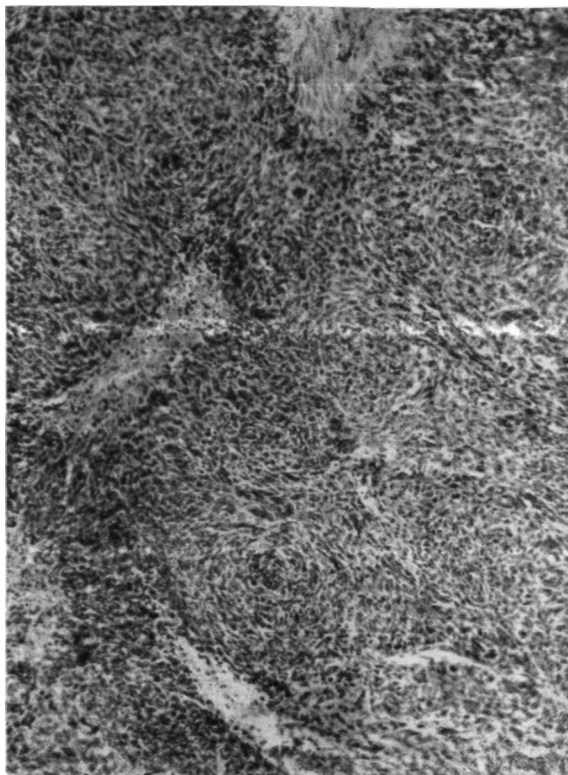

Рис. 63. Тот же больной. Микрофото опухоли. Рак солидного типа. Окраска гематоксилин-эозином. X 100.

В послеоперационном периоде длительное время держались явления астмоидного бронхита и легочно-сердечной недостаточности.

22/ХП 1964 г. больной выписан во вполне удовлетворительном состоянии.

Иногда при правостороннем верхнедолевом раке с распространением опухоли на боковую стенку главного бронха могут возникнуть показания к его полному удалению с последующим наложением трахеобронхиального анастомоза.

Больной Ж., 56 лет. Поступил 15/VIII 1964 г. с жалобами на общую слабость и быструю утомляемость.

Считает себя больным с июня 1964 г., когда появились общая слабость, быстрая утомляемость, сухой кашель, кровохарканье.

Общее состояние удовлетворительное. Дыхание везикулярное с обеих сторон. Пульс 80 ударов в минуту. Границы сердца в пределах нормы, тоны глухие, на верхушке систолический шум. Артериальное давление 110/70 мм рт. ст.

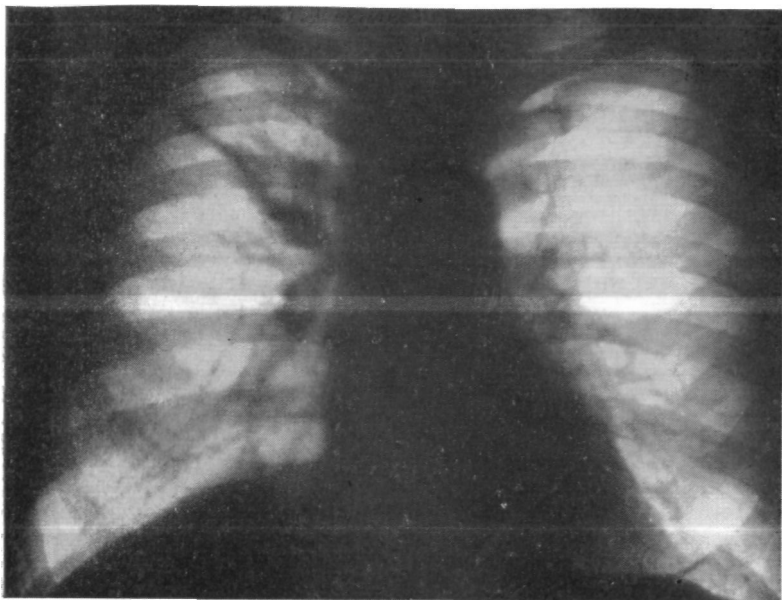


Рис. 64. Б-ной Ж. Прямая рентгенограмма легких. Затемнение в области корня верхней доли правого легкого. Гиповентиляция верхней доли.

На электрокардиограмме отмечено отклонение электрической оси сердца влево, преобладание электрической активности левого предсердия, изменения миокарда левого желудочка с признаками нарушения питания.

При исследовании показателей внешнего дыхания установлено низкое поглощение кислорода и усиление вентиляции за счет глубины дыхания.

Рентгенологически в правом верхнем легочном поле имеется интенсивное, неоднородное затемнение с четкими контурами (рис. С4). В боковой проекции указанная тень имеет форму треугольника с вершиной, обращенной к корню, и соответствует верхней доле (рис. 65). На томограмме видны узел опухоли и плоская культя верхнедолевого бронха (рис. 66). Бронхоскопически в правом верхнедолевом бронхе обнаружена бугристая опухоль, полностью обтурирующая просвет бронха.

Диагноз: рак правого верхнедолевого бронха с преимущественно эндобронхиальным ростом, стадия II; ателектаз и деструкция 3-го сегмента, гиповентиляция 1-го и 2-го сегментов.

Операция 4/IX 1964 г. Боковая торакотомии справа по пятому межреберью. В верхних отделах плевральной полости рыхлые сращения. 3-й сегмент в состоянии ателектаза. Лимфатические узлы корня доли и средостения но увеличены. В верхнедолевом бронхе плотная опухоль размером 4х2 см. Просвет долевого бронха обтурирован. Ввиду отсутствия видимых метастазов опухоли произведена лобэктомия с резекцией главного бронха. Главный бронх пересечен в поперечном направ-

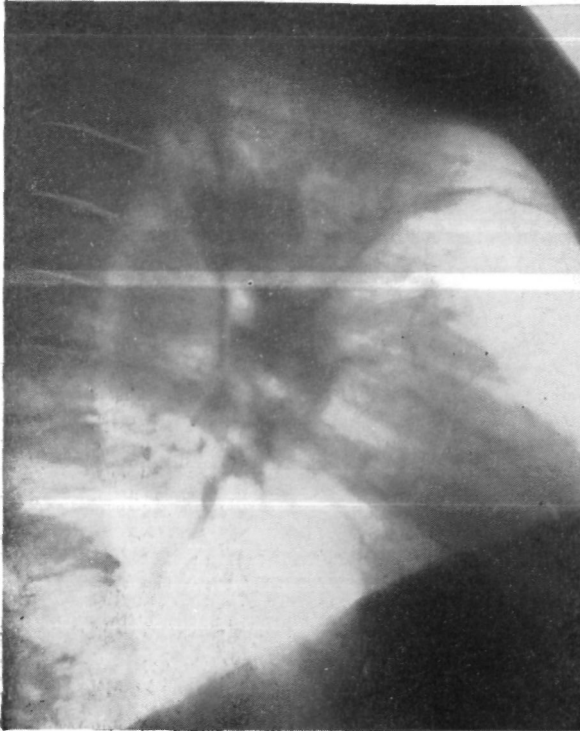


Рис. 65. Тот же больной. Боковая рентгенограмма правого легкого. Гиповентиляция верхней доли.

лении непосредственно у бифуркации трахеи. Пересечение промежуточного бронха произведено в косом направлении на расстоянии 1 см от края опухоли. Бронхотрахеальный анастомоз конец в конец узловыми швами из хромированного кетгута (рис. 67). Герметизм анастомоза и расправление оставшихся долей легкого хорошие. Плевризация области анастомоза за счет перикардиального жира и медиастинальной плевры. Антибиотики и два дренажа в плевральную полость. Швы на рану грудной стенки.

Бронхоскопия: анастомоз в хорошем состоянии.

Макропрепарат: 3-й сегмент в состоянии фиброателектаза, 1-й и 2-й сегменты пониженной воздушности. Просвет долевого бронха обтурирован опухолью, которая прорастает его стенку с образованием уз-

ла размером 4X3,5 см. Линия пересечения бронха расположена на расстоянии 1,5—2 см от края опухоли.

Гистологическое исследование препарата: плоскоклеточный рак без ороговения. Хронический гнойный бронхит, бронхоэктазы. В лим-

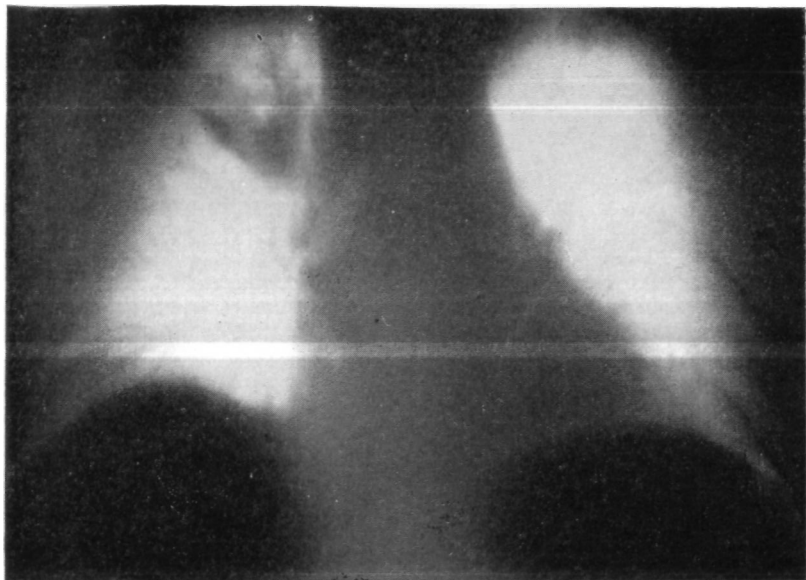


Рис. 66. Тот же больной. Прямая томограмма легких (10 см от спины). Узел опухоли в области верхнедолевого бронха.

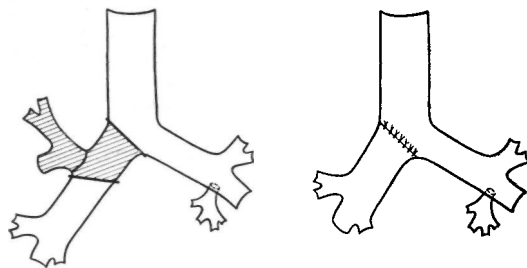


Рис. 67. Тот же больной. Схема операции. Удаление верхней доли правого легкого с циркулярной резекцией главного бронха. Бронхотрахеальный анастомоз.

фатических узлах корня и крае сечения бронха элементов опухоли не обнаружено. Выписан в удовлетворительном состоянии. При контроле через год после операции состояние остается удовлетворительным. Данных за рецидив или метастазы опухоли не выявлено.

При распространении опухоли правого верхнедолевого» бронха на главный бронх и трахеобронхиальный угол без определяемых метастазов в лимфатические узлы корня легкого

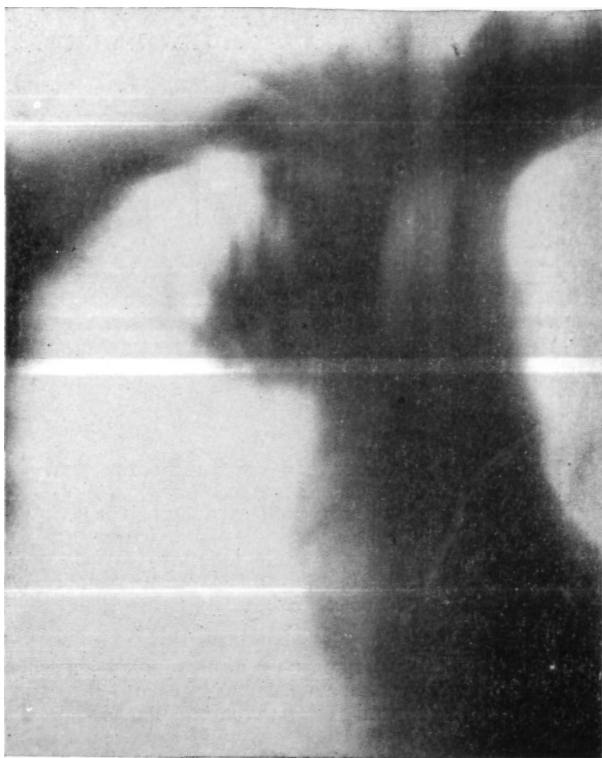

Рис. 68. Больной Л. Прямая томограмма легких (10 см от спины). Узел опухоли в области правого трахеобронхиального угла.

и средостения возможна верхняя лобэктомия с резекцией главного бронха, трахеобронхиального угла и карины. Промежуточный бронх у двух из наших больных был вшит в трахею и левый главный бронх.

В качестве такого примера приведем следующее наблюдение.

Больной Л., 38 лет. Поступил 22/П 19С5 г. с жалобами на боли в правой половине грудной клетки, кашель с мокротой, одышку, субфебрильную температуру, кровохарканье.

Считает себя больным с декабря 1962 г., когда появился сухой кашель, периодическое кровохарканье. До декабря 1964 г. был под наб-

людением противотуберкулезного диспансера. Диагноз опухоли правого легкого поставлен в феврале 1965 г.

Состояние больного удовлетворительное. Грудная клетка правильной формы. Перкуторно всюду легочный звук, при аускультации справа в верхних отделах рассеянные сухие хрипы. Границы сердца в пределах нормы, тоны чистые. Артериальное давление 130/70 мм рт. ст.

Анализ крови: НЬ 78%, эр. 4 500 000, л. 5200, с. 69%, п. 3%, э. 4%, лимф. 21%, мои. 3%; РОЭ 35 мм в час.

В мокроте клетки плоскоклеточного рака.

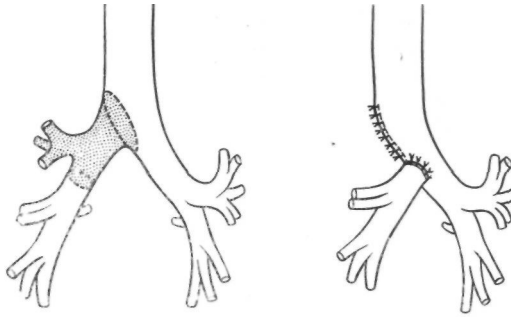


Рис. 69. Тот же больной. Схема операции. Удаление верхней доли правого легкого, циркулярная резекция главного бронха, резекция боковой стенки трахеи, карины и части медиальной стенки левого главного бронха. Промежуточный бронх анастомозирован с трахеей и левым главным бронхом.

## Ч №

Рис. 69. Тот же больной. Схема операции. Удаление верхней доли правого легкого, циркулярная резекция главного бронха, резекция боковой стенки трахеи, карины и части медиальной стенки левого главного бронха. Промежуточный бронх анастомозирован с трахеей и левым главным бронхом.

На электрокардиограмме нерезко выраженные изменения миокарда. При исследовании показателей внешнего дыхания отмечено резкое увеличение вентиляции с наличием кислородной задолженности.

Рентгенологически верхняя доля правого легкого уменьшена в размерах, неомогенно затемнена. В области правого трахеобронхиального угла виден узел опухоли (рис. 68).

При бронхоскопии установлено, что правый трахеобронхиальный угол ограниченно подвижен, слизистая оболочка его бугристая, легко кровоточит при дотрагивании. Просвет верхнедолевого бронха obtурирован плотной бугристой опухолью. Биопсия показала наличие плоскоклеточного рака без ороговения.

Операция 8/III 1965 г. Боковая торакотомия справа в пятом межреберье. Верхняя доля ателектазирована. Средняя и нижняя доли не изменены. В корне верхней доли и главном бронхе плотная бугристая опухоль размером 2X3 см. Явных метастазов в лимфатических узлах не обнаружено. Мобилизована верхняя доля, перевязаны и рассечены ее сосуды. Главный бронх, промежуточный бронх и легочная артерия взяты на резиновые держалки. После пересечения непарной вены и удаления паратрахеальных лимфатических узлов мобилизован нижний отрезок трахеи и взят на держалку. Промежуточный бронх пересечен слегка в косом направлении на 1,5 см дистальнее устья верхнедолевого бронха. Для определения распространенности опухоли по главному бронху произведена продольная бронхотомия. Установлено, что опухоль занимает боковую стенку главного бронха и область трахео-

• бронхиального угла. Удаление верхней доли, циркулярное иссечение всего главного бронха, резекция боковой стенки трахеи, частично карины и медиальной стенки левого главного бронха. Рассечение боковой стенки трахеи произведено в 2 см от края опухоли. В дистальном отделе трахеи образовался окончательный дефект размером 5X2 см. Промежуточный бронх анастомозирован с трахеей и левым главным бронхом узловыми швами из хромированного кетгута (рис. 69). Дефект

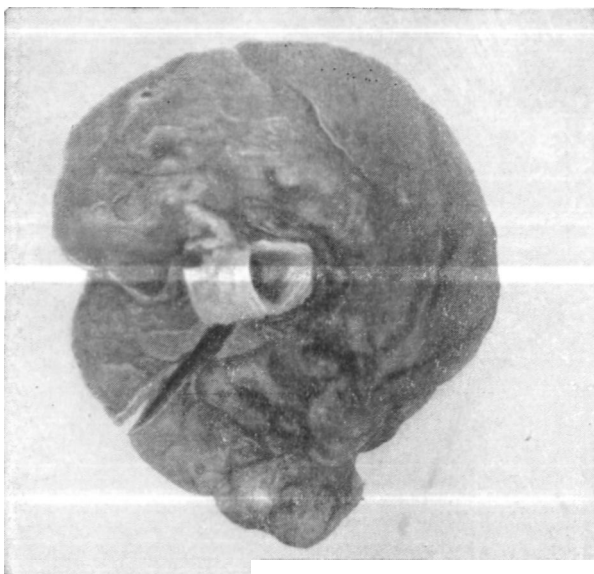

Рис. 70. Тот же больной. Фото макропрепарата.

• боковой стенки трахеи ушит узловыми швами. Анастомоз герметичен. Легкое полностью расправилось. Антибиотики и два дренажа в плевральную полость. Швы на рану грудной клетки.

Бронхоскопия: соустье ровное, адаптация слизистой оболочки хорошая.

Макропрепарат: доля небольших размеров, плотная на ощупь. На слизистой оболочке главного и промежуточного бронхов на расстоянии 2—2,5 см от края их сечения имеется опухоль, которая исходит из устья верхнедолевого бронха (рис. 70). На разрезе стенка верхнедолевого бронха на всем протяжении прорастена опухолью, целиком • обтурирующей его просвет и врастающей в легочную ткань.

Гистологическое исследование препарата: плоскоклеточный рак без ороговения. В удаленных лимфатических узлах метастазов опухоли нет. В крае сечения бронха элементов опухоли не обнаружено.

Послеоперационное течение гладкое. Выписан во вполне удовлетворительном состоянии.

Примером сочетания лобэктомии с циркулярной резекцией бронха и легочной артерии является следующее наблюдение.

Больной А., 52 лет. Поступил 2/XI 1964 г. с жалобами на общую слабость, утомляемость, частое повышение температуры до 39°, кашель с мокротой, одышку, боли в голенях и голеностопных суставах.

Заболел остро 3/1 1964 г. Длительное время лечился по поводу левосторонней рецидивирующей пневмонии и инфекционного полиартрита. Состояние удовлетворительное, питание понижено. Левая половина

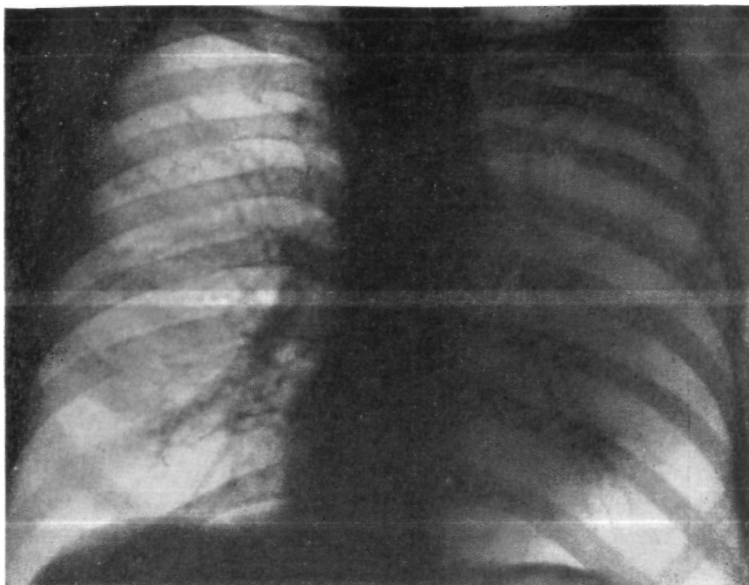


Рис. 71. Больной А. Прямая рентгенограмма легких. Ателектаз верхней доли слева.

грудной клетки отстает при дыхании. Слева спереди в верхних отделах грудной клетки легочный звук укорочен, дыхание ослаблено, а бронхиальным оттенком.

Анализ крови: НЬ 78%, эр. 4 500 000, л. 12 800, с. 74%, п. 8%, э. 2%, лимф. 15%, мои. 1%; РОЭ 50 мм в час.

На электрокардиограмме отмечены изменения миокарда левого желудочка и увеличение систолического показателя. При исследовании; внешнего дыхания выявлена значительная гипервентиляция со снижением функциональных возможностей аппарата внешнего дыхания.

Рентгенологически — ателектаз верхней доли левого легкого (рис. 71,72). На бронхограмме плоская культя левого верхнедолевого бронха (рис. 73). Бронхоскопия выявила обтурацию левого верхнедолевого бронха плотной, бугристой экзофитной опухолью.

Диагноз: рак левого верхнедолевого бронха с преимущественно эндобронхиальным ростом, стадия II; ателектаз верхней доли левого легкого.

Операция 18/XI 1964 г. Боковая торакотомия слева в пятом межреберье. Полость плевры частично облитерирована. Верхняя доля большая, плотная, синюшная. В области верхнедолевого бронха прошупывается плотная опухоль, переходящая без четких границ в фиброате-

лектаз. Лимфатические узлы корня доли увеличены, плотные. При срочном гистологическом исследовании в удаленном лимфатическом узле метастазов рака не обнаружено. Опухоль прорастает левую легочную артерию у начала отхождения от нее сегментарных ветвей. НИЖНЯЯ доля не изменена. Верхняя доля выделена экстраплеврально. Выделена, прошита и рассечена верхняя легочная вена. Левая легоч-

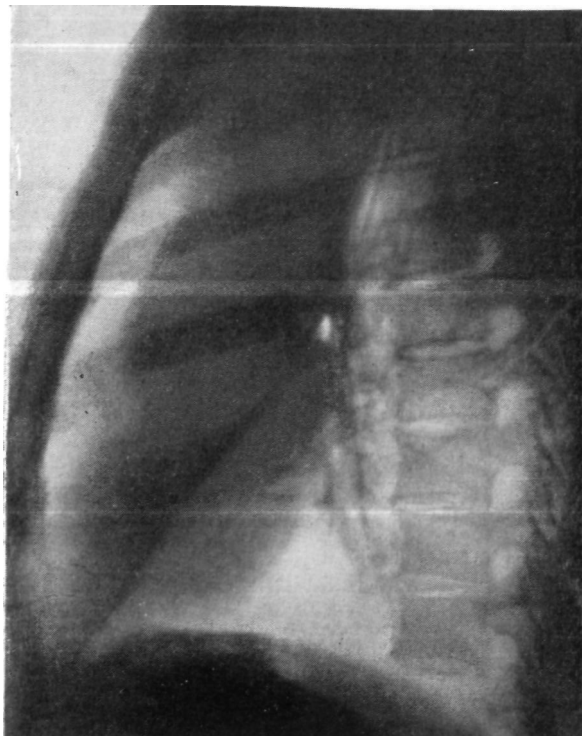

Рис. 72. Тот же больной. Боковая рентгенограмма левого легкого. Ателектаз верхней доли.

ая артерия выделена у места ее выхода из перикарда. Центральный конец артерии прошит аппаратом УКС, периферический конец лигирован. Выделен и взят на держалку главный бронх. Разделены сращения между верхней и нижней долей. Удален пакет увеличенных лимфатических узлов, расположенных в междолевой щели. Со стороны междолевой щели выделена легочная артерия тотчас выше отхождения  $A_6$  и пересечена. Центральный ее конец лигирован, периферический закрыт мягким зажимом. Пересечены главный и нижнедолевой бронхи. Верхняя доля с отрезками главного и нижнедолевого бронхов удалена. Длина иссеченного участка бронха 4,5 см. Наложена анастомоз конец в конец между левым главным и нижнедолевым бронхом. Вскрыт перикард, выделен ствол легочной артерии. Далее интраперикардиально наложен анастомоз конец в бок между периферическим




Рис. 73. Тот же больной. Прямая бронхограмма. Культия левого верхнедолевого бронха.

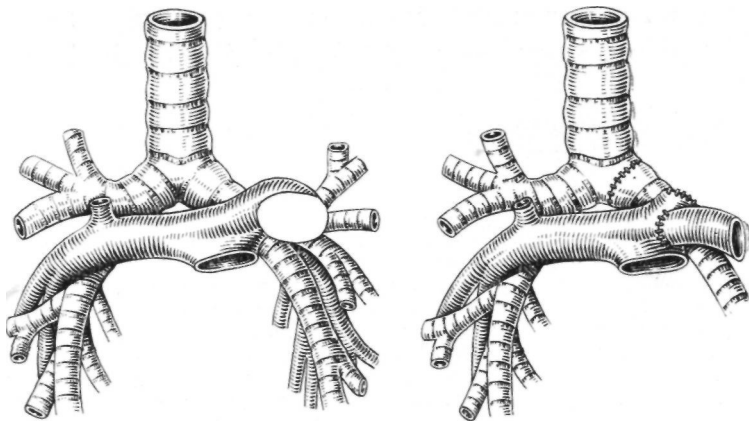


Рис. 74. Тот же больной. Схема операции. Удаление верхней доли левого легкого с циркулярной резекцией главного бронха и левой легочной артерии. Межбронхиальный анастомоз конец в конец. Межартериальный анастомоз конец в бок (нижнедолевая артерия вшита интраперикардиально в ствол легочной артерии).

отрезком резецированной на протяжении 7 см левой легочной артерии и передней стенкой ствола легочной артерии (рис. 74). Легкое расправилось, артерия хорошо пульсирует. Антибиотики и два дренажа в плевральную полость. Швы на рану грудной стенки.

Бронхоскопия: в области соустья хорошая адаптация краев слизистой оболочки, просвет анастомоза не сужен.

Макропрепарат: доля плотная, с обрывками спаек. В корне ее плотные лимфатические узлы размером до 5X3 см. Ткань легкого на

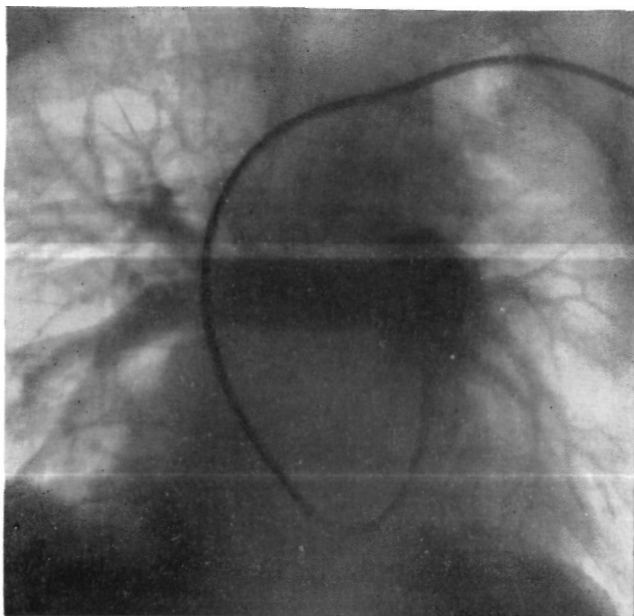


Рис. 75. Тот же больной. Ангиопульмонограмма через 1/а месяца после операции. Сосуды оставшейся доли левого легкого хорошо контрастируются.

разреze серо-красного цвета. В 1-й сегменте расширенные бронхи заполнены слизисто-гнойными массами. Линии пересечения бронха находятся на расстоянии 3 и 1,5 см от края опухоли. Слизистая оболочка резецированных отрезков главного и нижнедолевого бронхов не изменена. На разрезе просвет верхнедолевого бронха обтурирован плотной опухолью, частично выступающей в просвет главного бронха. Опухоль образует неправильной формы узел размером 3,5x2x2,5 см, который прорастает долевым бронх и распространяется в легочную ткань. Легочная артерия на протяжении 1 см интимно сращена с опухолью.

Гистологическое исследование препарата: недифференцированный мелкоклеточный рак. В лимфатических узлах массивные метастазы рака того же строения. В крае сечения бронха элементов опухоли не обнаружено. В легочной ткани фиброатскетаз, ретенционные бронхоэктазы, хроническая интерстициальная пневмония.

Послеоперационный период осложнился ателектазом доли на стороне операции. Применялись лечебные бронхоскопии с аспирацией

вязкой мокроты. В остальном послеоперационное течение без осложнений.

Через 1½ месяца после операции бронхиальный анастомоз в хорошем состоянии. При ангиопульмонографии сосуды нижней доли левого легкого хорошо контрастируются (рис. 75).

Основным противопоказанием к лобэктомии и пластике бронхов при верхнедолевом бронхолегочном раке является большая распространенность процесса. В каждом конкретном случае противопоказания к пластике бронхов следует оценивать сугубо индивидуально. Мы их несколько суживаем при операциях у пожилых людей с низкими функциональными резервами, особенно при правостороннем раке. У этой категории больных «компромиссная» лобэктомия с резекцией и пластикой бронхов часто предпочтительнее, чем более опасная для жизни и обычно инвалидизирующая пульмонэктомия.

### ПРОЧИЕ ПОКАЗАНИЯ

Необходимость резекции и пластики может возникнуть при воспалительном сужении бронхов, полипозном эндобронхите и нагноившихся бронхогенных кистах прикорневой локализации.

Сужение бронхов вследствие неспецифического воспалительного процесса встречается редко. Narkiewicz et al. (1964) описали 3 больных, оперированных по поводу неспецифического ограниченного эндобронхита. В дифференциальном диагнозе следует учитывать сифилис, бронхолегочные опухоли, туберкулез и инородные тела бронха.

Объем хирургического вмешательства при воспалительном стенозе зависит от степени изменений и состояния легочной паренхимы. Иногда бывает достаточно удалить грануляционную ткань из просвета бронха или иссечь рубцовые перибронхиальные тяжи. При ограниченном поражении показана сегментарная либо клиновидная резекция бронха.

Мы наблюдали 2 больных с хроническим нагноением верхней доли правого легкого и сужением долевого бронха, обусловленным неспецифическим воспалительным процессом. У одной больной хроническая неспецифическая пневмония с бронхоэктазами была следствием полипозного эндобронхита среднедолевого бронха. Этим 3 больным произведено удаление доли с клиновидной резекцией главного бронха.

В одном случае показания к резекции правого главного бронха возникли при нагноившейся бронхогенной кисте верхней доли. Типичную лобэктомию выполнить не удалось, так как утолщенная стенка кисты была плотно сращена с долевыми и главными бронхами. Сделано удаление верхней доли с клиновидной резекцией главного бронха.

## ГЛАВА IV

### МЕТОДИКА И ТЕХНИКА ОПЕРАЦИЙ

#### АНЕСТЕЗИЯ

Все пластические операции на крупных бронхах необходимо выполнять под наркозом с управляемым дыханием.

Главной особенностью наркоза при резекции и пластике бронхов является необходимость обеспечения достаточной легочной вентиляции при длительном зиянии просвета трахеи или пересеченного крупного бронха (Т. Т. Богдан, 1955; В. С. Северов, Ю. Н. Жилин, А. П. Давыдов, 1961; Ф. Ф. Амиров, 1962; О. М. Авилова, Е. П. Кравченко, 1964; Л. К. Богуш, В. С. Северов, Ю. Н. Жилин, В. Ф. Диденко, 1965; О. Д. Колюцкая, В. С. Трусов, В. Н. Цибуляк, 1965, и др.). Следует также иметь в виду, что пластические операции на бронхах часто выполняют у больных пожилого возраста со значительными изменениями со стороны дыхательной и сердечно-сосудистой системы и низкими функциональными резервами.

Перед операцией анестезиолог должен детально ознакомиться с характером патологического процесса на основании рентгенологических и бронхологических данных, а затем обсудить с хирургом план предстоящего вмешательства и возможные варианты резекции и реконструкции трахеобронхиального дерева.

В операционной необходимо иметь набор стерильных интубационных трубок для различных способов эндотрахеальной и эндобронхиальной интубации, а также последовательной реинтубации в ходе наркоза. При вероятной потребности в пробном раздувании ателектазированного легкого после разрыва бронха нужно подготовить второй наркозный аппарат со стерильными интубационными и соединительными трубками.

Они нужны также для интубации пересеченного бронха со стороны плевральной полости в случаях возможной необходимости резекции бифуркации трахеи.

В процессе обследования и подготовки к операции больным при сопутствующих заболеваниях назначают необходимую терапию. Возбужденным больным с лабильной психикой за 2—3 дня до операции мы назначали андаксин или мекратон по 200 мг 2—3 раза в день. Глюкокортикоиды, как правило, не назначали из-за их возможного отрицательного влияния на процесс регенерации.

Ведение наркоза осуществлялось по следующей методике (О. Д. Колюцкая, В. С. Трусов, В. Н. Цибуляк).

Премедикация — люминал или нембутал на ночь в обычной дозировке (100 мг люминала и 300 мг нембутаЯа).

За 30—40 минут до начала наркоза подкожно вводят 200 мг промедола и 1 мг атропина. Введение в наркоз проводят вдыханием через маску фторотапа с закисью азота и кислородом при одновременной внутривенной инъекции барбитуратов или стероидных наркотиков. Для проведения интубации применяют деполаризующие миорелаксанты.

С целью обеспечения адекватной вентиляции легких на время широкого вскрытия трахеи и бронхов можно использовать различные приемы. В эксперименте на животных мы сравнивали эффективность ряда из них. Пересекаемый бронх закрывали зажимом или марлевым тупфером со стороны раны, использовали бронхоблокаторы, эндобронхиальную интубацию однопросветными и двупросветными трубками, чрезплевральную интубацию с исключением одного легкого и шунт-дыханием. В результате экспериментальных исследований и главным образом клинического опыта мы при всех пластических операциях на бронхах считаем наиболее рациональным способ эндобронхиальной интубации. Этот способ позволяет обеспечить полноценную вентиляцию здорового легкого после пересечения бронха на стороне операции, исключает затекание мокроты, гноя и крови в вентилируемое легкое, предотвращает обтурацию дыхательных путей кусочками ткани опухоли и создает оптимальные условия для оперирующего хирурга.

В клинической практике при операциях на правом главном бронхе наиболее удобно применять двупросветную трубку Карленса, а при резекции правого трахеобронхиального угла — трубку Макинтоша. При операциях на левом главном бронхе нужно ввести в правый бронх либо обычную однопросветную трубку, либо трубку Гордон—Грина. Еще более удобна специально предложенная для этих целей нашим сотрудником Ю. В. Кипренским двупросветная трубка с узкой надувной манжеткой (рис. 76). Эта трубка изготовлена в Инсти-

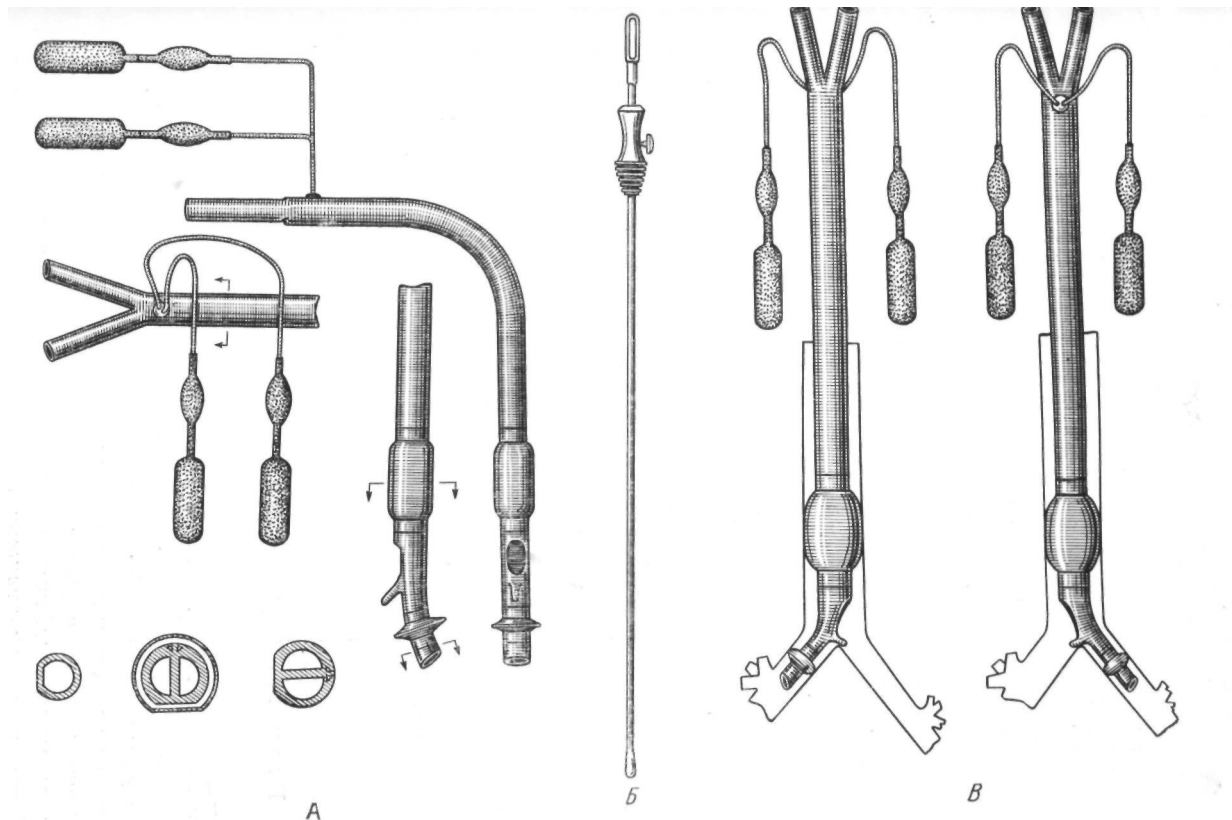


Рис. 76. Двупросветная трубка с узкой надувной манжеткой.  
 А— схема конструкции трубки; Б— проводник для интубации; В— положение трубки в правом и левом бронхах.

туге резиновых и латексных изделия и успешно применена более чем при 40 различных операциях на легких и бронхах.

Выбор метода интубации зависит не только от стороны поражения, но и от особенностей патологического процесса и характера оперативного вмешательства. Поэтому в ходе операции иногда приходится реинтубировать больного.

Схематическое изображение основных вариантов интубации при типичных пластических операциях на крупных бронхах представлено на рис. 77.

В качестве основных наркотических веществ можно применять эфир, эфир с закисью азота, фторотан, фторотан с закисью азота, хлороформ или трилен с закисью азота. Их применение на нашем материале показано в табл. 18.

ТАБЛИЦА 18

*Применение различных основных наркотических веществ при пластических операциях на бронхах*

Диагноз	Эфир	Эфир + закись азота	Закись азота	Фторотан	Фторотан + закись азота	Хлороформ + закись азота	Трилен + закись азота	Всего
Посттравматическая окклюзия бронха					3			3
Туберкулезное поражение бронха			1				1	2
Посттуберкулезный бронхостеноз					1	3	1	5
Доброкачественные опухоли бронхов	1	1	2	3	5	1		13
Рак бронха	7	2	10	8	11	7		15
Прочие		1		1	2			4
Итого . . .	8	4	13	12	22	11	2	72

В течение последнего времени в качестве основных наркотических веществ при пластических операциях на бронхах наши анестезиологи применяют фторотан или хлороформ. Эти анестетики по сравнению с эфиром и закисью азота имеют существенные преимущества. Газово-наркотическая смесь с фторотаном или хлороформом обладает сильными наркотическими свойствами, не раздражает слизистой оболочки дыхательных путей, безопасна в отношении взрыва и позволяет создавать любую концентрацию кислорода, что особенно важно во время длительного выключения из вентиляции одного легкого.

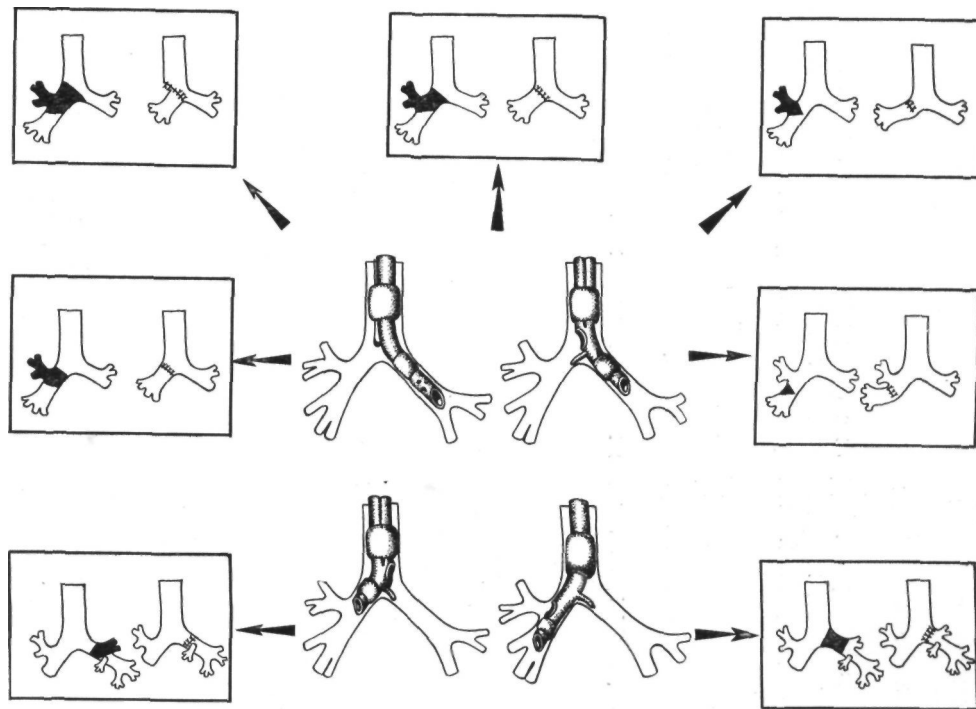


Рис. 77. Схема основных вариантов интубации при пластических операциях на крупных бронхах.

Фторотан и хлороформ применяют по общепринятой методике через «фторотек» конструкции ВНИИМИиО или «флюотек Марк-П», помещенный вне блока циркуляции газов.

При поддержании основного наркоза по полузакрытому контуру концентрация наркотика во вдыхаемой смеси не превышает 1,5 об.% при потоке кислорода до 5<sup>л</sup>/<sub>м</sub>ин. Методом выбора можно считать поддержание наркоза газово-наркотической смесью, состоящей из 0,5 об.% фторотана в потоке азота с кислородом в соотношении 2:1, 1:1.

Искусственную вентиляцию легких проводят автоматическим респиратором АНД-2 на фоне длительного апноэ, вызванного введением миорелаксантов антидеполяризующего типа, в режиме умеренной гипервентиляции (рСО<sub>2</sub> не ниже 28 мм рт. ст.).

Из главного бронха оперируемой стороны через катетер, введенный в соответствующий канал интубационной трубки, постоянно или периодически отсасывают мокроту, гной, кровь.

В случаях длительного выключения из вентиляции сохраняющего воздушность легкого может развиваться так называемая спленизация. Она происходит вследствие пропотевания жидкости и даже форменных элементов крови из легочных капилляров в альвеолы. С целью предупреждения спленизации выключение легкого из вентиляции на оперируемой стороне следует производить только после разделения всех плевральных срощений. Такая методика позволяет также предупредить гипоксию вследствие большого сброса неоксигенированной крови в левое предсердие. После полного спадения легкого кровоток в нем резко уменьшается и артерио-венозный шунт менее выражен.

На период наложения бронхиального анастомоза желательно проводить вентиляцию легкого не автоматическим, а ручным способом, сообразуясь с манипуляциями хирурга и максимально облегчая их.

Значительная продолжительность оперативного вмешательства и сложность обезболивания на некоторых этапах обуславливают необходимость постоянного электрокардиографического и энцефалографического контроля. У наиболее тяжелых больных приходится также исследовать кислотно-щелочное состояние и объем циркулирующей крови.

После зашивания раны грудной стенки делают бронхоскопию для контроля анастомоза и тщательного туалета бронхиального дерева. Тубус дыхательного бронхоскопа извлекают после снятия остаточной кураризации и восстановления адекватного спонтанного дыхания.

Пример течения наркоза при лобэктомии с резекцией главного бронха приведен на рис. 78.

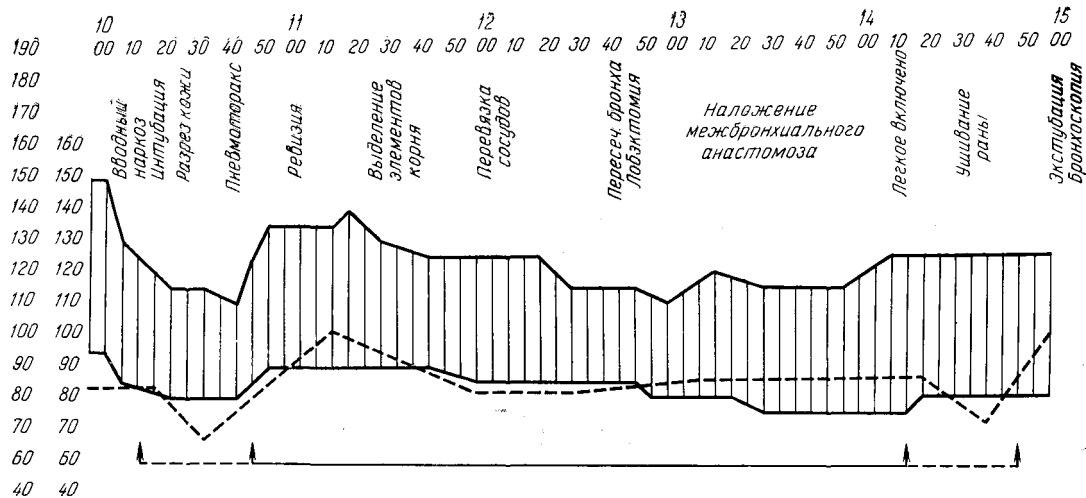


Рис. 78. Больной К., 55 лет. Верхняя лобэктомия справа с циркулярной резекцией главного бронха. Основной наркоз — хлороформ в потоке закиси азота.  
Карта анестезиолога. Однолегочная вентиляция 3 часа 10 минут.

Необходимости шунт-дыхания, которое осуществляют через интубационную трубку, введенную в периферический конец пересеченного бронха со стороны вскрытой плевральной полости, на нашем материале не возникало.

Осложнений, связанных с анестезией, во время наркоза и в раннем послеоперационном периоде не отмечалось.

## ОПЕРАТИВНЫЙ ДОСТУП

Большинство пластических операций на бронхах сочетается с различными вариантами резекции легких. Иногда по ходу вмешательства возникает также необходимость краевой или циркулярной резекции легочной артерии с наложением бокового шва или межартериального анастомоза конец в конец или бок в конец. Поэтому применяемый доступ должен обеспечить выполнение легочной операции при достаточно свободном поле для манипуляций в области трахеобронхиального угла, деления главных бронхов и расположения крупных легочных сосудов. Перечисленным требованиям в наибольшей степени удовлетворяет стандартная боковая торакотомия по пятому межреберью в положении больного на здоровом боку.

Стандартная боковая торакотомия дает возможность свободно выполнить необходимые манипуляции во всех отделах плевральной полости, обеспечивает удобный подход к области трахеобронхиального угла, ко всем элементам корня легкого и к главной междолевой щели. При этом доступе имеется полная возможность пластической операции на бронхах и нижнем отделе трахеи с одновременным удалением пораженной части легкого. Можно также сочетать восстановительную операцию на бронхах с краевой или циркулярной резекцией легочной артерии.

У некоторых больных, однако, лучше применять не боковую, а задний доступ в положении на животе с вскрытием плевральной полости по пятому или шестому межреберью.

Заднему доступу отдают предпочтение Bjork (1959), В. С. Северов (1963). Основное преимущество этого доступа — удобный подход к главному бронху.

Мы считаем прямым показанием к заднему доступу восстановительную операцию после травматического разрыва бронха. Опыт показывает, что сзади в этих случаях значительно облегчается выделение главного бронха из рубцово измененных тканей средостения и уменьшается опасность повреждения магистральных сосудов коллабированного легкого.

Вторым прямым показанием к заднему доступу является операция по поводу доброкачественной опухоли, которая локализуется в устье главного бронха. При этом всегда возни-

кает необходимость в предварительной бронхотомии для выведения опухоли и аспирации вязкого секрета их расширенных бронхов. Доступ сзади позволяет сразу же получить удобную экспозицию бронхов и бронхотрахеального угла, особенно их мембранозной части, и в более благоприятных условиях выполнить диагностическую или лечебную бронхотомию. При этом следует отметить меньшую опасность аспирации кусочков опухоли и затекания вязкой мокроты во второе легкое.

Из заднего доступа также лучше выполнять планируемую резекцию бронха, возможно, с предварительной бронхотомией, без одновременного удаления легочной ткани. Последнее имеет место главным образом у больных с изолированным посттуберкулезным стенозом бронха или доброкачественными эндобронхиальными опухолями.

Противопоказанием к заднему доступу мы считаем планируемую пластическую операцию на бронхе с одновременным удалением части легкого. При подходе сзади в таких случаях, особенно у больных с резко склерозированной клетчаткой средостения и наличием увеличенных лимфатических узлов, мобилизация бронхов может осложниться массивным кровотечением, которое затрудняет или делает невозможным выполнение пластической операции.

Передний доступ в положении больного на спине позволяет подойти к бронхам только после мобилизации и отведения крупных легочных сосудов. При этом образуется рана большей глубины и создается практическая недоступность мембранозной части. Поэтому передний доступ в положении больного на спине для абсолютного большинства пластических операций на бронхах непригоден.

На нашем материале боковой доступ применен 52 раза, задний доступ — 18 раз, у 2 больных для удаления средней доли с клиновидной резекцией промежуточного бронха применен передний доступ.

## ОПЕРАЦИОННАЯ ДИАГНОСТИКА И ВЫБОР ОПЕРАЦИЙ

Методы дооперационного исследования не дают вполне достоверных данных об анатомических особенностях и распространенности патологического процесса, состоянии окружающих органов, тканей и т. д. Эти важнейшие вопросы уточняются уже после торакотомии, т. е. в процессе операционной диагностики. Сопоставление получаемых при этом данных с результатами дооперационного исследования позволяет получить полное представление о характере патологии и составить план операции.

Необходимым условием для проведения операционной диагностики является достаточная мобилизация легкого с разделением плевральных сращений и возможностью видеть и ощупывать легкое, его корень и область средостения.

Разделение сращений с рассечением легочной связки показано не только для уточнения характера патологии, но и для лучшего расправления легкого в послеоперационном периоде и уменьшения натяжения швов межбронхиального или брoнхотрахеального анастомоза.

При разделении сращений нужно весьма бережно относиться к легочной паренхиме. Излишняя травма, разрывы ткани легкого могут значительно осложнить операцию и отрицательно повлиять на ее исход.

В ряде случаев операционная диагностика не ограничивается осмотром и ощупыванием легкого, бронхов, средостения. В зависимости от характера заболевания, по поводу которого предпринимается вмешательство, возникают некоторые специальные задачи.

При восстановительных операциях у больных с травматическим разрывом и окклюзией бронха необходимо установить состояние сосудов и бронхов ателектазированного легкого, а также его способность к реэрации и расправлению. Для выяснения состояния сосудов рациональна ангиопульмография на операционном столе, позволяющая выявить легочные артериолы и капиллярную сеть даже в безвоздушной паренхиме легкого.

Мы пользуемся следующей методикой этого исследования. Легочную артерию выделяют и берут на резиновую держалку. Под легкое укладывают рентгеновскую пленку в светонепроницаемой бумаге и стерильном конверте из полотна или целлофана. Размер пленки 13X18 или 9X12 см. Трубку передвижного рентгеновского аппарата центрируют через рану грудной стенки на легкое и середину пленки. Шприц емкостью 20 мл заполняют 15 мл подогретого контрастного раствора (70% раствор кардиотраста или диодона) и соединяют с длиной иглой, изогнутой на конце. Этой иглой пунктируют легочную артерию, которую подтягивают резиновой держалкой. Конец иглы направляют в сторону легкого. Быстро вводят контрастный раствор и в момент полного опорожнения шприца делают рентгеновский снимок. Иглу извлекают и место пункции артерии в течение 1—2 минут прижимают тупфером для остановки кровотечения. Пленку сразу же проявляют и просматривают.

Для лучшего контрастирования легочных сосудов и более "высокого качества ангиограмм можно перед введением контрастного раствора пережать легочную артерию центральнее места пункции, временно прекратив по ней кровоток. В этом

случае получается высококачественная неподвижная ангиопульмонограмма (М. И. Перельман и М. З. Упитер, 1963; Д. А. Натрадзе, 1965).

Отсутствие контрастирования артериол и капиллярной сети свидетельствует о далеко зашедшем пневмосклерозе, при котором восстановительная операция нецелесообразна. В таком случае легкое следует удалить. Если же сосудистый рисунок сохранен, особенно в субплевральных отделах (рис. 79), можно переходить к следующему этапу диагностики—выяснению состояния бронхиального дерева. Последнее важно потому, что при ателектазе, особенно длительном, могут возникнуть резко выраженные бронхоэктазы.

Для выяснения состояния бронхиального дерева необходимо вскрыть периферическую культю бронха, обычно заполненную слизью. Ее нахождение облегчается нежной пальпацией в области корня легкого, где удается прощупать эластическое образование с хрящевыми пластинками в стенке. Культю выделяют ножницами и тугим марлевым тупфером на протяжении 1,5—2 см, после чего рассекают фиброзную ткань и вскрывают просвет культы. Нежно массируют легкое и постепенно тщательно отсасывают зеленоватую или коричневую слизь, заполняющую бронхи. В устья долевых бронхов через катетер шприцем последовательно инъецируют по 1,5—2 мл контрастного вещества для бронхографии. Мы применяем «желиодон», остаток которого после аспирации всасывается в течение 1—2 часов (Е. П. Мухин, 1962; Ф. Ц. Фельдман, 1965). Далее в культю бронха вводят соответствующую ее просвету резиновую либо пластмассовую трубку, соединенную с дыхательным мешком заранее подготовленного отдельного наркозного или дыхательного аппарата. Два-три раза не сильно, но резко раздувают легкое, продвигая контрастное вещество для контурной бронхографии. По уже описанной методике делают рентгеновский снимок.

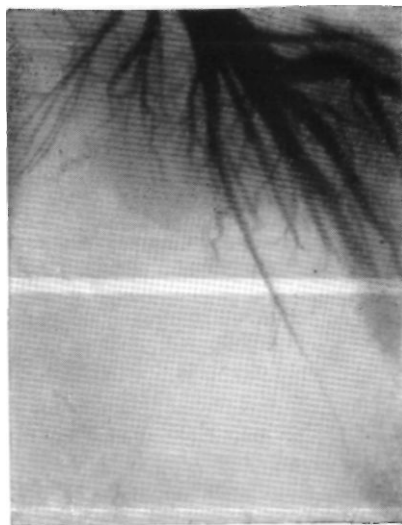

Рис. 79. Больной Г. Лигиопульмонограмма на операционном столе. Сосуды легкого хорошо контрастированы.

Во время проявления пленки повторно тщательно отсасывают остатки слизи и контрастное вещество из бронхиального дерева. Затем под контролем манометра производят пробное раздувание легкого. Восстановительная операция возможна и показана, если на бронхограмме нет мешотчатых бронхоэктазов, а легкое при раздувании увеличивается в объеме и становится воздушным хотя бы в отдельных субплевральных участках. Цилиндрические бронхоэктазы, которые обычно обнаруживаются в длительно ателектазированном легком (ателектатические бронхоэктазы), не являются противопоказанием к восстановительной операции, так как имеют тенденцию к обратному развитию после нормализации бронхиальной проходимости (В. К. Маврин, 1963). В сомнительных случаях целесообразно, по-видимому, срочное гистологическое исследование участка легочной ткани.

У больных с осложненным первичным комплексом, бронхиальным туберкулезом и посттуберкулезным бронхостенозом после торакотомии устанавливают распространенность очаговых изменений в легком и вовлечение в процесс лимфатического аппарата. Выявление бронхонодулярных свищей или назревающих прободений казеозных узлов в просвет прилежащих бронхов обычно возможно только после мобилизации, а иногда и удаления узлов. Полученные данные сопоставляют с результатами дооперационного томографического и бронхологического исследования для уточнения плана операции.

При аденоме бронха для подтверждения доброкачественной природы новообразования нужно произвести срочное гистологическое исследование опухоли и подозрительных внутригрудных лимфатических узлов. Мы придерживаемся этой тактики и в тех случаях, когда ранее уже была взята биопсия через бронхоскоп. Для обнажения аденомы делают диагностическую бронхотомию с учетом тенденции этой опухоли к росту в проксимальном направлении. Поэтому при аденоме, которая локализуется в устье долевого или в начальной части главного бронха, вскрывать следует всегда долевого бронха.

Мы произвели диагностическую бронхотомию у 7 больных. У 4 из них показанием для бронхотомии явилась необходимость аспирировать слизь из бронхиального дерева дистальнее опухоли для решения вопроса о состоянии легочной паренхимы. Три раза бронхотомию производили для окончательного выбора методики операции — клиновидной или циркулярной резекции бронха.

Техника бронхотомии следующая. После достаточной мобилизации бронха и подведения под него 2 резиновых катетеров накладывают 2 шва-держалки у границ перехода хрящевой части бронха в мембранозную. Вскрытие просвета бронха производят остроконечным скальпелем продольным разрезом

мембранозной части. Длина разреза 2—4 см. Тотчас после вскрытия просвета бронха аспирируют бронхиальное содержимое, количество которого дистальнее опухоли может быть весьма значительным. Опухоль, если можно, вывихивают наружу через разрез бронха и точно устанавливают локализацию ее основания. Биопсию берут острым скальпелем. Небольшое кровотечение останавливают диатермокоагуляцией.

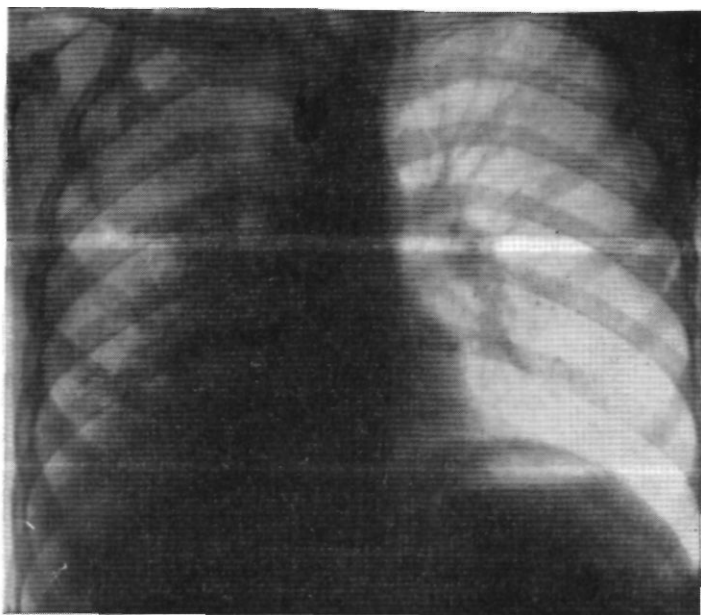


Рис. 80. Больной Ш. Прямая рентгенограмма легких. Правое легочное поле сужено и затемнено.

В зависимости от степени нарушения бронхиальной проходимости, вызываемого аденомой, к периферии от нее в пределах одной доли, двух долей или всего легкого могут развиваться обструктивная эмфизема, воспалительные изменения либо ателектаз со скоплением слизи в бронхиальном дереве. От оценки характера, степени и обратимости этих изменений зависит решение вопроса о целесообразности пластической операции и сохранения легочной паренхимы.

В качестве примера использования диагностической бронхотомии для решения вопроса об объеме операции приводим следующее наблюдение.

Больной Ш., 14 лет. Поступил 2/VIII 1963 г. с жалобами на одышку, сухой кашель, временами боли в правой половине грудной клетки.

Болен с 1960 г., когда появился сухой надсадный кашель, временами была высокая температура. Длительное время лечился по поводу хронической пневмоши, туберкулеза легких. В декабре 1962 г. при бронхоскопии с биопсией выявлен карциноид правого главного бронха.

Состояние больного удовлетворительное. Правая половина грудной клетки слегка западает и отстаёт при дыхании. Над правым легким резкое укорочение перкуторного звука, дыхание не проводится. Пульс 98 ударов в минуту, границы сердца в пределах нормы, тоны ясные.

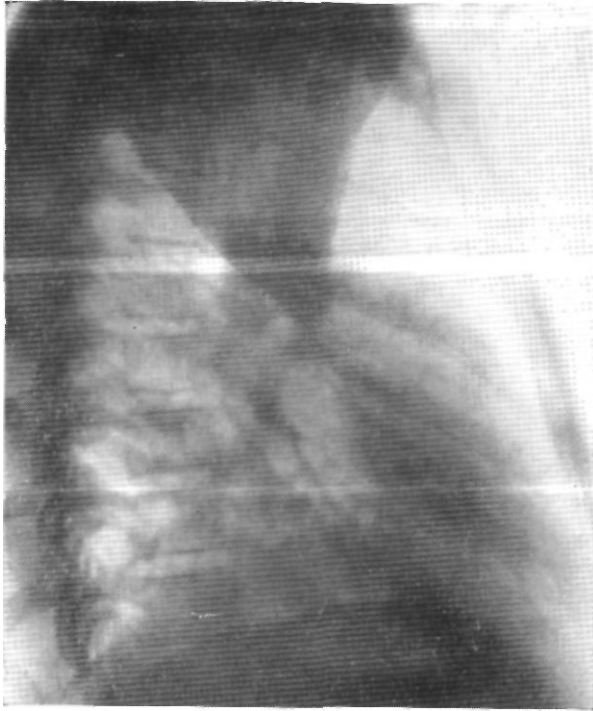


Рис. 81. Тот же больной. Боковая рентгенограмма правого легкого. Ателектаз верхней доли.

Анализы крови и мочи в пределах нормы. При исследовании показателей внешнего дыхания отмечено снижение жизненной емкости легких до 50% должной и максимальной легочной вентиляции до 50,5% должной.

Рентгенологически выявлена картина опухоли правого главного бронха с ателектазом верхней доли, гиповентиляцией средней и нижней доли (рис. 80—82).

Операция 14/VIII 1963 г. Эндотрахеальный наркоз эфиром и закисью азота с переводом трубки в левый главный бронх по ходу операции. Задний доступ с резекцией VI ребра. Плевральная полость свободна. Верхняя доля в состоянии ателектаза, печеночной плотности. Нижняя и средняя доли резко вздуты, напряжены и в акте дыхания не участвуют. В корне легкого и в средостении множественные увели-

чонные лимфатические узлы мягко-эластической консистенции. В правом главном бронхе опухолевидное образование размером 2X1,5 см. Для решения вопроса о характере оперативного вмешательства произведена бронхотомия с выведением опухоли и аспирацией бронхиального секрета. Широко вскрыта медиастинальная плевра, перевязана и рассечена непарная вена. Выделены и взяты на держалки главный и промежуточный бронхи. После продольного рассечения меморанозной части трахеи и правого главного бронха из бронхиального дерева ас-

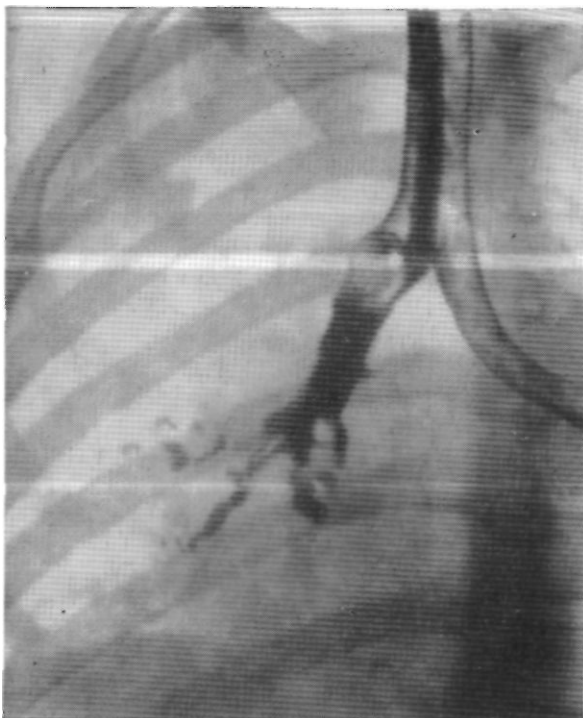


Рис. 82. Тот же больной. Прямая бронхограмма.  
В правом главном бронхе опухоль.

пиривано большое количество вязкого зеленоватого содержимого. Нижняя и средняя доли уменьшились в размерах, приобрели эластическую консистенцию. Установлено, что в устье правого верхнедолевого бронха имеется плотная опухоль синюшного цвета размером 2x1,5 см. Опухоль обтурирует просвет верхнедолевого и промежуточного бронхов. При срочном гистологическом исследовании участка опухоли подтвержден диагноз карциноида. После лигирования сосудов доли произведена верхняя лобэктомия с циркулярной резекцией главного бронха. Межбронхиальный анастомоз конец в конец. Наложены 3 узловых шва на мембранозную часть трахеи. Анастомоз герметичен, легкое полностью расправилось. Плевризация анастомоза. Два дренажа в плевральную полость. Швы на рану грудной клетки.

Гистологическое исследование препарата: карциноид с отдельными участками атипического роста. В легочной ткани картина хронической абсцедирующей пневмонии, пневмосклероза и бронхоэктазов.

Послеоперационное течение гладкое. Через 2 года после операции состояние мальчика хорошее.

В случаях бронхолегочного рака осмотром и пальпацией важно уточнить отсутствие распространения опухоли за пределы междолевых щелей, степень распространения по бронхиальной стенке, особенно в направлении устья 6-го сегментарного бронха, вовлечение крупных легочных сосудов и лимфатического аппарата. Для определения границ опухолевого роста мы широко применяем срочное гистологическое исследование. При сомнениях в целесообразности пластической операции у больных с достаточными функциональными резервами следует предпочесть пульмонэктомию, особенно слева. У больных с низкими резервами, которым полное удаление легкого противопоказано, хирургическая тактика должна определяться строго индивидуально.

#### ТЕХНИКА ИССЕЧЕНИЯ ПОДЛЕЖАЩЕГО УДАЛЕНИЮ УЧАСТКА БРОНХА И БРОНХИАЛЬНОГО ШВА

Пластические операции на крупных бронхах чаще применяются в сочетании с удалением верхней доли легкого. Поэтому мы считаем целесообразным изложить технику резекции бронха вместе с верхней лобэктомией.

В случаях верхней лобэктомии справа с циркулярной резекцией главного бронха у больных раком целесообразно предварительно перевязать и рассечь дугу непарной вены. После этого создаются лучшие условия для удаления лимфатических узлов средостения и наложения анастомоза.

При операциях слева под дугой аорты возникают трудности во время резекции проксимального отдела главного бронха и левого трахеобронхиального угла.

Для облегчения доступа к левому трахеобронхиальному углу можно произвести мобилизацию аорты по способу, описанному Monod, Babou, Kateb, Ghazi (1951). Мы, однако, применили мобилизацию аорты только один раз для удаления всего рубцово измененного левого главного бронха с последующим трахеобронхиальным анастомозом.

Больной К., 3 лет. Поступил 24/VII 1961 г. для оперативного лечения по поводу рубцового стеноза левого главного бронха. В июле 1960 г. мальчик перенес корь, после которой остался стойкий кашель.

В ноябре 1960 г. состояние ребенка ухудшилось: повысилась температура, усилился кашель. Поставлен диагноз пневмонии. В течение 2 месяцев проводилось стационарное лечение. В январе 1961 г. обнаружен ателектаз левого легкого.

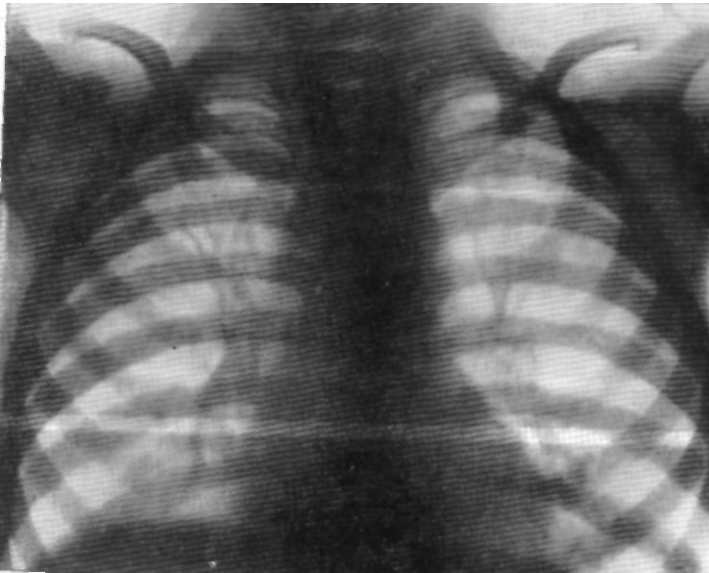


Рис. 83. Вольной К. Прямая рентгенограмма легких. Обструктивная эмфизема левого легкого.

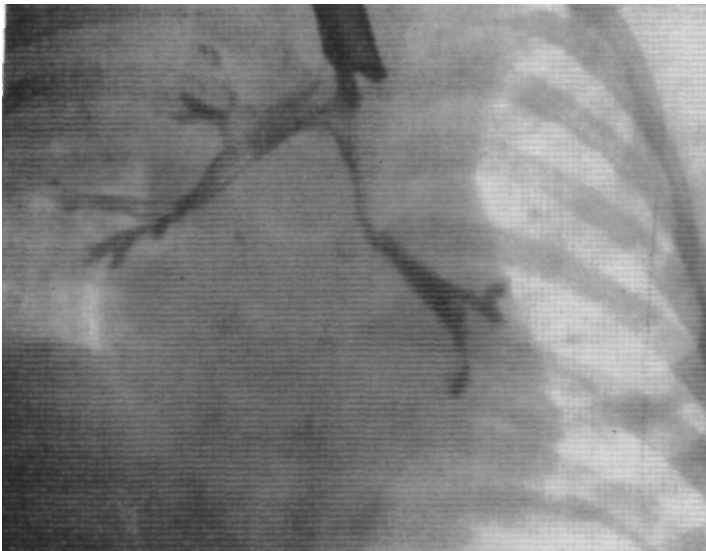


Рис. 84. Тот же больной. Бранхограмма. Стеноз левого главного бронха.

Во время бронхоскопии установлено, что просвет левого главного бронха заполнен казеозными массами. Диагностирован хронически текущий первичный туберкулез и начата химиотерапия. При второй бронхоскопии 31/1 1961 г. выявлено, что просвет левого главного бронха сужен вблизи устья верхнедолевого бронха. Заподозрен прорыв казеозного лимфатического узла в просвет левого главного бронха. Ввиду того что после возможного прорыва прошло небольшое время химиотерапия продолжена.

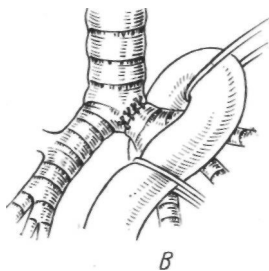
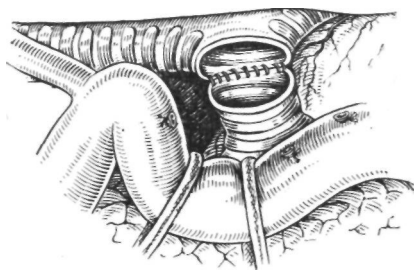
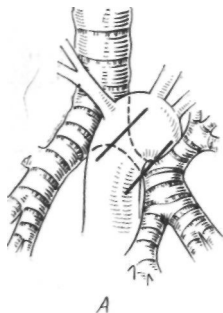


Рис. 85. Тот же больной. Мобилизация аорты для доступа к левому трахеобронхиальному углу. Схема. *А* — вид спереди. Локализация стеноза и линии пересечения бронха; *Б* — вид сзади. Аорта отведена латерально после рассечения межреберных артерий. Наложение анастомоза; *В* — вид спереди. Анастомоз наложен.

При третьей бронхоскопии 18/IV 1961 г. установлено, что в левом главном бронхе, около устья верхнедолевого бронха, имеется разрастание бледных грануляций, которые суживают его просвет. 19/VII 1961 г. во время четвертой бронхоскопии выявлено, что левый главный бронх сужен до 0,3—0,5 см за счет грануляций и рубцовой ткани на задней стенке.

За время лечения ребенок получил стрептомицина 4 г, фтивазида 90 г, ПАСК 472 г.

Мальчик бледный, пониженного питания. Шейные и подчелюстные лимфатические узлы несколько увеличены. Дыхание везикулярное с жестковатым оттенком слева. Тоны сердца ясны. Пульс 80 ударов в минуту. На фонокардиограмме первый тон ослаблен, второй тон усилен над легочной артерией. Анализы крови без отклонений от нормы.

В мокроте микобактерии туберкулеза не найдены.

При рентгенологическом исследовании отмечена обструктивная эмфизема левого легкого (рис. 83).

На бронхограмме выявлено сужение левого главного бронха на протяжении от бифуркации трахеи до устья верхнедолевого бронха (рис. 84). При пятой бронхоскопии установлен рубцовый стеноз левого главного бронха.

2/VIII 1961 г. произведена операция под эндотрахеальным наркозом триленом и записью азота, с переводом в ходе операции интубационной трубки в правый главный бронх. Левосторонняя боковая торакотомия через ложе резецированного IV ребра. Плотность плевры свободна. Разделены небольшие сращения

между куполом плевральной полости и верхней долей легкого. В 1—2-м сегменте хрящевой плотности участок, расцененный как фиброателектаз. Остальные сегменты легкого без явной патологии. Произведена мобилизация аорты на участке от места отхождения левой подключичной артерии до уровня корня легкого. Для этого выделены, перевязаны и рассечены отходящие на этом отрезке левые и правые межреберные и пищеводные артерии. Мобилизованная аорта взята на 2 резиновые держалки и отведена латерально (рис. 85). Левая легочная артерия острым путем выделена из рубцов на отрезке от артериальной связки до отхождения сегментарных ветвей, взята на держалку и отведена медиально. Стенозированный главный бронх отпрепарирован острым путем от бифуркации трахеи до деления на бронхи верхней и нижней доли. На область бифуркации трахеи и деления главного бронха наложены швы-держалки. Стенозированный бронх длиной 27 мм с прилежащими лимфатическими узлами иссечен. Интубационная трубка из трахеи продвинута в правый главный бронх. Наложен бронхотрахеальный анастомоз узловыми нейлоновыми швами на атравматических иглах. Анастомоз герметичен. Левое легкое полностью расправилось, кроме участка фиброателектаза в верхней доле, который клиновидно иссечен с помощью аппарата УКЛ-40. В плевральную полость введены 2 дренажа. Швы на рану грудной клетки.

Бронхоскопия: линия анастомоза ровная, сужения нет, края слизистой оболочки хорошо адаптированы.

Послеоперационное течение без осложнений.

Значительно чаще для облегчения доступа к левому трахеобронхиальному углу мы пользуемся более простым приемом. Он заключается в широкой мобилизации главного бронха до бифуркации трахеи, оттягивании легкого латерально и наложении под дугой аорты на область карины и бронх проксимальное предполагаемой линии резекции 2 швов-держалок, при помощи которых затем низводят в рану культю бронха. Этого вполне достаточно для резекции обширных отрезков левого главного бронха.

Подлежащую удалению долю легкого необходимо полностью мобилизовать. Соответствующие сосуды — артерии и вены — обрабатывают так же, как и при обычной лобэктомии. Для этого вскрывают медиастинальную плевру сзади от диафрагмального нерва и с помощью длинного анатомического пинцета, узких изогнутых ножниц и тугих марлевых тупферов препарируют сосуды корня доли. Лимфатические узлы и клетчатку отодвигают к легкому. Справа последовательно изолируют, перевязывают и рассекают между лигатурами ветви верхней легочной вены, передний ствол легочной артерии и артерию 2-го сегмента, слева — верхнюю легочную вену и все сегментарные артерии верхней доли.

Выделение сосудов нередко затрудняется резким склерозом клетчатки корня доли, плотными рубцами в случаях посттуберкулезного стеноза бронха, увеличенными лимфатическими узлами и воспалительным инфильтратом у больных раком.

После пересечения всех сосудов доли приступают к разделению междолевой борозды. При нередком отсутствии щели

между верхней и средней долями по границе предполагаемой борозды прошивают легочную ткань аппаратом УКЛ и выше шва отсекают верхнюю долю от средней.

Затем приступают к выделению бронхов. Вначале главный, а затем промежуточный (справа) или нижнедолевой бронх (слева) обходят диссектором либо зажимом Федорова и берут на резиновые держалки. Легочные сосуды, не подлежащие рассечению и мешающие хорошей экспозиции бронха, отводят в сторону с помощью держалок из ниппельной резины.

Бронхиальные сосуды — артерии и вены — мы ранее, как и другие хирурги, перед иссечением бронха перевязывали, а идущие вдоль мембранозной части бронха ветви блуждающего нерва пересекали. Прекращение кровотока по бронхиальным сосудам не сказывается явно на процессах регенерации в области межбронхиального анастомоза. Захватывание же в лигатуру крупных ветвей блуждающего нерва или их перерезка иногда вызывают серьезные парезы желудочно-кишечного тракта в послеоперационном периоде (В. С. Гамов, 1959). В последнее время мы изменили методику и по возможности сохраняем как бронхиальные сосуды, так и крупные ветви блуждающего нерва. Это изменение представляется рациональным по нескольким соображениям. Во-первых, сохраняется хорошее кровоснабжение анастомозируемых отрезков бронхиального дерева. Во-вторых, не наблюдается послеоперационных парезов желудка и кишечника. Наконец, в-третьих, сохранение кровотока по бронхиальным сосудам может предупредить гангрену легкого в случаях, когда одновременно выполнена резекция легочной артерии, осложнившаяся послеоперационным тромбозом сосудистого анастомоза.

Для сохранения бронхиальных сосудов и крупных ветвей блуждающего нерва их вместе с окружающей клетчаткой аккуратно отделяют от мембранозной части бронха и отводят в сторону с помощью 1—2 толстых нитей или держалок из ниппельной резины. Вагальные ветви к удаляемой верхней доле пересекают ножницами.

Необходимость резекции бронхиальных сосудов и ветвей блуждающего нерва возникает при их прорастании раковой опухолью или при наличии рубцов. В этих случаях артерии и вены выше и ниже опухоли или рубца выделяют диссектором и перевязывают, а нервы пересекают.

Перед циркулярным иссечением пораженной части бронха на края будущих центральной и периферической культи накладывают по 2 шва-держалки. Желательно пользоваться атрауматической иглой. Характер шовного материала безразличен, но предпочтительны тонкие и гладкие нити. Иглу проводят через наружные слои стенки бронха, отступя на 1 см от линии намечаемых разрезов.

В случаях правосторонних операций с полным иссечением главного бронха и части трахеи проксимальные швы-держалки накладывают на боковую стенку трахеи, область карины или медиальную стенку левого главного бронха. При резекции правого трахеобронхиального угла и карины выделяют и берут на резиновую держалку нижний отрезок трахеи.

Перед иссечением подлежащего удалению участка бронха анестезиолог выключает легкое из вентиляции. Под бронх подводят изолирующие марлевые салфетки, производят тщательный гемостаз. Пересечение бронха производят вначале центрально, а затем у периферии. При этом зияющая центральная культя является ориентиром, помогающим более правильно выбрать направление обычно необходимого косо́го пересечения бронха на периферии для уменьшения несоответствия бронхиальных просветов. Хрящевую часть бронха лучше рассекать скальпелем при разведенных держалках и потягивании за легкое. Мембранозную часть рассекают ножницами. Линия первого, центрального, разреза бронха должна проходить между хрящевыми кольцами ближе к дистально расположенному хрящу. При косом пересечении периферического отдела это пожелание невыполнимо.

Во время формирования периферической культи промежуточного бронха справа и нижнедолевого бронха слева необходимо оставить участок бронхиальной стенки длиной не менее 2—3 мм проксимальнее устья 6-го сегментарного бронха. В случае более низкого отсечения этот бронх в процессе наложения анастомоза может быть стенозирован.

После резекции бронха при операциях по поводу рака целесообразно подвергнуть края резецированного бронха срочному гистологическому исследованию с целью проверки радикальности сделанного иссечения. Из просветов обеих бронхиальных культи тщательно отсасывают слизь, кровь. Это нужно делать отдельным отсосом с узким наконечником и боковыми отверстиями, который затем считают загрязненным и уже не применяют для других целей. Часто заводить отсос в просвет бронхов нежелательно, так как при этом травмируется слизистая оболочка. Важно не допускать затекания крови в бронхиальное дерево. Для этого периодически меняют ограничительные марлевые салфетки и другим отсосом постоянно аспирируют кровь вблизи вскрытых бронхов. Мелкие кровоточащие сосуды лигируют или прижигают гальванокаутером. Диатермокоагуляция униполярным электродом нежелательна, так как она сопровождается значительной зоной некроза тканей.

При небольшой разнице просветов подлежащих сшиванию бронхов наложение анастомоза конец в конец выполняется без особого труда с использованием обычного в подобных слу-

чаях хирургического приема — узловые швы на центральной культуре накладывают на несколько большем расстоянии один от другого, чем на периферической. При значительном несоответствии просветов этот прием несостоятелен, так как бронх является достаточно ригидным образованием, весьма отличающимся от мягких полых органов или сосудов. В этих случаях В. С. Северов (1963) образует дубликатуру из мембранозной части бронхиальной культи большего диаметра. Он считает этот метод простым и наименее травматичным. По мнению В. С. Северова, для формирования дубликатуры из мембранозной стенки бронха не требуется длинной центральной культи, а дополнительное утолщение этой стенки анастомоза создает лучший герметизм швов. Мы не применяли его методику, по полагаем, что она может быть использована.

Vanpeperstraeten (1957), Piescu, Capitina, Niculescu, Giurgiu (1960) для устранения несоответствия диаметров бронхов предлагают производить клиновидную резекцию хрящевой стенки культи бронха большего диаметра. Клиновидный дефект ушивают в поперечном направлении к оси бронха и, таким образом, соответственно суживают его просвет. После проверки в эксперименте мы пришли к заключению, что этот способ нецелесообразен ввиду возникающей деформации бронха и трудности создания полного герметизма в области швов.

Значительно лучше иссекать участок в форме клина из мембранозной стенки культи бронха большего диаметра. При этом чем шире основание удаляемого клипа, соответствующее краю культи, тем более сузится просвет после ушивания образовавшегося треугольного дефекта в поперечном к оси бронха направлении (рис. 86). Удаление клина из мембранозной стенки не сопровождается деформацией бронха, а в области швов всегда можно добиться полного герметизма. Поэтому мы считаем эту методику лучшей.

Из многочисленных шовных материалов, применявшихся для наложения бронхиальных анастомозов, в наибольшей степени оправдывают себя медленно рассасывающийся хромированный кетгут и тонкие пластмассовые нити. Мы в основном пользуемся хромированным кетгутом (Л° 0 или № 1) и орсилоном (№ 1). В последнее время мы чаще применяем орсилон. Этот нерассасывающийся материал вызывает минимальную реакцию тканей, в то время как сам факт рассасывания хромированного кетгута неизбежно связан с определенной тканевой реакцией. Преимущество тонких монолитных пластмассовых нитей перед рассасывающимися материалами для шва трахеи в эксперименте показал Ю. Е. Выренков (1965). Желательно шить круглой атрауматической иглой. Режущая игла, в том числе атрауматическая, оставляет в стенке бронха отверстия, через которые может просачиваться воздух.

При наложении бронхиального шва мы захватываем межхрящевую часть и примерно половину ширины хрящевого кольца или только межхрящевую часть. Нити нужно проводить через все слои стенки бронха, но слизистую оболочку

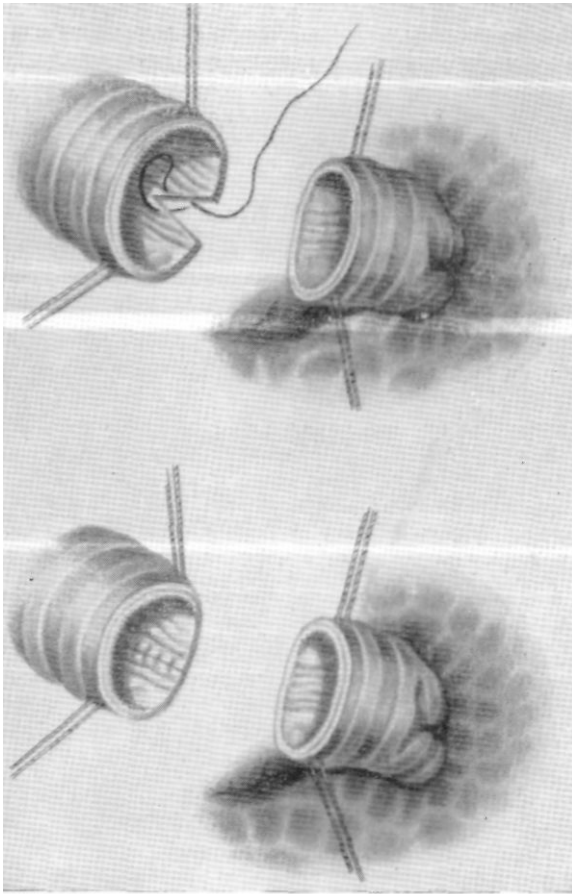


Рис. 86. Удаление клипа из мембранозной части бронха для сужения его просвета.

лучше захватывать минимально. При завязывании шва она будет в большей или меньшей степени прорезана, поэтому со стороны просвета нить почти не видна. В этом легко убедиться как при осмотре задней стенки анастомоза со стороны просвета бронхов во время операции, так и при контрольной послеоперационной бронхоскопии. Расстояние между швами

3—4 мм. Все узлы завязывают только снаружи, так как их расположение в просвете бронха задерживает эпителизацию линии анастомоза и может быть причиной разрастания грануляционной ткани.

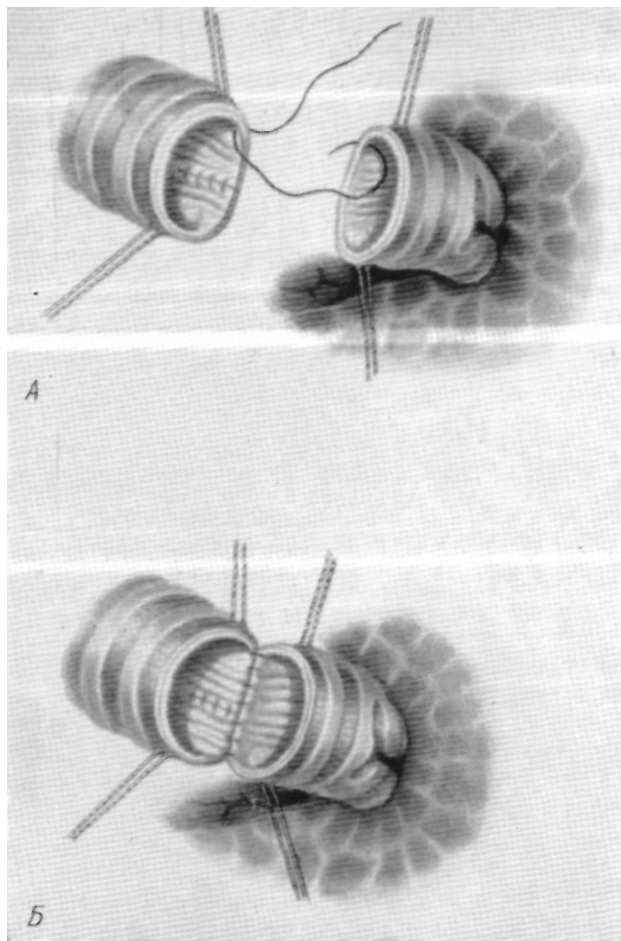


Рис. 87. Этапы наложения межбронхиального анастомоза.

*А* — наложение первого шва по границе хрящевой и мембранозной части; *Б* — швы на заднюю стенку наложены.

Наложение анастомоза удобнее начинать с угла между хрящевой и мембранозной частью стенки бронха. Первый шов накладывают на хрящевую стенку. Поочередно накладывают

и тотчас после наложения завязывают все швы на заднюю и\* боковые стенки. При этом стараются минимально травмировать стенку бронхов и тщательно следят за точной адаптацией краев слизистой оболочки. Это является залогом хорошего»

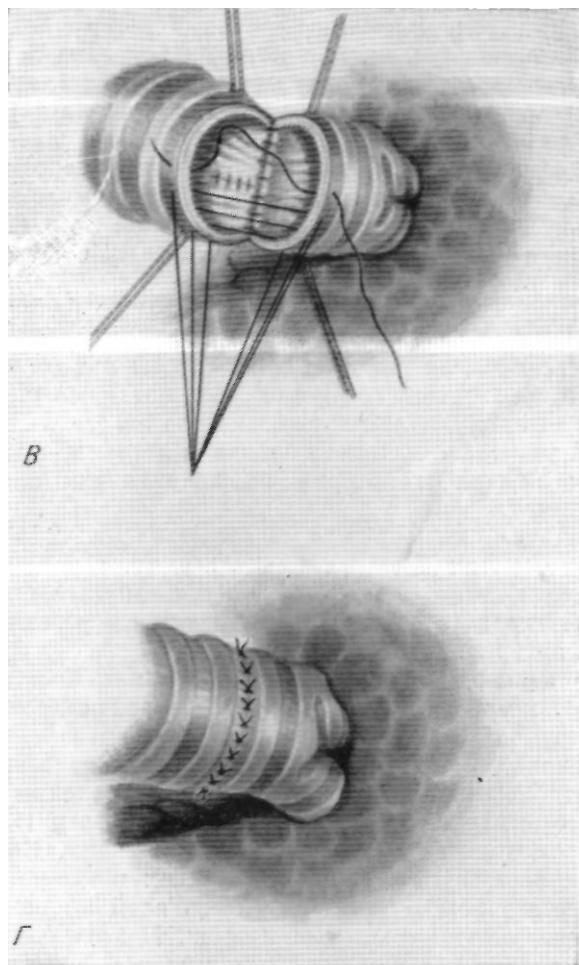


Рис. 87. Этапы наложения межбронхиального анастомоза.

*B* — наложение провизорных швов на переднюю стенку;  
*Г* — анастомоз закончен.

анастомоза. Передние швы лучше наложить как провизорные и затем все последовательно завязать, так как ригидность хрящевой стенки бронха не позволяет видеть слизистую оболочку

и точно локализовать выкол и вкол иглы изнутри. Число узловых швов, необходимых для наложения межбронхиального анастомоза, варьирует от 15 до 20 (рис. 87).

Схемы основных этапов удаления верхних долей правого и левого легкого с циркулярной резекцией главного бронха показаны на рис. 88—93.

В отдельных случаях, при которых показана лобэктомия с резекцией и пластикой бронха, выявляется необходимость краевой или циркулярной резекции легочной артерии. Функцию сосуда восстанавливают боковым швом, заплатой из ауто-вены или перикарда либо межартериальным анастомозом.

Боковой шов легочной артерии мы накладываем непрерывной орсилоновой нитью на атравматической игле (2 больных) или аппаратом для ушивания кровеносных сосудов УКС-25 (5 больных).

Комбинированную циркулярную резекцию бронха и легочной артерии при раке сделал Allison в 1952 г. В 1959 г. об аналогичных операциях на бронхе и легочной артерии у больных броихолегочным раком сообщили Johnston, Jones. Во всех случаях эти авторы удаляли верхнюю долю левого легкого с циркулярной резекцией главного бронха и легочной артерии; проходимость бронха и артерии восстанавливали анастомозами конец в конец.

Схемы этих операций представлены на рис. 94—95.

У 2 из наших больных броихолегочным раком удаление верхней доли левого легкого также сочеталось с циркулярной резекцией главного бронха и циркулярной резекцией левой легочной артерии.

После наложения межбронхиального или бронхотрахеального анастомоза анестезиолог начинает вентилировать легкое на оперируемой стороне и полиостью раздувает его. Плевральную полость заполняют теплым физиологическим раствором с антибиотиками. Путем повышения давления в системе наркозного аппарата до 40—50 мм рт. ст. проверяют под жидкостью герметизм анастомоза и легочной ткани. Как правило, просачивания газа нет и дополнительных швов не требуется. При недостаточном герметизме сквозь слой жидкости проходят хорошо заметные газовые пузыри. В этом случае накладывают дополнительные перибронхиальные швы и в обязательном порядке проводят плевризацию области соустья за счет медиастинальной плевры, перикардиального жира или непарной вены. Плевризация анастомоза, как показали наши экспериментальные исследования, благоприятствует гладкому течению репаративных процессов и предупреждает развитие ранней несостоятельности бронхиального шва.

При циркулярной резекции бронха в сочетании с частичным или циркулярным иссечением легочной артерии желает-

тельно разобщить межбронхиальный и межартериальный анастомозы. Для этой цели могут быть применены лоскут медиастинальной плевры на ножке или перикардиальный жир.

Выявленные повреждения легочной паренхимы тщательно герметизируют швами на атравматических иглах плевральными лоскутами — свободными и на ножке, которые фиксируют к дефектам висцеральной плевры клеем «циакрин» (М. И. Перельман, Г. И. Лукомский, В. Р. Белкин, 1965). При

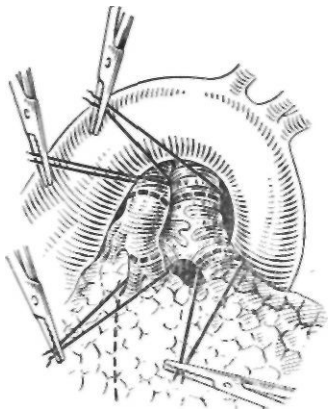


Рис. 94. Схема удаления верхней доли левого легкого с циркулярной резекцией главного бронха и легочной артерии. Показаны линии рассечения бронха и сосуда.

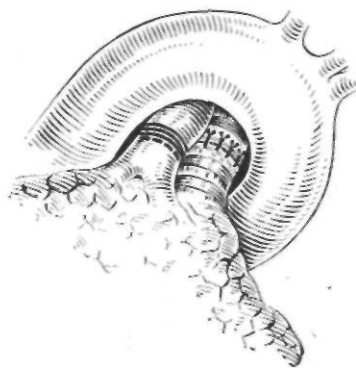


Рис. 95. Схема расположения межбронхиального и межартериального анастомозов под дугой аорты,

хорошем герметизме соустья и отсутствии подходящих плевральных лоскутов плевризировать область анастомоза не обязательно.

При аденоме или рубцовом стенозе иногда можно ограничиться клиновидной резекцией главного, промежуточного или нижнедолевого бронха. При бронхолегочном раке клиновидные резекции, которые мы иногда сочетали с лобэктомией в предыдущие годы, теперь нами почти не применяются, и предпочтение отдается циркулярному иссечению бронха.

Клиновидная резекция бронха производится без особых трудностей. После достаточной мобилизации бронхов проксимальнее и дистальнее участка предполагаемой резекции накладывают 2 шва-держалки, за которые ассистент удерживает бронх на время его резекции и пластики. Затем остроконечным скальпелем иссекают в виде клина участок резецируемого бронха и удаляют вместе с ним долю легкого. Образовавшийся дефект стенки бронха ушивают в поперечном направлении узловыми швами на атравматических иглах. Чтобы

избежать значительного сужения бронха в области резекции и добиться хорошей адаптации соединяемых краев, вначале накладывают один провизорный шов на середину дефекта и затем приступают к наложению узловых швов с краев (рис. 96).

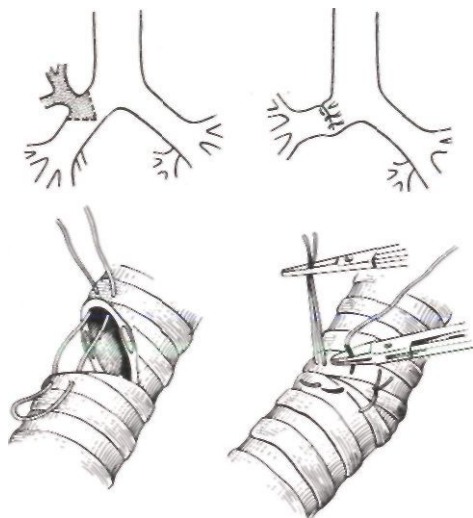


Рис. 96. Схема верхней лобэктомии с клиновидной резекцией бронха.

Очень широкое клиновидное иссечение стенки бронха нецелесообразно, так как после ушивания образующихся при этом больших дефектов возникают сужение и деформация бронха, а натяжение швов чревато опасностью развития их несостоятельности и бронхиального свища (рис. 97).

Gebaueг (работы 1949—1957 гг.) рекомендует замещать дефект стенки бронха специально подготовленным свободным кожным лоскутом с металлическим каркасом. Однако этот метод чреват серьезными осложнениями и не находит широкого применения. Поэтому есть все основания считать,

что при необходимости широкого клиновидного иссечения стен-

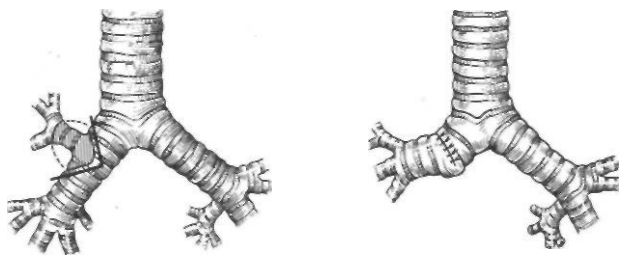


Рис. 97. Схема деформации бронха при обширной КЛИНОВИДНОЙ резекции.

ки бронха всегда лучше производить циркулярную резекцию<sup>4</sup>. Особенно следует избегать обширных клиновидных иссечений более узкого левого главного бронха, так как ушивание дефекта легко приводит к его деформации, а иногда к перегибу с закрытием просвета.

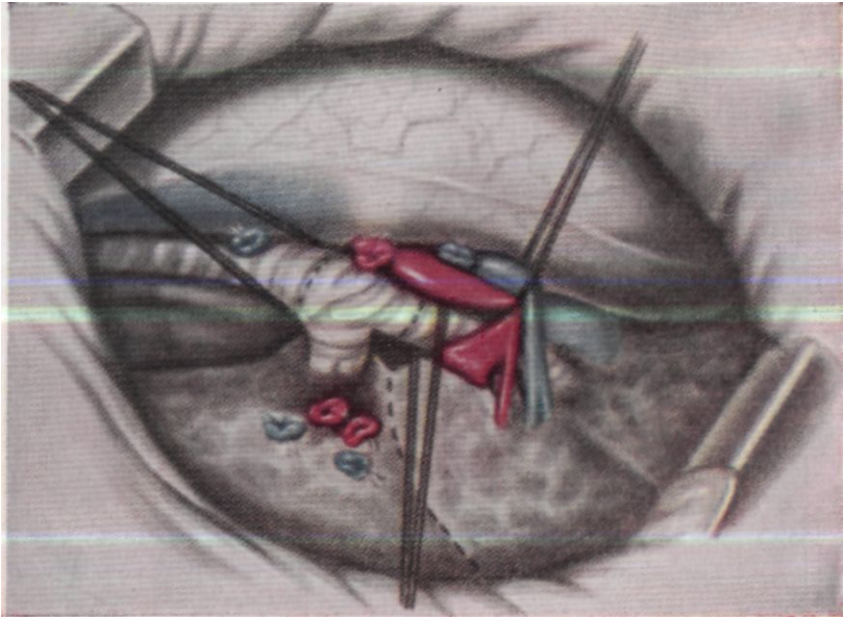


Рис. 88. Удаление верхней доли правого легкого с циркулярной резекцией главного бронха. Перевязаны и рассечены непарная вена и сосуды верхней доли. Главный и промежуточный бронхи взяты на резиновые держалки.

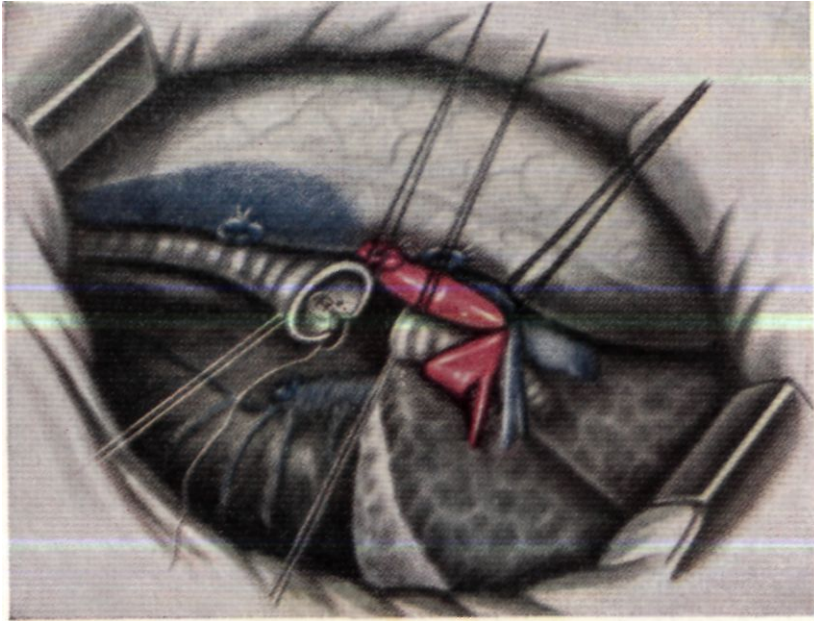


Рис. 89. Верхняя доля правого легкого с отрезком главного бронха удалена. На культи бронхов наложены швы-держалки. Культи главного бронха суживаются швами после иссечения клиновидного участка.

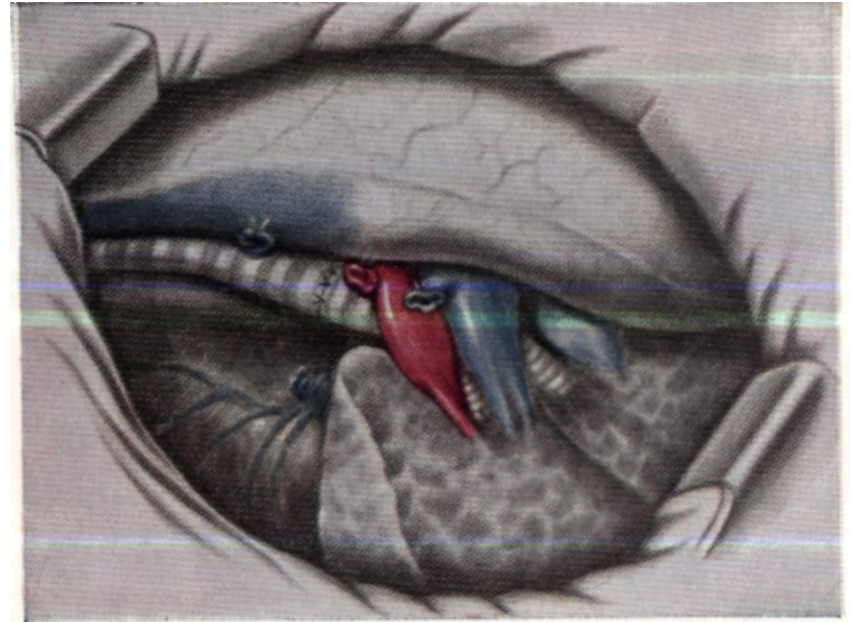


Рис. 90. Закончен межбронхиальный анастомоз.

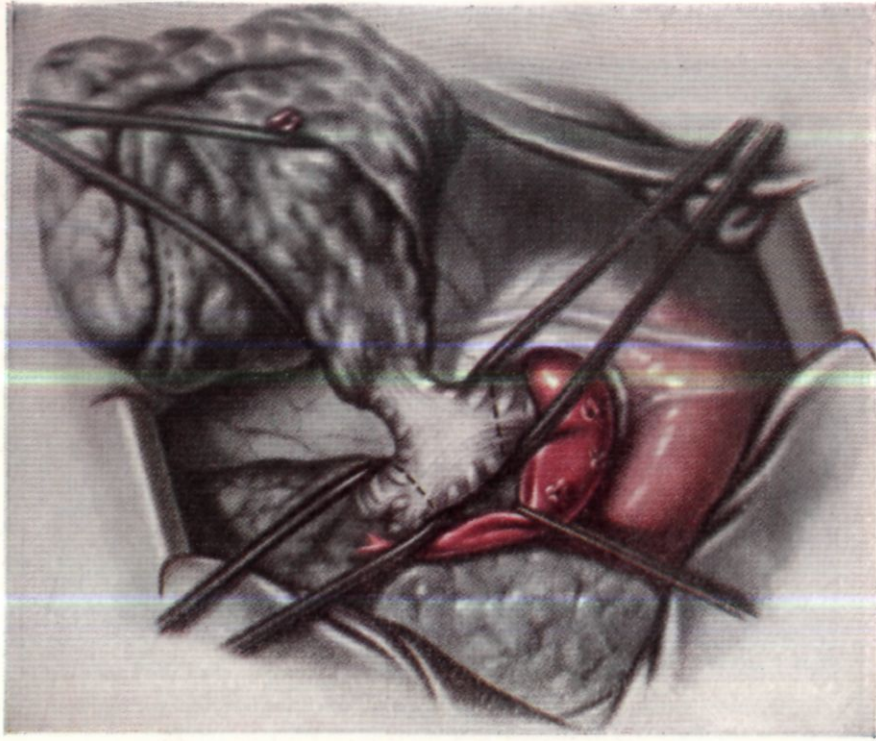


Рис. 91. Удаление верхней доли левого легкого с циркулярной резекцией главного бронха. Перевязаны и рассечены сосуды верхней доли. Легочная артерия отведена. Главный и нижнедолевой бронхи взяты на резиновые держалки.

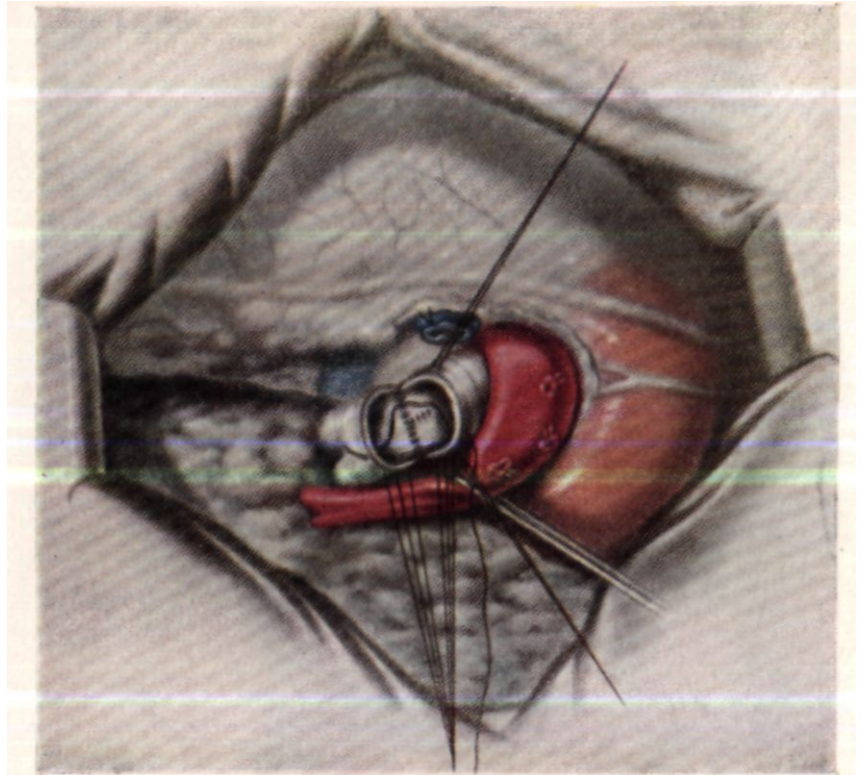


Рис. 92. Верхняя доля левого легкого с отрезком главного бронха удалена. На культях бронхов наложены швы-держалки. Формируется межбронхиальный анастомоз.

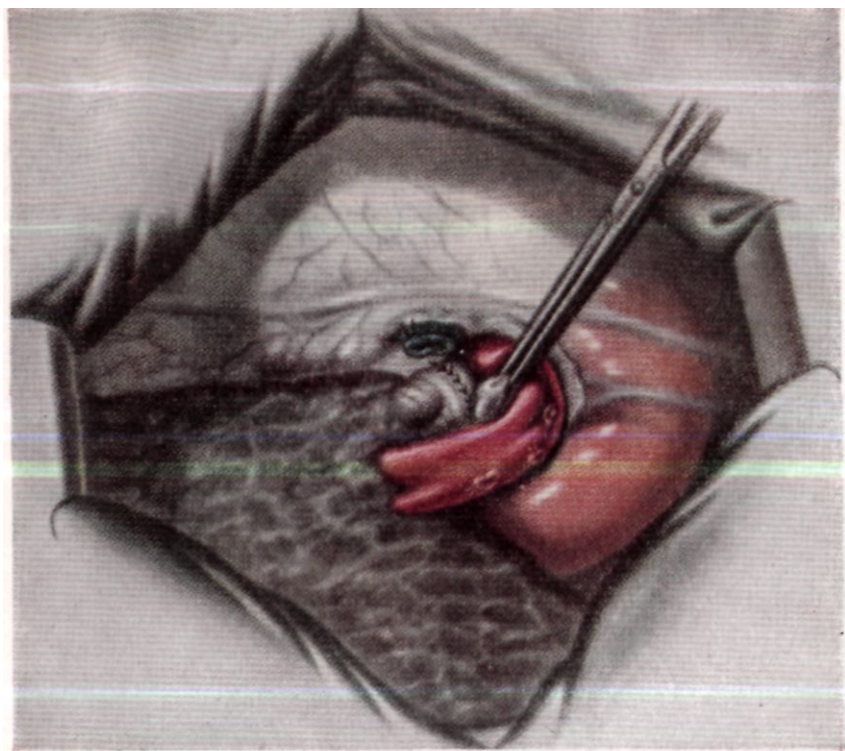


Рис. 93. Закончен межбронхиальный анастомоз.

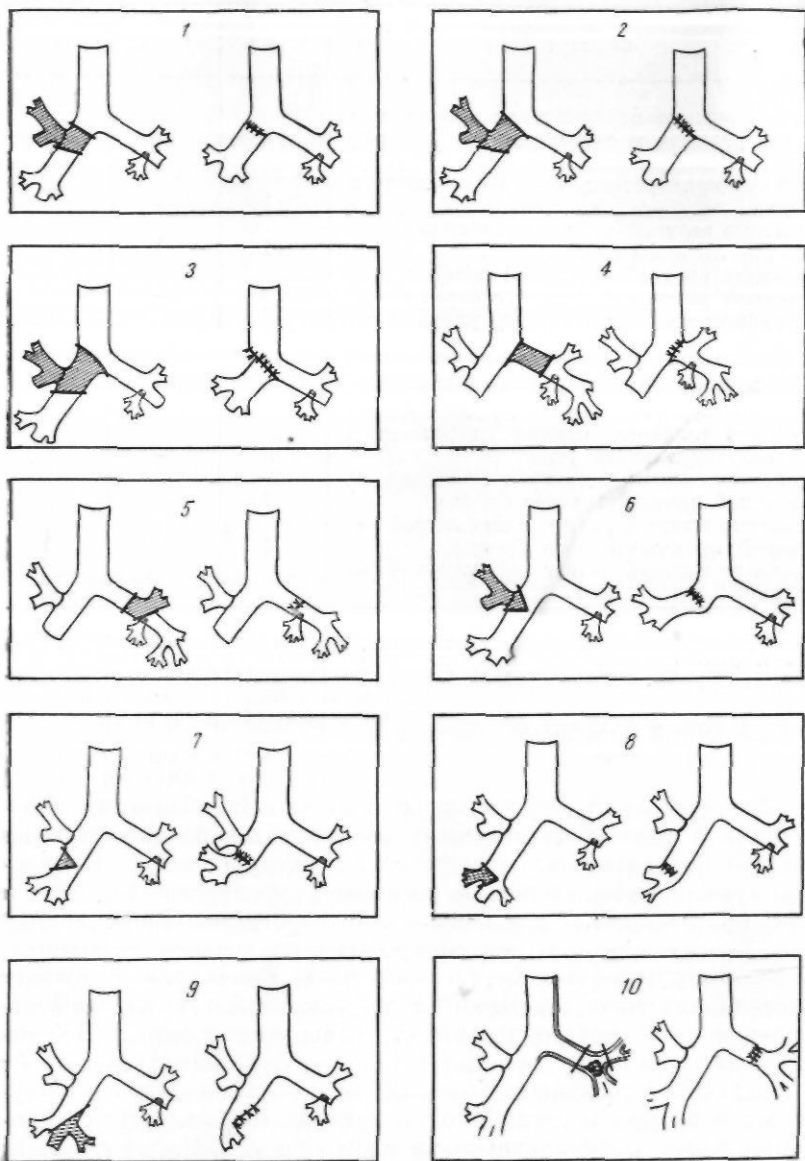


Рис. 98. Варианты пластических операций на бронхах, выполненные в клинике. Схема.

ТАБЛИЦА 19  
*Варианты пластических операций на бронхах*

Операция	Справа	Слепа	Всего
Восстановление проходимости бронха после его разрыва и окклюзии	1	2	3
Циркулярная резекция главного бронха		1	1
Клиновидная резекция промежуточного бронха	1		1
Удаление верхней доли с клиновидной резекцией главного бронха	11	1	12
Удаление верхней и средней долей с клиновидной резекцией главного бронха	2		2
Удаление верхней доли с циркулярной резекцией главного бронха	26	20	46
Удаление верхней и средней долей с циркулярной резекцией главного бронха	!		1
Удаление верхней доли с циркулярным иссечением главного бронха и резекцией трахеобронхиального угла	2		2
Удаление средней доли с клиновидной резекцией промежуточного бронха	2		2
Удаление нижней доли с клиновидной резекцией промежуточного бронха	1		1
Удаление нижней доли с циркулярной резекцией бифуркации главного бронха		1	1

Итого . . . **17**      **25**      **72**

В том числе:

с резекцией боковой стенки легочной артерии

**4**      **7**

с циркулярной резекцией легочной артерии

**2**      **2**

После верхней лобэктомии и особенно бнлобэктомии с резекцией бронха для создания лучших условий расправления легкого перевязывают и рассекают легочную связку. В плевральную полость вводят 2 резиновых дренажа — верхний и нижний с концевыми и боковыми отверстиями. Верхний дренаж вводят через шестое межреберье по средней подмышечной линии и тонким кетгутовым швом фиксируют к куполу плевральной полости. Нижний дренаж вводят в наддиафрагмальное пространство по задней подмышечной линии. Обе резиновые трубки при помощи стеклянного тройника соединяют с клапанным дренажем, который до окончания операции опускают в бутылку с дезинфицирующим раствором. После зашивания раны грудной клетки из плевральной полости шприцем Жане отсасывают через дренажи остатки воздуха и жидкость.

Варианты пластических операций на бронхах, произведенные нами в клинике, представлены в табл. 19 и схематически показаны на рис. 98.

ПОСЛЕОПЕРАЦИОННЫЙ ПЕРИОД  
И ЕГО ОСЛОЖНЕНИЯ

На течение послеоперационного периода влияют общее состояние больных до операции, компенсаторные возможности их сердечно-сосудистой и дыхательной систем, наличие сопутствующих заболеваний, объем и особенности операции на легком и бронхах, методика лечения.

У большинства больных общее состояние после пластических операций на бронхах соответствует таковому после частичных резекций легких.

Вскоре после выхода из наркоза больные становятся активными и начинают откашливать мокроту. Первые 2—3 дня в мокроте часто имеется небольшая примесь крови. Через 10—15 дней кашель и выделение мокроты обычно прекращаются. Гемодинамические показатели бывают стабильными. Выраженная одышка, как правило, не отмечается даже у больных с низкими показателями функции внешнего дыхания. На стороне операции иногда определяется некоторое укорочение легочного звука при перкуссии и ослабление везикулярного дыхания. При затрудненном отделении мокроты бывают рассеянные сухие и влажные хрипы, которые исчезают после дыхательной гимнастики и интенсивного откашливания. Температура в первые 5—6 дней после операции держится в пределах 37,5—37,8°.

Через 8—10 дней после операции больные активны, свободно ходят по палате и при этом не испытывают значительной одышки.

Средний срок пребывания больных в стационаре после пластических операций на бронхах с гладким течением составляет 30 дней.

Общие принципы лечения больных после пластических операций на бронхах такие же, как и после частичных резекций легких. Поэтому мы подробно не будем останавливаться на всех достаточно известных положениях, а рассмотрим лишь особенности послеоперационного периода, связанные именно с пластическими операциями на крупных бронхах.

Постоянную аспирацию остаточного воздуха и экстравазата из полости плевры, как правило, проводят с разрежением 30—40 мм рт. ст. в течение 2—3 суток. В первые сутки после операции через дренажи выделяется в среднем 300—400 мл экстравазата. При необходимости активная аспирация может быть продолжена до 4—5 суток.

Показанием для более продолжительного дренирования и отсасывания из полости плевры является медленное расправление легкого и просачивание воздуха из поврежденной легочной паренхимы.

Из медикаментозных средств применяют инъекции 1—2 мл 2% раствора промедола в первые 2—3 дня через 4—6 часов. В последующие 4—5 дней промедол назначают только на ночь. После инъекции промедола уменьшаются боли на стороне операции, что сказывается увеличением глубины дыхания и улучшением откашливания мокроты. От применения пантопона или морфина следует воздержаться, так как они уменьшают глубину дыхания и подавляют кашлевой рефлекс.

Для профилактики инфекционных осложнений можно назначать антибиотики широкого спектра действия до нормализации температуры. Предпочтительны препараты тетрациклинового ряда. В случаях операций по поводу туберкулезного поражения бронха или посттуберкулезного бронхостеноза применяют стрептомицин по 0,5 г 2 раза в сутки, препараты изоникотиновой кислоты (тубазид, фтивазид, метазид). Показания к применению противотуберкулезных препаратов второго ряда <sup>^</sup>бывают редко — только у бацилловыделителей с устойчивостью к препаратам первого ряда. Лечение противотуберкулезными препаратами продолжают 6—8 месяцев после операции. От применения стероидных гормонов мы предпочитаем воздерживаться вследствие их отрицательного действия на процессы репарации.

Главной особенностью послеоперационного периода у больных, перенесших резекцию бронха, является возможность нарушения проходимости анастомоза с развитием пшовентиляции или ателектаза легкого.

Для выявления этих осложнений нельзя полагаться только на физикальные данные: перкуссию и аускультацию. Необ-

ходимо применять рентгеноскопию или рентгенографию легких, а также бронхоскопическое исследование.

В результате бронхоскопий, выполненных в различные сроки после операций, наш сотрудник Р. С. Саркисян изучил динамику эндоскопической картины бронхиального анастомоза и выявил изменения, происходящие в бронхиальном дереве после пластических операций на бронхах.

Сразу же после окончания операции в области анастомоза, который имеет округлую или овальную форму, наблюдаются умеренная отечность и гиперемия слизистой оболочки с участками кровоизлияний различной величины. При хорошей адаптации краев и правильном наложении швов с захватыванием небольших участков слизистой оболочки линия анастомоза бывает ровной. Нити врезаются в слегка отечную слизистую оболочку или прорезают ее и поэтому через бронхоскоп не видны. В случаях, если бронх пересечен не по межхрящевому промежутку, а в косом направлении, заметны края хрящевых пластинок, которые выступают в просвет бронха.

Через 5—8 суток после операции слизистая оболочка бронха рыхлая, гиперемированная, легко кровоточит при дотрагивании тубусом бронхоскопа. Хрящевые кольца дифференцируются плохо.

По линии анастомоза в большинстве случаев видны пленки фибрина, частично суживающие его просвет. Фибринозные наложения имеют рыхлый характер, легко снимаются ватным тупфером. После удаления этих фибринозных пленок на отдельных участках, особенно в мембранозной части, можно видеть развитие грануляционной ткани. Эта грануляционная ткань легко кровоточит при дотрагивании. Если швы не захватывают слизистую оболочку, последняя обычно отделяется от подслизистого слоя и в виде фартука свисает в просвет бронха, частично стенозируя соустье. В области анастомоза и в дистальных отделах бронха всегда содержится вязкая, иногда кровянистая мокрота.

В более поздние сроки послеоперационного периода (15—30 суток) при гладком заживлении анастомоза еще сохраняются отечность и гиперемия слизистой оболочки бронха, особенно вблизи линии соустья. Фибринозные наложения обычно уже отсутствуют, и линия шва имеет вид нежного рубца, местами покрытого слизистой оболочкой. Нередко отмечается рост грануляционной ткани.

Для профилактики гиповентиляции и ателектаза вследствие нарушения проходимости бронхиального анастомоза необходимо широко использовать дыхательную гимнастику, вдыхание аэрозолей, 2% раствора двууглекислой соды и химопсина, чрескожную катетеризацию трахеи для стимуляции кашля и разжижения мокроты, лечебную бронхоскопию.

Чрескожную катетеризацию трахеи описали Gerber, Boehme (1964) под названием «трахеальной стимуляции». Применение этого способа в СССР с целью профилактики и лечения ателектазов после операции по поводу врожденных пороков сердца осуществили Т. М. Дарбинян с соавторами (1963), Ф. Р. Черняховский (1964).

В Научно-исследовательском институте клинической и экспериментальной хирургии чрескожная катетеризация трахеи применена и изучена Р. Н. Лебедевой и А. Г. Стецюком; (1965). Использовали следующую методику.

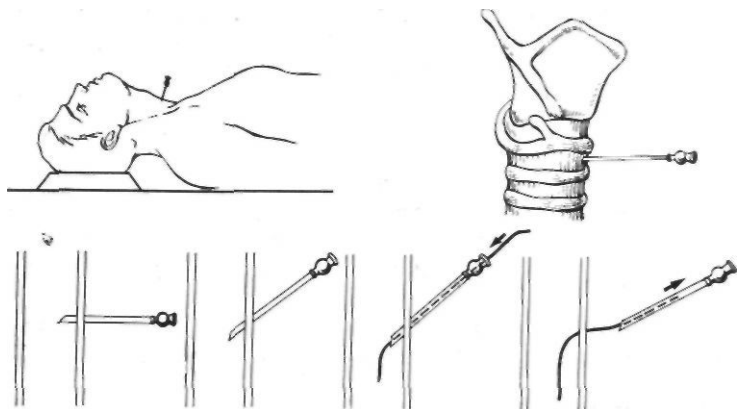


Рис. 99. Чрескожная катетеризация трахеи.

После анестезии 0,5% раствором новокаина кожи, подкожной и претрахеальной клетчатки медленно вводят в трахею 2—3 мл 0,5% теплого раствора новокаина. Для пункции трахеи применяют иглы с внутренним диаметром 1,5—2 мм. Предварительно рассекать кожу в месте предполагаемой пункции трахеи не рекомендуется. Прокол делают в сагитальном направлении между перстневидным хрящом и первым кольцом трахеи или между первым — вторым либо вторым — третьим трахеальными кольцами. Во избежание ранения задней стенки трахеи иглу после прокола ставят слегка косо, соответственно просвету трахеи (рис. 99). Через иглу в трахею вводят тонкий полиэтиленовый катетер, затем иглу извлекают. Катетер фиксируют к коже одним швом и оставляют в трахее на 2—5 суток. Более продолжительное пребывание катетера в трахее нежелательно вследствие опасности нагноения по ходу пункционного канала.

Помимо чрескожной катетеризации трахеи, при показании, может быть применена чрескожная катетеризация бронхов.

После прокола трахеи вводят через иглу гибкий мандрен, а затем по нему контрастный зонд, соответствующий № 5—6 сердечного зонда. Мандрен извлекают, а зонд под контролем рентгеновского экрана проводят в бронх. У 3 больных мы провели катетер за анастомоз. Этот метод не только позволяет стимулировать кашель, но и проводить аспирацию бронхиального секрета (рис. 100).

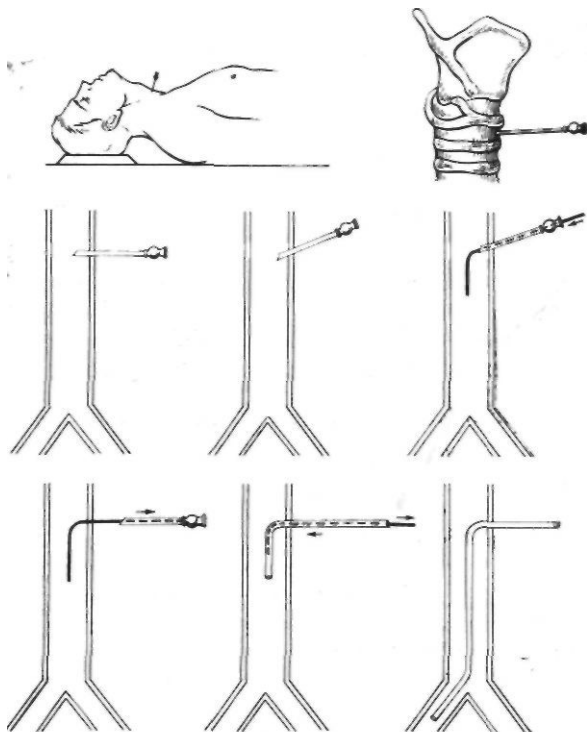


Рис. 100. Чрескожная катетеризация бронха.

Пребывание катетера в трахее не вызывает у больных существенных неприятных ощущений. Дыхание, речь и прием пищи остаются нормальными. Через катетер вводят щелочные и солевые растворы, протеолитические ферменты.

Введение растворов для стимуляции кашля и разжижения мокроты можно начинать уже через 1—2 часа после выхода больного из наркоза. В первый день стимуляцию проводят 6—8 раз с интервалом 30—50 минут. В последующие дни раствор вводят в трахею каждые 2—3 часа с перерывом 6—8 часов. Количество раствора, необходимого для стимуляции кашля, определяется индивидуально по реакции больного.

Обычно у паших больных применяли по 1—2 мл 4% раствора бикарбоната натрия, чередуя его с введением химопслна или трипсимуска, которые не только разжижают мокроту, но и обладают противовоспалительным действием. С профилактической и лечебной целью через катетер в трахею 2—3 раза в сутки вводят растворы антибиотиков (по 1,5—2 мл).

Катетеризацию трахеи можно проводить непосредственно перед операцией, сразу же после окончания операции и, при показаниях, в различные сроки послеоперационного периода.

В пластической хирургии бронхов у ослабленных больных с эмфиземой и хроническим бронхитом катетеризацию более целесообразно осуществлять перед операцией — во время вводного наркоза. При такой методике после иссечения отрезка бронха катетер можно провести под контролем зрения дистальнее бронхиального анастомоза и оставить его там на несколько дней.

Чрескожная катетеризация трахеи мало травматична и весьма эффективна. На нашем материале она была сделана у 15 больных. Гиповентиляции или ателектазов среди них не было. Поэтому есть основания считать, что этот метод после пластических операций на бронхах заслуживает широкого применения.

В связи с введением в практику чрескожной катетеризации трахеи мы в последнее время ограничили показания к профилактической бронхоскопии для удаления мокроты и фибриновых наложений из области анастомоза. Однако в более позднем периоде — через 15—20 дней после операции — бронхоскопическое исследование обязательно для контроля состояния бронхиального соустья. При этом может возникнуть необходимость в удалении обрывков слизистой оболочки и изредка выступающих в просвет бронха концов косо пересеченных хрящей, а также в прижигании грануляционной ткани и в удалении прорезавшихся лигатур.

При наличии гиповентиляции или ателектаза, которые не удается ликвидировать другими способами, бронхоскопию следует применять в обязательном порядке. Раннее удаление густой инфицированной мокроты и наложений фибрина, obturiruyuschih просвет соустья, является одним из главных мероприятий по профилактике осложнений со стороны легочной паренхимы и бронхиального анастомоза. Обычно в таких случаях для восстановления проходимости бронхиального дерева бывает достаточно одной, реже двух бронхоскопий. Так, по нашим данным, на 72 пластические операции на бронхах необходимость в бронхоскопии для ликвидации гиповентиляции и ателектаза возникла в 11 случаях. В 10 из них для восстановления проходимости анастомоза было достаточно однократной санации бронхиального дерева. Только в одном случае (верх- >

няя лобэктомия слева с циркулярной резекцией главного бронха и циркулярной резекцией легочной артерии) потребовалась двукратная бронхоскопия с аспирацией густой мокроты и удалением пленок фибрина из области анастомоза.

Частые бронхоскопии нежелательны, так как они утяжеляют состояние больных и могут травмировать соустье.

Эффективным способом профилактики и лечения гиповентиляции и ателектазов является трахеостомия. Она позволяет производить постоянное отсасывание мокроты и интратрахеальное введение необходимых медикаментов.

Принято различать профилактическую трахеостомию, которую производят сразу после окончания операции для предупреждения осложнений, и лечебную трахеостомию, выполняемую в различные сроки послеоперационного периода.

В легочной хирургии профилактическую трахеостомию обычно применяют больным с низкими показателями внешнего дыхания или с целью уменьшения давления в трахеобронхиальном дереве при кашле, если бронхиальную культуру не удается ушить достаточно надежно.

При резекции и пластике бронхов профилактическую трахеостомию чаще применяли не для предупреждения дыхательной недостаточности, а для уменьшения действия воздушной волны на анастомоз в момент кашля (Brewer, Bai, 1955; Hill, 1957; Vanpeperstraeten, 1957; О. М. Авилова, 1964). Однако наш опыт показал, что повышенное давление воздуха при кашле не грозит нарушением целостности анастомоза. Необходимо также учитывать, что трахеостомия как дополнительное оперативное вмешательство на воздухоносных путях может сопровождаться различными осложнениями, основным из которых является гнойный трахеобронхит. Поэтому мы в настоящее время отказались от так называемой профилактической трахеостомии, которую на первом этапе работы применили у 4 больных после пластических операций на бронхах. Как правило, достаточная санация бронхиального дерева может быть достигнута более простыми и безопасными методами — чрескожной катетеризацией трахеи и бронхов и бронхоскопией.

Неосложненное послеоперационное течение было у 49 наших больных.

В качестве примера приведем следующее наблюдение.

Больной С, 46 лет. Поступил 30/1 1965 г. с жалобами на сухой кашель, общую слабость и *быструю* утомляемость, боли в левой половине грудной клетки.

Диагноз: рак левого верхнедолевого бронха с преимущественно эндобронхиальным ростом, стадия II; ателектаз верхней доли левого легкого.

Операция 11/Н 1965 г. Эндотрахеальный наркоз фторотаном и записью азота с переводом трубки в правый главный бронх по ходу операции.

Боковая торакотомия слова по пятому межреберью. Верхняя доля III состоянии ателектаза, плотно спаяна с грудной стенкой. После разделения сращений установлено, что в области верхнедолевого бронха имеется плотная бугристая опухоль размером 6х6 см. В области средостения увеличенных лимфатических узлов не обнаружено. Верхняя доля мобилизована, лигированы и рассечены ее сосуды. Главный бронх, нижнедолевой бронх и левая легочная артерия взяты на резиновые держалки. После отведения легочной артерии в медиальном направлении главный бронх пересечен в строго поперечном направлении, нижнедолевой — слегка в косом направлении. Верхняя доля с отрезком бронха и увеличенными лимфатическими узлами удалена. Межбронхиальный анастомоз конец в конец узловыми швами из хромированного кетгута и орсилона. Анастомоз герметичен, нижняя доля хорошо расправилась. Антибиотики и два дренажа в плевральную полость. Швы на рану грудной стенки.

Контрольная бронхоскопия: края слизистой оболочки хорошо адаптированы, линия шва ровная, нити не видны. В просвете базальных сегментарных бронхов небольшое количество кровянистого содержимого.

Макропрепарат: доля уплотнена. Ткань 3-го сегмента серого цвета, бронхи заполнены гноевидной густой массой. Лимфатические узлы корня доли до 2х1,5 см, плотные, на разрезе серого цвета. Слизистая оболочка главного и долевого бронхов гладкая, бледно-серого цвета. Устье 3-го сегментарного бронха obturировано опухолью, которая прорастает область деления верхнедолевого бронха и врастает в легочную ткань.

Микроскопия: плоскоклеточный рак без ороговения, крупноочаговая пневмония с обширными очагами. В лимфатических узлах корня доли метастазы рака того же строения. В крае сечения бронха роста опухоли не обнаружено.

В первые сутки после операции состояние средней тяжести. Максимальное артериальное давление в пределах 110—115 мм рт. ст., пульс 100 ударов в минуту. Число дыханий в минуту 26—30. После дыхательной гимнастики при откашливании выделяется небольшое количество слизистой вязкой мокроты с примесью крови. За сутки по дренажам из плевральной полости выделилось 350 мл геморрагической жидкости с содержанием гемоглобина 20%. К концу первых суток над левой половиной грудной клетки отмечено укорочение перкуторного звука и ослабление везикулярного дыхания, влажные хрипы. Рентгенологически выявилась гиповентиляция оставшейся нижней доли левого легкого. В связи с этим под местным обезболиванием произведено чрезкожное дренирование трахеи для стимуляции кашля и введения протеолитических ферментов. Больной стал хорошо откашливать мокроту, исчезли признаки гиповентиляции нижней доли. Катетер из трахеи и дренажи из плевральной полости удалены через 3 суток после операции. Рентгенологически установлено полное расправление легкого. Состояние больного стало удовлетворительным, он свободно и глубоко дышал, хорошо откашливал мокроту. Над левым легким дыхание везикулярное. Артериальное давление стабильное. Частота пульса в пределах 96—92 ударов в минуту, число дыханий 20—25 в минуту. С 8-го дня после операции больной активен, свободно ходит по палате, глубоко дышит. Температура в течение всего послеоперационного периода нормальная.

Анализ крови на 2-й день после операции: НЬ 76%, эр. 4 600 000, л. 17 500, с. 82%, п. 6%, э. 1%, лимф. 8%, мой. 3%; РОЭ 18 мм в час. Индекс протромбина 63%, свертываемость крови 5 минут 30 секунд.

Через 6 суток после операции: НЬ 72%, эр. 4 380 000, л. 7400, с. 64%. п. 4%, э. 4%, лимф. 21%, мон. 7%; РОЭ 21 мм в час. К концу месяца

картина крови нормализовалась:  $\text{lib } 78\%$ , эр. 4 500 000, л. 4900, с. 59%, п. 1%, э. 6%, лимф. 22%, мон. 12%; РОЭ 5 мм в час!

В анализе мочи отклонений от нормы не было.

Через 30 суток после операции состояние пациента вполне удовлетворительное. Жалоб нет. Обе половины грудной клетки равномерно участвуют в акте дыхания. Перкуторно слева ясный легочный звук, дыхание везикулярное, хрипов нет. Пульс 82 удара в минуту, тоны сердца чистые. Артериальное давление 120/70 мм рт. ст. Число дыханий в минуту 20.

При рентгенологическом исследовании легочные поля прозрачные, срединная тень несколько смещена влево, левый купол диафрагмы приподнят. Имеются умеренно выраженные костодиафрагмальные сращения.

Бронхоскопия: левый главный бронх округлой формы, не сужен. По линии анатомоза нежный белесоватый рубец. Слизистая оболочка слегка отечна, бледно-розовой окраски. Просветы сегментарных бронхов расширены.

Рана грудной клетки зажила первичным натяжением. Выписан во вполне удовлетворительном состоянии.

На рис. 101 приведена карта послеоперационного периода.

Осложнения в послеоперационном периоде наблюдались у 23 больных. Частота осложнений при различных заболеваниях показана в табл. 20, а при различных вариантах операций — в табл. 21.

ТАБЛИЦА 20

*Частота послеоперационных осложнений при различных заболеваниях*

Диагноз	Число операций	Число больных с осложнениями	В том числе	
			выздоровело	умерло
Посттравматическая окклюзия бронха	3			
Туберкулезное поражение бронха	2			
Истотуберкулезный бронхостеноз	5	1	1	
Доброкачественные опухоли бронхов	13	3	3	
Бронхолегочный рак	45	19	12	7
Прочие	4			
Итого . . .	72	23	16	7

Как следует из табл. 20 и 21, частота и тяжесть осложнений в первую очередь зависят от характера заболевания, по поводу которого предпринимается операция. Так, на 45 операций по поводу рака осложнения в ближайшем послеоперационном периоде возникли у 19 больных и у 7 из них привели к летальному исходу. В то же время на 27 пластических операций по поводу посттравматической окклюзии главного бронха, доброкачественных бронхолегочных опухолей, туберкулез-

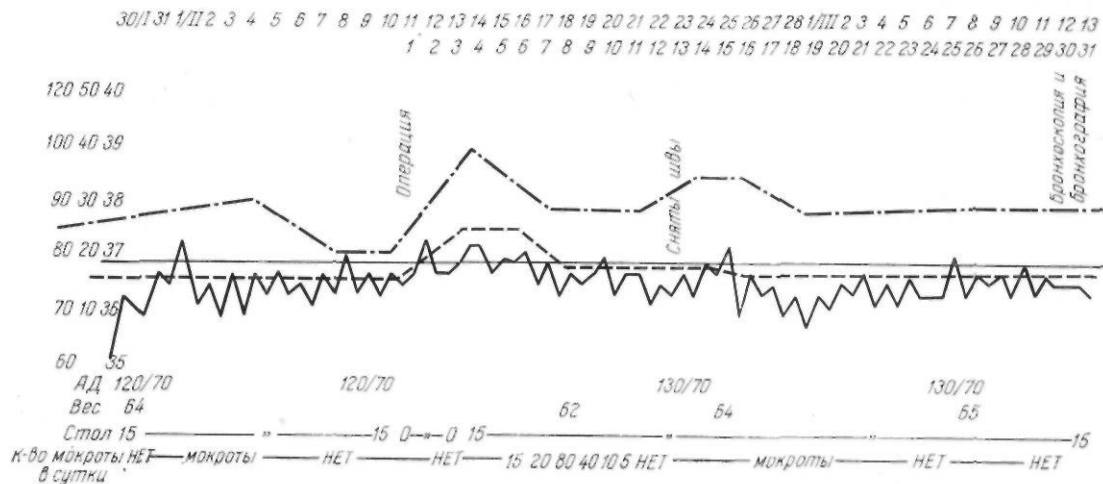


Рис. 101. Больной С, 46 лет. Удаление верхней доли левого легкого с циркулярной резекцией главного бронха по поводу бронхолегочного рака. Карта послеоперационного периода.

ТАБЛИЦА 21

*Частота послеоперационных осложнений при различных вариантах операций*

Операция	Число операций	Число больных с осложнениями	В том числе умерло
Восстановление проходимости бронха после его разрыва и окклюзии	3		
Циркулярная резекция главного бронха	1	—	—
Клиновидная резекция промежуточного бронха	1	—	—
Удаление верхней доли с клиновидной резекцией главного бронха	12	1	1
Удаление верхней и средней долей с клиновидной резекцией главного бронха	2	2	1
Удаление верхней доли с циркулярной резекцией главного бронха	46	17	5
В том числе:			
с резекцией боковой стенки легочной артерии	7	4	2
с циркулярной резекцией легочной артерии	2	2	—
Удаление верхней и средней долей с циркулярной резекцией главного бронха	1	1	
Удаление верхней доли с циркулярным иссечением главного бронха и резекцией трахеобронхиального угла	2	2	
Удаление средней доли с клиновидной резекцией промежуточного бронха	2		
Удаление нижней доли с клиновидной резекцией промежуточного бронха	1		
Удаление нижней доли с циркулярной резекцией бифуркации главного бронха	1		
Итого . . .	72	23	7

ного поражения бронхов и посттуберкулезного бронхостеноза осложнения были только у 4 больных и закончились выздоровлением.

Такое соотношение числа осложнений можно объяснить тем, что при наличии рака чаще приходится оперировать пожилых и ослабленных больных, которым необходимо выполнять расширенные операции, иногда с резекцией трахеобронхиального угла и легочной артерии.

В 19 случаях из 23 были осложнения со стороны бронхиальных анастомозов и легких, в 4 — со стороны плевральной полости и раны грудной клетки.

Необходимо отметить, что на 72 пластических операции на бронхах мы не наблюдали осложнений со стороны сердечно-сосудистой системы. Между тем при пульмонэктомии, которую обычно производят при верхнедолевых раковых опухолях, недостаточность кровообращения и дыхания является главной причиной неблагоприятных исходов (А. И. Савицкий, 1957; И. С. Колесников, 1960; И. А. Максимов, 1961, 1964, и др.).

Осложнения со стороны бронхиальных анастомозов и легких среди прочих осложнений после резекции и пластики бронхов привлекают наибольшее внимание. Bjork (1959) на 16 пластических операций с наложением бронхотрахеального анастомоза имел 7 осложнений, из них в 5 случаях — со стороны анастомоза. Paulson, Shaw (1960) на 27 пластических операций на бронхах отметили 11 осложнений, в том числе у 9 больных со стороны бронхиального соустья. На относительную частоту бронхолегочных осложнений после пластических операций на трахеобронхиальном дереве указывают Johnston, Jones (1959), В. С. Северов (1964) и др.

Характер наблюдавшихся нами бронхолегочных осложнений представлен в табл. 22.

Послеоперационные ателектазы на стороне операции были у 7 больных, в том числе у 4 больных при левосторонних операциях. В одном наблюдении на 2-й день после операции выявлен ателектаз средней доли справа после пластики бронха слева.

Своевременная диагностика ателектаза возможна только при тщательном рентгенологическом контроле. Рано выявленные ателектазы нельзя считать тяжелым послеоперационным осложнением. Для их ликвидации обычно достаточна чрескожная катетеризация трахеи со стимуляцией кашля.

Для профилактики гиповентиляции и ателектазов в послеоперационном периоде наиболее важны правильная интубация, предупреждение затекания крови в просвет бронха во время операции, наркоз с адекватной легочной вентиляцией, контрольная послеоперационная бронхоскопия, дыхательная гимнастика и, при показаниях, чрескожная катетеризация трахеи.

ТАБЛИЦА 22

*Бронхолегочные осложнения после резекции и пластики бронхов*

Осложнения	Число Сольных ослож- нением	В том число больные • рех групп			Умерло
		рак	доброка- чествен- ные опухоли	Трнхосте- Ної. тубер- кулезное поражение бронхов	
Ателектаз	7	5	2	—	
Абсцедирующая пневмо- ния	3	3		—	2
Крупозная пневмония	1	1	—	—	1
Разрастание грануля- ции по линии анасто- моза	3	3	—	—	—
Сужение анастомоза	1	—	—	1	—
Несостоятельность ана- стомоза	4	4		—	4
Итого ...	19	16	2	1	7

Пневмония на стороне операции после резекции и пластики бронха нередко заканчивается абсцедированием, вследствие чего является опасным осложнением.

На нашем материале послеоперационные пневмонии на стороне вмешательства были у 4 больных и у 3 из них осложнились абсцедированием. В результате 2 больных погибли в раннем послеоперационном периоде, а один больной после консервативного лечения выздоровел.

Все абсцедирующие пневмонии имели место в период освоения резекции и пластики бронхов.

Избыточный рост грануляционной ткани в области бронхиального анастомоза встречается относительно редко.

По наблюдениям Mathey et al. (1957) на 13 резекций бронха избыточное развитие грануляций в области анастомоза было в одном случае. Johnston, Jones (1959) на 98 резекций бронха избыточный рост грануляций отметили только в 2 наблюдениях. Vjdrk (1959), В. С. Северов (1964) не отмечают случаев обтурации анастомоза грануляционной тканью. В большинстве случаев описывают только небольшие участки грануляций вокруг некоторых лигатур.

Причинами избыточного развития грануляций являются излишняя травматизация и неправильная адаптация анастомозируемых отрезков бронха, натяжение швов по линии анастомоза, использование для бронхиального шва шелка или других крученых и плетеных нитей, инфицирование области анастомоза гнойной мокротой.

На нашем материале избыточный рост грануляций в области анастомоза был у 3 больных. У 2 из них в качестве шовного материала был частично использован шелк. У одного больного нельзя исключить натяжение линии швов, так как были резецированы весь главный бронх и правый трахеобронхиальный угол. После нескольких лечебных бронхоскопий с удалением и прижиганием грануляций 30% раствором азотнокислого серебра у всех 3 больных удалось *полностью* восстановить просвет анастомоза.

Примером может быть следующее наблюдение.

Больной К., 55 лет. Поступил 5/X 1964 г.

Диагноз: плоскоклеточный без ороговения рак правого верхнедолевого бронха с преимущественно перибронхиальным ростом, стадия III; ателектаз верхней доли правого легкого.

Операция 20/X 1964 г. Интубация трубкой Карленса. Наркоз хлороформом и закисью азота.

Боковая подмышечная торакотомия в пятом межреберье для решения вопроса об операбельности. Установлено, что средняя и нижняя доли мягкие, воздушные, хорошо вентилируются и не содержат каких-либо воспалительных или опухолевых уплотнений. Верхняя доля уменьшена в размерах, подтянута вверх. Третий сегмент ателектазирован. В корне верхней доли увеличенные лимфатические узлы. Один увеличенный плотный узел имеется в области средостения (верхний паратрахеальный). Расширен разрез грудной стенки. Сделано удаление верхней доли с циркулярной резекцией главного бронха и удалением доступных лимфатических узлов. Межбронхиальный анастомоз конец в конец узловыми швами из хромированного Лхетгута и шелка. При раздувании легкое *хорошо* расправилось. Имелось незначительное продувание воздуха по линии анастомоза. После наложения дополнительного прсибронхиального шва достигнута его полная герметичность. Плевризация линии пгва. Антибиотики и два дренажа в плевральную полость. Швы на рану грудной клетки.

Контрольная бронхоскопия; линия анастомоза ровная, в нижнедолевом бронхе небольшое количество сгустков крови.

Послеоперационное течение обычное, но больной плохо откашливал мокроту.

При бронхоскопии на 10-й день после операции па стенках трахеи и бронхов большое количество гнойной мокроты. Анастомоз свободно проходим. Местами по линии шва имеются гнойные пленки и грануляционная ткань.

Через 2 месяца после операции обнаружена гиповентиляция правого легкого. Бронхоскопией установлено наличие в правом главном бронхе слизисто-гнойного секрета. Просвет анастомоза obturирован грануляционной тканью. Произведено частичное удаление грануляций с последующим их прижиганием 30% раствором азотнокислого серебра. Удалены 3 шелковые лигатуры. В последующие 1/г месяца произведены 5 бронхоскопий с интервалом в 8—10 дней. Удалось полностью восстановить просвет анастомоза и добиться эпителизации рубца. Через 3/г месяца после операции больной выписан в удовлетворительном состоянии.

В приведенном наблюдении разрастание грануляций с obturацией просвета анастомоза было связано с применением шелка, а также с плохим откашливанием мокроты и гнойным бронхитом.

Оотурация анастомоза грануляционной тканью редко приводит к полному стенозу. Значительно чаще стеноз развивается вследствие хронического воспаления стенки бронха, туберкулезного панбронхита или дегенерации бронхиальных хрящей, особенно при левосторонних резекциях.

Vjork (1959) на 16 резекций по поводу посттуберкулезных поражений наблюдал сужение анастомоза в 4 случаях, из них в 3 — при левосторонних резекциях. По мнению автора, одной из причин более частого развития стеноза слева является наличие постоянного пульсирующего давления аорты на бронх. В результате могут наступить расхождение швов или дегенерация и размягчение хрящей бронха с последующим сужением его просвета.

Лечебная тактика при рстенозе зависит от степени стриктуры, протяженности поражения бронха и состояния легочной ткани. В случаях частичного сужения анастомоза следует проводить противовоспалительное лечение, а при наличии специфического поражения — антибактериальную терапию. При полном стенозе показано повторное хирургическое вмешательство. Операция может ограничиться иссечением стриктуры с последующим наложением нового межбронхиального анастомоза. При более обширном поражении бронха и легочной паренхимы единственно целесообразной операцией является пульмонэктомия.

Первую успешную операцию иссечения стриктуры бронхиального анастомоза сделал Gebauer в 1957 г. Vjork (1959) оперировал 2 больных с рстенозом через 3 месяца после резекции и пластики бронха по поводу посттуберкулезного сужения. У одного из них произведена резекция суженного участка бронха с межбронхиальным анастомозом. Больной выздоровел. В другом наблюдении по характеру поражения была показана пульмонэктомия. Во время операции больной погиб от кровотечения.

На нашем материале значительное сужение анастомоза (более чем на 7/3 первоначального диаметра бронха) было у одной больной, оперированной по поводу посттуберкулезного стеноза левого главного бронха.

Приводим это наблюдение.

Больная В., 27 лет. Поступила 6/VII 1964 г.

Диагноз: полный посттуберкулезный стеноз левого верхнедолевого и клапанный стеноз левого главного бронха, ателектаз верхней доли левого легкого.

Операция 31/VII 1964 г. Эндотрахеальный наркоз хлороформом с интубацией правого главного бронха по ходу операции.

Боковая торакотомия по пятому межреберью слева. Полость плевры частично облитерирована. Сращения разделены острым путем, кровотечение остановлено диатермокоагуляцией. Верхняя доля резко уменьшена, плотная. Нижняя доля воздушна, увеличена в объеме, с

небольшим количеством мелких и средних туберкулезных очагов, В корне легкого крупные лимфатические узлы, некоторые из них с казоозным некрозом и петрификатами.

Раздельно лигированы и рассечены сегментарные артерии и вена верхней доли. Бронх верхней доли, а также прилежащая часть главного бронха очень плотные и неэластичные. Сделана попытка удалить верхнюю долю с клиновидной резекцией главного бронха. При этом установлено, что в просвете бронха имелись густые казеозные массы. Верхнедолевой бронх непроходим из-за резкого утолщения стенки и отека слизистой оболочки. Стенка главного бронха на участке, прилежащем к верхнедолевому, толщиной до 4 мм, слизистая оболочка резко гиперемирована, шагренового вида. Сделана циркулярная резекция пораженной части главного бронха длиной около 4 см. Оказалось, что центральная культя имеет несколько утолщенную и хрупкую стенку, однако расширить удаление бронха в проксимальном направлении не представлялось достаточно безопасным. Культя главного бронха соединена с нижнедолевым бронхом на 3 мм выше устья  $V_6$  анастомозом конец в конец. Швы из хромированного кетгута узлами наружу, за исключением 3 задних швов. Нижняя доля хорошо расправилась, анастомоз герметичен. Антибиотики и два дренажа в плевральную полость. Швы на рану грудной стенки.

Послеоперационное течение без особенностей.

При бронхоскопии через 2 месяца после операции обнаружено циркулярное сужение анастомоза в результате разрастания грануляционной ткани. Произведено прижигание грануляций 30% раствором азотнокислого серебра. Через 3 месяца после операции анастомоз в форме эллипса диаметром до 4 мм, роста грануляций нет. Через год после операции состояние удовлетворительное, жалоб не предъявляет. Грудная клетка правильной формы, обе ее половины равномерно участвуют в дыхании. Слева при перкуссии легочный звук, дыхание везикулярное. Рентгенологических изменений не отмечено.

Наиболее тяжелым и опасным для жизни осложнением со стороны анастомоза является его недостаточность. На нашем материале недостаточность анастомоза наблюдалась у 4 больных, оперированных по поводу рака. У 2 из них была сделана пластическая операция на бронхе в сочетании с краевой резекцией легочной артерии, у одного иссечен весь правый главный бронх с наложением бронхотрахеального анастомоза.

По мнению большинства авторов, основной причиной недостаточности бронхиального анастомоза являются погрешности в оперативной технике. Имеют определенное значение объем резекции, своевременное расправление легкого, плевризация области соустья и правильное ведение послеоперационного периода.

У одного из наших больных недостаточность анастомоза выявилась на 4-е сутки после операции, у 3 — на 10—15-й день. Все больные погибли. Один раз при широком бронхиальном свище развились гангрена легкого и эмпиема плевральной полости; больной умер через 4/г месяца после операции при явлениях гнойной интоксикации. Трое больных умерли в сроки от 12 до 38 суток после операции от аррозийного кровотечения из легочной артерии.

В качестве примера приводим следующее наблюдение.

Больной М., 50 лет. Поступил 27/X 1964 г. с жалобами на общую слабость и быструю утомляемость, похудание, повышение температуры до 37,6—38°, сухой надсадный кашель, иногда с небольшим количеством слизисто-гноной мокроты, боли в суставах.

Считает себя больным с июля 1964 г. При поступлении истощен, бледен. Справа в верхних отделах грудной клетки легочный звук укорочен, дыхание ослаблено, выслушиваются крупнопузырчатые хрипы. Слева коробочный звук, везикулярное дыхание с удлиненным выдохом. Границы сердца расширены влево, тоны приглушены. Пульс 88 ударов в минуту, артериальное давление 120/80 мм рт. ст.

Анализ крови: НЬ 64%, эр. 4 040 000, л. 9800, с. 65%, п. 6%, э. 1%, лимф. 2%, мон. 26%; РОЭ 35 мм в час.

На электрокардиограмме — нерезко выраженные изменения миокарда.

При исследовании показателей внешнего дыхания обнаружена значительная гипервентиляция и кислородная задолженность (до 42%).

На рентгенограммах правый купол диафрагмы приподнят, трахея смещена вправо. Справа в верхней доле легкого опухоль размером 10x8 см с четкими бугристыми контурами и полостью в центре. На томограмме просвет правого верхнедолевого бронха сужен.

При бронхоскопии просвет правого верхнедолевого бронха obtурирован опухолью. Биопсия: плоскоклеточный рак без ороговения.

Диагноз: периферический полостной рак верхней доли правого легкого, стадия III.

Операция 16/XI 1964 г. Интубация трубкой Карленса. Эндотрахеальный наркоз хлороформом и закисью азота.

Подмышечная торакотомия справа по пятому межреберью. Польшть плевры свободна. Признаков неоиррабильности не установлено. Подмышечный разрез расширен и переведен в обычную боковую торакотомию. В верхней доле плотная, бугристая опухоль размером 10x8x8 см, частично спаянная с задней грудной стенкой. Опухоль прорастает верхнедолевой бронх в его дистальной части и инфильтрирует заднюю стенку главного бронха. Сращения разделены острым путем. Вскрыта медиастинальная плевра. Последовательно выделены паратрахеальные, трахеобронхиальные и бифуркационные лимфатические узлы. Перевязаны и рассечены непарная вена и сосуды верхней доли. Выделены и взяты на держалки главный и промежуточный бронхи. Нижняя ветвь легочной артерии с помощью резиновой держалки отведена медиально. Верхняя доля отсечена от средней носле прошивания легочной паренхимы УКЛ-60. Швы-держалки на трахею и промежуточный бронх. Главный бронх отсечен от трахеи в поперечном направлении, промежуточный пересечен в косом направлении на 1 см дистальнее устья верхнедолевого бронха. Между трахеей и промежуточным бронхом наложен анастомоз по типу конец в конец узловыми швами из хромированного кетгута. Все узлы завязаны снаружи. При наложении анастомоза отверстие в трахее сужено. Анастомоз герметичен, легкое хорошо расправилось. Антибиотики и два дренажа в плевральную полость. Швы на рану грудной клетки.

При микроскопическом исследовании опухоли — плоскоклеточный рак без ороговения. В лимфатических узлах явления гиперплазии. В крае сечения бронха роста опухоли не обнаружено.

Первые дни после операции состояние средней тяжести. Пульс 100—120 ударов в минуту, дыхание 26—28 в минуту. В легких рассеянные сухие и влажные хрипы. С трудом откашливает вязкую гнойную мокроту. Через 2 суток удалены дренажи. Через 3 дня после операции при контрольной бронхоскопии — гнойный трахеобронхит. Сос-

тояние ухудшилось. Через 10 дней после операции во время бронхоскопии обнаружено расхождение краев анастомоза на фоне резко выраженного гнойного трахеобронхита. Наложена трахеостома для аспирации гнойной мокроты из трахеи. На 12-й день после операции больной погиб при явлениях профузного легочного кровотечения.

Секция: распространенный правосторонний гнойный бронхит и сливная пневмония в средней и нижней долях; недостаточность швов трахеобронхиального анастомоза с почти полным расхождением его; гнойно-некротический порибронхит в области анастомоза; аррозия среднедолевой ветви легочной артерии с массивным кровотечением из нее; асфиксия; обтурация бронхов кровью; точечные кровоизлияния под эндокард и под эпикард; отек левого легкого; паренхиматозная дистрофия миокарда, печени, почек. Метастазов рака не обнаружено.

В данном наблюдении непосредственной причиной недостаточности анастомоза явился гнойный трахеобронхит. В результате развились сливная пневмония и расхождение швов анастомоза с последующим аррозионным кровотечением из легочной артерии.

Необходимо отметить, что аррозионное кровотечение является частым осложнением недостаточности бронхиального анастомоза. Об этом имеются упоминания в работах Johnston, Jones (1959), Paulson, Shaw (1960), В. С. Северова (1964) и др. На нашем материале из 4 больных с расхождением швов анастомоза 3 погибли в результате аррозии легочной артерии. Поэтому при значительном расхождении швов анастомоза не следует длительно проводить консервативную терапию, необходимо раньше ставить показания к экстренной повторной операции — пульмонэктомии.

Осложнения со стороны плевральной полости и грудной стенки мы наблюдали у 4 больных; у 2 был пневмоторакс на стороне операции, у 2 — нагноение раны. Все 4 выздоровели.

Пневмоторакс на стороне операции чаще возникает вследствие недостаточности бронхиального анастомоза. В таких случаях он обычно осложняется медиастинальной эмфиземой, эмпиемой и другими следствиями бронхиальной фистулы. Однако пневмоторакс может также развиваться при разрыве эмфизематозно измененной легочной ткани во время форсированного кашля.

В наших наблюдениях скопление воздуха в плевральной полости на 8—10-й день после операции было отмечено у 2 больных в возрасте 52 лет, оперированных по поводу рака легкого. По-видимому, причиной пневмоторакса был разрыв эмфизематозной буллы. Применено дренирование полости плевры с постоянной аспирацией в течение 7 суток. Последовало выздоровление.

Гнойные осложнения со стороны раны грудной стенки были у 2 больных, оперированных по поводу бронхолегочных опухолей. Нагноение ограничивалось мягкими тканями грудной стенки и закончилось вторичным заживлением ран.

БЛИЖАЙШИЕ И ПОСЛЕДУЮЩИЕ РЕЗУЛЬТАТЫ  
РЕЗЕКЦИИ И ПЛАСТИКИ БРОНХОВ

В отечественной и зарубежной литературе описано свыше 450 случаев резекции и пластики бронхов по поводу посттравматического и посттуберкулезного стенозов, доброкачественных и злокачественных бронхолегочных опухолей. По данным большинства авторов, ближайшие и отдаленные результаты свидетельствуют о высокой эффективности этих операций. Развитие грануляционной ткани в области соустья с последующим его стенозом бывает редко. Mathey et al. (1958), Paulson, Shaw (1960) на 63 резекции и пластики бронха развитие пострезекционного стеноза в отдаленные сроки наблюдали только у 2 больных. Vjork (1959) на 16 операций резекции и пластики бронха отмстил пострезекционный стеноз у 4 больных, причем 3 из них были оперированы по поводу туберкулезного поражения бронха.

Причинами избыточного роста грануляций и стеноза соустья Vjork считает применение неподходящего шовного материала (шелк), натяжение анастомоза и главным образом патологическое состояние стенки бронха.

В работе Johnston, Jones (1959) отмечается, что после 98 пластических операций по поводу бронхолегочного рака стеноз бронхиального соустья был лишь у одного больного.

Отдаленные результаты пластики бронхов при бронхолегочных опухолях зависят от гистологической структуры и распространенности опухоли. По материалам, которые опубликовали Crafoord (1944), Thomas (1956), Metras et al. (1958),

О. М. Авилова (1960), В. С. Северов (1965), резекция и пластика бронхов при аденоме является вполне радикальной операцией. Рецидивы и метастазы этой опухоли *после операции* не отмечались.

В случаях небольших плоскоклеточных раков с преимущественно эндобронхиальным ростом резекция и пластика бронхов по степени радикализма не отличается от пульмонэктомии. Согласно данным Mathey et al. (1958) и Daumet (1959), все 17 больных, оперированных по поводу ограниченного эндобронхиального рака, живут больше 2 лет без признаков рецидива и метастазов опухоли. В опубликованных наблюдениях Johnston, Jones (1959) выживаемость больных больше года после лобэктомии с резекцией бронха составляла 80%, а при «чистой» лобэктомии — 74%. После 65 пластических операций рецидив рака в области анастомоза авторы наблюдали у 2 больных.

В случаях компромиссных резекций бронха при наличии метастазов опухоли в лимфатические узлы корня легкого и средостения продолжительность жизни больных после операций значительно меньше. Большинство из них умирает в течение года от генерализации процесса.

Таким образом, результаты пластических операций на бронхах в основном зависят от характера заболевания и в меньшей степени — от варианта оперативного вмешательства.

На нашем материале непосредственные результаты резекции и пластики бронхов при доброкачественных бронхолегочных опухолях у 12 из 13 больных оценены как хорошие. Эти больные ко времени выписки из стационара не предъявляли жалоб. При рентгенологическом исследовании у них отмечалось полное расправление легкого на оперированной стороне без каких-либо очаговых или инфильтративных изменений. Бронхоскопический контроль показал хорошее состояние бронхиальных анастомозов. У одного больного непосредственный результат операции оценен как удовлетворительный. Удаление верхней доли легкого с циркулярной резекцией бронха было сделано у него *по поводу аденомы с ателектазом* и деструкцией доли и обтурацией просвета главного бронха. Ко времени выписки из стационара по линии бронхиального анастомоза имелся рост грануляций, а в нижней доле оставались ретенционные брoпхоэктазы.

Последующее систематическое наблюдение за больными в срок до 5 лет выявило отсутствие рецидивов или метастазов опухоли и хорошее состояние бронхиальных анастомозов. В настоящее время все больные, оперированные по поводу доброкачественных опухолей, чувствуют себя хорошо, жалоб не предъявляют, работают.

Результаты операций по поводу посттравматической окклюзии бронха, посттуберкулезного стеноза и бронхиального туберкулеза у 9 больных из 10 хорошие. У одной больной, оперированной по поводу посттуберкулезного бронхостеноза, в послеоперационном периоде выявлено сужение соустья более чем на  $\frac{1}{3}$  от первоначального диаметра бронха. Через год после операции стеноз не прогрессирует, вентиляция нижней доли левого легкого сохранена.

Особый интерес представляет изучение ближайших и последующих результатов пластических операций при бронхолегочном раке. Накопление и анализ соответствующих данных позволяют уточнить показания и противопоказания к резекции и пластике бронхов при верхнедолевых раковых опухолях.

Непосредственные результаты выполненных нами пластических операций при бронхолегочном раке представлены в табл. 23.

ТАБЛИЦА 23

*Непосредственные результаты лобэктомии и билобэктомии с резекцией и пластикой бронхов при раке*

Операция	Число операций	Исходы		
		хорошие	удовлетворительные	умерло
Лобэктомии с клиновидной резекцией главного бронха	6	5		1
Билобэктомия с клиновидной резекцией главного бронха	2	1		1
Лобэктомии с циркулярной резекцией главного бронха	34	28	1	5
В том числе:				
с циркулярной резекцией легочной артерии	2	1	1	
с краевой резекцией легочной артерии	7	4		3
Билобэктомия с циркулярной резекцией главного бронха	1	1		
Лобэктомия с циркулярной резекцией главного бронха и правого трахеобронхиального угла	2	2		—
Итого . . .	45	37	1	7

Из табл. 23 следует, что из 45 больных после пластических операций по поводу рака 37 выписаны в хорошем состоянии. У одного больного имелось незначительное сужение анастомоза в результате разрастания грануляционной ткани. Умерло в послеоперационном периоде 7 человек.

## Основные сведения об умерших больных

№ п/п	Инициалы	Пол	Возраст	Диагноз	Дата операции	Название операции	Продолжительность жизни после операции	Причина смерти по клинико-анатомическим данным
1	К.	Муж.	55 л.	Плоскоклеточный неороговевающий рак правого верхнедолевого бронха с преимущественно эндобронхиальным ростом. Стадия II. Ателектаз 3-го сегмента	14/II 1961 г.	Удаление верхней и средней долей с клиновидной резекцией главного бронха	7 суток	Гнойный трахеобронхит, двусторонняя абсцедирующая пневмония.
2	А.	Муж.	53 г.	Тот же	3/IV 1961 г.	Удаление верхней доли с клиновидной резекцией главного бронха. Трахеостомия	10 суток	Фибринозно-гнойный трахеобронхит. Абсцедирующая пневмония, гнойный перикардит.
3	М.	Муж.	50 л.	Плоскоклеточный неороговевающий полостной рак верхней доли правого легкого. Стадия III	6/XI 1964 г.	Удаление верхней доли правого легкого с циркулярной резекцией главного бронха и бронхотрахеальным анастомозом	12 суток	Гнойный бронхит, сливная среднедолевая и нижнедолевая пневмония справа. Несоостоятельность швов трахеобронхиального анастомоза с почти полным расхождением его. Аррозия среднедолевой ветви легочной артерии с массивным кровотечением из нее.
4	А.	Муж.	53 г.	Мелкоклеточный рак левого верхнедолевого бронха, стадия III. Ателектаз и деструкция 3-го сегмента	21/XII 1964 г.	Удаление верхней доли левого легкого с циркулярной резекцией главного бронха. Резекция обширного участка легочной артерии с краевым ушиванием	39 суток	Эмпиема с бронхиальным свищом, аррозийное кровотечение из легочной артерии.
5	С.	Муж.	51 г.	Плоскоклеточный неороговевающий рак правого верхнедолевого бронха с преимущественно перибронхиальным ростом, стадия II	14/IV 1965 г.	Удаление верхней доли с циркулярной резекцией главного бронха	5 суток	Правосторонняя нижнедолевая крупозная пневмония.
6	Д.	Муж.	62 г.	Плоскоклеточный неороговевающий узловой рак верхней доли правого легкого с выраженным раковым лимфангоитом, стадия II	11/II 1965 г.	Удаление верхней доли с циркулярной резекцией главного бронха	18 суток	Фибринозно-гнойный анастомозит. Аррозия ветви легочной артерии с массивным кровотечением из нее.
7	Д.	Муж.	47 л.	Плоскоклеточный неороговевающий рак правого верхнедолевого бронха с преимущественно эндобронхиальным ростом, стадия II. Ателектаз верхней доли	18/XII 1964 г.	Удаление верхней доли с циркулярной резекцией главного бронха Обширная резекция боковой стенки правой легочной артерии	140 суток	Бронхоплевроторакальный свищ, правосторонняя эмпиема. Левосторонняя абсцедирующая пневмония. Кахексия.

Как показали секционные данные, у всех умерших больных операции были сделаны достаточно радикально: бронх резецирован в пределах здоровых тканей, а в лимфатических узлах корня легкого и средостения метастазы опухоли отсутствовали.

Основные сведения об умерших больных приведены в табл. 24, а причины больничной летальности суммированы в табл. 25.

Основными причинами летальных исходов были несостоятельность межбронхиального или бронхотрахеального анастомоза с аррозийным кровотечением из легочной артерии и пневмония на стороне резекции, причем в 2 случаях с обширным абсцедированием. Из 7 летальных исходов 4 наступили после расширенных операций, когда наряду с резекцией бронха производили частичную резекцию трахеи, легочной артерии, перикарда и т. д.

По данным литературы, летальность после резекции и пластики бронха не превышает 8%. Daumet (1958) и Mathey et al. (1958) на 21 операции при бронхолегочном раке имели 4 летальных исхода, Johnston, Jones (1959) на 98 операций — 8 летальных исходов. В. С. Северов (1964) на 17 циркулярных и клиновидных резекций имел 3 летальных исхода.

Улучшение непосредственных результатов может быть достигнуто в первую очередь путем более строгой оценки показаний и противопоказаний к расширенным пластическим операциям при раке. Важно также дальнейшее совершенствование анестезии, оперативной техники и ведения послеоперационного периода.

Последующие результаты частичных резекций легких и пластики бронхов при раке изучены в сроки до 4<sup>1</sup>/<sub>2</sub> лет. Из 7 больных, оперированных 2—4<sup>1</sup>/<sub>2</sub> года назад, живут 3 человека. 3 больных, оперированных по поводу плоскоклеточного рака верхнедолевого бронха или его ветвей с метастазами в лимфатические узлы корня доли, умерли через 5 месяцев — один год после операции. Об одном больном сведений нет.

Причиной летального исхода у одного больного (через 5 месяцев после операции) были метастазы опухоли в мозг. Этому больному была произведена верхняя лобэктомия справа с циркулярной резекцией главного бронха и краевой резекцией легочной артерии. У второго больного, умершего через год после удаления верхней доли правого легкого с клиновидной резекцией главного бронха, имелся рецидив опухоли бронха. Третий больной умер через один год после удаления верхней доли правого легкого с клиновидной резекцией главного бронха. На секции были обнаружены метастазы в лимфатические узлы средостения и раковая кахексия. Область резекции бронха была в хорошем состоянии.

Из 29 больных, наблюдавшихся от 6 месяцев до 2 лет после операции, 25 находятся в удовлетворительном состоянии. У 2 больных обнаружены метастазы и у 2 — рецидивы опухоли.

ТАБЛИЦА 25

*Основные причины больничной летальности после лобэктомии и билобэктомии с резекцией и пластикой бронхов при раке*

Основная причина летального исхода	Число больных
Недостаточность бронхиального анастомоза, аррозионное кровотечение	3
Гнойный трахеобронхит, крупозная или абсцедирующая пневмония на стороне резекции	3
Бронхоплевроторакальный свищ, эмпиема	1
Недостаточность бронхиального анастомоза, аррозионное кровотечение	3
Гнойный трахеобронхит, крупозная или абсцедирующая пневмония на стороне резекции	3
Бронхоплевроторакальный свищ, эмпиема	1

Из больных с выявленными метастазами у одного через 4 месяца после удаления верхней доли правого легкого с циркулярной резекцией главного бронха обнаружены метастазы опухоли в головной мозг. Межбронхиальный анастомоз был в хорошем состоянии, не было также признаков внутригрудного метастазирования. У второго больного через год после удаления верхней доли правого легкого с клиновидной резекцией главного бронха по поводу мультицентрического узлового плоскоклеточного рака обнаружены метастазы опухоли в лимфатические узлы средостения.

Рецидивы рака у 2 больных были выявлены через год после операции в области главного бронха. У одного из этих больных была удалена верхняя доля с клиновидной резекцией главного бронха, у второго верхняя лобэктомия справа сочеталась с циркулярной резекцией главного бронха, иссечением карины и правого трахеобронхиального угла; правый промежуточный бронх был апастомозирован с трахеей и частично с боковой стенкой левого главного бронха. В обоих случаях был плоскоклеточный рак без ороговения с метастазами в лимфатические узлы корня доли.

Всего из 38 больных, выписанных после операций по поводу бронхолегочного рака, неблагоприятные результаты на 1/X 1965 г. отмечены у 8 человек. Из них у 2 выявлены метастазы опухоли в мозг при отсутствии изменений со стороны бронхиальных анастомозов и лимфатических узлов средостения. У 2 больных через год после операции обнаружены метастазы в лимфатические узлы средостения, у 3 — рецидив опухоли в области главного бронха.

Из 5 больных, у которых через разные сроки после вмешательства выявились метастазы в лимфатические узлы средостения и рецидив опухоли в области главного бронха, у 4 была сделана лобэктомия с клиновидной резекцией главного бронха, у одного — расширенная резекция по поводу рака правого верхнедолевого бронха и трахеобронхиального угла. По-видимому, прогрессирование опухолевого процесса в этих случаях связано в определенной степени с недостаточным радикализмом операции, в частности со слишком экономным иссечением главного бронха.

Анализ ближайших и последующих результатов резекции и пластики бронхов позволяет считать, что эти операции могут применяться не только при доброкачественных опухолях и бронхостенозах различной этиологии, но и при злокачественных бронхолегочных новообразованиях. В случаях верхнедолевых раковых опухолей с преимущественно эндобронхиальным ростом лобэктомия с удалением лимфатических узлов и циркулярной резекцией бронха по своему радикализму приближается к пульмонэктомии. По нашим предварительным данным, циркулярное иссечение бронха на расстоянии 1,5—2 см от края опухоли является достаточным для предупреждения рецидива.

Небольшой опыт применения лобэктомии с клиновидной резекцией бронха не позволяет высказать окончательного суж-

ТАБЛИЦА 26

*Результаты резекции и пластики бронхов*

Диагноз	Число операций	Исходы				
		хороший	сужение анастомоза	умерло в последние сравнительно короткий период	умерло после выписки из стационара	прогрессирование опухолевого процесса
Посттравматическая окклюзия бронха, туберкулез бронха, неопластический бронхостеноз	10	9	1			
Доброкачественные опухоли бронхов	13	13				
Бронхолегочный рак <sup>1</sup>	45	29	1	7	3	4
Прочие заболевания	4	4				
Итого . . .	72	55	2	7	3	4

<sup>1</sup> Судьба одного больного, выписанного после операции по поводу рака, неизвестна.

дения о целесообразности этой операции. Однако возникновение рецидивов и метастазов опухоли у 4 из 6 оперированных больных является основанием для резкого ограничения показаний к этим вмешательствам.

Суммарно результаты резекций и пластики бронхов представлены в табл. 26.

#### РЕНТГЕНОЛОГИЧЕСКИЕ И БРОНХОСКОПИЧЕСКИЕ ДАННЫЕ И ФУНКЦИЯ ВНЕШНЕГО ДЫХАНИЯ ПОСЛЕ РЕЗЕКЦИИ И ПЛАСТИКИ БРОНХОВ

В оценке эффективности пластических операций на бронхах важное значение имеет выяснение последующего состояния легочной ткани, бронхов, бронхиальных анастомозов. От него зависит функциональная способность оперированного легкого.

При проведении рентгенологических и бронхоскопических исследований после резекции и пластики бронхов мы выясняли изменения архитектоники бронхиального дерева, влияние пластики бронхов на развитие бронхоэктазов в оставшихся долях легкого, изменения в бронхиальных анастомозах при различных вариантах резекции.

В различные сроки после операции (от 1 месяца до 47-лет) обследован 61 человек: 15 — после клиновидной резекции и 46 — после циркулярной резекции бронхов. Применяли многоосевую рентгеноскопию, рентгенографию в двух проекциях, прямую томографию с увеличением, бронхоскопию и бронхографию.

Почти у всех больных после резекции и пластики бронхов; имеются умеренно выраженные плеврокостальные, плевродиафрагмальные и плевромедиастинальные сращения на стороне операции. Наблюдаются небольшое смещение средостения в оперированную сторону, некоторый подъем и ограничение подвижности купола диафрагмы. Эти изменения не отличаются от тех, которые обычно наблюдаются после частичных резекций легкого (А. И. Садофьев, 1957; Е. Э. Абарбанель, 1962; К. Б. Крымова, В. А. Быкова, А. И. Пирогов, 1964).

После клиновидной резекции промежуточного бронха через 1/г месяца и через год после операции изменений со стороны архитектоники бронхиального дерева на бронхограммах выявлено не было (рис. 102). Долевые и сегментарные бронхи: имели обычный ход и не были деформированы. На месте шва по задне внутренней стенке промежуточного бронха была слабо выраженная неровность контура.

При сочетании удаления верхней доли легкого с клиновидной резекцией главного бронха архитектоника бронхиального

-Деревя изменяется. Однако характер этих изменений не отличается от таковых после обычных верхних лобэктомий.

После верхней лобэктомий с циркулярной резекцией правого или левого главного бронха у 44 из 46 обследованных больных установлена хорошая проходимость бронхиального анастомоза без заметного сужения и деформации бронхов в

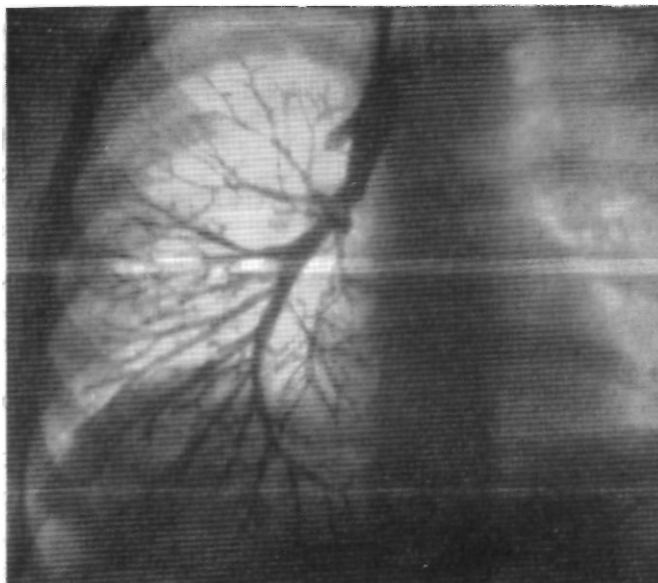

Рис. 102. Больная Е. Прямая бронхограмма через 1 год после удаления средней доли, с клиновидной резекцией промежуточного бронха. Обычная архитектура бронхиального дерева.

месте резекции (рис. 103). У одной больной, оперированной по поводу посттуберкулезного бронхостеноза, имелось сужение просвета левого главного бронха более чем на 73 первоначального диаметра. У второго больного через год после удаления верхней доли правого легкого с резекцией главного бронха по поводу плоскоклеточного рака выявлено резкое сужение анастомоза в результате разрастания грануляционной ткани (рис. 104).

Бронхоэктазы на стороне операции в различные сроки после вмешательства обнаружены при бронхографии у 2 больных. У одного из них (мальчик 14 лет) ретенционные бронхоэктазы имелись до пластической операции. При обследовании через 6 месяцев и через 2 года установлено, что

расширение бронхов стало менее выраженным. По-видимому, ретенционные бронхоэктазы у больных молодого возраста при восстановлении вентиляционной и дренажной функции бронхов не прогрессируют и даже уменьшаются. У второго боль-

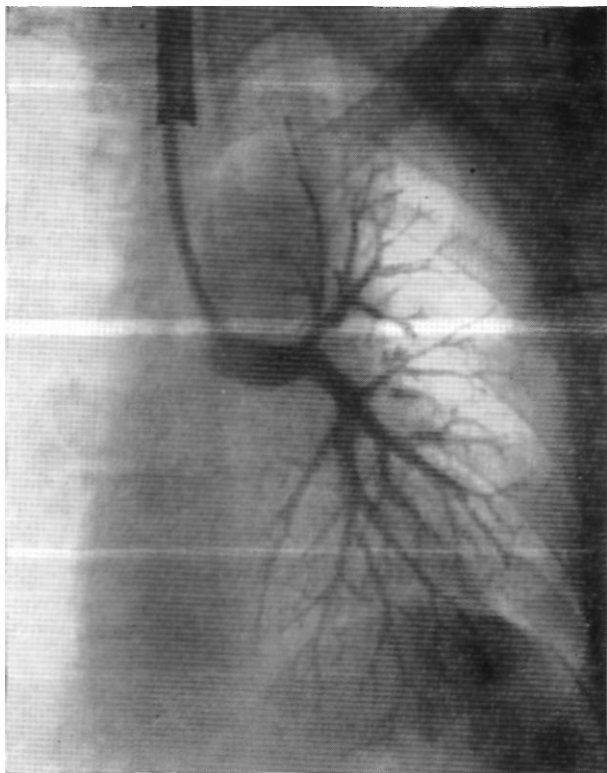


Рис. 103. Больной Г. Прямая бронхограмма через (> месяцев после удаления верхней доли левого легкого с циркулярной резекцией левого главного бронха по поводу бронхолегочного рака. Анастомоз хорошо проходит.

ного, мужчины 52 лет, цилиндрические бронхоэктазы нижней доли правого легкого через год после удаления верхней доли с циркулярной резекцией главного бронха превратились в мегаэктазы.

Не исключено, что у больных более старшего возраста операционная травма, перемещение легкого и частичная денервация бронха могут способствовать прогрессированию  
• бронхоэктазов.

При неизмененных бронхах нижних долей бронхоэктазы после верхней лобэктомии с резекцией и пластикой главного бронха не развиваются.

Изменения архитектоники бронхиального дерева зависят от стороны операции. При удалении верхней доли левого лег-

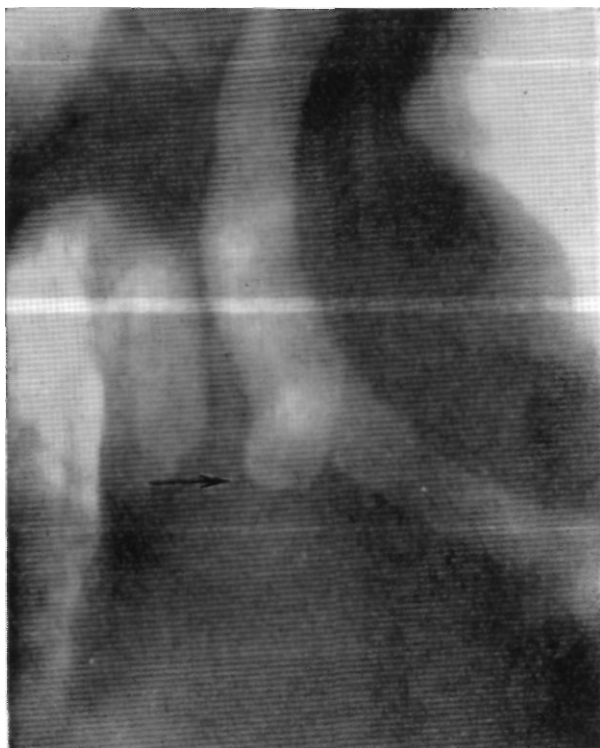


Рис. 104. Больной К. Томограмма с прямым увеличением (11 см от спины). Стеноз межбронхиального анастомоза через 1 год после удаления верхней доли правого легкого с циркулярной резекцией главного бронха по поводу бронхолегочного рака. Место стеноза указано стрелкой.

кого с резекцией главного бронха эти изменения выражаются в перемещении бронхов нижней доли и больше всего — 6-го сегментарного бронха. Нижнедолевой бронх смещается вперед, вверх и кнаружи, а бронхи 6-го сегмента — вверх и вперед. Просветы бронхов расширяются, значительно увеличиваются углы отхождения сегментарных бронхов. Перемещение бронхов базальных сегментов, как правило, бывает незначитель-

ТАБЛИЦА 27

*Показатели спирографии у больных с посттуберкулезным бронхостенозом, доброкачественными опухолями и бронхолегочным раком до и после верхней лобэктомии с циркулярной резекцией главного бронха*

Показатели спирографии	До операции	Через 1—2 месяца после операции	Через 6—20 месяцев после операции
<b>ПОСТТУБЕРКУЛЕЗНЫЙ БРОНХОСТЕНОЗ</b>			
(М — по данным исследования 4 больных)			
Жизненная емкость легких (в мл)	2 472	1 797	2 115
Процент жизненной емкости от должной	69	52	64
Максимальная легочная вентиляция (в л)	56	50	57
Процент максимальной легочной вентиляции от должной	90	82	98
Коэффициент дыхательных резервов	9,1	7,6	9,1
Коэффициент использования кислорода	35,5	34,5	37,2
<b>ДОБРОКАЧЕСТВЕННЫЕ ОПУХОЛИ</b>			
(М — по данным исследований 6 больных)			
Жизненная емкость легких (в мл)	2 143	2 090	3 533
Процент жизненной емкости от должной	64	46	91
Максимальная легочная вентиляция (в л)	49	48	75
Процент максимальной легочной вентиляции от должной	79	74	109
Коэффициент дыхательных резервов	7,6	7	14
Коэффициент использования кислорода (в мл)	35	46	52
<b>БРОНХОЛЕГОЧНЫЙ РАК</b>			
(М — по данным исследования 25 больных)			
Жизненная емкость легких (в мл)	3 033	1 997	2 102
Процент жизненной емкости от должной	87	59	62
Максимальная легочная вентиляция (в л)	64	49	48
Процент максимальной легочной вентиляции от должной	105	80	81
Коэффициент дыхательных резервов	9	6,6	7,1
Коэффициент использования кислорода (в мл)	34	40	39,6

ным. Они обычно расходятся веерообразно с преимущественным смещением вверх и вперед.

При удалении верхней доли правого легкого с циркулярной резекцией главного бронха среднедолевой бронх с его ветвями смещается вверх и назад, а бронхи 6-го сегмента — вверх. Соответственно перемещению бронхов отмечается увеличение углов их отхождения. Изменения положения бронхов базальных сегментов аналогичны таковым с левой стороны.

Заслуживает быть отмеченным, что после операций справа явного расширения просветов бронхов, по данным бронхографии, не выявлено.

При лобэктомии с циркулярной резекцией главного бронха оставшиеся доли легкого свободно перемещаются вверх и занимают пострезекционное пространство. В этих условиях менее вероятно, по сравнению с обычной верхней лобэктомией, возникновение неправильного расположения оставшихся частей легкого с нарушением их вентиляции и меньше предпосылок для образования верхушечной остаточной полости.

При бронхоскопии через 6 месяцев и через 2 года после операции у 3 из 15 обследованных больных выявлены изменения в области анастомоза (Р. С. Саркисян, Ф. Ц. Фельдман, 1965). У одного больного, которому была удалена верхняя доля правого легкого с клиновидной резекцией главного бронха по поводу плоскоклеточного рака, через 8 месяцев после операции выявлен рецидив опухоли в области главного бронха. У второй больной, также оперированной по поводу плоскоклеточного рака, через год после верхней лобэктомии слева с циркулярной резекцией главного бронха в области анастомоза обнаружена капроновая лигатура. У третьего больного через 2 года после удаления верхней доли правого легкого с циркулярной резекцией главного бронха по поводу рака по линии шва установлено умеренное разрастание грануляционной ткани. В остальных наблюдениях бронхоскопия выявила хорошее состояние анастомоза.

У 35 больных с гладким течением после верхней лобэктомии с циркулярной резекцией главного бронха была изучена динамика показателей внешнего дыхания (В. Д. Колесников, Л. Г. Малышева, И. К. Соваренко). Большинство больных этой группы было в возрасте старше 40 лет. Применялись спирография, бронхоспирография и пневмотахография до операции, перед выпиской из стационара и через 6—20 месяцев после оперативного вмешательства.

Данные спирографии представлены в табл. 27.

Характер изменений показателей спирографии через 1—2 месяца и через 6—20 месяцев после операции по сравнению с дооперационными данными представлен в табл. 28.

Из приведенных данных следует, что через 1—2 месяца после операции у больных, оперированных по поводу посттуберкулезного бронхостеноза и доброкачественных опухолей^спирография выявляет некоторое снижение показателей внешнего дыхания. Более значительное снижение показателей;

ТАБЛИЦА 28

*Изменения показателей спирографии через 1—2 месяца и через 6—20 месяцев после верхней лобэктомии с циркулярной резекцией главного бронха (М — в процентах к исходным данным)*

Показатели спирографии	Группы больных					
	посттуберкулезный бронхостеноз		доброкачественные опухоли		бронхолегочный рак	
	через 1—2 месяца	через 6—20 месяцев	через 1—2 месяца	через 6—20 месяцев	через 1—2 месяца	через 6—20 месяцев
Жизненная емкость легких	-17	-5	-18	+27	-28	-25
Максимальная легочная вентиляция	-8	+8	-5	+30	-25	-24
Коэффициент дыхательных резервов	-16,5	Без изменений	-7,9	+84,2	-26,7	-11,2
Коэффициент использования кислорода	-2,8	+4,8	+31,4	+48,5	+17,6	+16,2

ТАБЛИЦА 29

*Бронхоспирографические показатели легкого на стороне операции до и после верхней лобэктомии с циркулярной резекцией главного бронха (в процентах от суммарных показателей обоих легких)*

Бронхоспирографические показатели	До операции	Через 1—2 месяца после операции	Через 6—20 месяцев после операции
Минутный объем дыхания (в л)	49,3	32,2	47,8
Поглощение кислорода	38,6	28,1	37,1
Жизненная емкость	54	29,3	44,1

ПРАВОЕ ЛЕГКОЕ

(М — по данным исследования 4 больных)

Минутный объем дыхания (в л)	49,3	32,2	47,8
Поглощение кислорода	38,6	28,1	37,1
Жизненная емкость	54	29,3	44,1

ЛЕВОЕ ЛЕГКОЕ

(М — по данным исследования 4 больных)

Минутный объем дыхания (в л)	48	37,5	44,8
Поглощение кислорода	41,7	34,5	34,1
Жизненная емкость	46,2	25	43,5

внешнего дыхания отмечается у больных бронхолегочным раком. Это, вероятно, связано с пожилым возрастом больных, пневмосклерозом, эмфиземой.

Через 6—20 месяцев после операции у больных с посттуберкулезным бронхостенозом показатели внешнего дыхания почти не отличаются от дооперационных. При доброкачествен-

*Правое легкое*

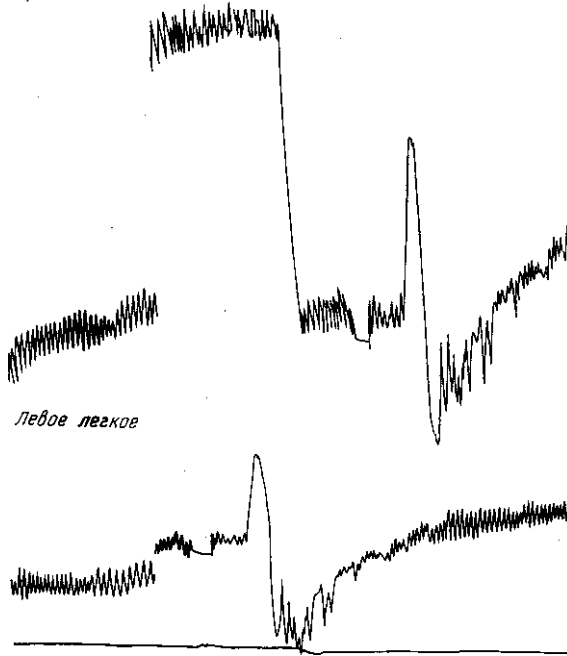


Рис. 105. Бронхоспирограмма больного К., 52 лет. Рак левого верхнедолевого бронха с преимущественно эндобронхиальным ростом. Слева глубина дыхания, жизненная емкость и поглощение кислорода снижены.

ных опухолях они становятся значительно лучше, чем до операции. В группе больных бронхолегочным раком показатели внешнего дыхания через 6—20 месяцев после операции по сравнению с ранним послеоперационным периодом несколько улучшаются, но не достигают дооперационных цифр.

Бронхоспирометрия сделана у 10 больных раком в возрасте от 35 до 62 лет. Результаты исследования приведены в табл. 29.

Из табл. 29 следует, что у больных с правосторонней патологией минутный объем дыхания и поглощение кислорода в пораженном легком до операции были снижены. В случаях

левосторонних поражений было снижено поглощение кислорода, а минутный объем дыхания оставался в пределах должных цифр.

Через 1—2 месяца после вмешательства процент участия оставшихся 1—2 долей в газообмене был ниже, чем всего опе-

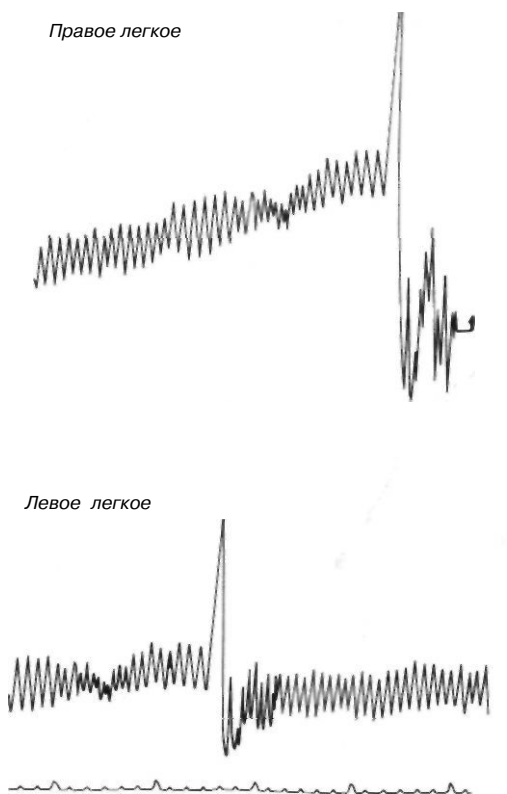



Рис. 106. Бронхоспирограмма того же больного через 6 месяцев после верхней лобэктомии с циркулярной резекцией главного бронха. Нижняя доля левого легкого функционирует лучше, чем все левое легкое до операции.

рированного легкого до операции. Однако через 6—20 месяцев после правосторонней верхней лобэктомии с циркулярной резекцией главного бронха процент участия в дыхании оставленных средней и нижней долей приближался к исходным показателям, характеризующим процент участия в газообмене всего легкого. В отдельных случаях после левосторонних

операций функция оставшейся доли левого легкого также резко улучшалась (рис. 105, 106).

Кроме больных раком, бронхоспирография была сделана у 4 человек с посттуберкулезным бронхостенозом и доброкачественными опухолями через 6—20 месяцев после верхней лобэктомии с циркулярной резекцией главного бронха. У всех резкий стеноз или обтурация главного бронха до операции существовали от года до 3 лет, в то время как у больных раком такого резкого и длительного нарушения проходимости главного бронха не было. Оказалось, что восстановление дыхательной функции легкого на стороне операции у больных с длительной бронхиальной непроходимостью происходит более медленно и, по-видимому, в определенной степени зависит от длительности гиповентиляции или ателектаза (рис. 107, 108).

Правое легкое



Левое легкое

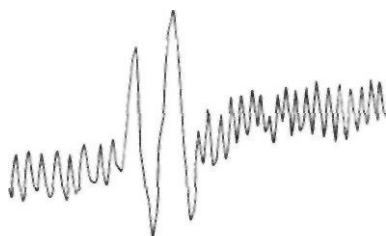


Рис. 107. Бронхоспирограмма больного Ш, 16 лет, через 2 года после удаления верхней доли правого легкого с циркулярной резекцией главного бронха по поводу аденомы. Главный бронх был обтурирован в течение 3 лет. Справа глубина дыхания, жизненная емкость и потребление кислорода снижены.

У больных с доброкачественными опухолями крупных бронхов через 1—2 месяца после операции отмечается увеличение растяжимости легочной ткани, что может быть следствием длительной гиповентиляции или ателектаза. В более поздние сроки растяжимость легочной ткани приближается к нормальной. Бронхиальное сопротивление вначале резко уменьшается, а затем несколько увеличивается.

В группе больных с бронхолегочным раком до операции констатированы высокое бронхиальное сопротивление и увеличение работы дыхания. Через 1—2 месяца после вмешательства бронхиальное сопротивление уменьшилось почти до нормальной величины, а работа дыхания осталась прежней. Не-

ТАБЛИЦА 30

Показатели пневмотахографии у больных с доброкачественными опухолями бронхов и бронхолегочным раком до и после верхней лобэктомии с циркулярной резекцией главного бронха

Показатели пневмотахографии	Норма <sup>1</sup>	До операции	Через 1—2 месяца после операции	Через 6—20 месяцев после операции
-----------------------------	--------------------	-------------	---------------------------------	-----------------------------------

## ДОБРОКАЧЕСТВЕННЫЕ ОПУХОЛИ

(M — по данным исследования 4 больных)

Частота дыхания в минуту	18	18	22	19
Бронхиальное сопротивление ( $\frac{\text{см вод. ст.}}{\text{л/сек}}$ )	3,51	5,48	3,52	3,78
Работа дыхания (кгм)	0,16	0,22	0,28	0,12
Растяжимость легких ( $\frac{\text{л}}{\text{см вод. ст.}}$ )	0,1—0,39	0,252	0,321	0,238

## БРОНХОЛЕГОЧНЫЙ РАК

(M — по данным исследования 21 больного)

Частота дыхания в минуту	18	19	19	23
Бронхиальное сопротивление ( $\frac{\text{см вод. ст.}}{\text{л/сек}}$ )	3,51	8,21	4	4,77
Работа дыхания (кгм)	0,16	0,34	0,35	0,36
Растяжимость легких ( $\frac{\text{л}}{\text{см вод. ст.}}$ )	0,1—0,39	0,249	0,192	0,117

<sup>1</sup> Нормальные показатели пневмотахографии приведены по данным нашей сотрудницы И. К. Саваренко, обследовавшей на пневмотахографе «ВНИИМиО-2» 15 здоровых лиц.

сколько уменьшилась растяжимость легочной ткани. Через 6—20 месяцев отмечено дальнейшее уменьшение растяжимости легочной ткани и некоторое увеличение бронхиального сопротивления.

Приведенные данные спирографии, бронхоспирографии и пневмотахографии после верхней лобэктомии с циркулярной резекцией и пластикой главного бронха свидетельствуют о вполне удовлетворительной функции оставшейся части легкого, которая вентилируется через бронхиальный анастомоз.

Своевременно выполненное оперативное вмешательство приводит к более быстрому и полному восстановлению функции. В этом отношении наши данные аналогичны наблюдени-

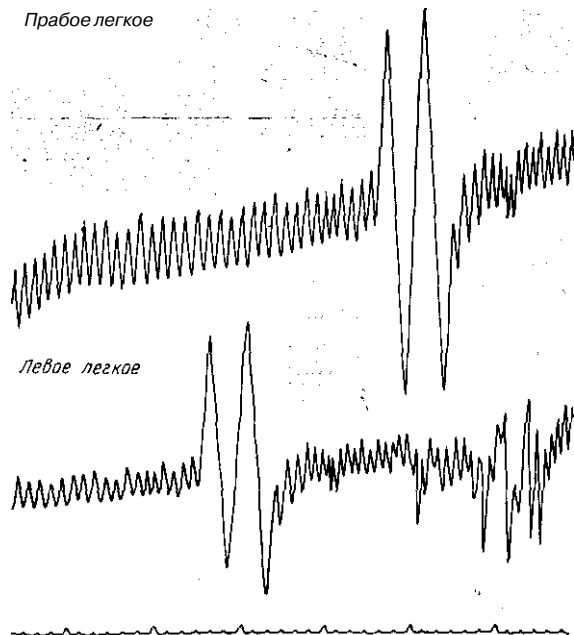


Рис. 108. Бронхоспирограмма больного Т., 33 лет, через 2 года после удаления верхней доли левого легкого с циркулярной резекцией главного бронха по поводу аденомы. Обтурация бронха в течение 1 года 2 месяцев. Восстановление глубины дыхания и жизненной емкости лучше, чем у предыдущего больного (см. рис. 107).

ям Mathey et al (1957). При длительном существовании гиповентиляции или ателектаза функциональные результаты хуже вследствие изменений в сосудистой сети легкого и альвеолярных мембранах.

## ЗАКЛЮЧЕНИЕ

Экспериментальное и главным образом клиническое изучение резекции и пластики бронхов приводит в настоящее время к выводу о высокой целесообразности этих операций. Они позволяют по-новому планировать и осуществлять хирургическое лечение больных с разрывом и посттравматической окклюзией крупных бронхов, посттуберкулезным бронхостенозом, доброкачественными бронхолегочными опухолями. Seriouslyму дальнейшему изучению подлежат показания и противопоказания к пластическим операциям при бронхолегочном раке. У многих больных этой категории именно пластические операции позволяют уменьшить противопоказания к резекции и улучшить функциональные исходы вмешательств. Следует, однако, подчеркнуть, что значительное расширение показаний к резекции и пластике бронхов при раке на современном этапе является неправильным и может привести к большому числу послеоперационных осложнений, высокой непосредственной летальности. Основной операцией при раке легкого пока остается ильмонэктомия, а все варианты частичных резекций могут быть рекомендованы только при определенных, строго очерченных показаниях.

Пластические операции на бронхах требуют специального анестезиологического обеспечения и высокой хирургической техники. Анестезиолог должен владеть различными способами эндобронхиальной интубации. От оперирующего хирурга требуется совершенное владение приемами раздельной обработки элементов корня легкого, доли и сегмента. Техника наложения бронхиальных анастомозов не является особенно сложной, но требует определенного опыта и педантичности. В случаях комбинированной резекции бронха и легочной артерии необходимы набор инструментов для операции на сосудах, специальный шовный материал, навыки в наложении сосудистого шва. В послеоперационном периоде необходимо осуществлять тща-

тельный контроль за состоянием бронхиального анастомоза; при этом нередко требуется применение таких ответственных методов профилактики и лечения осложнений, как катетеризация бронхов и бронхоскопия. Поэтому пластические операции на бронхах нужно производить в обстановке специализированных учреждений, где есть квалифицированные кадры и необходимое материальное оснащение. При наличии этих условий резекция и пластика бронхов должны занять прочное место в клинической практике.

## ЛИТЕРАТУРА

### а) Отечественная

- Абарбанель Е. Э. Рентгенологические наблюдения после радикальных операций на легких. М., 1962.
- Абрикосов А. И. Частная патологическая анатомия. М.—Л., 1947, в. 3, стр. 470.
- Авилова О. М. Нов. хир. арх., 1961, № 6, стр. 94.
- Авилова О. М. Тезисы докл. 10-го съезда хирургов Украинск. ССР. Киев, 1962, стр. 166.
- Авилова О. М. Хирургия, 1962, № 12, стр. 19.
- Авилова О. М. Труды 10-го съезда хирургов Украинской ССР (2—5 июля 1962 г. Харьков). Киев, 1964, стр. 499.
- Авилова О. М. Клин. хир., 1965, № 6, стр. 78.
- Авилова О. М., Денисенко Л. В. Вести, хир., 1962, т. 88, № 6, стр. 37.
- Авилова О. М., Кравченко Е. П. Тезисы докл. 1-й конференции анестезиологов Украинск. ССР. Киев, 1964, стр. 3—5.
- Агафонникова М. И., Кураков П. И., Штерн М. И. В кн.: Актуальные вопросы туберкулеза. М., 1960, в. 1, стр. 144.
- Алексейчик Р. И. Труды Центрального ин-та туберкулеза Министерства здравоохранения СССР. М., 1964, т. 14, стр. 140.
- Алексейчик Р. И. Значение состояния бронхиальной системы при операциях на легких по поводу туберкулеза. Дисс. канд. М., 1964.
- Амиров Ф. Ф. Пластика дефектов трахеи и бронхов в эксперименте. Дисс. докт. Т. 1—2. М.—Ташкент, 1959.
- Амиров Ф. Ф. Пластические операции на трахее и бронхах. Ташкент, 1962.
- Амиров Ф. Ф., Шахмирзаев П. Х. Материалы 2-й итоговой научной сессии, посвящ. вопр. патологии и хир. коррекции кровообращения. Новосибирск, 1964, стр. 21.
- Бакулев А. П. В кн.: Вопросы грудной хирургии. М., 1949, т. 3, стр. 201.
- Белослюд Е. Г. Ж. ушных, носовых и горловых болезней, 1962, Лб 2, стр. 44.
- Березовская Е. К. Клин, мод., 1952, № 1, стр. 47.
- Бисепков Н. П. В кн.: Хирургическая анатомия груди. Л., 1955.
- Богдан Т. Т. Резекция трахеи и главных бронхов в эксперименте. Дисс. канд. Л., 1955.
- Богура Л. К. Труды Центрального ин-та туберкулеза Министерства здравоохранения СССР. М., 1964, т. 14, стр. 107.
- Богуш Л. К. Материалы 1-й научной сессии Ин-та клин. и экспер. хирургии Министерства здравоохранения РСФСР, 8—10 июня 1964 г. М., 1964, стр. 35.

- Богуш Л. К., Северов В. С., Жилин Ю. Н., Диденко В. Ф. Экспер. хир. и анестезиол., 1965, № 2, стр. 58.
- Борейша Я. А. Возрастные изменения бронхиального дерева. Дисс. канд. Л., 1940.
- Бугаева М. И. О взаимосвязи между туберкулезом крупных бронхов и эффективностью лечебного пневмоторакса при туберкулезе легких. Дисс. канд. М., 1961.
- Вагнер Е. А. Материалы к изучению закрытых травм груди мирного времени. Дисс. докт. Пермь, 1964.
- Вознесенский А. Н. Вестн. оторинолар., 1954, № 5, стр. 57.
- Вознесенский А. Н. Врач, дело, 1959, № 3, стр. 225.
- Выренков И. Е. Восстановительные операции на трахее и бронхах (особенности регенеративного процесса). Учебное пособие. М., 1965.
- Выренков Ю. Е. Пластические операции на трахее и бронхах (особенности регенеративного процесса). Дисс. докт. М., 1965.
- Гамов В. С. Вестн. хир., 1959, т. 82, № 1, стр. 44.
- Гамов В. С. Грудн. хир., 1960, № 3, стр. 62.
- Гамперис Ю. Л. Пробл. туб., 1957, № 3, стр. 37.
- Герасименко Н. П., Кузьмичев А. П. Грудн. хир., 1965, № 1, стр. 37.
- Гладкова М. А. Мстастизирование при раке легкого. Дисс. докт. М., 1965.
- Голотюк И. А. Рак легкого в Ивано-Франковской области (распространение и диагностика). Дисс. докт. Ивано-Франковск, 1964.
- Гольдштейн В. Д., Штерн М. И. В кн.: Актуальные вопросы туберкулеза. М., 1963, в. 2, стр. 92.
- Гольмберг О. И. Хирургия, 1910, т. 28, стр. 271.
- Гончаров В. И., Гребенникова А. Т., Гудим-Левкович П. В. Вестн. хир., 1964, т. 93, № 8, стр. 145.
- Гордышевский Т. И. Хирургия, 1952, Д° 12, стр. 30.
- Гордышевский Т. И. Вестн. оторинолар., 1957, № 4, стр. 80.
- Григорьева С. П. Материалы научной сессии 10—12 февраля 1965 г. Ин-та клин. и экспер. хирургии Министерства здравоохранения РСФСР. М., 1965, стр. 73.
- Дарбинян Т. М., Саркисов Д. С., Крымский Л. Д., Черняховский Ф. Р. Грудн. хир., 1963, № 6, стр. 26.
- Дембо А. Г. Недостаточность функции внешнего дыхания. М., 1957.
- Елизаровекий С. И. Арх. анат., гистол. и эмбриол., 1956, № 4, т. 33, стр. 9.
- Ермолаев В. Р. Вестн. хир., 1964, № 8, стр. 145.
- Жданов Д. А. Общая анатомия и физиология лимфатической системы. Л., 1952.
- Ивашкевич Г. А. Грудн. хир., 1962, № 5, стр. 109.
- Кемтер Г. С. Хирургия, 1962, № 12, стр. 95.
- Колесников И. С. Вopr. онкол., 1957, т. 3, № 4, стр. 469.
- Колесников И. С. Резекция легких. Л., 1960.
- Колесов А. П. Вести, хир., 1959, т. 82, № 1, стр. 47.
- Колыцкая О. Д., Трусов В. С., Цибуляк В. Н. Материалы научной сессии Ин-та клин. и экспер. хирургии Министерства здравоохранения РСФСР. М., 1965, стр. 61.
- Королев Б. А. Вopr. онкол., 1957, т. 3, № 5, стр. 596.

- Креницкий Ш. И. Одесск. мед. ж., 1927, № 1—6, стр. 158.
- Крымова К. Б., Быкова В. А., Пирогов А. И. Грудн. хир., 1964, № 4, стр. 83.
- Кузьмичев А. П. Хирургия, 1961, № 8, стр. 148.
- Кузьмичев А. П. Экопер. хир. и анестезиол., 1963, № 2, стр. 18.
- Кузьмичев А. П. Матер. 1-й научн. сессии Ин-та клин. и экспер. хирургии Министерства здравоохранения РСФСР 8—10 июня 1964 г. М., 1964, стр. 39.
- Кузьмичев А. П., Казнин В. П. Хирургия, 1963, № 8, стр. 30.
- Кузьмичев А. П., Максимов И. А. Вестн. хир., 1963, т. 90, № 3, стр. 24.
- Кузьмичев А. П., Соловьева И. П. Сов. мед., 1965, № 3, стр. 3.
- Куприянов П. А., Колесов А. П. Вопр. онкол., 1957, т. 3, № 4, стр. 456.
- Лагунова И. Г. В кн.: Нарушение бронхиальной проходимости. М., 1964, стр. 210.
- Лапина А. А. В кн.: Многотомное руководство по туберкулезу. М., 1959, т. 2, стр. 60.
- Лапина А. А. Туберкулез бронхов (диагностика, клиника, лечение). М., 1961.
- Лебедева Р. П., Стецюк А. Г. Симпозиум по анестезиологии и реанимации. Материалы докладов. Прага, июль, 1965.
- Лейчик М. С. Труды Донецк, мод. ин-та, 1948, стр. 51.
- Либов С. Л. В кн.: Опыт советской медицины в Великой Отечественной войне 1941—1945 гг. М., 1949, т. 9, стр. 291.
- Лимберг Б. Э. В кн.: Вопр. грудн. хир. М., 1949, т. 3, стр. 5.
- Линденбрaten Д. С., Линденбрaten Л. Д. Рентгенодиагностика заболеваний органов дыхания у детей. Л., 1957.
- Лушников Е. С. Хирургия, 1954, № 7, стр. 92.
- Маврин В. К. В кн.: Исследование обратимости острых и хронических изменений органов. Труды Ин-та хирургии им. А. В. Вишневского. М., 1963, в. 2, стр. 100.
- Маврин В. К. Клин. хир., 1965, № 6, стр. 16.
- Максимов И. А. Вестн. хир., 1961, т. 87, № 7, стр. 19.
- Максимов И. А. Грудн. хир., 1964, № 3, стр. 74.
- Максимов И. А., Пирогов А. И., Клионер Л. И. Вопр. онкол., 1963, т. 9, № 2, стр. 34.
- Маргулис М. С. Экспер. хир., 1956, № 2, стр. 13.
- Маргулис М. С. Экспер. хир., 1957, № 4, стр. 30.
- Мерзлякин Г. С. Вестн. хир., 1964, т. 93, № 10, стр. 48.
- Мешалкин Е. Н., Перельман М. И. Хирургия, 1962, № 12, стр. 3.
- Мухин Е. П. Грудн. хир., 1962, № 2, стр. 103.
- На традзе Д. А. Зондирование с окклюзией легочной артерии в хирургии легких. Дисс. канд. М., 1965.
- Огай И. В. Материалы о клинике и лечении антибактериальными препаратами больных туберкулезом легких и крупных бронхов. Дисс. канд. М., 1958.
- Осипов Б. К. Хирургия, 1954, № 8, стр. 8.
- Осипов Б. К. Хирургия, 1955, № 8, стр. 37.
- Осипов Б. К. Труды 26-го Всесоюзного съезда хирургов. М., 1956, стр. 401.
- Осипов Б. К. Доброкачественные опухоли и кисты легких. М., 1964.
- Осипов Б. К., Алиева Г. А. Рак легкого. М., 1959.
- Островерхое Г. Е., Желтиков Н. С. Хирургия, 1964, № 2, стр. 103.

- Парфенова И. П. Труды Центрального ин-та туберкулеза Министерства здравоохранения РСФСР. М., 1964, т. 14, стр. 127.
- Перельман М. И. Резекция легких при туберкулезе. Новосибирск, 1962.
- Перельман М. И., Кузьмичев А. П. Хирургия, 1964, № 11, стр. 156.
- Перельман М. И., Кузьмичев А. П. Материалы научной сессии 10—12 февраля 1965 г. Ин-та клин. и экспер. хирургии Министерства здравоохранения РСФСР. М., 1965, стр. 60.
- Перельман М. И., Кузьмичев А. П. Материалы 1-й научной сессии I МОЛМИ. М., 1965, стр. 6.
- Перельман М. И., Кузьмичев А. П. Доклад на Словацком хирургическом конгрессе с международным участием, июнь, 1965.
- Перельман М. И. Упитер М. З. Ангиография легких при туберкулезе. Новосибирск, 1963.
- Перельман М. И., Шулутко М. Л. Вестн. хир. 1964, т. 92, № 2, стр. 47.
- Перельман М. И., Кузьмичев А. П., Григорьева С. П. Матер. 1-й научн. сессии Ин-та клин. и экспер. хирургии Министерства здравоохранения РСФСР. М., 1964, стр. 36.
- Перельман М. И., Кузьмичева А. П., Григорьева С. П. Материалы выездной научной сессии Научно-исслед. ин-та клин. и экспер. хир. Министерства здравоохранения РСФСР совместно со Ставропольским мед. ин-том (24—27 июня 1964 г.). Ставрополь, 1964, стр. 82.
- Перельман М. И., Лукоцкий Г. И., Белкин В. Р. Научн. сессия Ин-та клин. и экспер. хир. Алма-Ата, 1965.
- Петрикова И. Бронхологическая характеристика бронхогенного рака. Прага, 1964.
- Петровский Б. В., Перельман М. И., Кузьмичев А. П. Хирургия, 1965, Лф 5, стр. 10.
- Петровский Б. В., Перельман М. И., Кузьмичева А. П. Доклад на Всемирном хирургическом конгрессе в Филадельфии, сентябрь, 1965.
- Плетнев С. Д. Аденома бронха. Дисс канд. М., 1962.
- Попов А. Н. Хир. арх. Вельяминова, 1912, т. 28, кн. 3, стр. 557.
- Птушкина С. Г. Грудная хир., 1962, № 5, стр. 80.
- Птушкина С. Г. Состояние внешнего дыхания, газообмена и гемодинамики у больных, перенесших операции по поводу рака легкого, в ближайшем и отдаленном послеоперационном периоде. Дисс. канд. М., 1964.
- Рабкпн И. Х., Фельдман Ф. Ц., Штырков Г. В. Хирургия. 1965, № 10, стр. 140.
- Рабкин И. Х., Фельдман Ф. Ц., Штырков Г. В. Материалы научной сессии 10—12 февраля 1965 г. Ин-та клин. и экспер. хир. Министерства здравоохранения РСФСР. М., 1965, стр. 67.
- Раков А. И. Вопр. онкол., 1956, т. 2, № 6, стр. 693.
- Раппопорт Я. Л., Соловьева И. П. Грудн. хир., 1962, № 3, стр. 31.
- Рейнберг С. А. БМЭ, 1958, т. 3, изд. 2, стр. 502.
- Рихтер Г. А. БМЭ. М., 1958, т. 4, стр. 375.
- Родионов В. В. Отдаленные результаты хирургического лечения рака легкого. Дисс. канд. М., 1962.
- Родионов В. В. Клин. хир., 1963, № 4, стр. 18.
- Романкевич В. М. Топографо-анатомическое исследование легочного отдела X нерва и бронхиальных сплетений, оперативные доступы к ним. Днепропетровск, 1931.

- Савицкий А. И. Труды 26-го Всесоюзного съезда хирургов. М., 1956, стр. 385.
- Савицкий А. И. Рак легкого. М., 1957.
- Садофьев А. И. Хирургия, 1957, № 1, стр. 69.
- Саркисян Р. С, Фельдман Ф. Ц. Материалы научной сессии 10—12 февраля 1965 г. Ин-та клин. и экспер. хирургии Министерства здравоохранения РСФСР. М., 1965, стр. 63.
- Северов В. С. Авторефераты докл. 16-й научной сессии Ин-та туберкулеза АМН СССР. М., 1960, стр. 87.
- Северов В. С. Труды Ин-та туберкулеза АМН СССР. М., 1961, т. 12, стр. 50.
- Северов В. С. Хирургия, 1961, № 8, стр. 147.
- Северов В. С. Тезисы докл. Всесоюзного совещания по хирургическому лечению туберкулеза органов дыхания (10—12 мая 1962 г.). М., 1962, стр. 32.
- Северов В. С. Пластические операции на крупных бронхах в эксперименте и клинике. Дисс. докт. М., 1963.
- Северов В. С. В кн.: Хирургическое лечение больных туберкулезом легких. М., 1963, стр. 85.
- Северов В. С. Пробл. туб., 1963, № 2, стр. 43.
- Северов В. С. Труды Центрального ин-та туберкулеза Министерства здравоохранения СССР. М., 1964, т. 14, стр. 166.
- Северов В. С. Труды Центрального ин-та туберкулеза Министерства здравоохранения СССР. М., 1964, т. 14, стр. 150.
- Северов В. С. В кн.: Операции на бронхах и легких у больных легочным туберкулезом (Труды ЦИТ Министерства здравоохранения СССР). М., 1964, т. 14, стр. 163.
- Северов В. С. Вести, хир., 1965, т. 94, № 6, стр. 14.
- Северов В. С, Осинцева В. П. Пробл. туб., 1963, № 7, стр. 55.
- Северов В. С, Жилин Ю. Н., Давыдов А. П. Труды Ин-та туберкулеза АМН СССР, 1961, т. 12, стр. 169.
- Скворцов М. А. БМЭ, 1957, т. 2, изд. 2, стр. 999.
- Степанов Э. А. Хирургия, 1962, № 6, стр. 118.
- Стручков В. И., Григорян А. В., Воль-Эпштейн Т. Л. Опухоли легких. М., 1964.
- Стручков В. И., Григорян А. В., Воль-Эпштейн Т. Л. Хирургия, 1964, № 4, стр. 24.
- Углов Ф. Г. Рак легкого. Изд. 2-е. Л., 1962.
- Федорова В. В. Анатомия бронхиальных кровеносных сосудов человека. Дисс. канд. Куйбышев, 1965.
- Фельдман Ф. Ц. Бронхография водными йодорганическими растворами желатины. Дисс. канд. М., 1965.
- Феофилов Г. Л. Клин, хир., 1965, № 6, стр. 81.
- Филатова К. Д. Скелет трахеобронхиальной системы человека и некоторых животных. Дисс. докт. Харьков-Черновцы, 1961.
- Францев В. И., Капуллер Л. Л. Экспер. хир., 1958, № 6, стр. 51.
- Халматов А. Х. В кн.: Актуальные вопросы хирургии. Сб. тр. Оренбургского об-ва хирургов, 1964, сб. 2, стр. 288.
- Черняховский Ф. Р. Профилактика и лечение послеоперационных ателектазов легких у больных врожденными пороками сердца, дисс. канд. М., 1964.
- Чешик В. Г. Хирургия, 1963, № 8, стр. 19.
- Гяяповальянц Г. Г. Частичные резекции в хирургическом лечении рака легкого. Дисс. канд. М., 1963.

- Шеляховский М. В. *Вопр. онкол.*, 1963, т. 9, № 2, стр. 25.  
 Шеляховский М. В. *Хирургическое лечение рака легкого*. Дисс. докт. Л., 1964.  
 Шестерниа М. В. *Туберкулез трахеи и бронхов*. Дисс. канд. М., 1959.  
 Штефко В. Г. *Патологическая анатомия туберкулеза легких*. М., 1933.  
 Шулуток М. Л., Панфилова Г. А. *Пробл. туб.*, 1960, № 1, стр. 79.  
 Щеглов М. Г. *Клин. хир.*, 1964, № 8, стр. 57.  
 Щукин П. И. В кн.: *Легочная и неотложная хирургия* (Труды Т МОЛМИ). М., 1964, т. 30, стр. 96.  
 Наста М., Эскенази А., Николеску П., Стойка Э. *Бронхолегочные опухоли* (Анатомо-клинической и патогистологическое исследование). Бухарест, 1963.  
 Хуан Дзя-Сы. *Труды 26-го Всесоюзного съезда хирургов*. М., 1956, стр. 345—348.  
 Narkiewicz M. et al. *Pol. Przegl. chir.*, 1964, v. 36, p. 925.

#### б) Иностранная

- Abbott O., Van Fleit W., Roberto E. J. *thorac. Surg.*, 1955, v. 29, p. 217.  
 Adams R. J. *thorac. Surg.*, 1945, v. 14, p. 119.  
 Allison P. *Thorax.*, 1959, v. 14, p. 48.  
 Anderson B. *Brit. J. Tuberc.*, 1949, v. 43, p. 30.  
 Anderson W. J. *thorac. Surg.*, 1943, v. 12, p. 351.  
 Aronstam F. J. *thorac. Surg.*, 1959, v. 38, p. 93.  
 Auerbach O. *Am. Rev. Tuberc.*, 1949, v. 60, p. 604.  
 Bariety M. et al. *Rev. Tuberc.*, 1956, v. 20, p. 1.  
 Barret R. et al. *J. thorac. cardiovasc Surg.*, 1963, v. 46, p. 292.  
 Bjoak V. J. *thorac. Surg.*, 1956, v. 32, p. 22.  
 B'jork V. J. *thorac Surg.*, 1959, v. 37, p. 800.  
 B'jork V., Rodriguez L. J. *thorac. Surg.*, 1958, v. 35, p. 596.  
 Brewer L. *Am. J. Surg.*, 1962, v. 104, p. 177.  
 Brewer L., Bai A. *Am. J. Surg.*, 1955, v. 89, p. 331.  
 Brock R. *Thorax.*, 1960, v. 15, p. 7.  
 Brown A., *Calif S. Surgery*, 1959, v. 3, p. 579.  
 Brunner N. *Helv. chir. Acta*, 1963, v. 30, p. 25.  
 Burford T., Center S., Ferguson T., Spjut H. J. *thorac. Surg.*, 1958, v. 36, p. 316.  
 Burlui D., Zilli E. et al. *Chirurgia*, 1964, v. 1, p. 135.  
 Carlson C et al. *Arch. klin. Chir.*, 1963, Bd. 304, S. 233.  
 Carter B., Wareham E., Brewer L. *Am. J. Surg.*, 1962, v. 103, p. 174.  
 Chamberlain M., McNeill Th., Parnassa P., Edsall J. J. *thorac. cardiovasc. Surg.*, 1959, v. 38, p. 727.  
 Chretien J. *France med.*, 1957, v. 20, p. 5.  
 Christianes K., Smith D. J. *thorac cardiovasc Surg.*, 1962, v. 43, p. 267.  
 Churchill E. et al. *J. thorac. Surg.*, 1950, v. 20, p. 349.  
 Churchill E. J. *thorac. Surg.*, 1950, v. 20, p. 365.

- Clerf L., Bucher C. *Ann. Otol. Rhin. a. Laryng.*, 1942, v. 51, p. 836.
- Collier F., Blakemore W. et al. *Ann. Surg.*, 1957, v. 146, p. 417.
- Crafoord C. *J. thorac. Surg.*, 1944, v. 18, p. 159.
- D'Abreu A., Mac Hall S. *Brit. J. Surg.*, 1952, v. 39, p. 355.
- Dailey J. J. *thorac. Surg.*, 1956, v. 32, p. 518.
- Daniel R. J. *thorac. Surg.*, 1948, v. 17, p. 335.
- Daniel R., Taliaferro R., Schaffarzick W. *Dis. Chest.*, 1950, v. 17, p. 426.
- Daumet Ph. *Techniques et therapeutiques en pneumologie nouvelle. Serie IV. expansion scientiifique. France*, 1959, p. 135.
- Delarue N. *J. thorac. Surg.*, 1951, v. 21, p. 535.
- Dijkstra C. *Acta tuberc. scand.*, 1952, v. 26, p. 218.
- Dortenman T. *Thoraxchirurgie*, 1964, Bd. 11, S. 554.
- Doty R. J. *thorac. Surg.*, 1951, v. 21, p. 349.
- Fawcett A. *Brit. med. J.*, 1949, v. 1, p. 482.
- Ferguson D., Wild J., Wangenstein O. *Surgery*, 1950, v. 28, p. 597.
- Foser K. *Brit. J. Surg.*, 1957, v. 44, p. 570.
- Qagnan E. *Canad. J. Surg.*, 1958, v. 2, p. 331.
- Gebauer P. J. *thorac. Surg.*, 1950, v. 19, p. 604.
- Gebauer P. J. *thorac. Surg.*, 1950, v. 20, p. 628.
- Gebauer P. J. *thorac. Surg.*, 1951, v. 22, p. 568.
- Gebauer P. J. *A. M. A.*, 1952, v. 149, p. 538.
- Gebauer P. *Surg., Gynec. Obstet.*, 1952, v. 94, p. 347.
- Gebauer P. J. *thorac. Surg.*, 1953, v. 26, p. 241.
- Gebauer P. *Acta chir. Belg.*, 1957, v. 56, p. 7.
- Gebauer P. *Symposium de chirurgie thoracique. Bruxelles*, 1957, p. 5.
- Gerber H., Boehme P. *Zbl. Chir.*, 1964, Bd. 89, S. 113.
- Gifford J., Waddington J. *Brit. med. J.*, 1957, N 5021, p. 723.
- Goldman A. *Dis. Chest.*, 1947, v. 13, p. 321.
- Gravel J. J. *thorac. Surg.*, 1954, v. 27, p. 244.
- Griffith J. *Thorax.*, 1949, v. 4, p. 105.
- Hansen J. J. *thorac. Surg.*, 1953, v. 26, p. 257.
- Head J. J. *thorac. Surg.*, 1948, v. 17, p. 320.
- Henry G. *Ann. Otol. (St. Louis)*, 1952, v. 61, p. 1114.
- Hill J. *Acta chir. belg.*, 1957, v. 11, p. 9.
- Hodes P., Johnson J., Atkins J. *Am. J. Roentgenol.*, 1949, v. 60, p. 448.
- Hotz. *Brun's Beitr. klin. Chir.*, 1914, Bd. 93, S. 201.
- Huizinga E., Smelt L. *Bronchography. Assen*, 1949.
- Jenny R., Buchberger R. *Arch. klin. Chir.*, 1962, Bd. 299, S. 485.
- Jliescu O., Capitina V., Niculescu G., Giurgiu T. *Chirurgia arborelui bronchi. Romina*, 1960.
- Jackson J., Jones P., Sellors T. *Thorax.*, 1955, v. 10, p. 229.
- Jackson T., Lefkin P., Tuttle W., Hampton F. J. *thorac. Surg.*, 1949, v. 18, p. 630.
- Jackson G., O'Brien E., Tuttle W., Meyer J. J. *thorac. Surg.*, 1950, v. 20, p. 598.
- Jaubert M., Beaulen P. et al. *Lyon chir.*, 1960, v. 56, p. 554.
- Johnston J., Jones P. *Thorax.*, 1959, v. 14, p. 48.
- Jones J. J. *thorac. cardiovasc. Surg.*, 1963, v. 46, p. 303.
- Jones J., Meyer B. J. *thorac. Surg.*, 1956, v. 32, p. 500.
- Jones J., Robinson J. et al. *J. thorac. Surg.*, 1960, v. 39, p. 144.

- Kiriluk L., Merendino K. *Ann. Surg.*, 1953, v. 137, p. 4W.  
 Kinsella T., Johnsrud L. *J. thorac. Surg.*, 1947, v. 16, p. 57T.  
 Kirkpatrick E. *Brit. J. Surg.*, 1950, v. 37, p. 362.  
 Kovats F., Kerényi J. *Zbl. Chir.*, 1958, Bd. 83, S. 1477.
- Linder F. *Zbl. Tuberk.*, 1965, Bd. 97, S. 309.  
 Longhino A. et al. *Acta chir. jugosl.*, 1958, v. 5, p. 270.
- Mahaffey D., Creech O., Boren H., De Bakey M. *J. thorac. Surg.*»  
 1956, v. 32, p. 313.  
 Mathey J., Maillard J. *Ann. Chir.*, 1954, v. 30, p. 7.  
 Mathey J., Oustrieres G. *Thorax.*, 1951, v. 6, p. 7T.  
 Mathey J., Binet J. et al. *Acta chir. belg.*, 1957, v. 56, p. 19.  
 Mathey J., Galey J. et al. *Lyon chir.*, 1958, v. 54, p. 92.  
 Matthes Th. *Bronchi*, 1958, v. 8, p. 330.  
 Maurice H., Herbert E. *J. thorac. Surg.*, 1959, v. 38, p. 458.  
 Merendino K., Kiriluk L. *Surgery*, 1954, v. 35, p. 590.  
 Metras H., Hartung L., Longefait H., Gregoire M. *Bronchi*,  
 1958, v. 8, p. 305.  
 Moersh H., Harrington S. *Bronchial a. pulmonary diseases*, 1954,  
 p. 1097.  
 Moersh H., Clagell O., Ellis F. *Bronchial a. pulmonary diseases*,  
 1954, p. 1091.  
 Monod O., Babou G. et al. *J. thorac. Surg.*, 1951, v. 21, p. 492.  
 Moore T., Teramoto S., Heimburher J. *Surgery*, 1960, v. 47,  
 p. 804.  
 Morfit H. et al. *Arch. Surg.*, 1955, v. 70, p. 654.  
 Mully K. *Bronchi*, 1958, v. 8, p. 400.
- Nowicki Y. *Gruzlica*, 1958, 8.
- Ochsner A., Schramel R. et al. *Arch. Surg.*, 1957, v. 74, p. 642.  
 Overholt R., Bougas J. *J. thorac. Surg.*, 1956, v. 32, p. 508.  
 Overholt R., Bougas J. *Dis. Chest*, 1956, v. 29, p. 595.  
 Overholt R., Bougas J., Morse D. *Am. Rev. Tuberc*, 1957, v. 75,  
 p. 865.
- Pasquier P., Daumet Ph., Gamier Ch. *Bronchi.*, 1958, v. 8,  
 p. 386.  
 Paulson D. *J. thorac. Surg.*, 1951, v. 22, p. 636.  
 Paulson D. *Ann. Rev. Tuberc*, 1951, v. 64, p. 477.  
 Paulson D. *Ann. Surg.*, 1957, v. 146, p. 997.  
 Paulson D., Shaw R. *Am. J. Surg.*, 1955, v. 89, p. 347.  
 Paulson D., Shaw R. *J. thorac. Surg.*, 1955, v. 29, p. 238.  
 Paulson D., Shaw R. *Ann. Surg.*, 1960, v. 151, p. 729.  
 Payne W., Ellis F. et al. *J. thorac. Cardiovasc. Surg.*, 1959, v. 38,  
 p. 709.  
 Peters R., Loring W., Sprunt W. *Ann. Surg.*, 1958, v. 148,  
 p. 871.  
 Pinto E. *Bronchi*, 1958, v. 8, p. 336.
- Rabin C., Neuhof H. *J. thorac. Surg.*, 1949, v. 18, p. 149.  
 Rate R. *J. Int. Coll. Surg.*, 1963, v. 40, 5, p. 475.  
 Reiter H. *Z. Tuberk.*, 1959, Bd. 112, S. 257.  
 Robinson G. *J. thorac. Surg.*, 1958, v. 36, p. 555.  
 Robinson J., Jones J., Meyer B. *J. thorac. Surg.*, 1956, v. 32,  
 p. 500.  
 Rouviere H. *Anatomie des lymphatiques de Thorine*. Paris, 1932.

- Sale T. Brit. J. Surg., 1954, v. 41, p. 625.  
 Salek J. Zbl. Chir., 1958, Bd. 83, S. 585.  
 Sanger P. Ann. Surg., 1945, v. 122, p. 147.  
 Scannell J. Ann. Surg., 1951, v. 133, p. 127.  
 Sensenig D. Surg. Gynec. Obstet., 1963, v. 116, p. 279.  
 Shaw R, Paulson D. J. thorac. cardiovasc. Surg., 1961, v. 42,  
 p. 281.  
 Sperling E. Arch. klin. Chir., 1952, Bd. 299, S. 279.  
 Sperling E. Chirurg., 1961, Bd. 6, S. 273.  
 Sperling E. Thoraxchirurgie, 1962, Bd. 10, S. 43.  
 Sperling E. Chirurg., 1964, Bd. 35, S. 3.  
 Spohn K., Daum R., Benz K. Arch. klin. Chir., 1960, Bd. 294,  
 S. 740.  
 Streicher H. Brun's Beitr. klin. Chir., 1962, Bd. 204, S. 246.  
 Streicher H. Zbl. Chir., 1963, Bd. 88, S. 1497.  
  
 Taffel M. Surgery, 1940, v. 8, p. 56.  
 Thomas C J. Royal Coll. Surg. Edinb., 1956, v. 1, p. 169.  
 Thomas C Thorax, 1960, v. 15, p. 9.  
 Thomas D. J. thorac. Surg., 1957, v. 33, p. 341.  
 Thompson J. J. thorac. Surg., 1955, v. 29, p. 252.  
 Thompson J., Eaton E. J. thorac. Surg., 1955, v. 29, p. 260.  
 Thompson V. Thorax., 1960, v. 15, p. 5.  
 Tuttle N. J. thorac. Surg., 1949, v. 18, p. 641.  
  
 Vanpeperstraeten F. Acta chir. belg., 1957, v. 56, p. 19—25.  
 Vanpeperstraeten F. Symposium de chirurgie thoracique. Bruxelles.  
 1957, p. 28.  
 Vierheilig J. Brun's Beitr. klin. Chir., 1914. Bd. 93, S. 201.  
 VoBschulte K., Bikfalvi A. Dtsch. med. Wschr., 1964, Bd. 89,  
 S. 599  
 VoBschulte K., Lierhake F. Beitr. klin. Tuberk., 1958, Bd. 119,  
 S. 118.  
  
 Waterman D. J. thorac. Surg., 1955, v. 29, p. 253.  
 Weeb W. J. thorac. Surg., 1955, v. 29, p. 252.  
 Weisel W., Jake R. Ann. Surg., 1953, v. 137, p. 220.  
 Weisel W., Lepley D., Watson R. Ann. Surg., 1961, v. 154,  
 p. 892.  
 Wiklund Th. Acta chir. scand., 1951, v. 102, p. 162.  
 Wilkins E. et al. J. thorac. cardiovasc. Surg., 1963, v. 46, p. 279.

## ОГЛАВЛЕНИЕ

ГЛАВА I	
<i>Краткий анатомический очерк.</i>	6
СЛАВА II	
<i>Материалы экспериментальных исследований.</i>	19
Процессы репарации в области бронхиального анастомоза	20
Комбинированная резекция бронха и легочной артерии	26
ГЛАВА III	
<i>Показания к резекции и пластике бронхов.</i>	34
Врожденный бронхостеноз	35
Ранения, разрывы бронхов и их последствия	36
Туберкулезное поражение бронха и посттуберкулезный бронхостеноз	44
Доброкачественные опухоли крупных бронхов	56
Бронхолегочный рак	76
Прочие показания.	112
ГЛАВА IV	
<i>Методика и техника операций.</i>	113
Анестезия	113
Оперативный доступ	120
Операционная диагностика и выбор операции	121
Техника иссечения подлежащего удалению участка бронха и бронхиального шва	128
ГЛАВА V	
<i>Послеоперационный период и его осложнения</i>	144
ГЛАВА VI	
<i>Ближайшие и последующие результаты резекции и пластики бронхов.</i>	162
Рентгенологические и бронхоскопические данные и функция внешнего дыхания после резекции и пластики бронхов	170
<i>Заключение.</i>	182
Литература	184

### ОПЕЧАТКИ

Стр.	Строка	Напечатано	Следует читать
116	31 (таблица)	15	45
188	28-я	Bioak	Bjork
191	30-я	Lierhake	Gierhake

В оглавлении, начиная со стр. 144, нумерация страниц указана на одну больше.

Подрисуночной подписи к рис. 20 соответствует рис. 24 и наоборот.

Заказ 255

**ЭЛЕКТРОННАЯ БИБЛИОТЕКА ПО ХИРУРГИИ**

**SURGERYLIB.RU**