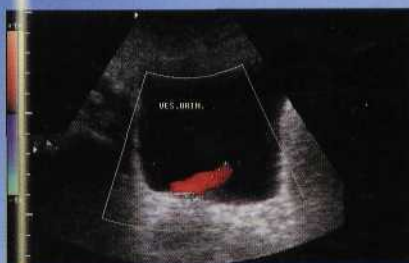
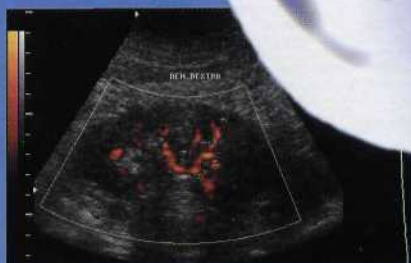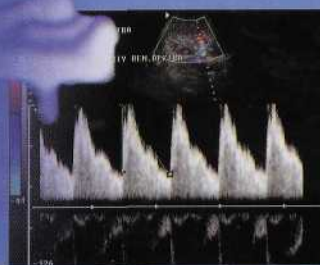

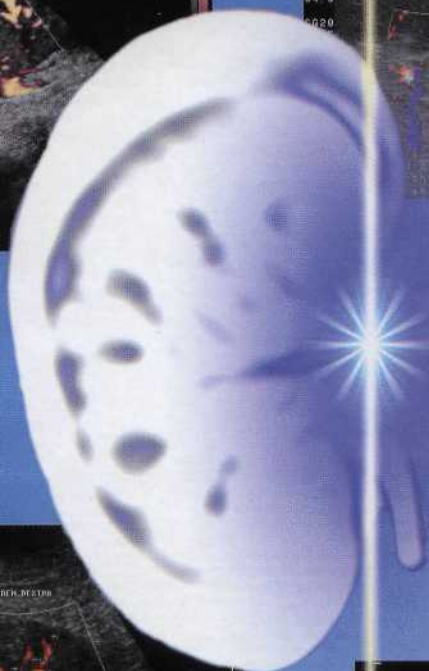
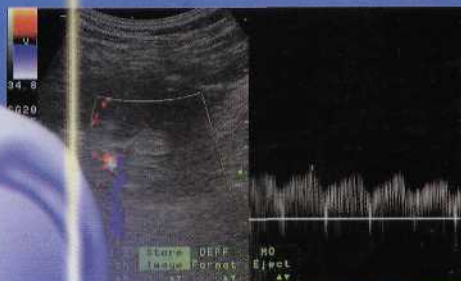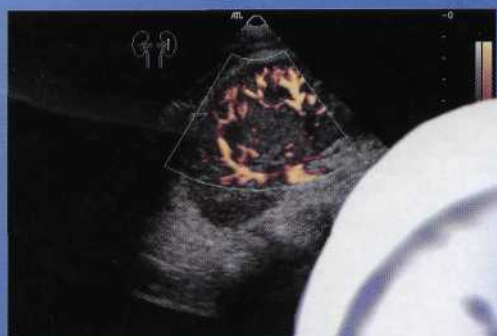Е.А. Квятковский  
Т.А. Квятковская

# Ультрасонография и доплерография в диагностике заболеваний почек





### **Квятковский Евгений Аркадьевич**

*кандидат медицинских наук,  
врач-уролог, сонолог городской  
клинической больницы № 9  
г. Днепропетровска.*

Главным направлением научных исследований и применения их результатов в практической деятельности является ультразвукография и доплерография в диагностике заболеваний органов мочеполовой системы. Ультразвуковое исследование почек при почечной патологии начал использовать с 1985 г. В 1986 г. обобщил результаты в первом в Украине сообщении по этому вопросу. Впервые в Украине: в 1994 г. им подготовлены и в соавторстве изданы методические рекомендации по применению ультразвуковой диагностики в урологической практике, в 1994 г. опубликованы результаты ультразвуковой доплерометрии почечных артерий, в том числе при патологии почек у беременных, в 1997 г. опубликованы данные о целесообразности применения доплерометрии почечных артерий в диагностике причин острой почечной недостаточности, в 1999 г. опубликованы результаты ультразвукового исследования уродинамики верхних мочевых путей. Разработаны алгоритмы комплексного ультразвукового исследования больных с учетом состояния почечной гемодинамики и уродинамики верхних мочевых путей при обструктивных уропатиях и пиелонефрите, представленные в информационных письмах. Автор 98 научных работ, 4 изобретений и патентов, одних методических рекомендаций, 3 информационных писем. Главная концепция врачебной деятельности - научный подход является основой качественного, быстрого и эффективного обследования больных, позволяющего проводить раннюю диагностику и своевременное лечение.



### **Квятковская Татьяна Александровна**

*доктор медицинских наук,  
профессор кафедры оперативной хирургии  
и топографической анатомии  
(с 1989 по 2000 г. с клиническим  
курсом оперативной хирургии)  
Днепропетровской медицинской академии.*

Главная область научных интересов - морфология и уродинамика верхних мочевых путей, диагностика и лечение заболеваний почек и верхних мочевых путей. Методами световой, сканирующей и трансмиссионной электронной микроскопии, электрофизиологии, биомеханики и рентгеноструктурного анализа изучила строение и функцию верхних мочевых путей. Предложила модель двигательной активности почечной лоханки и мочеточника, выяснила роль рефлекторных взаимосвязей, влияния адрено- и холинорецепторов, некоторых гормональных препаратов на функцию различных отделов верхних мочевых путей и мочевого пузыря. Исследовала применение электроимпульсной и медикаментозной стимуляции верхних мочевых путей с лечебно-диагностической целью при обструктивных уропатиях и после реконструктивных операций. Совместно с соискателем ученой степени к.м.н. Т.Л. Куцяк внедрила в практику комплексное ультразвуковое исследование почек и верхних мочевых путей, включая доплерографию мочеточничко-пузырных выбросов как неинвазивный метод оценки уродинамики. Учитывая важность состояния венозного кровотока в патогенезе многих заболеваний почек, предложила доплерометрические индексы для оценки венозного кровотока в почках. Автор 187 научных работ, 1 монографии, 4 изобретений и патентов, 2 информационных писем, 24 учебных пособий. Цель научных исследований - разработка неинвазивных методов диагностики, малоинвазивных и органосохраняющих оперативных вмешательств на органах мочеполовой системы.

**УДК 611.61-073**

**ББК 56.965.4**

**К 32**

**Є.А. Квятковський, Т.О. Квятковська**

**К 32** Ультрасонографія і доплерографія в діагностиці захворювань нирок. —  
Дніпропетровськ: Нова ідеологія, 2005. — 318 с: іл.  
ISBN 966-8050-15-0

Книга присвячена питанням застосування ультразвукової доплерографії в діагностиці захворювань нирок і Верхніх сечових шляхів. В ній набула розвиток ідея комплексного підходу до рішення діагностичних проблем при захворюваннях нирок із застосуванням ультразвукової доплерографії ниркових судин і сечовідно-міхурових викидів для оцінки ниркової гемодинаміки і уродинаміки верхніх сечових шляхів. Запропоновані алгоритми комплексного ультразвукового дослідження хворих із захворюваннями нирок. Книга призначена для лікарів-сонологів, урологів, нефрологів, терапевтів.

**Е.А. Квятковский, Т.А. Квятковская**

**К 32** Ультрасонография и доплерография в диагностике заболеваний почек. -  
Днепропетровск: Новая идеология, 2005. - 318 с: ил.  
ISBN 966-8050-15-0

Книга посвящена вопросам применения ультразвуковой доплерографии в диагностике заболеваний почек и верхних мочевых путей. В ней получила развитие идея комплексного подхода к решению диагностических проблем при заболеваниях почек с использованием ультразвуковой доплерографии почечных сосудов и мочеточнико-пузырных выбросов для оценки почечной гемодинамики и уродинамики верхних мочевых путей. Предложены алгоритмы комплексного ультразвукового исследования больных с заболеваниями почек. Книга предназначена для врачей-сонологов, урологов, нефрологов, терапевтов.

Издание одобрено и рекомендовано к печати решением Ученого совета Днепропетровской государственной медицинской академии, протокол № 2 от 30 сентября 2004 г.

Рецензенты:

главный специалист по ультразвуковой диагностике МЗО Украины, Заслуженный деятель науки и техники Украины, Лауреат Государственной премии Украины, доктор медицинских наук, профессор В.Е. Медведев,

доктор медицинских наук, профессор кафедры урологии Львовского медицинского университета **Ц.К. Боржиевский**,

президент Украинского доплеровского клуба, кандидат медицинских наук **О.Б. Дынный**.

**ББК 56.965.4**

ISBN 966-8050-15-0

© Е.А. Квятковский, Т.А. Квятковская, 2005

## Содержание

Список сокращений.....	6
Введение.....	7
<b>Раздел I</b>	
<b>Анатомия, эхотопография почек, почечных сосудов, мочеточников, мочевого пузыря. Основные принципы доплерографии почечных сосудов и мочеточнико-пузырных выбросов.....</b>	<b>9</b>
<b>1. Анатомия почек, почечных сосудов, мочеточников и мочевого пузыря.....</b>	
Органометрическая характеристика почек.....	9
Топографическая анатомия почек.....	12
Топографическая и вариантная анатомия кровеносных сосудов почек.....	13
Топографическая анатомия мочеточников и мочевого пузыря.....	20
Особенности топографической анатомии почек, почечных сосудов, мочеточников и мочевого пузыря в детском возрасте.....	22
Литература.....	25
<b>2. Методы ультразвукового исследования сосудов.....</b>	
Основные принципы и режимы ультразвукового сканирования.....	28
Качественные и количественные показатели спектральной доплеровской кривой кровотока при исследовании сосудов.....	33
Цветовое доплеровское картирование (ЦДК).....	38
Энергетическое доплеровское картирование (ЭД).....	41
Способы оптимизации изображения при исследовании почечных сосудов.....	42
Физическое и психогенное воздействие эхографии и доплерографии на пациента.....	44
Литература.....	45
<b>3. Эхографическая топография и морфометрия почек, почечных сосудов, мочеточников и мочевого пузыря.....</b>	
Методика и техника эхосканирования почек.....	47
Эхотопография и морфометрия почек.....	48
Методика эхосканирования, эхотопография и морфометрия почечных сосудов.....	60
Эхотопография мочевого пузыря и мочеточников.....	65
Литература.....	67
<b>4. Ультразвуковая доплерография почечных сосудов у здоровых людей. Воспроизводимость исследований.....</b>	
Нормативные показатели доплерометрии почечных сосудов.....	70
Ультразвуковая характеристика почек и почечного кровотока в зрелом, пожилом и старческом возрасте.....	76
Воспроизводимость данных при ультразвуковой доплерометрии почечных артерий.....	88

Литература.....	91
<b>5. Ультразвуковая доплерография мочеточничко-пузырных выбросов....</b>	<b>96</b>
Обоснование применения доплерографии для исследования уродинамики верхних мочевых путей.....	96
Методика доплерографических исследований мочеточничко-пузырных выбросов.....	99
Нормативные показатели доплерографии мочеточничко-пузырных выбросов.....	100
Допплерометрия мочеточничко-пузырных выбросов при нормально протекающей беременности.....	116
Литература.....	117

## **Раздел II**

<b>Допплеровская ультрасонография в исследовании почечной гемодинамики и уродинамики при заболеваниях почек.....</b>	<b>120</b>
--	------------

<b>6. Гидронефроз.....</b>	<b>120</b>
Эхоструктурные изменения почек и верхних мочевых путей при гидронефрозе.....	120
Цветовое картирование и импульсная доплерометрия почечных сосудов при гидронефрозе.....	134
Ультразвуковое исследование уродинамики при гидронефрозе.....	141
Комплексное ультразвуковое исследование почечной гемодинамики и уродинамики верхних мочевых путей в диагностике гидронефроза.....	142
Ультразвуковая диагностика гидронефроза беременных.....	160
Литература.....	163
<b>7. Почечная колика (острая обструктивная уропатия).....</b>	<b>169</b>
Эхоструктурные изменения почек и верхних мочевых путей при почечной колике.....	169
Комплексное ультразвуковое исследование почечной гемодинамики и уродинамики верхних мочевых путей в диагностике почечной колики.....	171
Диагностическое значение ультразвукового исследования почечной гемодинамики при экстракорпоральной ударно-волновой литотрипсии (ЭУВЛ).....	185
Литература.....	189
<b>8. Кисты почек.....</b>	<b>193</b>
Литература.....	195
<b>9. Пузырно-мочеточниковый рефлюкс.....</b>	<b>197</b>
Литература.....	202
<b>10. Острый пиелонефрит.....</b>	<b>204</b>
Эхоструктурные изменения почек при остром пиелонефрите.....	204
Ультразвуковое исследование почечной гемодинамики и уродинамики при остром пиелонефрите.....	210
Ультразвуковое исследование почечной гемодинамики и уродинамики при гестационном пиелонефрите.....	224

Литература.....	228
<b>11. Реноваскулярная (вазоренальная) артериальная гипертензия.....</b>	<b>231</b>
Причины нефрогенной артериальной гипертензии.....	231
Стеноз почечной артерии.....	232
Литература.....	238
<b>12. Тромбоз почечной вены.....</b>	<b>241</b>
Литература.....	242
<b>13. Нефроптоз.....</b>	<b>243</b>
Литература.....	245
<b>14. Диабетическая нефропатия.....</b>	<b>246</b>
Литература.....	254
<b>15. Хронический гломерулонефрит.....</b>	<b>256</b>
Литература.....	259
<b>16. Хронический пиелонефрит.....</b>	<b>261</b>
Литература.....	262
<b>17. Трансплантационная нефропатия.....</b>	<b>263</b>
Литература.....	264
<b>18. Гипертоническая болезнь, состояние почечной гемодинамики.....</b>	<b>266</b>
Литература.....	269
<b>19. Острая почечная недостаточность.....</b>	<b>270</b>
Литература.....	277
<b>20. Опухоли почек.....</b>	<b>280</b>
Злокачественные опухоли почек.....	280
Доброкачественные опухоли почек.....	294
Литература.....	297
<b>21. Единственная почка.....</b>	<b>301</b>
Литература.....	308
<b>22. Наш опыт использования ультразвукового исследования больных с урологической патологией (в качестве послесловия).....</b>	<b>309</b>
Литература.....	312
<b>Приложение.....</b>	<b>315</b>
Использование детерминационного анализа для поиска диагностических критериев.....	315
Протокол комплексного ультразвукового исследования больных с заболеваниями почек и верхних мочевых путей.....	316

## Список сокращений

<b>УЗИ</b>	- ультразвуковое исследование
<b>ЧЛС</b>	- чашечно-лоханочная система
<b>ЛМС</b>	- лоханочно-мочеточниковый сегмент
<b>СИ</b>	- структурный индекс почки
<b>МПВ</b>	- мочеточнико-пузырные выбросы
<b>ЦДК</b>	- цветное доплеровское картирование
<b>ЭД</b>	- энергетическое доплеровское картирование
<b>ИД</b>	- импульсная доплерометрия
<b>V<sub>ps</sub></b>	- пиковая систолическая скорость кровотока
<b>V<sub>ed</sub></b>	- конечная диастолическая скорость кровотока
<b>TAM<sub>x</sub></b>	- усредненная по времени максимальная скорость артериального кровотока
<b>AT</b>	- время ускорения
<b>AI</b>	- индекс ускорения
<b>IR</b>	- индекс резистентности
<b>PI</b>	- пульсационный индекс
<b>S/D</b>	- систоло-диастолическое отношение
<b>V<sub>vmax</sub></b>	- максимальная скорость венозного кровотока
<b>Д/В</b>	- диастолическое артерио-венозное отношение (гл. 2)
<b>ОДС</b>	- отношение декрементов скоростей (гл. 2)
<b>V<sub>max</sub></b>	- максимальная скорость потока мочи
<b>V<sub>mean</sub></b>	- средняя скорость потока мочи
<b>ПМР</b>	- пузырно-мочеточниковый рефлюкс
<b>ЭУВЛ</b>	- экстракорпоральная ударно-волновая литотрипсия
<b>ДН</b>	- диабетическая нефропатия
<b>АГ</b>	- артериальная гипертензия
<b>РВГ</b>	- реноваскулярная артериальная гипертензия
<b>ОПН</b>	- острая почечная недостаточность
<b>ХПН</b>	- хроническая почечная недостаточность
<b>КТ</b>	- компьютерная томография
<b>МРТ</b>	- магнитно-резонансная томография

## Введение

В настоящее время ни у кого не вызывает сомнений целесообразность широкого применения ультразвуковых исследований в диагностике заболеваний органов мочевой системы. В результате использования в клинической практике доплерографических методов исследования стало совершенно очевидным, что они не только сокращают путь к точному морфологическому диагнозу, но и позволяют наименее трудоемким способом получить информацию о функциональном состоянии органа в реальном времени в процессе его жизнедеятельности. Современные требования к формулированию диагноза включают не только определение болезни, но и ее подробную характеристику у конкретного больного. Поэтому выяснение с помощью ультразвукового исследования состояния почечного кровотока, включающее его характеристику на уровне различных звеньев циркуляции крови, в том числе в магистральных артериях и венах и их внутривисцеральных ветвях, дают неоценимую дополнительную информацию, необходимую для определения диагноза заболевания и адекватной тактики лечения больного. Важным новым направлением является доплерография потоков мочи из терминальных отделов мочеточников - мочеточниково-пузырных выбросов, проливающая свет на состояние уродинамики верхних мочевых путей неинвазивным и не сопряженным с лучевой нагрузкой методом.

Необходимо еще раз подчеркнуть, что функционализация ультразвуковых исследований стала возможной благодаря применению ультразвуковой доплерографии и доплерометрии. Предлагаемая Вашему вниманию книга посвящена новому направлению ультразвуковой диагностики, объединяющему достижения сонологии и урологии - доплеровской ультразвуковой функциональной диагностике заболеваний почек и верхних мочевых путей. На основании собственного, накопленного в течение двух десятилетий опыта, мы пришли к твердому убеждению, что комплексный подход к проведению ультразвукового исследования с оценкой почечной гемодинамики, уродинамики верхних мочевых путей, а также применением функциональных тестов, во многих случаях позволяет диагностировать заболевания на ранних стадиях развития, решать вопрос в пользу неинвазивных и малоинвазивных методов лечения, органосохраняющих операций вместо органуносящих, проводить динамическое наблюдение, своевременно предупреждать переход заболевания в более тяжелую и опасную стадию. Поскольку нет отдельных монографических исследований, отражающих современные достижения клинической доплерографии в диагностике заболеваний почек, главной целью нашего труда явилось предоставление широкой медицинской общественности возможности оценить преимущества комплексного доплерографического исследования почек и верхних мочевых путей и помочь врачам, осваивающим доплерографию, в этом вопросе.

Вне всякого сомнения, для эффективного использования преимуществ доплерографии, которая является неоценимым даром достижений физико-математических наук и инженерной мысли медицине, необходимы глубокие знания, как в области ультразвуковой диагностики, так и в урологии, а также настойчивый самостоятель-

ный опыт в освоении и совершенствовании методов проведения исследований. Учитывая, что узкий специалист иногда подвержен однобокости суждений, предлагая нашу книгу сонологам и урологам, мы надеемся, что она будет способствовать взаимному обогащению представлений специалистов этих двух медицинских специальностей о заболеваниях почек и верхних мочевых путей и возможностях их ультразвуковой диагностики.

В вопросах применения доплерографических методов для оценки почечной гемодинамики и уродинамики еще много недостаточно изученных аспектов, имеющих перспективу дальнейших исследований, связанных с использованием новых технических возможностей и расширением спектра заболеваний, при которых доплерография может иметь диагностическое значение.

Авторы выражают благодарность коллегам за участие в подготовке материалов к написанию ряда глав и разделов книги: 5, 6, 7, 10 глав - врачу-сонологу больницы № 19 г. Днепропетровска Т.Л. Куцяк, 11, 14, 18 глав - зав. терапевтическим отделением поликлиники клинической больницы № 9 г. Днепропетровска, к.м.н. В.Б. Хархоте, 14 главы - ассистенту Днепропетровской медицинской академии, к.м.н. Н.О. Перцевой, 4 главы - зав. лечебно-диагностическим отделением Днепропетровского областного госпиталя ИОВ врачу-сонологу П.В. Коробке, 3 раздела 7 главы - врачу-урологу Днепропетровского областного диагностического центра В.М. Корягину. В книге использованы иллюстративные материалы из архива отделения лучевой диагностики Винницкой областной больницы им. Н.И. Пирогова, любезно предоставленные врачами-сонологами Е.С. Откаленко, А.В. Церковнюк, О.Л. Луцкер (ультразвуковой аппарат HDI 5000), а также врачом-сонологом Донецкого центра материнства и детства Алексеем Соловьевым (ультразвуковой аппарат Logiq 500).

Мы смеем надеяться, что книга будет полезна в практической работе врачей-сонологов, урологов, терапевтов, семейных врачей, интересующихся возможностями новых методов ультразвуковой диагностики, что в конечном итоге преследует главную цель оказания квалифицированной медицинской помощи больным и сохранения здоровья как одной из наивысших жизненных ценностей. В книге отражены результаты собственных исследований, а также нашедшие освещение в мировой научной медицинской литературе достижения доплеровской ультрасонографии в диагностике обструктивных уропатий, мочекаменной болезни, воспалительных заболеваний и новообразований почек и верхних мочевых путей, острой и хронической почечной недостаточности, заболеваний, связанных с поражением сосудов почек. Проанализированы имеющиеся и предложены собственные критерии ультразвуковой диагностики заболеваний почек и верхних мочевых путей, разработаны и предложены Вашему вниманию диагностические алгоритмы, которые, как мы надеемся, помогут улучшить диагностику заболеваний и медицинскую помощь больным. Мы выражаем уверенность, что применение доплеровской ультрасонографии в значительной мере облегчит процесс диагностики и станет со временем необходимым и тривиальным исследованием в Вашей врачебной деятельности.

Авторы с благодарностью примут критические замечания и пожелания ([ackv@mail.ru](mailto:ackv@mail.ru)).

## **Анатомия, эхотопография почек, почечных сосудов, мочеточников, мочевого пузыря. Основные принципы доплерографии почечных сосудов и мочеточнико-пузырных выбросов**

### **1. Анатомия почек, почечных сосудов, мочеточников и мочевого пузыря**

#### **Органометрическая характеристика почек**

В основе ультразвукового исследования органов и тканей лежит подробное изучение их нормальной и топографической анатомии, без знаний которой невозможна полная реализация преимуществ сонографии как одного из методов топической диагностики. Вместе с тем, совершенствование технологии эхосканирования, получения и обработки информации не может не сказаться на результатах ультразвуковой морфометрии, тогда как анатомические данные являются основным ориентиром для сопоставительных исследований.

Почка, ren, - парный орган, имеющий бобовидную форму. Как указано в анатомических изданиях, масса почки взрослого человека 120-200 г, длина 10-12 см, ширина 5-6 см, толщина 3-5 см, суммарный объем почек около 300 см<sup>3</sup> [1-4]. Различие в длине между обеими почками в норме не превышает 1,5-2 см [5]. Левая почка обычно несколько длиннее и иногда имеет больший вес [1].

Наружный край почки выпуклый, у левой почки более округлый. Вогнутый край обращен кнутри и несколько кпереди, он содержит ворота почки, ограниченные узкой передней и широкой задней губой. Высота ворот почки на сагиттальном срезе составляет в среднем 38 мм (25-60 мм), ширина – 24 мм (15-37 мм) [6]. Ворота переходят в синус, содержащий почечную лоханку, ветви почечных кровеносных и лимфатических сосудов, почечного нервного сплетения, лимфоузлы, жировую клетчатку и соединительную ткань. Лимфатические сосуды почки далее в составе почечной ножки идут к поясничным, аортальным и кавальным лимфатическим узлам. Источниками формирования почечного нервного сплетения являются большой и малый внутренностные нервы из грудного отдела симпатического ствола, ветви поясничного отдела симпатического ствола, чревного и верхнебрыжеечного сплетений, почечно-аортальные ганглии. Передняя поверхность почки более выпуклая, чем задняя. Верхние полюса почек отстоят друг от друга на 7 см (от 5 до 8 см), нижние - на 10 см (от 8 до 12 см), наружные края почек отстоят на 9-13 см от срединной линии [7]. Продольные оси почек образуют угол 15-30°, открытый книзу. По отношению к фронтальной плоскости почки отклоняются кзади на 30° [8].

Толщина паренхимы почки у верхнего и нижнего полюса 2-2,5 см, в средней части в различных возрастных группах 1,2-2,0 см [7]. Толщина коркового слоя почки

5-7 мм. В мозговом слое образуется от 4 до 19 пирамид (чаще 8) высотой 5-8 мм [9], по другим данным - от 3 до 22 пирамид [10], между которыми располагаются почечные столбы (колонны) Бертини из коркового вещества, высота которых 5-8 мм [7] (рис. 1.1).

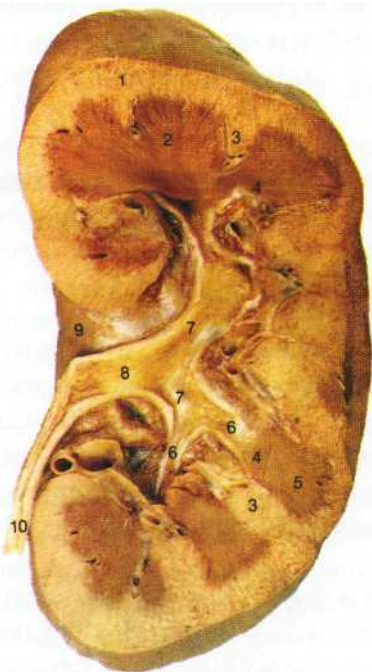


Рис. 1.1. Внутривнепочечные структуры на фронтальном срезе почки.

1 – корковое вещество, 2 - мозговое вещество, 3 - почечный столб, 4 - почечный сосочек, 5 - почечная пирамида, 6 - малая чашка, 7 - большая чашка, 8 - почечная лоханка, 9 - ворота почки, 10 - мочеточник. (По Р.М.Н. McMinn et al. [3])

Статистические данные биометрии почек немногочисленны. Нами на 30 нативных анатомических препаратах почек, не имеющих патологических изменений, возрастной группы 36-60 лет, были проведены органомерические исследования, представленные в табл. 1.1. Объем почки составил  $159,8 \pm 6,2 \text{ см}^3$  ( $125-200 \text{ см}^3$ ).

Детальные биометрические исследования почек и почечных лоханок были выполнены М.П. Бурых и соавт. [11, 12] (табл. 1.1). Хотя, как видно из таблицы, результаты в некоторой

Таблица 1.1

Параметры почек и ЧЛС

Авторы	Количество исследованных почек	Длина почки, см	Ширина почки, см	Толщина почки, см	Площадь анатомического сечения почки, $\text{см}^2$	Длина ЧЛС, см	Ширина ЧЛС, см	Толщина ЧЛС, см
М.П. Бурых [11]	37	$10,4 \pm 1,5$	$5,6 \pm 0,7$	$3,4 \pm 0,8$	$51,8 \pm 9,8$	$6,2 \pm 0,9$	$3,6 \pm 0,6$	$1,5 \pm 0,4$
М.П. Бурых и соавт. [12]	175	$11,0 \pm 1,1$	$5,8 \pm 0,8$		$65,2 \pm 12,3$	$6,6 \pm 0,9$	$4,0 \pm 0,6$	
Т.А. Квятковская, Е.А. Квятковский	30	$11,7 \pm 0,2$ (9,0-13,0)	$6,1 \pm 0,1$ (5,4-7,0)	$4,1 \pm 0,1$ (3,2-5,0)				

степени зависят от величины и характера выборки, статистические данные дают представление о средних значениях измеряемых параметров и их отклонении. Было отмечено, что размеры почек у женщин несколько меньше, чем у мужчин, однако достоверное различие при  $p < 0,05$  определялось только по параметрам площади наибольшего фронтального среза почки: у женщин в среднем  $59,5 \pm 11,3 \text{ см}^2$ , у мужчин -  $70,9 \pm 10,14 \text{ см}^2$ , [12]. Отмечена тенденция уменьшения размеров почек в возрасте

старше 60 лет: длина почки -  $10,6 \pm 0,9$  см, ширина -  $5,5 \pm 0,7$  см (для сравнения, в возрасте 50-59 лет длина почки -  $11,3 \pm 1,1$  см, ширина -  $6,0 \pm 0,8$  см) [12].

ЧЛС по вертикальной оси занимает средний отдел почки (рис. 1.1) протяженностью равный 7 см. **Почечная лоханка** по своему строению может быть **ампулярная** и **дендритическая** (ветвистая). По отношению к почечному синусу выделяют **три типа лоханок: внутривнепочечный (интратраренальный), внепочечный (экстраренальный) и смешанный (переходный)**, встречающийся наиболее часто (рис. 1.2). В почечную лоханку впадают 3 большие почечные чашки: верхняя, средняя и нижняя. Однако количество их может колебаться от 2 до 4. При дендритической форме лоханки обычно наблюдается 3 большие почечные чашки, при ампулярной - 2. Каждая из них образуется вследствие соединения 2-3 малых почечных чашек, общее количество которых чаще равняется 8-10, но может колебаться от 4 до 19. У 58,3% людей в почках присутствуют 8 малых почечных чашек (верхняя, передние верхняя, средняя и нижняя, задние верхняя, средняя и нижняя, нижняя), у 16,6% - 7, у 17,1% - 6, у 8% - 5 почечных чашек. В поперечном направлении расстояние от основания больших почечных чашек до дистальных частей малых почечных чашек в среднем равняется 3,25 см, до наружного края почки - 5,5 см [7].

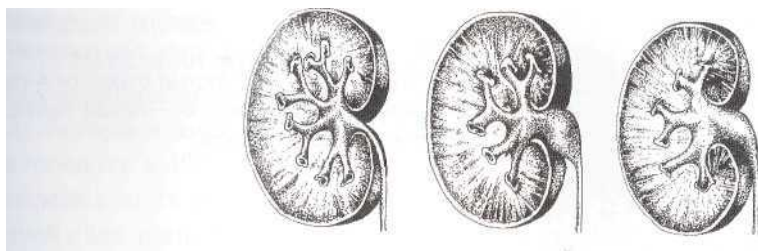


Рис. 1.2. Интратраренальный, экстраренальный и переходный тип почечной лоханки.

Параметры ЧЛС отражены в табл. 1.1, у мужчин они на 3-10% больше, чем у женщин [11]. Объем ЧЛС у мужчин -  $10,0 \pm 4,6$  см<sup>3</sup>, у женщин -  $9,1 \pm 4,3$  см<sup>3</sup>. У новорожденных объем ЧЛС в среднем 1,6 см<sup>3</sup>, у подростков - 6,6 см<sup>3</sup>, в юношеском возрасте - 7,8 см<sup>3</sup>, в пожилом возрасте объем ЧЛС уменьшается и в старческом возрасте в среднем составляет 6,5 см<sup>3</sup> [11]. Верхняя и нижняя почечные чашки по размерам свода (до 28 мм) наиболее крупные и имеют короткую шейку (от 1 мм до 7 мм), остальные чашки (средние и мелкие) имеют ширину свода от 5 мм до 15 мм и высоту шейки от 8 мм до 32 мм [13]. Соотношение объемов ЧЛС и почки в различных возрастных группах колеблется в пределах 1:10-1:13 [14]. Объем почечных чашек уменьшается с возрастом, среднее значение объема уменьшается с 4,7 см<sup>3</sup> в зрелом возрасте до 3,1 см<sup>3</sup> у людей старше 60 лет, причем объем верхней почечной чашки уменьшается в 2 раза, нижней - в 3 раза [10]. Вместе с тем, относительный объем ЧЛС увеличивается. В молодом возрасте ( $23 \pm 2$  года) объем ЧЛС составляет 7,6% общего объема почки, в пожилом возрасте ( $64 \pm 3,5$  года) - 11% [14]. Наряду с увеличением относительного объема ЧЛС, в пожилом возрасте отмечается уменьшение объема паренхимы почки на 19-20% [14].

## Топографическая анатомия почек

Почки располагаются в забрюшинном пространстве и имеют фиброзную, жировую и фасциальную капсулы. Толщина фиброзной капсулы 0,1-0,2 мм.

По отношению к позвоночному столбу почки находятся на уровне XII грудного, I-II (иногда III) поясничных позвонков (рис. 1.3). Левая почка расположена на 2-3 см выше правой и верхним полюсом достигает XI ребра. XII ребро пересекает левую почку посередине, тогда как правую - на границе верхней и средней трети. Чаще верхний край правой почки находится на уровне XI межреберья, а ворота ее - ниже XII ребра, в то время как верхний край левой почки расположен на уровне XI ребра, а ворота - на уровне XII.

Ворота почек по отношению к позвоночнику находятся на уровне тела I поясничного позвонка или хряща между I и II поясничными позвонками. Проекция ворот почек на переднюю брюшную стенку соответствует пересечению наружного края прямой мышцы живота и реберной дуги, на поясничную область - месту пересечения мышцы, выпрямляющей позвоночник, с XII ребром.

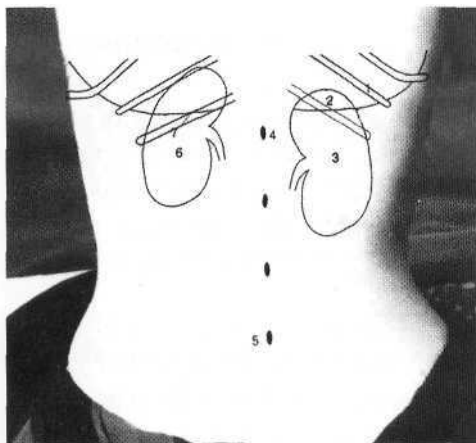


Рис. 1.3. Голотопия и скелетотопия почек. 1 - 11-е ребро, 2 - 12-е ребро, 3 - правая почка, 4 - остистый отросток 1-го поясничного позвонка, 5 - остистый отросток 4-го поясничного позвонка, 6 - левая почка, 7 - нижний край плевры.

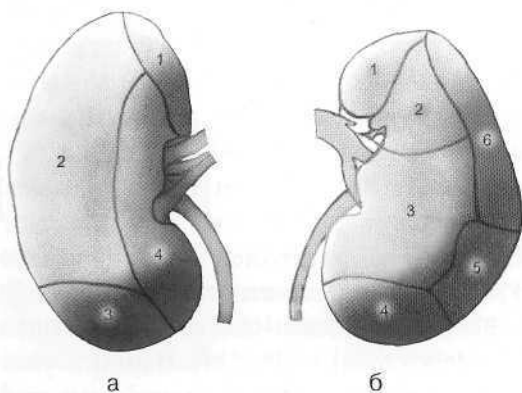


Рис. 1.4. Зоны соприкосновения почек с соседними органами.

а - зоны соприкосновения правой почки с соседними органами.

1 - надпочечниковая, 2 - печеночная, 3 - ободочнокишечная, 4 - дуоденальная;

б - зоны соприкосновения левой почки с соседними органами.

1 - надпочечниковая, 2 - желудочная, 3 - панкреатическая, 4 - тощекишечная, 5 - ободочнокишечная, 6 - селезеночная.

Задние поверхности почек сверху прилегают к поясничной части диафрагмы, позади которой находятся реберно-диафрагмальные синусы плевры, ниже (изнутри кнаружи) - к большой поясничной мышце, квадратной мышце поясницы и апоневрозу поперечной мышцы живота.

Сверху и с передне-медиальной стороны от верхних полюсов почек расположены надпочечники.

Медиальнее правой почки находится нижняя полая вена, медиальнее левой - брюшная часть аорты.

Передняя поверхность правой почки имеет поля соприкосновения с нисходящей частью двенадцатиперстной кишки (у ворот), правой долей печени (почти на протяжении  $2/3$  поверхности, пространство между почкой и печенью называется карманом Моррисона), правым изгибом ободочной кишки (рис. 1.4а). Передняя поверхность левой почки соприкасается с селезенкой, дном желудка, хвостом поджелудочной железы (у ворот), левым изгибом ободочной кишки и тощей кишкой (рис. 1.4б). Кпереди от левой почки в той ее части, где она соприкасается с надпочечником и поджелудочной железой, расположена сальниковая сумка.

## **Топографическая и вариантная анатомия кровеносных сосудов почек**

**Артериальное русло почек.** В почечной ножке наиболее поверхностно и высоко располагается почечная вена, за ней и ниже - почечная артерия, позади сосудов - почечная лоханка (рис. 1.5). Такой вариант синтопии элементов почечной ножки встречается в 49% случаев [15]. В 40% случаев почечная артерия располагается впереди вены, в остальных случаях наблюдается сложное переплетение ветвей артерий и вен, расположенных впереди лоханки.

Кровоснабжение почек осуществляется почечными артериями, отходящими от брюшной аорты под углом близким к прямому на уровне нижней половины I поясничного или верхнего края II поясничного позвонков на 1-2 поперечных пальца ниже верхней брыжеечной артерии. Однако справа угол отхождения почечной артерии может колебаться от  $60^\circ$  до  $135^\circ$ , в среднем составляет  $90^\circ$ , слева - от  $50^\circ$  до  $135^\circ$  и в среднем равен  $85^\circ$  [16]. Правая почечная артерия отходит от аорты на 1-2 см ниже, чем левая. Почечные артерии могут отходить на одном уровне, такой вариант ветвления, по данным различных авторов, наблюдается в 29,8-45% случаев [17]. Диаметр аорты 23-26 мм, диаметр почечных артерий 4-8 мм [18].

**Топография почечных артерий** такова. Правая почечная артерия более длинная, она пересекает ножки поясничной части диафрагмы и большую поясничную мышцу, располагаясь позади нижней полой вены. Ее прикрывают головка поджелудочной железы и нисходящий отдел двенадцатиперстной кишки. Длина правой почечной артерии колеблется от 40 мм до 91 мм, в среднем составляя 65,5 мм [16].

Левая почечная артерия короче правой, идет позади левой почечной вены и нередко в области ворот располагается близко от селезеночной артерии, проходящей у верхнего края хвоста поджелудочной железы. Длина левой почечной артерии составляет 35-79 мм, в среднем 55,1 мм [16].

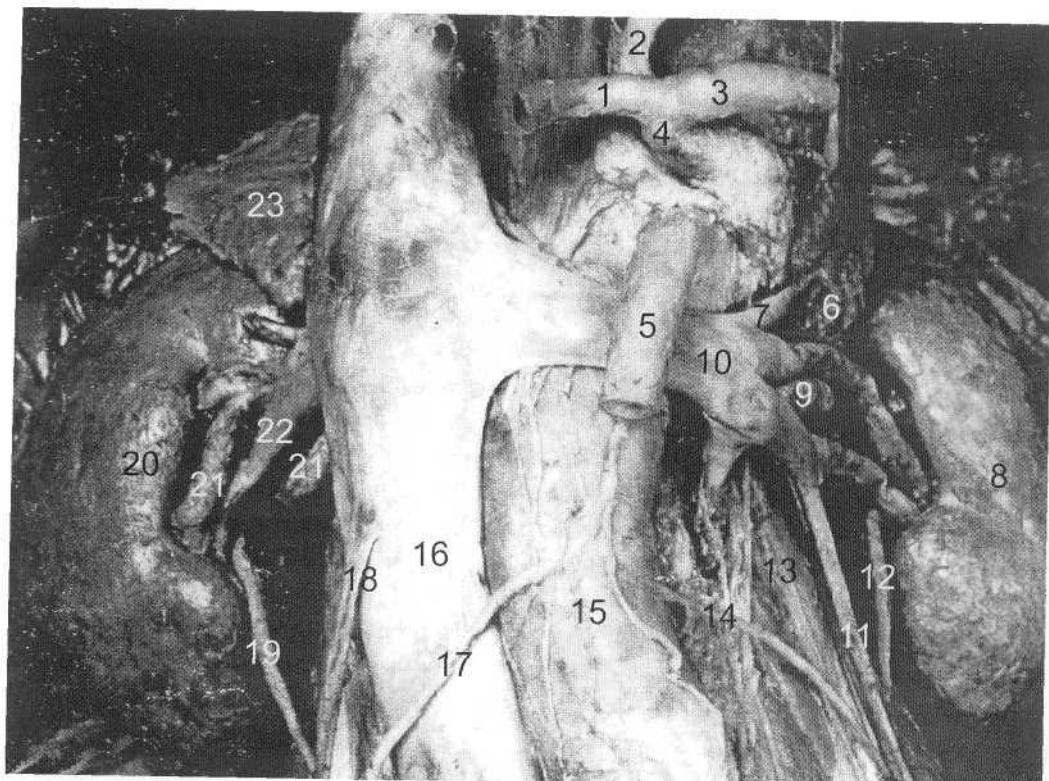


Рис. 1.5. Почки, элементы почечной ножки, брюшная аорта и нижняя полая вена.

1 - общая печеночная артерия, 2 - левая желудочная артерия, 3 - селезеночная артерия  
 4 - ЧреВный ствол, 5 - верхняя брыжеечная артерия, 6 - левый надпочечник 7 - левая надпочечниковая вена, 8 - левая почка, 9 - левая почечная артерия, 10 - левая почечная вена, 11 - левая яичковая вена, 12 - левый мочеточник, 13 - левая большая поясничная мышца, 14 - левая яичковая артерия, 15 - брюшная аорта, 16 - нижняя полая вена  
 17 - правая яичковая артерия, 18 - правая яичковая вена, 19 - правый мочеточник  
 20 - правая почка, 21 - правая почечная артерия, 22 - правая почечная вена  
 23 - правый надпочечник. (По R.M.H. McMinn et al. [3])

Почечные артерии отдают **внеорганные и внутриорганные ветви**. От обеих почечных артерий вверх отходят тонкие нижние надпочечниковые артерии, вниз — мочеточниковые ветви. В воротах почек почечные артерии, отдавая тонкие ветви к лоханке, чашкам и фиброзной капсуле почки, обычно делятся на переднюю и заднюю **зональные ветви**, далее в воротах почек делящиеся на **сегментарные артерии** (рис. 1.6). Передняя ветвь, образуя впередилоханочную сосудистую систему, у 75% людей более крупная и снабжает кровью большую часть паренхимы почки, длина ее 5-35 мм, в среднем 12,7 мм [17]. Она обычно отдает три сегментарные артерии: верхнюю полюсную, верхнюю и нижнюю предлоханочные. Задняя ветвь, длина которой 5-45 мм, в среднем 18,4 мм [17], образует позадилоханочную сосудистую систему, от нее отходят нижняя полюсная и позадилоханочная сегментарные артерии. Зона, где система передней зональной ветви почечной артерии граничит с

задней, наиболее часто располагается на 1 см кзади от середины наружного края почки (линия Цондека). Длина сегментарных артерий колеблется от 20 мм до 58 мм, наиболее длинная из них обычно нижняя [17].

В соответствии с внутрипочечным распределением артерий Международной анатомической номенклатурой выделены **артериальные сегменты почки: верхний, верхний передний, нижний передний, нижний и задний**. Пятисегментарное строение почки встречается наиболее часто (рис. 1.7), однако установлено, что количество сегментов может колебаться от 4 до 12 [19]. Верхний и нижний сегменты наиболее постоянны, но в 10% случаев они делятся на передний и задний. Количество передних и задних сегментов может колебаться от 1 до 5. Сегментарные артерии между собой не анастомозируют. От сегментарных артерий отходят ветви, получившие название междольковых. **Междольковые (интерлобарные) артерии** залегают в почечных столбах и проникают до основания почечных пирамид, где делятся на **дуговые (аркуатные) артерии**, которые не анастомозируют между собой и, в свою очередь, отдают **междольковые (интерлобулярные) артерии**, радиально ветвящиеся и направляющиеся в корковое вещество. Междольковые артерии в корковом веществе отдают внутридольковые артерии, от которых отходят приносящие артериолы, направляющиеся в почечные тельца и дающие начало чудесной сети капилляров, образующей сосудистые клубочки. Капилляры клубочков собираются в выносящие артериолы, которые в корковых нефронах по своему диаметру примерно в 2 раза меньше приносящих артериол. В этой связи давление крови в капиллярах клубочков корковых нефронов достигает 70-90 мм рт. ст. Выносящие артериолы дают начало вторичной перитубулярной капиллярной сети коркового и мозгового вещества, причем в глубоких слоях мозгового вещества они имеют прямой ход (прямые сосуды). На долю клубочковых и корковых перитубулярных артериальных сетей приходится 86%, медуллярных - только 14% сосудистого русла почек.

Особо следует остановиться на сосудистой системе юкстамедуллярных нефронов. Около 80% нефронов почти полностью располагаются в корковом веществе - это корковые нефроны. Оставшиеся 20% нефронов располагаются таким образом, что их капсулы, проксимальные и дистальные отделы лежат в корковом веществе, а петли нефронов с восходящими и нисходящими частями - в мозговом веществе. В юкстамедуллярных нефронах диаметр приносящей и выносящей артериол примерно одинаковый, а давление крови в капиллярах клубочков не более 40 мм рт. ст. Из выносящих артериол кровь в основном поступает в прямые сосуды и, минуя вторичную сеть капилляров, в прямые вены. Естественно юкстамедуллярная сосудистая система представляет собой более легкий и короткий путь для крови, протекающей через почки. Юкстамедуллярное артерио-венозное шунтирование крови имеет значение в условиях интенсивного кровообращения и при ряде патологических состояний почки.

Сосудистое русло почек нами было исследовано на 20 полихромных коррозионных препаратах, полученных путем наливки артериальных и венозных сосудов почек самотвердеющим метиловым эфиром метакриловой кислоты [20]. При исследовании было выяснено, что диаметр почечных артерий вблизи ворот почек в сред-

нем составил  $6,4 \pm 0,4$  мм (от 4,5 мм до 8,0 мм), диаметр зональных ветвей почечной артерии –  $4,0 \pm 0,2$  мм, причем передней, более крупной ветви –  $4,5 \pm 0,2$  мм (от 3,2 мм до 5,8 мм), задней –  $3,6 \pm 0,2$  мм (от 2,2 мм до 5,4 мм), диаметр сегментарных артерий –  $2,6 \pm 0,1$  мм (от 1,3 мм до 4,1 мм), междольковых –  $1,74 \pm 0,08$  мм (от 1,2 мм до 2,2 мм), дуговых –  $1,23 \pm 0,02$  мм (от 0,90 мм до 1,7 мм), междольковых –  $0,58 \pm 0,03$  мм (от 0,40 мм до 0,80 мм). Размер диаметров почечных артерий и их интраорганных ветвей по данным различных авторов приведены в таблице 1.2.

Таблица 1.2

Диаметры почечных артерий, вен и их внутриорганных ветвей (в мм)

Авторы	Почечные артерии	Зональные артерии	Сегментарные артерии	Междольковые артерии	Дуговые артерии	Добавочные артерии	Почечные вены	Вены почечного синуса
К.И. Феоктистова [18] М.П. Бурых [17]	4-8 $7,0 \pm 0,1$ (правая) $6,8 \pm 0,1$ (левая)	$5,6 \pm 0,2$ (передняя) $4,9 \pm 0,1$ (задняя)	$2,9 \pm 0,1$			$3,9 \pm 0,1$	6-18	
Т.А. Квятковская и соавт. [20]	$6,4 \pm 0,4$	$4,0 \pm 0,2$ $4,5 \pm 0,2$ (передняя) $3,6 \pm 0,2$ (задняя)	$2,6 \pm 0,1$	$1,74 \pm 0,08$	$1,23 \pm 0,02$	$3,9 \pm 0,1$	$8,7 \pm 0,6$	$2,9 \pm 0,1$
О.К. Зенин и соавт. [21]	$5,0 \pm 0,5$	$4,1 \pm 0,3$	$3,0 \pm 0,1$	$1,73 \pm 0,07$	$1,41 \pm 0,06$			

Деление почечной артерии на ветви может происходить не в воротах почки, а сразу же после отхождения от аорты. Изредка от аорты отходят 2, еще реже 3 сосуда, вступающие в ворота почки.

У 30% людей встречаются **добавочные артерии**, которые могут вступать в ворота почки, однако чаще они направляются к полюсам, наиболее часто – к нижнему полюсу (рис. 1.8). По диаметру они могут быть соизмеримы с основным артериальным стволом. Такие артерии, перекрещиваясь с мочеточником, могут вызывать его сдавление. Среди оперированных больных по поводу гидронефроза у 36,4% были выявлены добавочные нижнеполюсные сосуды, явившиеся причиной заболевания [22]. Добавочные артерии могут отходить от брюшной аорты, общей, наружной и внутренней подвздошных, поясничных и других артерий. Чаще добавочные артерии наблюдаются слева. Длина добавочных артерий, отходящих от брюшной аорты, варьирует от 1,4 см до 7,4 см (в среднем  $5,0 \pm 0,3$  см), а их диаметр – от 3 мм до 6 мм

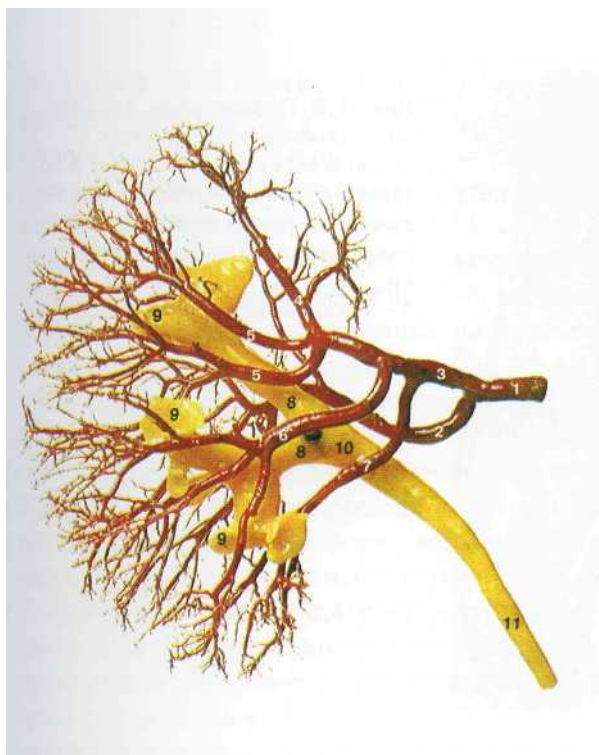

Рис. 1.6. Почечная артерия и чашечно-лоханочная система правой почки (слепок, коррозионный препарат).

1 - почечная артерия, 2 - задняя зональная ветвь, 3 - передняя зональная ветвь, 4 - верхняя сегментарная артерия, 5 - передняя верхняя сегментарная артерия (удвоенная), 6 - передняя нижняя сегментарная артерия, 7 - нижняя сегментарная артерия, 8 - большая чашка, 9 - малая чашка, 10 - почечная лоханка, 11 - мочеточник. (По R.M.H. McMinn et al. [3])

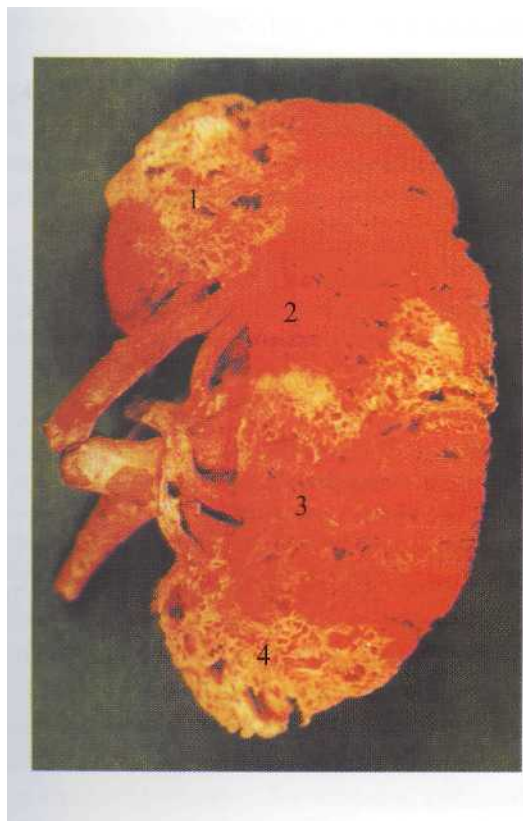

Рис. 1.7. Артериальные сегменты левой почки:

1 - верхний, 2 - верхний передний, 3 - нижний передний, 4 - нижний (слепок, коррозионный препарат).

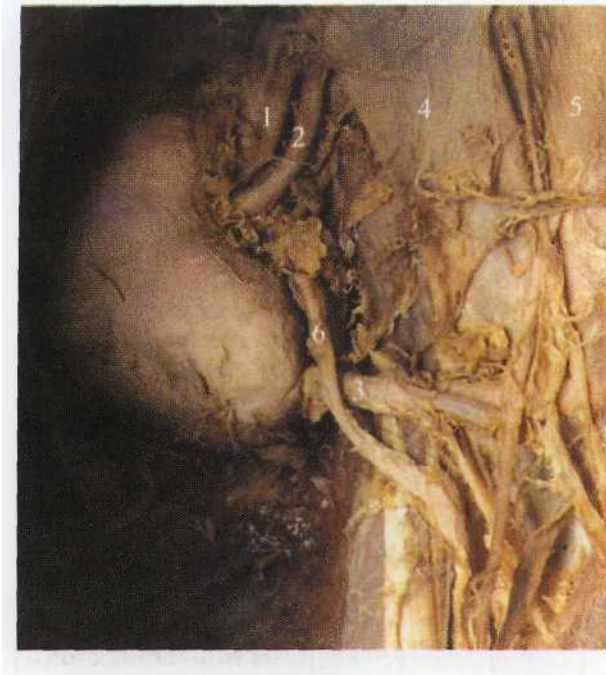

Рис. 1.8. Правая почка, добавочная нижнеполюсная артерия.  
 1 - почечная вена, 2 – почечная артерия (основной ствол), 3 - добавочная почечная артерия, направляющаяся к нижнему полюсу почки, 4 – нижняя полая вена, 5 - брюшная аорта, 6 - мочеточник.

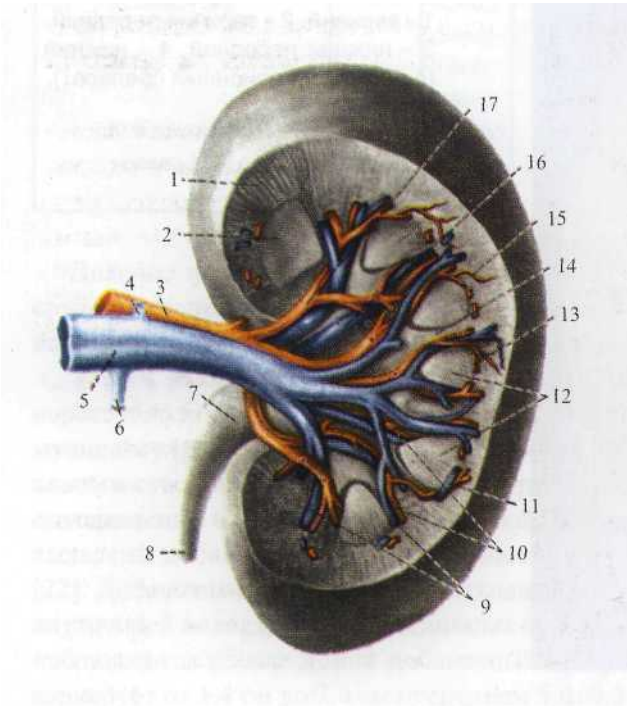


Рис. 1.9. Левая почка, почечная вена, почечная артерия и их внутриорганные ветви.  
 1 – корковое вещество, 2 - мозговое вещество, 3 - почечная артерия, 4 - надпочечниковая вена, 5 - почечная вена, 6 - яичковая вена, 7 - почечная лоханка, 8 - мочеточник, 9 - междольковые вены, 10 - междольковые артерии, 11 - дуговая вена, 12 - почечные пирамиды, 13 - дуговая артерия, 14 - почечные столбы, 15 - междольковая артерия, 16 - вена почечного синуса, 17 - сегментарная артерия. (По Р.Д. Синельникову [1])

(в среднем  $3,9\pm 0,1$  мм) [17]. Расстояние между устьями основной и добавочной артерии, отходящей от аорты, колеблется от 3 мм до 60 мм. Добавочные артерии, берущие начало выше и ниже основного ствола почечной артерии, кровоснабжают соответственно верхние и нижние полюса почки. В отдельных случаях встречаются добавочные артерии, пересекающие сверху вниз ствол основной почечной артерии или отходящие от аорты на одном уровне с основной почечной артерией.

Мелкие внеорганные ветви почечной артерии анастомозируют с сосудами жировой капсулы почки, надпочечника, диафрагмы и при окклюзии почечной артерии достигают значительных размеров.

Существует связь между степенью ветвления почечной артерии и формой почечной лоханки: при экстрауретральном типе лоханки преимущественной является магистральная форма ветвления. В патологически измененных почках на аутопсии наблюдалось преобладание рассыпной формы ветвления почечной артерии (64,9%), тогда как магистральная форма ветвления встречалась лишь в 29,8%, остальную часть составляли почки с переходными формами ветвления сосудов [23].

**Венозное русло почек.** Интраорганный венозный аппарат почек во многом совпадает с артериальным, однако внутрипочечные вены многочисленнее артерий. После прохождения через клубочковые и вторичные, перитубулярные, капиллярные сети кровь собирается в венозные сплетения, состоящие из звездчатых вен. От них начинаются радиально расположенные **междольковые вены**, которые направляются в **дуговые вены**, формирующие **междольковые вены**. Капилляры мозгового вещества собираются в прямые венулы, впадающие в дуговые вены. **Вены почечного синуса**, число которых может достигать 8, расположенные на том же уровне, что и сегментарные артерии, сливаются в один или два ствола (рис. 1.9). Однако, из-за многочисленных анастомозов венозная система не подразделяется на сегменты, поэтому сегментарные вены не выделяют.

Почечные вены отличаются вариабельностью. В одних случаях в почечных воротах определяются передний и задний венозные стволы (по нашим данным диаметром  $5,9\pm 0,4$  мм), сливающиеся в одну почечную вену, в других случаях на протяжении всей почечной ножки несколько почечных вен располагаются выше и ниже почечной артерии и сливаются у места впадения в нижнюю полую вену [24]. Частота наличия добавочных почечных вен доходит до 30%. Почечные вены впадают в нижнюю полую вену несколько ниже уровня начала почечных артерий. В почечные вены впадают вены жировой капсулы почки, диафрагмы, надпочечниковые вены, в левую почечную вену - яичковая (или яичниковая) вена. Почечные вены анастомозируют с непарной и полунепарной венами и притоками вен системы воротной вены.

В подавляющем большинстве случаев почечная вена представлена одним стволом. Длина его слева 80-90 мм, справа 26-35 мм [25], диаметр изменяется в пределах 6-18 мм слева и 6-16 мм справа [18]. Если имеются два венозных ствола, то они чаще почти одинакового диаметра - 8-9 мм. На исследованных нами коррозийных препаратах почек диаметр почечной вены вблизи ворот почки в среднем равнялся  $8,7\pm 0,6$  мм (от 5,3 мм до 12,6 мм). В 60% случаев она образовывалась от слияния 2-х и в 40% случаев - 3-х стволов, средний диаметр которых равнялся  $5,9\pm 0,4$  мм

(от 3,4 мм до 8,5 мм). Диаметр их притоков в почечном синусе в среднем равнялся  $2,9 \pm 0,1$  мм (от 2,0 мм до 3,5 мм). Размеры диаметра почечных вен и их интраорганных притоков по данным различных авторов приведены в табл. 1.2.

В различных зонах почки присутствуют многочисленные **артерио-венозные анастомозы**. Однако распределены негломерулярные артерио-венозные соединения неравномерно. В мозговом веществе их значительно больше, чем в корковом. Кровь, проходя по негломерулярным артерио-венозным соединениям, минует клубочки и в обход их отводится в венозное русло.

**Емкость кровеносного русла почек.** У взрослого человека в состоянии покоя минутный объем почечного кровотока составляет 1000-1300 мл/мин, что соответствует 20–25% минутного объема крови, выбрасываемой левым желудочком сердца [26, 27]. Каждую минуту через одну почку проходит около 500-600 мл крови. В пересчете на 100 г массы кровоснабжение почки составляет 400-430 мл в минуту.

Особенностью почечного кровоснабжения является неравномерность распределения в различных зонах. В нормальных условиях на долю почечной коры приходится около 80% кровотока, на долю наружной зоны мозгового вещества — около 13%, внутренней зоны - 3-5% [27]. По другим данным на долю клубочковых и перитубулярных артериальных сетей приходится 86% кровотока, на долю медуллярных сосудов - 14% кровотока [28].

Почечный кровоток увеличивается в дневные часы и снижается в ночное время. До 40 лет величина почечного кровотока сохраняется на постоянном уровне, в дальнейшем начинает снижаться и к 80 годам составляет лишь 40-50% прежней величины. Причем, если в старческой почке кортикальный кровоток снижается примерно на 40%, то юкстамедуллярный только на 15% [27]. Изменение почечного кровотока происходит при различных физиологических состояниях. Увеличению его способствует вертикальное положение тела, физическое напряжение, нервное возбуждение, уменьшению – беременность, употребление большого количества белка.

Давление в почечной артерии и почечной вене соответственно равно 90 мм рт. ст. и 10 мм рт. ст. Отношение емкости артериального и венозного русла почки при посмертном исследовании составляет 1:2,9 [29].

## Топографическая анатомия мочеточников и мочевого пузыря

**Мочеточник**, ureter- парный орган, расположенный в забрюшинном пространстве и подбрюшинной клетчатке малого таза. Соответственно в нем выделяют **брюшной отдел** (pars abdominalis) и **тазовый отдел** (pars pelvina). Длина мочеточника у мужчин 30-32 см, у женщин - 27-29 см. У одного и того же субъекта правый мочеточник короче левого примерно на 1 см. Около 2 см длины мочеточника приходится на внутривульварную часть, причем соотношение длины интрамурального и подслизистого сегментов 1:2 [30]. На остальном протяжении мочеточник делится почти поровну между брюшным и тазовым отделами.

В мочеточнике **три сужения**, расположение которых имеет значение при прохождении камня по мочеточнику: в месте перехода лоханки в мочеточник – в лоха-

ночно-мочеточниковом сегменте (ЛМС), в месте перекреста с подвздошными сосудами у входа в малый таз и вблизи мочевого пузыря. Просвет мочеточника в суженных участках имеет диаметр 2-3 мм, в расширенных - 5-10 мм [2].

Проекция мочеточника на переднюю брюшную стенку соответствует наружному краю прямой мышцы живота, на поясничную область - линии, соединяющей концы поперечных отростков позвонков. Мочеточник окружен клетчаткой и листками забрюшинной фасции, посредством фасции он довольно тесно связан с париетальной брюшиной соединительнотканными перемышками.

В забрюшинном пространстве мочеточник лежит на большой поясничной мышце с ее фасцией, выше середины этой мышцы мочеточник пересекает яичковые сосуды у мужчин и яичниковые сосуды у женщин, располагаясь кзади от них. У терминальной линии таза правый мочеточник пересекает наружную подвздошную артерию, левый - общую подвздошную артерию, располагаясь кпереди от них. Выше этого перекреста мочеточники задней поверхностью соприкасаются с половобедренным нервом, иннервирующим кожу паховой области и промежности, куда может иррадиировать боль при почечной колике. Кнутри от правого мочеточника находится нижняя полая вена, кнаружи - внутренние края восходящей ободочной и слепой кишок, впереди и вверху - нисходящая часть двенадцатиперстной кишки, впереди и внизу - корень брыжейки тонкой кишки. Медиально от левого мочеточника находится брюшная аорта, латерально - внутренний край нисходящей ободочной кишки, спереди и сверху - тонкий кишечник, спереди и снизу - корень брыжейки сигмовидной кишки и межсигмовидный карман брюшины.

В тазовом отделе мочеточник, прилегая к боковой стенке мужского таза, пересекает подвздошные сосуды, затем запираательные сосуды и нерв и отстоит от боковой стенки прямой кишки на 2,5 см. Подходя к мочевому пузырю, он делает изгиб кпереди и кнутри, проходит между задней стенкой мочевого пузыря и передне-боковой стенкой прямой кишки кнаружи от семявыносящего протока, пересекая последний под прямым углом, затем идет между мочевым пузырем и семенными пузырьками и в области дна прободает стенку мочевого пузыря сверху вниз и снаружи внутрь. Располагаясь на боковой поверхности женского таза, мочеточник идет кпереди от внутренней подвздошной и отходящей от нее маточной артерии, затем у основания широкой связки матки на расстоянии около 1,5-2,5 см от шейки матки еще раз пересекает маточную артерию, проходя позади нее. В среднем расстояние между мочеточником и шейкой матки  $2,3 \pm 0,8$  см (от 0,1 см до 5,3 см), если оно меньше 0,5 см, что наблюдается у 12% женщин, при оперативных вмешательствах на матке с перевязкой маточных артерий учащаются случаи повреждения мочеточника [30]. Затем мочеточник направляется к передней стенке влагалища и под острым углом впадает в мочевой пузырь. Верхняя стенка мочеточника в месте впадения представляет собой выстланную с обеих сторон слизистой оболочкой складку, которая, благодаря содержанию в ее толще мышечных волокон, способна сокращаться, закрывая просвет мочеточника и играя роль клапана.

**Мочевой пузырь**, vesica urinaria, имеет форму овоида физиологической емкостью 200-250 мл у мужчин, 300-350 мл у женщин. Емкость мочевого пузыря может

достигать 500-600 мл, при патологических состояниях — 1 л и более. Позыв на мочеиспускание возникает при объеме мочевого пузыря 150-350 мл. Мочевой пузырь состоит из верхушки, тела, дна и шейки, переходящей в мочеиспускательный канал. В области дна различают мочепузырный треугольник (Льето), представляющий собой гладкий участок слизистой, лишенной подслизистого слоя, вершиной которого является внутреннее отверстие мочеиспускательного канала, а основание образовано межмочеточниковой складкой — поперечным валиком, соединяющим устья мочеточников. Устья расположены на некотором возвышении и имеют разнообразную форму (точечную, воронкообразную, треугольную, полулунную, овальную, в виде запятой, щелевидную), отличающуюся как у различных индивидуумов, так и с разных сторон у одного человека [32, 33]. Диаметр их примерно 1 мм. В момент открытия устье имеет вид правильного округлого отверстия или рыбьего рта. Нами на нативных анатомических препаратах мочевого пузыря с мочеточниками был измерен диаметр устьев при их максимальном открытии введением конического зонда [34]. Справа он в среднем составил  $3,20 \pm 0,10$  мм, слева -  $3,20 \pm 0,05$  мм. По обе стороны от мочепузырного треугольника к внутреннему отверстию мочеиспускательного канала проходят мышцы (Белла), способные смещать устья мочеточников книзу и медиально, функция которых имеет антирефлюксное значение. Они удлиняют интрамуральный отдел мочеточника. Последний укорачивается при растяжении мочевого пузыря, что влечет за собой снижение его гидродинамического сопротивления.

Мочевой пузырь располагается на уровне лобка. После 40-45 лет вместе с мочеполовой диафрагмой несколько опускается вниз. Брюшина покрывает верхнюю и отчасти заднюю и боковые поверхности мочевого пузыря. При наполнении мочевого пузыря поднимается выше лобкового сращения (симфиза), а париетальная брюшина, переходя на него с передне-боковой стенки живота, отходит вверх. У стариков мочевого пузыря в ненаполненном состоянии находится ниже симфиза.

Передняя стенка мочевого пузыря отделена от лобкового сращения и горизонтальных ветвей лобковых костей предпузырным клетчаточным пространством (Рстция). Ко дну мочевого пузыря у мужчин прилегает предстательная железа, окружающая шейку мочевого пузыря и начало мочеиспускательного канала. Задняя стенка мочевого пузыря граничит с ампулами семявыносящих протоков, семенными пузырьками, мочеточниками и ампулой прямой кишки. Сверху и с боков мочевого пузыря соприкасается с петлями тонкой кишки, сигмовидной, иногда со слепой кишкой. У женщин дно мочевого пузыря находится на мочеполовой диафрагме. Сзади к мочевому пузырю прилежит матка и в подбрюшинном пространстве - влагалище.

## Особенности топографической анатомии почек, почечных сосудов, мочеточников и мочевого пузыря в детском возрасте

У новорожденных почки относительно крупные и имеют неровную поверхность в связи с дольчатым строением, которое, как правило, исчезает ко второму году жизни ребенка. Длина почек новорожденного в среднем 4,2 см, ширина на уровне полюсов 2,2 см, на уровне ворот 1,5 см [35]. Масса почки новорожденного в сред-

нем 12 г, левая почка обычно несколько больше правой. Отношение коркового вещества к мозговому на поперечном сечении почек новорожденных 1 к 4 (2 мм и 8 мм). Изменения размеров почек, почечных сосудов и мочеточников в зависимости от возраста ребенка [35-37] представлены в таблице 1.3.

Таблица 1.3

Изменение параметров почек, почечных сосудов и мочеточников в растущем

Возраст ребенка	Масса почки, г	Длина почки, см	Ширина почки, см	Диаметр почечной артерии, мм	Диаметр почечной вены, мм	Длина мочеточника, см
Новорожденный	12	4,2	1,5	1-2,5	2	5-7
7-8 лет	60-70	8-8,5	4	4,5-5	8	14
13-15 лет	110-120	10-11	5-6	5-6	9	18-20

У ребенка 8 лет длина почки достигает 8,5 см, поперечник на уровне ворот - 4 см, у подростков 15 лет длина почки в среднем 10,7 см, поперечник 5,3 см, масса достигает 120 г. Соотношение между корковым и мозговым веществом к концу первого года жизни становится 1 к 3, а к концу пубертатного периода примерно 1 к 2 (4,5 мм и 10 мм соответственно).

Скелетотопически почки у новорожденных находятся ниже, чем у взрослых. Верхний полюс левой почки находится на уровне XII грудного позвонка, нижний - на уровне IV поясничного позвонка. Верхний полюс правой почки располагается несколько ниже - на уровне нижнего края XII грудного позвонка, нижний - на уровне IV или верхнего края V поясничного позвонка. XII ребро у грудных детей пересекает орган ближе к верхнему полюсу. В связи со слабостью фиксирующего аппарата у детей до трехлетнего возраста положение почек значительно изменяется в зависимости от фазы дыхания и положения тела, при этом смещение почек может достигать высоты позвонка. От 3 до 7 лет нижний полюс правой почки располагается на уровне тела IV поясничного позвонка, левой - на уровне его верхнего края. У детей старше 7 лет нижние полюса почек располагаются уже на уровне III-IV поясничных позвонков, а к 8-10 годам - на уровне I-II (иногда III) поясничных позвонков.

Продольные оси почек новорожденных идут параллельно позвоночнику. К 5 годам продольные оси почек приобретают сходящееся кверху направление.

Синтопия почек новорожденных отличается большей площадью соприкосновения с надпочечниками. Правая почка граничит с печенью, правым изгибом ободочной кишки, а также нередко со слепой кишкой и червеобразным отростком, с двенадцатиперстной кишкой не соприкасается, но иногда прилежит к ее наружному краю. Поле соприкосновения с печенью меньше, а с кишечником больше, чем у взрослого. Левая почка соприкасается с селезенкой, хвостом поджелудочной железы, бры-

жейкой поперечной ободочной кишки и петлями тонкой кишки. Уже на первом году жизни слепая кишка смещается вниз, и к правой почке начинают прилегать правый изгиб ободочной и нисходящая часть двенадцатиперстной кишки. **К трем годам жизни синтопия почек становится такой же, как у взрослого.** Почечные артерии новорожденного диаметром 1-2,5 мм отходят от брюшной аорты, диаметр которой 5,5-6,8 мм, на уровне I или верхнего края II поясничного позвонка, левая почечная артерия - на 1-2 мм выше правой. Длина правой почечной артерии в среднем 17,7 мм, левой - 15,1 мм. Почечные вены чаще меньшего калибра, чем артерии, и имеют диаметр около 2 мм. Правая почечная вена, длиной 12-14 мм, впадает в нижнюю полую на уровне II поясничного позвонка, левая, длиной 16-18 мм, впадает в нижнюю полую вену на уровне I поясничного позвонка. Диаметр нижней полой вены 8-9 мм. Почечные сосуды располагаются преимущественно косо, устья их находятся значительно выше почечной лоханки и имеют относительно большую длину, чем у взрослого [37].

В период младенчества диаметр почечных артерий увеличивается до 2-2,5 мм, вен - до 3,5 мм, в раннем детском возрасте (1-3 года) — соответственно до 4 мм и 6 мм, в предшкольном возрасте (3-7 лет) — до 4,5-5 мм и 8 мм, в препубертатном периоде (с 8 до 13 лет) - до 5-6 мм и 9 мм [35]. Возрастные изменения диаметра почечных сосудов представлены в табл. 1.3. Острый, открытый книзу угол отхождения почечных артерий от брюшной аорты в предшкольном возрасте становится прямым. К концу младенческого периода диаметр брюшной аорты увеличивается до 6,5-7,0 мм, к концу предшкольного периода до 9,0 мм, диаметр нижней полой вены — до 14-15 мм.

Почечные лоханки новорожденного большей частью расположены интрааренально, обращены кпереди и характеризуются относительно большей шириной. К 5-10 годам почечные лоханки чаще располагаются экстрааренально или имеют переходный тип, а ворота почек «поворачиваются» кнутри [36]. Объем почечной лоханки зависит от ее типа и возраста ребенка. В первые 2-3 года ее объем 0,1-1 мл, в возрасте старше 3-х лет - 2 мл, в пубертатном периоде — 6-8 мл [38].

Мочеточник новорожденного имеет длину 5-7 см, его просвет в местах сужений — 1-1,5 мм, в местах расширений — 3 мм. Мочеточник имеет извилистый ход, особенно в тазовом отделе, и обладает большой смещаемостью, в частности при вдохе может образовывать изгиб, связанный с дыхательной экскурсией почки, исчезающий на выдохе. С ростом ребенка увеличивается длина мочеточника (табл. 1.3) и его ход становится более прямолинейным.

Мочевой пузырь новорожденного имеет веретенообразную форму. В наполненном состоянии его продольный размер 5-5,5 см, поперечный - 3-5 см, после опорожнения - соответственно 2,4-3 см и 1,7-2,1 см. Физиологическая емкость мочевого пузыря новорожденного 5-10 мл, на первом году жизни увеличивается в среднем до 50 мл. Объем мочевого пузыря у детей (в мл) определяют по формуле Тишера [40]:

$$146 + (6,1 \times \text{возраст}) \quad (1.1)$$

В контексте сонографических исследований мочевого пузыря и выбросов мочи из мочеточников, которые будут рассмотрены в дальнейшем, особо следует остановиться на таких функциональных параметрах, как суточный диурез и объем порции мочи при мочеиспускании [39] (табл. 1.4).

Таблица 1.4

Возрастные изменения суточного диуреза и объема порции мочи при мочеиспускании у детей

Возраст ребенка	Объем порции мочи (мл)	Суточный диурез (мл)
6 мес.	20-30	250-500
1 год	50-70	300-600
5 лет	90	500-1000
10 лет	150	1000-1500
15 лет	200-300	1200-1600

Мочевой пузырь расположен выше, чем у взрослых, 3/4 его поверхности находится в брюшной полости, верхушка проецируется на 2,5 см выше уровня лобкового симфиза. Устья мочеточников располагаются высоко - на уровне верхнего края лобкового симфиза. Длина внутрипузырных сегментов мочеточников у новорожденного не превышает 0,5 см, увеличиваясь к 10-12 годам до 1,5 см. К 3-м годам верхушка мочевого пузыря находится уже на уровне входа в малый таз, а к 7 годам - на 4 мм ниже. В пубертатном периоде, к 12-13 годам, форма и положение мочевого пузыря соответствует расположению его в организме взрослого человека.

## Литература

1. Синельников Р.Д. Атлас анатомии человека. Т.П. - М.: Медицина, 1966. - 471 с.
2. Оперативная хирургия и топографическая анатомия / Под ред. В.В. Кованова. - М.: Медицина, 1978. - 416 с.
3. McMinn R.M.H., Hutchings R.T., Pegington J., Abrahams P.H. A Color Atlas of Human Anatomy. - Ed. Low-Priced Books Scheme founded by the British Government, 1993. - 359p.
4. Анатомия человека: В 2-х т. Т. 2 / Под ред. М.Р. Сапина. - М.: Медицина, 1987.-480 с.
5. Демидов В.Н., Пытель Ю.А., Амосов А.В. Ультразвуковая диагностика в уро-нефрологии. - М.: Медицина, 1989. - 108 с.
6. Вдовиченко Д.П. Морфометрические показатели ворот синуса почки человека зрелого возраста // Материалы IV Международного Конгресса по интегративной антропологии / Под ред. Л.А. Алексиной. - Санкт-Петербург: Изд-во СПбГМУ, 2002. - С. 49-50.
7. Фраучи В.Х. Топографическая анатомия и оперативная хирургия живота и таза. - Казань: Изд-во Казанского университета, 1966. - 851 с.

8. Kaye K.W., Goldberg M.E. Applied anatomy of the kidney and ureter // Urol. N. Klin. North. Med. - 1982. - N 9. - P. 3-12.
9. Inke G., Schneider W., Schneider U., Trautmann G. Die Anzahl der Papillen der menschlichen Niere unter Berücksichtigung der Topographie der Papillenreihen // Anst. Anz. - 1971. - B. 129, N 5. - S. 471-488.
10. Гагарина М.Ю. Топография почечных пирамид человека зрелого возраста // Актуальные вопросы морфологии / Тезисы докладов съезда анатомов, гистологов, эмбриологов и топографоанатомов Украинской ССР. — Черновцы, 1990. - С. 57.
11. Бурых М.П. Анатомия чашечно-лоханочного комплекса почки человека в постнатальном онтогенезе. - Харьков: ООО «Знание», 2000. — 84 с.
12. Бурых М.П., Евтушенко И.Я., Шкляр С.П. Функциональная морфология и морфометрическая классификация почечных чашек человека. - Харьков, 1998. — 48 с.
13. Ворошук Р.С. Морфометрия почечных чашек человека // II Национальный конгресс анатомов, гистологов и эмбриологов / Тезисы докладов. - Киев, 1998. - С. 52.
14. Шкляр С.П. Структурно-компонентный анализ в функциональной морфологии почек и чашечно-лоханочного комплекса человека // Принципи пропорції, симетрії, структурної гармонії та математичного моделювання в морфології. / Матеріали міжнародного симпозіуму. —Вшниця, 1997. - С. 222 - 223.
15. Подлесный Н.М. Топография кровеносных сосудов ножки и ворот почки: Автореф. дисс. ... канд. мед. наук. — Днепропетровск, 1965. — 15 с.
16. Morike K.D. Der Verlauf der Nierenarterien und ihr Möglicher Einfluss auf die Lage der Nieren // Anat. Anz. - 1965. - V. 116. - S. 485-502.
17. Бурых М.П. Нервы и сосуды почек человека и некоторых животных. — Харьков: ООО «Знание», 2000. — 230 с.
18. Феоктистова К.И. К морфологии венозного русла почки человека // Функциональная и прикладная анатомия венозной системы / Труды Всероссийской тематической конференции. Оренбург, 28-31 мая 1968 г. — М.: Медицина, 1969. — С. 165-167.
19. Михайлов С.С., Сабиров Ш.Р. Сегментарное строение почек человека // Архив анатомии. - 1976. - № 4. - С. 17-24.
20. Квятковская Т.А., Чернявский Е.Х., Куцяк Т.Л. Анатомо-сонографическое сопоставление морфометрических данных почечных сосудов и их внутриорганных ветвей // Российские морфологические ведомости. - 2000. - № 1-2. - С. 201-202.
21. Артериальная система человека в цифрах и формулах / Зенин О.К., Гусак В.К., Кирьякулов Г.С. и др. - Донецк, 2002. - 176 с.
22. Удовицкий Ю.И. Хирургическая тактика при множественных сосудах почек, нарушающих уродинамику // Труды межрегиональной научно-практической конференции урологов. - Днепропетровск, 1994. — С. 73.
23. Шевкуненко В.Н. Типовая анатомия человека. — М.-Л.: Медгиз, 1935. - 232 с.
24. Хирургическая анатомия живота / Под ред. А.Н. Максименкова. Л.: Медицина, 1972. — 688 с.

25. Василенко В.А. К анатомии почечных вен // Архив анатомии, гистологии, эмбриологии. - 1959. –Т. 34, № 7. - С. 92.
26. Шюк О. Функциональное исследование почек. - Прага: Авиценум, 1981. –344 с.
27. Нефрология: Руководство для врачей. Т. 1. / Под ред. Тареевой И.Е. / РАМН. - М.: Медицина, 1995. -496 с.
28. Clinical applications of Doppler Ultrasound. 2nd ed. / Ed. By Taylor J.W., Bums P.N., Wells P.N.T.N.Y.: Raven Press, 1995. - P. 37.
29. Мерперт Е.П. О так называемом коэффициенте кровоснабжения органов // Архив анатомии, гистологии, эмбриологии. - 1968. – № 5. – С. 13-20.
30. Smith J.S., Lattimer D. Ureter in children. –New York, 1981.
31. Hurd W.W., Chee S.S., Gallagher K.L. et al. Location of ureters in relation to the uterine cervix by computed tomography // Am. J. Obstet. Gynecol. - 2001. - V. 184, N 3. – P. 336-339.
32. Фрумкин А.П. Цистоскопический атлас. - М.: Медицина, 1954. - 163 с.
33. Шаповал В.И., Арнольда Э.К., Козин Ю.И. Цистоскопия. - К.: Здоров'я, 1984. - 80 с.
34. Квятковская Т.А., Куцяк Т.Л., Квятковский Е.А. Морфофункциональная асимметрия мочеточников и ее значение в диагностической доплерометрии мочеточниковых выбросов // Материалы IV Международного конгресса по интегративной антропологии / Под ред. Л.А. Алексиной. - Санкт-Петербург: Издательство СПбГМУ, 2002. - С. 165-167.
35. Оперативная хирургия с топографической анатомией детского возраста / Под ред. Исакова Ю.Ф., Лопухина Ю.М. - М.: Медицина, 1977. - 624 с.
36. Сизикова З.Г. Особенности почечных лоханок и венозной системы у детей: Автореф. дисс. ... канд. мед. наук. -Л., 1955.
37. Оперативная хирургия детского возраста / Под ред. Е.М. Маргорина. - Л.: Медгиз, 1960. – 476с.
38. Лопаткин Н.А., Пугачев А.Г. Детская урология. Руководство. - М.: Медицина, 1986.-496 с.
39. Урология / Под ред. Н.А. Лопаткина. - М.: Медицина, 1982. –512 с.
40. Руководство по урологии: В 3-х т. Т. 1. / Под ред. Акад. РАМН Н.А. Лопаткина.- М.: Медицина, 1998. - 304 с.

## 2. Методы ультразвукового исследования сосудов

### Основные принципы и режимы ультразвукового сканирования

Методы ультразвукового исследования сосудов, в частности сосудов почки, в достаточной мере разработаны [1-9], чтобы приобрести широкое распространение в клинической практике. Сдерживающими моментами на сегодняшний день являются объективные причины - ограничение доступности соответствующей аппаратуры, и, в меньшей степени, субъективные факторы - иногда имеющая место инертность врачей-сонологов в освоении данного метода и его повседневном практическом применении.

Ультразвуковое сканирование основано на принципе отражения ультразвуковых волн при прохождении через границу раздела сред с различным акустическим сопротивлением. Отражение ультразвуковых волн тем больше, а проникновение их в соседнюю среду тем меньше, чем более выражено различие акустического сопротивления сред.

Для устранения воздушной прослойки между датчиком и поверхностью тела обследуемого, являющейся препятствием для проникновения ультразвуковых волн вглубь, на кожу пациента наносят эхопроводящий гель.

Вместе с тем, степень поглощения ультразвуковых волн зависит от их частоты. Чем больше частота, тем больше поглощение энергии ультразвуковых волн средой. Поэтому для сканирования поверхностно расположенных структур необходимы ультразвуковые датчики более высокой частоты - выше 5 МГц, для глубоко расположенных структур, в том числе органов и сосудов забрюшинного пространства, - датчики с частотой 5 МГц и менее.

В современной медицинской ультразвуковой диагностике в основном используют ультразвуковые приборы, сканирующие в **В-режиме** реального масштаба времени. Это означает получение на экране дисплея картины плоскости сечения исследуемого объекта в двух пространственных измерениях и фиксацию изменений изображения в соответствии с естественным ходом времени, например, пульсации сосудов.

В историческом плане сканированию в В-режиме в реальном масштабе времени предшествовали приборы одномерного статического изображения типа А (от слова "амплитуда" - amplitude), приборы, работающие в М-режиме (от слова "движение" - motion), позволяющие фиксировать движение объекта в одномерном изображении и приборы типа В (от слова "яркость" - brightness), дающие статическое двухмерное изображение.

Приборы, работающие в реальном масштабе времени, или приборы быстрого сканирования, позволяют оценивать движение органа практически в момент его совершения. В их работе используются различные **ультразвуковые датчики (транзьюсеры)**: механические радиальные, механические и электронные **секторные**, электронные **линейные** и **конвексные** (выпуклые). Распространение получили последние три вида датчиков. В механических датчиках развертка ультразвукового луча достигается за счет механических движений: качания, вращения элемента или

качания акустического зеркала. В электронных датчиках, получивших распространение, развёртка изображения достигается путем возбуждения групп элементов с пошаговым их перемещением. Изображение на экране монитора зависит от формы датчика: круглое при радиальных датчиках, секторное при секторных и конвексных датчиках, прямоугольное - при линейных. Лучшим датчиком для исследования органов и сосудов брюшной полости и забрюшинного пространства является конвексный, так как он, имея небольшую контактную поверхность, обеспечивает широкое поле зрения. В ультразвуковых приборах для излучения и приёма ультразвука обычно используются одни и те же пьезоэлементы, работающие в импульсном режиме. По назначению различают датчики для поверхностных и глубоко расположенных структур, полостные, вагинальные, ректальные, интраоперационные, пальчиковые (для сосудов), датчики для кардиологических и транскраниальных исследований, применяющиеся в неонатологии и другие. Форма этих датчиков приспособлена для соответствующих исследований. Особый класс представляют **широкополосные датчики**, работающие в широком диапазоне частот, например, от 3,5 до 6 МГц, от 6 до 9 МГц, от 5 до 12 МГц и т. п. Технология цифрового широкополосного формирования ультразвукового луча позволяет повысить контрастную и осевую разрешающую способность ультразвуковой системы. Чтобы охватить более широкую полосу частот, генерируются очень короткие, точно отрегулированные импульсы, которые обеспечивают высокую разрешающую способность. В системах с узкополосным лучом длительность импульсов относительно велика, что приводит к слиянию отраженных сигналов от близлежащих структур и ухудшению осевой разрешающей способности. Используются также датчики, работающие в различном диапазоне частот, например, 2,8-3,5-5 МГц, 5-7,5-10 МГц.

При проведении исследования в зависимости от способа перемещения датчика различают простое и сложное сканирование. При простом способе сканирования датчик перемещают по прямой (линейный тип сканирования), по дугообразной кривой (конвергентный тип) или наклоняют из одной точки в стороны под углом (секторальный тип). При сложном сканировании осуществляется комбинация перемещений линейно-секторального, конвергентно-секторального или линейно-конвергентного типа.

Поскольку стенки сосудов имеют большее акустическое сопротивление относительно окружающих тканей, они определяются по более выраженному отражению ультразвуковых волн и являются эхопозитивными. Просвет сосуда, заполненный кровью, имеет значительно меньшее акустическое сопротивление и, вследствие поглощения ультразвуковой энергии, он выглядит эхонегативным. Существенная разница в акустическом сопротивлении стенок и просвета сосудов в норме обеспечивает их контрастное изображение.

Для получения достаточной информации при работе в В-режиме реального масштаба времени сканирование сосудов проводят как минимум в двух взаимно перпендикулярных плоскостях относительно продольной оси сосуда — поперечной и продольной. Это позволяет получить следующую информацию о состоянии сосуда: проходимость его, диаметр, наличие деформаций, состояние его стенки, просвета, клапанов (для вен), периваскулярных тканей, наличие пульсации.

Гораздо более информативным в функциональном отношении является сочетание изображения в В-режиме с одновременным исследованием кровотока в сосуде, основанном на регистрации эффекта Допплера. **Эффект Допплера**, как известно, отражает сдвиг частот звуковых волн при движении источника или приемника звука. Звуковые волны, излучаемые движущимся источником звука в направлении движения, "сжимаются", увеличивая частоту звука. Волны, распространяемые в направлении, обратном движению, "растягиваются", и частота звука снижается.

Христиан Допплер (1803-1853) - австрийский физик и астроном, родился в Зальцбурге, член Венской АН, директор физического института при Венском университете. В 1842 г. теоретически обосновал так называемый эффект Допплера - изменение частоты волн при движении источника или приемника волн.

Таким образом, сопоставление частоты ультразвука, излучаемого датчиком, с частотой волн, отраженных эритроцитами - движущимися клеточными элементами крови, основную массу которых составляют эритроциты, позволяет по величине доплеровского сдвига частот рассчитать скорость их движения, которая определяется по формуле:

$$V=c \times \Delta f / (f_0 \times \cos \alpha), \quad (2.1)$$

где  $f$  - излучаемая датчиком частота,  $\Delta f$  - доплеровский сдвиг частот,  $\alpha$  - угол между продольной осью сосуда и ультразвуковым лучом,  $c$  - скорость распространения звука в тканях.

Однако в сосуде, как при равномерном ламинарном кровотоке, так и при турбулентном кровотоке, образующем завихрения, скорость движения частиц различна в центре сосуда и в его пристеночных отделах. Поэтому при исследовании отражения ультразвукового сигнала мы получаем в каждом конкретном случае определенный спектр частот доплеровского сдвига. Следующим этапом является спектральный анализ частот, заключающийся в разделении комплексного частотного сигнала на составляющие. В ультразвуковых аппаратах спектральный анализ осуществляется в реальном времени. С помощью алгоритма быстрого преобразования Фурье анализируются сегменты спектра продолжительностью около 5 мс.

Жан Баттист Жозеф Фурье (1768-1830) - французский математик и физик, член Парижской АН, почетный член Петербургской АН. Разработал метод разделения переменных, в основе которого лежит представление функций тригонометрическими рядами Фурье.

Каждый анализируемый сегмент оцифровывается, запоминается компьютером, процессор оценивает значение величины каждого частотного сегмента и представляет на дисплей в реальном масштабе времени в виде кривой. На оси ординат кривой фиксируется частота (или скорость движения мишеней), на оси

абсцисс - время. Величина сигнала соответствующей частоты закодирована яркостью свечения точек дисплея.

Ультразвуковые системы, которые объединяют возможности двухмерного изображения в реальном масштабе времени с непрерывным или импульсным (получившим преимущественное применение) доплеровским методом, называются дуплексными. Поскольку одновременно получать двухмерное изображение в реальном масштабе времени и доплеровскую кривую сложно, эта проблема была решена распределением времени, большая часть которого отведена доплеровскому методу.

Получив доплеровскую кривую, по спектральной характеристике потока можно судить о профиле потока и его скоростных характеристиках. Разброс скоростей является минимальным при **ламинарном потоке** в неизмененных сосудах и имеет параболический профиль: линейная скорость потока равномерно уменьшается от центра сосуда к его стенкам (рис. 2.1а). Значительный разброс скоростей со смещением спектральной частотной гистограммы к максимальным частотам указывает на плоский профиль потока (рис. 2.1б), наблюдаемый при **турбулентном** движении жидкости. Когда небольшая фракция имеет максимальную скорость, кровоток приобретает характер «струи» (рис. 2.1в), что наблюдается при выраженном стенозе сосуда непосредственно дистальнее обструкции.

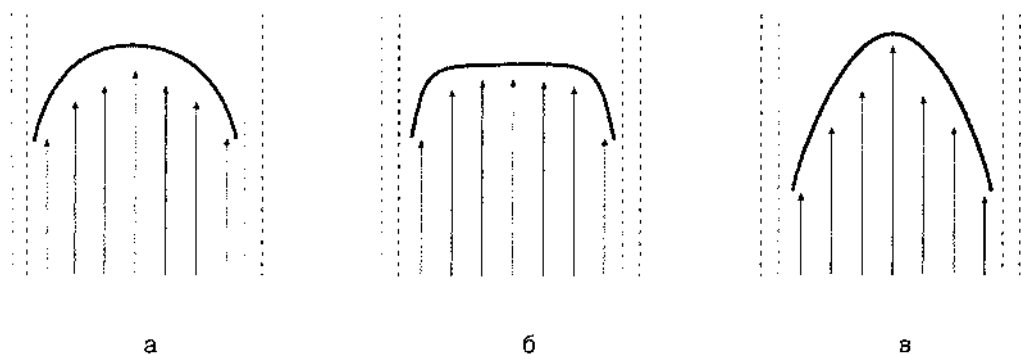


Рис. 2.1. Профиль скоростей потока в норме и при артериальной обструкции.

а - параболический профиль потока при нормальном ламинарном потоке, б - уплощение профиля потока в виде плоской параболы при турбулентном потоке (стеноз), в - профиль типа jet - струи (выраженный стеноз).

Таким образом, по спектральному анализу потока, характеризующему его профиль, можно судить о **стенозе** сосуда. Проксимальнее стеноза кровоток ламинарный и имеет параболический профиль, в месте стеноза, как правило, остаётся ламинарным, но линейная скорость кровотока значительно увеличивается. На расстоянии около 1 см дистальнее стеноза кровоток приобретает форму «струи», на расстоянии 1-2 см - максимально выражена турбулентция, на расстоянии 3 см кровоток вновь приобретает черты ламинарного течения [10]. Если артериальный сосуд с высоким периферическим сопротивлением полностью облитерирован, то дистальнее места окклюзии наблюдается так называемый коллатеральный кровоток за счет коллате-

ральных ветвей, характеризующийся резким снижением скорости кровотока, медленным нарастанием ее в систолу и медленным спадом в диастолу.

**Графическое отображение результатов спектрального анализа** в реальном времени при импульсной доплерографии (Pulsed Wave Doppler Imaging) выводится на экран дисплея в виде спектральной доплеровской кривой, по оси абсцисс которой откладывается время в секунду, а по оси ординат частота в КГц или скорость (в м/с или см/с). В точке, соответствующей нулевой скорости потока, базальная линия пересекает ось ординат. Отклонение кривой вверх от базальной линии указывает на направление потока к датчику, вниз - от датчика.

Для получения адекватной кривой необходимо соблюдать ряд условий, поэтому качество результатов доплерометрии в некоторой степени зависит от опыта и навыков исследователя, то есть метод является **операторзависимым**.

Исходя из формулы (2.1), показатели линейной скорости потока являются **углозависимыми**. Учитывая, что косинус угла при увеличении его более  $60^\circ$  резко убывает и при  $90^\circ$  равен 0, погрешность при получении доплерограммы стремительно увеличивается, если угол наклона датчика и, следовательно, распространения ультразвука по отношению к продольной оси сосуда (направлению потока), превысит  $60^\circ$ . Поэтому в современных приборах для корректного измерения скорости потока в единицах скорости необходимо, чтобы **угол наклона датчика** по отношению к направлению потока был **не более  $60^\circ$** .

Для корректировки угла наклона датчика можно изменить направление плоскости сканирования, угол наклона вариантной доплеровской карты к продольной оси сосуда или угол наклона курсора к продольной оси сосуда.

Для корректного проведения исследования имеет значение положение и **величина контрольного объёма** в просвете сосуда, соответствующего ламинарной части потока, размер курсора должен занимать **как минимум 2/3 просвета сосуда на равном удалении от его стенок**.

**Подбор оптимального уровня чувствительности** частот необходим для определения всех составляющих доплеровского спектра частот и устранения артефактов. При низкой чувствительности регистрируются только частицы, движущиеся с высокой скоростью, а при высоком уровне чувствительности появляются низкоскоростные помехи, не имеющие отношения к характеристике потока.

**Подбор скоростной шкалы** направлен на включение всего диапазона скоростей движения эритроцитов в сосуде. В случае, если выбранная шкала отсекает какие-то скорости, они не регистрируются. При несоответствии скоростной шкалы скоростным параметрам эритроцитов в сосуде (превышении скорости) появляется **элайзинг-эффект (aliasing)**, выражающийся в возникновении противоположно направленных составляющих доплеровского спектра (см. гл. 11). В этом случае появляется артефакт наложения спектров. Компоненты кровотока, превышающие верхнюю границу скоростной шкалы, на доплерограммах регистрируются как обратный кровоток с высокой скоростью. Физической основой этого эффекта является превышение так называемого предела Найквиста при высокой скорости кровотока, когда доплеровский сдвиг частот существенно увеличивается и не все сегменты спектра ана-

лизируются, что приводит к занижению реальной частоты скоростного кровотока. В этом случае необходимо изменить величину скоростной шкалы, увеличив частоту повторения импульсов, так как по условию Найквиста частота повторения посылаемых импульсов должна быть вдвое больше доплеровского сдвига частот.

## Качественные и количественные показатели спектральной доплеровской кривой кровотока при исследовании сосудов

Анализ спектральной доплеровской кривой проводят, учитывая качественные и количественные показатели. К **качественным характеристикам** доплерограммы относятся форма кривой, локализация максимума спектрального расширения. На огибающей кривой доплеровского спектра артериальных сосудов с низким периферическим сопротивлением, к которым относится почечная артерия, выделяют следующие характерные особенности (рис. 2.2а). Максимальный подъем (1) соответствует максимальной систолической скорости, катакrotический зубец (2) - началу периода расслабления, дикротический зубец, или инцизура (3), отражает закрытие аортального клапана, диастолическая часть кривой (4) соответствует фазе диастолы. Диастолическая скорость, предшествующая подъёму кривой, называется конечной или минимальной диастолической скоростью (5). У большинства людей с нормальной эластичностью сосудистой стенки систолический пик расщеплен. Первый заостренный пик систолического сокращения (1) называют пиком передаточной пульсации или ранним систолическим пиком, второй пик с закругленной верхушкой (2) называют пиком эластичности [11]. Для артерий с высоким периферическим сопротивлением (рис. 2.2б) помимо систолического зубца (1) характерно наличие обратного потока во время ранней диастолы (2) (ниже базальной линии), волна конечно-диастолического возврата (3) соответствует фазе диастолы.

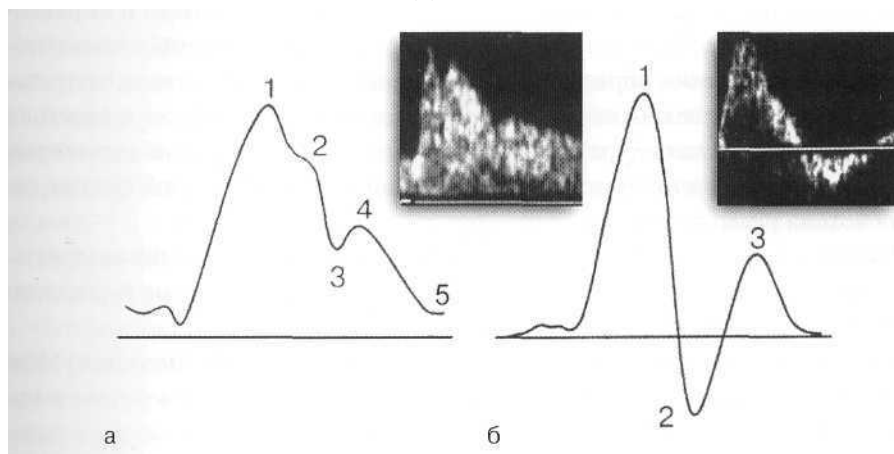


Рис. 2.2. Спектральная доплеровская кривая кровотока в артериях с низким и высоким периферическим сопротивлением.

а - в артериях с низким периферическим сопротивлением (почечная артерия), б - в артериях с высоким периферическим сопротивлением (наружная подвздошная артерия).

Разброс скоростей в просвете сосуда в каждую фазу носит название **спектрального расширения**. Спектральное расширение имеет достаточно четкое окаймление - **спектральную кайму**. Площадь, ограниченная спектральной каймой и базальной линией, называется **спектральным окном**. При использовании широкого контрольного объема, захватывающего участки просвета сосуда возле его стенок с более медленным кровотоком, спектральное расширение увеличивается. В случае турбулентного потока увеличивается количество частиц, движущихся с низкими скоростями, появляются частицы, движущиеся в противоположном направлении, поэтому скоростной диапазон расширяется и спектральное окно оказывается заполненным.

Поскольку почки относятся к органам с высокой степенью перфузии, спектральные показатели почечных сосудов довольно постоянны. Почечные сосуды имеют низкое сосудистое сопротивление, поэтому в спектрограмме всегда присутствует диастолическая составляющая, кривая спектра не опускается ниже базальной линии ввиду отсутствия обратного тока во время ранней диастолы. При изучении доплерограмм почечных артерий выделяют систолический пик, который представлен двумя составляющими: стремительно нарастающим заостренным и более высоким ранним систолическим пиком, а также закругленным и медленным поздним систолическим пиком, который не всегда регистрируется. В течение диастолы кровотока постепенно снижается, направление его не изменяется.

**Некоторые характеристики формы доплерограмм при различных видах сосудистой патологии.** Дистальное стеноза в артериях с низким периферическим сопротивлением уменьшается систоло-диастолическая дифференциация, отмечается уплощение кривой. При стенозе сосудов с высоким периферическим сопротивлением более 60% просвета по диаметру (магистрально-измененном потоке) дистальное стеноза исчезает отрицательный пик, увеличивается спектральное расширение, спектральная кайма утрачивает четкость, спектральное окно уменьшается или исчезает в зависимости от степени дезорганизации магистрального потока и выраженности завихрений. При нарастании турбулентности с появлением отрицательных скоростей вследствие появления обратных потоков крови при завихрениях спектральное расширение, увеличиваясь, пересекает базальную линию обычно в проекции систолического пика. При коллатеральном типе кровотока дистальное окклюзии практически отсутствуют различия между систолической и диастолической фазами, параметры кровотока резко снижены.

**Количественные параметры**, используемые для оценки состояния артериального кровотока при доплерометрии, подразделяют на уголзависимые и уголнезависимые. **Уголзависимые** параметры следующие.

**Пиковая (максимальная) систолическая скорость** (peak systolic velocity)  $V_{ps}$  ( $V_{\max}$ ) – наибольшая линейная скорость движения частиц крови в потоке в момент максимального ускорения в систолу (рис. 2.2а).

**Конечная (минимальная) диастолическая скорость** (enddiastolic velocity)  $V_{ed}$  ( $V_{\min}$ ) – минимальная величина кровотока в фазе диастолы (рис. 2.2а).

**Усредненная по времени максимальная скорость кровотока** (time average maximum velocity)  $TAMx$  – усреднение по времени скоростных составляющих опи-

бающей доплеровского спектра за несколько сердечных циклов. Это среднее значение охватывающей максимальных частот спектра.

Перечисленные выше углозависимые параметры имеют наибольшее значение при расчете углонезависимых доплерометрических индексов.

**Усредненная по времени средняя скорость кровотока (time average velocity) TAV ( $V_{cp}$ )** – усредненное по времени значение всех составляющих доплеровского спектра за несколько сердечных циклов. Эта величина наиболее точно отражает среднюю линейную скорость кровотока.

**Объемный кровоток (или мгновенный кровоток, объемная скорость кровотока)  $V_{vol}$  ( $V_{об}$ )** – произведение площади поперечного сечения сосуда ( $S$ ) на среднюю скорость кровотока:

$$V_{vol} = S \times TAV, \quad (2.2)$$

где

$$S = \pi D^2/4, \quad (2.3)$$

где  $D$  – диаметр сосуда. Чтобы получить значение  $V_{vol}$  в мл/с, величина диаметра сосуда должна быть в см, а TAV в см/с. На некоторых аппаратах эти измерения нелегко сделать, так как автоматически рассчитывается TAMx, а не TAV. В этих случаях для определения TAV вычисляют среднее значение TAMx за несколько сердечных циклов и, допуская, что кровоток имеет параболический профиль, делят на 2 [9]. Объемный поток может быть рассчитан автоматически с помощью 3D-системы при использовании ультразвуковых аппаратов с объемным изображением.

**Минутный объем кровотока  $Q$  ( $V_{мин}$ , МПП)** – минутную перфузию почки рассчитывают в мл за минуту по формуле:

$$Q = V_{vol} \times 60 \quad (2.4)$$

**Время ускорения (acceleration time) AT** – время от момента начала систолической фазы до момента максимального возрастания скорости кровотока в систолу.

**Индекс ускорения (систолическое ускорение потока), или акселерация (acceleration index) AI** – отношение разности между максимальной и минимальной скоростью подъема систолического (основного) пика ко времени ускорения (акселерации).

Время ускорения и индекс ускорения характеризуют скорость распространения пульсовой волны кровотока.

Углозависимые показатели, такие как линейные и объемные скорости, не являются достаточно информативными, поскольку при исследовании угол между сосудом и ультразвуковым лучом может меняться. Из углозависимых показателей наименее вариабельным и наиболее информативным показателем считают TAMx, наиболее вариабельными – объемный кровоток и минутную перфузию почки [12].

Для нивелирования погрешности, связанной с изменением угла сканирования и получения **углонезависимых** величин, определяют ряд индексов, при расчете которых фактор угла сканирования присутствует как в числителе, так и в знаменателе.

**Индекс резистентности Пурсилота** (Pourcelot resistance index) **IR (ИР)** -- отношение разности пиковой систолической и конечной диастолической скорости кровотока к пиковой систолической скорости:

$$IR = (V_{ps} - V_{ed}) : V_{ps} \quad (2.5)$$

**Пульсационный индекс Гослинга** (Gosling pulsatility index) **PI (ПИ)** -- отношение разности пиковой систолической и конечной диастолической скорости кровотока к усредненной по времени средней скорости:

$$PI = (V_{ps} - V_{ed}) : TAV \quad (2.6)$$

Применяют также пульсационный индекс, рассчитанный по формуле:

$$PI = (V_{ps} - V_{ed}) : TAMx \quad (2.7)$$

Эти индексы позволяют оценить состояние периферического сопротивления сосудов. Повышение значения этих индексов наблюдается при стенозах и спазмах сосудов, снижение – при вазодилатации и артерио-венозном шунтировании.

**Систолю-диастолическое отношение**, или систолический индекс (Stuart index) **S/D, Ratio (С/Д)** – соотношение пиковой систолической скорости и конечной диастолической:

$$Ratio = V_{ps} : V_{ed} \quad (2.8)$$

Ratio является косвенным показателем эластичности сосудистой стенки.

Иногда применяют **диастолический индекс D/S (Д/С)**, который представляет собой соотношение между конечной диастолической скоростью и пиковой систолической.

**Индекс спектрального расширения** (spectral broadening index) **SBI (ИСП)** – отношение разности пиковой систолической скорости кровотока и усредненной по времени средней скорости к пиковой систолической скорости:

$$SBI = (V_{ps} - TAV) : V_{ps} \quad (2.9)$$

Данный индекс позволяет судить о степени турбулентности потока. Его целесообразно рассчитывать при стенозах и деформациях сосудов.

**Рено-аортальное отношение** (renal-aortic ratio) **RAR (РАО)** – отношение пиковой систолической скорости в устье почечной артерии к пиковой систолической скорости в аорте, измеренной проксимальнее устья почечной артерии.

**Коэффициент времени ускорения** -- отношение времени ускорения в почечной артерии и аорте.

**При ультразвуковой доплерографии венозного русла** необходимо учитывать особенности венозной гемодинамики. Вены характеризуются непостоянством

давления и потока крови в них, являются тонкостенными и относительно легко сдавливаются при патологических состояниях, связанных с давлением на их стенку извне [13]. Кровь поступает в вены под давлением 8-12 мм рт. ст., что составляет 10-20% давления в аорте. Другие факторы, влияющие на венозную гемодинамику, - это присасывающее действие грудной полости, «мышечный насос» и запирающая функция венозных клапанов. На давление и скорость кровотока в центральных венах оказывают влияние сердечные сокращения, а именно затруднение венозного оттока в правое предсердие при его сокращении. Вследствие близости расположения венозных и артериальных сосудов в венах может регистрироваться передаточная артериальная пульсация. Давление и скорость кровотока в крупных венах связаны с дыхательным циклом. В большинстве вен на вдохе кровотоки снижаются, на выдохе возрастают. В связи с изложенным выше, колебания скорости кровотока, регистрируемые в венах, имеют иное смысловое значение, чем в артериях. По этой причине определение индексов, характеризующих колебания скорости, синхронные с сердечным циклом, не является информативным и не проводится. Поэтому количество показателей для характеристики венозного кровотока ограничено.

При оценке спектральной доплеровской кривой венозного кровотока (рис. 2.3) определяют **максимальную скорость кровотока в венах  $V_{vmax}$**  ( $V_{vmax}$ ), **усредненную по времени среднюю скорость кровотока  $V_{vav}$**  ( $V_{vср}$ ) и рассчитывают **объемную скорость кровотока  $V_{vvol}$**  ( $V_{vO6}$ ) по формуле:

$$V_{v\ vol} = S \times V_{v\ av} \quad (2.10)$$

где  $S$  - площадь поперечного сечения вены.

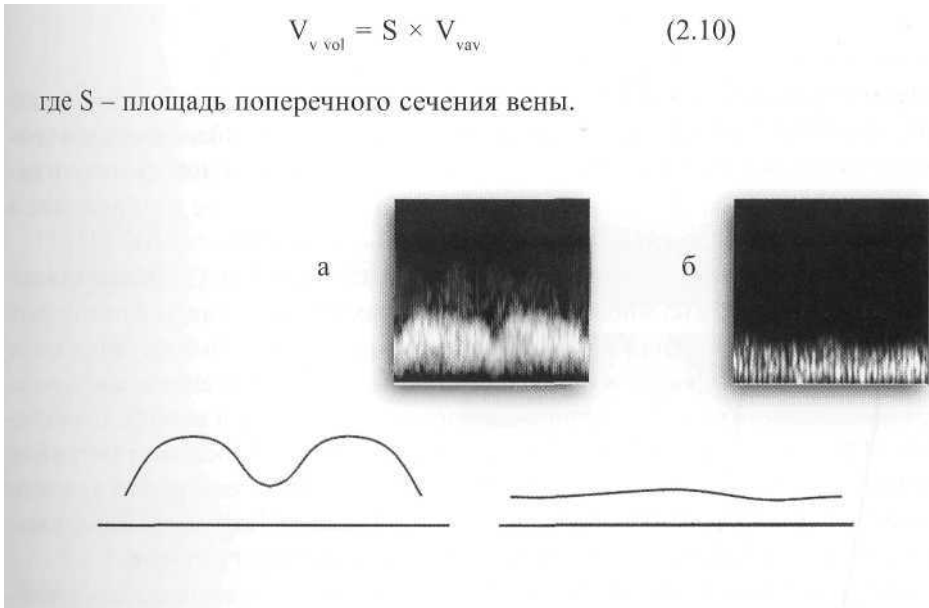


Рис. 2.3. Спектральная доплеровская кривая кровотока в венах почки. а - дыхательная пульсация в магистральном стволе, б - отсутствие дыхательной пульсации в междоловой вене.

Полное отсутствие фазности доплеровской кривой, соответствующей фазам систолы и диастолы, а также отсутствие синхронизации с дыханием, являются признаками патологии - нарушения венозной проходимости, эластичности сосудистой стенки и др.

В оценке характера венозного кровотока особое значение имеют функциональные нагрузочные пробы: проба Вальсальвы (компрессия нижней полой вены при надавливании на переднюю брюшную стенку), дыхательная, кашлевая пробы и проба с натуживанием. Применение этих проб приводит к повышению давления в венах.

При исследовании патологических состояний в органах, связанных с нарушением оттока крови, мы считаем целесообразным введение для использования индексов, связывающих доплерометрические характеристики артериального и венозного кровотока и отражающих, прежде всего, венозный стаз в органе [14, 15].

**Диастолическое артерио-венозное отношение Д/В (D/V)** - отношение минимальной скорости кровотока в диастолу к максимальной венозной скорости кровотока. Этот показатель может быть использован для характеристики кровотока в органах, в которых приток и отток крови осуществляется преимущественно по магистральной артерии и магистральной вене, и предложен был нами для оценки почечного кровотока.

**Отношение декрементов скоростей ОДС (RDV)** - отношение С/Д к Д/В, характеризующее соотношение пульсового перепада скорости в артерии и перепада скорости кровотока между артерией и веной. Этот показатель был предложен нами также для оценки состояния почечного кровотока.

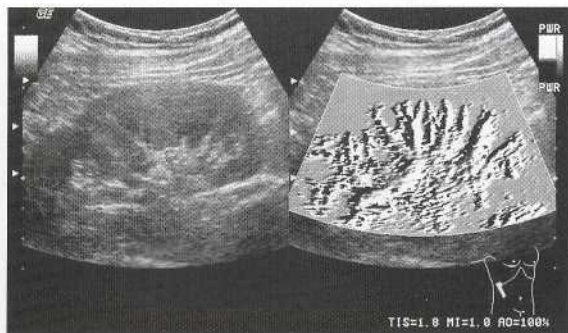### **Цветовое доплеровское картирование (ЦДК)**

ЦДК (Color Doppler Imaging) представляет собой ультразвуковую технологию визуализации потока, основанную на регистрации скоростей потока с помощью доплеровского сдвига частот, кодировании этих скоростей различными цветами и наложении полученной картограммы на двухмерное черно-белое изображение в В-режиме.

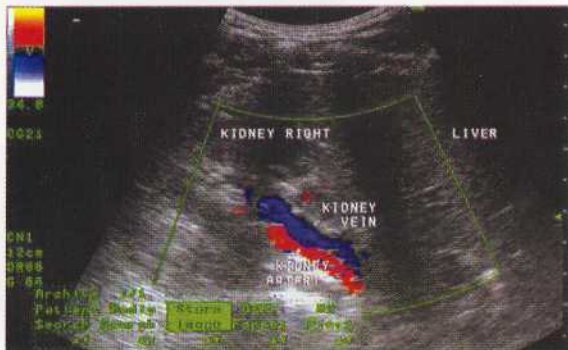Область интереса (ROI), в которой производится картирование, выделяется рамкой и условно разбивается на множество контрольных объемов, каждый из которых становится точкой изображения потока. Во всех контрольных объёмах проводится доплерография потока. Сканер кодирует каждую точку изображения в зависимости от направления потока и его средней скорости определенным цветом. Совокупность точек формирует цветовое доплеровское изображение. Поскольку метод был разработан для оценки кровотока, движение потока к датчику кодируется красным цветом, от датчика - синим. С увеличением скорости цвета становятся более светлыми, низкие скорости картируются темными тонами красного и синего.

Для цветового картирования, импульсной доплерографии и серошкального изображения в В-режиме используются различные ультразвуковые импульсы, которые являются оптимальными для каждого режима. В этой связи существует возможность сочетания различных режимов. Использование двухмерного сканера, работающего в реальном масштабе времени, в сочетании с одним из доплеровских режимов, в

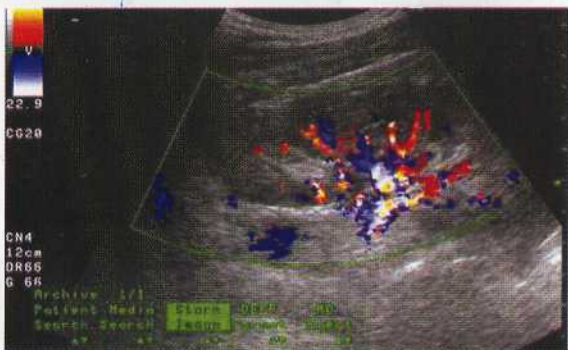а – почка, серошкальное двухмерное и псевдотрехмерное изображения (ультразвуковой аппарат Logiq 500, сонограмма А. Соловьева).



б – цветное доплеровское картирование, визуализация почечной артерии и вены (Logiq 400).



в – цветное доплеровское картирование, визуализация внутриорганного сосудистого русла почки (Logiq 400).



г – цветное доплеровское картирование, для визуализации периферических сосудов произведено уменьшение скоростного диапазона (Logiq 500, сонограмма А. Соловьева).

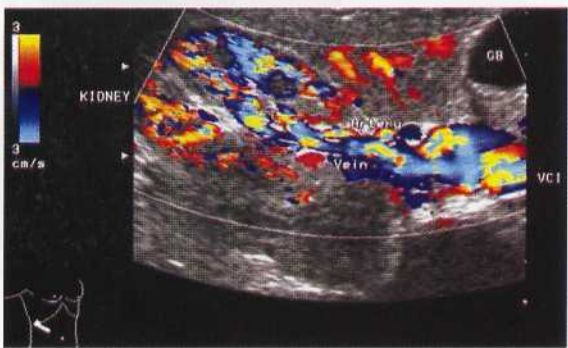
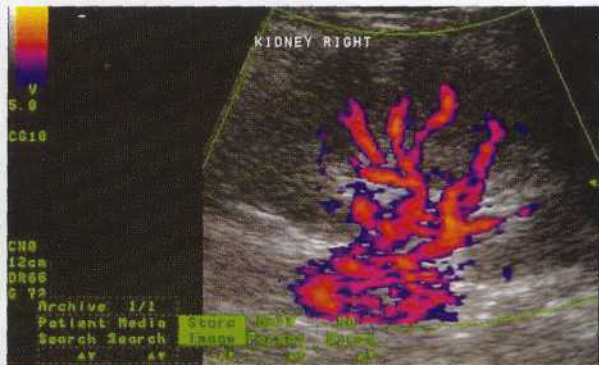
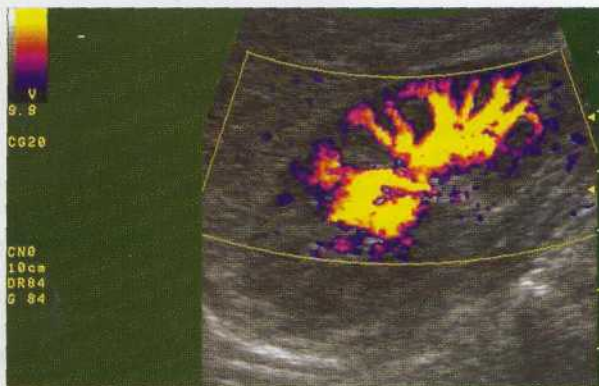
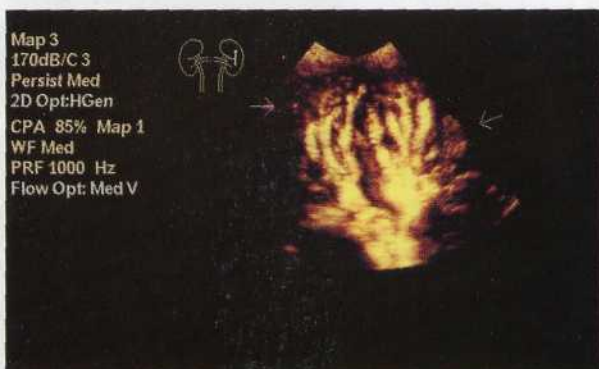Рис. 2.4. Различные методы ультразвукового доплеровского сканирования сосудистого русла почки.



д - энергетическое доплеровское картирование (Logiq 400).



е - энергетическое доплеровское картирование (Logiq 500, сонограмма А. Соловьева).



ж - трехмерная реконструкция (HDI 5000, сонограмма Е.С. Откаленко).

**Рис. 2.4.** Различные методы ультразвукового доплеровского сканирования сосудистого русла почки (продолжение).

том числе с импульсной доплерографией и получением визуальной картины доплеровского спектра, именуется **дулексным** методом. Одновременное использование В-режима, ЦДК и импульсной доплерографии называется **трилексным** методом.

ЦДК является конкурентным методом контрастной ангиографии, его точность по сравнению с последней по данным различных авторов составляет от 85% до 100% [7]. Относительно ангиографии ЦДК имеет неоспоримое преимущество - неинвазивность метода.

По сравнению с В-режимом ЦДК улучшает дифференцировку между сосудистыми и несосудистыми образованиями, позволяет визуализировать мелкие сосуды, не определяющиеся в В-режиме (рис. 2.4а, б, в, г). Так, в почке удается визуализировать сегментарные, междольковые, дуговые, междольковые сосуды, тогда как в В-режиме даже почечные артерии относятся к традиционно сложным для сканирования. ЦДК позволяет визуализировать направление потока, что облегчает выявление артерий и вен, регистрирует обратный ток крови, выявляет зоны турбулентности, появление которых сопровождается изменением цветового паттерна, улучшает дифференцировку между стенозом и окклюзией, позволяет выявить реканализацию тромба, изменения в атеросклеротических бляшках.

Поскольку ЦДК и импульсная доплерография являются углозависимыми методами, для качественного картирования имеет значение угол между продольной осью сосуда и плоскостью сканирования, оптимальные значения которого находятся в пределах 30-60°.

## **Энергетическое доплеровское картирование (ЭД)**

Энергетическое доплеровское картирование (ЭДК), или энергетический доплер (ЭД) (Color Doppler Energy Imaging, Doppler Power Imaging), является дальнейшим развитием ультразвуковой технологии визуализации кровотока и обеспечивает более высокую чувствительность и контрастность изображения. В отличие от ЦДК, основанного на цветовом кодировании усредненного сдвига доплеровского спектра частот, ЭД отображает на экране монитора амплитудные значения сигналов подвижных частиц - эритроцитов и, следовательно, кодирует энергетические характеристики сигнала. ЭД может быть совмещен с В-режимом и импульсной доплеровской спектрографией.

Преимущество этого метода заключается в его большей помехоустойчивости и чувствительности, независимости от угла сканирования, за исключением угла 90° и близкого к нему, при котором величина сигнала может оказаться ниже порога фильтра. ЭД обеспечивает лучшую визуализацию медленного кровотока и отсутствие элайзинг-эффекта. С помощью этого метода хорошо визуализируются периферические внутриорганные сосуды (рис. 2.4д, е). Однако независимость окрашивания потока от его направления и скорости, присущая этому методу, является его существенным недостатком по сравнению с ЦДК.

Некоторые современные ультразвуковые системы позволяют получать энергетическое доплеровское изображение с использованием информации о направлении потока, полученной методом ЦДК. ЦДК и ЭД позволяют оценить характер и интен-

Для лучшей визуализации внутрипочечных сосудов производят активацию функции «Zoom» перед использованием ЦДК. Обычно сегментарные и междольевые сосуды достаточно хорошо визуализируются у всех пациентов. Однако для оценки внутриорганного кровотока в почке важно знать состояние периферического русла. Дуговые артерии находятся обычно под прямым углом к излучению датчика, поэтому их визуализация затруднена. Визуализация дуговых и междольковых артерий зависит от разрешающей способности используемой аппаратуры.

Улучшение технологии ультразвукового исследования, а также применение **ультразвуковых контрастов** (левовиста, соновиста, оптисона, квантисона, альбунекса и др.) позволяет проследить ветвление почечной артерии вплоть до подкапсульных отделов. Среди ультразвуковых контрастов наибольшее распространение получили средства в форме инкапсулированных микропузырьков, которые, попав в кровеносное русло, усиливают отражение ультразвука от крови. Большинство контрастов представляют собой инкапсулированные в альбуминовой или липидной оболочке пузырьки воздуха размерами от 2 мкм до 5 мкм. Микропузырьки резонируют с частотой посылаемых ультразвуковых сигналов и значительно отличаются по акустической плотности от окружающей крови, благодаря чему и достигается усиление отраженного сигнала. Пузырьки свободно проникают через капилляры легких и циркулируют в кровеносном русле от 2-3 до 30 минут. Разработаны также контрасты, например эхоген, которые переходят из жидкого состояния в газообразное после попадания в кровеносное русло.

**В спектральном доплеровском режиме** положение доплеровского луча и окна опроса должно соответствовать локализации просвета изучаемого сосуда, занимая не менее 2/3 диаметра на равном удалении от стенок. Угол инсонации (доплеровский угол) должен составлять 30-60° между вектором направления потока и направления лучей. Масштаб шкалы устанавливают таким образом, чтобы полученный спектр занимал большую часть поля. При изучении артериального кровотока базовую линию устанавливают в крайнее нижнее положение, при изучении венозных сосудов уровень базовой линии устанавливают выше (в срединное положение). У тучных пациентов, при исследовании глубоко залегающих и труднодоступных сосудов увеличивают мощность сигнала на передаче. Во избежание артефактов применяют усиление сигнала на приеме.

Учитывая, что при исследовании почек сканируют сосуды со средне- и низкоамплитудными скоростными параметрами, для получения более качественных спектрограмм при доплерометрии этих сосудов применяют опцию логарифмического сжатия. Его возрастание приводит к увеличению динамического диапазона и возрастанию в спектре низко- и среднескоростных составляющих, однако, при дальнейшем расширении динамического диапазона частот в анализ включаются и шумы. При исследовании мелких ветвей почечных артерий необходимо подобрать оптимальное соотношение шум/низкоскоростные потоки. Для отсеечения ненужных шумовых эффектов повышают уровень фильтра. При исследовании магистральных почечных сосудов постобработку доплеровского спектра проводят таким образом, чтобы вклад низкоскоростных потоков был более низким, а при исследовании

внутриорганных ветвей используют такое значение опции, при которой, напротив, снижается вклад высоких скоростей.

Используя различные способы оптимизации изображения для улучшения качества и повышения достоверности исследования почечного кровотока не следует забывать, что на результат может влиять физиологическое состояние пациента: возбуждение, физическая нагрузка, температура тела, питьевой режим, курение и т.п.

## **Физическое и психогенное воздействие эхографии и доплерографии на пациента**

Рассматривая вопросы ультразвукового исследования почек и почечных сосудов, в том числе доплерографию и доплерометрию почечных артерий, вен и их внутривенных ветвей, несколько удлиняющих процедуру исследования, мы считаем необходимым остановиться на вопросах физического и психогенного воздействия эхографии на пациента.

Внедрение ультразвуковой аппаратуры в медицинскую практику с диагностической целью сопровождалось изучением последствий этого воздействия. Исследования отдаленных результатов диагностического использования ультразвука проводятся и в настоящее время. Их анализ свидетельствует о безопасности ультразвуковых диагностических исследований для пациентов, в том числе детей, беременных женщин, а также плодов, при соблюдении установленных гигиенических норм [7, 16-20]. Для иллюстрации этого положения приведем заключение Американского института ультразвука в медицине (1993): «Никогда не сообщалось о подтвержденных биологических эффектах у пациентов или лиц, работающих на приборе, вызванных облучением (ультразвуком), интенсивность которого типична для современных ультразвуковых диагностических установок. Хотя существует возможность, что такие биологические эффекты могут быть выявлены в будущем, современные данные указывают, что польза для больного при разумном использовании диагностического ультразвука превышает потенциальный риск, если таковой вообще существует».

Расширение границ диагностических возможностей врача в различных сферах медицины способствовало появлению новых заболеваний - «информационных ятрогений», связанных с воздействием на психоэмоциональное состояние пациента [21]. Врач ультразвуковой диагностики, выполняя исследование и вглядываясь в экран, не должен забывать, что в это время пациент, иногда ожидающий результат ультразвукового исследования, как вынесение приговора, вглядывается в его лицо и улавливает все его движения. Еще более важно то, что сонолог не должен брать на себя миссию лечащего врача, владеющего всей полнотой клинической картины, и безапелляционно ставить заключительный диагноз заболевания, а тем более назначать лечение. В результате действий сонолога, считающего себя достаточно эрудированным врачом и ставящего диагноз без консультации со специалистом, доверившимся ему, пациент может быть подвергнут необоснованным вмешательствам, в том числе и инвазивным, а врач ультразвуковой диагностики стать виновником неправильного лечения или самолечения больного. В этой связи врач-сонолог при ультразвуковом обследовании больного должен соблюдать следующие требования:

- Контролировать свое поведение и настроение.

- Понимать, что сонолог является консультантом для лечащего врача, а не для пациента.
- Формулировать заключение ультразвукового исследования не в виде безапелляционного диагноза, а в виде максимально полного и точного описания визуализируемой картины.
- Учитывая специфичность доплерографического исследования сосудов, помимо его описания, дать функциональную характеристику кровотока, чтобы обеспечить эффективное использование результатов исследования лечащим врачом.
- Помнить, что ультразвуковое исследование является вспомогательным методом и окончательный диагноз ставит лечащий врач, владеющий всей полнотой клинических данных.
- Давая заключение ультразвукового исследования, учитывать данные предыдущих заключений.

Вместе с тем, оптимальным вариантом для пациента является возможность проходить обследование и лечение у лечащего врача, узкого специалиста, владеющего знаниями и навыками ультразвуковой диагностики в своей области.

Лечащий врач, в частности уролог, должен в достаточной степени ориентироваться в вопросах ультразвуковой диагностики, чтобы четко определять показания к ультразвуковому исследованию и правильно интерпретировать его результаты. В своих публикациях [22] мы обращали особое внимание на необходимость знания урологами эхографической картины при урологической патологии, а также современных диагностических возможностей ультразвукового исследования. Это позволяет правильно ориентироваться в заключении врача-сонолога, особенно, если он проводит такие дополнительные исследования, как доплерография сосудов почки. Присутствие уролога при проведении ультразвукового исследования с согласия врача-сонолога позволяет вносить коррективы в процессе исследования и ставить дополнительные диагностические задачи.

На наш взгляд, исходя из собственного многолетнего опыта, наиболее целесообразным, как для пациента, так и для врача, является проведение ультразвукового исследования непосредственно врачом-урологом. Это позволяет повысить качество диагностического процесса и оптимизировать его проведение. Нами было высказано мнение о целесообразности и необходимости изучения ультразвуковой диагностики урологических заболеваний врачами-урологами на факультетах усовершенствования врачей [22]. Мы надеемся, что в перспективе появится возможность оснащения кабинетов амбулаторных урологов ультразвуковыми диагностическими аппаратами.

## Литература

1. Fischer M., Wuppermann T. Einführung in die Doppler Sonographie. - München, 1985. - 99 S.
2. Zwiebel W.J. Introduction to vascular ultrasonography. - Philadelphia: W.B. Saunders Co, 1992. - 423p.
3. Фокас В.А., Есилевский Ю.М. Эходоплерография почечных сосудов // Российский медицинский журнал. - 1992. - № 4. - С. 24-27.

4. Taylor K.J.W., Burns P.N., Wells P.N.T. Clinical Applications of Doppler Ultrasound. - New York: Raven Press, 1995. - P. 150-198.
5. Dubbins P. Urogenital Ultrasound: A Text Atlas. - London: Martin Dunits, 1998.
6. Гуч А.А., Дынник О.Б., Сухарев И.И. Этюды современной ультразвуковой диагностики. Вып. 1. - Киев: Укрмед, 2000. - 192 с.
7. Лелюк В.Г., Лелюк С.Э. Основные принципы гемодинамики и ультразвукового исследования сосудов / Клиническое руководство по ультразвуковой диагностике / Под ред. В.В. Митькова. Т.4. - М.: Видар, 1997. - С. 185-220.
8. Лелюк В.Г., Лелюк С.Э. Ультразвуковая ангиология. - Москва: Реальное время, 1999. - С. 102-116.
9. Клінічна доплерівська ультрасонографія / За ред. Пола Л. Аллана, Пола А. Даббшса, Мирона А. Позняка, В. Нормана МакДікена / Пер. з англ. - Львів: Медицина світу, 2001. - 293 с.
10. Куликов В.П. Цветное дуплексное сканирование в диагностике сосудистых заболеваний. - Новосибирск, 1997. - 155 с.
11. Halpern E.J., Deane C.R., Needleman L. et al. Normal renal artery spectral Doppler Waveform: a closer look // Radiol. - 1995. - V. 196, N 3. - P. 667-673.
12. Байбарина Е.Н., Антонов А.Г., Шарипова Л.В. Допплерометрия почечной артерии и ее значение в терапии новорожденных // Ультразвуковая диагностика. - 1999. - № 1. - С. 56-60.
13. Каро К., Педли Т., Шротер Р., Сид У. Механика кровообращения. - М.: Мир, 1981. - 624с.
14. Квятковська Т.О., Квятковський С.А., Куцяк Т.Л., Коробка П.В. Вікові особливості ниркового кровотоку у зрілому, похилому та старечому віці за даними ультразвукової доплерометрії // Украшський радіологічний журнал. - 2003. - Т. 11, № 3. - С. 267-272.
15. Квятковська Т.О., Квятковський С.А., Куцяк Т.Л. Спосіб визначення стану ниркового кровотоку, переважно при обструктивних уропатіях / Деклараційний патент № 60158 А, 15.09.2003.
16. Baker D.W., Dorster F.K., Daigle R.E. Doppler principles and techniques in ultrasound // It's application in medicine and biology / Ed. Fry F.J. Amsterdam: Elsevier, 1978. - P. 161-287.
17. Kremkau F. W. Safety and longterm effects of ultrasound: What to tell your patients. In: Platt L.D. ed. Perinatal Ultrasound // Clin. Obstet.Gynecol. - 1984. - V. 27. - P. 169-275.
18. Bioeffects Conference Subcommittee. Bioeffects and Safety of Diagnostic Ultrasound. Laurel, MD, American Institute of Ultrasound in Medicine, 1991.
19. Fish P.J., Hoskins P.R., Moran C, McDicken W.N. Developments in cardiovascular ultrasound: Part I: Signal processing and instrumentation // Med. Biol. Eng. Comput. - 1997. - V. 35, N 6. - P. 561-569.
20. Про удосконалення організації служби променевої діагностики та променевої терапії. Наказ МОЗ України від 28.11.97, № 340.
21. Кицова Л.В., Данчин Н.М. Эхография как причина психогенных ятрогений во врачебной практике // Профилактика заболеваний и укрепление здоровья. - 2001. - Т. 4, № 6. - С. 46.
22. Квятковский Е.А. Необходимость овладения урологом ультразвуковой диагностикой и личное участие при ультразвуковом исследовании больных // Актуальные вопросы клинической и экспериментальной урологии и нефрологии. - Днепропетровск, 1989. - С. 20-21.

ний со стороны передне-боковой стенки живота (рис. 3.1а). Развернув датчик на 90°, получают поперечные срезы (рис. 3.1б). Перемещая датчик в область средней подмышечной линии, можно получить практически фронтальные срезы почки (см. рис. 2.4а). При сканировании почек в положении пациента на спине печень и селезенка служат акустическим окном, однако помехой могут быть кишечные газы.

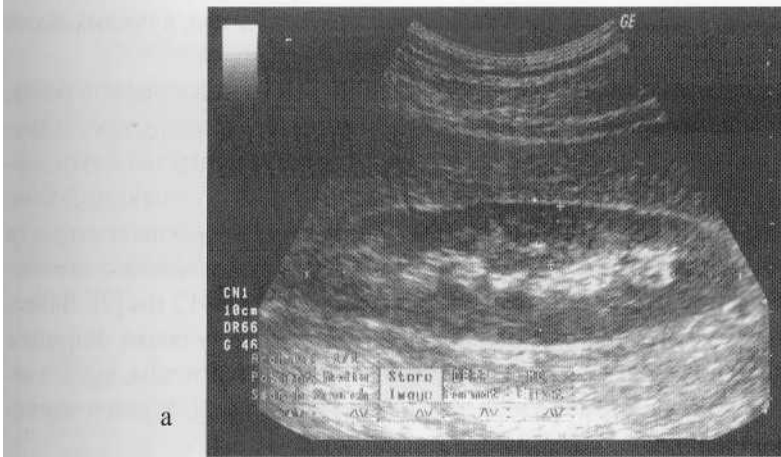
У тучных пациентов, у которых сканирование со стороны спины и живота затруднено, а также при необходимости хорошего обзора ворот почки на продольном срезе, целесообразен боковой доступ на продолжении средней подмышечной линии. Больной находится в положении на боку. Смещая датчик кпереди и кзади, получают изображение фронтальных срезов почки, переходя затем к поперечным срезам, развернув датчик на 90°.

У детей младшего возраста Е.Б. Ольхова [5] рекомендует исследование органов мочевой системы начинать в положении ребенка на спине с исследования области мочевого пузыря, так как прикосновение к коже прохладного датчика может вызвать мочеиспускание и дальнейшее исследование мочевого пузыря и органов малого таза будет невозможным. Вначале почки сканируют в области подреберий со стороны передней брюшной стенки, затем переходят к исследованию боковым доступом. Для новорожденных и детей первого полугодия жизни используют датчики частотой 5-8 МГц, младшего и среднего возраста - 3-5 МГц. Учитывая это обстоятельство, при обследовании детей целесообразно применение мультисекторных датчиков [5].

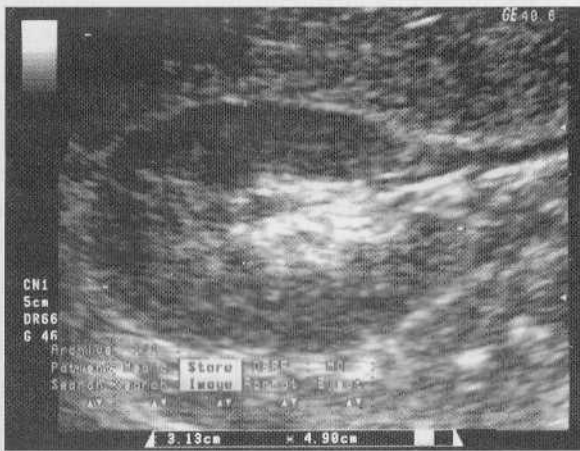
## **Эхотопография и морфометрия почек**

**Эхотопография почек.** Правая почка прилегает к висцеральной поверхности печени, которая определяется рядом с почкой во всех проекциях - со стороны спины, передней брюшной стенки и сбоку - и по эхогенности сопоставима с эхогенностью почки. Иногда рядом с верхним полюсом правой почки визуализируется желчный пузырь, чаще в последних двух проекциях, а кнутри от ее медиального края - двенадцатиперстная кишка. При сканировании левой почки со стороны спины в области ее верхнего полюса можно увидеть хвост поджелудочной железы, латеральнее ее наружного контура - селезенку. Селезенка визуализируется также при сканировании через передне-боковую стенку живота в положении на боку. По форме она напоминает полумесяц, по эхогенности паренхимы несколько превышает эхогенность почки и имеет мелкозернистое внутреннее строение. Надпочечники, прилегающие к верхним полюсам почек, имеют вид перевернутой буквы «V» и в норме у взрослого человека не всегда четко визуализируются. Их визуализация зависит от разрешающей способности аппаратуры, осмотр выполняется при задержке дыхания на глубоком вдохе.

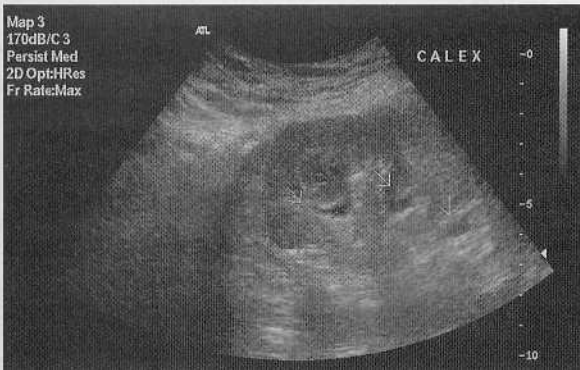При ультразвуковом сканировании почки в сагиттальной плоскости хорошо виден светлый ровный контур эллипсоидной формы (рис. 3.1а), при сканировании во фронтальной плоскости - бобовидной формы, образованный интенсивным эхосигналом, отраженным от ее наружной поверхности, соответствующей фиброзной капсуле почки. Околопочечная клетчатка визуализируется в виде эхонегативной



а



б



в

Рис. 3.1. Эхография почки со стороны передне-боковой стенки живота. а - сагитальный срез почки, б - поперечный срез почки на уровне ворот, в - в норме могут быть хорошо визуализированы гипоехогенные почечные чашки (сонограмма Е.С.Откаленко).

тивного образования с нитевидными эхопозитивными прослойками, у тучных людей ее толщина достигает 5-6 см.

Кнутри от гиперэхогенного контура, образованного фиброзной капсулой почки, располагается нормоэхогенная зона серого цвета, в которой достаточно хорошо прослеживается кортико-медуллярная дифференциация. Кортиковое вещество почки, эхогенность которого чуть слабее эхогенного сигнала от печени, имеет толщину 5-8 мм. Кнутри от него определяются почечные пирамиды в виде менее эхогенных структур размерами 8-10 мм на 6-8 мм [8]. Толщина мозгового слоя, образованного пирамидами, в норме может колебаться и в более широких пределах - 7-12 мм [9]. Линия, соединяющая вершины пирамид, параллельна внешнему контуру почки. Кортиковое вещество образует инвагинации между пирамидами - почечные столбы, высота которых 5-8 мм, а поперечник в норме может достигать 18-25 мм [8]. У детей эхогенность коркового вещества выше, чем у взрослых.

Центральная часть изображения почки представлена светлой эхогенной зоной с овальным контуром. Она соответствует почечному синусу, включающему собирательную систему почки и окружающие ее кровеносные и лимфатические сосуды, нервные элементы, жировую и фиброзную ткань. Высокая эхогенность почечного синуса обусловлена присутствием жировой ткани. В этой связи у новорожденного центральный эхокомплекс почек выражен минимально и полностью формируется только к 10-летнему возрасту [10]. Расширение центральной гиперэхогенной зоны может наблюдаться при синусном фибролипоматозе возрастного характера у лиц старше 50 лет, при эндокринных заболеваниях, ожирении, атрофии почечной паренхимы вследствие мочекаменной болезни, хронического пиелонефрита и других патологических состояний.

Чашечно-лоханочная система в центральном эхокомплексе у здоровых лиц практически не визуализируется [11, 12]. По данным А.Н. Хитровой и В.В. Митькова [12] только у 8% людей с обычным питьевым режимом и средним наполнением мочевого пузыря (до 250 мл) определяются гипоэхогенные **почечные чашки диаметром не более 5 мм** (рис. 3.1 в). **Почечная лоханка иногда может визуализироваться, однако ее передне-задний размер на поперечном срезе не должен превышать 25 мм у взрослых и 10 мм у детей** [13, 14]. Для визуализации чашечно-лоханочной системы в норме рекомендуют проводить фармакоэхографию с фуросемидом (0,5 мг на кг массы тела) и водной нагрузкой (около 1 л жидкости) [12]. В этом случае в центральном гиперэхогенном комплексе появляется гипоэхогенная структура ЧЛС.

**Ультразвуковая морфометрия почек.** В оценке эхографической картины почек находит применение ультразвуковая морфометрия. В ходе эхографического исследования определяют **размеры почки и почечного синуса**: вертикальный (длину), поперечный (ширину) и передне-задний (толщину). Данные сонографической биометрии почек, полученные нами в результате исследования 50 здоровых людей возрастом 36-60 лет, а также данные других авторов представлены в таблице 3.1. Некоторые отличия данных связаны с характером и величиной выборки, а также с особенностями метода: разрешающей способностью аппаратуры и субъективным факто-

Таблица 3.1

Сонографические параметры почек и почечного синуса у взрослых (см)

Параметры	Бурых М.П. и соавт. [15]	Демидов В.Н. и соавт. [13]	Бобрик И.И., Дуган И.В. [8]	Игнашин Н.С. [9]	Крючков Н.И., Дорман Е.С. [16] *Глазун Л.О., Петричко М.И. [17]	Квятковс- кий Е.А, Квятковс- кая Т.А.
Длина почки	10,41±1,30	7,5-12,0	Муж. 8,5-12,0 Жен. 7,5-10,0	10,0-12,0	*10,8±0,10	10,8±0,2
Ширина почки	5,45±1,30	4,5-6,5	Муж. 5,5-6,5 Жен. 4,5-5,5	5,0-6,0		5,3±0,2
Толщина почки	3,63±0,50	3,5-5,0	Муж. 4,0-5,0 Жен. 3,5-4,5	3,5-4,5	*4,7±0,08	4,0±0,1
Длина почечного синуса	4,97±1,40					6,6±0,2
Ширина почечного синуса	2,80±0,90					2,8±0,1
Толщина почечного синуса	2,30±0,70					2,2±0,1
Передне-задний размер почечной лоханки	0,7-1,5	1,0-2,5				
Толщина паренхимы почки: средний отдел, в области полюсов				1,2-2,0 2,0-2,5	*1,6±0,03	1,8±0,5
Толщина коркового слоя, мозгового слоя почки	0,8-1,0		0,6-0,8	0,5-0,8 0,7-1,2	0,5-0,7	
Площадь сечения почки продольного, поперечного (см <sup>2</sup> )	46,7±8,3					57,7±3,2 26,2±2,1
Площадь сечения синуса почки (см <sup>2</sup> ) продольного, поперечного						22,6±3,4 6,1±0,8
Объем почки (см <sup>3</sup> )				Суммарный 300	134-146 *148,3±5,9	149,6±11,8
Объем почечного синуса (см <sup>3</sup> )					21-24	24,6±2,0

ром - методикой проведения исследования и интерпретацией его результатов. В этой связи возникает проблема морфометрической стандартизации ультразвуковых исследований.

Наиболее тривиальным является определение линейных размеров почки. Однако единообразия в проведении этого исследования нет. Так, одни авторы длину и ширину почки определяли по сторонам прямоугольника, очерчивающего максимально длинный фронтальный срез почки [15]. Другие длину почки определяли по наибольшему размеру, полученному на продольном сечении почки при сканировании в сагиттальной плоскости со стороны живота, ширину и толщину - по наименьшим поперечному и передне-заднему размерам почки при ее сканировании на уровне ворот [18]. Причем, ширину измеряли соответственно линии, соединяющей наружный край почки и переднюю губу ворот, а толщину по перпендикулярной к ней линии. Нюансам методики измерения размеров почки не придается особое значение, многие авторы, указывая размеры почки, не описывают методику их измерения. Однако для сопоставимости результатов все **морфометрические исследования должны быть стандартизованы.**

С точки зрения анатомической обусловленности наиболее целесообразной является методика, указанная А.Н. Хитровой и В.В. Митьковым [12], которая должна использоваться как **стандартная методика измерения размеров почки.** Выполняется при транслюминальном сканировании в положении датчика со стороны спины параллельно длинной оси почки под углом около  $15^\circ$  к оси позвоночника, датчик устанавливается на середину заднего отрезка XII ребра. Учитывая, что ребро может давать акустическую тень, мы рекомендуем для исследования левой почки датчик устанавливать в точке пересечения XII ребра и мышцы, выпрямляющей позвоночник, для исследования правой почки - несколько ниже этой точки, поскольку XII ребро соответствует середине левой почки и отделяет верхнюю треть правой. Продольный размер почки определяют на максимальном по площади сагиттальном срезе. Затем, развернув датчик под углом  $90^\circ$ , при поперечном сканировании на уровне середины почечных ворот измеряют ширину почки от наружного края до середины условной линии, соединяющей переднюю и заднюю губы почки, после чего на этом же срезе измеряют передне-задний размер (толщину) почки соответственно перпендикулярной линии. Обычно определение размеров почки со спины в положении пациента лежа на животе или сидя не представляет затруднений, за исключением очень тучных пациентов.

Аналогичным образом определяют размеры почечного синуса, измеряя центральный эхокомплекс повышенной эхогенности.

Нами проведены **сопоставительные исследования размеров почек и почечных синусов, полученных при сканировании со стороны спины и со стороны передней брюшной стенки в сагиттальной плоскости и сбоку во фронтальной (коронарной) плоскости,** которые позволили прийти к заключению о целесообразности применения в качестве стандартной описанной выше методики определения размеров почек. На 40 почках здоровых людей (18 женщин и 22 мужчин) проведены сравнительные измерения размеров почек и их синусов при ска-

нировании секторным датчиком с различных позиций на аппарате Combizon-320-5. Максимальные размеры длины почек и их синусов были получены при сагиттальном сканировании почек со стороны спины, которые в среднем составили  $107,9 \pm 1,6$  мм и  $66,8 \pm 1,9$  мм соответственно. Несколько меньшие размеры, однако, не отличающиеся по критерию Стьюдента, были получены при сканировании со стороны живота в сагиттальной плоскости -  $105,8 \pm 1,9$  мм и  $65,9 \pm 1,4$  мм. Наконец, при сканировании во фронтальной плоскости по средней подмышечной линии в положении пациента на боку длина почек и почечных синусов оказалась наименьшей, статистически отличной от первых двух положений при  $p < 0,01$  - соответственно  $99,8 \pm 2,0$  мм и  $55,7 \pm 3,0$  мм. Передне-задний размер почек не имел достоверных отличий при измерении в различных позициях, вместе с тем, при сканировании со спины он был наибольшим ( $44,2 \pm 1,2$  мм) и меньшим при сканировании сбоку и со стороны живота ( $41,6 \pm 1,5$  мм и  $40,8 \pm 1,3$  мм). Что касается передне-заднего размера почечного синуса, то наименьшим и статистически отличающимся ( $p < 0,05$ ) от измерений при других положениях датчика он был при сканировании сбоку во фронтальной плоскости ( $17,4 \pm 1,3$  мм), тогда как при сканировании в сагиттальной плоскости со стороны спины составил  $22,2 \pm 0,8$  мм, со стороны передней брюшной стенки -  $24,0 \pm 3,2$  мм. Коэффициент вариации размеров почек и их синусов при сканировании со стороны спины был наименьшим, он колебался от 5% до 17%, сбоку - от 7% до 22%, со стороны живота - от 7% до 45%. Коэффициент вариации размеров почек при сканировании со стороны спины не выходил за пределы малого рассеяния (10%) и наименьшим был при измерении продольных размеров почек (5%), при измерении размеров почечных синусов он колебался от 10% до 17%. Таким образом, полученные данные мы расцениваем как основание для рекомендации проведения измерений размеров почек при транслюмбальном сканировании с целью достижения максимальной точности и унификации исследования. Если не преследовать эту цель, измерения можно производить и с других позиций с несколько большей погрешностью, однако, проводя динамическое наблюдение, следует пользоваться одной и той же методикой определения размеров почки.

Важным эхографическим показателем состояния почки является **толщина паренхимы** (табл. 3.1). В дополнение к табличным данным по другим сведениям [19] толщина паренхимы почки в норме равна 20-23 мм. И.В. Дуган [20] указаны возрастные изменения этого параметра: 18-25 лет -  $20,0 \pm 1,5$  мм, 26-55 лет -  $19,1 \pm 2,1$  мм, 56-70 лет -  $16,0 \pm 1,4$  мм, 71 год и старше -  $13,6 \pm 1,8$  мм. Изменяется также ширина пирамид - в тех же возрастных группах соответственно:  $9,0 \pm 0,5$  мм,  $8,5 \pm 0,5$  мм,  $8,0 \pm 0,5$  мм,  $5,8 \pm 0,2$  мм.

Определяя **размеры почек в детском возрасте**, следует учитывать особенности их топографии и расположение продольных осей (см. гл. I). Сравнительный анализ измерений длины почки у детей, полученных при сканировании в различных плоскостях, не показал достоверного различия между ними. Однако, по одним данным наименьшей оказалась длина, измеренная во фронтальной (коронарной) плоскости [21], по другим - в сагиттальной плоскости в положении пациента лежа на спине [22]. Различия между размерами почек у детей любого возраста в зависимости от

пола не отмечено, не выявлено также достоверной разницы между длиной правой и левой почек, но длина левой почки была на 1,5% больше [21]. По данным ультразвукового исследования у ребенка возрастом до 1 месяца длина правой и левой почек соответственно равна  $45,6 \pm 1,6$  мм и  $47,6 \pm 1,1$  мм, ширина  $21,1 \pm 0,4$  мм и  $22,0 \pm 0,4$  мм, у ребенка 10-12 месяцев - длина  $62,8 \pm 0,7$  мм и  $64,2 \pm 0,7$  мм, ширина  $26,3 \pm 0,6$  мм и  $27,7 \pm 0,4$  мм [23]. Для определения размеров почек в соответствии с ростом ребенка И.В. Дворяковский и О.А. Беляева [24] рекомендуют пользоваться следующими данными:

Рост (см)	Длина (мм)		Ширина (мм)		Толщина паренхимы (мм)	
	Левая	Правая	Левая	Правая	Левая	Правая
50	48	45	22	22		
60	50	48	23	22		
80	62	59	25	24		
100	70	68	26	25	9	10
120	77	75	28	26	12	12
140	85	82	33	29	13	13
160	92	90	35	33	14	13
180	105	100	38	37	17	15
200	110	105	43	41	18	17

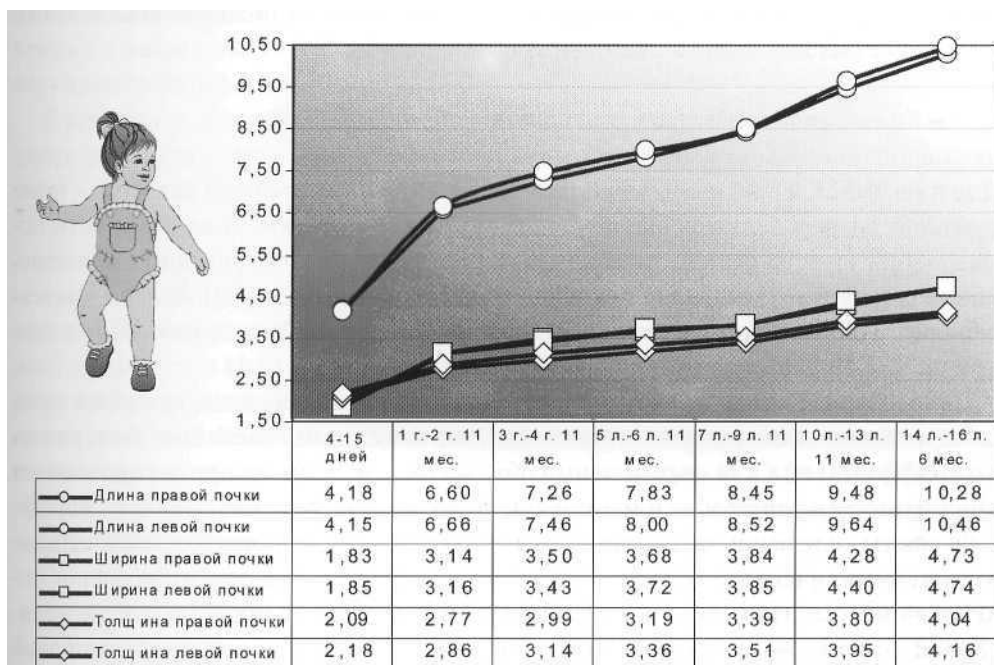
Стандартное отклонение по всем параметрам 10 мм.

Отношение толщины почки и толщины паренхимы в среднем сегменте у детей до 10 лет ростом 140-150 см составило  $2,35 \pm 0,05$ , у детей старше 10 лет ростом выше 150 см -  $2,45 \pm 0,05$  [21]. Хотя в большинстве работ, посвященных изучению возрастных размеров почек, указывают на самую тесную зависимость длины почки от роста ребенка, исследование корреляции размеров почки с другими параметрами, такими как вес, площадь поверхности тела, длина туловища, ширина грудной клетки и таза, длина конечностей, окружность головы, длина и ширина черепа, позволило прийти к заключению, что длина и объем почки имеют самую тесную связь с шириной таза и длиной конечностей и только потом с ростом ребенка [25].

С.М. Шарков и соавт. [26] также предлагают оценивать параметры структурного состояния почек в соответствии с ростом ребенка как фактором наибольшей корреляции, используя для этого следующие формулы: длина почки -  $2,61 + 0,059 \times \text{рост}$  (см), ширина -  $1,76 + 0,025 \times \text{рост}$  (см), длина лоханки -  $0,48 + 0,003 \times \text{рост}$  (см), ширина лоханки  $0,39 + 0,004 \times \text{рост}$  (см). Кроме того, было предложено ввести пиело-ренальный индекс (ПРИ) - отношение площади лоханки к площади почки, не зависящий от массо-ростовых показателей ребенка, который в норме равен  $0,017 \pm 0,007$ . Указанное соотношение применялось в рентгенопланиметрии у детей, однако, может быть использовано и при ультразвуковом исследовании.

И.В. Дворяковский и соавт. [21] обращают внимание на то, что в практической работе более удобно использовать нормативные параметры размеров почек у детей в зависимости от возраста, и приводят табличные данные трех взаимно перпендикулярных размеров почек детей от 4-15 дней до 16 с половиной лет, отмечая рост

показателей за последнюю четверть века, особенно длины почек (на 10-12 мм). Динамика изменений размеров почек у детей в зависимости от возраста по И.В. Дворяковскому и соавт. [21] приведена на графике 3.1.



**График 3.1.** Динамика изменений длины, ширины и толщины почек у детей в зависимости от возраста.

Естественно, что сведения, полученные в ходе ультразвукового исследования, будут более полными при измерении трех взаимно перпендикулярных размеров почки и почечного синуса и, исходя из этих величин, вычисления их объема.

**Объем почки** у здоровых детей при УЗИ возрастом 1-2 года  $31,99 \pm 2,50 \text{ см}^3$ , 3-6 лет -  $48,55 \pm 10,12 \text{ см}^3$ , 7-12 лет -  $70,02 \pm 6,48 \text{ см}^3$  [27]. Величина объема почки у взрослых людей представлена в таблице 3.1.

Различные ультразвуковые аппараты снабжены программами, дающими возможность определять объем почки в полуавтоматическом режиме с машинным выполнением расчетов. Чаще всего объем определяют двумя способами: по формуле объема эллипсоида и по сумме площадей множественных поперечных срезов, умноженных на толщину этих срезов. Главной мотивацией определения объема является получение представления о паренхиматозной массе органа. При значительных морфологических изменениях почки (кисты, опухоли, гематомы и т.п.) погрешность при подсчете объема увеличивается.

Ультразвуковые аппараты с функцией трехмерной реконструкции снабжены программой вычисления объема структур сложной формы, которая основана на алгоритме автоматического обозначения контуров структур при их трехмерной реконструкции.

Наибольшую точность при относительной простоте в вычислении объема почки дает математическая модель эллипсоида вращения [28, 29]:

$$v = \pi/6 \times a \times b \times c, \quad (3.1)$$

где  $\pi/6 \approx 0,523$ ,  $a$  - вертикальный размер почки,  $b$  - поперечный размер,  $c$  - передне-задний размер. Однако было высказано предположение о возможности использования вместо стандартного ( $\pi/6$ ) более точного коэффициента для определения объема почки, выведенного эмпирическим путем [30]. В этом контексте был предложен другой поправочный коэффициент вычисления объема почки, равный 0,49 [31].

С целью проверки точности расчетов по формуле эллипсоида вращения нами было проведено **экспериментальное исследование по вычислению эмпирического коэффициента для определения объема почки, а также ориентировочного значения массы почки и ее паренхимы**. Известна аналогичная работа по определению массы селезенки на основе данных ультразвукового исследования с использованием эмпирического коэффициента [32]. Прижизненное ориентировочное определение массы почки может представлять интерес для оценки процесса компенсаторной гипертрофии единственной почки после нефрэктомии, компенсаторной гипертрофии контрлатеральной почки при наличии патологии в одной из почек, изменения массы почек плодов и детей в растущем организме, подозрении на удвоенную почку. Имеет значение также возможность расчета почечного кровотока на единицу массы почки.

На 30 препаратах трупных почек человека нами были проведены анатомо-сонографические сопоставления трех взаимно перпендикулярных размеров почек, их объема и массы [33]. Почки взвешивали, объем выясняли погружением их в градуированный сосуд с водой. Эхографию почек выполняли в контейнере с жидкостью с помощью аппарата Combizon-320-5. Длину почек определяли на сагитальном максимальном продольном срезе. Ширину и толщину - на уровне середины почечного синуса при поперечном сканировании. Сравнивая органометрические измерения анатомических препаратов с результатами эхоморфометрии, мы пришли к заключению, что погрешность в определении размеров почек невелика. При определении продольного размера погрешность в среднем оказалась равной  $3,9 \pm 0,9\%$ , поперечного  $-7,1 \pm 2,6\%$ , передне-заднего -  $7,9 \pm 2,8\%$ . По данным, полученным на аппарате SA 177 (Тошиба), погрешность длины почки составляла  $6,5 \pm 0,9\%$ , ширины -  $11,0 \pm 14\%$ , передне-заднего размера -  $15,6 \pm 1,5\%$  [29]. Таким образом, наиболее точным является определение продольного размера, наименее точным — передне-заднего. Исходя из наших данных, при сонографическом определении поперечного размера результаты чаще занижены, при определении передне-заднего - завышены,

что связано, видимо, со сложностью выведения строго горизонтального эхографического среза почки и неоднозначностью его уровня. По данным М.П. Бурых и соавт. [34] погрешность истинных размеров почки при ультразвуковом исследовании оценивается в пределах 5,6-8,9%, в основном в сторону их уменьшения. По нашим данным достоверности различий истинных размеров почек и размеров, полученных с помощью ультразвуковой морфометрии разностным методом, не обнаружено ( $p > 0,05$ ).

В результате математических расчетов нами был получен эмпирический коэффициент для определения объема почки по аналогии с формулой эллипсоида вращения:

$$K = V : (a \times b \times c), \quad (3.2)$$

где  $V$  – объем почки, который определяли вытеснением жидкости в градуированном сосуде. Найденный коэффициент оказался близок к стандартному, определяемому по формуле (3.1) и составил  $K=0,528$ . Коэффициент вариации его оказался равен 10,3, что расценивается как малое рассеяние ряда. Погрешность в среднем составила  $10,6 \pm 1,5\%$ , что сопоставимо с данными, полученными при использовании стандартного коэффициента 0,523 другими авторами –  $11,0 \pm 1,8\%$  [28]. Таким образом, формула для расчета объема почки при сонографическом исследовании с подстановкой эмпирического коэффициента имеет вид:

$$V = 0,528 a \times b \times c \quad (3.3)$$

Расчеты, проведенные нами с подстановкой стандартного коэффициента из формулы объема эллипсоида вращения (0,523), характеризовались несколько более высокой погрешностью – 12,2%. Однако, учитывая несущественность отличия, мы пришли к заключению, что **стандартный коэффициент 0,523 вполне удовлетворяет формуле вычисления объема почки по данным сонографических измерений** и что коэффициент 0,49 [31] не может быть приемлем.

Эмпирический коэффициент для прижизненного определения массы почки ( $K_1$ ) был рассчитан вычислением среднего значения коэффициентов, полученных от деления истинной массы ( $M$ ) каждой исследуемой почки на ее объем ( $V$ ):

$$K_1 = M : V \quad (3.4)$$

Он составил  $K_1 = 0,931$ . Таким образом, **формула ориентировочного определения массы почки** имеет вид:

$$M = 0,931 V \quad (3.5)$$

или

$$M = 0,492 a \times b \times c \quad (3.6)$$

Средняя ошибка при определении массы почек методом ультразвуковой томографии составила  $11,3 \pm 1,9\%$ . При проведении оценки достоверности различий объема и массы почек, полученных при ультразвуковой томографии с использованием

эмпирических коэффициентов, и фактических параметров разностным методом достоверных различий не обнаружено ( $p > 0,05$ ). Естественно, что при патологических изменениях в почке, приводящих к изменению плотности тканей, эти расчеты могут быть лишь ориентировочными.

Учитывая, что при сонографическом исследовании контур почечного синуса также имеет форму эллипсоида, объем почечной паренхимы ( $V_{\text{пар.}}$ ) приближенно можно рассчитать по формуле:

$$V_{\text{пар.}} = 0,523(a \times b \times c - a_1 \times b_1 \times c_1), \quad (3.7)$$

где  $a_1, b_1, c_1$  – взаимно перпендикулярные размеры почечного синуса.

Поскольку при расширении ЧЛС происходит увеличение почечного синуса и его размеры в основном определяются размерами расширенной полостной системы почки, полезную информацию при ультразвуковом исследовании патологических состояний почек могут дать **топометрические тесты: рено-кортикальный (РКИ) и структурный (СИ) индексы.** РКИ, предложенный для рентгенологических исследований, но используемый и в ультразвуковой диагностике [4], рассчитывают по формуле:

$$\text{РКИ} = [1 - (D_{\text{члс}} \times Ш_{\text{члс}} / D_{\text{п}} \times Ш_{\text{п}})] \cdot 100\%, \quad (3.8)$$

где  $D_{\text{п}}$  – длина почки,  $Ш_{\text{п}}$  – ширина почки,  $D_{\text{члс}}$  – длина ЧЛС,  $Ш_{\text{члс}}$  – ширина ЧЛС.

**В норме значение РКИ – 60-62%.** Однако, эти расчеты сводятся к сравнению прямоугольников, неравнозначно отличающихся от реальной площади объектов. Площадь прямоугольника, образованного произведением длины почки на ее ширину, почти в 2 раза превышает реальную площадь среза почки, а площадь прямоугольника, соответствующего произведению длины на ширину ЧЛС, – в 3 раза. Поэтому расчет РКИ не обеспечивает достаточной точности получаемых результатов. В этой связи М.П. Бурых и соавт. [34-36] для внедрения в клиническую практику при ультразвуковом исследовании был предложен СИ, основывающийся на линейных размерах почки. Он вычисляется как отношение разности максимального продольного размера почки ( $D_{\text{п}}$ ) и почечного синуса ( $D_{\text{с}}$ ) к последнему:

$$\text{СИ} = (D_{\text{п}} - D_{\text{с}}) : D_{\text{с}} \quad (3.9)$$

**Структурное состояние почки считается нормальным при величине СИ 0,60-0,79.** Диагностическая эффективность его при различных заболеваниях почки – 75-85%.

Нами было проведено исследование структурного состояния почек у взрослых людей различных возрастных групп, включая пожилой и старческий возраст, с учетом ряда рассмотренных выше показателей ультразвуковой морфометрии. Исследование выполнено у 70 здоровых лиц возрастом от 20 до 89 лет, которые были разделены на 7 возрастных групп по 10 человек в группе (20 почек) по десятилетии-

ям (I-VII группы). Среди них было 52 мужчины и 18 женщин. Исследование проводили посредством ультразвуковых аппаратов HDI 1500 и Logiq-400 MD с использованием конвексных датчиков 3,5 МГц.

Динамика возрастных структурных изменений почек по результатам ультразвукового исследования представлена в таблице 3.2.

Таблица 3.2

Структурные изменения почек у здоровых лиц различных возрастных групп по данным эхографии

№ возрастной группы	Возраст исследуемых (годы)	Длина почки, см	Ширина почки, см	Толщина почки, см	Длина синуса, см	Структурный индекс (СИ)	Толщина паренхимы, см	Объем почки, см <sup>3</sup>
I	20-29	11,48±0,18	5,48±0,06	4,02±0,05	6,85±0,06	0,68±0,01	1,92±0,03	153,2±4,0
II	30-39	11,30±0,10	5,39±0,05	4,10±0,05	6,75±0,06	0,68±0,01	1,84±0,04	148,2±4,4
III	40-49	11,14±0,09	5,61±0,10	4,06±0,06	6,74±0,10	0,66±0,02	1,70±0,06	152,2±6,5
IV	50-59	10,69±0,08	5,25±0,7	3,8±0,08	6,35±0,10	0,68±0,01	1,69±0,08	129,4±2,9
		p<0,01	p<0,05	p<0,05	p<0,05		p1<0,01	p<0,01
		p1<0,001	p1<0,05	p1<0,05	p1<0,001			p1<0,01
V	60-69	10,03±0,05	5,03±0,04	3,59±0,04	5,98±0,22	0,68±0,02	1,56±0,05	96,3±1,7
		p<0,001	p<0,05	p<0,05	p<0,05		p<0,01	p<0,001
		p2<0,001	p2<0,001	p2<0,001	p2<0,001		p2<0,05	p2<0,001
VI	70-79	9,98±0,15	4,70±0,06	3,44±0,05	5,82±0,26	0,72±0,07	1,41±0,05	87,1±3,8
		p3<0,01	p3<0,01	p3<0,01	p3<0,05		p<0,01	p3<0,001
							p3<0,001	
VII	80-89	9,84±0,06	4,80±0,04	3,50±0,04	5,60±0,20	0,76±0,08	1,35±0,02	89,5±1,7

p - между смежными возрастными группами, p1 - между I и IV возрастными группами, p2 - между III и V возрастными группами, p3 - между IV и VI возрастными группами (указано только достоверное различие).

Линейные размеры почек, длина почечного синуса, объем почек в I-III возрастных группах (20-49 лет) были относительно стабильны. Начиная с IV возрастной группы, определялась тенденция к уменьшению длины почки и почечного синуса с возрастом. Достоверное уменьшение этих параметров наблюдалось между III и IV и между IV и V возрастными группами. Достоверного отличия между V и VI, VI и VII возрастными группами не отмечалось, однако, отличие между IV и VI-VII группами было достоверным. СИ почки, хотя и увеличивался в VI-VII возрастных группах, оставался в границах нормы, установленной разработчиками этого показателя (0,60-0,79), и достоверно не отличался от предыдущих групп. Увеличение СИ связано с преимущественным уменьшением длины почки относительно длины почечного синуса и отражает его относительное увеличение. Достоверное уменьшение толщины паренхимы в среднем отделе почки мы наблюдали у пожилых людей между IV и V, V и VI возрастными группами. Постепенное уменьшение толщины паренхимы отмечалось и в более раннем возрастном периоде, о чем свидетельствует достоверное отличие между I и IV, III и V, IV и VI возрастными группами, но в этом возрасте оно происходило более медленно. По отношению к зрелому возрасту (I-III гр.) в пожилом и

**старческом возрасте (V-VII гр.) линейные размеры почки в среднем уменьшились на 8-15%, толщина паренхимы - на 20-30%, объем почки - на 37-43%.**

## **Методика эхосканирования, эхотопография и морфометрия почечных сосудов**

Учитывая, что почка относится к органам, получающим наиболее обильное кровоснабжение, и основной структурной единицей нефрона является сосудистый клубочек, состояние кровеносного русла имеет доминирующее значение при многих заболеваниях почек. Изучение почечного кровотока, в том числе ультразвуковым методом, дает неоценимую информацию для выяснения функционального состояния почек.

Поскольку почечные сосуды в составе почечной ножки располагаются впереди по отношению к почечной лоханке (кпереди и выше от лоханки - почечная артерия, еще более кпереди и выше - почечная вена), ангиосканирование проводят со стороны передне-боковой стенки живота.

Сканирование целесообразно начинать в положении больного на спине в поперечной плоскости, так как в этой проекции почечные сосуды лучше визуализируются. Поскольку линия, соединяющая наиболее низкие точки десятых ребер (*linea costarum*), соответствует уровню верхнего края III поясничного позвонка, датчик следует располагать поперечно выше этой линии на уровне хрящей VIII-IX ребер, примерно на 7-8 см выше пупка, что соответствует телам I и II поясничных позвонков и уровню отхождения почечных артерий (примерно на 2 см ниже уровня отхождения верхней брыжеечной артерии).

Вначале кпереди и слева от позвоночника находят брюшную аорту, которая в поперечной плоскости сканирования имеет форму круга. Справа от нее в виде неправильного овала видна нижняя полая вена, а спереди в виде круга меньшего диаметра – верхняя брыжеечная артерия и, еще более кпереди, вытянутый поперек контур селезеночной вены. Впереди от них визуализируется левая доля печени.

Диаметр супраренального сегмента брюшной части аорты на эхограмме у взрослых колеблется от 21 мм до 24 мм, ниже почечных артерий уменьшается до 18-19 мм [37].

Левая почечная артерия обычно отходит от задне-латеральной или латеральной части поперечного сечения аорты на 1-2 см выше правой. В месте отхождения почечных артерий контур аорты вытягивается в соответствующую сторону и вниз.

Датчик перемещают вправо от средней линии, наклоняя его влево, находят начальный отдел левой почечной артерии и проводят ее доплерометрию. Затем, изменяя угол наклона датчика вправо от перпендикулярного положения на 20°, находят правую почечную артерию и регистрируют доплеровский сигнал.

При сканировании со стороны передней брюшной стенки почти у всех обследуемых хорошо выявляется начало левой почечной артерии, она прослеживается вплоть до ворот почки в виде образования трубчатой формы, однако в области ворот артерию не всегда удается визуализировать, так как ворота почки может прикрывать хвост поджелудочной железы. Эта часть левой почечной артерии хорошо просле-

живается при сканировании во фронтальной плоскости в положении больного на правом боку. В большей части случаев левая почечная артерия образует дугу соответственно изгибу позвоночника. Кпереди от левой почечной артерии находится двенадцатиперстная, поперечная ободочная и нисходящая ободочная кишка. Поэтому в пожилом возрасте при выраженном метеоризме визуализация артерии через переднюю брюшную стенку затруднена или невозможна. Выше артерии визуализируется левая почечная вена, ход которой определяется лучше благодаря акустическому окну, образованному левой долей печени. Левая почечная вена проходит между аортной и верхней брыжеечной артерией, при компрессии ее наблюдается синдром «аорто-мезентериального пинцета», суженная и расширенная часть вены по диаметру не должна превышать соотношение 1 к 5.

Правую почечную артерию также лучше начинать прослеживать от ее устья, где она хорошо визуализируется благодаря акустическому окну, образованному правой долей печени. На всем протяжении правая почечная артерия видна не постоянно, поскольку, делая изгиб перед позвоночником, она располагается позади нижней полой вены. Однако у астеничных пациентов удастся проследить ее ход вплоть до почечных ворот. Кпереди от правой почечной артерии располагается двенадцатиперстная, тонкая, поперечная ободочная кишка, а также у позвоночника, упомянутая выше, нижняя полая вена. В области ворот правая почечная артерия визуализируется почти всегда, чаще, чем левая, кпереди от нее здесь располагается нисходящий отдел двенадцатиперстной кишки. Выше правой почечной артерии находится правая почечная вена.

По данным А.Р. Зубарева и Р.А. Григоряна [37] диаметр почечных артерий при эхосканировании у места отхождения аорты равен 5-6 мм, у почечных ворот - 3-4 мм, по нашим данным [38] у почечных ворот -  $5,28 \pm 0,12$  мм, что несколько меньше результатов, полученных при анатомических измерениях (см. гл. 1). Диаметр артерии (более точно – ее просвет) определяют, помещая метки курсора перпендикулярно ходу сосуда, при ЦДК – по ширине ламинарной части цветового потока.

Нижняя полая вена при поперечном сканировании в супраренальном отделе имеет овальную форму, расположена справа и спереди от позвоночника, слева от нее находится аорта, спереди – продолговатый контур воротной вены и печень. Вены при эхографическом исследовании характеризуются изменением конфигурации в связи с дыхательными движениями: на вдохе просвет их уменьшается, на выдохе – увеличивается. При проведении пробы Вальсальвы просвет нижней полой вены максимально расширяется. Переднезадний диаметр инфраренального отдела нижней полой вены на эхограмме равен 16-17 мм.

В поперечной плоскости сканирования правая и левая почечные вены определяются в виде трубчатых структур, идущих от ворот почки до места впадения в нижнюю полую вену. Устье левой почечной вены находится несколько выше, чем устье правой. По данным А.Р. Зубарева и Р.А. Григоряна [37] диаметр почечных вен при ультразвуковом исследовании – 5-7 мм, по нашим данным [38] –  $6,26 \pm 0,13$  мм. На сканограмме сзади от левой почечной вены находится аорта и позвоночник, спереди – верхняя брыжеечная артерия, диаметр которой 7-8 мм,

и поджелудочная железа, сзади от правой почечной вены — позвоночник, спереди — нисходящая часть двенадцатиперстной кишки.

В положении пациента на спине при поперечном сканировании легче удастся проследить ход почечных артерий от устья до почечных ворот у лиц астенического телосложения и у детей. У пожилых и тучных пациентов исследование сопровождается значительными техническими трудностями. В этой связи у пожилых людей с выраженным метеоризмом исследование лучше проводить в первой половине дня после опорожнения кишечника. Необходима предварительная подготовка кишечника: бесшлаковая диета, очистительные клизмы, прием карболена или его аналогов. Особенно сложно получить изображение средних отделов почечных сосудов. В таких ситуациях следует применять прием компрессии датчиком передней брюшной стенки.

Исследование почечных сосудов в области ворот почки лучше удастся выполнить в положении пациента лежа на боку. Датчик устанавливают в подреберье на средней подмышечной линии, несколько смещая его кпереди и кзади. В этой позиции при ЦДК хорошо прослеживается внутриорганное сосудистое русло почки на различных уровнях в виде разветвленного дерева (рис. 3.2, 3.3). Проводят измерения диаметров почечных артерий и вены (у ворот почки), сегментарных артерий, вен почечного синуса, междольковых артерий и вен (на уровне почечных столбов вплоть до основания пирамид) перпендикулярно оси сосуда соответственно ширине ламинарного потока крови, а также дуговых артерий и вен (у основания почечных пирамид), определяющихся в виде точек (рис. 3.4, 3.5). На аппаратах с высокой разрешающей способностью удастся проследить идущие радиально междольковые артерии и вены.

Визуализацию и доплерометрию обеих почечных артерий и вен можно выполнить при сканировании в положении пациента на правом боку кзади от средней подмышечной линии [39]. В этой плоскости сигнал от левой почечной артерии регистрируется недостаточно четко, но хорошо определяются места впадения почечных вен в нижнюю полую вену.

Иногда при исследовании сосудистого русла почек обнаруживаются добавочные сосуды (рис. 3.5).

Допплерометрию почечных артерий новорожденных и грудных детей рекомендуют проводить в положении лежа на спине с валиком, подложенным под поясницу [40]. Датчик помещают справа под реберной дугой по средней подмышечной линии. Лучшей визуализации удастся достичь при сканировании правой почечной артерии.

Нами на 20 коррозийных препаратах почек человека и методом ЦДК на 30 почках пациентов, не имеющих почечной патологии, возрастом от 23 до 60 лет проведены **анатоμο-сонографические сопоставления диаметров почечных артерий, вен и их внутриорганных ветвей** [38].

Измерение внутренних диаметров сосудов велось на полихромных коррозийных препаратах, полученных путем наливки артериальных и венозных сосудов почек самотвердеющим метиловым эфиром метакриловой кислоты (см. гл. 1), а также у пациентов методом ультразвукового дуплексного сканирования с ЦДК с помощью

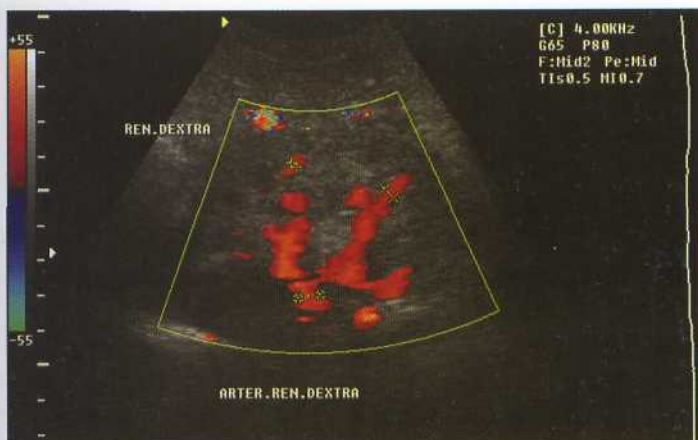


Рис. 3.2. ЦДК, измерение диаметров почечной и междольевых артерий. Видны точечные дуговые артерии и вены.

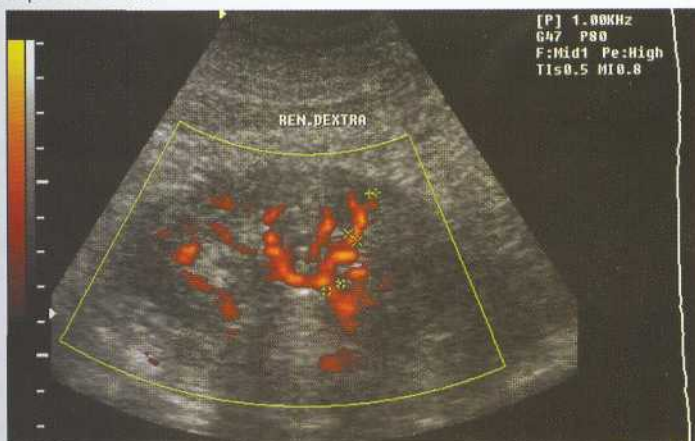


Рис. 3.3. ЭД, измерение диаметров зональной ветви почечной артерии, междольевой и дуговой артерий.

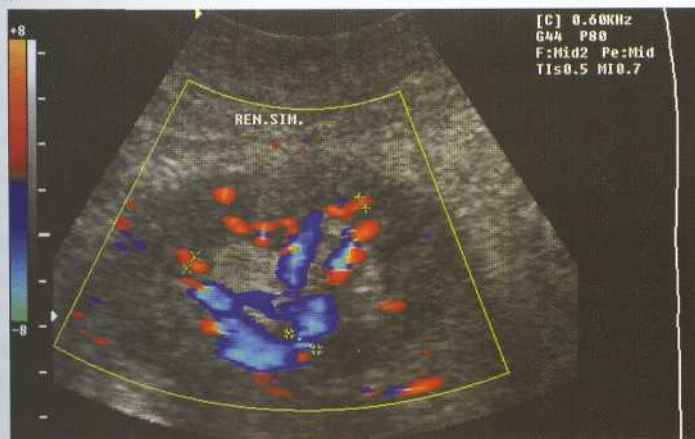


Рис. 3.4. ЦДК артериальных и венозных сосудов почки в норме, измерение диаметра одного из притоков почечной вены и междольевых артерий.

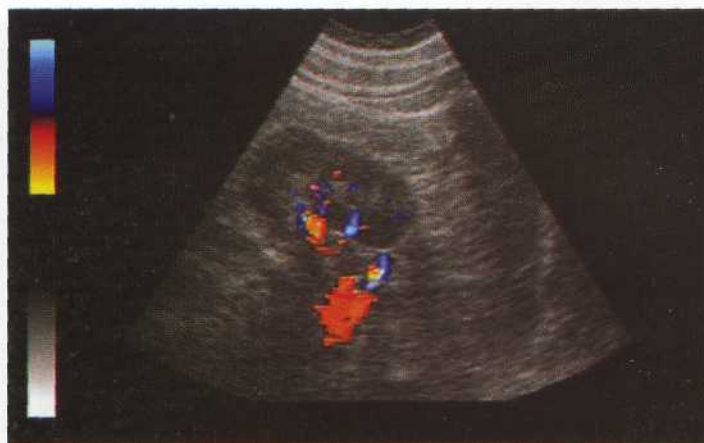

Рис. 3.5. ЦДК, добавочный сосуд у верхнего полюса правой почки.

аппарата Logiq 400-MD конвексным датчиком 3,5 МГц. Данные результатов сонологических исследований приведены в табл. 3.3.

Таблица 3.3

Диаметры почечных артерий, вен и их внутриорганных ветвей по данным ультразвукового сканирования

Сосуды	Диаметр (мм)
Почечные артерии (у ворот)	5,28±0,12
Сегментарные артерии	2,31±0,31
Междольевые артерии	1,48±0,05
Дуговые артерии	1,09±0,03
Почечные вены	6,26±0,13
Вены почечного синуса	2,35±0,12
Междольевые вены	1,64±0,02
Дуговые вены	1,07±0,01

Различия сонографических и анатомических измерений внутренних диаметров почечных артерий и их ветвей вплоть до дуговых артерий оказались более выраженными по сравнению с органометрическими измерениями размеров почек. Они колебались от 10% до 20% и были статистически достоверными. В среднем сонографические данные были меньше на 15%, на что следует обращать внимание при расчете объемного потока крови. Различия в морфометрии почечных вен и их притоков были еще более значимыми и достигали 20-30%.

В детском возрасте диаметр почечных артерий, определяемый эхографическим методом, изменяется следующим образом: в возрасте 1-2 года - 3,46±0,14 мм; 3-6 лет - 4,06±0,20 мм, 7-12 лет - 4,38±0,20 мм [27].

## Эхотопография мочевого пузыря и мочеточников

Мочевой пузырь в состоянии физиологического наполнения при эхографии в горизонтальной плоскости (при поперечном сканировании) через передне-боковую стенку живота имеет вид анэхогенного овала, расположенного позади лобкового симфиза, с гиперэхогенной стенкой. Толщина стенки мочевого пузыря у взрослых около 5 мм, у детей немногим более 2 мм. У мальчиков толщина стенки в среднем 2,08 мм, у девочек несколько больше - 2,18 мм [24]. Область мочепузырного треугольника определяют, ориентируясь на небольшое воронкообразное углубление, соответствующее шейке мочевого пузыря, которое лучше визуализируется у мужчин. Устье мочеточников находят благодаря наблюдаемым выбросам мочи, которые наиболее четко определяются в режиме ЦДК. В В-режиме выбросы мочи видны в виде потоков гиперэхогенной взвеси, возникающих с определенной периодичностью. Однако определить их можно лишь в половине случаев наблюдения. В режиме ЦДК мочеточниковые выбросы окрашиваются в красный цвет и визуализируются практически во всех случаях наблюдения (см. гл. 5).

При продольном сканировании мочевого пузыря имеет форму, приближающуюся к грушевидной. Видна шейка мочевого пузыря, являющаяся вершиной мочепузырного треугольника, в виде воронкообразного углубления. Изменяя положение датчика, при совпадении плоскости сканирования с направлением мочепузырной части мочеточника, можно его визуализировать в виде шелевидной структуры. Длина внутрипузырного отдела мочеточника, определяемая при ультразвуковом исследовании, около 2,5 см [18], соотношение длины интрамуральной и подслизистой части мочеточника 1 к 2 [41]. Если в этом отделе мочеточника или в его устье находится конкремент, он визуализируется в виде гиперэхогенной структуры, несмещаемой при изменении положения тела, с акустической тенью ("дорожкой") (рис. 3.6). В отличие от несмещаемого, как бы "висящего" в мочевом пузыре конкремента внутрипузырной части мочеточника, конкременты мочевого пузыря смещаются при изменении положения тела. При наполнении мочевого пузыря до 150 мл возможна визуализация тазового отдела мочеточника вплоть до перекреста его с подвздошными сосудами. Верхняя часть брюшного отдела мочеточника может быть визуализирована в положении больного на боку во фронтальной или близкой к ней косой проекции плоскости сканирования. Обнаружение мочеточника в нижней части брюшного отдела наиболее сложно. Ориентироваться необходимо латеральнее магистральных сосудов (аорты слева и нижней полой вены справа). При обычном диурезе визуализация мочеточника затруднена, однако при уростазе или форсированном диурезе возможна визуализация мочеточника на всем протяжении в виде гипозоногенной полосы, шириной 6-8 мм в зависимости от его наполнения.

Эхографические размеры мочевого пузыря определяют измерением его в верхне-нижнем (А), поперечном (В) и передне-заднем (С) направлениях (в см), после чего рассчитывают **объем мочевого пузыря** (в мл) по формуле:

$$V = (A \times B \times C) + 40,0, \quad (3.10)$$

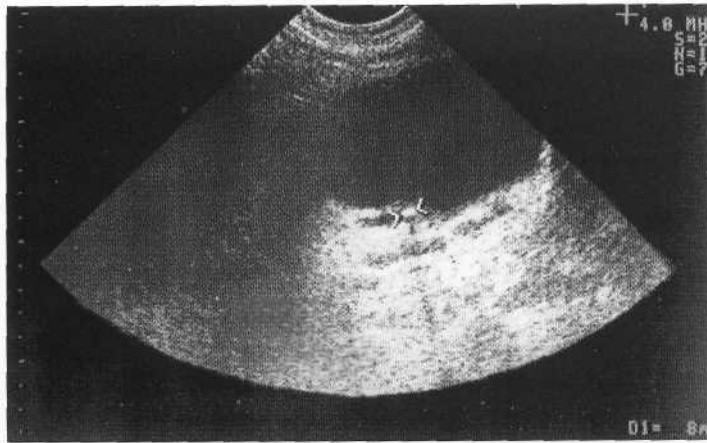


Рис. 3.6. Камень интрамурального отдела мочеточника. Визуализируется расширенный мочеточник в виде щелевидной структуры и акустическая тень камня мочеточника.

где А, В, С - размеры мочевого пузыря [24], при наличии соответствующей программы получают автоматический ответ (рис. 3.7). Для определения объема мочеиспускания используют автоматическую измерительную функцию определения остаточного объема.

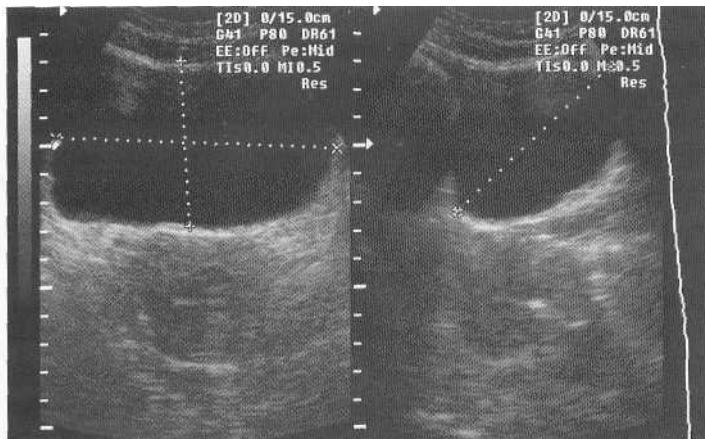


Рис. 3.7. Определение размеров и объема мочевого пузыря.

Для определения объема мочевого пузыря у ребенка и определения количества остаточной мочи А.И. Дергачевым [4] предложены следующие формулы:

$$V = 4/3R^3 \quad (3.11)$$

$$V_{\text{ост.}} = 4/3[(R_1 + R_2)^3 : 2], \quad (3.12)$$

где R – средний радиус мочевого пузыря, измеренный в двух проекциях,  $V_{\text{ост.}}$  – объем остаточной мочи,  $R_1$  и  $R_2$  – наибольший и наименьший радиусы мочевого пузыря до и после его опорожнения.

## Литература

1. Квятковский Е.А. Ультразвуковое исследование органов мочевой системы в амбулаторных условиях // Тезисы докладов XVIII областной конференции молодых ученых. - Днепропетровск, 1986. - С. 32-33.
2. Приміщення ультразвукової діагностики в урологічній практиці / Ц.К. Боржієвський, О.О. Строй, Є.А. Квятковський та ш.// Методична розробка для курсантів-урологів факультету удосконалення лікарів і провізорів. - Львів, 1994. - 15 с.
3. Дворяковский И.В., Игнашин Н.С. Ультразвуковая диагностика.: В кн. Детская урология. Руководство / Под ред. Н.А. Лопаткина, А.Г. Пугачева. - М.: Медицина, 1986.-С. 52-60.
4. Эрман М.В., Марцулевич О.И. Ультразвуковое исследование мочевой системы у детей. - СПб: Издательство "Питер", 2000. - 160 с.
5. Ольхова Е.Б. Эхографическая оценка состояния почек при острой почечной недостаточности у детей. - М.: Видар, 2001. - 40 с.
6. Дергачев А.И. Ультразвуковая диагностика заболеваний почек и надпочечников. Атлас. - М.: Триада-Х, 2003. - 96 с.
7. Квятковский Е.А., Сердюк В.Н. Опыт применения ультразвукового сканирования почек и мочевого пузыря в амбулаторных условиях // МРЖ. - 1987. - Р. XIX, № 3. - С. 11.
8. Бобрик И.И., Дуган И.В. Анатомия почек человека при ультразвуковом исследовании // Врачебное дело. - 1991. - № 5. - С. 73-76.
9. Игнашин Н.С. Ультрасонография в диагностике и лечении урологических заболеваний. - М.: Видар, 1997. - 119 с.
10. Dietrich R.B., Kangarloo H. Kidneys in infants and children: evaluation with MR. // Radiology. - 1986. - V. 159. - P. 215.
11. Dana A., Oddy B., Peters Ch. Et al. J. Urol. Nephrol. - 1982. - V. 88, N 5. - P. 271-274.
12. Хитрова А.Н., Митьков В.В. Ультразвуковое исследование почек // В кн. Клиническое руководство по ультразвуковой диагностике. Т. 1. / Под ред. В.В. Митькова. - М.: Видар, 1996. - С. 200 - 256.
13. Демидов В.Н., Пытель Ю.А., Амосов А.В. Ультразвуковая диагностика в уро-нефрологии. - М.: Медицина, 1989. - 112 с.
14. Tsai T.S., Lee H.C, Huang F.Y. The size of the renal pelvis on ultrasonography in children // J. Clin. Ultrasound. - 1989. - V. 17. - P. 647-651.
15. Бурых М.П., Акимов А.Б., Степанов Э.П. Эхография почки и чашечно-лоханочного комплекса в сопоставлении с данными анатомического и рентгенологического исследований // Архив анат. гистол. эмбриол.- 1989. - № 9. - С. 82-87.
16. Крюков Н.И., Дорман Е.С. Ультразвуковые критерии хронического пиелонефрита // Урология. - 2000. -№ 2, С. 15-17.
17. Глазун Л.О., Петричко М.И. Ультразвуковые критерии прогнозирования течения острой почечной недостаточности // Эхография. - 2000. - Т. 1, Т 2. - С. 189-193.

18. Капустин С.В., Пиманов С.И. Ультразвуковое исследование мочевого пузыря, мочеточников и почек. - Витебск: Белмедкніга, 1998. - 128 с.
19. Туренко І.А. Ультразвуковий метод у діагностиці гідронефрозу // Украшський радіологічний журнал. - 2001. - № 9. - С 273-276.
20. Дуган І.В. Комплексы ультразвукові дослідження в діагностиці і диференціальній діагностиці злоякісних пухлин нирок. - Автореф. дисс. ... канд. мед. наук. - Київ, 1999. - 20 с.
21. Дворяковский И.В., Найдина Т.К., Сугак А.Б., Сухарева В.К. и соавт. Возрастные параметры почек у детей по данным ультразвукового исследования // Ультразвуковая и функциональная диагностика. - 2004. - № 1. - С. 30-35.
22. De Santis, Connolly S., Bramson R. Effect of patient position on sonographically measured renal length in neonates, infants and children // Amer. J. Roentgenol. - 1998. - V. 170. - P. 1381-1383.
23. Возианов А.Ф., Майданник В.Г., Видный В.Г., Багдасарова И.В. Основы нефрологии детского возраста. - К.: Книга плюс, 2002. - 348 с.
24. Ультразвуковая диагностика в детской хирургии / Под ред. И.В. Дворяковского, О.А. Беляевой. - М.: Профит, 1997. - 243 с.
25. Dremsek P., Kritscher H., Bohm G. Kidney dimensions in ultrasound compared to somatometric parameters in normal children // Pediatr. Radiol. - 1987. - V. 17. - P. 285-290.
26. Шарков С.М., Цыгина Е.Н., Марков Б.А., Ахмедов Ю.М. Структурные изменения в контрлатеральной почке при различных стадиях одностороннего гидронефроза у детей // Детская хирургия. - 1999. - № 4. - С 30-32.
27. Папкевич И.И., Бегун И.В. Гемодинамическое обеспечение единственной почки у детей с нефробластомой // Ультразвуковая диагностика. - 2000. - № 2. - С 79-83.
28. Харлап Г.В., Гапченко Н.Д., Пустовитова Т.С., Алоев Р.С. Неинвазивный способ предельного объема почки (ультразвуковая биометрия) // Вестник рентгенол. радиол. - 1989. - № 4. - С. 84-86.
29. Акимов А.Б., Бурых М.П. Ультразвуковая морфометрия структур почки // Вестник рентгенол. радиол. - 1990. - № 5-6. - С. 162.
30. Храмова Л.С. Особенности почечной гемодинамики у женщин при неосложненной беременности по данным доплерометрии // Акушерство и гинекология. - 1991. - № 2. - С. 40-43.
31. Руководство по урологии: В 3 т. Т. 1. / Под ред. Акад. РАМН Н.А. Лопаткина. - М.: Медицина, 1998. - 304 с.
32. Бесмельцев С.С., Абдулкадыров К.М. Определение массы селезенки методом сонографии // Врачебное дело. - 1993. - № 5-6. - С. 110-114.
33. Квятковская Т.А., Квятковский Е.А. Прижизненное определение массы почки методом ультразвуковой томографии // Вестник проблем современной медицины. - Харьков, 1994. - В. 5. - С 107-110.
34. Бурых М.П., Акимов А.В., Степанов Е.П. Эхография почки и ее чашечно-лоханочного комплекса в сопоставлении с данными анатомического и рент-

- генологического исследований // Архив анатомии, гистологии, эмбриологии. - 1989. - №9. - С. 82-87.
35. А.С. 1710003 СССР, МКИ А 61 В 6/00. Способ определения структурного состояния почки / Бурых М.П., Акимов А.Б., Лесовой В.Н. и соавт. - 07.02.1992. Бюлл. № 5.
36. Возіанов О.Ф., Пасечшков С.П., Лісовий В.М. та ш. Критерії оцінки структурного стану нирок на базі діагностичних зображень // Праці VII пленуму наукового товариства урологів України. - Київ, 1993. - С. 238-240.
37. Зубарев А.Р., Григорян Р.А. Ультразвуковое ангиосканирование. - М.: Медицина, 1991. - 176 с.
38. Квятковская Т.А., Чернявский Е.Х., Куцяк Т.Л. Анатомо-сонографическое сопоставление морфометрических данных почечных сосудов и их внутриорганных ветвей // Росс. морфол. ведомости. - 2000. - № 1-2. - С. 201-202.
39. Клінічна доплерівська ультрасонографія / За ред. П.Л. Аллана, П.А. Даббшса, М.А. Позняка, В.Н. МакДіккена / Пер. з англ. - Львів: Медицина світу, 2001. - 293 с.
40. Байбарина Е.Н., Антонов А.Г., Шарина Л.В. Допплерография почечной артерии и ее значение в терапии новорожденных // Ультразвуковая диагностика в акуш. гинекол. педиатр. - 1999. - № 1. - С. 56-60.
41. Smith J.S., Lattimer D. Ureter in children. New York, 1981.

## 4. Ультразвуковая доплерография почечных сосудов у здоровых людей. Воспроизводимость исследований

### Нормативные показатели доплерометрии почечных сосудов

В научной литературе накоплены обширные сведения о нормативных значениях различных показателей доплерометрии почечных артерий [1-3]. Каждый показатель несет конкретную смысловую нагрузку и обладает определенным уровнем информативности, в комплексе они образуют достаточный диапазон оценочных критериев. Однако на практике одним показателям отдают предпочтение перед другими, иногда используя как диагностический критерий единственный показатель. Так как состояние почечного кровотока зависит от многих факторов и каждый показатель в норме может отклоняться в довольно широких пределах, только в комплексе они дают наиболее полную картину происходящих изменений.

Границы значений основных доплерометрических показателей кровотока в почечных артериях у взрослых людей в норме приведены в таблице 4.1, которая составлена на основании данных, имеющихся в публикациях, указанных в списке литературы к данной главе, а также собственных данных.

Таблица 4.1

Границы основных показателей доплерометрии почечных артерий взрослого человека

норма

IR	PI	S/D	D/S	V <sub>max</sub> (V <sub>ps</sub> ), м/с	V <sub>мин</sub> (V <sub>ed</sub> ), м/с	TAMx, м/с	Время ускорения (AT), с	Индекс ускорения (AI), м/с <sup>2</sup>	Минутный объем кровотока, мл	Рено- артериальное отношение V <sub>ps</sub> (RAR)	Коэффициент времени ускорения в почечной артерии и аорте
0,56-0,70	0,7-1,4	2,1-3,8	0,26-0,47	0,6-1,4	0,24-0,44	0,36-0,66	0,04-0,09	2,2-4,3	330-830	<3,5	1,35
0,57-0,64*	0,9-1,2*	2,4-2,8*	0,36-0,42*	0,8-1,0*	0,33-0,37*	0,48-0,58*	0,042-0,057*	2,5-3,8*		1,4*	

\* – наиболее вероятные значения для лиц зрелого возраста (20-60 лет).

**IR** – один из наиболее информативных и наиболее часто используемых показателей для оценки почечного кровотока – по данным различных авторов в норме у взрослых людей равен: 0,56±0,01 [4, 5], 0,57±0,05 [6], 0,58 [7], 0,59±0,03 [8], 0,60±0,44 [9], 0,60±0,03 [10], 0,61±0,01 [11], 0,62±0,045 [12], 0,62±0,05 [2, 13], 0,62±0,64 [14], 0,63±0,05 [15], 0,65±0,02 [16], 0,66-0,67 (у лиц зрелого возраста) [17], 0,67 (от 0,64 до 0,70) [18], 0,68±0,03 [19, 20], 0,56-0,70 [1]. Как видим, среднестатистические значения IR варьируют, что, по-видимому, связано с объемом выборки, возрастным контингентом исследуемых лиц, возможно, какой-либо неучтенной сопутствующей патологией других органов и систем, наконец, издержками системы «аппарат-иссле-

дователь», то есть операторзависимостью. Однако, подавляющее большинство исследователей единодушны в том, что в норме IR почечных артерий у взрослых не превышает 0,7.

Следующими по значимости показателями являются PI (пульсационный индекс), S/D (систолический, или систоло-диастолический индекс) и AT (время ускорения потока). PI по различным статистическим данным в норме у взрослых людей равен:  $0,89 \pm 0,13$  [6],  $0,90 \pm 0,07$  (максимальное значение – 1,2) [20],  $0,96 \pm 0,10$  и  $0,91 \pm 0,10$  (для правой и левой почечной артерии соответственно) [19],  $0,98 \pm 0,23$  [10],  $1,00 \pm 0,11$  [8],  $1,08 \pm 0,17$  [14], 1,1 [21],  $1,11 \pm 0,02$  [4],  $1,11 \pm 0,18$  (как в правой, так и в левой почках) [15],  $1,19$  ( $0,93-1,25$ ) [18],  $0,7-1,4$  [1]; S/D –  $2,4 \pm 0,3$  и  $2,8 \pm 0,3$  [21],  $2,75 \pm 0,33$  и  $2,78 \pm 0,41$  [15] для правой и левой почечной артерии соответственно,  $2,9-3,2$  [19],  $2,2-3,8$  (в зрелом и пожилом возрасте) [24]; AT –  $0,045-0,046$  с [19],  $0,05-0,09$  с [22],  $0,05 \pm 0,007$  с [23],  $0,042-0,057$  [1]  $0,07$  с [21].

D/S (диастолический индекс) по данным различных авторов в норме составляет  $0,29 \pm 0,6$  [12],  $0,26-0,48$  [1], TAMx (усредненная по времени максимальная скорость кровотока) –  $0,38 \pm 0,02$  м/с [11],  $0,51 \pm 0,09$  м/с для правой и  $0,49 \pm 0,09$  м/с для левой почечной артерии [15], по нашим данным  $0,55 \pm 0,01$  м/с, AI (индекс ускорения) –  $0,25-0,38$  м/с<sup>2</sup> [1], Q (минутный объем кровотока) в правой почке – 332-831 мл, в левой – 380-780 мл [20], по нашим данным  $601 \pm 22$  мл (в правой почке –  $612 \pm 32$  мл, в левой почке –  $590 \pm 31$  мл).

Некоторые колебания нормативных характеристик доплерометрии почечного кровотока у взрослых людей отчасти объясняются существованием их естественной возрастной динамики (см. раздел 4.2).

Особо следует остановиться на значениях основных доплерометрических показателей кровотока в почечных артериях у здоровых беременных женщин с нормально протекающей беременностью. Скоростные показатели кровотока и доплерометрические индексы у беременных женщин находятся в пределах нормативных показателей для здоровых людей. По нашим данным у беременных женщин со сроком беременности 25-37 недель **IR  $0,64 \pm 0,01$ , PI  $1,14 \pm 0,05$ , S/D  $2,73 \pm 0,01$ , то есть соответствует обычным нормативным показателям для здоровых людей, ближе к верхней границе их нормы** (см. гл. 10). По данным И.А. Пономаренко в сроки 13-41 неделя средние значения этих показателей менее высоки: IR  $0,55 \pm 0,01$ , PI  $1,08 \pm 0,02$ , S/D  $2,17 \pm 0,02$ , отмечено постепенное их нарастание с увеличением срока беременности от IR  $0,54 \pm 0,01$ , PI  $1,05 \pm 0,03$ , S/D  $2,15 \pm 0,03$  в сроки 13-27 недель до IR  $0,56 \pm 0,02$ , PI  $1,12 \pm 0,05$ , S/D  $2,20 \pm 0,04$  в сроки 37-41 неделя [25]. По другим данным в сроки 5-39 недель [26] – в правой почечной артерии IR  $0,697 \pm 0,034$ , в левой –  $0,681 \pm 0,29$ , причем отличие от небеременных женщин и различие между правой и левой почечными артериями достоверно при  $p < 0,01$ .

Обстоятельное исследование почечного кровотока ультразвуковым методом у детей различных возрастных групп проведено М.И. Пыковым и К.В. Ватолиным [27, 28]. Vps у детей раннего возраста колеблется от 0,40 до 0,70 м/с, у детей старшего возраста от 0,50 до 1,10 м/с. У новорожденных IR составляет 0,72-0,80, PI – 1,7-2,0, S/D – 3,0-3,3. У детей старше года IR колеблется в пределах 0,60-0,72, PI –

1,3-1,6, S/D – около 2,5. По приведенным ими данным IR у детей до 3-месячного возраста в среднем равен 0,69 (0,59-0,74), у детей с 4-х месяцев до 1 года – 0,68, второго года жизни – 0,67, 3-го года – 0,66, 4-го – 0,65, 5-го – 0,64, 6-7-го – 0,63, далее до 13 лет – 0,62. PI и S/D также с возрастом уменьшаются соответственно от 1,22 (0,91-1,52) и 3,22 (2,95-3,99) у детей первых 3-х месяцев жизни до 1,19 и 3,13 у детей 1-го года, 1,13 и 2,98 у детей 3-го года жизни. С 6-го года жизни PI составляет 1,04-1,06, а S/D – на 7-м году – 2,77, на 8-м – 2,69 и с 8-го года жизни – 2,63-2,66. Минутный объем почечной перфузии у детей в среднем равен 383 мл. Авторы делают вывод о том, что **основные гемодинамические показатели доплерометрии почечных артерий у детей до 3-х лет выше, чем у взрослых, к 3-7 годам приближаются к таковым у взрослых людей.**

В научных публикациях имеются и другие подтверждения аналогичной возрастной динамики доплерометрических показателей, однако значения их в некоторой степени разнятся:

IR у детей до 1 года – 0,66, от 1 года до 15 лет – 0,57 ( $p < 0,01$ ) [27],

IR у детей первого года жизни – 0,68; 4-6 лет – 0,67; 8-10 лет – 0,54 [29],

IR у детей 1-2 лет – 0,75, 3-6 лет – 0,64, 7-12 лет – 0,63 [30],

IR у детей 1-2 лет – 0,75 (0,66-0,84), 3-6 лет – 0,71 (0,56-0,87), 7-15 лет – 0,66 (0,50-0,82) [31],

IR у новорожденных 1-7 сут. – 0,79 (0,67-0,91), 8 сут.-3 мес. – 0,85 (0,70-0,99), 3-11 мес. – 0,74 (0,61-0,88) [32],

IR у детей до 12 мес. –  $0,74 \pm 0,01$ , 1-3 года –  $0,75 \pm 0,02$ , 3-6 лет –  $0,71 \pm 0,02$ , старше 7 лет –  $0,66 \pm 0,01$  [33].

Другие исследователи пришли к заключению, что IR выше, чем у взрослых, у детей до 10-летнего возраста [34], у детей от 1-12 лет наблюдали IR, равный  $0,66 \pm 0,05$  [35], у детей 3-15 лет –  $0,56 \pm 0,06$  [36], граничным значением IR у детей считают  $0,68 \pm 0,03$  [37]. Обычно авторы, проводя исследования патологических состояний почек у детей, ориентируются на собственные возрастные нормы.

Наши данные, полученные при исследовании 22 почечных артерий 11 здоровых детей 4-7 лет (первое детство) средним возрастом –  $5,6 \pm 0,3$  года и 32 почечных артерий 16 здоровых детей 8-12 лет (второе детство) средним возрастом  $9,8 \pm 0,4$  года [38, 39], представлены в таблице 4.2.

Таблица 4.2

Допплерометрические показатели кровотока в почечных артериях здоровых детей 4-12 лет

Возрастные группы	$V_{ps}$ м/с	$V_{ed}$ м/с	IR	PI	S/D	Минутный объем кровотока, мл
4-7 лет	$0,91 \pm 0,03$	$0,36 \pm 0,01$	$0,59 \pm 0,01$	$1,17 \pm 0,05$	$2,48 \pm 0,07$	-
8-12 лет	$0,91 \pm 0,05$	$0,38 \pm 0,02$	$0,57 \pm 0,01$	$1,06 \pm 0,04$	$2,41 \pm 0,07$	$478 \pm 18$

Статистически достоверных отличий значений между доплерометрическими показателями почечных артерий правой и левой почек возрастных групп 4-7 и 8-12 лет не отмечено ( $p > 0,05$ ). Средние значения показателей в обеих возрастных группах близки к таковым у взрослых людей.

Благодаря совершенствованию технологии доплерографии все чаще исследователи, изучая почечный кровоток, не ограничиваются данными доплерографии магистральных стволов почечных артерий. ЦДК и ЭД обеспечивают возможность изучения распределения внутриорганных сосудов в почечной паренхиме и их качественной характеристики. Если сосуды не просматриваются вплоть до почечной капсулы или появляются аваскулярные зоны, это является одним из патологических признаков целого ряда почечных заболеваний.

Для количественной оценки этих изменений необходима **доплерометрия сосудов на различных уровнях ветвления почечной артерии** [3, 20]. В отношении нормативных показателей интраорганного кровотока пока устоявшегося мнения нет [табл. 4.3]. Все авторы едины в том, что **пиковая систолическая скорость кровотока, конечная диастолическая скорость кровотока, а также индекс ускорения уменьшаются по направлению от основного ствола почечной артерии до конечных ее ветвей**. Однако уменьшение скоростных показателей на этапах ветвления по данным различных авторов достоверно отличается: от основного ствола до сегментарных артерий пиковая систолическая скорость уменьшается в 1,6-3,4 раза (в основном в 1,6-1,8 раза), от сегментарных до междольковых артерий – в 1,2-1,8 раза, от междольковых до дуговых – в 1,2-1,5 раза. Имеется тенденция к снижению уровня падения скорости в дистальном направлении. Приводятся также сведения о том, что ТАМх в магистральном стволе почечной артерии –  $0,382 \pm 0,022$  м/с, в междольковых –  $0,195 \pm 0,017$  м/с, в междольковых  $0,098 \pm 0,012$  м/с [12], по нашим данным ТАМх в почечной артерии –  $0,55 \pm 0,01$  м/с, в сегментарных –  $0,32 \pm 0,01$  м/с, в междольковых –  $0,21 \pm 0,003$  м/с, в аркуатных –  $0,14 \pm 0,002$  м/с. Что касается доплерометрических индексов, одни авторы указывают на снижение IR, хотя и недостоверное [17, 40], по мере ветвления почечной артерии, другие представляют данные о том, что IR во всех внутриорганных артериях примерно одинаков (0,58-0,59), также как и PI (0,97-0,99) [41], однако меньше, чем в магистральном стволе почечной артерии. Наконец, М.И. Пыков и К.В. Ватолин настаивают на мнении, что IR одинаков в почечной артерии и всех звеньях интраорганного артериального русла (у детей) и этот симптом «одинаковости» имеет большое диагностическое значение, отклонение угловзависимых показателей от единой оси числовых значений указывает на патологию [27, 28].

Вместе с тем, по данным М.И. Пыкова и соавт. [43] у новорожденных возрастом 7-25 дней (в качестве контрольной группы исследовано 128 детей с диагнозами: синдром срыгивания, паховая грыжа, кефалогематома теменной области) доплерометрические показатели уменьшаются в дистальном направлении по мере ветвления почечной артерии – магистральный ствол почечной артерии, сегментарные, междольговые, дуговые артерии соответственно:  $V_{ps}$   $52,70 \pm 0,04$ ;  $32,40 \pm 0,02$ ;  $23,60 \pm 0,05$ ;  $11,30 \pm 0,02$  см/с;  $V_{ed}$   $8,31 \pm 0,01$ ;  $5,93 \pm 0,04$ ;  $4,15 \pm 0,02$ ;  $3,17 \pm 0,02$  см/с; IR  $0,780 \pm 0,001$ ;

Допплерометрические показатели кровотока на различных уровнях ветвления почечной артерии у здоровых людей по данным различных авторов

Уровень ветвления почечной артерии	Допплерометрические параметры, ед. измерения	М.И. Пыков, К.В. Ваголин [27, 28] (у детей старше года)	Г.И. Кунцевич, Е.П. Белолопатко [41] (у взрослых)	И.В. Дуган [17] (26-55 лет)	Т.А. Квятковская и соавт. [42] (20-59 лет)
Почечная артерия	Vps % <sub>c</sub>	0,40-1,10	0,74±0,03	1,07±0,20	0,87-0,94
	Ved % <sub>c</sub>		0,37±0,12		0,32-0,37
	S/D	2,5			2,53-2,78
	IR	0,60-0,72	0,62±0,05	0,66±0,02	0,58-0,63
	PI	1,3-1,6	1,11±0,06		1,04-1,12
Сегментарная артерия	Vps % <sub>c</sub>	0,30-0,35	0,47±0,06	0,35±0,05	0,51-0,62
	Ved % <sub>c</sub>		0,20±0,03		0,20-0,25
	S/D	2,5	2,40±0,16		2,36-2,73
	IR	0,60-0,70	0,58±0,03	0,58±0,02	0,58-0,61
	PI	1,3-1,6	0,98±0,09		0,94-1,09
Междолевая артерия	Vps % <sub>c</sub>	0,25-0,30	0,34±0,04	0,35±0,05	0,33-0,39
	Ved % <sub>c</sub>		0,14±0,02		0,13-0,16
	S/D	2,5	2,46±0,23		2,36-2,55
	IR	0,60-0,70	0,59±0,04	0,56±0,02	0,55-0,61
	PI	1,3-1,6	0,99±0,1		0,91-1,00
Дуговая артерия	Vps % <sub>c</sub>	0,20-0,25	0,25±0,04	0,19±0,04	0,22-0,25
	Ved % <sub>c</sub>		0,11±0,02		0,09-0,11
	S/D	2,5	2,39±0,22		2,22-2,51
	IR	0,60-0,70	0,58±0,04	0,54±0,02	0,52-0,61
	PI	1,3-1,6	0,97±0,1		0,81-0,99
Междольковая артерия	Vps % <sub>c</sub>	0,10-0,15			
	Ved % <sub>c</sub>				
	S/D	2,5			
	IR	0,60-0,70			
	PI	1,3-1,6			

0,770±0,001; 0,770±0,001; 0,760±0,001. Допплерометрия интраорганных артериальных сосудов почек является важным диагностическим исследованием новорожденных при решении вопроса об оперативном лечении и прогнозировании течения заболеваний почек и мочевых путей.

Большое диагностическое значение имеет состояние периферического сосудистого сопротивления для диагностики юкстамедуллярного артерио-венозного шунтирования крови Труета. Резкое падение сопротивления на уровне дуговых артерий свидетельствует об активации юкстамедуллярного шунтирования и развитии патологического процесса воспалительного или деструктивного характера в клубочковом аппарате почки. При юкстамедуллярном артерио-венозном шунтировании IR магистрального ствола почечной артерии может оставаться в пределах нормы [44].

Величина IR при патологических состояниях формируется под воздействием двух противоположных механизмов: склеротических и инфильтративных процессов, повышающих периферическое сопротивление, и механизма артерио-венозного шунтирования крови, снижающего периферическое сопротивление артериального кровотока. Суммарное воздействие этих механизмов определяет величину IR и, в данном случае, соответствующее норме значение IR не является свидетельством нормального состояния ренального кровотока. Механизм артерио-венозного шунтирования является средством патологической компенсации повышенного периферического сопротивления. Значительное повышение сопротивления в дуговых артериях, может свидетельствовать о необратимом поражении клубочков.

**О венозном кровотоке почки** в научной литературе, посвященной импульсной доплерометрии, имеются крайне скудные сведения, появившиеся в самое последнее время [45-48]. Не будем далеки от истины, если скажем, что такие данные практически отсутствуют. Акцент на состоянии артериальной сети почки вполне понятен, так как получаемый блок информации при ее исследовании, как правило, оказывается достаточным для решения диагностических проблем и выработки тактики лечения. Вместе с тем, не следует забывать, что в генезе многих заболеваний почки, в том числе воспалительного характера, ведущую роль играет венозный стаз. Кроме того, одним из механизмов, усиливающих ишемию почечной коры, является артерио-венозное юкстамедуллярное шунтирование. Мы полагаем, что проведение доплерометрии почечных вен и их внутриорганных притоков с целью исследования состояния венозного русла почек является важной задачей, требующей изучения.

Основным показателем, по которому оценивают венозный кровоток методом импульсной доплерометрии, является максимальная скорость. Находит использование также показатель средней скорости.

Показатели венозного кровотока у взрослых людей в норме по данным Т.В. Красновой и соавт. [45] следующие: в клиностазе максимальная скорость кровотока в правой почечной вене  $22,1 \pm 4,5$  см/с, в левой –  $23,9 \pm 3,2$  см/с, в ортостазе –  $18,5 \pm 0,9$  и  $16,0 \pm 0,1$  см/с соответственно, в венах правого почечного синуса в клиностазе –  $23,0 \pm 3,8$  см/с, в венах левого почечного синуса –  $26,5 \pm 5,2$  см/с, в ортостазе –  $21,2 \pm 3,9$  и  $16,5 \pm 0,9$  см/с соответственно. При патологических состояниях повышение скорости кровотока в венах почечного синуса может быть связано с затрудненным оттоком крови по почечной вене и ее сужением, включением механизма артерио-венозного шунтирования, системной гипертензией, увеличением объемного кровотока. Т. Дои и соавт. [46] использовали показатели скорости венозного кровотока и объемного венозного кровотока для диагностики хронических почечных заболеваний. В норме последний справа составлял  $213 \pm 63$  мл/мин, слева –  $197 \pm 65$  мл/мин, тогда как при хронических почечных заболеваниях справа был снижен до  $159 \pm 108$  мл/мин, слева – до  $190 \pm 174$  мл/мин. Несмотря на столь значительные колебания, объемный венозный кровоток хорошо коррелировал с клиренсом креатинина.

По нашим данным при исследовании кровотока в почечных венах 30 здоровых взрослых людей **максимальная скорость кровотока  $V_{\max}$  в почечной вене**

**составила  $0,24 \pm 0,01$  м/с, в венах почечного синуса  $0,19 \pm 0,01$  м/с, в междоль-  
вых венах  $0,13 \pm 0,01$  м/с, в дуговых венах  $0,10 \pm 0,01$  м/с.**

И.В. Дворяковский и соавт. [48] приводят показатели венозного кровотока у здо-  
ровых детей в объединенной возрастной группе, вызывающие, однако, некоторое  
сомнение. В левой почечной вене со средним диаметром  $8,01 \pm 0,35$  мм линейная  
скорость кровотока по их данным составила  $6,38 \pm 0,53$  см/с, объемная скорость –  
 $194,38 \pm 21,99$  мл/мин, в правой почечной вене со средним диаметром  $8,50 \pm 0,32$  мм  
линейная скорость кровотока составила  $6,80 \pm 0,37$  см/с, объемная скорость –  
 $270,82 \pm 26,60$  мл/мин. Возрастных различий выявлено не было.

### **Ультразвуковая характеристика почек и почечного крово- тока в зрелом, пожилом и старческом возрасте**

С возрастом человека в течение жизни почечный кровоток изменяется, в связи с  
чем естественным является изменение и его доплерометрических характеристик.

Как указывалось выше, у детей до 1 года в норме линейные показатели скорости  
кровотока меньше, а индексы, характеризующие периферическое сопротивление  
сосудов, больше, чем у детей после года. Только после трех лет эти показатели  
приближаются к значениям таковых у взрослого человека. Как выяснилось, анало-  
гичные изменения доплерометрических показателей, хотя и обусловленные иными  
факторами, наблюдаются при старении организма. В этой связи, проводя ультразву-  
ковое исследование состояния сосудистого русла почек, непременно следует учи-  
тывать возраст обследуемых.

Как известно, с возрастом в почках происходят инволютивные изменения. След-  
ствие развития склероза кровеносных сосудов и интерстициальной ткани почки, ди-  
строфии канальцев, нарушения гормональной регуляции, процесса мочеобразования  
совокупная масса почек с 285 г у молодых людей уменьшается после 80 лет до 180-  
210 г [49], почечный кровоток у долгожителей старше 90 лет составляет 30-50% его  
уровня у 20-летних [50]. Геронтологические аспекты состояния почек с точки зре-  
ния терапевтического обследования пациентов с учетом лабораторных методов  
функциональной диагностики изучены достаточно полно, вместе с тем, в научной  
литературе имеются лишь единичные работы, посвященные доплерометрии по-  
чечных артерий у пожилых людей, указывающие на существенные отличия значе-  
ний доплерометрических показателей [17, 24, 38, 42].

Нами были проведены исследования почечного кровотока у 80 здоровых лиц, кото-  
рые были разделены на 4 возрастные группы (по 20 человек в группе, поровну мужского  
и женского пола) соответственно классификации возрастной периодизации [51]: 16-19  
лет (юношеский возраст) – I группа, 20-35 лет (первый период зрелого возраста) – II,  
36-60 лет (второй период зрелого возраста) – III, 61-74 года (пожилой возраст) – IV.  
Исследование проводили с помощью аппарата Combizon 320-5, Doppler-300 с датчиком  
5 МГц. Результаты исследования представлены в таблице 4.4. Достоверных различий  
между показателями кровотока в правой и левой почечных артериях выявлено не было  
( $p > 0,05$ ). Не было установлено достоверных различий также между мужчинами и жен-  
щинами, что подтвердило имеющиеся по этому вопросу сведения [6, 38, 52, 53].

Допплерометрические показатели кровотока в почечной артерии у здоровых людей соответственно возрастной периодизации онтогенеза человека

Возрастные группы исследуемых	Vps, м/с	Ved, м/с	IR	PI	S/D
I – 16-19 лет	0,87±0,02	0,38±0,03	0,57±0,01	1,07±0,03	2,20±0,06
II – 20-35 лет	0,98±0,04	0,37±0,01	0,58±0,01	1,09±0,03	2,60±0,08
III – 36-60 лет	0,99±0,10	0,37±0,03	0,59±0,01	1,24±0,06	2,63±0,12
IV – 61-74 года	0,74±0,08	0,19±0,02	0,70±0,01	1,57±0,08	3,75±0,23

Достоверных различий между изучаемыми показателями почечного кровотока в юношеском возрасте и у детей 8-12 лет, представленными выше (табл. 4.2), отмечено не было. Средние значения Vps, Ved и IR почечных артерий в I-III возрастных группах достоверно не отличались между собой ( $p > 0,05$ ), но отличались от IV возрастной группы при  $p < 0,001$ . Отмечено также достоверное отличие S/D I возрастной группы от II и III и PI I возрастной группы от III при  $p < 0,01$ . Таким образом, несмотря на просматривающуюся тенденцию к постепенному увеличению доплерометрических индексов с возрастом, существенный их рост, наряду со снижением скоростных показателей кровотока, происходил только в пожилом возрасте, что, несомненно, может оказывать влияние на трактовку результатов исследования больных этой возрастной группы.

Для расширения информации относительно возрастных изменений кровотока приведем данные других исследователей. При исследовании возрастных изменений кровотока у здоровых лиц, разделенных на возрастные группы 20-29, 30-39 и 40-52 года, Г.В. Харлап и соавт. [55] не обнаружили достоверных изменений скоростных параметров кровотока в почечной артерии и выявили достоверное увеличение IR (с  $0,58 \pm 0,16$  до  $0,62 \pm 0,03$ ), PI (с  $0,93 \pm 0,16$  до  $1,07 \pm 0,12$ ) и S/D (с  $2,42 \pm 0,37$  до  $2,63 \pm 0,23$ ) между I и III возрастными группами. Характеристики изменений в сегментарных артериях были аналогичными. Однако, вызывает сомнение корректность исследования, так как Vps в магистральном стволе почечной артерии в различных возрастных группах составила 0,57-0,67 м/с, в сегментарных – 0,34-0,38 м/с, а Ved – 0,22-0,27 м/с и 0,13-0,15 м/с, то есть, оказалась заниженной, что указывает на проблемы авторов с идентификацией основного ствола почечной артерии, ее сегментарных и междольевых ветвей. Исследование возрастных изменений доплерометрических показателей почечных артерий и их внутриорганных ветвей было проведено И.В. Дуган [17]. Vps и IR измерялись в почечной артерии и ее ветвях – сегментарных, междольевых и дуговых артериях. У взрослых они в среднем составили в возрасте до 25 лет соответственно: Vps – 97,7; 55,1; 33,8; 23,4; IR – 0,60; 0,54; 0,52; 0,50, в возрасте 26-55 лет: Vps – 106,7; 53,9; 35,0; 19,3; IR – 0,66; 0,58; 0,56; 0,54, в возрасте 56-70 лет: Vps – 107,9; 58,8; 34,1; 16,6; IR – 0,67; 0,68; 0,63; 0,63, в возрасте старше 71 года: Vps – 97,4; 47,8; 29,7; 19,4; IR – 0,77; 0,75; 0,74; 0,71. Статистически достоверных возрастных отличий Vps не наблюдалось, отмечалось достоверное убывание скорости кровотока от более крупных сосудов к мелким, за исключением старшей

возрастной группы. Практически между всеми смежными возрастными группами наблюдалось статистически достоверное увеличение значений IR внутриорганых сосудов почки с увеличением возраста. Различие IR в смежных звеньях сосудистого русла не было достоверным, хотя отмечалась тенденция к уменьшению средних значений. После 70 лет IR повышался во всех звеньях ветвления почечной артерии ( $>0,7$ ), при этом сохранялось уменьшение его по направлению к периферическим сосудам, которое, однако, не было достоверным.

Вместе с тем, другие авторы отмечали статистически достоверное увеличение IR во внутривисцеральных артериальных сосудах почки только между наиболее молодой и самой старшей изучаемой группами: 3-м и 7-м десятилетиями [53], а также несколько иную, хотя и однонаправленную динамику изменения IR с возрастом: в 25 лет 0,56, в 45 лет 0,61, в 65 лет 0,66 [55].

Имея в виду неоднозначность сведений относительно наличия или отсутствия изменений скорости кровотока в системе почечной артерии, доплерометрических индексов в ее периферических ветвях, значительную продолжительность сравниваемых возрастных периодов, мы поставили перед собой задачу провести исследование скоростных показателей и наиболее часто используемых доплерометрических индексов в почечной артерии и ее ветвях, а также в венозном русле почки, ориентируясь на менее продолжительные возрастные периоды - по десятилетиям - в надежде более четко определить возрастные границы начала существенных изменений доплерометрических характеристик почечного кровотока. Учитывая тенденцию к увеличению продолжительности жизни человека и ее активного периода, мы включили в исследование и старческий возраст. Кроме того, ввиду неизученности возрастных изменений венозного звена почечного кровотока и уродинамики методом доплерографии, мы сочли необходимым воссоздать единую ультразвуковую картину в результате комплексного исследования состояния почек (см. гл. 3), почечного кровотока и уродинамики верхних мочевых путей.

Были исследованы 70 здоровых лиц возрастом от 20 до 89 лет, которые были разделены на 7 возрастных групп по 10 человек в группе (20 почек) соответственно десятилетиям (I-VII группы). Среди них было 52 мужчины и 18 женщин. Обращалось внимание на уровень артериального давления, который удовлетворял возрастным нормам, и отсутствие заболеваний предстательной железы у мужчин. Исследование проводили посредством ультразвуковых аппаратов с ЦДК HDI 1500 и Logiq-400 MD с использованием конвексных датчиков 3,5 МГц. Выполняли доплерометрию почечных артерий и вен в области ворот почек, а также интраорганых сегментарных, междолевых и дуговых артерий. ЦДК и доплерометрию мочеточниково-пузырных выбросов (МПВ) проводили в физиологических условиях без предшествующей водной нагрузки при наполнении мочевого пузыря 180-250 мл. Датчик располагали в лобковой области. Подсчитывали количество выбросов мочи из каждого мочеточника в мочевой пузырь за 10 минут и вычисляли частоту выбросов в 1 минуту. По спектральной кривой определяли максимальную, среднюю скорость потока мочи и длительность выброса (см. гл. 5).

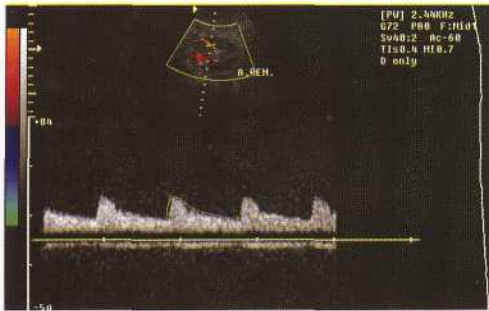
Результаты исследования кровотока в почечной артерии и ее ветвях у людей различных возрастных групп, полученные методом ультразвуковой доплерографии, отражены в таблице 4.5 и на рис. 4.1, 4.2, 4.3. Показатель Vps кровотока в почечной артерии достоверно уменьшался в VI возрастной группе по сравнению с V, VII по сравнению с VI группой, достоверное уменьшение показателя Ved начиналось в V возрастной группе, оставаясь в предыдущих возрастных группах примерно на одинаковом уровне. Достоверное уменьшение этих показателей в сегментарных и междолевых артериях выявлялось лишь в VII возрастной группе. В исследованиях других авторов [17], в которых возрастные группы имели более широкие пределы, достоверные возрастные изменения пиковой систолической скорости кровотока не определялись.

Таблица 4.5

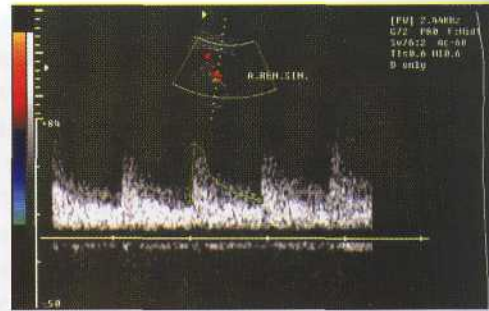
Допплерометрические показатели почечных артерий и их ветвей у здоровых лиц различных возрастных групп

№ возрастной группы	Возраст исследуемых (годы)	Артерия	Vps, м/с	Ved, м/с	IR	PI	S/D	V <sub>мин</sub> , мл
I	20-29	Почечная	0,91±0,03	0,35±0,01	0,61±0,01	1,05±0,01	2,62±0,04	631±29
		Сегментарная	0,54±0,02	0,22±0,01	0,60±0,01	1,00±0,01	2,44±0,08	
		Междолевая	0,34±0,01	0,14±0,01	0,59±0,02	0,97±0,01	2,42±0,03	
II	30-39	Почечная	0,92±0,08	0,36±0,01	0,59±0,01	1,06±0,02	2,57±0,04	628±35
		Сегментарная	0,53±0,02	0,22±0,02	0,59±0,01	0,97±0,03	2,43±0,06	
		Междолевая	0,35±0,01	0,15±0,01	0,57±0,02	0,95±0,04	2,43±0,06	
III	40-49	Почечная	0,89±0,02	0,34±0,02	0,62±0,01	1,08±0,04	2,63±0,08	544±51
		Сегментарная	0,59±0,03	0,24±0,01	0,60±0,01	1,01±0,04	2,48±0,07	
		Междолевая	0,37±0,02	0,15±0,01	0,59±0,01	0,96±0,02	2,46±0,05	
IV	50-59	Почечная	0,91±0,02	0,35±0,01	0,62±0,01	1,07±0,03	2,70±0,08	535±46
		Сегментарная	0,55±0,02	0,21±0,01	0,60±0,01	1,06±0,05	2,64±0,09	
		Междолевая	0,35±0,01	0,14±0,01	0,60±0,01	0,98±0,02	2,48±0,07	
V	60-69	Почечная	0,91±0,01	0,28±0,01 p<0,01	0,70±0,01 p<0,01 p1<0,01	1,11±0,04 p1<0,01	3,33±0,22 p<0,01 p1<0,01	470±22 p1<0,001
		Сегментарная	0,64±0,01 p<0,001	0,21±0,01	0,69±0,01 p<0,01 p1<0,01	1,10±0,03 p1<0,01	3,22±0,14 p<0,01 p1<0,01	
		Междолевая	0,40±0,01	0,16±0,01	0,61±0,02	1,01±0,04	2,72±0,18	
VI	70-79	Почечная	0,85±0,03 p<0,05	0,26±0,02	0,73±0,03	1,09±0,05	3,54±0,27	453±44
		Сегментарная	0,62±0,02	0,22±0,01	0,68±0,02	0,97±0,05	3,06±0,20	
		Междолевая	0,39±0,01	0,15±0,01	0,63±0,04	1,00±0,06	2,96±0,29	
VII	80-89	Почечная	0,78±0,02 p<0,05	0,19±0,01 p<0,05 p2<0,001	0,76±0,02 p2<0,05	1,25±0,05 p<0,05 p2<0,05	4,36±0,32 p<0,05 p2<0,01	344±31 p<0,01 p2<0,01
		Сегментарная	0,57±0,02 p<0,05	0,16±0,01 p<0,01 p2<0,05	0,71±0,02	1,11±0,05	3,69±0,22 p<0,05	
		Междолевая	0,38±0,03	0,11±0,01 p<0,01 p2<0,01	0,68±0,02 p2<0,05	1,03±0,04	3,41±0,25 p2<0,05	

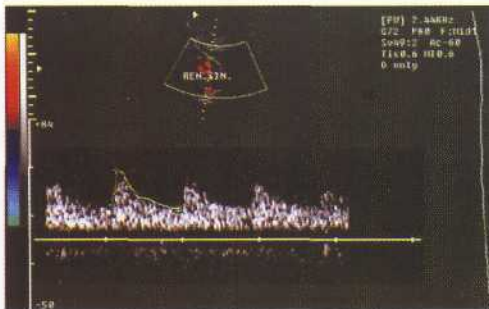
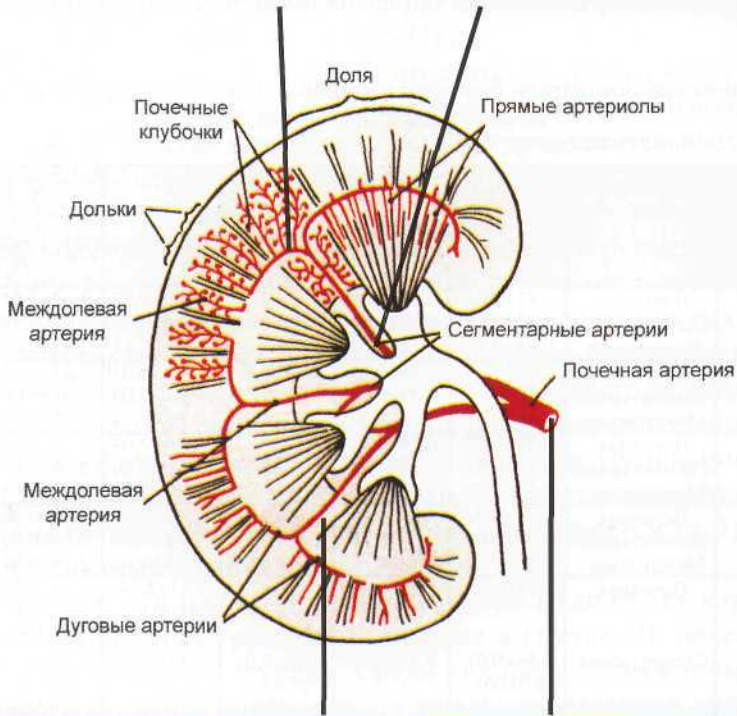
p – между смежными группами, p1 – между I и V группами, p2 – между V и VII группами (указано только достоверное различие).



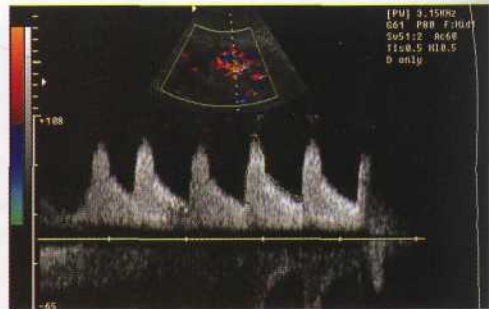
а – дуговая артерия: Vps 0,24 м/с,  
Ved 0,11 м/с, IR 0,55; PI 0,78; S/D 2,18.



в – сегментарная артерия: Vps 0,66 м/с,  
Ved 0,25 м/с, IR 0,60, PI 0,94, S/D 2,47.



б – междольковая артерия: Vps 0,48 м/с,  
Ved 0,21 м/с, IR 0,56; PI 0,83; S/D 2,27.



г – почечная артерия: Vps 0,91 м/с,  
Ved 0,35 м/с, IR 0,61, PI 0,96, S/D 2,58.

**Рис. 4.1.** Допплерометрические показатели кровотока в почечной артерии и ее ветвях в зрелом возрасте.

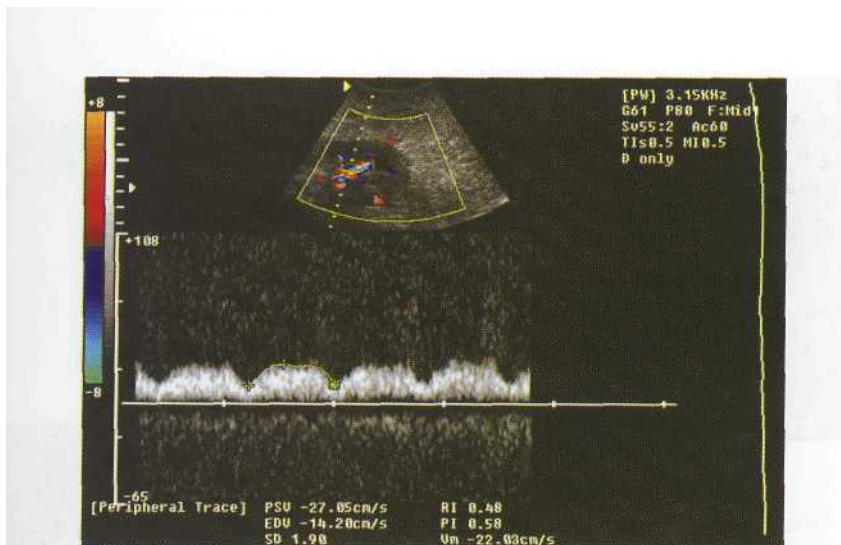
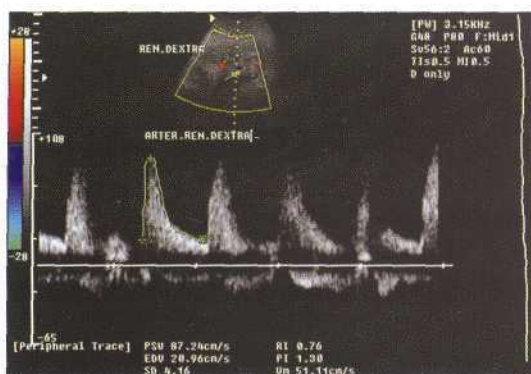


Рис. 4.2. Допплерометрические показатели кровотока в почечной вене в зрелом возрасте:  $V_{max}$  0,27 м/с, Д/В 1,30, ОДС 1,98.

Индекс резистентности почечной артерии в I-IV возрастных группах (20-59 лет) находился в пределах 0,59-0,62, в V группе (60-69 лет) достоверно увеличивался и достигал границы, которая обычно принимается за границу нормы - 0,70. Далее с возрастом IR продолжал увеличиваться, о чем свидетельствует достоверное отличие между V и VII возрастными группами, достигая в возрасте 80-89 лет в среднем 0,76, что на 25% больше, чем в самой молодой группе зрелого возраста. Аналогичным изменениям были подвержены PI и S/D почечной артерии (диагр. 4.1).

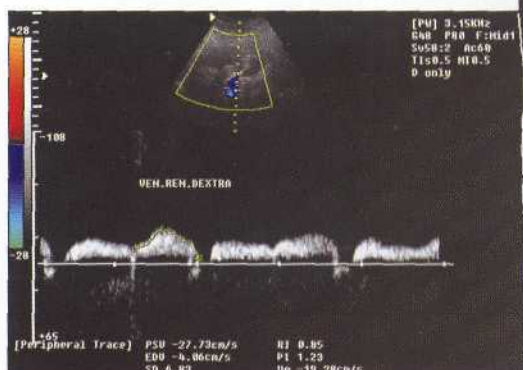
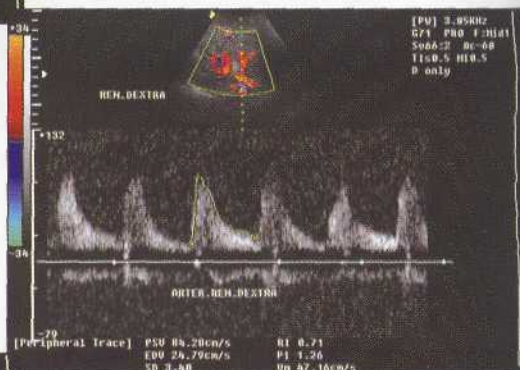
Такие же, но менее выраженные, изменения IR, PI и S/D отмечались в сегментарных и междольевых артериях (диагр. 4.2). В сегментарных артериях достоверное увеличение IR, PI и S/D наблюдалось в V возрастной группе (60-69 лет) по отношению к предыдущим группам, что совпадает с данными других авторов, которые сообщали о достоверном увеличении IR и PI на 7-м десятилетии [52]. В междольевых артериях IR был достоверно больше в VII группе по отношению к I ( $p < 0,01$ ) и V группам, S/D - в VI и VII группах по отношению к I ( $p < 0,05$ ), увеличение PI в V и VII группах не было достоверным. Возможно, что при увеличении объема выборки эта тенденция проявилась бы достоверными изменениями, аналогичными наблюдаемым в сегментарных артериях. **В дуговых артериях** в группах I-IV показатели изменялись незначительно:  $V_{ps}$  от  $0,23 \pm 0,01$  м/с до  $0,24 \pm 0,25$  м/с,  $V_{ed}$  от  $0,10 \pm 0,01$  м/с до  $0,11 \pm 0,01$  м/с, IR от  $0,57 \pm 0,01$  в I и II группах до  $0,58 \pm 0,01$  в III и  $0,59 \pm 0,01$  в IV группе, PI от  $0,93 \pm 0,01$  в I до  $0,97 \pm 0,02$  в IV группе, S/D от  $2,26 \pm 0,04$  в I до  $2,45 \pm 0,06$  в IV группе. В пожилом и старческом возрасте статистический анализ показателей кровотока в дуговых артериях проведен не был, однако отдельные исследования выявляли, наряду с повышением скорости кровотока, снижение доплерометрических индексов, что, возможно, связано с юкстамедулярным артерио-венозным шунтированием крови (рис. 4.3г).

Сравнение значений скоростных доплерометрических показателей между различными звеньями ветвления почечной артерии позволило определить уменьшение



а – почечная артерия:  $V_{ps}$  0,87 м/с,  $V_{ed}$  0,21 м/с, IR 0,76, PI 1,30, S/D 4,16.

б – сегментарная артерия:  $V_{ps}$  0,84 м/с,  $V_{ed}$  0,25 м/с, IR 0,71, PI 1,26; S/D 3,4.

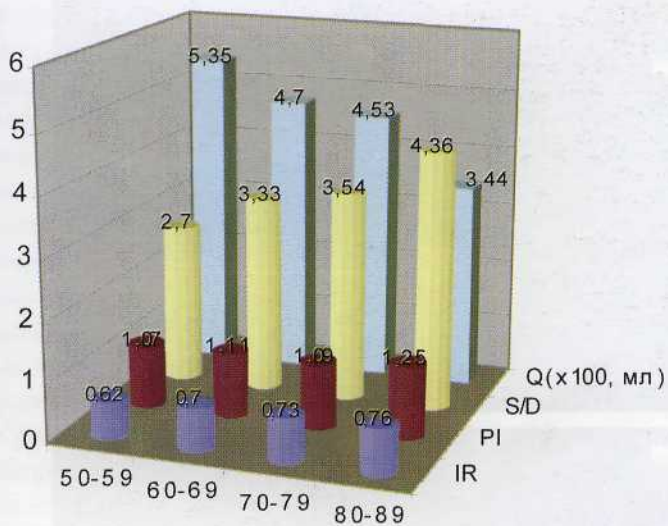


в – почечная вена:  $V_{vmax}$  0,28 м/с, Д/В 0,68, ОДС 5,94.

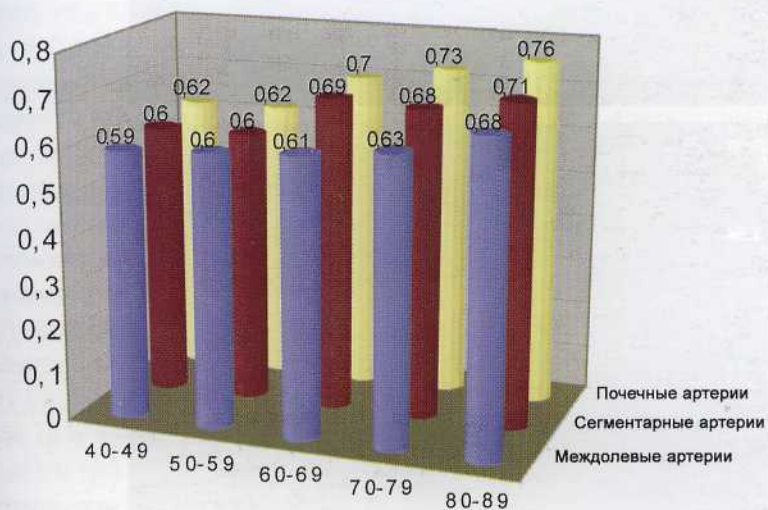
г - дуговая артерия:  $V_{ps}$  0,25 м/с,  $V_{ed}$  13 м/с, IR 0,48, PI 0,67, S/D 1,86.

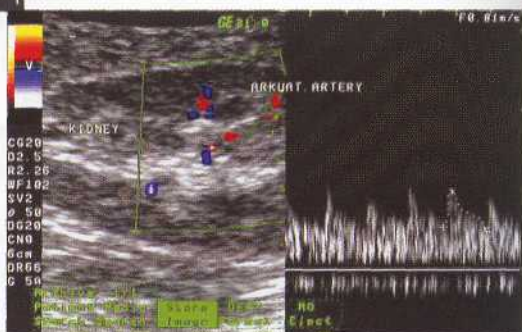

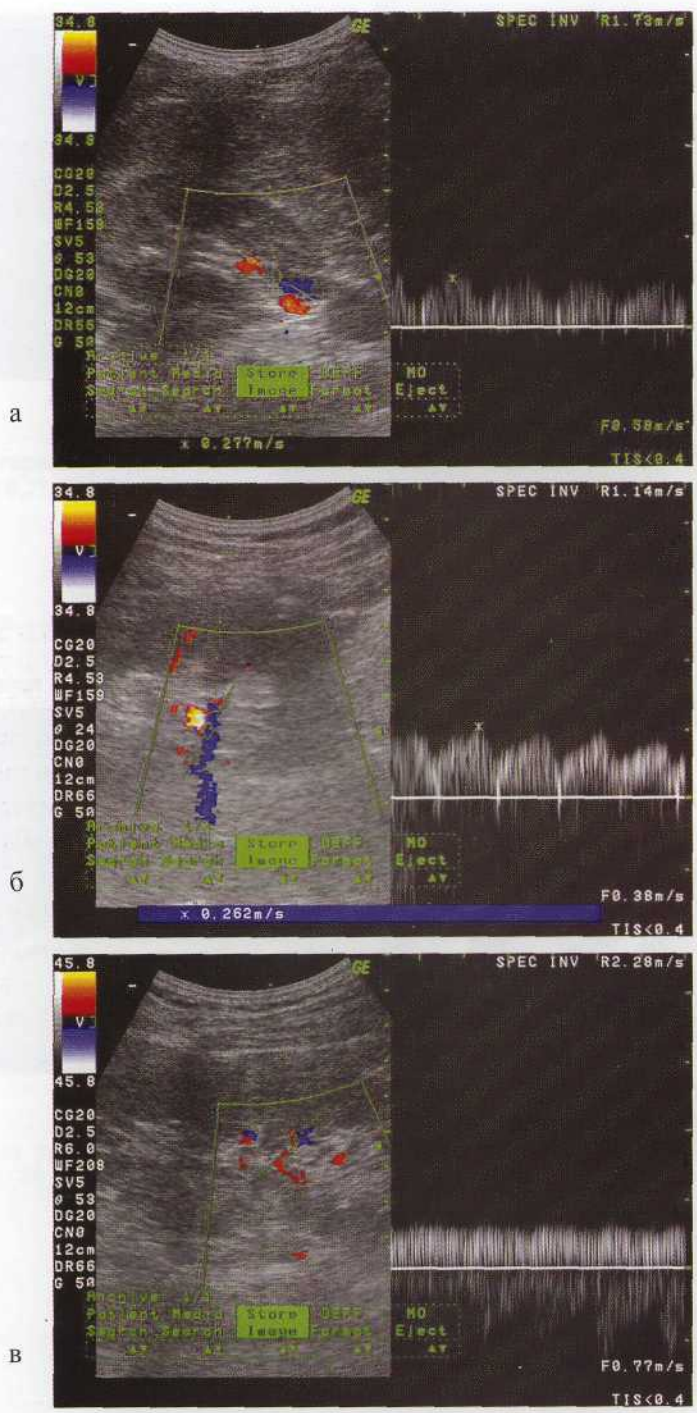
Рис. 4.3. Допплерометрические показатели кровотока в почечной, сегментарной, дуговой артериях и почечной вене в старческом возрасте.



**Диаграмма 4.1.** Возрастная динамика изменений IR, PI, S/D и  $V_{\min}$  (мл) в почечных артериях в норме.



**Диаграмма 4.2.** Возрастная динамика изменений IR в почечных, сегментарных и междольковых артериях в норме.



**Рис. 4.4.** Допплерометрические показатели кровотока в почечной вене и ее притоках в зрелом возрасте.

а – почечная вена:  $V_{max}$  0,28 м/с; б – вена почечного синуса:  $V_{max}$  0,26 м/с; в – междолевая вена:  $V_{max}$  0,15 м/с.

$V_{ps}$  и  $V_{ed}$  между магистральными почечными и сегментарными, сегментарными и междолевыми артериями при высоком уровне достоверности ( $p < 0,01$ ). В отличие от данных литературы [17], достоверное отличие нами наблюдалась не только в более молодых возрастных группах, но и в возрастных группах старше 70 лет.

Таким образом, во всех возрастных группах отмечено достоверное отличие IR между почечными и междолевыми артериями ( $p < 0,05$ ). Невзирая на то, что почти во всех возрастных группах имело место уменьшение средних значений IR в сегментарных артериях по сравнению с почечными и в междолевых артериях по сравнению с сегментарными, оно в подавляющем большинстве случаев не было статистически значимым. Наибольшее различие средних значений IR между смежными звеньями ветвления почечной артерии наблюдалось в пожилом и старческом возрасте - 4-8%, тогда как в I-II группах - 1,5%, в III-IV - до 3%. Возможно, что более выраженное убывание скорости кровотока и доплерометрических индексов с возрастом отражает уровень артерио-венозного шунтирования крови в почках у людей преклонного возраста. По данным [17] отличие IR в смежных сосудах не было достоверным, хотя его средние значения убывали по мере разветвления почечной артерии, и в аркуатных сосудах в большинстве возрастных групп были достоверно меньшими, чем в почечной артерии. По другим данным [28] различие IR между сегментарными и междолевыми артериями отсутствовало. Учитывая, что в 72% почек мы наблюдали уменьшение значений IR между почечными и сегментарными артериями и в 71% - между сегментарными и междолевыми артериями, необходимо признать факт снижения этого показателя по мере разветвления почечной артерии, которое в младших возрастных группах менее выражено и увеличивается у пожилых людей. PI и S/D между почечными и междолевыми артериями достоверно уменьшались ( $p < 0,05$ ). Достоверное уменьшение S/D между почечными и сегментарными артериями было зарегистрировано в 5 из 7 возрастных групп, PI - в 3 из 7 ( $p < 0,05$ ). Достоверного отличия PI и S/D между сегментарными и междолевыми артериями выявлено не было. Мы не можем согласиться с мнением о том, что различие IR в магистральном стволе и ветвях почечной артерии непременно свидетельствует о почечной патологии [28], так как некоторое различие IR в смежных сосудах на этапах ветвления у лиц зрелого возраста (в пределах 1-5%), в пожилом возрасте (до 10%) наблюдается и в почках здоровых людей.

Минутный объем почечного кровотока с возрастом постепенно уменьшался, но эти изменения в возрастных группах от 20 до 59 лет не были достоверно значимыми ( $p > 0,05$ ). Существенное уменьшение минутного объема кровотока начиналось после 60 лет (в V возрастной группе достоверно меньше, чем в I и II). В старческом возрасте (VII гр.) минутный объем кровотока уменьшался почти на 45%. Необходимо отметить, что данные ультразвукового исследования согласовываются с данными, полученными радиоизотопным методом [50].

При исследовании почечных вен и мочеточнико-пузырных выбросов сравнение значений доплерометрических показателей в V, VI и VII возрастных группах проводили с дополнительно образованной VIII группой из 10 лиц возрастом 20-49 лет, у которых исследовали, помимо артериального, венозный кровоток и уродина-

мику (таблица 4.6, рис. 4.2, 4.3). Максимальная скорость кровотока  $V_{\text{max}}$  в почечных венах  $V_{\text{max}}$  в пожилом и старческом возрасте (V-VII гр.) достоверно не отличалась от таковой у лиц зрелого возраста (VIII гр.), хотя и была несколько большей. Скорость кровотока во внутривенных почечных венах убывала соответственно их калибру (рис. 4.4.).

Таблица 4.6

Допплерометрические показатели почечных вен и мочеточничко-пузырных выбросов различных возрастных групп

№ возрастной группы	Возраст исследуемых (годы)	Частота выбросов мочи (в минуту)	$V_{\text{max}}$ м/с	$V_{\text{vav}}$ м/с	Д/В (D/V)	ОДС (RDV)
VIII	20 – 49	1,00±0,08	0,22±0,02	0,17±0,01	1,29±0,06	2,01±0,11
V	60 – 69	0,70±0,01 p<0,01	0,24±0,01	0,19±0,01	1,14±0,07 p<0,05	3,19±0,23 p<0,01
VI	70 – 79	0,58±0,02 p<0,001	0,28±0,01	0,22±0,01	0,88±0,05 p<0,01	4,77±0,72
VII	80 – 89	0,57±0,02 p1<0,001	0,24±0,01	0,18±0,01	0,79±0,05 p1<0,001	6,58±0,76 p1<0,001

p - между смежными группами, p1 - между V и VII группами (указано только достоверное различие).

Во время анализа результатов исследования было обращено внимание на то, что в одних случаях значение  $V_{\text{ed}}$  почечной артерии превосходило  $V_{\text{max}}$  почечной вены, а в других - наоборот. Причем в VIII возрастной группе это отношение всегда превышало 1,0, в V группе по средним значениям превышало 1,0, но в 35% случаев равнялось или было менее 1,0, в VI и VII группах почти во всех исследованиях было менее 1,0. Это отношение мы обозначили как Д/В. Если в норме в зрелом возрасте сопоставить декременты (падение) скорости потока крови: S/D разделить на Д/В, то результат в среднем равняется 2,0, а в V-VII возрастных группах прогрессивно увеличивается. Этот показатель был назван отношением декрементов скоростей - ОДС (см. гл. 2). Известно, что у пожилых людей кортикальный кровоток уменьшается на 40%, а юкстамедулярный на 15% [49]. Происходит юкстамедулярный сброс крови, что объясняет относительное повышение скорости кровотока в почечной вене при сниженной артериальной доставке. Возрастные изменения Д/В и ОДС могут характеризовать уровень дисбаланса между кортикальным и юкстамедулярным кровотоком более четко, чем скоростные характеристики потока крови в почечной вене.

Оценка некоторых аспектов уродинамики посредством ЦДК и ИД (см. гл. 5) позволила определить достоверное уменьшение частоты МПВ в норме между лицами зрелого возраста и V-VII возрастными группами, а также между лицами 7-го и 8-го десятилетий. Частота выбросов мочи на 7-м десятилетии (V гр.) уменьшалась в среднем на 30%, после 70 лет - на 42-43%. Максимальная скорость потока мочи у 20-49-летних составляла 0,30±0,04 м/с, средняя скорость - 0,18±0,01 м/с, длительность выброса - 2,98±0,20 с, тогда как у лиц старше 70 лет - значительно меньше: 0,17-0,20 м/с, 0,11-0,13 м/с и 1,7-2,3 с соответственно.

Таким образом, проведенное исследование позволило сделать нам следующие выводы относительно общих закономерностей почечного кровотока и их возрастной динамики, установленных методом доплерографии:

- По мере ветвления почечной артерии скорость кровотока достоверно уменьшается; IR, PI и S/D также уменьшаются, достоверное уменьшение их наблюдается между почечной и междолевыми артериями.
- Уменьшение значений IR в смежных сосудах по мере ветвления почечной артерии у лиц зрелого возраста на 1-5%, в пожилом возрасте до 10% не является патологическим и наблюдается в почках здоровых людей.
- Предложенные показатели отношения минимальной скорости кровотока в почечной артерии в диастолу к максимальной скорости кровотока в почечной вене (Д/В) и отношения S/D к последнему (ОДС) могут характеризовать степень юкстамедуллярного артерио-венозного шунтирования крови.
- В пожилом и старческом возрасте происходит естественное ухудшение почечного кровотока.
- На 7-м десятилетии в возрасте 60-69 лет скорость кровотока ( $V_{ps}$ ,  $V_{ed}$ ) в почечных артериях и их ветвях в норме достоверно меньше, чем у лиц зрелого возраста. Достоверное уменьшение  $V_{ed}$  начинается в возрасте 50-59 лет.
- На 7-м десятилетии IR, PI, и S/D в почечных артериях и их ветвях увеличиваются. IR достигает 0,70 - уровня, который обычно считается верхней границей нормы, и, далее увеличиваясь с возрастом, на 9-м десятилетии в среднем равняется 0,76.
- В пожилом и старческом возрасте уменьшение скорости кровотока и доплерометрических индексов IR, PI и S/D по мере ветвления почечной артерии возрастает, различие этих показателей между магистральным стволом и периферическими ветвями увеличивается.
- Минутный объем почечного кровотока с возрастом постепенно уменьшается, в старческом возрасте в среднем на 45%.
- У лиц старше 70 лет отмечено уменьшение Д/В менее 1,0 и увеличение отношения ОДС более 3,0.

Для воссоздания целостной картины возрастных изменений, включая эхоструктуру почек, приводим выводы, сделанные на основании данных таблицы 3.2 (см. гл. 3):

- Линейные размеры и объем почек в норме начинают существенно уменьшаться в конце периода зрелого возраста, в пожилом и старческом возрасте уменьшение линейных размеров составляет 8-15%, объема - около 40%.
- Толщина паренхимы почки с возрастом постепенно уменьшается, существенное уменьшение происходит на 7-м десятилетии - до 15-16 мм, на 8-м и 9-м десятилетия - в среднем до 13-14 мм.
- Структурный индекс почки до 70-летнего возраста остается относительно стабильным - в среднем около 0,68, на 8-м десятилетии он возрастает до 0,72, на 9-м - до 0,76 и увеличивается его вариабельность. Увеличение структурного индекса происходит вследствие относительного увеличения размеров почечного синуса.

С возрастом также отмечены изменения уродинамики. Частота МПВ на 7-м десятилетии уменьшается на 30%, а в возрасте 70-89 лет - более чем на 40% относительно зрелого возраста. Наблюдается уменьшение скоростных характеристик потока мочи и длительности выбросов.

Полученные возрастные нормы показателей ИД почечных артерий, вен и МПВ необходимо учитывать при интерпретации результатов обследования больных в практической работе.

### **Воспроизводимость данных при ультразвуковой доплерометрии почечных артерий**

Как всякие функциональные параметры, показатели доплерометрии обладают определенной лабильностью и имеют доверительные пределы их колебаний. Учитывая, что в практической работе нередко возникает необходимость динамического сонографического наблюдения больных, а также необходимость сравнения результатов исследования, проведенного с помощью различных ультразвуковых аппаратов, мы сочли необходимым изучить воспроизводимость результатов исследования. Этот вопрос ранее уже подлежал исследованию, однако он нашел отражение лишь в единичных работах. Мнение исследователей о ценности метода при использовании его различными специалистами-сонологами оказалось неоднозначным. Так, одни авторы считают, что при доплерометрии почечных артерий повторение полученных данных достигаемо с трудом, ибо на полученные результаты влияет опыт врача, который выполняет исследование [56]. По другим данным при доплерометрии сосудов отмечена высокая воспроизводимость максимальной скорости кровотока в систолу, минимальной скорости кровотока в диастолу и средней скорости кровотока, недостаточная воспроизводимость получена при определении таких показателей, как время ускорения и индекс ускорения [57].

В связи с этим мы поставили задачу выяснить, каково различие измерений, полученных при доплерометрии почечных артерий врачами с различным профессиональным опытом на одной и той же группе здоровых лиц с применением одних и тех же диагностических аппаратов, с применением различных аппаратов, воспроизводимость измерений одним и тем же врачом на ультразвуковых аппаратах разных поколений с серым и цветным картированием и существенность влияния различий на точность исследуемого метода.

Под наблюдением находилось 66 здоровых лиц (132 почечные артерии) возрастной группы 21-35 лет, проходивших профилактические осмотры. Из них 13 лиц (26 почечных артерий) - I группа, исследовались тремя врачами с различным опытом доплерографических исследований на одном ультразвуковом аппарате - Combizon-320-5, Doppler-300 с датчиком 5 МГц. 27 человек (54 почечные артерии) - II группа, были исследованы с помощью разных ультразвуковых аппаратов. В III группе из 26 человек (52 почечные артерии) проверена воспроизводимость показателей доплерометрических исследований почечных артерий одним и тем же врачом на аппаратах различных поколений с соответствующими техническими возможностями: серошкальном аппарате Combizon-320-5,

Doppler-300 датчиком 5 МГц и Siemens Sonoline Sienna с цветовым картированием сосудов конвексным датчиком 3,5 МГц.

Двое операторов имели опыт работы по ультразвуковой доплерометрии сосудов 9 лет, один - 5 лет. Каждый из них не был информирован о результатах предыдущего исследования коллегой.

Исследование начинали с проведения сонографии почек, надпочечников, мочевого пузыря, брюшной аорты, почечных артерий. Подтвердив отсутствие патологических изменений, проводили доплерометрию почечных артерий. Для оценки почечного кровотока врачи последовательно, друг за другом, регистрировали кривые скорости кровотока в почечных артериях на аппаратах Siemens Sonoline Sienna и Combizon-320-5, оборудованных цветным и серым дуплексными доплеровскими блоками.

Допплерометрические данные почечной гемодинамики в группе I представлены в таблице 4.7.

Таблица 4.7

Допплерометрические показатели почечного кровотока, полученные разными врачами (операторами) на аппарате Combizon 320-5

Оператор	Количество исследований	PI	IR	Vps, м/с	Ved, м/с	S/D
I (опыт доплерометрических исследований 9 лет)	26	1,09±0,03 P1>0,05 P2<0,001	0,55±0,01 P1>0,05 P2<0,05	0,98±0,08 P1>0,05 P2>0,05	0,40±0,03 P1>0,05 P2>0,05	2,43±0,05 P1>0,05 P2<0,05
II (опыт доплерометрических исследований 9 лет)	26	1,07±0,04 P3<0,01	0,57±0,11 P3<0,01	0,82±0,04 P3>0,05	0,35±0,02 P3>0,05	2,47±0,09 P3>0,05
III (опыт доплерометрических исследований 5 лет)	26	0,90±0,03	0,53±0,11	0,79±0,07	0,35±0,03	2,26±0,05

P1 - между данными, полученными I и II операторами; P2 - между данными, полученными I и III операторами; P3 - между данными, полученными II и III операторами.

Между врачами с опытом работы 9 лет не было достоверных различий при исследовании ни в одном из показателей. Между ними и врачом с опытом работы 5 лет достоверных различий Vps и Ved отмечено не было. При сравнении других показателей (IR, PI, S/D) было установлено достоверное различие ( $p<0,05$ ). Причем изменение этих показателей было в сторону уменьшения от 4% до 18% у оператора с меньшим опытом работы. Наибольшее отличие было при определении PI - 1,09±0,03 и 0,89±0,03 соответственно. Различие в значениях других показателей было не более 8%. Коэффициент вариации показателей IR, PI, S/D был не более 12%, что свидетельствует о незначительном рассеянии их при идентичных условиях. Наименьший коэффициент вариации был отмечен при определении IR и равнялся у одного из врачей 6,7%. Полученные данные свидетельствуют, в первую очередь, о том, что

с увеличением опыта врача различие в результатах измерений при доплерометрии значительно уменьшается. Наши данные подтвердили факт, что IR является наиболее стабильным показателем и на его изменения при патологических состояниях следует обращать главное внимание. Вместе с тем, проведенный корреляционный анализ полученных доплерометрических показателей между I и II врачами показал их низкую корреляционную связь, коэффициент корреляции составил 0,19 (IR); 0,22 (PI); 0,51 (S/D); 0,37 (Vps); 0,07 (Ved) соответственно. Учитывая это, на наш взгляд, целесообразно при работе на диагностических ультразвуковых аппаратах без цветового картирования сосудов обязательно выполнять несколько измерений с последующим использованием средних количественных показателей. Коэффициенты вариации углонезависимых показателей (IR, PI, S/D) при доплерометрии почечных артерий в известной мере являются критерием профессионализма исследователя. Ими можно пользоваться в начале и конце курса усовершенствования врачей во время информационных циклов по доплерографии сосудов как одним из показателей овладения методикой доплерометрии. В последующем врач может пользоваться ими для периодического самоконтроля.

При исследовании доплерометрических показателей почечных артерий во II группе (табл. 4.8) отмечено достоверное различие ( $p < 0,05$ ) всех показателей.

Таблица 4.8

Допплерометрические показатели почечного кровотока при исследовании на разных ультразвуковых аппаратах

Ультразвуковой аппарат	Количество исследований	PI	IR	Vps м/с	Ved м/с	S/D
Combizon-320-5 (Австрия) Siemens	54	1,11±0,02 P<0,05	0,56±0,01 P<0,001	0,97±0,07 P<0,05	0,38±0,03 P<0,001	2,52±0,03 P<0,01
Sonoline Sienna (Германия)	54	1,04 5±0,02	0,63±0,01	0,84±0,08	0,28±0,04	2,72±0,06

P - между данными, полученными на разных аппаратах одной группы исследуемых.

Наибольшее отличие было в показателях Vps и Ved - 14% и 27% соответственно. Показатели, независимые от угла сканирования почечных артерий, - IR, PI, S/D различались на 9,4%, 5,5% и 7,3% соответственно. Наименьший коэффициент вариации 6,7% IR был отмечен при исследовании одним из врачей. По нашему мнению, полученное различие данных не является существенным для анализируемого метода. Однако следует заметить, что исследование больного на одном аппарате в одной клинике предотвращает исключение многих вопросов в толковании доплерометрических данных.

При повторных исследованиях одних и тех же пациентов одними и теми же врачами на ультразвуковых аппаратах разных систем (табл. 4.9) достоверного различия при анализе между группами не выявлено, за исключением Ved на аппарате Combizon-320-5.

Таблица 4.9

Допплерометрические показатели почечного кровотока при повторном исследовании одних и тех же пациентов на ультразвуковых аппаратах разных систем одними и теми же врачами (операторами)

Ультразвуковой аппарат	Количество исследований	Измерение	PI	IR	Vps, м/с	Ved, м/с	S/D
Combizon-320-5 (Австрия)	26	I	1,10±0,03	0,56±0,01	1,34±0,12	0,52±0,05	2,46±0,08
	26	II	1,00±0,04	0,55±0,01	1,56±0,10	0,67±0,03	2,41±0,07
			P>0,05	P>0,05	P>0,05	P<0,05	P>0,05
Siemens Sonoline Sienna (Германия)	26	I	1,02±0,02	0,62±0,01	1,03±0,06	0,39±0,02	2,67±0,05
	26	II	1,01±0,02	0,62±0,01	1,05±0,07	0,41±0,03	2,68±0,05
			P>0,05	P>0,05	P>0,05	P>0,05	P>0,05

P - между данными, полученными при повторных измерениях.

В результате проведения корреляционного анализа повторных измерений IR, PI, S/D, Vps, Ved на аппарате Combizon-320-5 получены индексы корреляции 0,22; 0,89; 0,28; 0,84; 0,72, на аппарате Siemens Sonoline Sienna с цветовым картированием сосудов – 0,88; 0,83; 0,83; 0,70; 0,57 соответственно. Полученные результаты свидетельствуют о высокой воспроизводимости данных при доплерометрии почечных артерий на ультразвуковых доплерометрических системах с цветовым картированием сосудов.

Резюмируя результаты исследования, можно сделать следующие выводы:

- Ультразвуковая доплерометрия представляет собой сложный операторзависимый метод исследования, который нуждается в достаточном опыте врача и тщательном выполнении исследования. Только при таких условиях достигается высокая воспроизводимость результатов.
- На аппаратах с цветовым доплеровским картированием сосудов достигается большая воспроизводимость полученных результатов.
- При проведении доплерометрии почечных артерий одних и тех же больных на разных ультразвуковых аппаратах возможно расхождение в получаемых показателях IR, PI, S/D до 10%.
- При динамическом доплерометрическом контроле за пациентами желательно все исследования проводить на одном и том же ультразвуковом аппарате.

## Литература

1. Клінічна доплерівська ультрасонографія / За ред. П.Л. Аллана, П.А. Даббшса, М.А. Позняка, В.Н. МакДіккена / Пер. з англ. - Львів: Медицина світу, 2001. - 293 с.
2. Лелюк В.Г., Лелюк С.Э. Основные принципы гемодинамики ультразвукового исследования сосудов / Клиническое руководство по ультразвуковой диагностике. / Под ред. В.В. Митькова. - М.: Видар, 1997. - С. 185-220.

3. Лелюк В.Г., Лелюк С.Э. Ультразвуковая ангиология. - М.: Реальное время, 1999.-С. 102-116.
4. Квятковський Є.А., Хархота В.Б., Корягш В.М. Відтворюваність даних при ультразвуковш доплерометри ниркових артерій // Урологія. - № 3. - С. 47-50.
5. Возіанов О.Ф., Пирогов В.О., Земяк М.В., Романенко В.А., Сокрута В.В. Оцінка внутрішньониркової гемодинаміки за допомогою дуплексної сонографії//Український радіологічний журнал. - 1995. - № 3. - С. 345-348.
6. Schwerk W.B., Restrepo T.K., Prinz H. Semiquantitativen Analysen intrarenaler arterieller Dopplerflusspektren bei gesunden Erwachsenen // Ultraschall in der Medizin. - 1993. - Bd. 14, N 3. - S. 177-179.
7. Пыков М.И. Современные возможности лучевой диагностики в педиатрической практике: Автореф. дис. ... д-ра мед. наук. - М., 1994.
8. Brkljacic B., Sabljari-Matovinovic M., Putarec K., Soldo D. et al. Renal vascular resistance in autosomal dominant polycystic kidney disease. Evaluation with color Doppler ultrasound // Acta radiologica. - 1997. - V. 38, N 5. - P. 840-846.
9. Platt J.F., Rubin J.M., Ellis J.M. Acute renal obstruction: evaluation with intrarenal duplex Doppler and conventional US // Radiology. - 1993. - V. 186. - P. 685-688.
10. Karadeniz T., Topskal M., Eksioglu A., Ariman A., Basar D. Renal hemodynamics in patients with obstructive uropathy evaluated by color Doppler sonography // Eur. Urology. - 1996. - V. 29, N 3. - P. 298-301.
11. Глазун Л.О., Петричко М.И., Полушина Е.В., Езерский Д.В. Допплерографическая оценка степени выраженности хронической почечной недостаточности у больных хроническим гломерулонефритом// Эхография. - 2002. - Т. 3, № 2. -С. 165-170.
12. Toledo L.S., Asensio T.M., Cabtijas R.C. Doppler-duplex ultrasound in renal colic // Eur. J. Roentg. - 1996. - V. 23, N 2. - P. 143-148.
13. Буйлов В.М., Борисанов А.В., Карпов Н.Р. Допплерография почечных артерий при острой обструкции мочеточника конкрементом // IV Международная конференция и школа АНГИДОП-97. Современное состояние методов неинвазивной диагностики в медицине / Труды конференции. - Ялта-Гурзуф, 1997. - С. 72.
14. Rodgers P.M., Bates J.A., Irving H. C. Intrarenal Doppler ultrasound studies in normal and acutely obstructed kidneys // Brit. J. Radiology. - 1996. - V. 65. - P. 207-212.
15. Барт Б.Я., Овчинникова Н.А., Сванидзе А.Н. Использование ультразвуковой доплерографии почечных артерий для диагностики вазоренальной гипертензии на поликлиническом этапе // Вестник рентгенологии и радиологии. - 1992. - № 5-6. - С. 20-22.
16. Salih M., Baltaci S., Kilie S. et al. Color flow Doppler sonography in the diagnosis of vesicoureteric reflux // Eur. Urol. - 1994. - V. 26, N 1. - P. 93-97.
17. Дуган І.В. Комплекси ультразвукові дослідження в діагностиці і диференціальній діагностиці злоякісних пухлин нирок: Автореф. дис.... канд. мед. наук. - Київ, 1999. - 20с.
18. Petersen L.J., Petersen L.S.D., Mehisen J., Jensen H.A. Pulsatility index and resistance index in renal arteries of patients with hypertension and chronic renal insufficiency // Nephrology, Dialysis, Transplantation. - 1995. - V. 10, N 11. - P. 2060-2064.

19. Краснова Т.В., Митьков В.В., Хитрова А.Н., Калеко В.Г., Виноградов В.Р., Литваков Ю.П. Значение доплерографических методов исследования в диагностике гемодинамических нарушений при нефроптозе // Ультразвуковая диагностика. - 1999. - №4. - С. 29-39.
20. Круглов Б.А., Игнашин Н.С. Ультрасонография в диагностике обструктивных уropатий // Урология и нефрология. - 1998. - № 4. - С. 48-51.
21. Фокас В.А., Есилевский Ю.М. Эходопплерография почечных сосудов // Российский медицинский журнал. - 1992. - № 4. - С. 24-27.
22. Cramer M. Color flow scanning for abdominal and peripheral arterial disease // Mills Cramer. Sonography / Accuson Education Course. - London, 1995.
23. Arima M. // Diagnostic Ultrasound in Urology and Nephrology / Education Watanade. - Tokyo, 1981.-P. 211-221.
24. Квятковська Т.О., Квятковський Є.А., Коробка П.В. Ехоструктура нирок та ультразвукова доплерометрія ниркових судин у літніхлюдей / В кн.: Актуальні питання валеології, екології, традиційної та нетрадиційної медицини. - Дніпропетровськ.-2003.-С. 12-14.
25. Пономаренко І.А. Значения комплексної доплерометрії ниркового, матково-плацентарного і плодового кровообігу у діагностиці гестаційного шелонефриту // Медичні перспективи. - 1999. - № 1. - С. 64-68.
26. Kurjak A., Vidovic M.I., Velemir D., Zalud I. Renal arterial index resistive in pregnant and nonpregnant women // J. Perinatal Med. - 1992. - V. 20, N 1. - P. 11-14.
27. Пыков М.И., Ватолин К.В. Допплерографическое исследование сосудов почек у детей / IV Международная конференция и школа АНГИДОП-97. Современное состояние методов неинвазивной диагностики в медицине / Труды конференции. - Ялта-Гурзуф, 1997. - С. 70-71.
28. Детская ультразвуковая диагностика / Под ред. М.И. Пыкова, К.В. Ватолина. - М.:Видар, 2001.-668 с.
29. Gilbert R., Garra B., Gibbons M.D. Renal duplex Doppler ultrasound: an adjunct in the evaluation of hydronephrosis in the child // J. Urology. - 1993. -V. 150. - P. 1192-1194.
30. Папкевич И.И., Бегун И.В. Гемодинамическое обеспечение единственной почки у детей с нефробластомой // Ультразвуковая диагностика. - 2000. - № 2. - С. 79-83.
31. Ольхова Е.Б., Крылова Е.М., Пачес О.А., Никитина С.Ю. Ультразвуковое исследование почек при пузырно-мочеточниковом рефлюксе у детей // Эхография. - 2000. - № 2. - С. 201-211.
32. Ольхова Е.Б. Эхографическая оценка состояния почек при острой почечной недостаточности у детей. Пособие для врачей. - М., 2001. - 40 с.
33. Ольхова Е.Б., Казанская И.В., Киселев Д.А., Бабанин И.Л., Мизерия А.А. Эхографическая оценка почек при обструктивном мегауретере у детей // Ультразвуковая и функциональная диагностика. - 2003. - № 2. - С. 64-74.
34. Vade A., Subbiah P., Kaebhen C.L., Ryva J.C. Renal resistive indices in children // J. Ultrasound Medicine. - 1993. - V. 12, N 11. - P. 655-658.

35. Shoker A.A., Provoost A.P., El-Azab M., Dawaba M., Nijman R.J.M. Renal Doppler ultrasound in children with obstructive uropathy: effect of intravenous normal saline fluid load and furosemide // *J. Urology*. - 1996. - V. 156. - P.1455-1458.
36. Сакалош Л.П. Ультразвукові методи дослідження ниркового кровотоку у дітей. Характеристики ниркового кровотоку у нормі // *Український медичний часопис*. - 2001. - № 3. - С. 140-141.
37. Усачева Ю.А., Филиппов Ю.В., Горемыкин И.В., Куликова Т.Н. и др. Роль доплерографии в диагностике гидронефроза у детей // *Детская хирургия*. - 2002. - № 3. - С. 48-50.
38. Квятковський Г.А., Хархота В.Б. Вікові зміни ниркового кровообігу за даними ультразвукової доплерометрії ниркових артерій // *Новини науки Придніпров'я*. - 1999. - № 1. - С. 71-73.
39. Куцяк Т.Л., Квятковський Г.А., Квятковська Т.О. Комплексна оцінка стану ниркової гемодинаміки та уродинаміки верхніх сечових шляхів методом доплерографії у здорових дітей // *Променева діагностика, променева терапія*. - 2002. - №2. - С. 111.
40. Куцяк Т.Л., Квятковська Т.О., Квятковський Г.А. Можливості ультразвукового методу в діагностиці гідронефрозу // *Урологія*. - 2002. - № 3. - С. 36-41.
41. Кунцевич Г.И., Белолопатко Е.А. Цветовое доплеровское картирование и импульсная доплерография абдоминальных сосудов // *Ультразвуковая доплеровская диагностика сосудистых заболеваний* / Под ред. Ю.М. Никитина, А.И. Труханова. - М.: Видар, 1998. - С. 297-330.
42. Квятковська Т.О., Квятковський Г.А., Куцяк Т.Л., Коробка П.В. Вікові особливості ниркового кровотоку у зрлому, похилому та старечому віці за даними ультразвукової доплерометрії // *Український радіологічний журнал*. - 2003. - Т. 11. - № 3. - С. 267-272.
43. Пыков М.И., Гуревич А.И., Николаев С.Н., Севергина Э.С., Голоденко Н.В., Левитская М.В. Допплерографическая оценка обструктивных уропатий у новорожденных // *Ультразвуковая и функциональная диагностика*. - 2003. - № 1. - С. 68-75.
44. Ольхова Е.Б. Эхографическая оценка почек при рефлюкс-нефропатии у детей // *Детская хирургия*. - 1999. - № 5. - С. 27-31.
45. Краснова Т.В., Митьков В.В., Хитрова А.Н., Калеко В.Г. и соавт. Значение доплерографических методов исследования в диагностике гемодинамических нарушений при нефроптозе // *Ультразвуковая диагностика*. - 1999. - № 4. - С. 29-39.
46. Doi T., Mistani T., Ishikawa M. et al. Measurement of renal venous blood flow by the pulsed-doppler system in patients with chronic renal diseases // *Ultrasound in Med. and Biol.* - 1994. - V. 20, N 1. - P. 245.
47. Buteman G.A., Cuganesan R. Renal vein Doppler sonography of obstructive uropathy // *Am. J. Roentgenol.* - 2002. - V. 178, N 4. - P. 921-925.
48. Дворяковский И.В., Найдина Т.К., Сугак А.Б., Сухарева В.К. и соавт. Возрастные параметры почек у детей по данным ультразвукового исследования // *Ультразвуковая и функциональная диагностика*. - 2004. - № 1. - С. 30-35.

49. Нефрология: Руководство для врачей. Т.1. / Под ред. И.Е. Тареевой / РАМН. - М.: Медицина, 1995. - 496 с.
50. Козыменко Т.Н., Бирюкова Л.Н. Возрастные особенности почечного кровообращения и функции почек у здоровых и больных гипертонической болезнью // Врачебное дело. - 1990. - № 9. - С. 44-47.
51. Маркосян А.А. Основы патологии детей и подростков. - М.: Медицина, 1969. - 574 с.
52. Mastorakou J., Lindsell D.R., Pipoli M., Adamopoulos S., Ledingham J.G. Pulsatility and resistance indices in intrarenal arteries of normal adults // Abdominal Imaging. - 1994.-V. 19, N 4. - P. 369-373.
53. Дуган И.В., Галицкая М.А., Ковтун З.Н. Нормальная почечная гемодинамика по данным импульсной доплерографии // Современные аспекты военной медицины: Сб. научных трудов. Вып. 4. - Киев, 1999. - С. 136-139.
54. Харлап Г.В., Анисимова Л.П., Смольянинова Н.Г. Ультразвуковые методы в оценке кровоснабжения почки. Характеристики почечного кровотока в норме // Терапевтический архив. - 1995. - Т. 67, № 4. - С. 39-41.
55. Keogan M.T., Kliwer M.A., Hertzberg B.S. et al. //Radiol. - 1996.-Vol. 199.-P. 165-169.
56. Mikkonen R.H., Kreula J.M., Virkkunen P.J. Reproducibility of Doppler ultrasound measurement // Acta Radiologica. - 1996. - V. 37, N 4. - P. 545-550.
57. Jmuta N., Kinoshita N., Etani H. et al. The reproducibility of color Doppler duplex sonography in the measurement of renal arterial blood velocity // Ultrasound in Medicine Biology. - 1997. - V. 23, N 6. - P. 813-819.

## 5. Ультразвуковая доплерография мочеточнико-пузырных выбросов

### Обоснование применения доплерографии для исследования уродинамики верхних мочевых путей

Эвакуаторная функция верхних мочевых путей обеспечивается следующими основными факторами:

- автоматизмом, обеспечивающим регулярность возникновения биоэлектрических потенциалов в миоцитах;
- модуляцией биопотенциалов посредством адрено-холинэргического нервного и нейрогуморального механизма;
- сократительной способностью миоцитов мышечной оболочки верхних мочевых путей;
- гидростатическим давлением мочи, зависящим от мочевыделительной функции почки и эвакуаторной функции нижних мочевых путей.

Местом зарождения спонтанных волн возбуждения, характеризующихся ритмичностью возникновения, является наиболее проксимальная часть почечной лоханки, откуда они распространяются по мочеточнику с нарастающей амплитудой, скоростью и декрементом частоты следования [1]. При низком и обычном диурезе не все волны возбуждения, возникшие в области водителя ритма, реализуются в виде сокращения мочеточника. При высоком диурезе сокращения мочеточника становятся более ритмичными и приближаются к частоте возбуждения водителя ритма (пейсмекера) [1]. Следует согласиться с мнением, что в условиях нормального диуреза мочеточник перистальтирует, а при повышенном диурезе образует цистоиды [1,2]. Тесная рефлекторная связь между различными отделами верхних мочевых путей обеспечивает механизм регуляции сократительной функции каждого отдела. С возрастом происходит снижение двигательной активности верхних мочевых путей: нарушение ритмичности возникновения биоэлектрических потенциалов пейсмекерной зоны, уменьшение их амплитуды, ухудшение способности лоханочно-мочеточникового сегмента к воспроизведению ритма потенциалов, задаваемых пейсмекером [1].

Появление ультразвуковой медицинской аппаратуры для регистрации потоков крови в сосудах организма методами ЦДК и импульсной доплерографии вызвали естественный интерес у исследователей уродинамики. Привлекательность метода заключается в его неинвазивности, вследствие чего исключается занос инфекции в мочевые пути, безвредности, относительной простоте, возможности многократного применения с целью мониторинга. Метод ЦДК дает неоценимую информацию о раздельной функции верхних мочевых путей с каждой стороны. Важным преимуществом является возможность одномоментной комплексной оценки почечной гемодинамики и уродинамики верхних мочевых путей при обследовании больных с почечной патологией.

Зафиксировать методом ЦДК движение мочи по мочеточнику не представляется возможным. Однако получить характеристику мочеточниковых выбросов (ureteric

jet) в мочевом пузыре, заполненном мочой, и на этом основании составить суждение о состоянии мочевыделения и уродинамики верхних мочевых путей, является вполне реальной задачей. Если в В-режиме ультразвукового исследования не всегда удается зафиксировать мочеточничко-пузырные выбросы (МПВ), то в режиме ЦДК они регистрируются практически во всех случаях.

Первые сообщения о применении ультразвукового исследования для регистрации потоков мочи из терминальных отделов мочеточников относятся к первой половине 80-х годов [3, 4], когда был выявлен эффект визуализации МПВ в В-режиме в виде направленных слабоэхогенных потоков. Было сделано предположение о том, что этот феномен является результатом вихревого движения мочи, выделяемой при сокращении мочеточника в резервуар со статически неподвижной жидкостью, каким является мочевой пузырь. В дальнейшем предпринимались попытки объяснить происхождение феномена с помощью экспериментальных исследований. В качестве экспериментальной модели мочевого пузыря был использован резиновый шар, заполненный изотоническим раствором [5]. МПВ имитировали путем парциального введения в камеру жидкости с тем же удельным весом, однако изображение выбросов получено не было. При введении жидкости с удельным весом, отличающимся хотя бы на 0,01 г/мл, появилась возможность регистрации выбросов на экране аппарата. На основании полученных данных был сделан вывод о том, что решающим моментом является не факт движения жидкости внутри камеры или турбулентность потока, а разность удельного веса статической и вводимой жидкости. Исходя из этого наблюдения, было предложено назначение всем пациентам пероральной водной нагрузки перед обследованием. Аналогичный эффект достигался использованием вместо водной нагрузки диуретиков или контрастных веществ [6]. Прежде всего, метод начали применять при обструктивных уropатиях, вызванных камнями мочеточников [7], и стали рассматривать его как альтернативный экскреторной урографии [8].

С появлением возможности цветового доплеровского кодирования потока движущейся жидкости, которое вначале нашло применение для изучения кровотока в сосудистом русле, решение задачи упростилось. Поскольку принцип метода основан на эффекте Доплера, интенсивность окрашивания потока и его визуализация зависят от скорости течения жидкости, а не от разницы удельной плотности мочи, поступающей из мочеточника, по отношению к моче, находящейся в мочевом пузыре. В результате применения ЦДК практически не стало необходимости в каких-либо дополнительных условиях для регистрации выбросов мочи из терминальных отделов мочеточников, в частности - в пероральной водной нагрузке. Появилась возможность определения точной локализации устьев мочеточников, направления потока, его интенсивности, а также частоты выбросов в связи с уверенностью в их почти стопроцентной идентификации. Вместе с тем, возникла проблема, какие именно параметры МПВ использовать в качестве диагностических критериев. Одни считали необходимым измерять длину и ширину выбросов [4, 9], другие утверждали, что эти параметры зависят от многих факторов, без учета совокупности которых величина погрешности измерений настолько велика, что утрачивает свою информативность [10].

Поскольку исследование МПВ методом ЦДК может быть дополнено импульсной доплерографией (ИД), стало возможным расширить информацию о выбросах мочи за счет количественных показателей спектральной доплеровской кривой. Были предложены различные параметры для оценки выбросов: продолжительность выброса, продолжительность интервалов между выбросами, количество выбросов в минуту, максимальная и средняя скорость выброса, ускорение потока, время ускорения потока [11-16]. Помимо традиционного проведения ультразвукового исследования через переднюю брюшную стенку, для регистрации МПВ у женщин был использован трансвагинальный доступ [17, 18].

В немногочисленных работах по данной тематике, в связи с относительной новизной изучаемой проблемы, продолжает дискутироваться вопрос методики проведения исследования и параметров оценочных показателей [19-21].

Для оценки уродинамики, наряду с показателями, упомянутыми выше, В.В. Мильковым и соавт. [19] были применены объемные показатели мочевых потоков: объемный поток, минутный объем, объем одного выброса. Однако для определения объемного потока мочи была представлена формула с линейными значениями вместо объемных. Диаметр сечения потока мочи, выбрасываемой из мочеточника в мочевой пузырь, определяли по ширине ламинарной части потока вблизи устья мочеточника, в среднем в норме он составил 0,2-0,4 мм. В режиме импульсной доплерографии контрольный объем устанавливали максимально близко к устью мочеточника. Показатели скоростей потока определяли на том же уровне, что и его диаметр. Исследование проводили через 20 минут после стандартной водной нагрузки 10 мг на 1 кг массы тела. Отрабатывая методику доплерометрии МПВ, исследование выполняли при различной степени наполнения мочевого пузыря. Максимальные значения количественных показателей были получены при наполнении мочевого пузыря от 150 мл до 350 мл, в этом случае выбросы регистрировались в виде пиков. При малом наполнении мочевого пузыря (60-100 мл) выбросы мочи не регистрировались или были единичными, доплерографическая кривая имела пологий вид, а расчетный общий объем мочевого пузыря был явно меньше реального. При перерастяжении мочевого пузыря (500-1000 мл) и повышении в нем давления (25-40 см вод. ст.) выше нормального (15-20 см вод. ст.) определялись очень редкие выбросы в виде остроконечных пиков в форме частокола. При резком увеличении диуреза, несмотря на оптимальное наполнение мочевого пузыря, появлялся «венозный спектр» в виде монофазной низкоамплитудной кривой. Достоверных различий между доплерометрическими показателями МПВ у мужчин и женщин получено не было, асимметрия была минимальной.

С.В. Капустин и С.И. Пиманов [22] привели данные доплерографии выбросов мочи из мочеточников в условиях обычного и форсированного диуреза и указали на различие как частоты выбросов, так и скоростных показателей потоков мочи, которые при форсированном диурезе были выше. При расчете объема одного выброса и минутного диуреза во внимание принималась не величина диаметра ламинарной части струи выброса, измеренная максимально близко к устью при ЦДК, а условное значение диаметра устья мочеточника, равное 1 мм.

**Исследования МПВ у детей** представлены единичными работами. ЦДК и доплерографию проводили через 15-20 минут после водной нагрузки из расчета 10-15 мл/кг массы тела [9, 23-24] или через 20-30 минут после кормления детей до 1 года. Пыков и соавт. [24] при обследовании детей возрастом от 7 до 15 лет сочли оптимальным объем наполнения мочевого пузыря 150-300 мл, при обследовании новорожденных и детей грудного возраста - 50-60 мл [25]. Наше исследование МПВ у детей 9-14 лет было выполнено в физиологических условиях без применения водной нагрузки при наполнении мочевого пузыря  $230 \pm 64$  мл [26].

### **Методика доплерографических исследований мочеточнико-пузырных выбросов**

Для исследования МПВ целесообразно использование конвексного датчика, который устанавливают над лобковым сращением в горизонтальной плоскости сканирования и наклоняют в кранио-каудальном направлении. Получают поперечный срез мочевого пузыря (см. рис. 3.8). Вначале в В-режиме оценивают состояние стенки мочевого пузыря, определяют ее толщину, обращают внимание на ровность контура, наличие дивертикулов, объемных образований, конкрементов. В ряде случаев в области мочепузырного треугольника удается получить изображение устьев мочеточников в виде небольших бугорков, выступающих в просвет мочевого пузыря. В режиме ЦДК в мочевом пузыре визуализируются выбросы мочи, что позволяет четко определить расположение устьев мочеточников. Обращают внимание на симметричность расположения устьев. Латерализация устья может наблюдаться при уретероцеле, нейрогенном мочевом пузыре, пузырно-мочеточниковом рефлюксе. При последнем устье мочеточника у детей, как правило, располагается более чем на 11 мм латеральнее срединной линии мочепузырного треугольника [9]. Для хорошей визуализации наполнение мочевого пузыря должно быть физиологическим. Мы считаем наиболее оптимальным наполнение 150-250 мл. При небольшом наполнении мочевого пузыря (до 100 мл) мочеточниковые выбросы, в связи с особенностями метода, практически не регистрируются. При увеличении наполнения мочевого пузыря свыше 500 мл и перерастяжении его происходит замедление опорожнения мочеточников, выбросы становятся редкими, вплоть до исчезновения.

В В-режиме выбросы мочи из мочеточников определяются при появлении на фоне анэхогенной полости мочевого пузыря эхогенного потока, расширяющегося в дистальном направлении, наподобие хвоста кометы или следа реактивного двигателя. В режиме ЦДК мочеточниковые выбросы окрашены в красный цвет (рис. 5.1). В центре потока, где скорость выше, тон может быть более светлый (рис. 5.2). Качество визуализации зависит от разрешающей способности аппарата.

Далее приступают к оценке пассажа мочи. Исследование проводят в течение 10-20 минут. Наблюдают за окрашиванием цветových потоков, их направлением и формой. Выбросы обычно направлены косо в сторону противоположной стенки мочевого пузыря. Длина, ширина, интенсивность цветового потока весьма переменны. Они зависят от степени наполнения мочевого пузыря, диаметра и формы устья мочеточника, двигательной активности верхних мочевых путей, объема порции мочи.

После выброса происходит постепенное рассеивание порции мочи в виде расширения и фрагментирования цветового потока с постепенным исчезновением окрашивания. При обычном диурезе выбросы из правого и левого мочеточников осуществляются попеременно, реже могут перекрываться во времени, что учащается при повышении диуреза. Подсчитывают общее количество выбросов из каждого мочеточника в течение периода наблюдения и вычисляют среднее их количество за одну минуту.

Затем проводят регистрацию выбросов в спектральном доплеровском режиме. Для этого контрольный объем подводят максимально к устью мочеточника. Глубина контрольного объема должна составлять 3-4 мм. Получают спектрограммы выбросов, используя минимальный доплеровский фильтр.

## **Нормативные показатели доплерографии мочеточнико-пузырных выбросов**

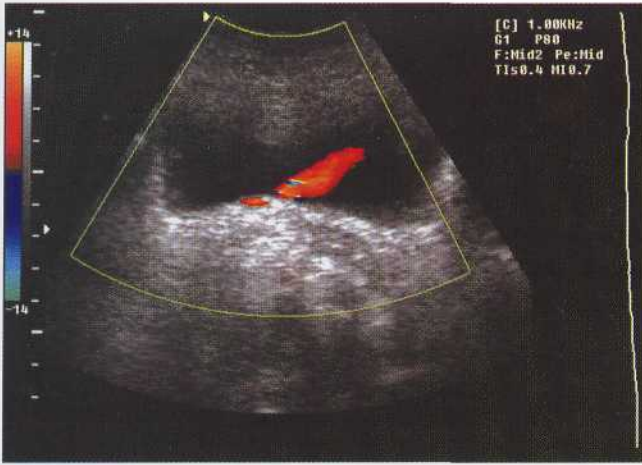
**Качественный анализ окрашенных цветовых потоков** и полученных спектрограмм осуществляют следующим образом. Обращают внимание на форму МПВ (рис. 5.3), **угол направления потока относительно линии, соединяющей устья мочеточников** (или параллельной дну мочевого пузыря), который в норме **составляет 30°-70°**. При патологических состояниях этот угол может отклоняться в ту или иную сторону от нормы. Вертикальное направление струи выброса мочи, когда данный угол составляет 80°-100° или, реже, горизонтальные выбросы, когда угол меньше 20°, может наблюдаться при патологических состояниях, таких как пузырно-мочеточниковый рефлюкс, нейрогенный мочевой пузырь, уретероцеле, кисты мочевого протока и некоторых других, или после операций на тазовом отделе мочеточника и мочевом пузыре (рис. 5.3-5.6).

Выброс мочи считается нормальным, когда сигнал идет по направлению к датчику и окрашен красным и желтым цветом. **Турбулентным** считается выброс, в котором появляются потоки с направлением от датчика, что регистрируется в виде появления оттенков синего цвета (рис. 5.4). Турбулентные выбросы могут наблюдаться при пузырно-мочеточниковом рефлюксе, инфекции мочевых путей, обструктивных уропатиях, дивертикулах мочевого пузыря, уретероцеле, после операций на мочевом пузыре и тазовом отделе мочеточника. В норме турбулентность по периферии выброса может наблюдаться после удара выброса о мочепузырную стенку, а также на месте двух пересекающихся выбросов из разных мочеточников.

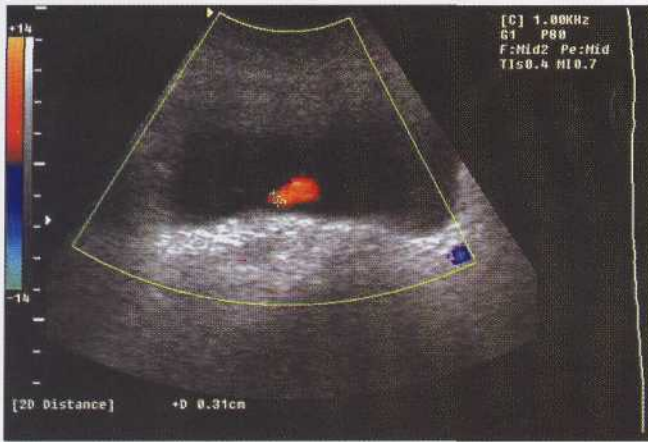
**К количественным показателям выбросов мочи из мочеточниковых устьев, которые определяют при ЦДК, относятся:**

- количество выбросов в минуту (частота выбросов);
- индекс асимметрии выбросов из правого и левого мочеточников;
- соотношение времени систолы и диастолы выбросов;
- диаметр ламинарной части потока мочи максимально близко к устью мочеточника.

**Нормативные показатели, полученные при ЦДК мочевых выбросов. Частота выбросов мочи.** Показателем, который наиболее просто фиксируется и несет



а



б

Рис. 5.1. ЦДК. МПВ из правого мочеточника в норме. а – МПВ из правого мочеточника, б – измерение диаметра ламинарной части потока мочи.

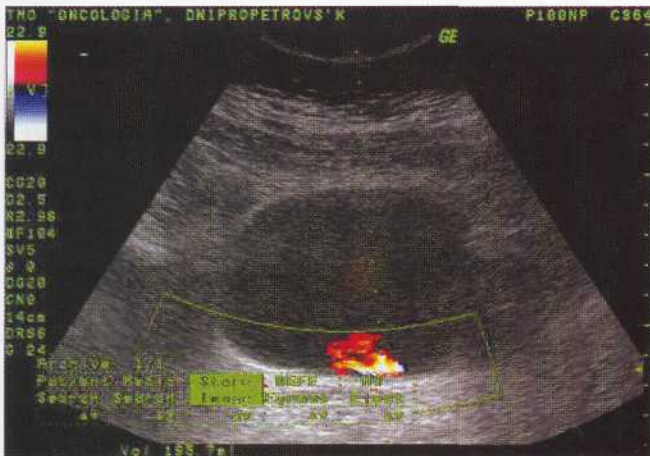
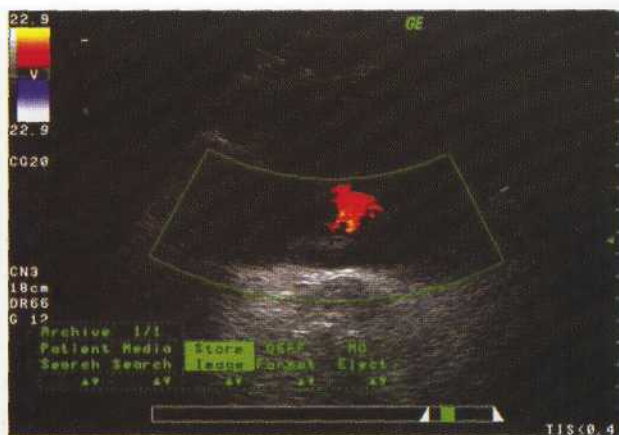
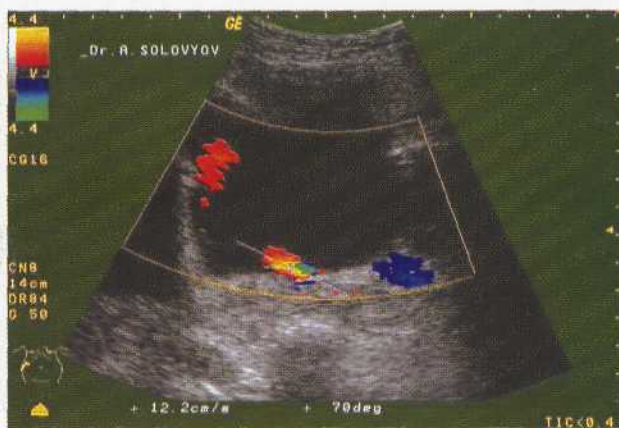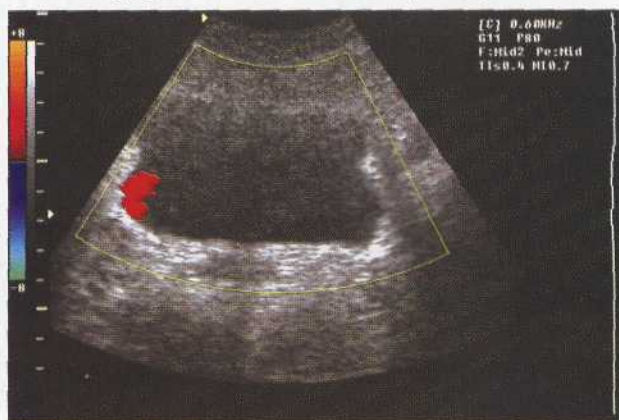
Рис. 5.2. ЦДК. Мочеточниково-пузырный выброс из контрлатерального мочеточника при почечной колике. Светлый тон соответствует более высокой скорости потока.



**Рис. 5.3.** ЦДК. Расширение и фрагментация мочеточнико-пузырного выброса при камне тазового отдела мочеточника, увеличение угла направления потока мочи.



**Рис. 5.4.** ЦДК. Изменение угла направления потока мочи из правого мочеточника при сдавлении его беременной маткой. Бирюзовый и синий оттенки цветового окрашивания по периферии МПВ являются проявлением турбулентности потока мочи. (Сонограмма А. Соловьева)



**Рис. 5.5.** ЦДК. Изменение направления потока мочи после уретероцистостомии с образованием подслизистого туннеля по поводу мегауретера.

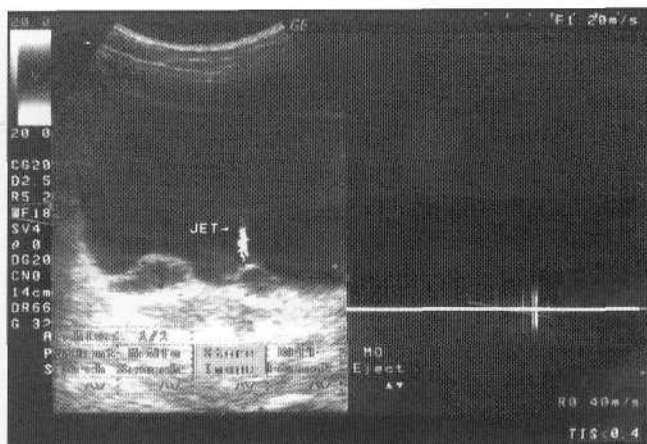


Рис. 5.6. ЦДК. Уретероцеле с двух сторон. МПВ из левого мочеточника под прямым углом по отношению к условной линии, соединяющей устья мочеточников.

основную информацию, является частота выбросов мочи в мочевой пузырь из терминальных отделов мочеточников. Количество МПВ справа и слева различные авторы фиксируют в течение 5, 10, 15 или 20 минут и находят среднее значение в минуту. Мы считаем достаточным наблюдение в течение 10 минут, при патологическом состоянии, сопровождающимся редкими выбросами - 15 минут. По данным Т. Matsuda и М. Saitoh [27] у 23 наблюдаемых при нормальном диурезе среднее количество выбросов составило  $1,2 \pm 0,5$  в минуту. U. Patel и M.J. Kellet [28] у 15 здоровых лиц наблюдали 0,5-4 выброса в минуту. С.В. Капустин и С.И. Пиманов [22] отмечают, что количество выбросов при заполнении мочевого пузыря 150-250 мл в условиях нормального диуреза составляет 1-2 в минуту. При форсированном диурезе количество выбросов увеличивается до 3-4 в минуту. Другие авторы сообщают о средней частоте  $2,6 \pm 0,2$  [29], 4-5 [16], 4-6 [30] выбросов в минуту в условиях нормы.

В.В. Митьков и соавт. [19] в качестве нормы описали частоту МПВ от 2 до 4 в минуту. По их данным минутный объем мочеточниковых выбросов в норме составляет 9,3 мл мочи. С учетом того, что в дневное время выделяется 75% мочи [31], суточный диурез, исходя из этих данных, должен составлять около 15 литров мочи, тогда как в норме выделяется 1-1,2 л (не более 2 л) мочи в сутки. Однако необходимо учесть, что всем пациентам за 20 минут до исследования проводилась пероральная водная нагрузка из расчета 10 мл/кг массы тела. Таким образом, были получены показатели работы почки не в нормальных физиологических условиях, а при водной нагрузке. Эти данные скорее следует расценивать как результаты функциональной пробы, проведенной у пациентов с нормальной функцией почек. В 91% случаев в группе нормы было зарегистрировано от 2 до 4 выбросов мочи из устьев мочеточника в минуту. Вместе с тем, при таком инвазивном вмешательстве, как цистоскопия по Гагману, наблюдается 2-3 МПВ за одну минуту [32]. Следует заметить, что катетеризация мочевого пузыря оказывает влияние на функцию почки. Так, имеются сообщения о том [33, 34], что после введения в мочевой пузырь катетера или цистоскопа происходит повышение диуреза. В эксперименте на животных была ус-

тановлена тесная рефлекторная связь между верхними мочевыми путями и мочевым пузырем [1]. Раздражение мочевого пузыря электрическими стимулами сопровождалось увеличением частоты сокращений мочеточника более чем в 1,5 раза. В то же время ультразвуковое исследование является неинвазивной процедурой.

В этой связи мы поставили перед собой задачу на основании собственных исследований **определить в норме количество выбросов мочи в минуту из устьев мочеточников при цистоскопии и провести последовательно определение количества выбросов мочи в минуту методом ЦДК, а затем при цистоскопии.**

Цистоскопия была выполнена 24 лицам, из них 10-ти последовательно выполняли ЦДК, а затем цистоскопию, ЦДК проведено 23 лицам [35]. Исследования выполнены на ультразвуковом аппарате Logiq 400-MD (США) с применением конвексного датчика с частотой 3,5 МГц. Для цистоскопии использовали смотровой цистоскоп с волоконным световодом ЦИС-ВС-1.

Цистоскопию проводили пациентам с нормальной эхографической картиной почек при отсутствии изменений в мочевом пузыре и предстательной железе у мужчин, вызывающих какие-либо нарушения уродинамики верхних мочевых путей. Исследования выполняли у больных с хроническим циститом в стадии ремиссии, с начальными проявлениями недержания мочи при напряжении, после ТУР мочевого пузыря по поводу папиллом, не ранее чем через год после операции и при отсутствии рецидива. Достоверных различий полученных данных между мужчинами и женщинами нами не обнаружено, в связи с чем они были объединены в единые группы. В соответствии с классификацией возрастных периодов выделены две возрастные группы обследованных: 36-60 лет, 61 год и старше. В первой группе обследовано 13 пациентов, во второй - 11. В первой группе количество выбросов мочи в минуту из правого устья мочеточника составило  $2,46 \pm 0,06$ , а из левого устья -  $2,02 \pm 0,05$ , в возрастной группе 61 год и старше -  $2,30 \pm 0,10$  и  $2,18 \pm 0,08$  соответственно. Достоверных различий между количеством выбросов из правого и левого устьев мочеточников внутри групп не обнаружено ( $p > 0,05$ ). Также не было достоверных различий полученных показателей и между возрастными группами.

У 10 человек последовательно проводилось определение количества выбросов мочи в минуту с помощью ЦДК мочеточниковых выбросов и цистоскопии. Перед ультразвуковым исследованием больные 3 часа воздерживались от мочеиспускания. При этом объем мочи в мочевом пузыре составлял 180-200 мл. ЦДК мочеточниковых выбросов проводили в течение 10 минут, после чего рассчитывали среднее количество выбросов в минуту. **При ЦДК мочеточниковых выбросов получено  $0,93 \pm 0,06$  выброса в минуту, при цистоскопии -  $2,3 \pm 0,08$  выброса в минуту.** Различия по критерию Стьюдента достоверно ( $p < 0,001$ ).

Для определения количественных показателей ЦДК мочеточниковых выбросов нормальной почки обследовано 23 человека без урологической патологии возрастом 25-60 лет. Достоверной разницы полученных показателей между мужчинами и женщинами обнаружено не было, что позволило объединить их в единую группу. Исследование проводили в течение 10 минут. **Количество выбросов мочи из устьев мочеточников в норме у взрослых при обычном водном режиме в сред-**

нем составило  $1,00 \pm 0,07$  в минуту (**от 0,4 до 1,7 в мин**) (табл. 5.1). Минутный объем выбросов в среднем составил  $1,48 \pm 0,12$  мл за минуту. Если произвести расчет суточного диуреза, то получаем 2,3 литра мочи, что хотя и имеет некоторую погрешность, но приближается к цифрам нормального диуреза. Таким образом, ЦДК мочеточниковых выбросов позволяет получить более объективные данные об их количестве и характере уродинамики в целом, чем цистоскопия, и имеет преимущества, являясь неинвазивным методом. Доказана тесная корреляция частоты МПВ и результатов нефросцинтиграфии [36]. Использование ЦДК, в отличие от цистоскопии, позволило установить, что **в преклонном возрасте частота МПВ достоверно снижается**. При исследовании 10 лиц возрастом 60-69 лет частота МПВ была  $0,66 \pm 0,06$  в мин, 10 лиц возрастом 70-79 лет -  $0,50 \pm 0,05$  в мин, достоверно ниже ( $p < 0,05$ ), чем в зрелом возрасте.

Применение водной нагрузки при работе на современных ультразвуковых аппаратах с ЦДК не является непереносимым условием для визуализации МПВ и может использоваться в качестве функциональной нагрузочной пробы с соблюдением условий стандартной пероральной водной нагрузки из расчета 10 мл/кг массы тела и началом исследования через 20 минут после приема жидкости.

**Индекс асимметрии частоты выбросов.** Морфологическая и функциональная симметрия является одним из основных принципов строения организма. В диагностике заболеваний парных органов имеет значение выяснение пределов физиологической асимметрии, определяющей уровень приспособительных реакций, за гранью которых находится патологическая асимметрия. Учитывая, что функциональные показатели являются весьма лабильными, количество МПВ из правого и левого мочеточников в норме могут существенно отличаться. Поэтому для диагностики заболеваний почек и мочеточников имеет значение выяснение пределов отличий, которые могут расцениваться как состояние нормы.

U. Patel и M.J. Kellet [28] наблюдали асимметрию 1-3 выброса в минуту. С.В. Капустин и С.И. Пиманов [22] отметили, что количество выбросов из правого и левого мочеточников одинаково, указав, что вариабельность выбросов из правого мочеточника 18%, из левого - 10%. А.Г. Дыбунов и соавт. [23] в 91% случаев наблюдали попеременные и в 9% одновременные выбросы из каждого мочеточника. В.В. Митьков и соавт. [19] считают, что асимметрия выбросов мочи в норме минимальна, при патологии, в частности при обструктивной уропатии, по различным показателям МПВ асимметрия в среднем составляет 0,62-1,79.

**Нами проведены исследования асимметрии мочеточничко-пузырных выбросов в норме у** различных категорий обследуемых [37]. Исследования были выполнены у 23 здоровых лиц мужского и женского пола возрастом 25-60 лет (из них 12 женщин), 12 женщин 19-38 лет в состоянии нормально протекающей беременности сроками 23-34 недели и 10 здоровых детей 9-14 лет. ЦДК и доплерометрию МПВ проводили с помощью ультразвукового аппарата Logiq 400-MD (США) конвексным датчиком с частотой 3,5 МГц. Определяли количество выбросов за 10 минут наблюдения и рассчитывали частоту выбросов в 1 мин. Помимо определения асимметрии частоты выбросов мы проанализировали и некоторые другие доплерометрические

показатели: время выброса (с), среднюю скорость (см/с) и минутный объем потока мочи (мл за 1 минуту). Поэтому сочли возможным привести их в этом разделе. В каждом случае определяли индекс асимметрии (ИА) по соотношению показателей правой стороны к левой, а также величину различия в процентах, принимая большее значение за 100%, после чего рассчитывали средние значения по каждому показателю.

Результаты асимметрии различных доплерометрических параметров, характеризующих уродинамику, представлены в табл. 5.1. Существенных отличий параметров между правым и левым мочеточниками не прослеживалось ( $p > 0,05$ ), асимметрия у детей была более выражена, чем у взрослых, и еще более возрастала у беременных женщин. Наибольшие количественные различия параметров наблюдались при определении объемных показателей потока мочи, по ним коэффициент вариации достигал 60%. Для сравнения приведем наши данные ИА при некоторых патологических состояниях. При почечной колике ИА по частоте, времени и средней скорости МПВ составлял 0,65; 0,62; 0,77, при пиелонефрите беременных - соответственно 0,40; 0,60; 0,46. Отличие относительно параметров контралатеральных мочеточников достигало 50-250%. В норме ИА у здоровых взрослых людей и детей колебался в значительно меньших пределах (0,87-1,08), различие индивидуальных параметров в среднем не превышало 35%. У беременных женщин с нормально протекающей беременностью ИА колебался от 0,69 до 1,10, а различие параметров правого и левого мочеточников возрастало до 30-47%, выбросы мочи из правого мочеточника были менее эффективны. У беременных женщин по отношению к контрольной группе женщин наблюдалось достоверное снижение количества выбросов в минуту и времени выброса ( $p < 0,05$ ).

Приведенные данные возможных колебаний асимметрии МПВ в норме необходимо учитывать при диагностике патологических состояний почек и верхних мочевых путей.

**Соотношение времени систолы и диастолы выбросов.** Мы не вполне согласны с терминами «систола» и «диастола» [22], несмотря на их краткость, и считаем более уместным определение: продолжительность МПВ и интервал между ними. Соотношение времени систолы и диастолы выбросов мочи при нормальном диурезе 0,1:0,3 [22]. При водной нагрузке интервал между выбросами варьирует в широких пределах 5-42 с, а время выброса составляет 4-6 с [23], по другим данным - 2-150 с и 15 с соответственно [16]. Более точно продолжительность выбросов и интервал между ними оценивается не по визуальной регистрации выбросов при ЦДК, а при обработке доплерограмм.

**Диаметр ламинарной части потока мочи** определяют максимально близко к устью мочеточника (рис. 5.1б). Сам по себе этот показатель не имеет особого информационного значения, однако учитывается при расчете объемного потока, минутного объема выброса и объема одного выброса мочи. Он составляет 2-4 мм [19]. По нашим данным диаметр ламинарного потока жидкости, регистрируемый методом ЦДК, в среднем составил  $2,3 \pm 0,1$  мм (от 2 до 3 мм).

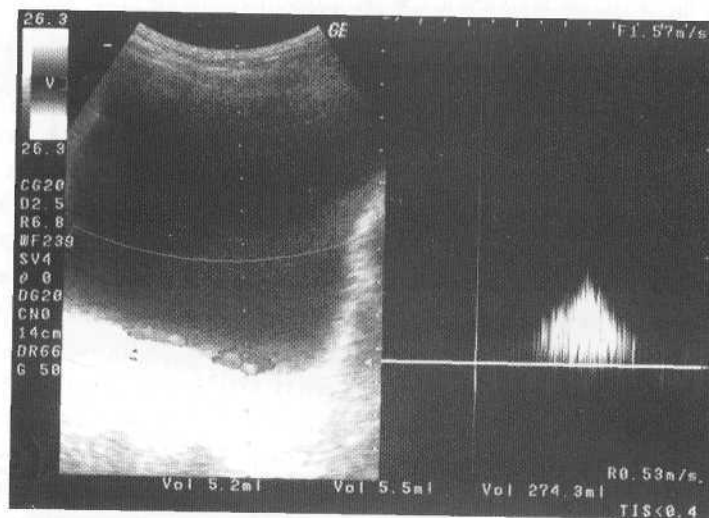
Следующим этапом является **расшифровка доплерограмм МПВ**. К качественным и полуколичественным показателям, относятся **форма спектральной кривой**, наличие, степень выраженности и количество пиков. Форма спектральной

Таблица 5.1

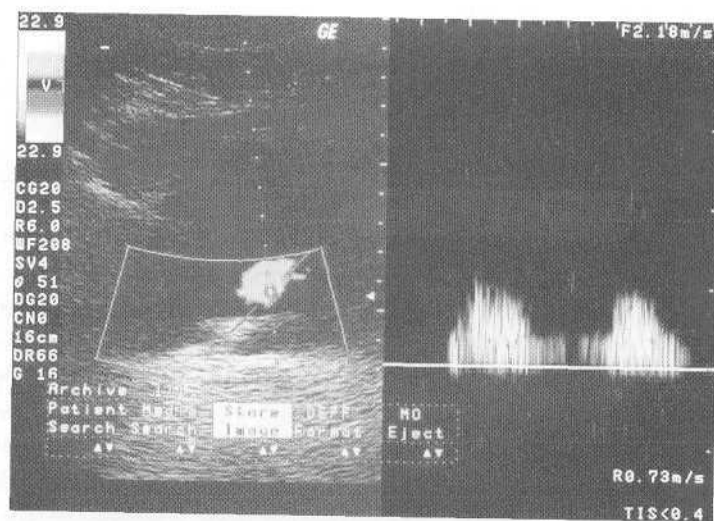
Асимметрия параметров ультразвукового исследования выбросов мочи из мочеточников в мочевой пузырь у здоровых людей

Параметры УЗ исследования выбросов мочи	Взрослые (25-60 лет)	Дети (9-14 лет)	Женщины (25-48 лет)	Беременные (19-38 лет, 23-34 недели беременности)
Количество выбросов в минуту				
справа	1,00±0,07	0,80±0,07	0,94±0,08	0,55±0,11
слева	1,00±0,08	0,86±0,08	0,91±0,08	0,66±0,10
ИА	1,04±0,06	0,87±0,09	1,08±0,08	0,88±0,09
Различие в %	22,7±4,3	23,5±4,7	22,4±6,8	35,2±6,8
Время выброса (с)				
справа	2,77±0,21	2,52±0,29	2,91±0,26	1,99±0,15
слева	2,75±0,14	2,42±0,25	2,87±0,20	2,19±0,13
ИА	1,00±0,04	1,07±0,11	1,02±0,05	0,69±0,12
Различие в %	18,3±2,8	31,1±7,6	13,8±2,7	30,5±5,3
Средняя скорость выброса (см/с)				
справа	17,78±1,03	20,70±2,19	17,08±1,55	18,83±2,06
слева	17,61±0,74	20,00±2,05	16,8±3,02	17,58±1,67
ИА	1,01±0,04	1,06±0,07	1,00±0,06	1,10±0,08
Различие в %	20,48±10,4	18,8±4,4	20,0±3,02	33,0±7,1
Минутный объем выбросов (мл)				
справа	1,55±0,20	0,73±0,08	1,53±0,29	0,82±0,13
слева	1,42±0,14	0,81±0,13	1,27±0,59	0,98±0,16
ИА	0,98±0,14	0,89±0,08	1,07±0,12	0,96±0,15
Различие в %	31,15±6,9	34,2±8,0	31,1±8,8	47,0±9,5

доплеровской кривой зависит от количества выбрасываемой мочи и двигательной активности мочеточника. Как в норме при различных функциональных состояниях, так и при патологии могут наблюдаться одnogорбые и многогорбые кривые - до 4-х горбов (рис. 5.7, 5.8, 5.9). Резко остроконечные пики с большим ускорением и кратким временем выброса регистрируются при перерастяжении мочевого пузыря. При спастическом сокращении его стенки пик имеет вид «частокола». При наполнении мочевого пузыря меньше 100 мл кривая имеет сглаженный низкоамплитудный вид. При резком усилении диуреза, когда моча выделяется постоянно, не в виде отдельных выбросов, а почти непрерывным потоком малой интенсивности, доплерограмма напоминает спектр, регистрируемый в венозных сосудах, она представлена монофазной низкоамплитудной кривой с мало изменяющимися скоростными характеристиками и названа «венозным спектром» (рис. 5.10, 5.11) [19]. В условиях повышенного диуреза при пероральной водной нагрузке «венозный спектр» наблюдали у взрослых в 4% случаев [19].



**Рис. 5.7.** ЦДК. Одновременные выбросы мочи из обоих мочеточников. ИД МПВ из правого мочеточника. Одногорбая кривая.  $V_{max}$  0,42 м/с.



**Рис. 5.8.** ИД МПВ из левого (контралатерального) мочеточника при почечной колике справа, камень в интрамуральном отделе правого мочеточника. Двугорбая кривая,  $V_{max}$  0,52 м/с.

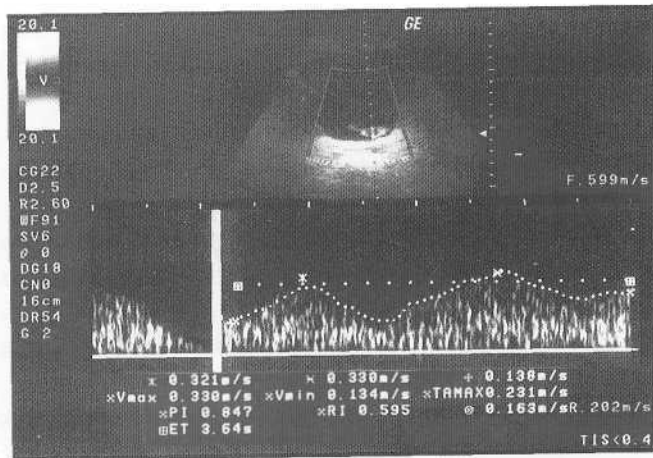


Рис. 5.9. ИД МПВ из левого (контралатерального) мочеточника при гидронефрозе справа II стадии. Многогорбая кривая.  $V_{max}$  0,32-0,33 м/с.

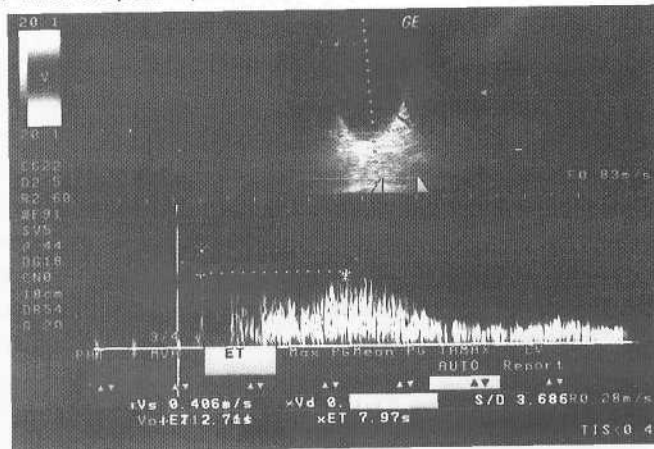


Рис. 5.10. ИД МПВ после приема фуросемида. Пологая одногорбая кривая, переходящая в «венозный спектр».  $V_{max}$  0,41 м/с.

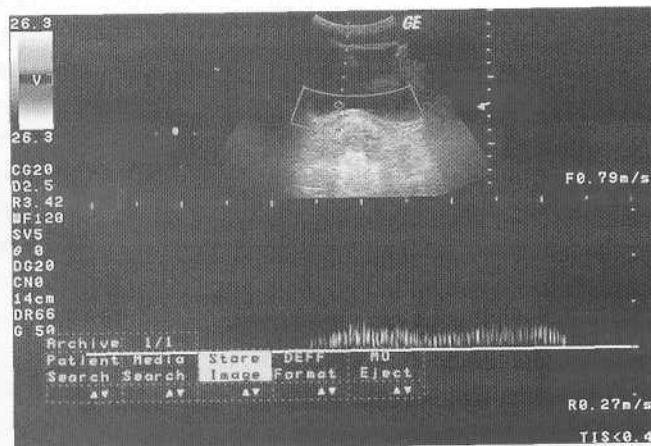


Рис. 5.11. ИД МПВ при камне в тазовом отделе мочеточника. «Венозный спектр».

При исследовании детей в условиях водной нагрузки в 54% случаев наблюдали трехволновые спектральные кривые, в 21% – двухволновые, в 25% – одноволновые [23].

М.И. Пыков и соавт. [24], проводя обследование 80 детей возрастом от 7 до 15 лет, у 83% детей наблюдали двухволновые спектральные кривые, у 10% – одноволновые, у 5% – трехволновые, у 2% – многоволновые. Продолжительность выбросов удлинялась с увеличением количества волн. Одноволновой тип кривой встречался преимущественно у детей старшего возраста от 13 до 15 лет. Отличия показателей в зависимости от пола не было.

При нормальном дневном диурезе в норме, как у взрослых, так и у детей 9-14 лет, мы наблюдали в основном однокорбые кривые.

**Количественные показатели доплерометрии мочеточнико-пузырных выбросов**, имеющие диагностическое значение, следующие:

- максимальная скорость выброса –  $V_{max}$  ( $V_{max}$ ) (см/с);
- средняя скорость выброса –  $V_{mean}$  ( $V_{cp}$ ) (см/с);
- ускорение потока –  $A$  (см/с<sup>2</sup>);
- время ускорения потока –  $AT$  (с);
- время (продолжительность) выброса –  $T$  (с), ( $D - jet\ duration$ );
- объемный поток –  $V_{vol}$  ( $FV, V$ ) (мл/мин);
- минутный объем –  $Q$  ( $V_{мин}$ ) (мл);
- объем одного выброса –  $V_j$  ( $V_{jet}, V_b$ ) (мл);
- индекс мочеточникового выброса –  $UJI$  (ureteric jet index).

Для определения этих параметров, за исключением четырех последних, производится расчет показателей, исходя из программы, предназначенной для доплерографии кровотока.

Объемные показатели рассчитывают по следующим формулам.

**Объемный поток:**

$$V_{vol} = k \times \pi D^2/4 \times V_{mean}, \quad (5.1)$$

где  $k$  – эмпирический коэффициент, приблизительно равный 0,5 (разъяснения см. ниже),  $D$  – диаметр ламинарной части потока максимально близко к устью мочеточника в см,  $V_{mean}$  – средняя скорость выброса в см/с. Результат получаем в см<sup>3</sup>/с, то есть мл/с. Чтобы перевести полученное значение в мл/мин, следует его умножить на 60 с. Не на всех аппаратах эти измерения легко сделать, так как автоматически рассчитывается  $TAMx$ , а не  $TAV$  ( $V_{mean}$ ). В этих случаях для определения  $TAV$ , с известным допущением, можно воспользоваться методом для определения объемного кровотока (см. гл.2).

**Объем одного выброса (в мл):**

$$V_j = V_{vol} \times T, \quad (5.2)$$

где  $V_{vol}$  – объемный поток в мл/с,  $T$  – время выброса в с.

**Минутный объем** (в мл):

$$Q = V_j \times N \quad (5.3)$$

или

$$Q = k\pi D^2/4 \times V_{\text{mean}} \times T \times N, \quad (5.4)$$

где  $k$  – эмпирический коэффициент,  $D$  – диаметр ламинарной части потока максимально близко к устью мочеточника в см,  $V_{\text{mean}}$  – средняя скорость выброса в см/с,  $T$  – время выброса в с,  $N$  – количество выбросов в минуту.

**Индекс мочеточникового выброса:**

$$UJI = V_{\text{mean}} \times T \times N, \quad (5.5)$$

где  $V_{\text{mean}}$  – средняя скорость выброса,  $T$  – время (продолжительность) выброса в с,  $N$  – количество выбросов в минуту или в авторском варианте формулы [38]:

$$UJI = V_{\text{mean}} \times D \times F, \quad (5.6)$$

где  $V_{\text{mean}}$  – средняя скорость выброса,  $D$  – время выброса,  $F$  (jet frequency) – частота выбросов. Авторы считают, что имеется тесная корреляция этого индекса с уровнем клубочковой фильтрации, определяемой радионуклидным методом.

**Нормативные показатели, полученные при доплерометрии мочеточниковых выбросов.** Скоростные показатели выбросов в большей мере, чем другие показатели, характеризуют силу мочеточникового выброса. **Максимальная скорость выбросов** в норме у взрослых по данным различных авторов составляет без водной нагрузки:  $31,8 \pm 15,3$  см/с [13], 10-40 см/с (в среднем 20 см/с) [22], по нашим данным у лиц 25-60 лет  $30,0 \pm 1,0$  см/с (от 12 до 60 см/с,  $n=60$ ), у лиц 71-80 лет  $25,20 \pm 3,73$  см/с, ( $n=10$ ); при водной нагрузке: 30-80 см/с (в среднем 50 см/с) [22],  $34,9 \pm 1,03$  см/с [19], 20-30 см/с [30]. У детей 9-14 лет по нашим данным при обычном диурезе максимальная скорость выбросов равна  $32,5 \pm 2,1$  см/с (от 21 до 53 см/с), у детей 4-16 лет в условиях повышенного диуреза (стандартная водная нагрузка) при одноволновом типе кривой –  $35 \pm 3$  см/с, при двухволновом –  $33 \pm 4$  см/с, при трехволновом –  $40 \pm 4$  см/с [23], у детей 1-3 лет –  $18,20 \pm 0,03$  см/с, 6-12 месяцев –  $17,50 \pm 0,03$  см/с, 1-6 месяцев –  $13,71 \pm 0,02$  см/с, от 7 дней до 1 месяца –  $6,12 \pm 0,03$  см/с [25].

**Средняя скорость выбросов** при обычном дневном диурезе составляет:  $20,0 \pm 10,2$  см/с [13], по нашим данным у лиц 25-60 лет  $20,0 \pm 0,7$  см/с (от 8 до 35 см/с,  $n=60$ ), у лиц 71-80 лет  $18,20 \pm 3,12$  см/с (от 1,5 до 29 см/с,  $n=10$ ), у детей 9-14 лет  $20,3 \pm 2,1$  см/с (от 9 до 33 см/с,  $n=10$ ). По данным различных авторов при стандартной водной нагрузке средняя скорость выбросов у детей равна: 20-30 см/с [16],  $20,8 \pm 0,51$  см/с [19], у детей 2-17 лет 31,6 см/с (от 10 до 80 см/с) [9], у детей от 4-16 лет с различным типом кривой от  $18 \pm 1$  см/с до  $24 \pm 3$  см/с [23]. По другим данным при дифференцированном обследовании 80 детей в зависимости от возраста в условиях водной нагрузки в возрастной группе 7-10 лет средняя скорость выбросов справа

была  $23 \pm 2$  см/с, слева –  $24 \pm 2$  см/с, в группе детей 11-13 лет – соответственно  $41 \pm 3$  см/с и  $38 \pm 3$  см/с, 14-15 лет –  $50 \pm 3$  см/с и  $53 \pm 3$  см/с [24]. Отмечалась тенденция к повышению скорости потока мочи с увеличением возраста.

**Ускорение потока** у взрослых без водной нагрузки по нашим данным составляет  $24,0 \pm 5,6$  см/с<sup>2</sup>, при водной нагрузке [19] –  $36,69 \pm 1,91$  см/с<sup>2</sup>.

**Время ускорения потока**, которое также характеризует силу выброса, по нашим данным у взрослых без водной нагрузки составляет  $1,39 \pm 0,06$  с ( $n=60$ ), с водной нагрузкой по данным различных авторов у взрослых –  $1,1 \pm 0,04$  с [19], у детей 2-17 лет –  $1,2-1,5$  с [9], у детей 4-16 лет с различным типом кривой –  $2,08 \pm 1,17$  с [23].

**Время выброса**, которое в большей мере, чем предыдущие скоростные и временные показатели, зависит не только от силы сокращения мочеоточника, но и от величины порции мочи, по различным данным колеблется в весьма широких пределах. По результатам наших исследований при нормальном диурезе у лиц 25-60 лет оно составляет  $2,94 \pm 0,13$  с (от 1,2 до 4,6 с;  $n=60$ ), у лиц 71-80 лет –  $2,34 \pm 0,31$  с ( $n=10$ ), у детей 9-14 лет –  $2,47 \pm 0,18$  с (от 1,0 до 4,5 с), при стандартной водной нагрузке по данным различных авторов у взрослых –  $5,17 \pm 1,12$  с [19], 6-10 с [29], 15 с [16], у детей 4-16 лет при одно-, двух- и трехволновом типах спектральной кривой – соответственно  $4,69 \pm 0,40$  с  $4,69 \pm 0,40$  с,  $6,05 \pm 0,30$  с [23], по другим данным у детей 7-15 лет аналогичные показатели несколько отличались –  $2,4 \pm 0,3$  с,  $3,3 \pm 0,1$  с,  $5,1 \pm 0,2$  с [24], у детей 2-17 лет –  $0,6-7,5$  с [9]. S.J. Jesquier и соавт. [9] обратили внимание на зависимость этого параметра от количества выпитой воды, так как не все дети соглашались выпить количество воды, соответствующее стандартной водной нагрузке. Они приводят пример длительности МПВ у одного и того же ребенка при исследовании в утреннее время натощак –  $1,1-1,5$  с и в дневное время после приема воды – 5,5 с.

**Объемный поток** без водной нагрузки по нашим наблюдениям составляет в среднем около  $28,2 \pm 0,7$  мл/мин, при водной нагрузке он равен  $102 \pm 3,76$  мл/мин [19].

**Минутный объем** в условиях нормального диуреза составляет 0,3-1,0 мл, при водной нагрузке – 3-4 мл [22]. Наши данные, полученные при обычном дневном диурезе, приведены в таблице 1, у взрослых минутный объем МПВ в среднем составляет  $1,48 \pm 0,12$  мл (от 0,31 до 3,23 мл), у детей 9-12 лет –  $0,77 \pm 0,08$  мл (от 0,28 мл до 1,42 мл).

**Объем одного выброса** – при количестве выбросов около 1 в минуту практически совпадает с минутным объемом. Из полученных нами данных у взрослых при обычном дневном диурезе он в среднем равен  $1,49 \pm 0,09$  мл (от 0,52 мл до 2,89 мл), у детей 9-12 лет – 0,65 мл (от 0,20 мл до 1,25 мл).

**Индекс мочеточникового выброса** по нашим данным в норме составил  $0,58 \pm 0,04$  ( $n=60$ ).

Данные показатели, характеризующие уродинамику, весьма лабильны (табл. 5.1) и в некоторой мере зависят от многих факторов, таких как питьевой режим, время суток, время года, температура воздуха, состояние пациента, которое может зависеть от погодных условий, волнения, испытываемого пациентом во время исследования аппаратом, и даже настроения на момент исследования. Тем не менее, их

значения при патологических состояниях существенно отличаются от нормы и важны для оценки отдельной функции почек. Учитывая, что следующие друг за другом МПВ могут отличаться между собой, необходимо вычислять средние значения нескольких измерений или, по крайней мере, для доплерографии выбирать наиболее типичный выброс мочи из наблюдаемой серии выбросов при подсчете их частоты.

Хотелось бы еще раз сделать акцент на том, что применение водной нагрузки перед обследованием пациентов, без которого невозможно было провести исследование во времена работы в серозкальном режиме, вовсе не является обязательным при ЦДК. Т. Matsuda и М. Saitoh [13] справедливо указали, что выбросы мочи при ЦДК ясно визуализируются в обычных условиях в 92% случаев (n=50), то есть, за редким исключением, для исследования и получения достоверной информации нет необходимости применять дополнительную водную нагрузку.

Итак, на основании проведенного выше анализа данных, **характеристики мочеточничко-пузырных выбросов в норме** таковы:

- N  $1,00 \pm 0,07$  в мин
- Vmax  $30,0 \pm 1,0$  см/с
- Vmean  $20,0 \pm 2,2$  см/с
- A  $24,0 \pm 5,6$  см/с<sup>2</sup>
- AT  $1,39 \pm 0,06$  с
- T  $2,94 \pm 0,13$  с
- Q  $0,3-3,2$  мл
- UJI  $0,58 \pm 0,04$

Расчет «индекса резистентности» МПВ, используемый некоторыми авторами [25], мы не считаем корректным, так как измерение минимальной скорости потока мочи «правее максимального пика на пологом участке минимальных скоростей» является крайне неточным и неопределенным, поскольку спектрограмма МПВ заканчивается изолинией.

Вопрос, который заслуживает того, чтобы на нем особо остановиться, – это **экспериментальное обоснование расчета объемных показателей мочеточничко-пузырных выбросов**. В формулах расчета этих показателей присутствует параметр, не поддающийся точному измерению – это диаметр ламинарной части потока мочи. Чем ближе к устью мочеточника удастся зарегистрировать параметры выбросов при доплерографии, выставив там контрольный объем, тем точнее результат. В этом же месте производят измерение диаметра ламинарной части МПВ. Поскольку идеальный вариант регистрации диаметра потока мочи, его скоростных и временных характеристик на уровне открытия устья невозможен, каждое измерение имеет погрешность. Для оценки средней величины погрешности экспериментальным путем был выведен коэффициент k (см. формулы 5.1 и 5.4).

В.В. Митьковым и соавт. [19] был предложен **эмпирический коэффициент для формулы расчета минутного объема выбросов мочи из мочеточника, равный 0,5**. На наш взгляд, формулы расчета объемного потока мочи и объема одного выброса тоже должны учитывать коэффициент погрешности, так как включают тот же показатель площади сечения потока мочи, которая рассчитывается,

исходя из размеров диаметра ламинарной его части. Коэффициент был получен на основании моделирования условий выделения мочи из мочеточников в мочевого пузырь и сопоставления реального объема жидкости и объема, вычисленного с помощью ЦДК выбросов жидкости и их доплерографии. Модель мочевого пузыря представляла собой открытую каучуковую камеру в виде чаши с приводящими эластичными трубками различного диаметра, имитирующими мочеточники, через которые с помощью шприца впрыскивали жидкость.

Однако такой способ моделирования не отвечает реальным условиям осуществления МПВ. Камера недостаточно эластична, давление в ней равно атмосферному, поскольку она открыта сверху. Тогда как давление в мочевом пузыре в состоянии покоя равно 15-20 см вод. ст., во время мочеиспускания у женщин –30-50 см вод. ст., у мужчин - 60-90 см вод. ст. [39]. Трубки, через которые впрыскивалась жидкость, не имели замыкательного механизма, присущего внутривенной части мочеточника: косое положение, ход в подслизистом слое, особая форма устья, соотношение длины интрамурального отдела мочеточника и его диаметра. Датчик для ультразвукового исследования соприкасался с поверхностью жидкости, находящейся в камере-чаше, положение его по отношению к выбросам жидкости как объекту сканирования также не соответствовало реальным условиям.

Для того чтобы приблизить условия моделирования к реальному процессу осуществления МПВ **с целью уточнения эмпирического коэффициента, нами была предложена модель на основе натурального анатомического препарата мочевого пузыря с тазовыми отделами мочеточников и начальным отделом мочеиспускательного канала** при условии первоначального спавшегося состояния мочевого пузыря с небольшим количеством мочи [21]. Перед исследованием анатомический препарат тщательно отмывали через мочеиспускательный канал, а затем заполняли физиологическим раствором до объема 150-300 мл. С помощью системы, включающей манометр и датчик звукового контроля, срабатывающий при превышении заданного уровня давления, осуществляли контроль давления в мочевом пузыре. При необходимости избыток жидкости (физиологического раствора) в мочевом пузыре удаляли через катетер, находящийся в мочеиспускательном канале, снимая наложенный на него зажим. Впрыскивание контрольных объемов физраствора через мочеточник осуществляли шприцем через эластичную канюлю, по диаметру соответствующую внутреннему диаметру мочеточника, введенную в его надпузырную часть до начала интрамурального отдела, фиксированную лигатурой на мочеточнике и соединенную с манометром. При введении шприцем физраствора в мочеточник следили за тем, чтобы давление в нем было близким к реальному во время сокращения мочеточника - 70-80 см вод. ст. (для сравнения - в состоянии покоя давление в мочеточнике в среднем составляет 10 см вод. ст.) [39]. Датчик, заключенный в латексную оболочку, смазанную гелем, располагали непосредственно на мочевом пузыре, уложив его и мочеточники в правильное анатомическое положение, соответствующее положению пациента лежа на спине. При осуществлении сканирования датчик перемещали по передне-верхней поверхности мочевого пузыря. Исследования были проведены на 10 анатомических препаратах мочевого пузыря

(20 мочеточников), взятых в день смерти мужчин возрастом 45-60 лет, погибших от травм и не имеющих заболеваний почек и мочевых путей [21]. Регистрацию выбросов жидкости осуществляли с помощью аппарата Logiq 400-MD конвексным датчиком 3,5 МГц методом ЦДК и доплерометрии. Как показали исследования, необходимости в различии концентрации солевого раствора, находящегося в мочевом пузыре и впрыскиваемого через мочеточники, для регистрации выбросов не было. Проведено 400 исследований дозированного введения физиологического раствора через мочеточники в мочевой пузырь. Вводили 1; 1,5; 2; 3; 4 мл физиологического раствора. В каждом мочеточнике введение каждого дозированного объема жидкости повторяли 5 раз. Форма цветового изображения выбросов жидкости из мочеточников в мочевой пузырь и спектральные кривые были получены такими, как у пациентов в клинических условиях. Определяли среднее значение расчетных объемов жидкости и сравнивали их с реально введенными. Объем одного выброса по данным ЦДК и доплерограмм определяли по формуле 5.2 без учета эмпирического коэффициента, коэффициент рассчитывали для каждого впрыскивания жидкости, исходя из соотношения реального и расчетного объемов вводимой жидкости.

О том, что условия моделирования были близки к истинному протеканию процесса мочеыведения, свидетельствовали средние параметры выбросов: диаметр ламинарной части потока вблизи устья мочеточника равнялся  $2,9 \pm 0,1$  мм, время выбросов -  $2,68 \pm 0,11$  с, средняя скорость потока -  $22,3 \pm 1,8$  см/с. В экспериментах отмечено некоторое нарастание скорости и продолжительности выбросов по мере увеличения объема. Это было связано с необходимостью улучшения визуализации выбросов.

Были получены следующие результаты. Расчетные величины объема превышали истинные. Среднее значение эмпирического коэффициента для дозированных объемов вводимой жидкости оказалось зависимым от ее объема. Чем меньше был объем вводимой жидкости, тем больше была погрешность. Было установлено, что для дозированного объема 1 мл, соответствующего условиям нормального дневного диуреза в спокойном состоянии пациента, коэффициент был равен  $0,548 \pm 0,031$  (~0,5), при условии дозированного объема 1,5 мл, соответствующего более активному нормальному диурезу -  $0,654 \pm 0,035$ , в среднем для этих двух дозированных объемов эмпирический коэффициент оказался равным  $0,601 \pm 0,026$ . Для условий форсированного диуреза, соответствующего водной нагрузке (2, 3 и 4 мл на один выброс), эмпирический коэффициент в среднем равнялся  $0,746 \pm 0,014$  (~0,7). Если подходить более дифференцированно к условиям форсированного диуреза, то при объеме выбросов 2 мл коэффициент был равен  $0,687 \pm 0,022$ , 3 мл -  $0,760 \pm 0,023$ , 4 мл -  $0,786 \pm 0,024$ .

На основании проведенных исследований мы пришли к следующему заключению. Предложенный метод моделирования МПВ вполне адекватен и может использоваться для отработки различных методических моментов их ультразвуковой регистрации. **При доплерометрии МПВ в условиях обычного нормального диуреза без водной нагрузки и в спокойном состоянии пациента в формулах расчета объемных показателей можно использовать коэффициент 0,5, при повышенном диурезе и водной нагрузке - 0,7.** Уточним, что эти коэффициенты применимы в том случае, когда среднюю скорость потока мочи определяют

автоматически по методу расчета ТАМх. Избежать погрешности, связанной, главным образом, с определением площади сечения потока мочи, представляется весьма сложным, так как искажение меняется в зависимости от уровня диуреза, который и определяется объемными показателями. Поэтому резонным является предложение использовать индекс мочеточникового выброса (UJ), представляющий собой линейную величину, не имеющую физического обоснования, однако дающую представление об уровне уродинамики, избегая погрешностей, связанных с определением площади сечения потока мочи в месте выхода из мочеточника (формула 5,6) [38].

### **Допплерометрия мочеточниково-пузырных выбросов при нормально протекающей беременности**

Особый интерес представляет исследование МПВ методом ЦДК у беременных женщин, так как в силу неинвазивности и безвредности ультразвуковое исследование в большинстве случаев является единственно возможным и решающим в диагностике заболеваний почек и верхних мочевых путей, в частности обструктивных уропатий, у этой категории пациентов. Однако известные данные ЦДК мочеточниковых выбросов при нормально протекающей беременности весьма разнятся.

Т. Asrat и соавт. [40] проводили исследование 125 беременных женщин со сроком гестации 13,4-37,7 недель (II-III триместры) без какой-либо патологии мочевой системы в анамнезе. Исследование начинали через 2 часа после приема около 1 л воды. Частоту МПВ определяли, проводя наблюдение в течение 5 минут от момента регистрации 1-го выброса. У беременных женщин с отсутствием визуализации ЧЛС и с небольшой ее дилатацией (диаметр лоханки 6-10 мм) частота выбросов мочи в среднем была 2,94 в минуту справа и 3,32 - слева, с умеренной дилатацией (диаметр лоханки 11-15 мм) - 3,10 справа и 4,22 слева. У 4-х женщин выбросы мочи зарегистрировать не удалось. Авторы пытались ответить на вопрос, является ли дилатация ЧЛС физиологической или она является следствием нефролитиаза. Был сделан вывод, что появление физиологических уродинамических изменений, связанных с изменением гормонального фона у беременных, не отражается на частоте и симметричности выбросов. У пациенток с расширением почечной лоханки не было выявлено достоверного изменения числа МПВ. Указанные изменения сочли физиологическими, связанными с повышением концентрации прогестерона, что приводит к снижению тонуса гладкой мускулатуры мочевых путей и способствует дилатации лоханки, а также с увеличением и декстрапозицией тела матки. Соотношение дилатации ЧЛС справа и слева составило 85% и 15% соответственно на протяжении всей беременности. В.Л. Burke и Т.Л. Washowich [41] во II и III триместрах нормально протекающей беременности у 26 женщин в течение 5 минут наблюдали частоту выбросов 5,5 в минуту с асимметрией 42%, у 4-х женщин выбросы с одной стороны не регистрировались. В контрольной группе, состоящей из 3-х небеременных женщин и 3-х мужчин, частота выбросов мочи была 7,6 в минуту, асимметрия - 11%. Отличия между беременными женщинами и контрольной группой были достоверными.

Результаты наших исследований, проводившихся без водной нагрузки, представлены в табл. 5.1. МПВ исследованы у 12 женщин 19-38 лет с нормально протекаю-

шей беременностью сроком 23-34 недели (II-III триместры) и, для сравнения, у 12 здоровых небеременных женщин 25-48 лет. Частоту МПВ определяли, учитывая выбросы в течение 10 минут наблюдения, она колебалась от 0,1 до 1,3 выбросов в минуту. В 71% случаев частота выбросов была меньше 0,7 в минуту, в 54% случаев – меньше 0,5 в минуту. В среднем справа частота выбросов была меньше, чем слева. Максимальная скорость потока колебалась в пределах 17-42 см/с и в среднем была почти одинаковой справа ( $29,4 \pm 2,7$  см/с) и слева ( $28,7 \pm 2,3$  см/с), также, как и средняя скорость ( $18,8 \pm 2,1$  см/с и  $17,6 \pm 1,7$  см/с соответственно, с колебаниями 6-28 см/с). Несмотря на выраженные колебания значений скорости потока мочи, в среднем она существенно не отличалась от таковой у небеременных женщин. Однако время выбросов у беременных женщин было значительно меньше, чем у небеременных:  $1,99 \pm 0,15$  с справа и  $2,19 \pm 0,13$  с слева. Минутный объем выбросов также был снижен:  $0,82 \pm 0,13$  мл справа и  $0,98 \pm 0,16$  мл слева. Различия доплерометрических показателей между правым и левым мочеточником достигало 30-47%, тогда как у небеременных женщин оно составляло 14-31%.

Таким образом, у женщин во II-III триместрах беременности происходит уменьшение тонуса и двигательной активности верхних мочевых путей. Снижение эффективности мочевыведения более выражено в правом мочеточнике. Имеющиеся данные о нормативных показателях мочеточничко-пузырных выбросов у беременных женщин необходимо учитывать при диагностике уролитиаза, гестационного пиелонефрита и других уропатий, протекающих с сопутствующей дилатацией верхних мочевых путей.

## Литература

1. Квятковская Т.А. Клинико-экспериментальное обоснование патогенетического лечения нарушений уродинамики верхних мочевых путей: Автореф. дисс. ... докт. мед. наук. - К., 1990. - 29 с.
2. Murnaghan G.F. Electro-ureterography: an experimental study // Brit. J. Urology. - 1961 - V. 33, N 3. - P. 251-260.
3. Dubbins P., Kurtz A., Darbi J., Goldberg B. Ureteric jet effect: the echogenic appearance of urine entering the bladder // Radiology. - 1981. - V. 140. - P. 513-515.
4. Elejalde B.R., Mercedes de Elejalde M. Ureteral ejaculation of urine visualized by ultrasound // J. Clin. Ultrasound. - 1983. - V. 142. - P. 475-476.
5. Kremer H., Dobrinski W., Mikyska M., Baumgartner M., Zollner N. Ultrasonik in vivo and in vitro studies on the nature of the ureteral jet phenomenon. - Radiology. - 1982. - V. 142. - P. 175-177.
6. Prise C.I., Adler R.S., Rubin J.M. Ultrasound detection of differences in density: explanation of the ureteric jet phenomenon and implications for ultrasound applications. Invest. Radiology. - 1989. - V. 24. - P. 876-883.
7. Burge H.G., Middleton W.D., McGlennan B.L., Hildebolt G.F. Ureteral jets in healthy subjects and in patients with unilateral ureteral calculi: comparison with color Doppler ultrasound // Radiology. - 1991. - V. 180. - P. 437-442.

8. Lang F.C., Jeffrey R.B., Wing V.W. Ultrasound versus excretory urography in evaluating acute flank pain // *Radiology*. - 1984. - V. 152. - P. 147-150.
9. Jecquier S.J., Harriet P., Lafortune M. Ureterovesical jets in infant and children: duplex and Doppler US studies. - *Radiology*. - 1990. - V. 175. - P. 349-353.
10. Cox I.H., Erickson S.J., Foley W.D., Dewire D.M. Ureteric jets: evaluation of normal flow dynamics with color Doppler sonography // *Amer. J. Roentg.* - 1992. - V. 158. - P. 1051-1055.
11. Baker S.M., Middleton W.D. Color Doppler sonography of ureteral jets in normal volunteers: importance of the relative specific gravity of urine in the ureter and bladder // *Amer. J. Roentgenology*. - 1992. - V. 159. - P. 773-775.
12. Weston M.J., Dubbins P.A. The diagnosis of obstruction: color Doppler ultrasonography of renal blood flow and ureteric jets // *Current Opinion in Urology*. - 1994. - N4. - P. 69-74.
13. Matsuda T., Saitoh M. Detection of the urine jet phenomenon using Doppler color flow mapping // *Intern. J. Urology*. - 1995. - V. 2, N 4. - P. 232-234.
14. Deyoe L.A., Cronan J.J., Breslaw M.S. New techniques of ultrasound and color Doppler in the prospective evaluation of acute renal obstruction: do they replace the intravenous urogram? // *Abdominal Imaging*. - 1995. - V. 20, N 1. - P. 58-63.
15. Taylor K.J.W., Burrs P.N., Wells P.N.T. *Clinical Applications of Doppler Ultrasound*. - N.Y.: Raven Press, 1995. - P. 329-330.
16. Catalano O., Sena G., Nunziata A. Color Doppler in evaluation of ureteral jet at the patients with urinary colic // *Radiolog. Medica*. - 1998. - V. 95, N 6. - P. 614-617.
17. Lang F., Benson C., Disalvo D., Brown D., Frates M., Longhlin K. Distal ureteral calculi: detection with vaginal US // *Radiology*. - 1994. - V. 192. - P. 545-548.
18. Timor-Tritsch I.E., Rubinstein N., Monteagudo A., Lemer J.P., Murphy K.E. Transvaginal color Doppler sonography of the ureteral jets: a method to detect ureteral patency // *Obstetrician Gynecology*, 1997. - V. 89. - P. 113-117.
19. Митьков В.В., Хитрова А.Н., Насникова И.Ю., Герасимова Н.П., Наумович Е.Г. Цветовое картирование и импульсная доплерография в диагностике уретеролитиаза и сопутствующих нарушений уродинамики // *Ультразвуковая диагностика*. - 1998. - № 1. - С. 63-74.
20. Квятковський С.А., Хархота В.Б., Куцяк Т.Л., Квятковська Т.О. Комплексне дослідження ниркової гемодинаміки і уродинаміки у хворих на ниркову кольку за даними ультразвукової доплерометрії // *Урологія*. - 1999. - № 4. - С. 45-50.
21. Квятковська Т.О., Куцяк Т.Л., Квятковський С.А., Квятковський О.Є. Спосіб моделювання викидів сечі із сечоводів у сечовий Міхур. Деклараційний патент на винахід № 55924 А - Бюл. № 2, 17.02.03.
22. Капустин С.В., Пиманов С.И. Ультразвуковое исследование мочевого пузыря, мочеточников и почек. - Витебск: Белмедкнига, 1998. - 128 с.
23. Дыбунов А.Г., Дворяковский И.В., Зоркин С.Н. Оценка мочеточнико-пузырного выброса у здоровых детей методом доплерографии // *Ультразвуковая диагностика*. - 2000. - № 1. - С. 73-78.
24. Пыков М.И., Коровина Н.А., Шмиткова Е.Н. Допплерография дистальных отделов мочеточника у здоровых детей // *Ультразвуковая и функциональная диагностика*. - 2001. - № 2. - С. 63-66.

25. Пыков М.И., Гуревич А.И., Шмиткова Е.В. и др. Допплерографическая оценка уродинамики при обструктивных уропатиях у детей раннего возраста // Ультразвуковая и функциональная диагностика. - 2004. - №3. - С. 71-76.
26. Куцяк Т.Л., Квятковский Г.А., Квятковська Т.О. Комплексна оцінка стану ниркової гемодинаміки та уродинамики верхніх сечових шляхів методом доплерографії у здорових дітей // Променева діагностика, променева терапія. - 2002. - № 2. - С. 111.
27. Matsuda T., Saiton M. Detection of the urine phenomenon using Doppler color flow mapping // International J. Urology. - 1995. - V. 2, N 4. - P. 232-234.
28. Patel U., Kellet M.J. Ureteric drainage and peristalsis after stenting studied using color Doppler ultrasound // Brit. J. Urology. - 1996. - V. 77, N 4. - P. 530-535.
29. Abulafia O., Sherer D.M., Lee P.S. Postoperative color Doppler flow ultrasonographic assessment of ureteral patency in gynecologic oncology patients // J. Ultrasound in Med. - 1997. - V. 16, N 2. - P. 125-129.
30. Рощин Ю.В., Резников Д.Б., Федоришин Р.П. Значение цветного доплеровского картирования и частотной доплерографии в диагностике острой обструкции верхних мочевых путей // Сборник трудов конференции, посвященной 10-летию внедрения метода экстракорпоральной ударно-волновой литотрипсии. - Донецк, 2000. - С. 39-40.
31. Справочник по урологии / Под ред. Н.А. Лопаткина. - М.: Медицина, 1978. - С. 38.
32. Фрумкин А.П. Цистоскопический атлас. - М.: Медгиз, 1954. - 161 с.
33. Milles B.E., de Wardener H.E., Swinfy R.R. Renal function during emotional diuresis // Amer. J. Med. - 1952. - N 12. - P. 569.
34. Schuck O., Stribma J., Kofatco J., Pacovsky V.I., Fabian F. Zmeny ledvinnych funkci pri sevkovanf mocoveho mechyre // Cas. Lec. Ces. - 1958. - V. 97. - P. 1217.
35. Куцяк Т.Л., Квятковский Г.А., Квятковська Т.О., Хархота В.Б. Застосування кольорового доплерівського картування і доплерометри для оцінки стану уродинамики верхніх сечових шляхів // Урологія. - 2003. - № 1. - С. 77-79.
36. Blomley M.J., Ramsey C.M., Cosgrove D.O. The ureteric jet index: a novel measure of divided renal function // Clin. Radiol. - 1997. - V. 52, N 10. - P. 771-774.
37. Квятковская Т.А., Куцяк Т.Л., Квятковский Е.А. Морфофункциональная асимметрия мочеточников и ее значение в диагностической доплерометрии мочеточниковых выбросов // Материалы IV международного конгресса по интегративной антропологии. - Санкт-Петербург, 2002. - С. 165-167.
38. Chiu N.T., Wu C.C., Yao W.J. et al. Evaluation and validation of ureteric jet index by glomerular filtration rate // Invest. Radiol. - 1999. - V. 34, N 8. - P. 499-502.
39. Пыпель Ю.А., Борисов В.В., Симонов В.А. Физиология человека. Мочевые пути. - М: Высшая школа, 1986. - 270 с.
40. Asrat T., Roossin M.C., Miller E.I. Ultrasonographic detection of ureteral jets normal pregnancy // Am. J. Obstet. Gynecol. - 1998. - V. 178, N 6. - P. 1194-1198.
41. Burke B.J., Washowich T.L. Ureteral jets normal second- and third-trimester pregnancy // J. Clin. Ultrasound. - 1998. - V. 26, N 9. - P. 423-426.

## Раздел II

### Допплеровская ультрасонография в исследовании почечной гемодинамики и уродинамики при заболеваниях почек

#### 6. Гидронефроз

Эхоструктурные изменения почек и верхних мочевых путей при гидронефрозе

**Гидронефроз** - это врожденное или приобретенное патологическое состояние, обусловленное нарушением оттока мочи в верхних мочевых путях, приводящее к стойкому прогрессирующему расширению ЧЛС с постепенной атрофией почечной паренхимы, нарушением микроциркуляции и лимфооттока и ведущее к ухудшению всех функций почки [1-4]. Впервые термин «гидронефроз» был введен еще в 1848 г. Рейером (Raayer).

Различают **первичный** (врожденный) и **вторичный** (приобретенный), **асептический** и **инфицированный** гидронефроз.

Гидронефроз относится к **обструктивным уропатиям**, которые в соответствии с Международной классификацией болезней (МКБ-10) включают:

- Гидронефроз с обструкцией лоханочно-мочеточникового соединения (ЛМС)
- Гидронефроз со стриктурой мочеточника
- Гидронефроз с обструкцией почки и мочеточника камнем
- Другие и неуточненные гидронефрозы
- *Гидроуретер*
- *Перегиб и стриктура мочеточника без гидронефроза*
- *Пионефроз*.

Среди взрослого населения гидронефрозом наиболее часто болеют лица трудоспособного возраста - 18-45 лет. Среди больных урологических стационаров больные с гидронефрозом составляют 7%, заболеваемость женщин в 1,5 раза превышает заболеваемость мужчин [5, 6]. В большинстве случаев наблюдается одностороннее поражение почки. Почти половина случаев врожденного характера и диагностируется в детском возрасте.

Гидронефротическая трансформация почки может сопровождаться бедной клинической симптоматикой и характеризоваться несоответствием структурных и функциональных изменений. Это затрудняет своевременную диагностику и интерпретацию отдельных клинических данных, выбор тактики консервативного или оперативного лечения. При диагностике гидронефроза необходимо решение ряда клинических задач:

- оценка структуры измененной почки,
- выявление причины и уровня препятствия оттоку мочи,
- оценка функционального состояния и резервных возможностей пораженной и контралатеральной почек,

- при двустороннем процессе – оценка функциональных возможностей разделять I но каждой почки и выявление более работоспособного органа,
- дифференциальная диагностика обструктивных уропатий с необструктивными заболеваниями почек и состояниями, протекающими с аналогичной клинической симптоматикой.

При подозрении на обструкцию верхних мочевых путей помимо общеклинических и лабораторных методов находят применение дополнительные диагностические методы исследования: ультразвуковое исследование, обзорная и экскреторная урография, ретроградная пиелография, хромоцистоскопия, компьютерная томография, ангиография, радиоизотопная нефросцинтиграфия, ренография, магнитно-резонансная томография.

Важное место в диагностике гидронефроза занимает ультрасонография как наиболее быстрый, безвредный, информативный и экономичный метод исследования, позволяющий проводить экспресс-диагностику и динамическое наблюдение за больным. Как справедливо отмечено А.Ф. Возиановым и А.В. Люлько: «Ультразвуковое сканирование является лучшим методом для диагностики гидронефроза» [1].

**Главным признаком гидронефроза является расширение ЧЛС. По изменению величины почечной лоханки чувствительность ультразвукового метода в диагностике обструктивных уропатий составляет 80-100%, специфичность - 84,4-93% [4, 7, 8].**

Нормальный передне-задний размер почечной лоханки 1-2,5 см [4, 9]. **К эхографическим признакам обструкции относят увеличение передне-заднего размера почечной лоханки при ее визуализации более 2,5 см.** Есть мнение о том, что, если лоханка становится округлой, ее увеличение более 1,5 см может свидетельствовать об имеющейся дилатации [9]. **В течении гидронефроза выделяют 3 стадии:**

I. Начальная, или **пиелозктазия** - расширение почечной лоханки, чашки не изменены, умеренное нарушение функции почки (рис. 6.1).

II. Ранняя, или **прегидронефроз** - расширение почечной лоханки и чашек, уменьшение толщины паренхимы почки, выраженное нарушение функции почки (рис. 6.2).

III. Терминальная, или **гидронефроз** — резкое расширение полостной системы почки, атония почечной лоханки, атрофия паренхимы почки, превращение почки в тонкостенный мешок (рис. 6.3).

При гидронефрозе III стадии ЧЛС на продольных срезах имеет вид полости овальной формы с ровной или неровной внутренней поверхностью, на поперечных сканограммах имеет округлый или С-образный вид. В терминальной стадии почка напоминает огромную кисту, окруженную тонким слоем паренхимы, или множество кист, симулируя поликистозную почку (рис. 6.4). В этом случае соединение нескольких полостей может свидетельствовать в пользу визуализации расширенных чашек и лоханки.

Характер расширения почечной лоханки зависит от ее формы: дендритической или ампулярной, а также расположения относительно почки. По данным пиелографии [10] **внепочечный тип лоханки встречается в 21% случаев, внутриво-**

**чечный - в 33%, смешанный тип - в 46%. При внепочечном расположении лоханки функциональные изменения в почке наступают позже** (рис.6.2).

Р.Н. Ellenbogen и соавт. [11] была предложена качественная характеристика эхограмм при гидронефрозе:

- Центральный эхокомплекс имеет вид дерева – визуализируются сосудистые структуры, полостная система почки не изменена и не определяется (см. рис. 2.4а).
- Выявляется эхонегативная структура в виде лилии - лоханка не изменена, однако возможно начало обструктивного процесса (рис. 6.5).
- Эхонегативная структура в виде бутонов розы - начальная форма гидронефроза (рис. 6.6).
- Эхонегативная структура в виде листьев клевера - выраженный гидронефроз (рис.6.7).

Данная классификация недостаточно объективна, поскольку в более чем 30% случаев приводит к ложноположительной или ложноотрицательной диагностике гидронефроза [4] и непригодна для дифференцирования его стадий, что иллюстрируется вышеприведенными снимками. Классификация все же может иметь ориентировочное значение благодаря образности восприятия.

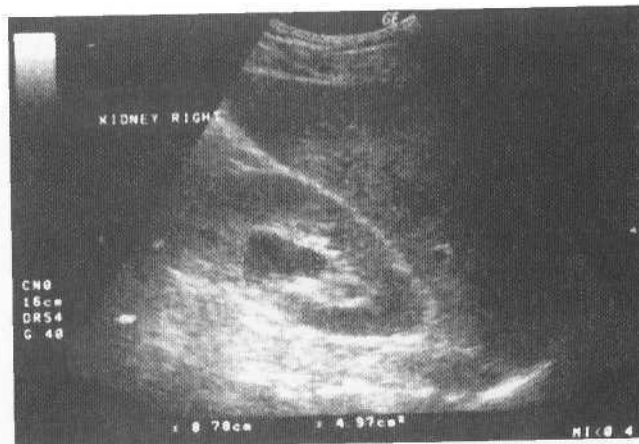
Необходимо иметь в виду, что дилатация ЧЛС может быть как обструктивного, так и необструктивного характера. Вместе с тем, обструкция мочевых путей может сопровождаться или не сопровождаться дилатацией ЧЛС [4, 5, 12] (схема 6.1).

По результатам ультразвукового исследования ложноположительная диагностика обструкции мочевых путей составляет 8-22%, ложноотрицательная - 0,5-2% [4].

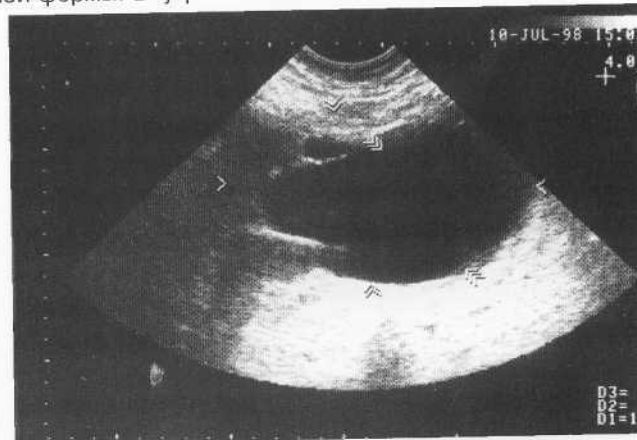
Иллюстрация некоторых причин обструктивных уropатий представлена на рисунках 6.8-6.12.

Как было указано в схеме 6.1, одной из причин развития гидронефроза является **наличие добавочных aberrантных сосудов и их «конфликт» с верхней третью мочеточника**. Наиболее точным диагностическим методом в этом случае является ангиография, которая представляет собой инвазивный и трудоемкий метод исследования. При ультразвуковом сканировании не всегда удается получить изображение добавочного сосуда. Чувствительность цветового доплеровского картирования при выявлении аномальных сосудов, вызывающих обструкцию лоханочно-мочеточникового сегмента, составляет 75%, специфичность- 88% [13]. Наличие aberrантного сосуда может быть установлено при помощи сканеров нового поколения с высокой разрешающей способностью, особенно когда имеется возможность получения трехмерной реконструкции изображения. Чувствительность метода с применением трехмерной ультразвуковой ангиографии повышается до 98%, что верифицировано с помощью рентгеновской ангиографии и нефросцинтиграфии [14]. Обращают внимание на то, что в некоторых случаях выявленный пренатально и впоследствии интермиттирующий гидронефроз у детей может быть следствием aberrантного сосуда [15].

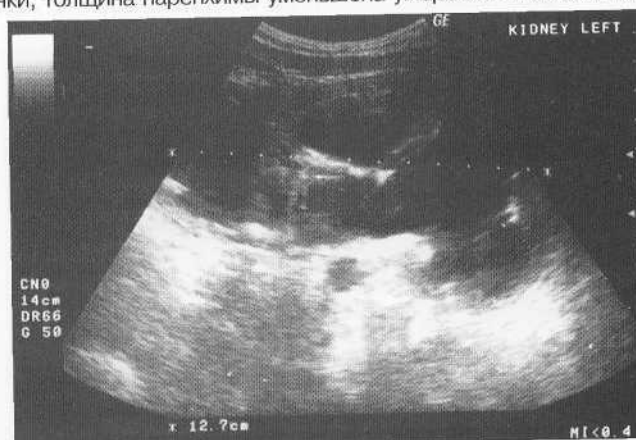В ситуациях, когда при ЦДК добавочный сосуд визуализировать не удастся, однако есть подозрение на его наличие, следует прибегать к посегментарному исследованию сосудистого русла. При доплерометрии в случае регистрации эхосигналов



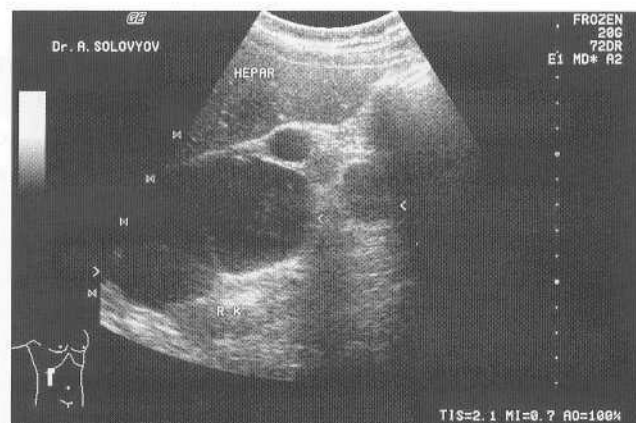
**Рис. 6.1.** Гидронефроз I стадии. Расширение почечной лоханки в виде эхонегативной структуры округлой формы. Внутрипочечная лоханка.



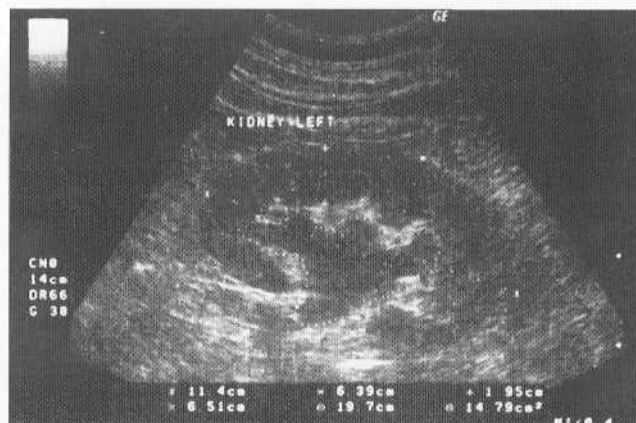
**Рис. 6.2.** Гидронефроз II стадии. Расширение почечных чашек и лоханки. Несмотря на резкое расширение лоханки, толщина паренхимы уменьшена умеренно. Внепочечная лоханка.



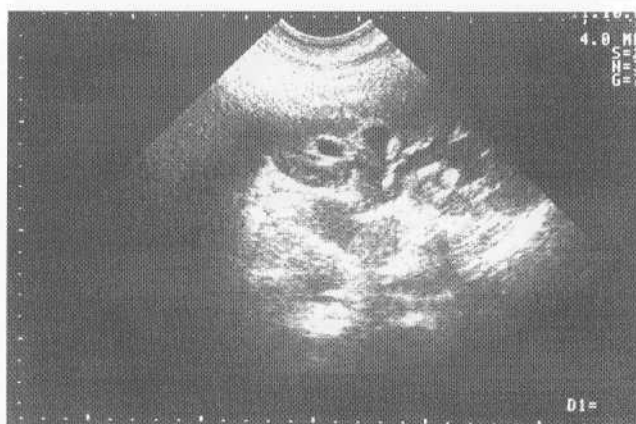**Рис. 6.3.** Гидронефроз III стадии. Почка представляет собой множество полостных структур, соединяющихся между собой при изменении угла сканирования. Резкое уменьшение толщины паренхимы. Внутрипочечная лоханка.



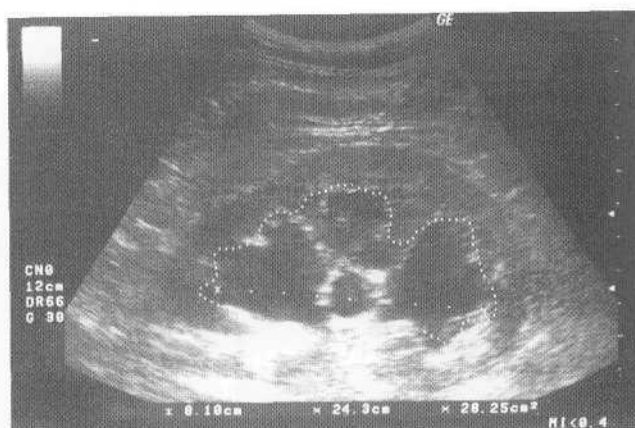
**Рис. 6.4.** Поликистоз почки. Множественные эхонегативные округлые образования различных размеров в паренхиме почки, не сообщающиеся между собой, двустороннего характера. (Сонограмма А. Соловьева)



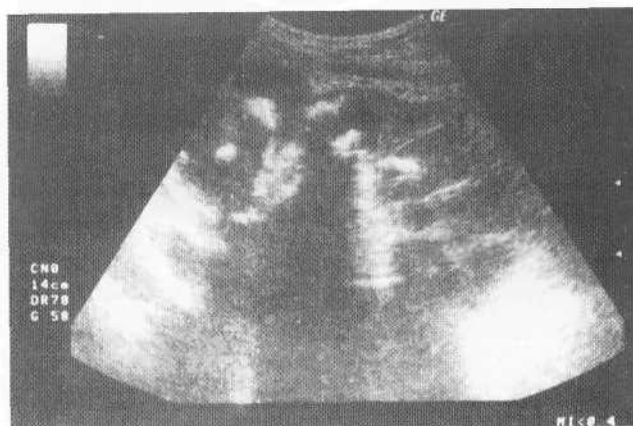
**Рис. 6.5.** В области центрального эхокомплекса почки эхонегативная структура в виде лилии, соответствующая расширенной ЧЛС. Гидронефроз II стадии.



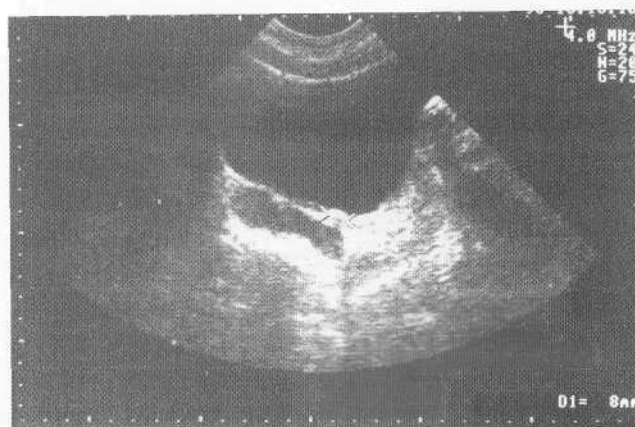**Рис. 6.6.** В области центрального эхокомплекса почки эхонегативная структура в виде бутонов розы, соответствующая расширенной ЧЛС. Гидронефроз II стадии.



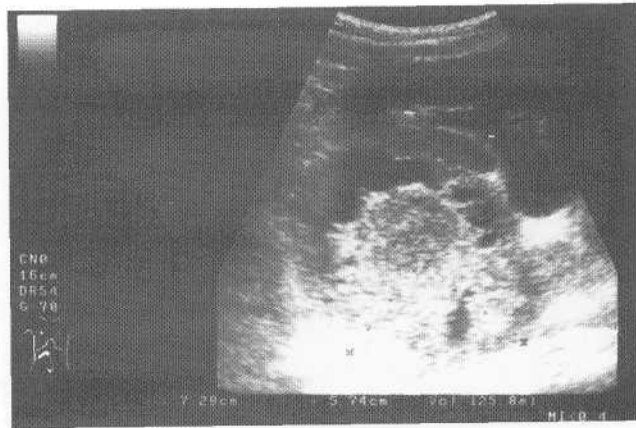
**Рис. 6.7.** В области центрального эхокомплекса почки эхонегативная структура в виде листьев клевера, соответствующая расширенной ЧЛС. Гидронефроз II стадии.



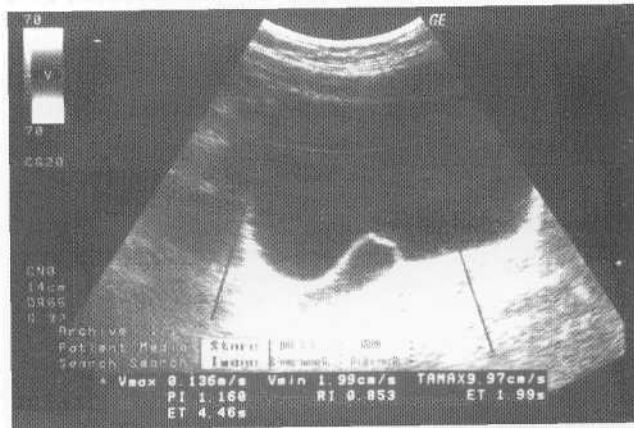
**Рис. 6.8.** Мочекаменная болезнь. Коралловидный камень. Гидронефроз III стадии. Резкое расширение полостной системы почки, атрофия паренхимы.



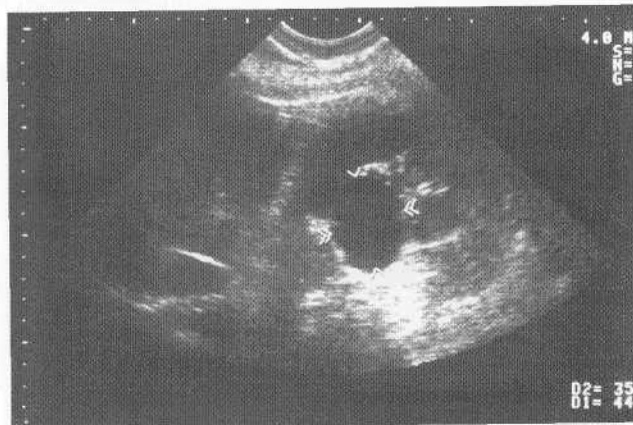
**Рис. 6.9.** Мочекаменная болезнь. Камень интрамуральной части правого мочеочника. Мочеочник расширен. Уретерогидронефроз.



**Рис. 6.10.** Опухоль почки, сдавливающая почечную лоханку. Гидронефроз II стадии.

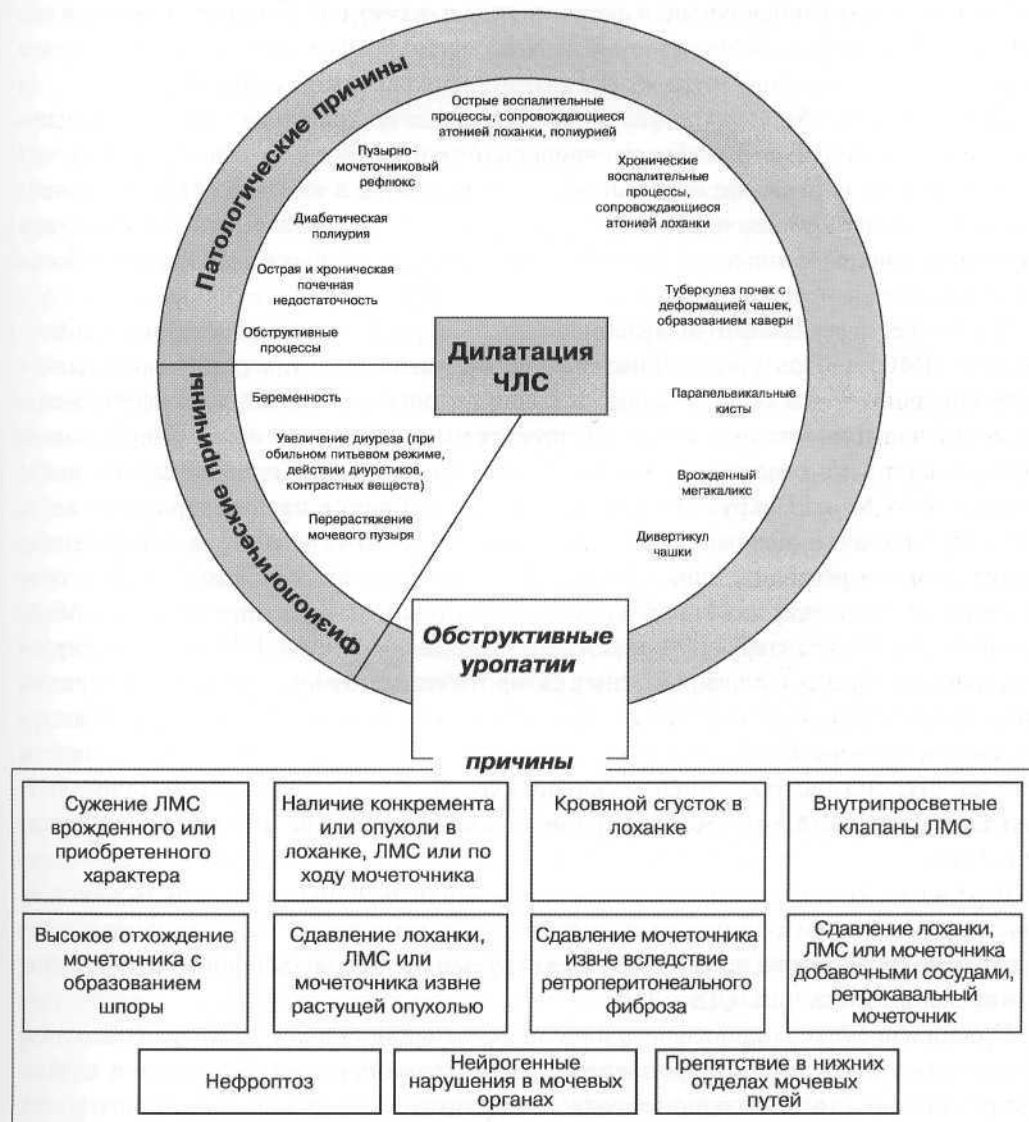


**Рис. 6.11.** Уретероцеле справа. Уретерогидронефроз справа.

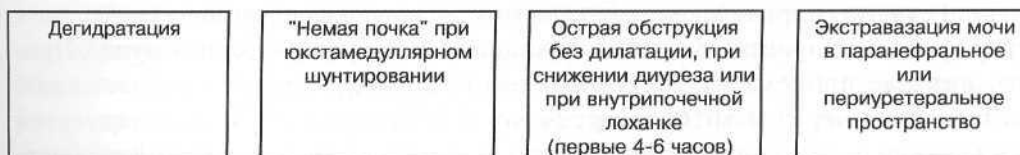


**Рис. 6.12.** Парапелвикальная киста правой почки, сдавливающая почечную лоханку. Гидронефроз II стадии. Киста правильной округлой формы с четко очерченными контурами, заполнена анэхогенным содержимым (обозначена маркерами).

## Причины ложноположительной диагностики обструктивных уропатий



## Причины ложноотрицательной диагностики обструктивных уропатий



**Схема 6.1.** Причины обструктивных уропатий и их ложноположительной и ложноотрицательной ультразвуковой диагностики.

с более высокой амплитудой в одном из сегментов или наличии сосудов с различными, значительно отличающимися скоростными параметрами, определяемыми в одной плоскости, возможно наличие добавочной сегментарной артерии. В этом случае пациентам дополнительно производят ангиографическое исследование.

Ю.Г. Аляев и А.В. Амосов [16] при выявлении добавочного сосуда обращали внимание на его диаметр и область кровоснабжения и пришли к заключению, что наиболее часто нарушение гемодинамики наблюдается в нижнем сегменте почки. При посегментарном изучении характера кровотока с применением вазопростана было выявлено, что снижение функционального резерва почки начиналось в большинстве случаев с нижнего сегмента.

Для более эффективного выявления аномально расположенных сосудов, сдавливающих ЛМС, используют специальные катетеры-зонды с ультразвуковым датчиком радиального типа сканирования [17]. При интрауретеральной эхографии в неизмененной части мочеточника визуализируется мышечный слой пониженной эхогенности, вокруг него гиперэхогенный адвентициальный слой. Толщина стенки мочеточника 0,7-1,5 мм. Вокруг мочеточника визуализируется парауретеральная клетчатка. При наличии aberrантного сосуда адвентиция мочеточника не дифференцируется от окружающих рубцово-измененных парауретеральных тканей. Зона стеноза представлена гиперэхогенной тканью, мышечный слой не определяется. Aberrантный сосуд регистрируется в непосредственной близости к ЛМС в зоне периуретерального фиброза. При выраженных склеротических изменениях ЛМС в верхней трети мочеточника часто определяются расширенные венозные стволы. Преимуществом метода является возможность выявить aberrантный сосуд, протяженность стеноза, степень распространения склеротических изменений в стенке мочеточника и за ее пределами, что имеет значение при выборе метода оперативного вмешательства.

В редких случаях причиной расширения верхней чашки может быть синдром Фралея, характеризующийся развитием обструкции в шейке верхней чашки в результате воздействия на нее тесно контактирующих с ней кровеносных сосудов, что можно заподозрить при ЦДК.

При диагностике гидронефроза и оценке состояния почки сонологу необходимо ориентироваться в **патоморфологических изменениях**, происходящих в почках при различных стадиях гидронефроза, в том числе изменениях сосудистого русла почек. Подробно эти изменения выяснены в результате клинико-экспериментальных исследований [3].

При I стадии гидронефроза наблюдаются дистрофически-атрофические и гипертрофические процессы, преобладающие в микроциркуляторном русле. Причем, вначале происходит *транзиторная прегломерулярная вазодилатация*, сменяющаяся через некоторое время *постгломерулярной вазоконстрикцией* и снижением почечной перфузии. Описанные изменения носят очаговый характер, имеют приспособительное значение и общая функция органа существенно не изменена. Наблюдается также *расширение веноулярного звена гемомикроциркуляторного русла* [18].

При II стадии гидронефроза дистрофически-атрофические изменения нарастают, в процесс вовлекаются все новые участки неповрежденной ткани, начинают появляться признаки склерозирования и очагового фиброза в строме. Гладкая мускулатура ЧЛС вначале гипертрофируется, затем происходит истончение гладкой мускулатуры чашек, отток мочи из них все более нарушается, наступает их дилатация. Происходит *спазм и сужение артериальных сосудов*. Вследствие отека межпочечной ткани, обусловленного *венозным стазом и нарушением лимфооттока*, затрудняется отток мочи и из сохранных участков паренхимы. Нарастают изменения в канальцевом и клубочковом аппарате. На различных уровнях появляется рефлюкс мочи. Постепенно функция почки снижается.

В III стадии гидронефротической трансформации атрофические процессы усугубляются, наряду с ними происходят деструктивные процессы в клубочках, развиваются лоханочно-форникальные рефлюксы, возможны множественные разрывы сводов чашек, в результате чего моча поступает в почечные интерстициальные пространства, кровеносную и лимфатическую системы. Возникает воспаление интерстиция, что приводит к *повышению сосудистого сопротивления в артериях. Междольевые артерии истончаются*. Происходит атрофия паренхимы, особенно выраженная в пирамидах, в значительной степени нарушается кровообращение в капиллярах мозгового и коркового слоев. Развиваются *артерио-венозные шунты, происходит перераспределение крови из коркового вещества в мозговое*, что влечет за собой гибель клубочков и угнетение секреторной функции канальцев. Функция почки постепенно снижается, что приводит в конечном итоге к почечной недостаточности.

Через 14 суток после полной обструкции мочеточника, патологические процессы в заблокированной почке приобретают необратимый характер [18, 19]. Особо серьезен прогноз при двустороннем процессе [7, 8, 20].

В соответствии с патоморфологическими изменениями **экоструктура** почки при гидронефротической трансформации претерпевает изменения. Эхогенность ее неравномерно повышается, в ней появляются линейные и мелкоочечные гиперэхогенные включения — очаги склерозирования. Контур почки становятся неровными.

При прогрессировании гидронефроза изменяются **размеры почки**. По нашим данным в результате исследования, проведенного у 50 больных с гидронефрозом возрастом 20-76 лет, при I стадии гидронефроза преимущественно увеличивается ее толщина, при II и III - толщина и ширина, в меньшей степени увеличивается длина. При I стадии гидронефроза толщина почки увеличивается в среднем на 6% по сравнению с нормой, ширина - на 0,3%, длина - на 2%, при II стадии - соответственно на 19%, 16% и 8%, при III стадии - на 13%, 22% и 25%. Изменения размеров почки были достоверны при II и III стадиях при  $p < 0,01$ . Более выраженное утолщение почки наблюдается при внутривнепочечном типе лоханки.

Ввиду происходящих патоморфологических изменений в почке при ультразвуковой диагностике гидронефроза немаловажное значение имеет такой параметр как **толщина паренхимы** в среднем отделе почки, которая по нашим данным, была такова:

- при I стадии -  $15,7 \pm 0,5$  мм,
- при II стадии -  $12,0 \pm 0,7$  мм,
- при III стадии -  $8,2 \pm 0,7$  мм.

По другим данным при гидронефрозе I стадии толщина паренхимы составляет 20-23 мм, II - 16-20 мм, III - менее 16 мм, в терминальной стадии - менее 10 мм (автор обособленно выделяет III и терминальную стадии) [21]. Несмотря на более высокие абсолютные значения, по нашему мнению завышенные, общая тенденция изменений однотипна. Необходимо признать логичность выделения III и терминальной стадий, так как эхоструктурная картина почек в процессе прогрессирования традиционно выделяемой III стадии имеет существенные отличия. Если на первых этапах ее развития паренхима почки неравномерно истончена на всех участках, отмечается повышение ее эхогенности различной интенсивности, выявляются отдельные деформированные пирамиды, то в терминальную фазу паренхима крайне истончена, визуализируются только отдельные ее фрагменты с недифференцируемым рисунком и значительным повышением эхогенности. В этом контексте, исследуемые нами больные относились к III, но не терминальной стадии гидронефроза. На наш взгляд, параметр толщины паренхимы, имея важное значение в определении стадии гидронефроза, все же обладает относительной информативностью. Определение одного этого параметра для оценки структурно-функционального состояния почки при гидронефрозе недостаточно. Такого же мнения придерживаются и другие авторы [22, 23], так как, несмотря на истончение паренхимы, общий объем ее может изменяться незначительно за счет увеличения передне-заднего размера почки. Кроме того, следует учитывать, что с возрастом почка подвергается естественным инволютивным изменениям, выражающимся, в частности, в уменьшении толщины паренхимы (см. гл. 3). Так, по нашим данным в норме в возрасте 20-29 лет толщина паренхимы в среднем 19-20 мм, 30-39 лет - 18 мм, 40-59 лет - 17 мм, 60-69 лет - 16 мм, 70-79 лет - 14 мм, 80-89 лет - 13 мм.

В собственной практике ультразвуковых исследований в качестве дополнительного признака определения стадии гидронефроза мы использовали данные К.Д. Паникратова о том, что в норме площадь ЧЛС на фронтальном срезе составляет  $8 \text{ см}^2$ , при I стадии -  $9-16 \text{ см}^2$ , при II -  $17-32 \text{ см}^2$ , при III -  $22-64 \text{ см}^2$ , в терминальной - более  $64 \text{ см}^2$ , то есть, почти удваивается от стадии к стадии [24].

По результатам проведенного нами ультразвукового исследования максимальных сагиттальных срезов почки при гидронефрозе **площадь ЧЛС** в среднем равна:

- при I стадии -  $11,5 \pm 0,7 \text{ см}^2$ ,
- при II стадии -  $21,0 \pm 2,0 \text{ см}^2$ ,
- при III стадии -  $43,5 \pm 11,7 \text{ см}^2$

Отличия между стадиями были статистически достоверны при  $p < 0,05$ .

Как один из достоверно изменяющихся параметров, можно использовать **структурный индекс**. По данным проведенного нами ультразвукового исследования больных с гидронефрозом СИ достоверно (при  $p < 0,05$ ) изменяется от стадии к стадии и в среднем составляет:

- при I стадии -  $0,57 \pm 0,02$ ,
- при II стадии -  $0,49 \pm 0,03$ ,
- при III стадии -  $0,29 \pm 0,07$ .

Для определения того, насколько дилатация ЧЛС является следствием обструктивных изменений мочевых путей и в какой мере функционируют компенсаторные механизмы в пораженной почке, возможно применение радиационной нефросцинтиграфии, ренографии или инфузионной урографии с введением лазикса, однако эти методы могут быть заменены более простым и безвредным ультразвуковым исследованием и только в случае необходимости использованы для уточнения данных, полученных сонографическим методом.

В этой связи в сомнительных случаях для диагностики обструктивных уропатий используются **фармакологические пробы с диуретиками**.

Для фармакологической пробы используют фуросемид (лазикс) [16, 25, 26], который рекомендуют вводить в дозировке 0,5 мг на 1 кг массы тела. При сохраненном пассаже мочи четкость изображения и размеры ЧЛС не изменяются или наступает небольшая дилатация до 1,0 см, которая исчезает через 7 минут [25]. При нарушении пассажа мочи и снижении функционального резерва ЧЛС ретенционные изменения сохраняются более длительное время. Применяют также внутривенное введение 40 мг лазикса с измерением площади ЧЛС до введения и через 1,5-2 мин после введения [21]. При гидронефрозе I стадии происходит увеличение площади ЧЛС с возвращением к исходному уровню через 3-5 минут, при гидронефрозе II стадии - через 10-15 минут, при гидронефрозе III стадии даже через 15 минут площадь ЧЛС остается на 10-20% больше, чем до стимуляции диуретиком.

Суть этих тестов сводится к тому, что при гидронефрозе в начальных стадиях давление в почечной лоханке повышено в связи с интенсивной работой чашек, в последующем происходит декомпенсация функциональной способности мышечной оболочки ЧЛС, наступает гипотония и гипокинезия, а затем атония и акинезия. Внутрилоханочное давление снижается с 10 до 0 см вод. ст. (G. Michaelson по К.Д. Паникратову [24]) за счет включения компенсаторных механизмов: снижения клубочковой фильтрации, расширения лоханки, лоханочно-венозного, лоханочно-почечного рефлюксов. Для более точного установления факта механической обструкции необходимо обеспечение достаточно высокого потока мочи.

Лазикс-сонография, в отличие от лазикс-инфузионной урографии имеет явные преимущества не только в отсутствии облучения, но и в связи с тем, что при увеличении креатинина свыше 400 мкмоль/л введение рентгенконтрастного вещества противопоказано, при его передозировке возможно возникновение анурии, кроме того, исключается возможность аллергической реакции на введение рентгенконтрастных веществ и облегчается наблюдение за кинетикой объема ЧЛС.

При форсированном диурезе, когда увеличивается объемная дилатация ЧЛС, создаются условия для определения уровня препятствия и дифференциальной диагностики с парапельвикальными кистами почек.

В условиях форсированного диуреза при наличии парапельвикальных кист одновременно визуализируются и ЧЛС, и анэхогенные образования, не соединенные с

нею, причем последние, в отличие от ЧЛС, не увеличиваются. Необходимо иметь в виду, что если в норме при обычном режиме мочевыделения чашки либо не визуализируются, либо визуализируются в виде анэхогенных структур диаметром до 5 мм, то при усилении диуреза и перерастянтом мочевом пузыре (объемом более 450 мл) размеры чашек увеличиваются в среднем до 6 мм с колебаниями 3-4 мм, лоханок - до 12 мм, с колебаниями 6 мм [27, 28].

С целью дифференциации функциональной пиелозктазии и гидронефроза у детей используют тест с фуросемидом [29, 30]. Расширение почечной лоханки до 8-14 мм при проведении «фуросемидного теста» и уменьшение ее до исходного уровня без расширения мочеточников через 30 минут (у новорожденных до 1 часа) после функционального теста расценивается как состояние пиелозктазии [31].

М.И. Пыков и соавт. [32] рекомендуют для дифференциации органической и функциональной обструкции у детей применять пробу с внутримышечным введением лазикса из расчета 0,5 мг/кг массы. По их данным у здоровых детей максимальное расширение ЧЛС и мочеточника наблюдается через 15 минут, возвращение к первоначальному размеру - через 30 минут, при функциональных изменениях – соответственно через 15 и 45-60 минут, при органической патологии максимальное расширение наблюдается через 45-60 минут, а сокращение в значительной степени отсрочено. Увеличение просвета лоханки у детей до 12-14 мм требует пристального внимания в плане развития гидронефроза и исследования с применением лазикс-сонографии.

Учитывая, что обструктивные уropатии у детей раннего возраста могут длительное время протекать бессимптомно, не имея яркой манифестации после рождения, и у 69% больных правильный диагноз устанавливают лишь в возрасте 5 лет и старше [33], для своевременного их выявления существенное значение имеет **пренатальная ультразвуковая диагностика**. Так, при проведении скрининга почти 3 тысяч беременных у 5,5% плодов были выявлены обструктивные уropатии. При обследовании детей после рождения ложноположительными были 1,4% диагнозов, ложноотрицательными - 0,68% [34]. **Пиелозктазии, выявленные у плодов, могут носить либо транзиторный характер, либо свидетельствовать об обструкции, в этой связи необходима диспансеризация таких детей после родов.**

Согласно существующему на сегодняшний день мнению диагноз гидронефроза у плода устанавливают при увеличении передне-заднего размера почечной лоханки плода до 10 мм и более [35-38]. Однако, уже при увеличении почечной лоханки до 5 мм и более некоторые авторы рекомендуют детально исследовать детей в постнатальном периоде, так как по их данным фетальная пиелозктазия от 8 мм имела прогностическую чувствительность развития гидронефроза после рождения 91%, специфичность 72%, от 5 мм — чувствительность 100% и специфичность 24% [39]. Предложена классификация фетального гидронефроза, согласно которой различают начальный гидронефроз, при котором расширение ЧЛС составляет меньше половины поперечного размера почки, умеренно выраженный гидронефроз, при котором расширенная ЧЛС занимает более половины поперечника почки и выраженный гидронефроз, при котором почка имеет вид большой кисты, а паренхима присутствует

только на небольшом участке в виде тонкой полосы [37]. Для того, чтобы отразить взаимосвязь размеров почечной лоханки и фактора роста плода, Л.Л. Фащук и соавт. [38] были предложены ряд ультразвуковых критериев, среди которых лоханочно-почечный индекс (ЛПИ) - процентное отношение окружности чашечно-лоханочно-го комплекса (ЧЛК) к окружности почки на поперечном срезе на уровне ворот (хотя следует заметить, что очертания ЧЛК не всегда имеют вид окружности), а также процентное отношение окружности почки к окружности живота плода - индекс «почка-живот», который в норме в среднем должен равняться 23,6%. При начальном гидронефрозе в сроки беременности 15-19 недель, 20-30 недель, 31 неделя и более толщина паренхимы почки соответственно 4,7 мм; 9,9 мм; 13,8 мм, передне-задний размер почки (ПЗР) - 4,2 мм; 6,1 мм; 7,6 мм, ЛПИ - 48,8%; 38,5%; 35,0%, индекс «почка-живот» - 24,1%; 25,5%; 24,7%, при умеренно выраженном гидронефрозе толщина паренхимы - 4,8 мм; 7,8 мм; 11,8 мм, ПЗР - 8,3 мм; 10,7 мм; 15,8 мм, ЛПИ - 62,7%; 56,4%; 57,3%, индекс «почка-живот» - 29,1%; 28,0%; 31,3%, при выраженном гидронефрозе в сроки беременности 20-30 недель, 31 неделя и более толщина паренхимы почки соответственно 4,7 мм; 6,1 мм, ПЗР - 21,7 мм; 32,3 мм, ЛПИ - 80,5%; 81,1%, индекс «почка-живот» - 38,1%; 41,0%. У детей с начальным гидронефрозом (66 случаев), диагностированным во время беременности в соответствии с данным алгоритмом и имеющим тенденцию к уменьшению в динамике беременности, в сроки от 2-х суток до 2-х лет после рождения признаков аномального развития верхних мочевых путей выявлено не было [38]. У остальных детей (37 случаев) с пренатально диагностированным умеренным или выраженным гидронефрозом в 81,1% случаев был диагностирован врожденный гидронефроз и в 18,9% случаев - обструктивный мегауретер. При динамическом наблюдении во время беременности у них отмечалась стабильная дилатация ЧЛС или ее прогрессирование.

Заслуживают внимания **изменения в контралатеральной почке при обструктивных уропатиях**. Ю.Г. Аляев и А.В. Амосов [16], проводя сонологические исследования больных с гидронефротической трансформацией, указали на необходимость оценивать состояние контралатеральной почки. При функциональной пробе с фуросемидом стойкая дилатация ЧЛС контралатеральной почки более 20 минут расценивалась как плохой прогностический признак ее функционального резерва несмотря на кажущуюся структурную сохранность.

Особенно важно оценить состояние контралатеральной почки в детском возрасте. Имеются данные о состоянии контралатеральной почки у детей при гидронефрозе, полученные рентгенологическим методом. С.М. Жарков и соавт. [40] проводили рентгенпланиметрию контралатеральной почки при различных стадиях одностороннего гидронефроза у детей, пытаясь оценить ее морфо-функциональное состояние. Результаты сравнивали с возрастной нормой. При гидронефрозе I стадии существенных изменений со стороны противоположной почки выявлено не было. При II стадии гидронефроза отмечалось утолщение и грубость рисунка форниксов, некоторое расширение мочеточников (диаметр 3-6 мм), нарастало время выведения контрастного препарата. С прогрессированием гидронефроза увеличивались и планиметрические показатели контралатеральной почки. Так, при I стадии гидронефроза отме-

чалось расширение и удлинение лоханки, увеличивалась длина почки на 7,7%, неизменной оставалась ее ширина, площадь среза почки возрастала на 3,7%. Во II стадии происходило увеличение длины почки на 8,2%, ширины - на 3,9%, площади среза — на 8,5%. Размеры лоханки существенно не изменялись по сравнению с I стадией. В III стадии изменения еще более возрастали: длина контралатеральной почки увеличивалась на 11,3%, ширина - на 4,6%, площадь среза - на 16,7%. Наблюдалась дилатация лоханки. Из приведенных данных видно, что уже при I стадии гидронефроза у детей в контралатеральной почке происходят приспособительные изменения, направленные на компенсацию возросшего потока мочи за счет расширения лоханки, а затем увеличение объема функционирующей паренхимы. Однако в функциональном плане почка постепенно начинает страдать, адаптация ее к возросшей нагрузке снижается. Об этом свидетельствует замедление выведения контраста из почки при II-III стадиях гидронефроза.

Исходя из вышеизложенного, проведение сонографии контралатеральной почки, при необходимости — с использованием функциональной пробы, представляет интерес с клинической точки зрения, так как полученные данные являются дополнительным критерием оценки суммарной функции почек, что существенно при выборе оперативного метода лечения.

### **Цветовое картирование и импульсная доплерометрия почечных сосудов при гидронефрозе**

Учитывая, что сдавление паренхимы почки прогрессивно расширяющейся полостной системой, как было указано выше, приводит, прежде всего, к расстройству внутривисцерального кровообращения, новые возможности в диагностике обструктивных уропатий появились с использованием доплерометрии почечных сосудов. По результатам доплерометрии сосудов почки чувствительность метода составляет 73-100%, специфичность 63-90% [29, 30, 41-43].

Для лучшего понимания изменений, происходящих при обструктивных уропатиях, необходимо ознакомиться с результатами **экспериментальных исследований**.

С целью уточнения характера изменений в почках при обструктивных уропатиях были проведены экспериментальные исследования с моделированием остро возникшего гидронефроза. В результате создания условий острой обструкции путем перевязки одного из мочеточников у собак было установлено, что через 24 часа в почке происходят изменения гемодинамики [44]. У прооперированных собак IR магистральных почечных артерий был достоверно выше по сравнению с группой нормы и составлял 0,7 и более. При этом чувствительность теста равнялась 74%, специфичность - 77%.

Другие исследователи, также используя в качестве модели собак и производя им перевязку одного из мочеточников, установили, что изменения IR почечной артерии определяются уже через 30 минут после обструкции [45]. Через 3-4 часа они достигают диагностической чувствительности. По мнению авторов, выявленные изменения позволяют точно диагностировать обструкцию всякий раз, когда отношение IR на пораженной и контралатеральной стороне (Ratio IR, RIR) достигает 1,15 и более.

Были также проведены исследования в условиях создания частичной обструкции верхних мочевых путей [46]. При оперативном вмешательстве у собак формировали стриктуру в области лоханочно-мочеточникового сегмента. Изучали динамику почечного кровотока в до- и послеоперационном периодах. Установили, что IR почечной артерии в первые 5 суток частичной обструкции существенно не изменяется. В дальнейшем значение его несколько возрастает, но остается статистически недостоверным. Авторы пришли к выводу, что чувствительность ультразвукового метода при экспериментальной частичной обструкции ЛМС достаточно низкая, однако, метод может быть полезен для количественной оценки кровотока в пораженной и контралатеральной почке.

На изолированных почках кролей была выявлена корреляция между увеличением давления в верхних мочевых путях и повышением IR почечной артерии и было сделано заключение о незамедлительной реакции сосудистого русла на изменение давления в верхних мочевых путях [47].

Таким образом, при остро возникшей обструкции, которая соответствует клиническим проявлениям в виде симптомокомплекса почечной колики, IR почечной артерии и его различие между пораженной и интактной почками достигают диагностической значимости уже через несколько часов. При хронической обструкции нарастающие изменения IR могут указывать на наступление истощения компенсаторных возможностей верхних мочевых путей, что имеет значение для выработки тактики лечения.

**Экспериментальные данные подтвердили возможность ранней диагностики обструктивных уропатий при ультразвуковом доплеровском исследовании почечных сосудов, что обусловило интерес к применению импульсной доплерометрии в клинических условиях.**

У больных с обструкцией верхних мочевых путей Т. Karadeniz и соавт. [48] отмечали повышение IR междолевых артерий до  $0,70 \pm 0,07$  ( $p < 0,01$ ), PI - до  $1,07 \pm 0,34$  ( $p < 0,05$ ) по сравнению с контролем: IR  $0,60 \pm 0,03$ , PI  $0,98 \pm 0,23$ . При этом толщина паренхимы была меньшей ( $14,29 \pm 5,9$  мм), чем в контрольной группе ( $20,71 \pm 3,72$  мм). J.H. Chen и соавт. [42] в своих исследованиях выделили две группы больных с обструктивными уропатиями: со средневыраженными и существенными гемодинамическими нарушениями. В 1-й группе IR почечной артерии в среднем составил  $0,63 \pm 0,08$ , во 2-й -  $0,79 \pm 0,09$ , причем во 2-й группе в 93% случаев IR превышал 0,70. Автор предложил использовать это значение IR как один из критериев для выбора оперативной тактики лечения. По данным J.F. Platt и соавт. [49] при обструктивных уропатиях, в отличие от необструктивных уропатий, IR почечной артерии повышался до  $0,77 \pm 0,07$ , при этом авторы обратили внимание на различие значений IR с контралатеральной почкой, которое составило 0,1 и более. A. Veltri и соавт. [50] у пациентов при обструктивных уропатиях, которым была показана нефростомия, до операции наблюдали значения IR почечной артерии от 0,63 до 0,93, в среднем 0,80. После нефростомии IR снижался в среднем до 0,68 (на 15%). Чувствительность обнаружения обструкции по пороговому значению IR, равному 0,70, достигала 90%, в то время как специфичность была низкой – 50%. Авторами доплере-

рометрия почечной артерии была также применена для исключения нарушения оттока мочи после удаления стента. В исследованиях А.Н. Хитровой [28] методом детерминационного анализа определены граничные значения доплерометрических признаков для диагностики обструктивных уропатий. К ним отнесены: **толщина паренхимы** в среднем сегменте  $<9$  мм; **IR**  $>0,7$ ; **PI**  $>1,2$ ; **разность Ved** конечной диастолической скорости на пораженной и контралатеральной стороне  $>2$  см/с; ускорение артериального потока в систолу **AI**  $\geq 300$  см/с<sup>2</sup> при **IR**  $>0,7$ .

Таким образом, **IR**  $>0,70$  в артериальных сосудах почки в совокупности с данными его различия с **IR** сосудов противоположной почки является заслуживающим внимания признаком в диагностике обструктивных уропатий.

Тем не менее, **диуретические доплерографические тесты являются более значимыми в дифференциальной диагностике обструктивных и необструктивных уропатий**, чем тривиальное определение резистентности сосудистого русла почки. Исследование 26 пациентов с хронической почечной обструкцией до и после введения фуросемида (0,5 мг/кг массы тела) продемонстрировало, что при диагностике обструктивного и необструктивного гидронефроза проведение функциональной пробы позволяет при увеличении **IR** более 0,75 в 95% случаев правильно диагностировать почечную обструкцию [51]. Более того, в 5 почках из 9 с неопределенными результатами диуретической ренографии, при доплерографии был подтвержден обструктивный характер гидронефроза.

**Наиболее важным вопросом в обследовании больных с хроническими обструктивными уропатиями является уточнение степени поражения почечной паренхимы с целью выработки адекватной тактики лечения. Поэтому в неясных случаях следует прибегать к проведению доплерографических функциональных (фармакологических или декомпрессивных) тестов.**

Ю.Г. Аляев и А.В. Амосов [16] провели серию исследований с применением различных групп фармпрепаратов с целью изучения резервных возможностей почки. Для оценки паренхиматозного кровотока при гидронефротической трансформации была использована проба с вазопростаном. Выявлено несколько типов ответной реакции почечного кровотока, в зависимости от резервных возможностей почечного кровообращения и выделены 3 степени гемодинамических нарушений:

I степень - при условии первоначального умеренного увеличения **S/D** почечной артерии до  $2,75 \pm 0,2$  после применения вазопростана отмечалось снижение этого показателя до  $2,6 \pm 0,2$ . Такая картина свидетельствовала о незначительных гемодинамических изменениях с хорошими резервными возможностями.

II степень - первоначально **S/D** почечной артерии было увеличено до  $2,85 \pm 0,02$ , после проведения фармакоэхопробы уменьшалось до  $2,6 \pm 0,02$ . Изменения почечной гемодинамики считали значительными, функциональные возможности — ограниченными.

III степень - первоначально **S/D** почечной артерии было повышенным до  $2,91 \pm 0,02$  во всех сегментах почки. После введения препарата **S/D** снижалось лишь до  $2,89 \pm 0,02$ . Это свидетельствовало о резко выраженных гемодинамических нарушениях и практически исчерпанных резервных возможностях.

Для решения вопроса о целесообразности органосохраняющей операции при гидронефрозе нашло применение функциональное исследование с декомпрессией верхних мочевых путей [28]. Интраоперационную доплерографию сосудов почки проводят до и после пункции почечной лоханки, что позволяет оценить жизнеспособность органа. В случае улучшения почечного кровотока после опорожнения лоханки предпочтение необходимо отдать органосохраняющей операции, особенно у больных молодого возраста.

Особый раздел представляют работы по **ультразвуковой диагностике обструктивных уропатий с использованием доплерографии артериальных сосудов почек в детском возрасте**, так как болезни почек занимают одно из ведущих мест в структуре заболеваемости детского населения и могут приводить к стойкому снижению функции почек [52-54]. Распространенность уронефральных аномалий (УНА) среди детей составляет от 0,32% до 0,92%, среди них до 30% - урообструкции. В структуре заболеваемости ведущее место занимает гидронефроз. Большое значение в выявлении УНА имеет ультразвуковой скрининг. Благодаря ультразвуковому скринингу частота выявляемости УНА увеличивается в 7 раз. Совпадение диагнозов с рентгенологическими исследованиями достигает 93% [52]. Несомненно значение доплерометрии в доклинической диагностике УНА, в частности урообструкций, приводящих к гидронефротической трансформации.

На основании сравнительного исследования данных диуретической ренографии и доплерографии почечной артерии была доказана диагностическая значимость уровня IR в дифференциальной диагностике обструктивных и необструктивных уропатий у детей [55].

R. Gilbert и соавт. [43] проводили дуплексную сонографию почек у детей от 1 месяца до 13 лет. В зависимости от возраста, пациентов разделили на 2 группы: от 1 до 12 месяцев и от 1 года до 13 лет. В норме IR у детей до 1 года был 0,66; в старшей группе IR составлял 0,57 ( $p < 0,01$ ). Параллельно производили нефросцинтиграфию и экскреторную урографию. При наличии обструкции верхних мочевых путей отмечался рост IR до 0,83. Было доказано, что доплерометрические показатели при обструктивных уропатиях коррелируют со степенью изменений при нефросцинтиграфии и являются ценным источником информации в диагностике обструктивных и необструктивных форм расширения ЧЛС у детей. По другим данным при обструктивном гидронефрозе у детей IR был равен  $0,77 \pm 0,04$ , тогда как в норме  $-0,69 \pm 0,02$  ( $p < 0,001$ ), у детей с необструктивной дилатацией полостной системы почки этого различия не было [56]. Исследование 27 детей с односторонней дилатацией ЧЛС возрастом от 7 дней до 14 лет методами нефросцинтиграфии и доплерографии позволило у 12 из них диагностировать обструкцию ЛМС. Авторы установили, что у детей с обструктивной дилатацией индекс Ratio IR (RIR) составил  $1,16 \pm 0,04$ , с необструктивной  $- 1,04 \pm 0,04$  ( $p < 0,01$ ), после хирургического лечения RIR снизился до  $1,07 \pm 0,03$  ( $p < 0,01$ ). Критерий  $RIR > 1,1$  при диагностике обструкции ЛМС имел чувствительность 92%, специфичность 97%, предсказательность положительного теста 85%, отрицательного - 97% [57]. Вместе с тем, исследование 43 детей в возрасте раннего детства с обструктивной и необструктивной каликопиело-

эктазией не показало значимых различий резистентности сосудов почек [58]. Т. Ocada и соавт. [59] обратили внимание на то, что для дифференцирования врожденной обструкции ЛМС у детей более полезно определять IR не в аркуатных и кортикальных артериях, а в артериях почечных ворот. В этом случае выявлялось значимое отличие IR при обструктивном гидронефрозе, подтвержденном диуретической ренографией.

Д.А. Сеймивский и соавт. [60] изучали изменение внутривисочечной гемодинамики у детей со стенозом ЛМС (25 детей) и обструктивным мегауретером (24 ребенка) возрастом от 3 месяцев до 14 лет. У детей с обструктивными уродатиями IR внутривисочечных артерий повышался до  $0,73 \pm 0,01$ , в норме средний показатель IR составлял  $0,62 \pm 0,01$  (чувствительность 72,7%, точность 76,6%, специфичность 83,3%). Рост IR отмечался независимо от уровня обструкции мочеточника. Однако при стенозе ЛМС IR был ниже  $-0,71 \pm 0,01$ , при обструктивном мегауретере выше  $-0,74 \pm 0,01$ . Был сделан вывод о том, что IR внутривисочечных артерий, равный 0,70, является критическим признаком для дифференциальной диагностики обструктивных (органических) и функциональных нарушений уродинамики. В случаях, когда  $IR > 0,70$ , было рекомендовано проведение оперативного лечения. При  $IR < 0,70$  в обеих группах тактика была выжидательной с динамическим наблюдением пациентов. В отдаленном послеоперационном периоде отмечалось уменьшение IR: через 1 год после операции -  $0,69 \pm 0,3$ ; через 3 года -  $0,66 \pm 0,03$ , что объясняли устранением обструкции и улучшением кровотока за счет снижения резистентности внутривисочечных сосудов.

Важнейшим является то обстоятельство, что **результаты ультразвуковых исследований используются для решения вопроса об оперативном или консервативном лечении, продолжительности послеоперационного дренирования почки.**

В. Brkljasić и соавт. [61] при стенозе ЛМС в детском и юношеском возрасте (29 пациентов) не наблюдали значительного повышения резистентности сосудов почек, IR был равен  $0,63 \pm 0,05$ , и сочли, что по IR невозможно дифференцировать хроническую обструкцию ЛМС.

М.И. Пыков и соавт. [32] подошли дифференцированно к изучению сосудов почки при гидронефрозе у детей, проведя доплерометрию как магистрального ствола почечной артерии, так и ее внутривисочечных ветвей на различных уровнях. Обследовав новорожденных с гидронефрозом возрастом 7-25 дней, они пришли к заключению, что при толщине паренхимы почки менее 5 мм гемодинамические нарушения проявляются в виде повышения сопротивления на уровне магистральной, сегментарных и междольковых артерий (отмечено повышение IR соответственно до 0,85; 0,83; 0,83, снижение Ved при незначительных изменениях Vps) и понижения сопротивления на уровне дуговых артерий ( $IR = 0,61$ , повышение Ved). Как считают авторы, подобный характер кровотока связан со сдавлением сегментарных и междольковых сосудов на фоне умеренной дисплазии почечной ткани и требует экстренного оперативного вмешательства. Своевременная операция способствовала восстановлению почечной гемодинамики на всех уровнях не позднее 3-х лет после вмешательства. При нерезирующем мегауретере со стенозом внутривисочечный кро-

воток был ослаблен, междолевые артерии имели извитой вид. IR на уровне магистрального ствола почечной артерии и сегментарных артерий был повышен до 0,84 и 0,82, на уровне междолевых артерий значительно колебался в различных участках паренхимы от 0,58 до 0,82, на уровне дуговых артерий был снижен до 0,61. Через 3 года после операции на уровне междолевых артерий разброс значений IR сохранялся, на уровне дуговых артерий кровотока восстанавливался.

Имеющиеся в литературе указания на то, что обструктивный мегауретер у детей имеет тенденцию к спонтанному разрешению и органическая обструкция наблюдается только в 18,8% случаев, подчеркивает важность доплерографических методов исследования для решения вопроса о выборе метода лечения обструктивного мегауретера [62]. Установлено, что при атрофической степени обструктивного мегауретера у детей 3-6 лет IR повышается в магистральном стволе почечной артерии до 0,87, ТАМх снижается до 0,25 м/с (в норме 0,35 м/с), в междолевых артериях IR - 0,84, ТАМх - 0,13 м/с (в норме 0,18 м/с). У детей старше 7 лет при повышении IR в магистральной почечной артерии до 0,77 ТАМх снижается до 0,27 м/с (в норме 0,42 м/с), в междолевых артериях происходит снижение IR до 0,58, ТАМх остается на уровне нормы - 0,16 м/с. Динамическое доплерографическое исследование интра-ренального кровотока в ходе стентирования мегауретера доказало эффективность использования малоинвазивных методов лечения как альтернативу оперативному вмешательству.

Как видим, для углубленной оценки почечного кровотока при обструктивных процессах верхних мочевых путей необходима доплерография как магистральных стволов почечных артерий, так и их внутриорганных ветвей. Хотя мнения относительно значимости IR для дифференцирования обструктивной и необструктивной уропатии у детей расходятся, можно резюмировать, что при дистальной обструкции критерий  $IR > 0,70$  работает более эффективно, чем при стенозе ЛМС, при стенозе ЛМС у детей более значимым является определение IR в артериях почечных ворот [59], а также определение Ratio IR. Уровень резистентности почечных сосудов, наряду с другими методами исследования, является важной информацией для выяснения функционального состояния почки и выбора тактики лечения пациента.

Ряд исследований посвящен применению функциональных тестов у детей в диагностике обструктивных уропатий. А.А. Shokeir и соавт. [30] проводили доплерографию почечных сосудов у 27 детей с применением водной нагрузки, а также с использованием фуросемида для дифференциальной диагностики обструктивных уропатий с функциональным расширением собирательной системы почек. Полученные данные были разделены на 3 группы:

- 1) уровень IR не превышал 0,7 до и после введения изотонического солевого раствора и фуросемида;
- 2) при первоначальном значении  $IR > 0,7$  происходило снижение его после введения физраствора и фуросемида ( $< 0,7$ );
- 3) до и после применения нагрузочных проб значение IR превышало 0,7.

Во всех случаях параллельно проводилось радиоизотопное сканирование почек и нефросцинтиграфия. В 3-й группе отмечалось выраженное снижение скорости

фльтрации. У пациентов 3-й группы прогноз считали наиболее серьезным и проводили оперативное лечение.  $IR > 0,7$  до и после применения нагрузочной пробы считали критерием обструкции верхних мочевых путей с чувствительностью 100% и специфичностью 94%.

J. M. Palmer и M. DiSandro [29] выполняли доплерографию почечных артерий у 33 детей до и после приема фуросемида. По их данным до введения препарата  $IR$  был в среднем 0,71 (в контрольной группе 0,65,  $p < 0,02$ ), а после введения – 0,74. Чувствительность (76%) и специфичность (88%) результатов была довольно высока. Авторы пришли к заключению, что признаком обструкции можно считать сочетание двух критериев: 1) повышение  $IR$  до 0,71 и более; 2) дальнейшее увеличение  $IR$  после приема фуросемида. Учитывая эти критерии, части пациентов было рекомендовано оперативное лечение. Авторы отмечают снижение  $IR$  до 0,68 и ниже у прооперированных больных, а также отсутствие существенных колебаний этого показателя после нагрузочной пробы.

D. Acata и соавт. [63] провели ультразвуковое исследование с фуросемидом 15 пациентов с односторонним и двусторонним неонатальным гидронефрозом до и через 10 минут после инъекции фуросемида и параллельно – диуретическую ренографию. Авторы пришли к заключению, что  $IR > 0,70$  не позволяет дифференцировать обструктивную и необструктивную уропатию, более надежным признаком является увеличение  $IR$  после введения фуросемида более чем на 10%.

**Хронические обструктивные уропатии до 30% случаев сопровождаются гипертензионным синдромом [4].**

При ультразвуковом исследовании почечных сосудов А.С. Игнашин [64] у части больных с хроническими обструктивными уропатиями и артериальной гипертензией наблюдал одностороннее снижение объемного кровотока и минутного объема кровоснабжения на стороне поражения, которое коррелировало со снижением функциональной способности этой почки по данным радиоизотопной ренографии. Обратной корреляционной связи не наблюдалось, то есть ультразвуковой метод являлся более точным в диагностике гемодинамических причин ренальной гипертензии. Автор отмечает, что после выполнения разгрузочной чрескожной пиелонефростомии (ЧПНС) под ультразвуковым контролем артериальное давление уменьшалось у той части больных, у которых объемный кровоток до манипуляции был снижен на 20% и более по сравнению с контралатеральной почкой. Автор рекомендует метод ЧПНС под контролем УЗИ в качестве дифференциально-диагностического теста при определении почечного генеза васкулярной гипертензии у пациентов с обструктивной уропатией.

В заключение необходимо заметить, что сопоставление диагностического значения дуплексной сонографии в сочетании с доплерометрией сосудов почки с рентгенологическими и радиоизотопными методами исследования при обструктивных уропатиях дало основание полагать, что данные доплерографии сосудов почки прямо коррелируют с результатами экскреторной урографии, ретроградной уретеропиелографии, радиоизотопной ренографии и отражают степень функциональных нарушений при обструкции мочевых путей [3, 65-67].

## Ультразвуковое исследование **уродинамики** при гидронефрозе

Оценка состояния почки при обструктивных уропатиях на основании ренального кровотока без учета состояния уродинамики верхних мочевых путей не дает полного представления о тяжести обструктивного процесса. Есть достаточно указаний на то, что **при развитии гидронефротической трансформации темпы прогрессирования нефропатии и декомпенсации почечной лоханки и мочеточника отличаются** [24]. Нередко способность к концентрации рентгенконтрастного препарата остается удовлетворительной даже при выраженных ретенционных изменениях, так как в одних участках почки функция снижается, в других – компенсаторно усиливается. Наряду с угнетением секреторной функции на поздних стадиях гидронефроза фильтрационная функция остается сохраненной на том или ином уровне.

Даже в терминальных стадиях изменений лоханки и мочеточника почечная паренхима еще длительное время способна функционировать, в связи с чем высока вариабельность положительного эффекта органосохраняющих операций, несмотря на кажущуюся выраженность структурных изменений. По мнению А.В. Морозова и соавт. [68], экскреторная урография на поздних стадиях гидронефроза не отражает истинных функциональных возможностей пораженной почки. Кроме того, введение рентгенконтрастных веществ в некоторой мере снижает тонус и сократительную способность мочеточников, а в ряде случаев бывает невозможно из-за аллергической реакции или развития восходящей инфекции.

Ультразвуковое исследование мочеточничко-пузырных выбросов при обструктивных уропатиях позволяет получить недостающую информацию о функции мочевого пузыря. Однако исследования, посвященные этому вопросу, единичны.

М.Т. Blomley и соавт. [69], исследуя частоту выбросов мочи из устьев мочеточников и сопоставляя результаты с данными нефросцинтиграфии у 31 пациента с различной урологической патологией, пришли к заключению, что **ЦДК мочевых выбросов - простой тест, подтверждающий обструкцию верхних мочевых путей**. Сопоставление сонографического выявления МПВ с данными нефросцинтиграфии у 132 детей (возраст от 1 дня до 14,9 лет) у 43 из них с односторонним гидронефрозом показало достаточно высокую чувствительность (94,8%) и специфичность (94,2%) сонографического метода при диагностике обструкции на уровне ЛМС и мочеточничко-пузырного соединения в сравнении с контралатеральной почкой [70]. При обструкции выбросы мочи отсутствовали у 85% детей, у остальных частота выбросов была менее 10% от наблюдаемой с противоположной стороны, тогда как при необструктивном дистальном гидронефрозе частота выбросов составляла в среднем 70% от частоты выбросов с контралатеральной стороны, а при проксимальном необструктивном гидронефрозе была равна ей. Исследование МПВ у пациентов детского и юношеского возраста (3-21 год) показало, что при хронической обструктивной уропатии со стенозом ЛМС выбросы отсутствовали у 5 из 7 пациентов (71,4%), у двух частота была значительно ниже, чем на необструктивной стороне, при необструктивном гидронефрозе выбросы отсутствовали у 3 из 11 паци-

ентов (27,3%), в контрольной группе МПВ удалось визуализировать у 57 из 64 детей возрастом от 2 до 17 лет (89%). Авторы находят высокой вероятностью обструкции при отсутствии или значительной асимметрии МПВ [71].

Представляет интерес исследование МПВ после стентирования мочеточников [72]. Основным способом транспорта мочи при стентировании в течение первой недели является пассивное дренирование в виде потока мочи внутри и вокруг стента. При стентировании более двух месяцев появляется слабая перистальтическая активность мочеточников, особенно в период повышенного диуреза. Авторы пришли к заключению, что ЦДК выбросов ненадежно для диагностики обструкции стентированного мочеточника.

### Комплексное ультразвуковое исследование почечной гемодинамики и уродинамики верхних мочевых путей в диагностике гидронефроза

Учитывая важность комплексной информации о почечной гемодинамике и уродинамике верхних мочевых путей при гидронефрозе, а также недостаточную выясненность вопросов почечного кровотока на различных уровнях (как в магистральной почечной артерии, так и в ее внутриорганных ветвях), состояния венозного русла почек и характера МПВ, нами проведено изучение морфо-функционального состояния почек и верхних мочевых путей методом **комплексного ультразвукового исследования экоструктуры почек, почечной ангиоархитектоники, артериального, венозного кровотока и МПВ** [73]. Целью исследования было выяснение функционального состояния почки и структурно-функциональных ультразвуковых диагностических критериев гидронефротической трансформации на различных стадиях развития.

После ультразвукового скрининга для исследования было отобрано 50 больных (20 женщин и 30 мужчин) с односторонним гидронефрозом возрастом 20-76 лет: 32 пациента с I стадией гидронефроза возрастом  $51,0 \pm 2,4$  года, 11 пациентов со II стадией возрастом  $50,3 \pm 5,4$  года, 6 пациентов с III стадией возрастом  $51,0 \pm 6,4$  года. Причиной гидронефроза у 7 пациентов была стриктура ЛМС, у 20 - камни почечной лоханки и мочеточника, у 2 - туберкулез почки и мочеточника, у 1 - уретероцеле, у 20 - сдавление мочеточника или отклонение его хода новообразованиями брюшной полости и забрюшинного пространства, послеоперационными или возникшими вследствие лучевой терапии стриктурами мочеточников. Контрольную группу составили 13 человек. Исследования выполнены на аппаратах Logiq-400 MD с конвексным датчиком 3,5 МГц и Combizon 320-5, Doppler-300 с секторным датчиком 5 МГц. Сканирование МПВ проводили в физиологических условиях без предварительной водной нагрузки при объеме мочевого пузыря 180-250 мл.

Экоструктурные изменения почки приведены в первом разделе гл. 6.

При ЦДК цветовая карта внутривисочечных сосудов меняется соответственно их патоморфологическим изменениям при различных стадиях гидронефроза. В начальной стадии гидронефроза определяется **обеднение сосудистого рисунка**, носящее мозаичный характер, по мере прогрессирования гидронефротической трансфор-

мации наблюдается общее снижение кровотока в корковом слое паренхимы. Происходит **уменьшение диаметра почечных артерий в воротах почки и их ветвей**, особенно выраженное при **III** стадии гидронефроза в связи со сдавлением их расширенной полостной системой почки (табл. 6.1).

Таблица 6.1

Изменения диаметра почечных артерий при гидронефрозе

Стадии гидронефроза	Диаметр почечной артерии (мм)	
	Почки с гидронефрозом	Контралатеральные почки
I	4,5±0,1	4,7±0,1
II	4,1±0,2	4,6±0,2
III	3,7±0,1	4,5±0,3

Различия диаметра почечных артерий достоверны при  $p < 0,05$  между почками с гидронефрозом и контралатеральными почками и между I и III стадиями гидронефроза. В этой связи заслуживают внимания данные ангиографии, полученные у больных с гидронефротической трансформацией. Было выяснено, что наиболее важным показателем потенциальной функции почки, страдающей в результате нарушения уродинамики, является степень сужения почечных артерий. Если диаметр магистрального ствола почечной артерии уменьшен более чем на 50% по сравнению с нормой, то чаще всего патологические изменения в почке с гидронефрозом являются необратимыми и функция почек не восстанавливается [24]. По данным К.Д. Паникратова [24] такие изменения диаметра соответствовали IV стадии терминальных нарушений уродинамики в соответствии с предложенной им классификацией нарушений уродинамики. Эти сведения, по мнению К.Д. Паникратова и других авторов, дают возможность получить представление о целесообразности проведения пластических операций на верхних мочевых путях.

В результате проведенных нами исследований было установлено, что при различных стадиях гидронефроза характерные изменения претерпевали доплерометрические показатели как в почечных артериях, так и в их внутриорганных ветвях. При I и II стадиях гидронефроза достоверных изменений  $V_{ps}$  не наблюдалось, при III стадии происходило снижение средних значений  $V_{ps}$  по сравнению с нормой (в почечных артериях  $0,68 \pm 0,23$  м/с). Вместе с тем, отмечено уменьшение  $V_{ed}$  (в почечных артериях при I стадии гидронефроза  $0,32 \pm 0,10$  м/с, при II -  $0,28 \pm 0,22$  м/с, при III -  $0,18$  м/с), что свидетельствовало о снижении эластичности сосудистой стенки. Как следствие, наблюдалось повышение доплерометрических индексов по мере прогрессирования гидронефроза, причем в сегментарных артериях эти изменения были статистически достоверными. Только у одного больного Н. возрастом 29 лет, с толщиной паренхимы почки в среднем отделе 11 мм, который не вошел в группу больных с III стадией гидронефроза, подвергшихся статистической обработке доплерометрических показателей, IR почечной артерии был в пределах нормальных значений - 0,57, PI составил 0,83, S/D 2,3,  $V_{ps}$  0,91 м/с,  $V_{ed}$  0,38 м/с, что свидетельствовало о массивном артерио-венозном шунтировании крови. У одной больной

60 лет с терминальной фазой III стадии гидронефроза, также не вошедшей в группу статистического анализа, наблюдалось резкое снижение скорости кровотока в почечной артерии, IR составил 0,77, PI 1,60, S/D 4,53, Vps 0,38 м/с, Ved [0,18 м/с. Результаты доплерометрии почечных и сегментарных артерий представлены в табл. 6.2 и диагр. 6.1.

Аналогичные изменения, в частности повышение доплерометрических индексов, наблюдались в междольевых (рис. 6.13, 6.14) и дуговых артериях. В междольевых артериях IR при I, II и III стадиях гидронефроза составил в среднем соответственно  $0,63 \pm 0,01$ ,  $0,65 \pm 0,01$  и  $0,65 \pm 0,06$ , в дуговых артериях -  $0,59 \pm 0,01$ ,  $0,61 \pm 0,01$  и  $0,60 \pm 0,01$ .

**Допплерометрические показатели во внутриорганных артериях почки при гидронефрозе претерпевают такие же изменения, как и в почечной артерии.** Однако, как в норме, так и при гидронефротической трансформации, по мере ветвления почечной артерии, как правило, происходит уменьшение их значений.

**Чувствительность доплерометрических показателей почечной артерии как диагностических критериев обструкции, исходя из полученных нами данных, была различной в зависимости от стадии гидронефроза** (табл. 6.3).

Как обсуждалось выше, ИД почечных артерий имеет существенное значение в диагностике обструктивных уропатий. Многие исследователи сходятся во мнении, что  $IR > 0,7$ , как наиболее важный показатель доплерометрии почечной артерии, свидетельствует в пользу обструктивных уропатий. В то же время менее высокие значения IR, что явствует из табл. 6.2, еще не являются признаком хронической обструктивной уропатии. Необходимо иметь в виду, что пороговое значение  **$IR > 0,7$  при обструктивной уропатии не всегда является патогномичным признаком.**

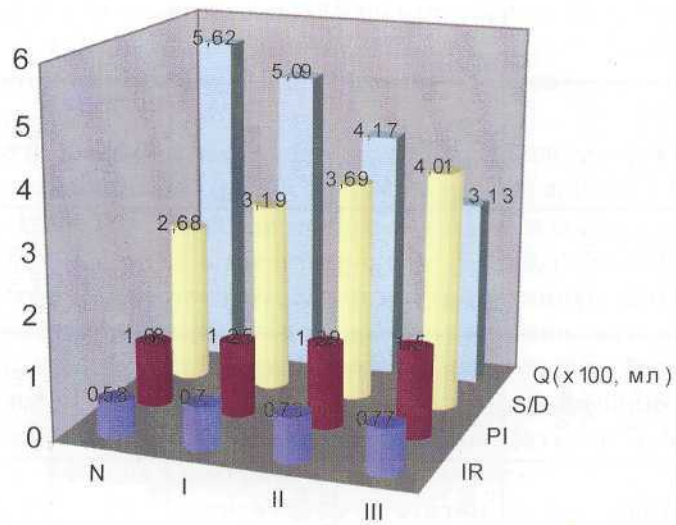
Имеются наблюдения, которые указывают на то, что IR почечной артерии может быть близким к норме или соответствовать нормальным значениям при включении механизма постгломерулярного артерио-венозного шунтирования [74] или в ситуации, когда острая обструкция осложняется пиелосинусным кровотечением [75]. В последнем случае должно настораживать стремительное снижение ранее повышенного IR и появление даже незначительного количества жидкости в периартериальной или периуретеральной области. С другой стороны, исходя из нашего опыта [76], при подозрении на обструкцию мочевых путей следует учитывать, что IR может достигать пороговых значений и превышать их при гипертонической болезни, особенно у пожилых пациентов, при отсутствии обструкции. При хронической обструктивной уропатии со стенозом ЛМС, в зависимости от его выраженности, IR часто ниже указанного значения.

**В контралатеральных почках** толщина паренхимы в среднем отделе, структурный индекс, диаметры почечных сосудов, средние значения изучаемых доплерометрических показателей не имели статистически достоверных отличий от нормы ( $p > 0,05$ ). Вместе с тем, при III стадии гидронефроза наблюдалась тенденция к росту IR, PI и S/D почечных артерий. Это обстоятельство указывает на то, что при выраженной гидронефротической трансформации наступают изменения кровотока и в противоположной почке.

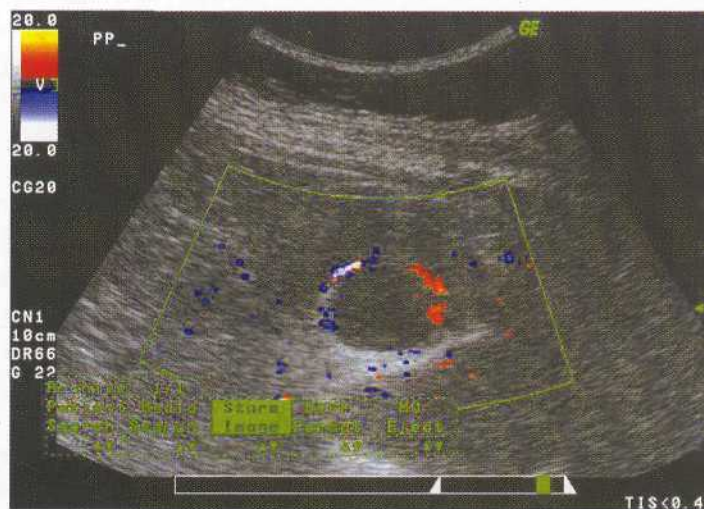Таблица 6.2  
Допплерометрические показатели почечных и сегментарных артерий при различных стадиях развития гидронефроза

Стадии гидронефроза	Объект исследования	Почка с гидронефрозом						Контралатеральная почка					
		IR	IR <sub>L</sub> /IR <sub>K</sub>	IR <sub>L</sub> -IR <sub>K</sub>	PI	S/D	V <sub>мин</sub> , мл	IR	PI	S/D	V <sub>мин</sub> , мл		
I	почечная артерия	0,70±0,01	1,10±0,01	0,06±0,01	1,25±0,03	3,19±0,12	509±27	0,65±0,01	1,08±0,03	2,69±0,18	611±31		
		p1<0,01			p1<0,01	p1<0,01	p1<0,05	p2>0,05	p2>0,05	p2>0,05			
		p2<0,01			p2<0,01	p2<0,01							
	сегментарная артерия	0,66±0,01			1,13±0,03	2,87±0,08		0,62±0,01	1,05±0,03	2,58±0,04			
		p1<0,01			p1>0,05	p1<0,01		p3<0,05					
		p2<0,01			p2<0,05	p2<0,01							
II	почечная артерия	0,73±0,02	1,17±0,03	0,11±0,01	1,39±0,08	3,69±0,21	417±52	0,62±0,01	1,03±0,05	2,63±0,10	521±41		
		p1<0,01			p1<0,01	p1<0,01	p1>0,05	p2>0,05	p2>0,05	p2>0,05			
		p2<0,01			p2<0,01	p2<0,01							
	сегментарная артерия	0,70±0,02			1,26±0,10	3,33±0,22		0,61±0,02	1,02±0,07	2,51±0,12			
		p1<0,01			p1>0,05	p1<0,01		p3>0,05					
		p2<0,01			p2<0,05	p2<0,05							
III	почечная артерия	0,77±0,01	1,14±0,04	0,09±0,02	1,50±0,10	4,01±0,20	313±38	0,66±0,03	1,12±0,08	3,05±0,33	553±101		
		p1<0,05			p1<0,05	p1<0,05	p1<0,05	p2>0,05	p2>0,05	p2>0,05			
		p2<0,01			p2<0,05	p2<0,05							
	сегментарная артерия	0,71±0,0			1,31±0,24	3,49±0,62		0,62±0,04	1,09±0,10	2,75±0,26			
		p1<0,05			p1>0,05	p1>0,05		p3>0,05					
		p2<0,01			p2<0,05	p2<0,05							
Норма	почечная артерия	0,58±0,01			1,08±0,02	2,68±0,09	562±34	0,58±0,01	1,08±0,02	2,68±0,09	562±34		
		0,57±0,02			0,97±0,03	2,49±0,08		0,57±0,02	0,97±0,03	2,49±0,08			
P4	почечная артерия	>0,05	<0,01	<0,01	>0,05	>0,05	<0,05	>0,05	>0,05	>0,05	>0,05		
		>0,05	>0,05	>0,05	>0,05	>0,05	>0,05	>0,05	>0,05	>0,05	>0,05		
		>0,05	>0,05	>0,05	<0,05	<0,05	<0,01	<0,05	<0,05	<0,05	<0,05		
P5	сегментарная артерия	>0,05	>0,05	>0,05	>0,05	>0,05	>0,05	>0,05	>0,05	>0,05	>0,05		
		>0,05	>0,05	>0,05	>0,05	>0,05	>0,05	>0,05	>0,05	>0,05	>0,05		
		>0,05	>0,05	>0,05	>0,05	>0,05	>0,05	>0,05	>0,05	>0,05	>0,05		
P6	сегментарная артерия	>0,05	>0,05	>0,05	>0,05	>0,05	>0,05	>0,05	>0,05	>0,05	>0,05		
		>0,05	>0,05	>0,05	>0,05	>0,05	>0,05	>0,05	>0,05	>0,05	>0,05		
		>0,05	>0,05	>0,05	>0,05	>0,05	>0,05	>0,05	>0,05	>0,05	>0,05		

p1 – между почками с гидронефрозом и контралатеральными почками, p2 – в сравнении с нормой, p3 – между IR почечной артерии и сегментарных артерий, p4 – между I и II стадиями гидронефроза, p5 – между II и III стадиями гидронефроза, p6 – между I и III стадиями гидронефроза.



**Диаграмма 6.1.** Допплерометрические показатели почечной артерии и минутный объем кровоснабжения почки при различных стадиях гидронефроза.



**Рис. 6.13.** ЦДК. Гидронефроз II стадии. Сдавление и деформация междолевых сосудов почки расширенной почечной чашкой.

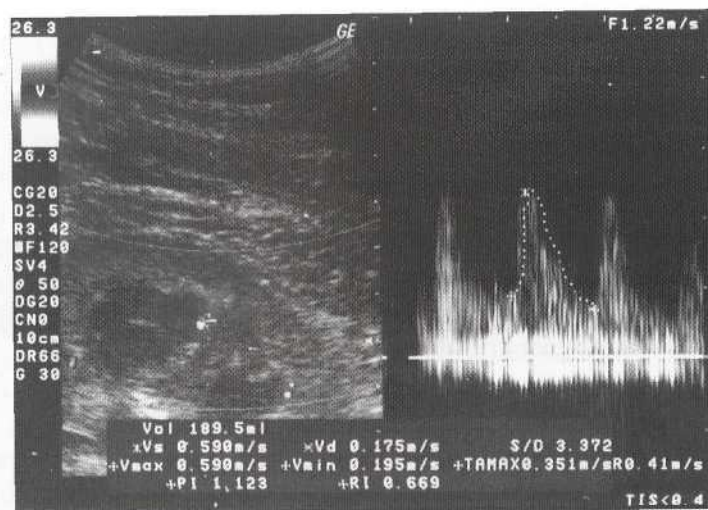


Рис. 6.14. Допплерометрия междолевой артерии при гидронефрозе II стадии: Vps 0,59 м/с, Ved 0,18 м/с, IR 0,67, PI 1,12, S/D 3,37, повышение доплерометрических индексов.

Таблица 6.3

Чувствительность доплерометрических критериев в диагностике гидронефроза при различных стадиях гидронефротической трансформации

Стадии гидронефроза	Критерии обструкции				
	IR (> 0,7)	IRГ-IRк (≥ 0,08)	IRГ/IRк (≥ 1,15)	PI (> 1,2)	Сочетание 3-4 критериев
I	44%	38%	20%	56%	24%
II	64%	64%	64%	82%	64%
III	83%	72%	67%	83%	83%

Состоянию **венозного кровотока** в пораженной почке обычно не уделяется должного внимания. Как правило, ограничиваются наблюдением цветовой карты венозных сосудов при ЦДК. Тем не менее, необходимость исследования венозного кровотока объясняется следующими факторами. При обструктивных уropатиях происходит увеличение поперечного размера почки, что приводит к растяжению сосудов и уменьшению их диаметра. С учетом того, что упругость артериальной стенки выше, артериальная доставка относительно долго остается достаточной, в то время как венозный отток страдает в первую очередь, что приводит к венозастазу и венозной индурации пораженной почки [3]. С развитием склеротических процессов в почке и уменьшением кортикального кровотока включаются механизмы артерио-венозного шунтирования, когда не вся артериальная кровь поступает к почечным клубочкам, а часть ее оттекает через юкстамедуллярные артерио-венозные шунты [4]. В этой связи представляет интерес определение скоростных характеристик кровотока не только в почечных артериях, но и в почечных венах. В доступной литературе мы обнаружили единственную работу, в которой проведено доплерографическое исследова-

ние состояния венозного кровотока в почках при гидронефрозе [77]. Актуализируя необходимость исследования, авторы апеллируют к тому, что на ранних стадиях J обструктивной уropатии интрапаренхиматозный венозный поток поражается раньше, чем артериальный. Ими было исследовано 12 пациентов с острой обструктивной уropатией. IR междолевых артерий составил  $0,67 \pm 0,08$  (в контрольной группе из 12 пациентов -  $0,62 \pm 0,05$ ,  $p=0,05$ ). Максимальная скорость венозного потока в обструктивных почках была на 69% выше, чем в контралатеральных необструктивных, и на 86% больше, чем в норме ( $p=0,04$ ). Авторы считают, что определение венозного кровотока может повысить точность диагностики обструкций. При хронической обструктивной уropатии венозный кровоток не изучался.

В наших исследованиях было выявлено повышение  $V_{\max}$  почечных вен при I и II стадиях гидронефроза и некоторое уменьшение при III стадии (табл. 6.4). Аналогичные изменения наблюдались в венах почечного синуса: при I и II стадиях гидронефроза  $V_{\max}$  составила  $0,28 \pm 0,02$  и  $0,30 \pm 0,02$  м/с, при III стадии -  $0,26 \pm 0,08$  м/с (в норме  $0,19 \pm 0,01$  м/с). В междолевых и дуговых венах отмечалось повышение  $V_{\max}$  при всех стадиях гидронефроза. В междолевых венах при I стадии  $V_{\max}$  составляла  $0,17 \pm 0,01$  м/с, при II и III стадиях - по  $0,18 \pm 0,01$  м/с (в норме  $0,13 \pm 0,004$  м/с). В дуговых венах и при I стадии гидронефроза  $V_{\max}$  равнялась  $0,11 \pm 0,01$  м/с, при II и III стадиях - по  $0,12 \pm 0,01$  м/с (в норме  $0,10 \pm 0,003$  м/с).

Нами было отмечено, что по мере нарастания гидронефротической трансформации максимальная скорость кровотока в почечной вене все более превышает минимальную диастолическую скорость в почечной артерии ( $V_{ed}$ ). В этой связи был введен показатель Д/В (D/V), который в норме  $>1,0$  (см. гл. 2) [78, 79]. Вместе с тем, было отмечено, что соотношение пульсового перепада скорости кровотока в почечной артерии и вышеуказанного показателя по мере нарастания гидронефроза увеличивается. Это соотношение было названо отношением декрементов скоростей ОДС (RDV) и в норме  $=2,0$  (см. гл. 2).

При гидронефрозе в результате проведенных исследований наблюдалось уменьшение Д/В менее 1,0, индекс ОДС увеличивался и превышал 3,0 (табл. 6.4, рис. 6.15, 6.16, 6.17). Некоторый рост Д/В и снижение ОДС при III стадии гидронефроза являются следствием уменьшения артериальной доставки. Вероятно, чем меньше этот показатель, тем более выражен венозостаз в почке. Мы полагаем, что данные показатели могут характеризовать уровень веностаза, а также дисбаланса между кортикальным и юкстамедуллярным кровотоком. Определение их может иметь значение для выявления веностаза в связи со сдавлением почечных вен на ранних этапах развития гидронефроза и для уточнения его стадий.

Для выбора метода лечения и вида операции при гидронефрозе необходимо решение трех задач, таких как

- причина гидронефротической трансформации,
- функциональное состояние почечной паренхимы,
- степень нарушения пассажа мочи.

Состояние уродинамики является одним из важных моментов в определении лечебной тактики при гидронефрозе. В этой связи новым шагом в диагностике гид-

ронефроза и решении вопроса о выборе метода лечения явилось использование ЦДК и ИД для визуализации выбросов мочи из устьев мочеточников в мочевой пузырь.

Таблица 6.4

Параметры, характеризующие кровоток в почечных венах и соотношение артериального и венозного кровотока при гидронефрозе

Допплерометрические показатели	Норма	Гидронефроз		
		I стадия	II стадия	III стадия
Vvmax, (м/с)	0,29±0,01	0,43±0,02	0,39±0,02	0,26±0,03
Д/В	1,29±0,06	0,75±0,04	0,77±0,08	0,88±0,03
ОДС	2,01±0,11	4,43±0,36	4,83±0,73	4,35±0,38

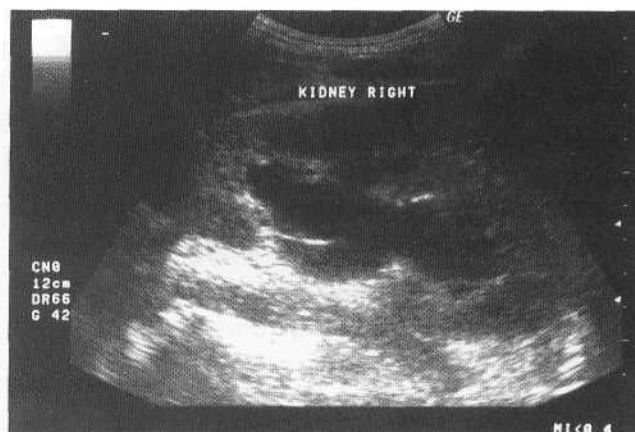


Рис. 6.15. Больной Б. Вторичный гидронефроз II стадии справа.

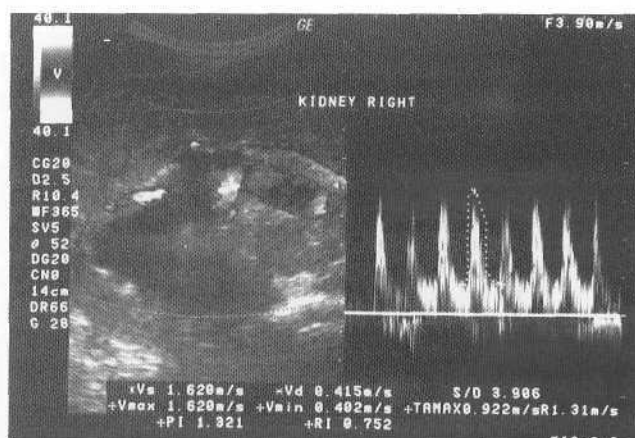
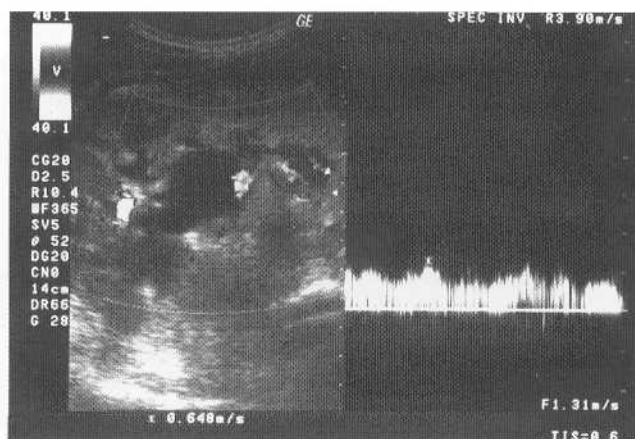


Рис. 6.16. Больной Б. Допплерометрия правой почечной артерии: IR 0,75, PI 1,32, S/D 3,91.

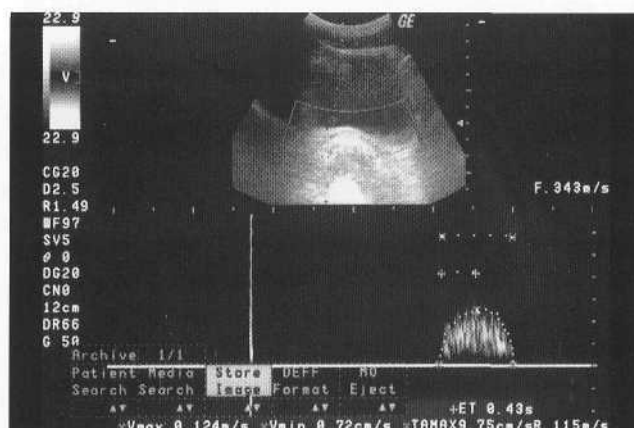


**Рис. 6.17.** Больной Б. Допплерометрия правой почечной вены:  $V_{max}$  0,65 м/с, Д/В 0,63, ОДС 6,2.

В ходе исследования мы обращали внимание на направление, форму, площадь и цветовое окрашивание потоков мочи. При гидронефрозе МПВ в большинстве случаев имели визуальные отклонения от нормы. Выявлялось расширение и фрагментация изображения, уменьшение его площади, изменение угла направления выбросов, появление нехарактерной цветовой гаммы как признака турбулентности.

Исследуя **эвакуаторную способность верхних мочевых путей при гидронефрозе методом ЦДК и доплерометрии МПВ**, мы провели качественную оценку спектрограмм. В соответствии с полученными результатами исследований форма спектрограмм МПВ при гидронефрозе отличалась от нормы (рис. 6.18, 6.19). Частота встречаемости разных форм спектральной кривой была различной в зависимости от стадии гидронефроза (табл. 6.5).

Для оценки состояния эвакуаторной функции почек и верхних мочевых путей при гидронефрозе нами были использованы основные показатели доплерографического исследования МПВ (табл. 6.6).



**Рис. 6.18.** Допплерометрия МПВ при гидронефрозе II стадии. Пик сглажен.

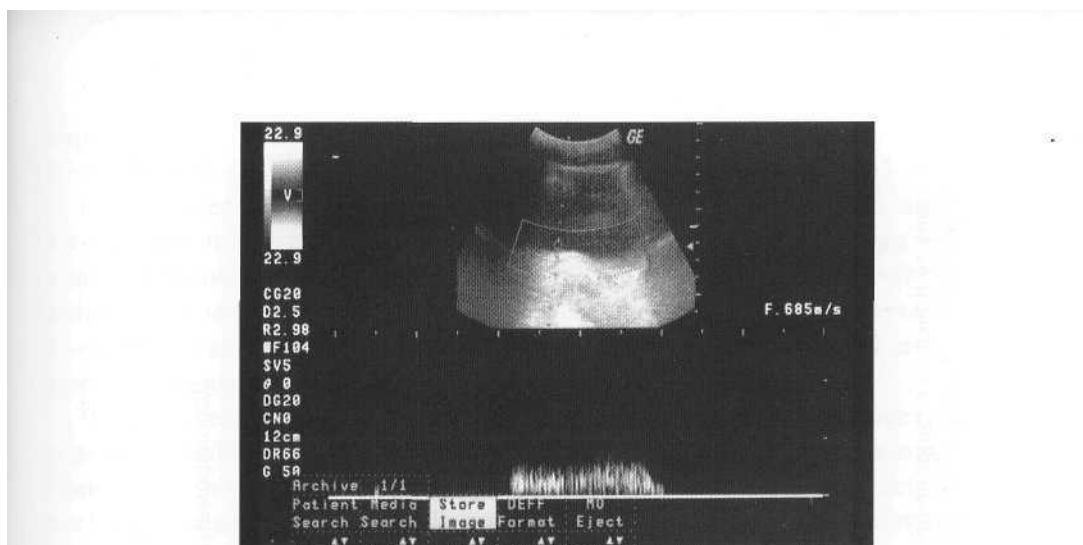

Рис. 6.19. Допплерометрия МПВ при гидронефрозе II стадии. «Венозный спектр».

Таблица 6.5

Форма спектрограмм МПВ при гидронефрозе

Стадия гидронефроза	МПВ не регистрируются	Форма спектрограммы		
		заостренный вид	сглажена	«венозный спектр»
I стадия	-	12,5%	75%	12,5%
II стадия	-	-	45%	55%
III стадия	34%	-	33%	33%
Норма	-	91,4%	8,6%	-

В почках с гидронефрозом отмечено статистически достоверное снижение частоты МПВ относительно нормы. По сравнению с контрлатеральными почками снижение было достоверным при гидронефрозе II (почти в 2 раза) и III (в 3,5 раза) стадий, достоверным было также уменьшение индекса асимметрии частоты МПВ. Максимальная и средняя скорость МПВ существенно уменьшалась при III стадии гидронефроза. Продолжительность МПВ при гидронефрозе I стадии изменялась незначительно, при II - достоверно увеличивалась, как относительно контрлатеральной стороны, так и относительно нормы, что можно объяснить активизацией компенсаторных резервов пораженной почки. При III стадии гидронефроза наблюдалось достоверное снижение продолжительности МПВ по сравнению с нормой и предыдущими стадиями гидронефроза, в отдельных случаях продолжительность выбросов оставалась увеличенной. Аналогичным образом изменялось время ускорения выбросов: при I стадии гидронефроза оно составляло  $1,51 \pm 0,12$  с, при II -  $1,86 \pm 0,24$  с, при III -  $1,16 \pm 0,24$  с (в норме  $1,39 \pm 0,08$  с). Минутный объем МПВ при I стадии гидронефроза в среднем составил  $0,81 \pm 0,12$  мл, при II -  $0,63 \pm 0,04$  мл, при III -  $0,12 \pm 0,06$  мл и был значительно ниже нормы ( $1,48 \pm 0,12$  мл), достоверно отличаясь от нормы при III стадии гидронефроза ( $p < 0,05$ ). Индекс мочеточникового выброса UJI (см. гл. 5) был достоверно ниже

Допплерометрические показатели мочеточничко-пузырных выбросов при гидронефрозе

Таблица 6.6

Стадии гидро- неfroза	Почка с гидронефрозом						Контралатеральная почка			
	Частота МПВ в минуту	Продолжи- тельность од- ного выброса, с	Умах одного выброса, см/с	Умепан одного выброса, см/с	Индекс асим- метрии частоты МПВ	Частота МПВ в минуту	Продолжи- тельность од- ного выброса, с	Умах одного выброса, см/с	Умепан одного выброса, см/с	
I	0,63±0,07	2,71±0,24	27,22±3,48	18,87±1,74	0,74±0,06	0,86±0,08	2,64±0,13	34,13±2,04	24,53±1,73	
	p1>0,05	p1>0,05	p1<0,05	p1<0,05	p5<0,05	p5<0,05	p5>0,05	p5<0,05	p5>0,05	
	p5<0,05	p5>0,05	p5<0,05	p5>0,05	p5<0,05	p5<0,05	p5<0,05	p5<0,05	p5>0,05	
II	0,39±0,09	3,84±0,73	22,87±2,32	17,40±1,97	0,48±0,09	0,79±0,08	2,37±0,32	32,28±3,01	20,18±2,04	
	p1<0,01	p1<0,05	p1>0,05	p1>0,05	p5<0,01	p5<0,05	p5>0,05	p5<0,05	p5>0,05	
	p5<0,01	p5<0,05	p5<0,05	p5>0,05	p5<0,01	p5<0,05	p5>0,05	p5<0,05	p5>0,05	
III	0,21±0,09	2,13±0,75	19,12±2,11	14,33±2,03	0,22±0,09	0,72±0,16	2,20±0,41	33,56±2,8	19,40±0,75	
	p1<0,05	p1>0,05	p1<0,05	p1<0,05	p5<0,01	p5<0,05	p5>0,05	p5<0,05	p5>0,05	
	p5<0,01	p5<0,05	p5<0,05	p5<0,05	p5<0,01	p5<0,05	p5>0,05	p5<0,05	p5>0,05	
Норма	0,96±0,02	2,66±0,88	30,04±2,46	18,21±2,23	1,04±0,06	0,96±0,02	2,66±0,88	30,04±2,46	18,21±2,23	
p2	>0,05	>0,05	>0,05	>0,05	>0,05	>0,05	>0,05	>0,05	>0,05	
p3	>0,05	>0,05	>0,05	>0,05	>0,05	>0,05	>0,05	>0,05	>0,05	
p4	>0,05	>0,05	>0,05	>0,05	>0,001	>0,05	>0,05	>0,05	>0,05	

p1 – между почками с гидронефрозом и контралатеральными почками, p2 – между I и II стадиями гидронефроза, p3 – между II и III стадиями гидронефроза, p4 – между I и III стадиями гидронефроза, p5 – в сравнении с нормой.

нормы во всех стадиях гидронефроза, при I стадии он составил  $0,36 \pm 0,06$ , при II –  $0,30 \pm 0,05$ , при III –  $0,09 \pm 0,02$  (в норме  $0,58 \pm 0,04$ ).

Статистически достоверных отличий доплерометрических показателей контралатеральной почки отмечено не было. Однако в 33% случаев с противоположной стороны наблюдалось увеличение максимальной и средней скорости МПВ и увеличение их продолжительности. Так, максимальная скорость в ряде случаев достигала 45-60 см/с, а время выбросов превышало 3 с, что отражало компенсаторную реакцию со стороны контралатеральной почки.

**Чувствительность ультразвукового метода в определении обструктивного характера патологии при сочетании доплерометрических признаков оценки гемо- и уродинамики (частота МПВ меньше 0,6 в минуту, индекс асимметрии менее 0,65, изменения продолжительности и средней скорости выбросов) при II и III стадиях гидронефроза достигла 100%, при I стадии – 92%.**

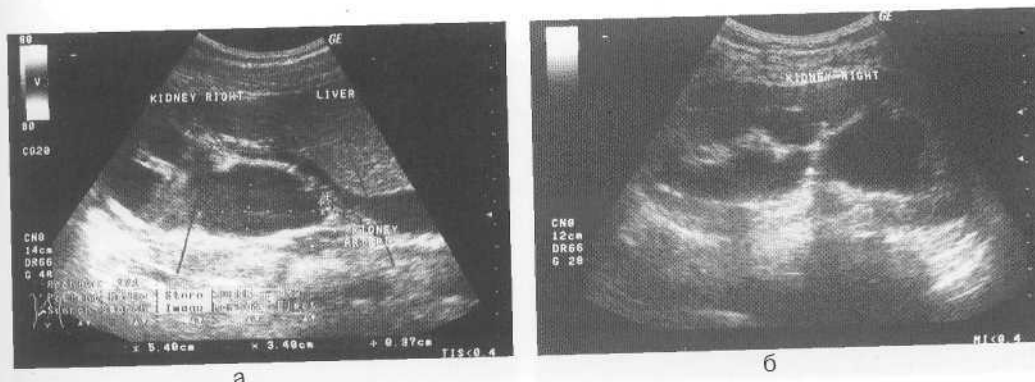
Клиницистам хорошо известно, что не всегда стадия гидронефроза (степень расширения ЧЛС) соответствует одинаковой выраженности функциональных нарушений уродинамики. К.Д. Паникратов [24] выделил 4 стадии хронических нарушений уродинамики верхних мочевых путей на основании ряда клинических методов исследования, однако не включающим сонографический в связи с отсутствием на тот момент опыта УЗИ, и рекомендовал помимо определения стадии гидронефроза указывать в диагнозе стадию нарушений уродинамики. Уместно отметить, что по его классификации нарушений уродинамики в стадии компенсации при почечной ангиографии изменения не определяются, при рентгенопиелоскопии наблюдается нормо-, гипер- или дискинезия верхних мочевых путей, в стадию субкомпенсации отмечается умеренно выраженная гипокинезия верхних мочевых путей и обеднение сети мелких артерий почки, сужение сегментарных ветвей и главного ствола менее чем на 20%, в стадию декомпенсации происходит сужение последних на 20-50% и наблюдается резко выраженная гипокинезия верхних мочевых путей, в стадию терминальных нарушений выявляется сужение сегментарных и главных артерий более чем на 50% и акинезия верхних мочевых путей. Кроме того, было подчеркнуто, что для определения прогноза и показаний к органосохраняющим операциям у больных с хроническими обструкциями верхних мочевых путей важное значение имеет сопоставление изменений в сосудах почки с состоянием уродинамики. В этой связи на основании проведенного нами комплексного ультразвукового исследования экоструктуры почек, их гемодинамики и уродинамики верхних мочевых путей была разработана балльная система оценки полученных результатов по представленным выше параметрам соответственно стадиям гидронефроза [80], на основании которой стало очевидно, что при одной и той же стадии гидронефроза может иметь место различная степень сосудистых и уродинамических нарушений, которые в ряде случаев могут не соответствовать основной характеристике данной стадии гидронефроза.

С учетом комплексного ультразвукового исследования 20% больным была проведена корректировка оценки тяжести состояния относительно общеклинических (включая рентгенологическое) исследований, в том числе у 16% больных по дан-

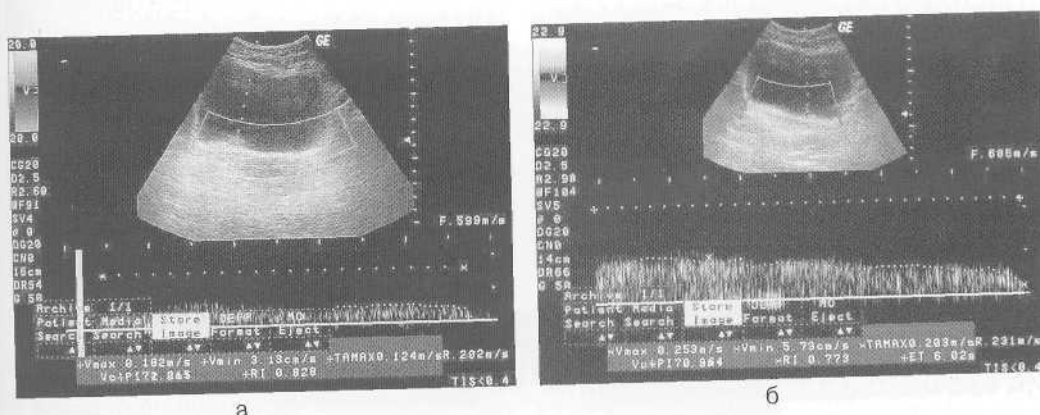
ным состояния почечной гемодинамики и уродинамики результаты оказались более обнадеживающими, вследствие чего была изменена тактика лечения. В ряде случаев стало возможным отказаться от оперативного лечения в пользу консервативной терапии или избежать оргауноносящей операции, когда вместо нефрэктомии была выполнена органосохраняющая операция. В качестве примера приводим клинический случай.

Больная Л., 32 года. Диагноз: Стриктура ЛМС справа, гидронефроз II стадии справа (рис. 6.20а). При ультразвуковом исследовании площадь продольного среза ЧЛС правой почки 40 см<sup>2</sup>. СИ правой почки 0,62, левой 0,65. Допплерометрические показатели правой почечной артерии: Vps 1,04 м/с, Ved 0,48 м/с, IR 0,53, PI 0,83, S/D 2,21, левой почечной артерии: Vps 0,85 м/с, Ved 0,39 м/с, IR 0,54, PI 0,86, S/D 2,09, без существенных изменений. Допплерометрические показатели МПВ справа зарегистрировать было невозможно ввиду их низких скоростных характеристик. Допплерометрические показатели МПВ слева: Vmax 0,29 м/с, Vmean 0,18 м/с, T 1,5 с, AT 0,6 с, частота выбросов 1,6 в мин. Показатели продолжительности и времени ускорения МПВ контралатеральной почки снижены. Данные общеклинических и рентгенологических методов исследования, а также частота МПВ из правого мочеточника, которая составляла 0,07 в минуту, давали пессимистический прогноз, и больной планировалась нефрэктомия, однако состояние почечной гемодинамики позволило рекомендовать пластическую операцию. Больной была выполнена пластика ЛМС справа по Андерсену-Хайнсу. Через 9 месяцев после операции отмечено уменьшение площади ЧЛС правой почки до 30 см<sup>2</sup> (рис. 6.20б), улучшение выделительной функции почки и показателей уродинамики: доплерометрические показатели МПВ правого мочеточника: Vmax 0,18 м/с, Vmean 0,12 м/с, «венозный» спектр, левого -Vmax 0,25 м/с, Vmean 0,20 м/с, «венозный» спектр (рис. 21а, б). Допплерометрические показатели правой почечной артерии: Vps 0,72 м/с, Ved 0,23 м/с, IR 0,61, PI 1,00, S/D 3,13, левой почечной артерии: Vps 0,77 м/с, Ved 0,24 м/с, IR 0,68, PI 1,04, S/D 3,18, без существенных отклонений. Через 3,5 года после операции площадь ЧЛС правой почки 26,7 см<sup>2</sup>. Отмечено улучшение показателей МПВ справа: частота 0,7 в мин, Vmax 0,31 м/с, Vmean 0,22 м/с, T 3,27 с, AT 1,89 с (рис. 6.22а). Допплерометрические показатели правой почечной артерии - Vps 1,22 м/с, Ved 0,39 м/с, IR 0,68, PI 1,28, S/D 3,13, сегментарной артерии правой почки - Vps 0,82 м/с, Ved 0,33 м/с, IR 0,62, PI 0,97, S/D 2,44, междолевой артерии -Vps 0,38 м/с, Ved 0,16 м/с, IR 0,58, PI 0,86, S/D 2,35, дуговой артерии - Vps 0,30 м/с, Ved 0,14 м/с, IR 0,54, PI 0,76, S/D 2,09, существенных нарушений кровотока нет (рис.22б, в, г).

Этот пример иллюстрирует то обстоятельство, что не всегда изменения верхних мочевых путей и уродинамики совпадают с уровнем сохранности почечной паренхимы. У 10% больных с I и II стадией гидронефроза, несмотря на значительное ухудшение уродинамики (частота МПВ 0,1-0,3 в минуту, средняя скорость 8-10 см/с, продолжительность выбросов 0,7-1,7 с), показатели почечного кровотока изменялись в значительно меньшей степени (IR почечных артерий 0,66-0,68, PI - 1,11-1,20). Напротив, у 4% больных со II стадией гидронефроза, установленной на основании структурных изменений в почке, по данным доплерометрии нарушения почечной гемодинамики и уродинамики были соответствующими III стадии гидронефроза (рис. 6.23-6.24).

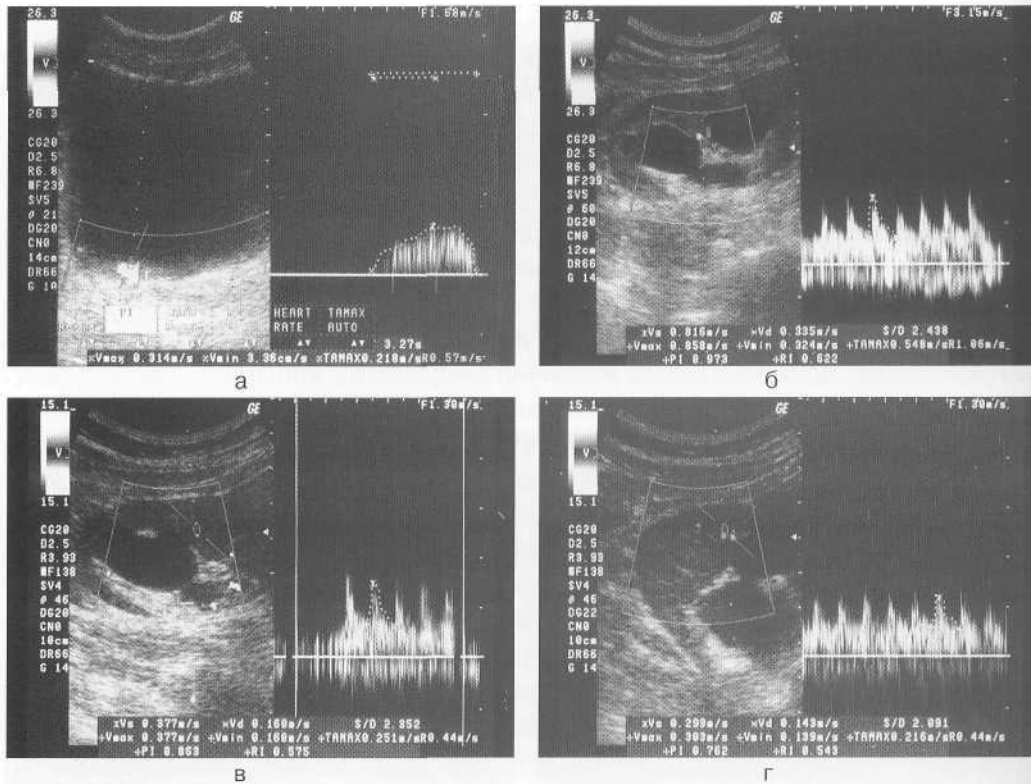


**Рис. 6.20.** Больная Л. Стриктура ЛМС справа, гидронефроз II стадии справа.  
 а – правая почка до операции, б – правая почка через 9 месяцев после пластики ЛМС.

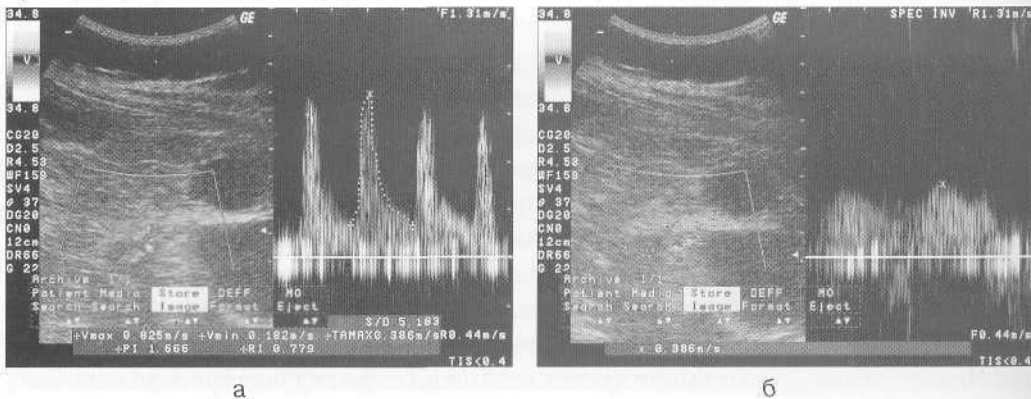


**Рис. 6.21.** Больная Л. Через 9 месяцев после пластики ЛМС.  
 а – доплерометрия МПВ из правого мочеточника: Vmax 0,18 м/с, Vmean 0,12 м/с,  
 б – доплерометрия МПВ из левого мочеточника: Vmax 0,25 м/с, Vmean 0,20 м/с.

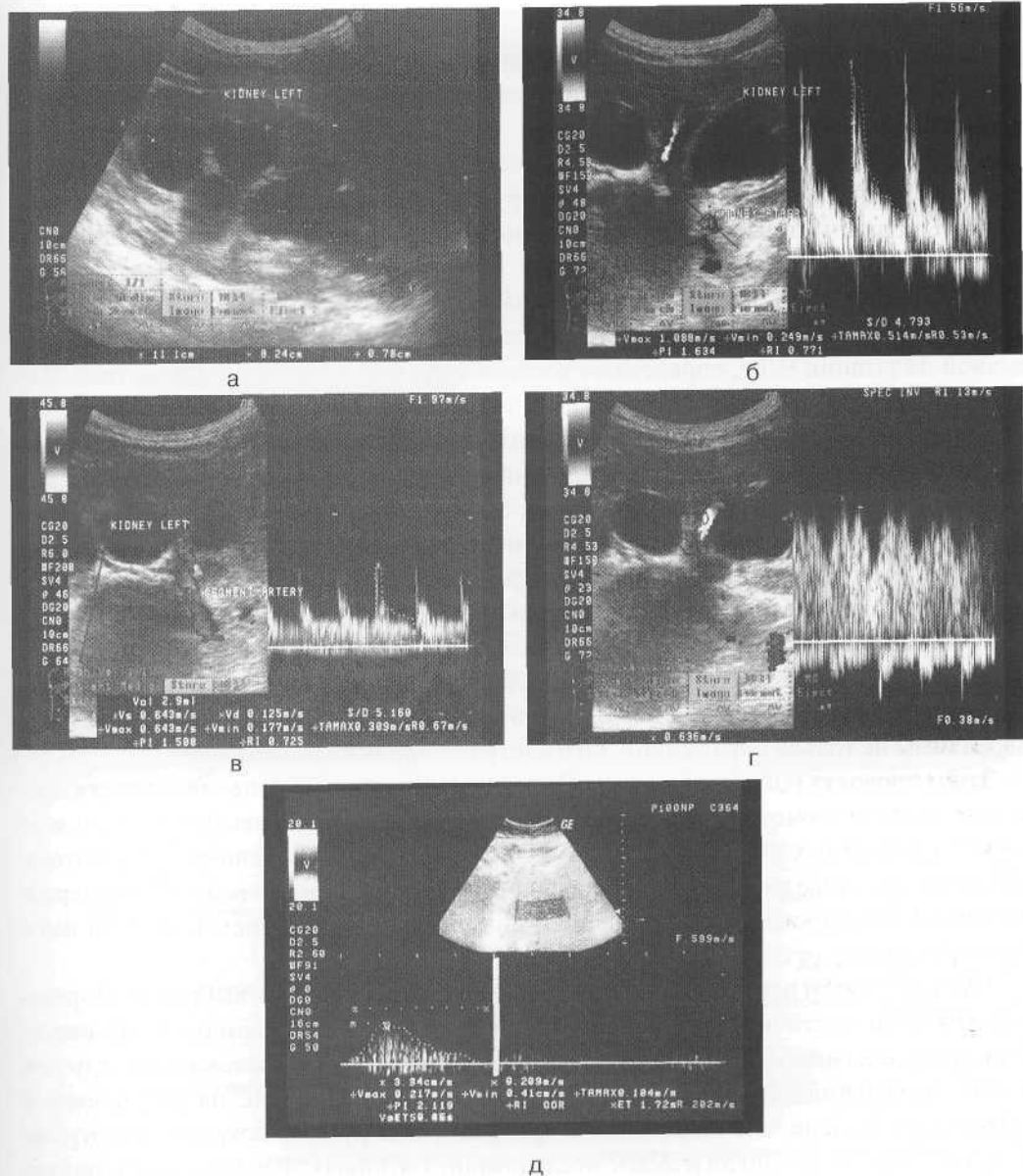
Подводя итог вышесказанному, необходимо акцентировать внимание на том, что ультразвуковая диагностика гидронефроза должна заключаться не только в констатации его наличия, характера (обструктивный или необструктивный) и определении стадии, но и в указании степени гемодинамических нарушений в почке и состояния уродинамики верхних мочевых путей, что не менее важно для дальнейшей выработки тактики лечения. Следует учитывать, что степень дилатации ЧЛС при хроническом гидронефрозе часто не отражает функционально-морфологические изменения в почке и верхних мочевых путях. Исследование артериального кровотока в почках при гидронефрозе должно быть неотъемлемой частью комплекса сонологических исследований, так как позволяет оценить сохранность пораженной и контрлатеральной почек и помочь в определении тактики проведения лечебных мероприятий в пользу оперативного или консервативного лечения, может стать основанием для рекомендации пластической операции



**Рис. 6.22.** Больная Л. Через 3,5 года после пластики ЛМС. а – доплерометрия МПВ из правого мочеточника:  $V_{max}$  0,31 м/с,  $V_{mean}$  0,22 м/с, T 3,27 с, AT 1,89 с; б – доплерометрия сегментарной артерии правой почки:  $V_{ps}$  0,82 м/с,  $V_{ed}$  0,33 м/с, IR 0,62, PI 0,97, S/D 2,44; в – доплерометрия междолевой артерии правой почки:  $V_{ps}$  0,38 м/с,  $V_{ed}$  0,16 м/с, IR 0,58, PI 0,86, S/D 2,35; г – доплерометрия дуговой артерии правой почки:  $V_{ps}$  0,30 м/с,  $V_{ed}$  0,14 м/с, IR 0,54, PI 0,76, S/D 2,09.



**Рис. 6.23.** Больной К., 49 лет. Вторичный гидронефроз II стадии слева. а – доплерометрия левой почечной артерии:  $V_{ps}$  0,83 м/с,  $V_{ed}$  0,18 м/с, IR 0,78, PI 1,67, S/D 5,18. Снижение диастолической скорости кровотока, повышение доплерометрических индексов; б – доплерометрия левой почечной вены:  $V_{max}$  0,39 м/с, Д/В 0,46, ОДС 11,3. Выраженные застойные явления в бассейне левой почечной вены.



**Рис. 6.24.** Больная С., 43-х лет. Вторичный гидронефроз II стадии слева.  
 а – расширение почечных чашек и лоханки; б – доплерометрия левой почечной артерии: Vps 1,09 м/с, Ved 0,25 м/с, RI 0,77, PI 1,63, S/D 4,79. Повышение доплерометрических индексов; в – доплерометрия сегментарной артерии левой почки: Vps 0,64 м/с, Ved 0,13 м/с, RI 0,73, PI 1,51, S/D 5,16. Снижение диастолической скорости кровотока, повышение доплерометрических индексов; г – доплерометрия межлолевой вены левой почки: Vmax 0,64 м/с. Резкое повышение скорости кровотока, указывающее на сдавление вены расширенной почечной чашкой; д – ЦДК и доплерометрия МПВ слева. Частота 0,6 выбросов в мин, Vmax 0,22 м/с, Vmean 0,10 м/с, AT 1,72 с, T 7,6 с. Нарушение уродинамики, снижение моторной функции мочеточника.

вместо органоуносящей, а также дает возможность объективно судить о прогностических вариантах течения оперированного гидронефроза.

Предлагаем алгоритм комплексного ультразвукового обследования больных с гидронефрозом (схема 6.2).

На первом этапе при серошкальном исследовании определяют степень дилатации ЧЛС, размеры почки и ЧЛС, структуру и толщину паренхимы. Выявляют возможные причины дилатации: наличие конкрементов, объемных образований, аномалий структуры.

На втором этапе в режиме ЦДК оценивают степень васкуляризации пораженной почки. Выявляют наличие добавочного сосуда, который может быть причиной вторичной дилатации ЧЛС, определяют состояние почечной артерии и ее ветвей. Выясняют состоятельность кровоснабжения паренхимы почки в зоне васкуляризации добавочного сосуда, чаще нижнего сегмента почки, с целью выработки обоснованного решения о необходимости резекции нижнего сегмента при стриктуре ЛМС или мочеточника, обусловленной сдавлением аберрантным сосудом. Для подтверждения наличия добавочного сосуда, уточнения наличия стриктуры, ее локализации и протяженности необходимо дальнейшее рентгенологическое исследование, в том числе почечная ангиография, поскольку ультразвуковым методом разрешить эти вопросы на данном уровне технического развития не представляется возможным. В режиме ЦДК оценивают состояние васкуляризации контралатеральной почки, так как в случае необходимости оперативного лечения важны сведения о сохранности паренхимы не только пораженной, но и контралатеральной почек.

Затем проводят ИД сосудов почек. Определяют степень нарушения скорости кровотока и доплерометрических индексов в магистральной почечной артерии и ее ветвях в различных участках паренхимы, а также изменения венозного кровотока. Выявляют, в случае их наличия, признаки острозастойной почки (см. гл. 7), артериовенозного шунтирования крови, венозаза в связи со сдавлением почечной вены расширенной полостной системой почки.

Третьим этапом проводят ЦДК и ИД мочеточничко-пузырных выбросов. Определяют наличие частичной или полной обструкции. Проводят фармакоэхографическую пробу с лазиксом. Проведение функциональной пробы может в ряде случаев помочь выявлению конкремента. При расширении площади ЧЛС на 20% и более и сохранении больше чем на 20 минут признаков обструкции показано эндоуретеральное УЗИ и рентгенологическое исследование (обзорная, выделительная урография, ретроградная пиелография, ангиография по показаниям) с целью уточнения причины обструкции и решения вопроса об органосохраняющем оперативном лечении. При отсутствии реакции на введение лазикса необходима катетеризация мочеточника с последующим проведением ретроградной уретеропиелографии. Окончательное решение о характере оперативного вмешательства может быть принято после применения интраоперационной ИД сосудов почек до и после пункции почечной лоханки. Органосохраняющая операция возможна в случае явного улучшения кровотока после декомпрессии лоханки. При отсутствии улучшения кровотока в связи с необратимыми изменениями паренхимы показана органоуносящая операция. Ре-

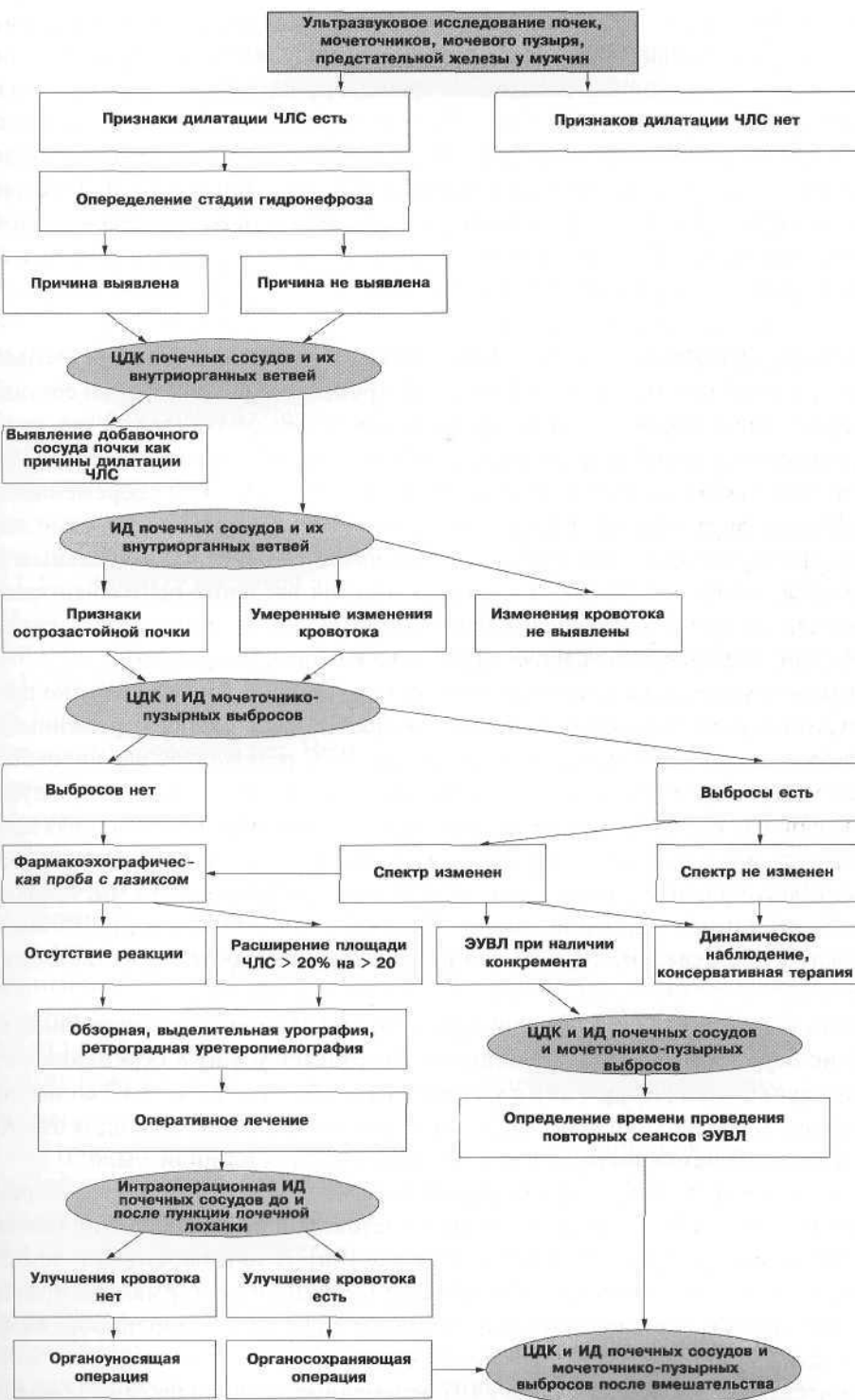


Схема 6.2. Алгоритм ультразвукового обследования больных с гидронефрозом.

зультаты УЗИ позволяют при проведении рентгенологических методов исследования снизить лучевую нагрузку на больного, имея в виду получение предварительных ориентировочных сведений относительно времени проведения и необходимого количества отсроченных снимков при экскреторной урографии. Допплерографическая оценка почечного кровотока и мочеточнико-пузырных выбросов до операции или до проведения экстракорпоральной ударно-волновой литотрипсии (ЭУВЛ) важна для динамического наблюдения за дальнейшим функциональным состоянием почек и верхних мочевых путей, позволяет в послеоперационном периоде определить время закрытия нефростомы, в случае ее наложения.

### Ультразвуковая диагностика гидронефроза беременных

Значительный контингент пациентов с обструктивными уропатиями составляют беременные. Проблемой является дифференцирование физиологической пиелозктазии, сопровождающей беременность, и обструктивной уропатии, причиной которой может быть мочекаменная болезнь, встречающаяся у 0,3-0,8% беременных женщин [81], пороки развития почек и мочевых путей и др. Применение с целью диагностики ультразвуковых методов у беременных является особенно актуальным в связи с нежелательностью облучения. Кроме того, на введение рентгенконтрастных средств примерно в 6% случаев наблюдаются побочные реакции, в 1 случае на 100-200 тыс. - смертельно опасные аллергические реакции [82, 83].

Учитывая, что во время беременности мочеточники, преимущественно правый, могут сдавливаться растущей маткой, были исследованы почки беременных женщин с целью выяснения, является ли дилатация ЧЛС результатом физиологической нормы во время беременности или расширение собирательной системы следует считать патологическим [84]. Было выяснено, что у 53% здоровых беременных женщин наблюдалась некоторая дилатация ЧЛС, причем в 90% случаев она была правосторонней. Максимальный диаметр почечной лоханки равнялся 10-15 мм, прирост его между 24 и 26 неделями беременности был более значительным (до 0,5 мм/нед.), чем между 31-32 неделями (0,3 мм/нед.), и в дальнейшем оставался стабильным до родов.

Представляет интерес сообщение о дилатации ЧЛС трансплантированной почки в течение беременности [85]. Дилатация наблюдалась у 8 из 8 беременных с нормальной функцией почек, у 4 из 6 с умеренным нарушением и у 1 из 2 со значительным нарушением функции пересаженной почки. Наибольшая дилатация отмечена в 3-м триместре беременности, случаев выраженной дилатации не было.

У женщин с нормально протекающей беременностью при изучении ренальной гемодинамики IR почечных артерий достоверно не отличался от такового у аналогичного контингента здоровых женщин [86]. В то же время при доплерографии дуговых артерий почек 47 беременных женщин с нормально протекающей беременностью было выяснено, что уровень IR в них коррелировал с физиологическим гидронефрозом беременных [87].

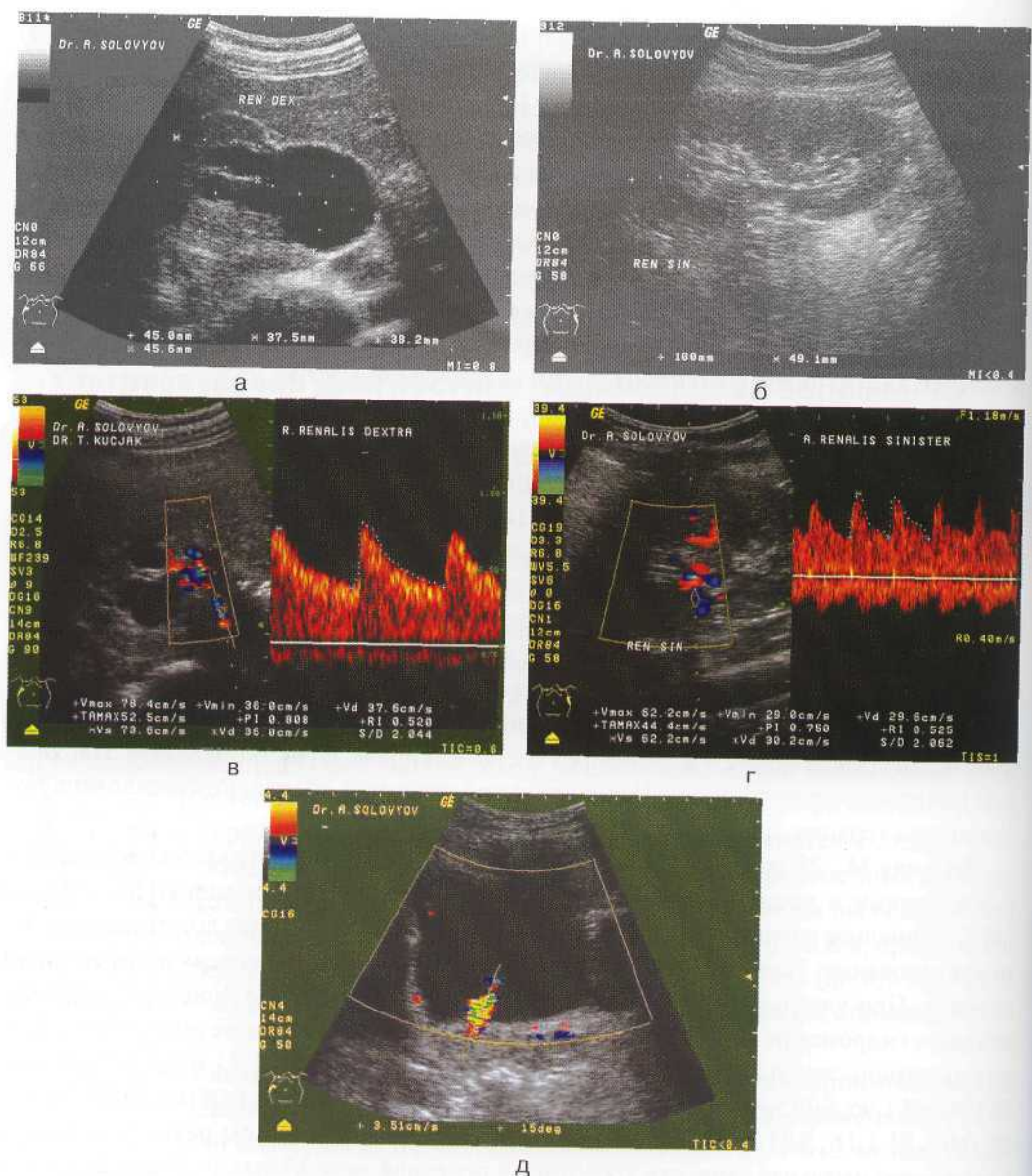
При исследовании пассажа мочи у 107 беременных женщин на 20-й, 32-й неделях беременности и через 3 месяца после родов, а также 375 небеременных женщин, с

использованием доплерографии МПВ было выявлено, что монофазная форма волны (с практически не меняющимися скоростными характеристиками по типу «венозного спектра») наблюдается только в 1,9% случаев у небеременных женщин, в 18,7% случаев на 20-й неделе беременности, в 41,1% случаев на 32-й неделе и в 1,6% случаев через 3 месяца после родов [88]. В.Ж. Burke и Т.Л. Washowich [89] рекомендуют с осторожностью использовать ЦДК мочеточничко-пузырных выбросов для диагностики обструкции при уролитоэ в поздних сроках беременности в связи со значительной вариабельностью частоты мочевых выбросов и их выраженной асимметрией из-за более частого сдавливания маткой правого мочеточника.

Приводим клинические примеры ультразвуковой диагностики гидронефроза беременных (в том числе функционального гидронефроза [90]).

Больная Д., 22 года. Первая беременность, 31 неделя. Жалобы на чувство тяжести в поясничной области. При клиническом обследовании область почек безболезненна, температура тела нормальная, общие анализы крови и мочи в пределах нормы. При ультразвуковом исследовании - гидронефроз II стадии справа (рис. 6.25а), камень в мочевых путях не обнаружен. Слева почка не изменена (рис. 6.25б). Допплерометрические показатели правой почечной артерии: Vps 0,81 м/с, Ved 0,39 м/с, IR 0,52, PI 0,81, S/D 2,04, левой почечной артерии: Vps 0,62 м/с, Ved 0,30 м/с, IR 0,53, PI 0,75, S/D 2,06 (рис. 6.25в, г). Почечный кровоток не нарушен. Частота МПВ справа 0,6 в мин, слева 0,8 в мин, справа снижена. Мозаичное окрашивание и цветовая гамма МПВ справа указывают на снижение скоростных характеристик потока мочи (рис. 6.25д). Заключение: Гидронефроз II стадии справа, функциональный. Нарушений почечного кровотока нет. Нарушение уродинамики справа. Рекомендована позиционная терапия, динамическое наблюдение.

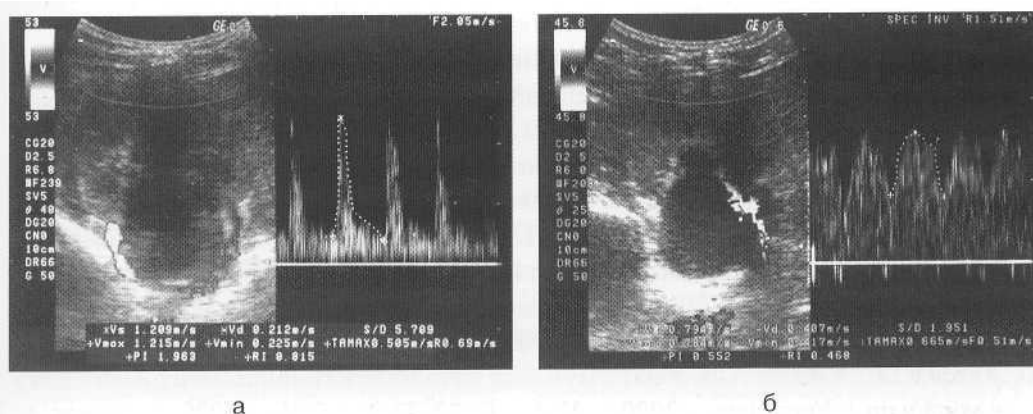
Больная М., 28 лет. Первая беременность, 26 недель. Обратилась в связи с острыми болями в правой поясничной области, повышением температуры тела до 38° С. В анализе мочи - лейкоцитурия. Предварительный диагноз до ультразвукового исследования: Гестационный пиелонефрит. Подозрение на камень правого мочеточника. При ультразвуковом исследовании на 3-и сутки после приступа почечной колики - гидронефроз II стадии справа, камень в мочевых путях не обнаружен. Допплерометрические показатели правой почечной артерии: Vps 1,21 м/с, Ved 0,23 м/с, IR 0,82, PI 1,96, S/D 5,71 (рис. 6.26а), левой почечной артерии: Vps 1,08 м/с, Ved 0,34 м/с, IR 0,69, PI 1,16, S/D 3,17, справа доплерометрические индексы резко повышены. Справа максимальная скорость кровотока в почечной вене Vvmax 0,79 м/с, В/Д 0,29, ОДС 19,7 (рис. 6.26б), слева - Vvmax 0,33 м/с, В/Д 1,03, ОДС 3,08, скорость кровотока в правой почечной вене резко повышена. Сдавление правой почечной вены, резко выраженный венозный стаз в правой почке. Частота МПВ справа 0,4 в минуту, слева 0,8 в минуту, справа значительно снижена. Максимальная скорость МПВ справа 3,5 см/с; слева 12,2 см/с, снижена, справа значительно. Заключение: Гидронефроз II стадии справа, гестационный пиелонефрит. Резкое нарушение кровотока в правой почке, острозастойная почка. Выраженная гипокинезия верхних мочевых путей справа как следствие гестационного пиелонефрита. Умеренно выраженная гипокинезия левого мочеточника. Рекомендовано стентирование правого моче-



**Рис. 6.25.** Больная Д. Беременность 31 неделя. Гидронефроз II стадии справа, функциональный.

а – правая почка, гидронефроз II стадии, внепочечная лоханка; б - левая почка; в – доплерометрия правой почечной артерии: Vps 78,4 м/с, Ved 36,0 м/с, IR 0,52, PI 0,81, S/D 2,04; г – доплерометрия левой почечной артерии: Vps 0,62 м/с, Ved 0,30 м/с, IR 0,53, PI 0,75, S/D 2,06; д – ЦДК мочеточничко-пузырных выбросов из правого мочеточника. (Сонограммы А. Соловьева)

точника. Больной установлен стент в правом мочеточнике. Проведена анти-бактериальная терапия. Боли исчезли, температура тела нормализовалась. Общий анализ мочи в пределах нормы. Роды на 36-37-й неделе беременности. Послеродовый период без осложнений. Через 3 недели после родов стент удален.



**Рис. 6.26.** Больная М. Беременность 26 недель. Гидронефроз II стадии справа, гестационный пиелонефрит.

а – доплерометрия правой почечной артерии: Vps 1,21 м/с, Ved 0,23 м/с, IR 0,82, PI 1,96, S/D 5,71; б – доплерометрия правой почечной вены: Vmax 0,79 м/с, В/Д 0,29, ОДС 19,7.

## Литература

1. Возианов А.Ф., Люлько О.В. Атлас-руководство по урологии. Т. I. - Днепропетровск: РВА «Днтро-VAL», 2001. - С. 364.
2. Карпенко В.С. Гидронефроз. - К.: Здоров'я, 1991. - 240 с.
3. Литвинець Є.А. Морфофункціональні зміни паренхіми і мікроциркуляторного русла нирки при гідронефротичній трансформації: Автореф. дис. ... канд. мед. наук. - Київ, 1999.
4. Круглов Б.А., Игнашин Н.С. Ультрасонография в диагностике обструктивных уropатий // Урология и нефрология. - 1998. - № 4. - С. 48-51.
5. Урология / Под ред. Н.А. Лопаткина. - М: Медицина, 1982. - 330 с.
6. Постолов Ю.М., Люлько А.В., Волкова Л.Н., Люлько А.А. К проблеме гидронефроза у детей. Материалы четвертого съезда урологов Украины. - Киев, 1985. С. 261-265.
7. Даренков А.Ф., Гусев Б.С., Алексеев М.Я. Функциональные критерии поражения почек при гидронефротической трансформации // Урология и нефрология. - 1983. - № 11. - С. 8-13.
8. Киселева А.Ф. Морфофункциональные изменения почек при гидронефрозе // Материалы 4-го съезда урологов Украинской ССР. - Киев, 1985. - С. 131-140.
9. Демидов В.Н., Пытель Ю.А., Амосов А.В. Ультразвуковая диагностика в уро-нефрологии. - М.: Медицина, 1989. - 112 с.

10. Пытель А.Я., Пытель Ю.А. Рентгенодиагностика урологических заболеваний. - М.: Медицина, 1966. -480 с.
11. Ellenbogen P.H., Scheible F.W., Talner L.B., Leopold G.R. // Amer. J. Roentgenol. - 1978. - V. 130. -P. 731.
12. Туренко І.А. Ультразвуковий метод у діагностиці пдронефрозу // Украшський радіолопчний журнал. - 2001. - № 9. -С. 273-276.
13. Rosi P., Gilardi R., Del Zingaro M., Radicchia C, Porena M. Role of Doppler color ultrasonography in the diagnosis of renovascular abnormalities associated with stenosis of the pyeloureteral junction // Arch. Ital. Urol. Androl. - 2000. -V. 72, N 4. - P. 282-285.
14. Зубарев А.В., Гажонова В.Е., Ларионов И.Н. и соавт. Трехмерная УЗ-ангиография при обструкции лоханочно-мочеточникового сегмента и мочеточника // IX Международная конференция «Ангидоп-2002». Тезисы докладов. - Сочи, 2002. -С. 178-179.
15. Lenz K., Thorup J.M., Rabol A., Nelsen O.N. Prenatal hydronephrosis caused by aberrant renal vessels: a follow-up challenge. Reports of two cases // Scand. J. Urol. Nephrol. - 1996. -V. 30, N 5. -P. 419-421.
16. Аляев Ю.Г., Амосов А.В. Ультразвуковые методы функциональной диагностики в урологии // Урология. - 2000. - № 4. - С. 27-32.
17. Аляев Ю.Г., Амосов А.В., Григорян В.А. Эндолуминальная эхография в диагностике некоторых заболеваний мочевых путей. - Ультразвуковая и функциональная диагностика. - 2001. - № 4. -С. 31-39.
18. Квятковская Т.А. Клинико-экспериментальное обоснование патогенетического лечения нарушений уродинамики верхних мочевых путей: Автореф. дисс. ... докт. мед. наук. - Киев, 1990. -29 с.
19. Зеляк М.В. Клінічна і функціонально-морфологічна характеристика нирок та верхніх сечових шляхів при обструкції сечоводів: Автореф. дис. ... докт. мед. наук. - Кюв, 1997. - 31 с.
20. Шутка Б.В., Клипич Я.М., Мельман Е.П. Компенсаторно-приспособительные процессы в почке при перенесенной гидронефротической трансформации // Бюллетень экспериментальной биологии и медицины. - 1989. - № 4. - С. 498-500.
21. Туренко І.А. Ультразвуковий метод в діагностиці пдронефрозу // Украшський радіолопчний журнал. - 2001. - № 3. - С. 273-276.
22. Маруан Аль Хатиб, Байло В.Д., Дризов І.Г. Використання ультразвукового обстеження для діагностики коралоподібного нефролазу, ускладненого гострим і хронічним шелонефритом // Питання діагностики та лікування пдронефрозу. - Кюв, 1995. - С. 36.
23. Босин В.Ю., Кондрина В.В., Вербицкая А.И. Значение рентгенофункционального теста в выборе лечебной тактики при одностороннем гидронефрозе у детей // Возможности современной лучевой диагностики в медицине. Научно-практическая конференция к 100-летию открытия рентгеновских лучей. - М., 1995.
24. Паникратов К.Д. Хронические нарушения уродинамики верхних мочевых путей. - Иваново: Талка, 1992. -272 с.
25. Аляев Ю.Г., Амосов А.В., Газимиев М.А. Ультразвуковые методы функциональной диагностики в урологической практике. - М.: Р. Валент, 2001. - 192 с.

26. Аляев Ю.Г., Григорян В.А., Султанова Е.А., Строков А.В., Безруков Е.А. Гидронефроз. - М.: ГЭОТАР-МЕД, 2002. - 40 с.
27. Хитрова А.Н. Дифференциальная диагностика кист почечного синуса и гидронефроза методом комплексного ультразвукового исследования: Автореф. дисс. ... канд. мед. наук. - М., 1995.
28. Хитрова А.Н., Митьков В.В. Ультразвуковое исследование почек // В кн. Клиническое руководство по ультразвуковой диагностике / Под ред. В.В. Митькова. - 1996 - М.: Видар, - Т. 1. - С. 200 - 256.
29. Palmer G.M., DiSandro M. Diuretic enhanced duplex Doppler sonography in 33 children presenting with hydronephrosis: a study of test sensitivity, specificity and precision // J. Urology. - 1995. - V. 154. - P. 1885-1888.
30. Shokeir A.A., Provoost A.P., el-Azab M., Davaba M., Nijman R.J. Renal Doppler ultrasound in children with obstructive uropathy: effect of intravenous normal saline fluid load and furosemide // J. Urology. - 1996. - V. 156. - P. 1455-1458.
31. Давиденко В.Б., Закревський А.М., Зубченко В.П., Глушенко І.В. Ехографічні критерії діагностики гідронефрозу у дітей // Променева діагностика, променева терапія. - 2002. - № 2. - С. 105.
32. Пыков М.И., Гуревич А.И., Николаев С.Н., Севергина Э.С., Голоденко Н.В., Левитская М.В. Допплерографическая оценка обструктивных уропатий у новорожденных // Ультразвуковая и функциональная диагностика. - 2003. - № 1. - С. 68-75.
33. Руководство по урологии: В 3-х т. / Под ред. Н.А. Лопаткина. - М.: Медицина, 1998. - 304 с.
34. Назаренко Л.Г., Бабаджанян С.М., Ромадша О.В. Клініко-морфологічні аспекти пренатально виявлених обструктивних уропатій у дітей раннього вшу // Променева діагностика, променева терапія. - 2002. - № 2. - С. 114.
35. Grignon A., Filion R., Filiatrault D., Robitaille P. et al. Urinary tract dilatation in utero: classification and clinical applications // Radiology. - 1986. - V. 160. - P. 645-647.
36. Woodward M., Frank D. Postnatal management of antenatal hydronephrosis // BJU Int. - 2002. - V. 89, N 2. - P. 149-156.
37. Демидов В.Н. Антенатальная ультразвуковая диагностика пороков развития почек и мочевыводящей системы у плода // Клинические лекции по ультразвуковой диагностике в перинатологии. - М., 1990. - С. 43-50.
38. Фащук Л.Л., Гордиенко И.Ю., Петербургский В.Ф. Новый метод комплексной диагностики наличия и степени тяжести обструктивных уропатий верхних мочевых путей плода // Здоровье женщины. - 2003. - Т. 13, № 1. - С. 115-117.
39. Ouzounian J.G., Castro M.A., Fresquez M. et al. Prognostic significance of antenatally detected fetal pyelectasis // Ultrasound Obstet. - 1996. - V. 7, N 6. - P. 426-428.
40. Жарков С.М., Цылина Е.Н., Марков Б.А. Структурные изменения в контрлатеральной почке при различных стадиях одностороннего гидронефроза у детей // Детская хирургия. - 1999. - № 4. - С. 30-32.
41. Гуйван ГЛ., Петербургський В.Ф., Сеймівський Д.А. Стан внутрішньониркової гемодинаміки у дітей з обструктивними уропатіями // І Українська конференція фахівців з ультразвукової діагностики. - Київ, 1999. - С. 139.

42. Chen J.H., Pu Y.S., Liu S.P., Chiu T.Y. Renal hemodynamics in patient with obstructive uropathy evaluated by duplex Doppler sonography // *J. Urology*. - 1993. - V. 150. - P. 18-21.
43. Gilbert R., Carra B., Gibbons M.D. Renal Duplex Doppler ultrasound: an adjunct in the evaluation of hydronephrosis in the child // *J. Urology*. - 1993. - V. 150. - P. 1192-1194.
44. Dodd G.D., Kaufmann P.N., Bracken R.B. Renal arterial duplex Doppler ultrasound in dogs with urinary obstruction // *J. Urol.* - 1991. - V. 145. - P. 644-646.
45. Ulrich G.C., Yorck J.P., Koff S.A. The renal vascular response to acutely elevated intrapelvic pressure: resistive index measurements in experimental urinary obstruction // *J. Urology*. - 1995. - V. 154, N 3. - P. 1202-1204.
46. Cole T.C., Brock J.W. et al. Estimation of a blood flow in a renal arteries in experimental modeling of hydronephrosis // *Res. Roentgenol.* - 1997. - V. 32, N 3. - P. 154-160.
47. Murphy M.E., Tublin M.E. Understanding the Doppler RI: impact of renal arterial distensibility on the RI in a hydronephrotic ex vivo rabbit kidney model // *J. Ultrasound Medicine*. - 2000. - V. 19, N 5. - P. 303-314.
48. Karadeniz T., Topskal M., Eksioglu A. et al. Renal hemodynamics in patients with obstructive uropathy evaluated by color Doppler sonography // *Eur. Urology*. - 1996. - V. 29, N 3. - P. 298-301.
49. Platt J.F., Rubin J.M., Ellis J.M., Dipietro M.H. Duplex Doppler US of the kidney differentiation of obstructive from non-obstructive dilatation // *Radiology*. - 1989. - V. 171, N 2. - P. 515-517.
50. Veltry A., Serralonga M., Santoro B., Zanon E. Eco Doppler delle arterie intrarenali prima e dopo trattamento radiologico nell'uropatia ostruttiva // *Radiologica Medica*. - 1995. - V. 90, N 1-2. - P. 70-74.
51. Mallek R., Bankier A.A., Etele-Hainz A. et al. Distinction between obstructive and nonobstructive hydronephrosis: Value of diuresis duplex Doppler sonography // *Am. J. Roentgenol.* - 1996. - V. 166, N 1. - P. 113-117.
52. Минков И.П. Ультразвуковые и доплерографические исследования в дородовой и ранней доклинической диагностике заболеваний, манифестируемых в детском возрасте // *Променева диагностика, променева терашия*. - 2002. - № 2. - С. 97-98.
53. Ольхова Е.Б. Эхографическая оценка почек при рефлюкс-нефропатии у детей // *Детская хирургия*. - 1999. - № 5. - С. 27-31.
54. *Детская ультразвуковая диагностика* / Под ред. М.И. Пыкова, К.В. Ватолина. - М.: Видар, 2001. - 668 с.
55. Ocada T., Yoshida H., Iwai J., Matsunaga T., Yoshino K. et al. Pulsed Doppler sonography of the hilar renal artery: differentiation of obstructive from non-obstructive hydronephrosis in children // *J. Pediatr. Surg.* - 2001. - V. 36, N 3. - P. 416-420.
56. Svitac J., Zibolen M., Kliment J., Buchanec J. Renal ultrasonography in infants with hydronephrosis // *Int. Urol.* - 2001. - V. 33, N 3. - P. 431-433.
57. Lim G.Y., Jang H. S., Lee E.J. et al. Utility of the resistance index ratio in differentiating obstructive from non-obstructive hydronephrosis in children // *J. Clin. Ultrasound*. - 1999. - V. 27, N 4. - P. 187-193.

58. Vade A., Dudiak C, McCarthy P. Et al. Resistive indices in the evaluation in infants with obstructive and non-obstructive pyelocaliectasis // *J. Ultrasound Med.* - 1999. - V. 18, N 5. – P. 357-361.
59. Ocada T., Yoshida H., Iwai J. et al. Pulsed Doppler sonography of the hilar renal artery: differentiation of obstructive from non-obstructive hydronephrosis in children // *J. Pediatr. Surg.* - 2001. - V. 36, N 3. - P. 416-420.
60. Сеймівський Д.А., Петербургський В.Ф., Гуйван ГЛ. Роль доплерівської ультразвукової діагностики в діагностиці обструкції верхніх сечових шляхів у дітей // *Уролопя.* – 1998. – № 3. - С. 61-65.
61. Brkjacic B., Kuzmic A.C., Dmitrovic R. et al. Doppler sonographic renal resistance index and resistance index ratio in children and adolescents with unilateral hydronephrosis // *Eur. Radiol.* - 2002. - V. 12, N 11. –P. 2747-2751.
62. Ольхова Е.Б., Казанская И.В., Киселев Д.А., Бабанин И.Л., Мизерия А.А. Эхографическая оценка почек при обструктивном мегауретере у детей // *Ультразвуковая и функциональная диагностика.* –2003. - № 2. - С. 64-74.
63. Acata D., Haliloglu M., Caglar M. et al. Renal diuretic duplex Doppler sonography in childhood hydronephrosis // *Acta Radiol.* - 1999. - V. 40, N 2. –P. 203-206.
64. Игнашин Н.С. Инвазивные ультразвуковые вмешательства в диагностике и лечении урологических заболеваний: Автореф. дисс. ... докт. мед. наук. - М., 1989.
65. Возіанов О.Ф., Пирогов В.О., Зеляк М.В., Романенко В.А., Сокрута В.В. Оцінка внутрішньониркової геодинамки за допомогою дуплексної сонографії // *Український радіологічний журнал.* - 1996. - № 3. - С. 345-348.
66. Литвинець Є.А. Даш рентгенологічного та ультразвукового дослідження хворих з пронефротичною трансформавдею // *ГЛВ.* - 1998. - В. 5, № 11. - С. 50-51.
67. Platt J.F. Duplex Doppler evaluation of native kidney dysfunction: Obstructive and non-obstructive disease // *Am. J. Radiology.* - 1992. - V. 158. - P. 1035-1042.
68. Морозов А.В., Джафарова Н.А., Макарова Т.И. Уретерогидронефроз поздних стадий: некоторые аспекты патогенеза, диагностики и лечения // *Урология и нефрология.* - 1985. - № 5. - С. 6-10.
69. Blomley M.J., Ramsey C.M., Cosgrove D.O. The ureteric jet index: a novel measure of divided renal function // *Clin. Radiol.* - 1997. - V. 52, N 10. - P. 771-774.
70. Strehlau J., Winkler P., Lantan P., Roche J. The uretero-vesical jet as a functional diagnostic tool in childhood hydronephrosis // *Pediatr. Nephrol.* - 1997. – V. 11, N4. - p. 460-467.
71. Kuzmic A.C., Brkjacic B., Rados M., Galesic K. Doppler visualization of ureteric jets in unilateral hydronephrosis in children and adolescents // *Eur. J. Radiol.* –2001. - V. 39, N 3. - P. 209-214.
72. Patel U., Kellet M.J. Ureteric drainage and peristalsis after stenting studied using color Doppler ultrasound // *Brit. J. Urology.* - 1996. - V. 77, N 4. - P. 530-535.
73. Куцяк Т.Л., Квятковська Т.О., Квятковський Є.А. Можливості ультразвукового методу в діагностиці гідронефрозу // *Уролопя.* - 2002. - № 3. –С. 36-41.
74. Ольхова Е.Б. Эхографическая оценка состояния почек при острой почечной недостаточности у детей: Пособие для врачей. - М.: Видар-М, 2001. - 40 с.

75. Platt J.F., Rubin J.M., Ellis J.M. Acute renal obstruction: evaluation with intrarenal duplex Doppler and conventional US // *Radiology*. - 1993. - V. 186. —P. 685-688.
76. Квятковский Е.А., Хархота В.Б. Состояние почечной гемодинамики при эссенциальной гипертензии и острозастойной почке по данным ультразвуковой доплерометрии почечных артерий // *Український медичний часопис*. - 1999. - № 4. - С. 94-96.
77. Buteman G.A., Cuganesan R. Renal vein Doppler sonography of obstructive uropathy // *Am. J. Roentgenol.* - 2002. - V. 178, N 4. —P. 921-925.
78. Квятковська Т.О., Куцяк Т.Л., Квятковский Г.А. Спосіб визначення стану ниркового кровотоку, переважно при обструктивних уропатях. Деклараційний патент на винахщ № 60158 А. - Бюл. № 9, 15.09.03.
79. Квятковська Т.О. Дослідження уродинаміки верхніх сечових шляхів і ниркової гемодинаміки у нормі та при обструктивних уропатях // *Уролога*. —2004. —№ 1. - С. 25-29.
80. Куцяк Т.П., Квятковська Т.О., Квятковский Г.А. Спосіб визначення структурно-функціонального стану нирок, переважно при обструктивних уропатях. Деклараційний патент на винахщ № 47907 А. - Бюл. № 7, 15.07.02.
81. Croce P., Signorelli P., Chiapparini I., Dede A. Gidronefrosi della gravidanza: studio ecografico // *Minerva Ginecol.* - 1994. - V. 46. - P. 147-153.
82. Barrett B.J., Carlisle E.J. Meta-analysis of the relative nephrotoxicity of high- and low-osmolarity iodinated contrast media // *Radiology*. - 1993. - V. 188. - P. 171-178.
83. Thomson H.S., Dorph S. High-osmolar and low-osmolar contrast media // *Acta Radiology*. - 1993. - V. 34. - P. 205-209.
84. Faundes A., Bricola-Filho M., Pinto Silva J. Dilatation of the urinary tract during pregnancy: proposal of a curve of maximal caliceal diameter by gestational age // *Am. J. Obstet. Gynecol.* - 1998. —V. 178, N 5. — P. 1082-1086.
85. Levine D., Filly R.A., Graber M. The sonographic appearance of renal transplants during pregnancy // *J. Ultrasound Med.* - 1995. - V. 14, N 4. - P. 291-294.
86. Квятковский С.А., Куцяк Т.Л., Квятковська Т.О., Хархота В.Б. Стан ниркової гемодинаміки і уродинаміки при гострому пієлонефриті за даними ультразвукової доплерометрії // *Урологія*. - 2001. - № 1. - С. 20-24.
87. Horrigan T.J., Reese C.S., Parres J.A. et al. A study of resistive indices in the arcuate arteries of the kidney over the course of gestation // *J. Perinatal.* - 1996. - V. 16, N 6. - P. 467-469.
88. Leung V.Y., Metreweli C. Doppler Waveform of the ureteric jet in pregnancy // *Ultrasound Med. Biol.* - 2002. - V. 28, N 7. - P. 879-884.
89. Burke B.J., Washowich T.L. Ureteral jets normal second- and third-trimester pregnancy // *J. Clin. Ultrasound.* - 1998. - V. 26, N 9. - P. 423-426.
90. Шехтман М.М. Руководство по экстрагенитальной патологии у беременных. - М.: Триада, 1999.—816 с.

## 7. Почечная колика (острая обструктивная уропатия)

### Эхоструктурные изменения почек и верхних мочевых путей при почечной колике

Под термином «колика» подразумевают сильные, иногда схваткообразные боли, возникающие при острой обструкции трубчатого органа. Почечная колика - острый болевой приступ, вызванный резким нарушением оттока мочи из почки и гемодинамики в ней. Почечная колика, возникающая при острой обструкции верхних мочевых путей как проявление острой обструктивной уропатии, встречается довольно часто - у 1-2% населения [1]. В структуре ургентной патологии почечная колика занимает второе место после острой аппендикулярной боли.

Среди причин почечной колики мочекаменная болезнь составляет 66,3%, гинекологические заболевания (инфильтраты в параметрии, объемные образования, сдавливающие мочеточник) - 16,1%, пиелонефрит - 6,4%, опухоли почки - 4,3%, туберкулез почки - 3,2%, опухоли предстательной железы - 2,7%, травма почки со сгустком крови в мочеточнике - 0,5%, др. - 0,5% [2].

Главной причиной почечной колики является мочекаменная болезнь. Заболеваемость мочекаменной болезнью в мире достигает 1-2%, больные с мочекаменной болезнью составляют 30-40% всего контингента урологических отделений [1].

Основными моментами патогенеза почечной колики являются: нарушение оттока мочи, резкое повышение внутрилоханочного давления, пиелотубулярные, пиеловенозные, пиелолимфатические рефлюксы. В норме внутрилоханочное давление 10-30 см вод. ст. [3]. Установлено, что на высоте почечной колики оно у женщин повышается в среднем в 14 раз, у мужчин - в 19 раз [2].

Не редкость сочетание почечной колики с пиелонефритом. По данным И.М. Деревянко и соавт. [2] такое сочетание наблюдалось в 24,6% случаев, из них в 18,2% пиелонефрит являлся следствием острой обструкции мочевых путей, в 6,4% был причиной почечной колики.

Почечную колику, прежде всего, необходимо дифференцировать с синдромом острого живота и неврологической патологией. Наиболее частыми причинами как ложноположительной, так и ложноотрицательной диагностики почечной колики являются: острый аппендицит, острый дивертикулит, острый панкреатит, острый холецистит, вирусный гепатит, острая кишечная непроходимость, острый эндометрит, острый сальпингоофорит, апоплексия яичника, внематочная беременность, поясничный остеохондроз, люмбагия. В некоторых случаях больные с почечной коликой подвергаются ошибочной лапаротомии, аппендэктомии. Вместе с тем, при несвоевременной диагностике почечная колика может осложниться пиелонефритом и бактериемическим шоком. Поэтому совершенствование методов диагностики почечной колики является весьма актуальным.

Ультразвуковое исследование необходимо производить в ближайшее время после обращения больного в лечебное учреждение. Поскольку почечная колика пред-

ставляет собой острую форму обструктивной уропатии, главным признаком является расширение ЧЛС и мочеточника. Отсутствие расширения полостной системы почки на высоте клинических проявлений делает диагноз почечной колики маловероятным.

При ультразвуковом исследовании больного с почечной коликой помимо расширения в той или иной степени полостной системы почки можно наблюдать увеличение размеров почки. Отмечают также повышенную гидрофильность паренхимы, что объясняет наличие в ней венозного стаза, иногда – ореол разреженности вокруг почки вследствие отека паранефральной клетчатки [4].

Поскольку мочекаменная болезнь доминирует среди причин почечной колики, важным диагностическим моментом является обнаружение конкремента и динамическое наблюдение за его перемещением по мочевым путям. Метод ультразвукографии наиболее удовлетворяет этим требованиям.

При исследовании мочеточника необходимо учитывать, что конкременты чаще всего локализируются в местах физиологических сужений: в ЛМС, в месте перекреста с подвздошными сосудами и в интрамуральной или предпузырной части тазового отдела.

Необходимо также помнить, что возможно наличие не одного, а нескольких конкрементов, что чаще наблюдается после экстракорпоральной ударно-волновой литотрипсии. В большинстве случаев через 12 часов и более от начала почечной колики конкремент оказывается в тазовом отделе мочеточника. При локализации его во внутривузырной части мочеточника могут определяться признаки отека устья, буллезного воспаления стенки мочевого пузыря. Наибольшие сложности сопряжены с выявлением камня в средней трети мочеточника. При использовании ЦДК диагностика упрощается в связи с возможностью идентификации сосудов, которые в серошкальном изображении имеют вид трубчатых структур, плохо дифференцирующихся с расширенным мочеточником.

Почечная колика может быть вызвана перемещением солевого конгломерата. Если соотношение толщины к длине конкрементов в мочеточнике приближается к 1:2, то солевые конгломераты чаще имеют соотношение 1:3 и более. Перемещение солевых конгломератов по мочеточнику происходит более быстро, через 2-3 часа от начала почечной колики они могут достичь тазового отдела мочеточника. При динамическом ультразвуковом наблюдении такой «конкремент» исчезает, достигнув мочевого пузыря.

В случае стертой картины почечной колики при наличии «вентильного» камня дилатация ЧЛС и мочеточника может быть минимальной. Для выявления «скрытой» обструкции применяют диуретическую нагрузочную пробу, в качестве которой рекомендуют назначить больному 40 мг фуросемида и около 0,5 л жидкости с повторным исследованием при усилении болей и выраженном позыве на мочеиспускание [5] или внутривенное введение 2-4 мл 1% раствора лазикса. Этим достигается увеличение расширения мочеточника, определение уровня блока и визуализация конкремента.

## Комплексное ультразвуковое исследование почечной гемодинамики и уродинамики верхних мочевых путей в диагностике почечной колики

С появлением метода доплеровской ультрасонографии возникли попытки использования его для получения более широкой информации о данной категории больных. Для оценки гемодинамики почки при почечной колике нашли применение ЦДК и ИД почечных артерий и их ветвей [6-17]. Экспериментальные работы по моделированию острой обструкции верхних мочевых путей с последующей доплерографией почечных артерий явились обоснованием для применения ИД в клинических условиях (см. гл. 6.).

Появились работы, в которых предлагалось использовать ИД сосудов почки для индикации острой обструкции верхних мочевых путей. Было указано на возможность выявления обструкции еще до наступления ретенционных изменений ЧЛС при остром повышении IR до 0,70 и выше, причем по сравнению с контралатеральной почкой разность IR была более существенной ( $0,084 \pm 0,044$ ), чем в норме ( $0,027 \pm 0,017$ ) [10]. Допплерография внутрпочечных артерий 121 больного с почечной коликой и 70 здоровых лиц показала, что при колике IR равен  $0,71 \pm 0,06$ , различие между IR сосудов почки с коликой и противоположной почки AIR -  $0,09 \pm 0,055$ , тогда как в норме IR равен  $0,62 \pm 0,045$ , а AIR -  $0,018 \pm 0,001$  ( $p < 0,001$ ). Чувствительность метода по сравнению с данными экскреторной урографии об обструкции верхних мочевых путей с учетом критериев  $IR \geq 0,70$ ,  $AIR > 0,06$  оказалась достаточно высокой - 91,8%, специфичность составила 48,1%. Причем было отмечено, что IR был выше ( $p < 0,05$ ) у пациентов с продолжительностью колики больше 24 часов, с проксимальной обструкцией и с пиелонефритом [13]. При исследовании 31 пациента с односторонней обструкцией, диагностированной на основании экскреторной урографии, было также подтверждено, что при  $IR > 0,70$  чувствительность метода высокая в подгруппе с острой обструкцией (80%), а также у больных с выраженной хронической обструкцией, у остальных больных с хронической обструкцией чувствительность была низкой [14]. При исследовании 306 больных в сроки 4-12 часов от начала почечной колики было установлено, что у больных с обструкцией мочевых путей, подтвержденной методом экскреторной урографии, отмечалось повышение IR почечной артерии в среднем до 0,76 [15]. Разность IR в обструктивной и противоположной почке AIR составила 0,08, тогда как в группе контроля (448 почек) IR был равен 0,62, а AIR - -0,001. У 71 больного с коликой, но нормальной картиной экскреторной урографии и отсутствием обструкции в 90% случаев IR был  $< 0,70$ , а AIR  $< 0,06$  [15]. Определение степени нарушения почечной функции по изменению кровотока в зависимости от продолжительности почечной колики у 87 пациентов показало, что в первые часы почечной колики в междолевых и в дуговых артериях IR составлял  $0,66 \pm 0,02$ , на 2-е сутки увеличивался соответственно до  $0,69 \pm 0,01$  и  $0,71 \pm 0,03$ , начиная с 3-го дня - уменьшался [16]. Достоверных изменений PI не наблюдалось. В контралатеральных почках IR междолевых артерий был  $0,59 \pm 0,03$ , дуговых  $-0,61 \pm 0,04$ .

При определении почечного кровотока у 10 детей с почечной коликой вследствие камня в мочеточнике IR равнялся  $0,692 \pm 0,035$ , Ratio IR -  $1,148 \pm 0,037$ , что было до-

статистически выше ( $p < 0,01$ ), чем у 32 детей в норме (соответственно  $0,615 \pm 0,04$  и  $1,045 \pm 0,033$ ) и у 12 детей с необструктивным гидронефрозом ( $0,61 \pm 0,038$  и  $1,043 \pm 0,042$ ), а также выше, чем у детей с обструкцией ЛМС ( $0,631 \pm 0,054$  и  $1,059 \pm 0,047$ ) [17]. Авторы сделали заключение, что почечный IR эффективен при определении острой обструкции, однако не дифференцирует хроническую обструкцию ЛМС и необструктивную дилатацию верхних мочевых путей. Чувствительность метода в диагностике острой обструкции по  $IR > 0,70$  составила 70%, специфичность - 92%, по Ratio  $IR \geq 1,10$  чувствительность была более высокой - 90%, специфичность - 83%, Ratio IR сочли наиболее оптимальным показателем.

Таким образом, большинство исследователей приводят значение IR в артериальных сосудах почки  $> 0,70$  как пороговое при диагностике острой обструктивной уропатии. Помимо этого, ценным показателем для диагностики обструкции считают вычисление разности значений IR ( $\Delta IR$ ) почечных артерий почки с острой обструкцией и контралатеральной почки  $-IR_r - IR_k \geq 0,08$  [10, 13]. Как указывалось выше (гл. 6 [45]), в экспериментальных исследованиях было доказано, что при обструктивных уропатиях диагностическое значение также имеет показатель соотношения IR (Ratio IR) почечных артерий пораженной и контралатеральной почек  $-IR_r/IR_k \geq 1,1$ , что нашло подтверждение в клинических исследованиях [17].

Повышение эффективности диагностики почечной колики стало возможным вследствие применения ЦДК и ИД для регистрации выбросов мочи из мочеточников в мочевой пузырь. Исследователи отмечают снижение скоростных и объемных характеристик МПВ, их интенсивности, при расположении камня в интрамуральном отделе мочеточника - отклонение струи выброса, турбулентность потока мочи, обтекающей камень, при полном блоке - отсутствие выбросов [1, 15, 18-25]. Р. Geavlete и соавт. [15] в группе из 153 больных с рентгенологически афункциональной почкой и дилатацией ЧЛС, выявленной во время ультразвукового исследования в сроки 4-12 часов от начала почечной колики, при ЦДК в 91% случаев наблюдали отсутствие МПВ, в группе из 57 больных с афункциональной почкой, но без выраженной дилатации ЧЛС в 80,7% случаев отмечали отсутствие или асимметрию выбросов мочи, в группе из 96 больных с различной степенью уретерогидронефроза, выявленного при экскреторной урографии, в 74% случаев наблюдали асимметрию МПВ и в группе из 71 больного с коликой, но без обструкции мочевых путей, в 93% случаев обнаружили нормальные МПВ. Эти результаты подтверждают достаточную эффективность ЦДК МПВ для диагностики почечной колики.

В результате исследования 44 пациентов с симптомокомплексом почечной колики (36 пациентов с неполной обструкцией мочеточника и 8 пациентов с полной обструкцией) методом доплерографии В.В. Митьков и соавт. [18] пришли к заключению, что в 93,2% случаев можно исключить применение рентгенологических и инвазивных методов исследования. Наибольшие изменения формы спектральной кривой и количественных доплерометрических показателей МПВ были отмечены при локализации камня в ЛМС или интрамуральном отделе мочеточника. При доплерографии МПВ в 64% случаев наблюдали «венозный спектр», отмечено снижение скоростных и объемных характеристик МПВ. Так, по данным авторов у пациен-

тов с конкрементом в мочеточнике максимальное количество выбросов не превышало 3 в мин (в норме 7), в 56% случаев был зарегистрирован 1 выброс в мин (в норме в 91% случаев 2-4 в мин), продолжительность выброса составила  $8,53 \pm 1,47$  с (в норме  $5,17 \pm 1,12$  с), время ускорения потока  $1,81 \pm 0,25$  с (в норме  $1,1 \pm 0,04$  с), ускорение потока  $25,28 \pm 5,07$  см/с<sup>2</sup> (в норме  $36,69 \pm 1,91$  см/с<sup>2</sup>), средняя скорость  $16,1 \pm 2,39$  см/с (в норме  $20,8 \pm 0,51$  см/с), максимальная скорость  $23,2 \pm 2,35$  см/с (в норме  $34,9 \pm 1,03$  см/с), объемный поток  $68,25 \pm 6,02$  мл/мин (в норме  $102,4 \pm 3,76$  мл/мин), минутный объем  $5,31 \pm 0,55$  мл (в норме  $9,3 \pm 0,31$  мл). Однако следует учесть, что эти исследования проводились после пероральной водной нагрузки из расчета 10 мл/кг массы тела (исследование начинали через 20 мин). Детерминантами, дающими высокую предсказуемость положительного теста, считали: «венозный» тип спектра с временем выброса 7,9 с и ускорением потока  $6,8$  см/с<sup>2</sup>, один выброс в минуту при форме спектра в виде одного пика. С контралатеральной стороны наблюдалось уменьшение количества выбросов по сравнению с нормой, но увеличение всех показателей, кроме ускорения потока, по отношению к мочеточникам с конкрементами.

Количественные характеристики результатов доплерометрии МПВ, зарегистрированных при почечной колике, представленные различными исследователями, в значительной степени отличаются: максимальная скорость выбросов колеблется от 4,5 см/с до  $23,20 \pm 2,35$  см/с, частота выбросов - от менее 1 до 3 в мин, продолжительность выбросов - до  $8,53 \pm 1,47$  с и даже до 30 с.

При доплеровском исследовании МПВ в детском и юношеском возрасте (3-21 год, в среднем  $10,5 \pm 4,4$  года) при острой односторонней обструкции у 8 из 9 пациентов (89%) выбросы отсутствовали, тогда как при стенозе ЛМС МПВ зарегистрированы не были у 5 из 7 (71,4%), а при необструктивном гидронефрозе у 3 из 11 пациентов (27,3%) [19].

Резюмируя вышеизложенное, можно заключить, что **отсутствие выбросов или их значительная асимметрия относительно противоположной стороны с большой вероятностью свидетельствует об обструкции верхних мочевых путей.**

Ультразвуковое исследование с симптомокомплексом почечной колики нами применяется с 1985 года. На базе 9-й городской больницы г. Днепропетровска нами обследовано более 500 больных с почечной коликой [6, 26, 27]. Исходя из собственного опыта и данных других авторов, необходимо отметить, что при диагностике обструкции верхних мочевых путей во время приступа почечной колики в ходе ультразвукового исследования возникают следующие проблемы:

- сложности с визуализацией конкрементов в мочеточнике, особенно в средней трети;
- наличие плохо визуализируемого плоского уратного камня лоханки, эхографическое изображение которого по плотности приближается к структурам почечного синуса;
- обнаружение эхопозитивных участков в проекции почечного синуса диаметром около 5 мм, которые могут сопровождаться феноменом акустической «дорож-

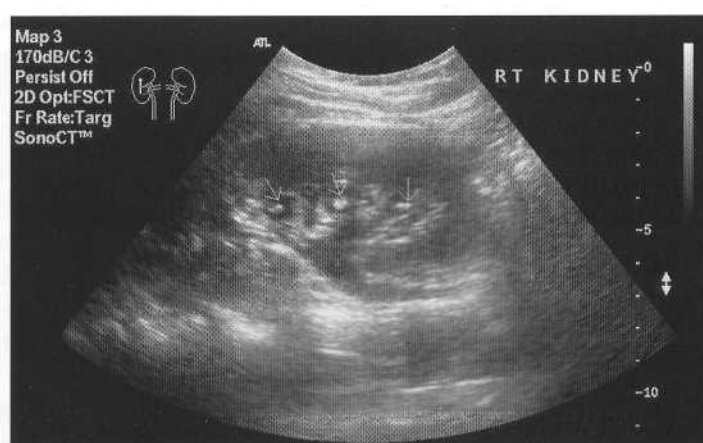
ки», однако представлять собой не конкременты, а кальцификаты на верхушках пирамид, возникшие вследствие обызвествления почечного сосочка в результате его некроза (рис. 7.1), специфического (туберкулезного) или неспецифического некротического папиллита (обычно при наличии конкремента в почечной чашке выявляется ее расширение);

- «белая» почка, которую рентгенологически нередко трактуют как афункциональную, когда в период почечной колики происходит артерио-венозное юкстамедулярное шунтирование крови со снижением или отсутствием клубочковой фильтрации и экскреции; в этом случае уретеропиелюэктазия отсутствует;

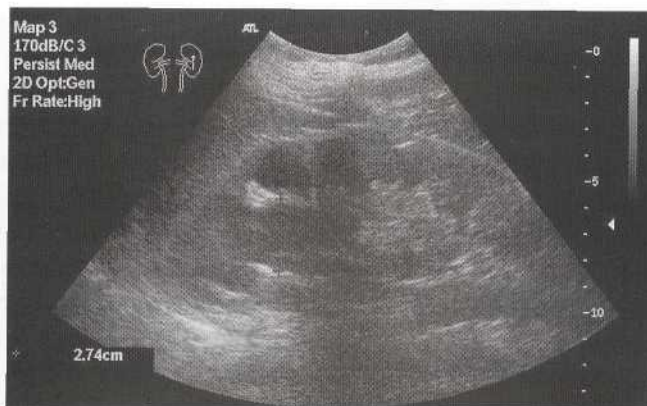- в 2-3% случаев почечная колика может сопровождаться своевременным выделением индигокармина из мочеточников, регистрацией нормальных МПВ; это происходит при удвоении мочеточников (рис. 7.2) или нефроптозе, при котором перво-степенным является нарушение гемодинамики с последующей дискинезией верхних мочевых путей;

- при наличии «вентильного» камня, когда расширение ЧЛС и мочеточника может быть минимальным, после приступа почечной колики такой конкремент может длительно находиться в мочеточнике, не нарушая отток мочи.

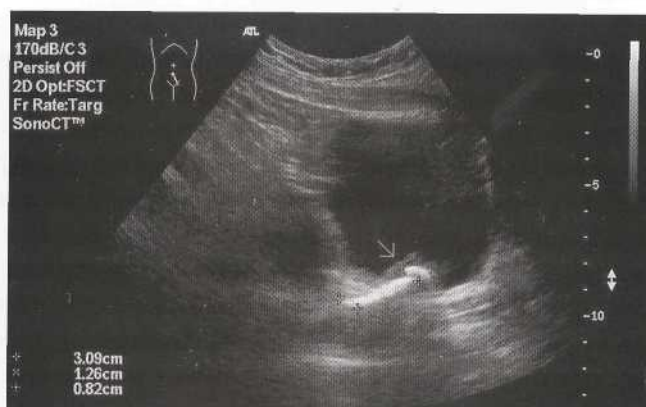Традиционное ультразвуковое исследование не может ответить на ряд клинических вопросов по тактике ведения больных с почечной коликой. Для уточнения диагноза нами разработан **алгоритм комплексного ультразвукового исследования больных с учетом состояния гемо- и уродинамики [28], который подразумевает необходимость не только установить наличие обструкции и ее характер (полная или неполная), но и оценить функциональное состояние почки и верхних мочевых путей для выработки адекватной тактики лечебных мероприятий.** Сканирование необходимо осуществлять полипозиционно, что позволяет получить полное представление обо всех отделах почек и верхних мочевых путей.



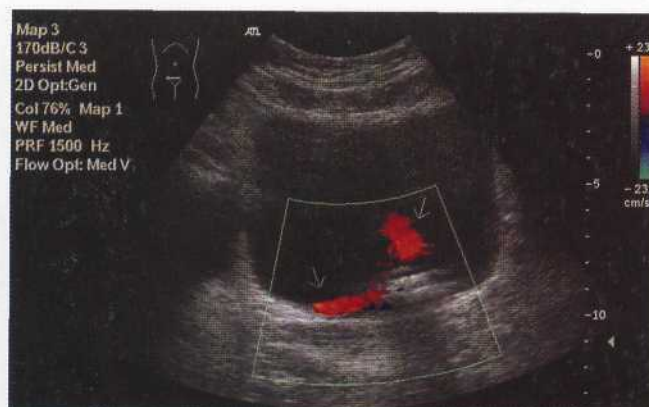**Рис. 7.1.** Обызвествление почечных сосочков вследствие их некроза. Почечные пирамиды имеют нечеткие контуры, на их верхушках видны кальцификаты. (Сонограмма А.В. Церковнюк)



а



б



в

**Рис. 7.2.** Больной Г. Мочекаменная болезнь. Удвоение почки и мочеточника. Почечная колика. а – удвоенная левая почка, нижняя половина не изменена, в верхней – гидронефроз; б – камень в устье левого мочеточника от верхней половины удвоенной почки, «каменная дорожка»; в – ЦДК, выбросы мочи из правого и функционирующего левого мочеточника от нижней половины удвоенной почки, выбросов мочи из мочеточника от верхней половины почки нет. (Сонограмма Е.С. Откаленко)

Алгоритм ультразвукового обследования больных с почечной коликой состоит из следующих этапов:

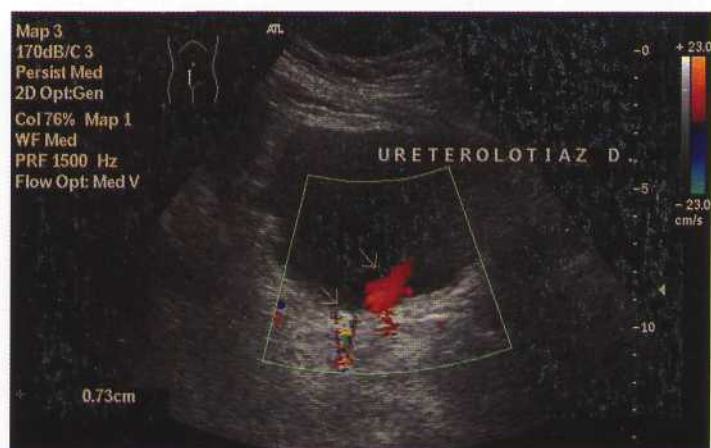
1. Ультразвуковое исследование почек, мочеточников (в границах визуализации), мочевого пузыря, предстательной железы у мужчин, гениталий у женщин. Исследуя мочеточники, обращают внимание на места физиологических сужений - ЛМС, перекрест с подвздошными сосудами, юкставезикальный и интрамуральный отделы, возможное наличие акустической тени конкремента — эхонегативной ультразвуковой «дорожки», которая при ЦДК может иметь вид цветовой мозаики (рис. 7.3).

2. Ультразвуковая доплерометрия почечных артерий и вен с обеих сторон. При этом уточняется наличие или отсутствие острозастойной почки и степень нарушения кровотока в почке.

3. ЦДК и ИД выбросов мочи из терминальных отделов мочеточников. Уточняется наличие выбросов и степень нарушения уродинамики.

4. В случае невыявления камня при отсутствии значительной обструкции мочевых путей и острозастойной почки принимается решение о возможности и целесообразности проведения фармакоэхографической пробы с лазиксом (4 мл 1% раствора внутривенно [29]), что позволяет уточнить локализацию конкремента в мочеточнике благодаря его расширению выше препятствия и провести дифференциальную диагностику между обструктивными уропатиями и парапельвикальными кистами.

Поскольку при проведении экскреторной урографии у больных с камнями мочеточника нередко выявляется афункциональная почка, исследование ЦДК выбросов мочи и почечных сосудов (особое внимание обращается на кровоснабжение коркового слоя паренхимы, наличие признаков артерио-венозного шунтирования крови) в значительной степени может помочь спрогнозировать возможность такой ситуации



**Рис. 7.3.** Почечная колика справа. ЦДК, камень интрамурального отдела правого мочеточника (недостаточно четко визуализируется), акустическая тень в виде цветовой мозаики. (Сонограмма Е.С. Откаленко)

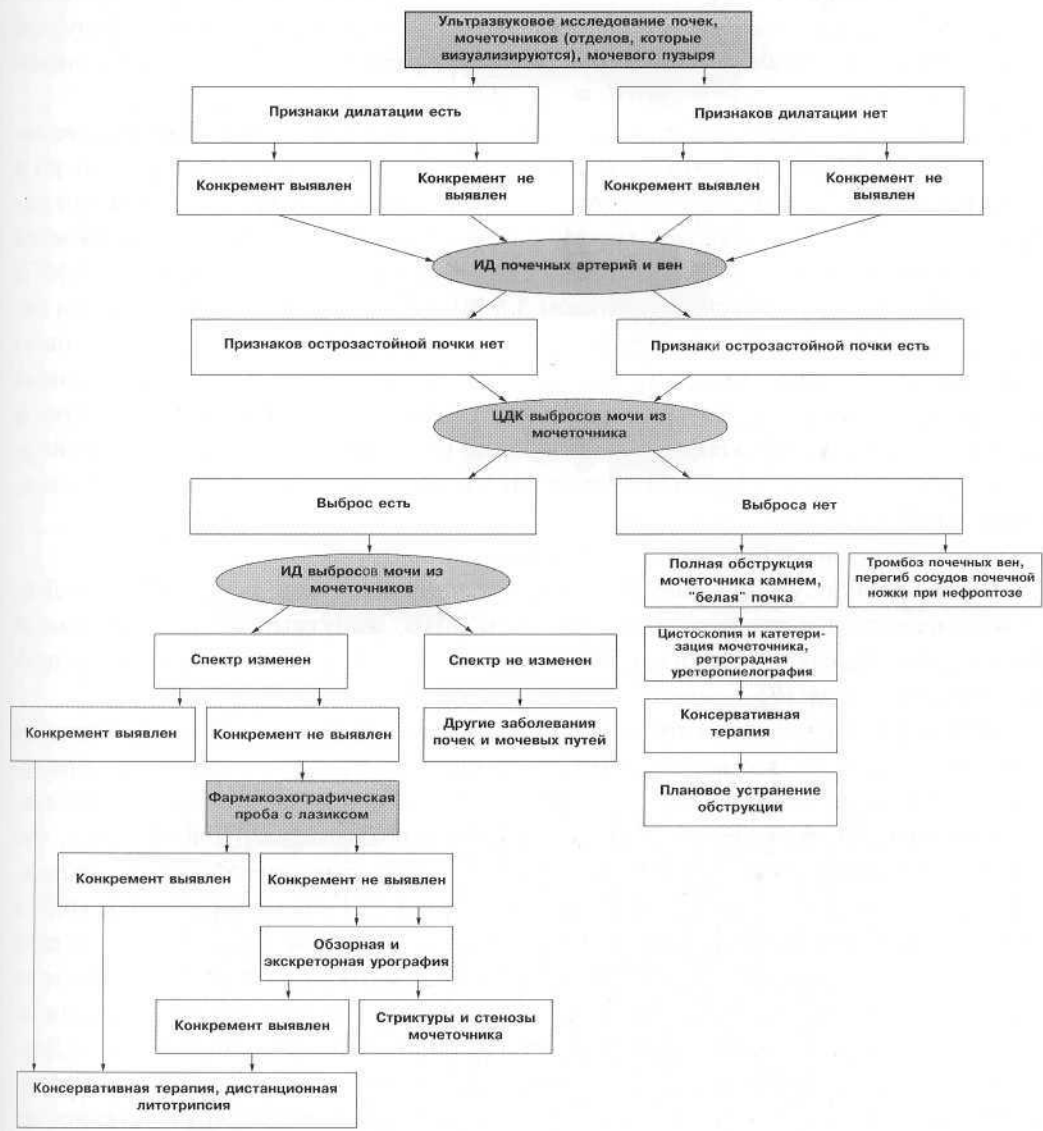


Схема 7.1. Алгоритм ультразвукового исследования больных с почечной коликой.

и дать ценную информацию урологу для решения вопроса о времени и целесообразности проведения экскреторной урографии или сразу обратить свое внимание на необходимость применения других методов исследования, в частности КТ. Не лишне заметить, что афункциональную почку наблюдают примерно в половине случаев среди больных, направленных для проведения экстракорпоральной ударно-волновой литотрипсии [30].

Нами было проведено **комплексное ультразвуковое исследование, включающее ЦДК и ИД почечных артерий, вен и МПВ**, 47 больных возрастом 24-60 лет с почечной коликой и неполной обструкцией мочеточника в первые трое суток от начала заболевания. Контрольную группу составили 13 человек. Были использованы ультразвуковые аппараты Combizon 320-5, Doppler 300 с секторным датчиком 5 МГц и Logiq 400-MD с конвексным датчиком 3,5 МГц. Объем мочевого пузыря при исследовании был 180-200 мл. Единственным условием подготовки больного было воздержание от мочеиспускания в течение 3-х часов. На основании проведенных исследований выяснено, что **при небольших камнях мочеточника (до 10 мм) и неполной обструкции** выявляются следующие изменения кровотока в почечной артерии (табл. 7.1), а также изменения уродинамики (табл. 7.2) по сравнению с контралатеральной почкой и нормой:

- увеличиваются IR, PI, S/D почечной артерии;
- как правило, увеличивается  $V_{max}$  почечной вены, ОДС и уменьшается Д/В;
- уменьшаются частота,  $V_{max}$  и  $V_{mean}$  МПВ, минутный объем и объемный поток мочи, выделяющейся из мочеточника, уменьшается или увеличивается продолжительность МПВ.

Однако изменения кровотока в почечной артерии не всегда выражены, значения IR, хотя и выше, чем в контралатеральной почке, в большинстве случаев не превышают 0,7. Вместе с тем, в почечной вене, как правило, выявляется повышение скорости кровотока, хотя значения  $V_{max}$  могут колебаться от 0,15 до 0,60 м/с, что зависит от степени сдавления вен и наличия или отсутствия артерио-венозного шунтирования крови. Отмеченное уменьшение частоты МПВ в среднем до  $0,62 \pm 0,06$  в минуту указывает на гипокинезию верхних мочевых путей. Вместе с тем, в ряде случаев может наблюдаться увеличение частоты МПВ вследствие гиперкинезии верхних мочевых путей, что преимущественно наблюдается в ранние сроки возникновения почечной колики до истощения двигательной активности мочеточника. Допплеровский спектр МПВ чаще имеет вид пологой монофазной кривой,  $V_{max}$  в среднем составляет  $26,0 \pm 7,4$  см/с,  $V_{mean}$  –  $14,1 \pm 2,7$  см/с. При подобной характеристике гемо- и уродинамики в случае почечной колики можно рассчитывать на самостоятельное отхождение конкремента после консервативной терапии.

У 6 больных с полной обструкцией мочевых путей и так называемой **острозастойной почкой** наблюдалась совершенно иная доплерографическая картина при исследовании почечной артерии. Заметим, что в урологической практике под термином «острозастойная почка» [31] подразумевают состояние почки, которое может возникнуть при тромбозе почечных вен, перегибе сосудистой ножки почки при нефроптозе, лигировании почечной или нижней полой вен в случае их повреждения, а

Таблица 7.1

Допплерометрические показатели почечного кровотока у больных с почечной коликой

Группы исследуемых	Почка на стороне колики					Контралатеральная почка				
	Vps, м/с	Ved, м/с	PI	IR	S/D	Vps, м/с	Ved, м/с	PI	IR	S/D
Больные с почечной коликой	0,99±0,05	0,36±0,02	1,34±0,05	0,62±0,01	2,77±0,13	1,13±0,06	0,44±0,03	1,25±0,04	0,58±0,01	2,40±0,06
	P1<0,05 P2>0,05	P1<0,05 P2>0,05	P1>0,05 P2<0,001	P1<0,01 P2<0,01	P1<0,05 P2>0,05	P2<0,01	P2<0,01	P2<0,01	P2>0,05	P2<0,01
Контрольная группа	0,97±0,02	0,36±0,01	1,08±0,02	0,58±0,01	2,68±0,09	0,97±0,02	0,36±0,01	1,08±0,02	0,58±0,01	2,68±0,09

P1 – между почками с коликой и контралатеральными почками, P2 – между почками с коликой и контрольной группой.

Таблица 7.2

Допплерометрические показатели мочеточнико-пузырных выбросов у больных с почечной коликой

Группы исследуемых	Почечная колика					Контралатеральная почка						
	Частота выбросов в мин	Время выброса, с	Vmax, см/с	Vmean, см/с	Объемный поток, мл/мин	Время ускорения потока, с	Частота выбросов в мин	Время выброса, с	Vmax, см/с	Vmean, см/с	Объемный поток, мл/мин	Время ускорения потока, с
Больные с почечной коликой	0,62±0,01	2,26±0,64	26,0±7,4	14,0±2,7	59,8±11,5	1,18±0,49	0,87±0,22	4,64±0,70	28,8±6,06	17,4±4,6	74,3±19,9	1,18±0,39
	P1<0,05 P2<0,05	P1<0,01 P2>0,05	P1>0,05 P2>0,05	P1>0,05 P2>0,05	P1>0,05 P2>0,05	P1>0,05 P2>0,05	P2>0,01	P2>0,05	P2>0,05	P2>0,05	P2>0,05	P2>0,05
Контрольная группа	0,96±0,02	3,66±0,80	29,4±4,0	18,2±2,2	78,3±6,0	1,18±0,24	0,96±0,22	3,66±0,80	29,4±4,0	18,2±2,2	78,3±6,0	1,18±0,24

P1 – между почками с коликой и контралатеральными почками, P2 – между почками с коликой и контрольной группой.

также внезапном повышении внутрилоханочного давления. В клинике подобное состояние часто встречается при камнях мочеточника, иногда при перевязке мочеточника во время выполнения гинекологических операций. Наиболее частым осложнением острозастойной почки является воспалительный процесс, поэтому своевременная диагностика острозастойной почки является чрезвычайно важной для ее сохранения. При острозастойной почке, вызванной обструкцией мочевых путей, в почечной артерии мы наблюдали значительное статистически достоверное изменение доплерометрических показателей: IR  $0,82 \pm 0,02$ ; PI  $1,80 \pm 0,13$ ; S/D  $6,39 \pm 1,36$ ; Ved  $0,12 \pm 0,03$  м/с [6]. Мы полагаем, что при оценке эффективности кровотока необходимо учитывать не только IR, но и другие доплерометрические показатели в совокупности, что повышает достоверность метода. При ЦДК мочеточничко-пузырные выбросы на стороне патологических изменений не регистрировались. Полученные данные позволили нам с помощью комплексного ультразвукового исследования, включая серошкальное исследование, ЦДК и ИД, установить наличие острозастойной почки. Результаты исследования свидетельствуют о резком повышении периферического сосудистого сопротивления, вызывающего снижение объемного ренального кровотока, что приводит к гипоксии почки. Этим больным было произведено дробление камней, эндовезикальная уретеролитоэкстракция, уретеролитотомия или стентирование мочеточника.

Поскольку при почечной колике в случае неудовлетворительного функционального состояния почки для восстановления пассажа мочи нередко прибегают к стентированию мочеточника, небезынтересны исследования потоков мочи стентированного мочеточника методом ЦДК [32]. Установлено, что в течение первой недели стентирования основным является пассивное дренирование мочеточника через просвет стента. Только у 3 из 15 пациентов удалось зарегистрировать слабые перистальтические выбросы мочи. Лишь спустя 2 месяца стентирования появлялась слабая перистальтическая активность мочеточников.

Таким образом, **при острозастойной почке вследствие обструкции верхних мочевых путей, когда IR приближается к 0,8 или превышает это значение, S/D достигает 5,0-6,0, а Ved уменьшается до 0,12 м/с и менее, наблюдается отсутствие МПВ или резкое снижение их интенсивности, во избежание воспалительных осложнений необходимы немедленные лечебные мероприятия, направленные на ликвидацию причины обструкции.** Вышеуказанные показатели доплерометрии почечной артерии при почечной колике можно сравнить с сигналом «SOS!» тонущего корабля, и врач-уролог должен принимать экстренные меры по ликвидации обструкции. Диагноз формулируется на основании ультразвукового исследования с учетом гемо- и уродинамики, после чего вырабатывается тактика дальнейшего обследования (целесообразность проведения обзорной и выделительной урографии, компьютерной томографии) и лечения больного.

Пяти из обследованных больных с почечной коликой нами были проведены фармакоэхографические пробы с введением лазикса, благодаря которым удалось визуализировать конкременты мочеточника. Поскольку проведение проб при острозастойной почке может ухудшить состояние больного, вначале выполняли ИД почеч-

ных артерий и ЦДК выбросов мочи и только после этого решали вопрос о правомерности проведения пробы с лазиксом. Ни в одном из случаев мы не наблюдали ухудшения состояния больного.

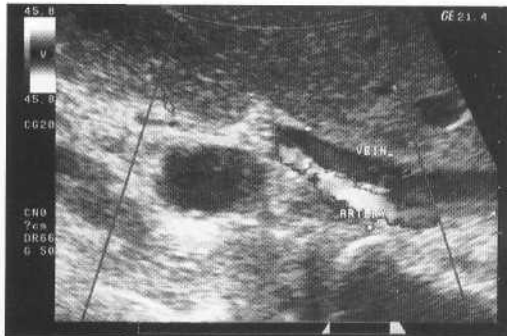Использование предложенного алгоритма позволяет получить наиболее полную картину состояния почек и верхних мочевых путей.

Приводим несколько клинических примеров практического использования предложенного алгоритма.

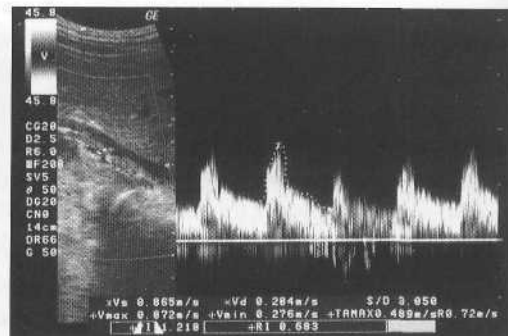
Больной Д., 56 лет. Обратился по поводу боли в правой подвздошной области в течение суток. Общий анализ мочи и крови без изменений. Пациенту проведено ультразвуковое исследование. Обе почки расположены типично, дыхательная подвижность в границах нормы. При ультразвуковом исследовании паренхима почек не изменена. Справа - почечная лоханка расширена, передне-задний размер 2,6 см, слева почечный синус не изменен. Гидронефроз I стадии справа (рис. 7.4а). Камень в почечной лоханке или мочеточнике не обнаружен. Результаты доплерометрии почечной артерии и вены справа:  $V_{ps}$  0,85 м/с,  $V_{ed}$  0,28 м/с, IR 0,68, PI 1,22; S/D 3,05;  $V_{vmax}$  0,57 м/с, Д/В 0,49, ОДС 6,22 (рис. 7.4б, в); слева:  $V_{ps}$  1,16 м/с,  $V_{ed}$  0,46 м/с, IR 0,60, PI 0,92, S/D 2,51;  $V_{vmax}$  0,33 м/с, Д/В 1,39, ОДС 1,66. Диагностические доплерометрические показатели слева соответствуют норме, справа IR повышен, однако не превышает критический уровень, являющийся критерием обструкции. Ratio IR 1,13, разность IR 0,08 соответствуют критическому уровню диагностики обструкции. Повышение скорости кровотока в почечной вене справа, значительное снижение Д/В и повышение ОДС свидетельствуют о нарушении почечного кровотока, сдавлении почечной вены и веностазе в почке вследствие развития гидронефроза. Определяются МПВ из обоих мочеточников, справа  $V_{max}$  выбросов мочи 16,5 см/с, слева - 33,0 см/с, справа скоростные характеристики выбросов снижены (рис. 7.4г). Расширение ЧЛС, веностаз в правой почке и ухудшение уродинамики косвенно свидетельствуют о возможном наличии камня в мочеточнике. Внутривенно введено 4 мл 1% раствора лазикса. При расширении мочеточника вследствие повышенного диуреза справа в юкставезикальном отделе выявлено эхопозитивное образование размером 4 мм на 9 мм (рис. 7.4д). Заключение: Мочекаменная болезнь. Камень тазового отдела мочеточника справа. Вторичный гидронефроз справа I стадии. Умеренное нарушение кровотока в правой почке, веностаз. Показана консервативная терапия, направленная на самостоятельное отхождение камня и последующее динамическое наблюдение. Камень отошел самостоятельно через неделю.

При нарастании расстройств гемо- и уродинамики, а также при более значительных размерах камня показано стентирование мочеточника, дистанционная уретеролитотрипсия или оперативное лечение - уретеролитотомия.

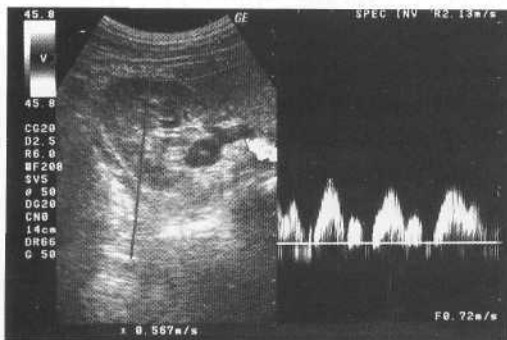
Больная В., 43 лет. Ультразвуковое исследование проведено в связи с левосторонней почечной коликой на 3-и сутки от начала заболевания. Установлен гидронефроз II стадии слева. Визуализировать конкремент не удалось. Допплерометрия почечной артерии и вены слева:  $V_{ps}$  0,43 м/с,  $V_{ed}$  0,16 м/с, IR 0,64, PI 1,09, S/D 2,74;  $V_{vmax}$  0,27 м/с, Д/В 0,59, ОДС 4,64. Наблюдается резкое уменьшение скорости кровотока при нормальных показателях, характеризующих резистентность почечной



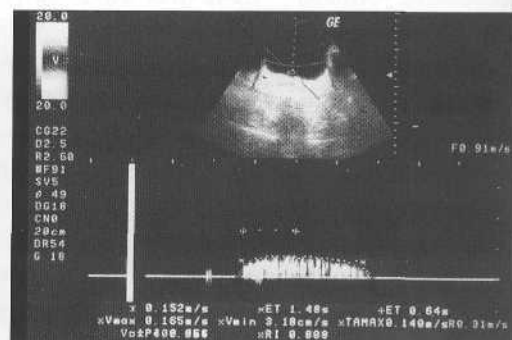
а



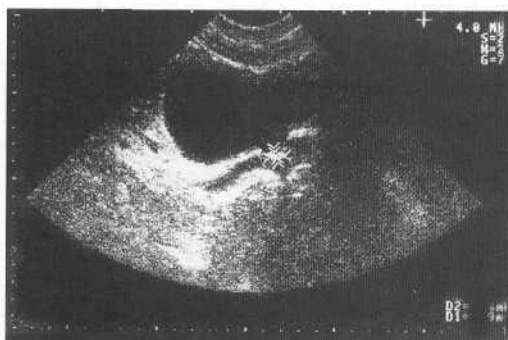
б



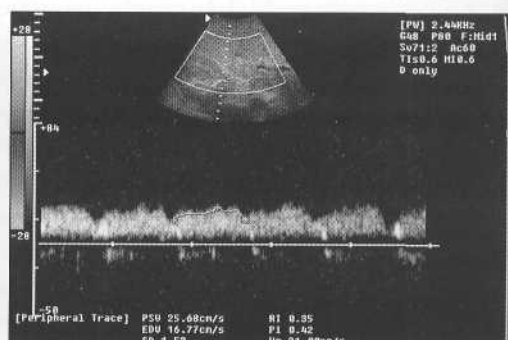в



г



д



**Рис. 7.4.** Больной Д. Почечная колика справа. Гидронефроз I стадии справа.  
 а – расширенная почечная лоханка справа;  
 б – доплерометрия правой почечной артерии: IR 0,68, PI 1,22, S/D 3,05;  
 в – доплерометрия правой почечной вены: Vmax 0,57 м/с, Д/В 0,49, ОДС 6,22;  
 г – доплерометрия МПВ из правого мочеточника: Vmax 16,5 см/с;  
 д – обнаружение камня правого мочеточника после внутривенного введения лазикса.

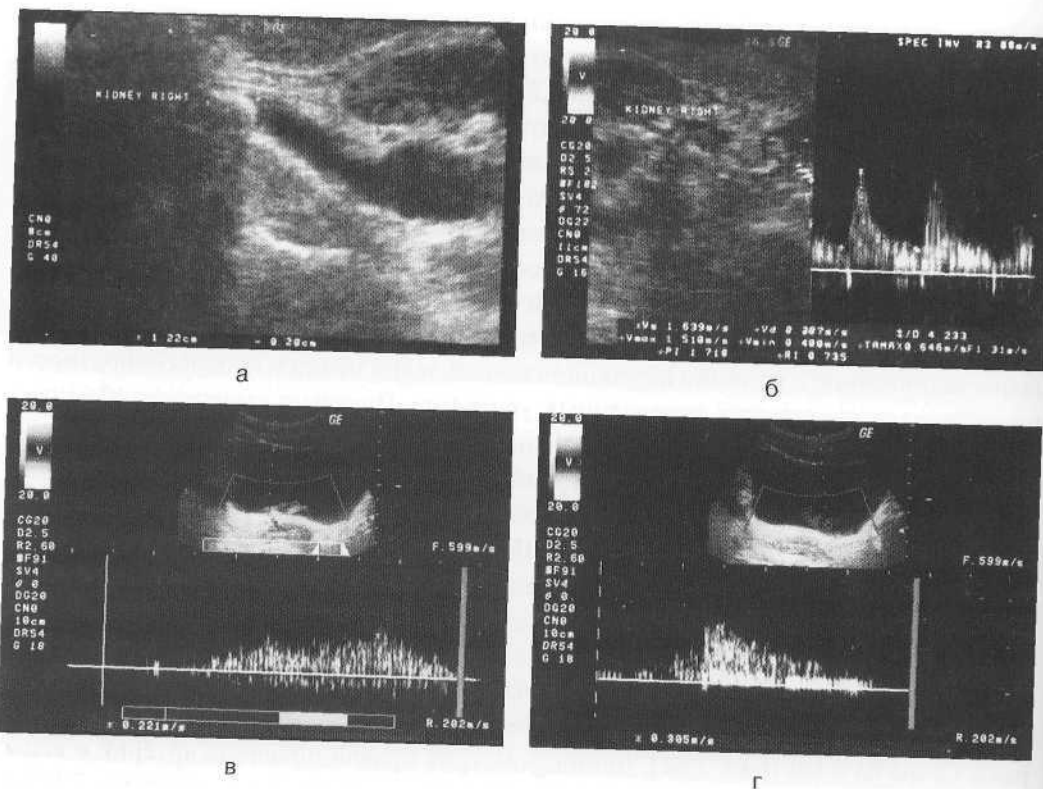
**Рис. 7.5.** Больная В. Допплерометрия дуговой вены афункциональной левой почки: Vmax 0,26 м/с, повышение скорости кровотока.

артерии, что может указывать на массивное юкстамедулярное артерио-венозное шунтирование, подтверждающееся значительным повышением скорости кровотока в дуговых венах:  $V_{\max}$  0,26 м/с,  $V_{\text{vau}}$  0,21 м/с (рис. 7.5), индекс Д/В снижен, ОДС повышен. При исследовании в ЭД кровотока в периферических сосудах резко снижен. Мочеточничко-пузырные выбросы выявляются только справа. На обзорной урограмме в проекции средней трети левого мочеточника определяется тень конкремента размерами 4 мм на 14 мм. При экскреторной урографии с введением 40 мл 76% верографина выделительная функция правой почки соответствует норме. Слева в проекции почки – отсутствие теней контрастного вещества до 30-й минуты наблюдения. Учитывая данные ИД почечных сосудов и ЦДК выбросов мочи, пришли к заключению о наличии афункциональной левой почки и нецелесообразности проведения последующих отсроченных урограмм. Показано стентирование мочеточника с последующей экстракорпоральной литотрипсией.

Хотелось бы обратить внимание на возможность получения не только косвенных доказательств артерио-венозного шунтирования крови при гидронефрозе (или других патологических состояниях), когда ИР почечной артерии остается в пределах нормы или снижен, но и прямых свидетельств его при исследовании внутриоргана венозного кровотока, в частности в дуговых венах.

Больной К., 48 лет. Ультразвуковое исследование проведено по поводу правосторонней почечной колики на 3-и сутки от начала заболевания. Установлен гидронефроз I стадии справа. Обнаружен камень верхней трети правого мочеточника размерами 12 мм на 8 мм (рис. 7.6а). Допплерометрия правой почечной артерии и вены:  $V_{\text{ps}}$  0,62 м/с,  $V_{\text{ed}}$  0,16 м/с, ИР 0,74, PI 1,71, S/D 4,23 (рис. 7.6б);  $V_{\text{max}}$  0,65 м/с, Д/В 0,6, ОДС 7,05. Допплерометрия левой почечной артерии и вены:  $V_{\text{ps}}$  0,88 м/с,  $V_{\text{ed}}$  0,28 м/с, ИР 0,68, PI 1,30, S/D 3,25;  $V_{\text{max}}$  0,30 м/с, Д/В 0,93, ОДС 3,49. Ratio ИР 1,09 и разность ИР 0,06 близки к критическим значениям. Допплерометрия мочеточничко-пузырных выбросов справа: частота 1,0 в мин.,  $V_{\text{max}}$  22,1 м/с,  $V_{\text{mean}}$  12,0 м/с; слева: частота 1,5 в мин.,  $V_{\text{max}}$  30,5 см/с,  $V_{\text{mean}}$  22,0 м/с (рис. 7.6в, г, д, е). Справа скоростные характеристики МПВ снижены, слева - компенсаторное увеличение частоты МПВ. Повышение резистентности правой почечной артерии, веностаз. Нарушения уродинамики выражены в меньшей степени, имеет место некоторое снижение скоростных характеристик МПВ. Заключение: Мочекаменная болезнь. Камень верхней трети мочеточника справа. Вторичный гидронефроз справа I стадии. Нарушение артериального кровотока в правой почке, веностаз. Незначительная гипокинезия верхних мочевых путей справа. В связи с нарушениями кровотока в правой почке и с учетом размеров камня больному произведена дистанционная литотрипсия.

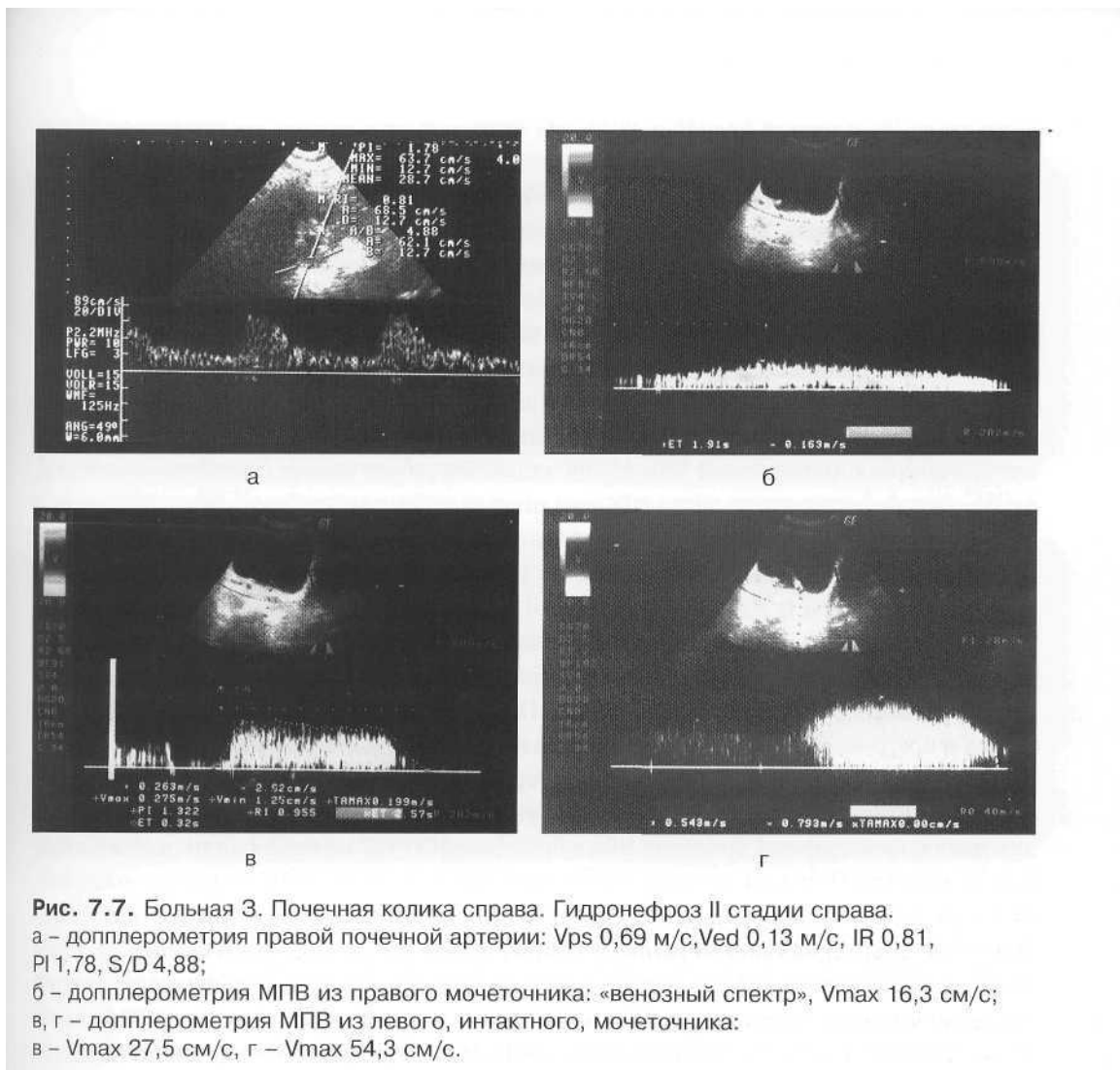
Больная З., 39 лет. Ультразвуковое исследование проведено по поводу правосторонней почечной колики. Обнаружен гидронефроз II стадии справа, камень нижней трети правого мочеточника размерами 3 мм на 10 мм. Допплерометрия почечных артерий: справа -  $V_{\text{ps}}$  0,69 м/с,  $V_{\text{ed}}$  0,13 м/с, ИР 0,81, PI 1,78, S/D 4,88 (рис. 7.7а), слева -  $V_{\text{ps}}$  0,91 м/с,  $V_{\text{ed}}$  0,41 м/с, ИР 0,55, PI 0,81, S/D 2,12. Ratio ИР 1,47, разность ИР 0,26, значительно повышены. Допплерометрия мочеточничко-пузырных выбросов справа: частота 0,5 в мин.,  $V_{\text{max}}$  16,3 см/с,  $V_{\text{mean}}$  11,2 см/с, «венозный спектр»



**Рис. 7.6.** Больной К. Почечная колика справа. Гидронефроз I стадии справа.  
 а – камень верхней трети правого мочеточника;  
 б – доплерометрия правой почечной артерии:  $V_{ps}$  0,62 м/с,  $V_{ed}$  0,16 м/с, IR 0,74, PI 1,71, S/D 4,23;  
 в – доплерометрия МПВ из правого мочеточника:  $V_{max}$  22,1 см/с;  
 г – доплерометрия МПВ из левого мочеточника:  $V_{max}$  30,5 см/с.

(рис. 7.7б); слева: частота 1,1 в мин,  $V_{max}$  27,5 см/с,  $V_{mean}$  19,9 см/с, периодически наблюдаются выбросы большей интенсивности с максимальной скоростью потока мочи до 54,3 см/с (рис. 7.7в, г). Снижение скорости кровотока в правой почечной артерии, значительное повышение ее резистентности. Выраженное нарушение уродинамики верхних мочевых путей справа, компенсаторное усиление уродинамики верхних мочевых путей слева. Заключение: Мочекаменная болезнь. Камень нижней трети мочеточника справа. Вторичный гидронефроз справа I стадии. Значительное нарушение почечного кровотока и уродинамики верхних мочевых путей справа, острозастойная почка. В связи со значительным нарушением кровотока в правой почке и с учетом локализации и размеров камня больной произведена уретеролитоэкстракция.

Подводя итог, подчеркнем, что для выработки адекватной тактики лечения при почечной колике необходимо учитывать данные артериального, венозного почечного кровотока и состояния уродинамики верхних мочевых путей в совокупности.



**Рис. 7.7.** Больная З. Почечная колика справа. Гидронефроз II стадии справа.  
 а – доплерометрия правой почечной артерии: Vps 0,69 м/с, Ved 0,13 м/с, IR 0,81, PI 1,78, S/D 4,88;  
 б – доплерометрия МПВ из правого мочеточника: «венозный спектр», Vmax 16,3 см/с;  
 в, г – доплерометрия МПВ из левого, интактного, мочеточника:  
 в – Vmax 27,5 см/с, г – Vmax 54,3 см/с.

### Диагностическое значение ультразвукового исследования почечной гемодинамики при экстракорпоральной ударно-волновой литотрипсии (ЭУВЛ)

ЭУВЛ является эффективным методом лечения камней почек и мочеточников. Если в начале 90-х годов эффективность лечения была 83-87% [33, 34], то в настоящее время ЭУВЛ эффективна более чем у 90% больных [35, 36].

При подготовке больных к дроблению камней почек и мочеточников, а также после вмешательства ультразвуковое исследование с применением ЦДК и ИД имеет первостепенное значение в связи с возможностью динамического наблюдения, что позволяет быстро и обоснованно определять тактику ведения больного после вмешательства, особенно, если показаны повторные сеансы ЭУВЛ.

При камнях мочеточников излечение пациентов после первого сеанса дробления камней наблюдается по различным данным в 52-58,8% случаев, после повторного сеанса - в 13-30,2%, после третьего дробления - в 2-3%, после чет-

вертого в 2% случаев [36-38]. У 16,5% больных как основное осложнение наблюдается уретерогидронефроз [36].

Зачастую отхождение камней после ЭУВЛ продолжается до 2-3 месяцев. Так, в течение двух месяцев отхождение камней почек и мочеточников наблюдалось у 86,8% больных [39], в течение трех месяцев, включая клинически незначительные остаточные фрагменты менее 3 мм, - у 89% больных [36]. В этой связи весьма актуальным является динамическое наблюдение за пациентами, прошедшими ЭУВЛ, в комплекс которого обязательно должно входить ультразвуковое исследование.

Известно, что во время ЭУВЛ камней почек и верхней трети мочеточников происходит повреждение сосудистого аппарата почки: спазмирование сосудов, микрокровоизлияния, отек тканей [40, 41]. В дальнейшем это может стать причиной вторичных гипертензионных реакций, что, главным образом, наблюдается у больных с изначально повышенным уровнем артериального давления [42, 43]. Было исследовано изменение артериального давления у больных после ЭУВЛ с его различным исходным уровнем и доказано, что ЭУВЛ может стать провокационным фактором риска, связанным с нарушением резерва компенсаторных реакций организма [43].

При изучении состояния почечного кровотока после ЭУВЛ методом ультразвуковой доплерометрии установлено, что IR почечной артерии, составлявший до лечения в среднем  $0,62 \pm 0,03$ , после лечения увеличивался до  $0,67 \pm 0,06$ , у 39% из 79 больных с повышенным IR почечной артерии свыше 0,69 через  $20 \pm 3$  месяца возникла артериальная гипертензия [44]. Другие авторы при исходном значении IR в дуговых и междолевых артериях ниже 0,68 после ЭУВЛ не наблюдали осложнений, при значениях IR в междолевых артериях 0,68, в дуговых 0,69 больным выполнялись дренирующие операции - стентирование, перкутанная чрескожная нефростомия и антибактериальная терапия и только после улучшения показателей ИД выполнялась литотрипсия [45]. Авторы считают, что при нахождении камня в верхней части мочеточника повышение IR в междолевых и дуговых артериях до 0,71 является показанием для перкутанной нефростомии или ретроградного перемещения камня в почку и установки стента, а не проведения литотрипсии. Непосредственно после ЭУВЛ повышение IR наблюдали исследователи [46], которые наряду с этим отметили увеличение PI и S/D и уменьшение скорости кровотока. В сообщении об увеличении IR в первые часы после ЭУВЛ с  $0,64 \pm 0,05$  до  $0,72 \pm 0,06$  отмечено, что через 24 часа нарастание IR продолжалось только у одного из 23 пациентов возрастом старше 60 лет [47]. Авторы считают уменьшение перфузии почки у пациентов старше 60 лет причиной возможных осложнений после ЭУВЛ. Повышение IR на вторые сутки после ЭУВЛ при обследовании 25 больных отмечали и другие авторы [48]. Вместе с тем, есть высказывания о том, что повышение резистентности почечных сосудов, которое наблюдали после ЭУВЛ, связано с премедикацией [49].

Уменьшение частоты осложнений после литотрипсии может быть достигнуто соответствующим отбором больных, профилактикой и метафилактикой гипертензии, совершенствованием литотрипторов, а также техникой и тактикой проведения литотрипсии [43, 39, 46]. Мы полагаем, что для профилактики осложнений ЭУВЛ рациональная тактика проведения повторных сеансов литотрипсии является очень

важным моментом лечения и объективные данные для ее выработки могут быть получены в результате ультразвукового исследования.

Нами было изучено состояние почечной гемодинамики с целью выяснения возможности корректирования времени проведения повторных сеансов литотрипсии с учетом компенсаторных возможностей сосудистого русла почки [50].

Исследование почечного кровотока было проведено 25 больным с уролитиазом возрастом 28-60 лет (15 женщин и 10 мужчин). В 18 случаях камни были в почках, в 7 – в верхней трети мочеточника. Размер конкрементов варьировал от 8 до 15 мм. Контрольную группу составили 27 лиц, среди которых было 17 здоровых мужчин и 10 женщин. Для проведения ЭУВЛ использовали литотриптор Lithostar Multiline Siemens (Германия). Степень напряжения генератора колебалась от 2,0 до 4,0 условных единиц. Количество ударных волн на один сеанс составило 3-4 тыс. ЭУВЛ проводили в положении больного на спине после премедикации (баралгин, кетанов). Ультразвуковое исследование выполняли с помощью аппарата «Siemens Sonoline Sienna» (Германия).

Результаты исследования почечной гемодинамики за сутки до литотрипсии и через сутки после нее представлены в таблице 7.3. До ЭУВЛ в почках с камнем определялось достоверное увеличение IR, PI и S/D по отношению к контралатеральной почке и контрольной группе. Значение IR было повышенным ( $0,69 \pm 0,01$ ), однако не выходило за пределы так называемого «cut-off», равного 0,7 – границы патологических изменений кровотока [51], что свидетельствовало об удовлетворительном кровотоке в почках больных, которым была рекомендована литотрипсия. В контралатеральных почках больных мочекаменной болезнью также наблюдалось небольшое повышение PI, IR и S/D по сравнению с нормой.

Через сутки после ЭУВЛ в почках, подвергнутых воздействию ударных волн, прослеживался рост всех измеряемых доплерометрических показателей по отношению к исходным значениям, за исключением V<sub>ed</sub>, но статистически достоверным было лишь повышение PI. IR в среднем достиг уровня  $0,71 \pm 0,01$ . По отношению к показателям контрольной группы в почке на стороне, где была проведена литотрипсия, наблюдалось статистически достоверное повышение PI, IR и S/D.

Таким образом, некоторое нарушение почечного кровотока, которое имело место у больных с камнями почек, после ЭУВЛ нарастало, о чем свидетельствовало превышение уголнезависимыми показателями ИД критических значений по отношению к норме. Учитывая, что достоверным было только увеличение PI по сравнению с исходными значениями, можно заключить, что влияние ударных волн на почку с использованием литотриптора четвертого поколения при удовлетворительном исходном состоянии почечного кровотока не приводит к существенному нарушению компенсаторного резерва сосудистого русла.

У 5 больных после ЭУВЛ наблюдался в разной степени выраженный болевой синдром и повышение АД до 160-170 мм рт. ст. Эти больные были объединены в отдельную группу. У них через сутки после ЭУВЛ при ультразвуковом исследовании почек отмечалось неотхождение фрагментов камней. При доплерометрии почечных артерий наблюдалось достоверное повышение IR, PI и S/D по отношению к

Допплерометрические показатели кровотока в почечных артериях перед ЭУВЛ и через сутки после ЭУВЛ

Группы исследуемых	Почка с камнем					Контралатеральная почка				
	PI	IR	Vps, м/с	Ved, м/с	S/D	PI	IR	Vps, м/с	Ved, м/с	S/D
Больные до ЭУВЛ	1,21±0,03	0,69±0,01	0,69±0,05	0,22±0,02	3,36±0,12	1,12±0,30	0,66±0,01	0,55±0,05	0,19±0,02	2,98±0,08
	p1<0,05	p1<0,05	p1>0,05	p1>0,05	p1<0,01					
	1,33±0,04	0,71±0,01	0,74±0,08	0,22±0,02	3,79±0,19	1,15±0,03	0,67±0,01	0,58±0,03	0,20±0,02	3,16±0,09
Больные через сутки после ЭУВЛ	1,21±0,03	0,69±0,01	0,69±0,05	0,22±0,02	3,36±0,12	1,12±0,30	0,66±0,01	0,55±0,05	0,19±0,02	2,98±0,08
	p1<0,05	p1<0,05	p1>0,05	p1>0,05	p1<0,01					
	1,33±0,04	0,71±0,01	0,74±0,08	0,22±0,02	3,79±0,19	1,15±0,03	0,67±0,01	0,58±0,03	0,20±0,02	3,16±0,09
Конт-рольная группа	1,04±0,02	0,63±0,01	0,84±0,08	0,28±0,14	2,72±0,06					
	p5<0,001	p5<0,001	p5>0,05	p5>0,05	p5<0,001					
	p6>0,001	p6<0,001	p6<0,05	p6>0,05	p6<0,001					

r1 – между почками с камнем и контралатеральными почками перед ЭУВЛ, r2 – между почками с камнем и контралатеральными почками после ЭУВЛ, r3 – почки с камнем до и после ЭУВЛ, r4 – контралатеральные почки до и после ЭУВЛ, r5 – между почками с камнем перед ЭУВЛ и контрольной группой, r6 – между почками с камнем после ЭУВЛ и контрольной группой.

Таблица 7.4

Допплерометрические показатели кровотока в почечных артериях у больных с осложненными в течение первых двух суток после ЭУВЛ

Сроки исследования	Почка с камнем					Контралатеральная почка				
	PI	IR	Vps, м/с	Ved, м/с	S/D	PI	IR	Vps, м/с	Ved, м/с	S/D
Через 1 сутки после ЭУВЛ	1,59±0,08	0,78±0,01	0,81±0,13	0,31±0,08	5,02±0,35	1,27±0,04	0,68±0,02	0,55±0,07	0,25±0,06	3,30±0,20
	p1<0,01	p1<0,01	p1>0,05	p1>0,05	p1<0,01					
Через 2 суток после ЭУВЛ	1,42±0,05	0,73±0,02	0,80±0,11	0,33±0,06	4,00±0,30	1,23±0,03	0,67±0,01	0,64±0,03	0,28±0,02	2,98±0,11
	p2<0,01	p2<0,05	p2>0,05	p2>0,05	p2<0,05	p4>0,05	p4>0,05	p4>0,05	p4>0,05	p4>0,05
	p3>0,05	p3<0,05	p3>0,05	p3>0,05	p3>0,05					

r1 – между почками с камнем и контралатеральными почками через 1 сутки после ЭУВЛ, r2 – между почками с камнем и контралатеральными почками через 2 суток после ЭУВЛ, r3 – почки с камнем через 1 и 2 суток после ЭУВЛ, r4 – контралатеральные почки через 1 и 2 суток после ЭУВЛ.

контралатеральной почке (табл. 7.4) и норме. IR в среднем составил  $0,78 \pm 0,01$ . Учитывая, наряду с общеклиническими данными, значительное нарушение почечного кровотока, больным данной группы повторный сеанс литотрипсии был отложен до улучшения показателей. Была назначена спазмолитическая, гипотензивная, антибактериальная и противовоспалительная терапия. Динамическое наблюдение через двое суток после ЭУВЛ выявило значительное снижение доплерометрических показателей (табл. 7.4), что было свидетельством активной компенсаторной реакции сосудистого русла и существенного улучшения почечного кровотока. У двух больных этой группы IR и RI приблизились к исходным значениям, поэтому повторный сеанс литотрипсии им был проведен в этот же день - через двое суток после ЭУВЛ. Остальным больным повторный сеанс был отложен на третьи сутки после ЭУВЛ. При условии отсрочки повторных сеансов у этих больных осложнений после повторной литотрипсии не наблюдалось.

На основании проведенного исследования мы считаем, что метод доплерометрии почечных артерий дает возможность оценить степень риска при отборе больных для ЭУВЛ, а динамическое наблюдение за почечным кровотоком после сеансов литотрипсии позволяет корректировать тактику проведения ЭУВЛ, подбирая оптимальные интервалы между сеансами.

Важное значение для дальнейшего состояния почки имеет **проведение повторных сеансов литотрипсии после восстановления почечного кровотока в границах близких к исходным значениям его доплерометрических параметров**, что снизит риск возникновения в почке необратимых процессов.

Резюмируя изложенные выше факты, необходимо отметить, что при камнях почек и мочеточников

- повышение IR почечной артерии до 0,69 (междолевых артерий до 0,68) является условием риска возникновения осложнений после ЭУВЛ, связанных с развитием гипертензионного синдрома;
- повышение IR внутрпочечных (междолевых, дуговых) сосудов до 0,71 является прямым показанием к дренирующим операциям или стентированию мочеточника, только после уменьшения IR возможна литотрипсия;
- возраст больных старше 60 лет является фактором риска возникновения осложнений после ЭУВЛ в связи с нарушением почечного кровотока;
- повторные сеансы ЭУВЛ необходимо проводить с учетом данных ультразвуковой доплерометрии почечных артерий после улучшения почечного кровотока и нормализации IR, что имеет органосохраняющее значение и является профилактикой возникновения или прогрессирования артериальной гипертензии.

## Литература

1. Deyoe L.A., Cronan J.J., Breslaw M.S. New techniques of ultrasound and color Doppler in the prospective evaluation of acute renal obstruction: do they replace the intravenous urogram? // Abdominal Imaging. - 1995. - V. 20, N 1. - P. 58-63.

2. Деревянко И.М., Деревянко Т.И., Азиз Мохаммед Бихи. Острая обструкция мочеочника (почечная колика) // Урология. – 1999. – № 6. – С. 15-18.
3. Пытель Ю.А., Борисов В.В., Симонов В.А. Физиология человека. Мочевые пути. М.: Высшая школа, 1986. – 270 с.
4. Аляев Ю.Г., Амосов А.В. Ультразвуковые методы функциональной диагностики в урологии // Урология. – 2000. – № 4. – С. 26-32.
5. Капустин С.В., Пиманов С.И. Ультразвуковое исследование мочевого пузыря, мочеочников и почек. – Витебск: Белмедкнига, 1998. – 128 с.
6. Квятковский Е.А., Хархота В.Б. Диагностика острозастойной почки при почечной колике с помощью ультразвуковой доплерометрии почечных артерий // Лікарська справа. – 1998. – № 2 – С. 58 – 60.
7. Квятковский Е.А., Хархота В.Б., Мариноха Г.Д. Випадок використання ультразвукової доплерометрії ниркових артерій у діагностиці причини гострої ниркової недостатності // Український радіологічний журнал. – 1997. – № 5. – С. 427 – 428.
8. Квятковский Е.А., Хархота В.Б. Роль ультразвуковой доплерометрии почечных артерий в диагностике острозастойной почки при мочекаменной болезни // Праці VIII пленуму асоціації урологів України (18-20 травня 1998 р.). – Київ, 1998. – С. 111 – 112.
9. Platt J.F. Duplex Doppler evaluation of native kidney dysfunction: obstructive and non-obstructive disease // American J. of Roentgenology. – 1992. – V. 158, N 5. – P. 1035 – 1042.
10. Rodgers P.M., Bates J.A., Irving H.C. Intrarenal Doppler ultrasound studies in normal and acutely obstructed kidneys // Brit. J. Radiology. – 1996. – V. 65. – P. 207-212.
11. Brkljacic B., Drinkovic J., Sabljari-Matovinovic M. et al. Intrarenal duplex Doppler sonographic evaluation of unilateral native kidney obstruction // Journal of ultrasound in medicine. – 1994. – V. 13, N 3. – P. 197 – 204.
12. Fang L.C., Steckler R.F., Khoury A.E. et al. Intrarenal resistive index correlates with renal pelvis pressure // Journal of Urology. – 1994. – V. 152, N 2. – P. 607 – 613.
13. Toledo L.S., Asensio T.M., Cabrijas R.C., Ariza M.G., Cortina P.P., Saldias L.R. Doppler duplex ultrasound in renal colic // Europ. J. Roentg. – 1996. – V. 23, N 2. – P. 143-148.
14. Lee H.L., Kim S.H., Jeong Y.K., Yeun K.M. Doppler sonographic resistive index in obstructed kidneys // J. Ultrasound Med. – 1996. – V. 15, N 9. – P. 613-618.
15. Geavlete P., Georgescu D., Cauni V., Nita G. Value of renal and intravesical duplex Doppler ultrasonography in renal colic // European urology supplements 1. – 2002. – N 1. – P. 35.
16. Рощин Ю.В., Резников Д.Б. Импульсная доплерография в диагностике сосудистых нарушений почки при острой обструкции верхних мочевых путей // Перший український конгрес фахівців з ультразвукової діагностики. Тези. – Київ: Наукова думка, 1999. – С. 142.
17. Brkljacic B., Kuzmic A.C., Dmitrovic R. et al. Doppler sonographic renal resistance index and resistance index ratio in children and adolescents with unilateral hydronephrosis // Eur. Radiol. – 2002. – V. 12, N 11. – P. 2747-2751.
18. Митьков В.В., Хитрова А.Н., Насникова И.Ю., Герасимова Н.П., Наумович Е.Г. Цветовое картирование и импульсная доплерография в диагностике уретеролитиаза и сопутствующих нарушений уродинамики // Ультразвуковая диагностика. – 1998. – № 1. – С. 63 – 74.

19. Kuzmic A.C., Brkljacic B., Rados M., Galesic K. Doppler visualization of ureteric jets in unilateral hydronephrosis in children and adolescents // *Eur. J. Radiol.* – 2001. – V. 39, N 3. – P. 209-214.
20. Laing F.C., Benson C.B., DiSalvo et al. Distal ureter calculi: detection with vaginal US // *Radiology.* – 1994. – V. 192. – P. 545-548.
21. Taylor K.J.W., Burrs P.N., Wells P.N.T. Clinical applications of Doppler ultrasound. – N. Y.: Raven Press, 1995. – P. 329-330.
22. Matsuda T., Saitoh M. Detection of the urine jet phenomenon using Doppler color flow mapping // *International J. of Urology.* – 1995. – V. 2, N 4. – P. 232 – 234.
23. Taylor K.J.W., Burrs P.N., Wells P.N.T. Clinical Applications of Doppler Ultrasound. – N.Y.: Raven Press, 1995. – P. 329-330.
24. Catalano O., De Sena G., Nunziata A. The color Doppler as evaluation of the ureteral jet in patients with urinary colic // *Radiologia medica.* – 1998. – V. 95, N 6. – P. 614 – 617.
25. Рощин Ю.В., Резников Д.Б., Федоришин Р.П. Значение цветного доплеровского картирования и частотной доплерографии в диагностике острой обструкции верхних мочевых путей // Сборник трудов, посвященный 10-летию внедрения метода экстракорпоральной ударно-волновой литотрипсии. – Донецк, 2000. – С. 39-40.
26. Квятковський Є.А., Хархота В.Б., Куцяк Т.Л., Квятковська Т.О. Комплексне дослідження ниркової гемодинаміки і уродинаміки у хворих на ниркову коліку за даними ультразвукової доплерометрії // *Урологія.* – 1999. – № 4. – С. 45-50.
27. Квятковський Є.А., Хархота В.Б., Квятковська Т.О. Дослідження ниркового кровотоку методом ультразвукової доплерометрії при нирковій коліці // *Фізіологічний журнал.* – 1998. – Т. 44, № 3. – С. 104.
28. Квятковська Т.О., Квятковський Є.А., Куцяк Т.Л. Алгоритм ультразвукового обстеження хворих з нирковою колькою. – Київ, 2003. – № 101. – 6 с.
29. Туренко І.А. Ультразвуковий метод у діагностиці гідронефрозу // *Український радіологічний журнал.* – 2001. – № 9. – С. 273-276.
30. Серняк Ю.П., Рощин Ю.В., Жигун С.І. Значення уретероскопії і контактної літотрипсії у лікуванні каменів сечоводу // *Урологія.* – 2003. – № 4. – С. 34-37.
31. Люлько А.В., Ткаченко В.Н., Агафонов Н.В. Острые гнойные заболевания как осложнение острозастойной почки // *Актуальные вопросы инфекционной патологии.* – Днепропетровск, 1979. – С. 30.
32. Patel U., Kellet M.J. Ureteric drainage and peristalsis after stenting studied using color Doppler ultrasound // *Br. J. Urol.* – 1996. – V. 77, N 4. – P. 530-535.
33. Vandeursen H., Baert L. Extracorporeal shock wave lithotripsy: monotherapy for Staghorn stones with the second generation lithotriptors // *J. Urol.* – 1990. – V. 143. – P. 252.
34. Netto N., Lemos G., Claro F. In situ extracorporeal shock wave lithotripsy for ureteral calculi // *J. Urol.* – 1990. – V. 144. – P. 253-254.
35. Gallucci M., Vincenzoni A., Schettini M., Fortunato P. et al. Extracorporeal shock wave lithotripsy in ureteral and kidney malformations // *Urol. Int.* – 2001. – V. 66, N 2. – P. 61-65.
36. Caramia M., Sanfilippo M., Serretta V., Caramia G. About gold standard of pelvic ureteral stone therapy // *Europ. Urol. Supplements 1.* – 2002. – N 1. – P. 36.

37. Troy A., Tolley D., Jones G., Moussa S. Treatment of lower ureteric stones using the Dornier Compact Delta Lithotripter // *Europ. Urol. Supplements* 1. – 2002. – N 1. – P. 36.
38. Hautmann S., Friedrich M., Fernandez S., Steuber Th., Hutand H. Extracorporeal shock wave lithotripsy (ESWL) compared to ureteroscopic (URS) stone removal in small distal ureteral stones less than 6 mm in size // *Europ. Urol. Supplements* 1. – 2002. – N 1. – P. 36.
39. Боржієвський Ц.К., Вітовський В.Ф., Боржієвський А.Ц., Загоруйко Р.Р. Амбулаторна екстракорпоральна ударно-хвильова літотрипсія каменів нирок та сечоводів // *Урологія*. – 2001. – № 3. – С. 12-15.
40. Askaert K.S.J.W., Schroder E.H. Effects of extracorporeal shock wave lithotripsy (ESWL) on renal tissue // *Urol. Res.* – 1989. – 17. – N 1. – P. 3-7.
41. Люлько А.В., Баранник С.И., Постолов Ю.М. Дистанционная литотрипсия. – Днепропетровск: ОП ДКД, 1997. – 207 с.
42. Троценко С.Г., Гринев М.А., Пепенін В.Р. Оптимизация почечного кровотока под влиянием адренопозитивной анестезии // *Дистанционная литотрипсия в лечении моче- и желчекаменной болезни: Труды межобластной научно-практической конференции с международным участием*. – Днепропетровск, 1994. – С. 117-118.
43. Дзяк Г.В., Люлько О.В., Баранник С.И., Черниловський А.В. Ризик виникнення артеріальної гіпертензії після проведення дистанційної літотрипсії // *Праці VIII пленуму асоціації урологів України*. – Київ. – 1998. – С. 58-61.
44. Knapp R., Frauscher F., Helweg G., Judmaier W. et al. Blood pressure changes after extracorporeal shock wave nephrolithotripsy: prediction by intrarenal resistive index // *Eur. Radiol.* – 1996. – V. 6, N 5. – P. 665-669.
45. Roschin Y., Fedorishin R., Reznikov D. The role of duplex dopplerography in choice of indications to the drainage of kidney in cases of acute obstruction of upper urinary tract // *Europ. Urol. Supplements* 1. – 2002. – N 1. – P. 35.
46. Kataoka T., Kasahara T., Kobashikawa K., Masuyama T. et al. Changes in renal blood flow after treatment with ESWL in patients with renal stones // *Japanese J. of Urology*. – 1993. – V. 84, N 5. – P. 851-856.
47. Pinggera G-M., Pallwein L., Frauscher F., Schocke M. et al. Renal perfusion changes before and after ESWL: evaluation with color Doppler ultrasound in comparison with magnetic resonance (MR) perfusion imaging, scintigraphy and Big-Endothelin-1 // *Europ. Urol. Supplements* 1. – 2002. – N 1. – P. 35.
48. Pareja Vilches M., Moreno-Torres Herrera C., Mijan Ortiz J.L. et al. Examen mediante US Doppler color en enfermos tratados con ESWL // *Archivos Espanoles de Urologia*. – 1993. – V. 46, N 8. – P. 707-710.
49. Johansson M., Sorensen U., Jonsson O., Petterson S. et al. Examination of intrarenal blood flow by Doppler ultrasound before and after extracorporeal shock wave lithotripsy for urolithiasis // *Scandinavian J. of Urol. and Nephrol.* – 1997. – V. 31, N 1. – P. 27-30.
50. Корягін В.М., Квятковський Є.А., Квятковська Т.О., Агафонов М.В. Діагностичне значення дослідження ниркового кровотоку при застосуванні екстракорпоральної ударно-хвильової літотрипсії каменів нирок // *Урологія*. – 2002. – № 1. – С. 10-14.
51. Круглов Б.А., Игнашин Н.С. Ультрасонография в диагностике обструктивных уропатий // *Урология и нефрология*. – 1998. – № 4. – С. 48-51.

## 8. Кисты почек

**Простая киста почки** (солитарная, истинная, серозная, кортикальная) - одиночное кистозное образование, имеющее круглую или овальную форму, врожденного или приобретенного характера [1]. Солитарная киста встречается у 3% больных, страдающих урологическими заболеваниями [1, 2]. Чаще локализуется в нижнем полюсе левой почки [1,2]. Врожденная киста развивается из зародышевых канальцев, утративших связь с мочевыми путями. Приобретенная киста возникает в результате ретенционных процессов, развившихся вследствие пиелонефрита, мочекаменной болезни, туберкулеза, опухоли, инфаркта почки.

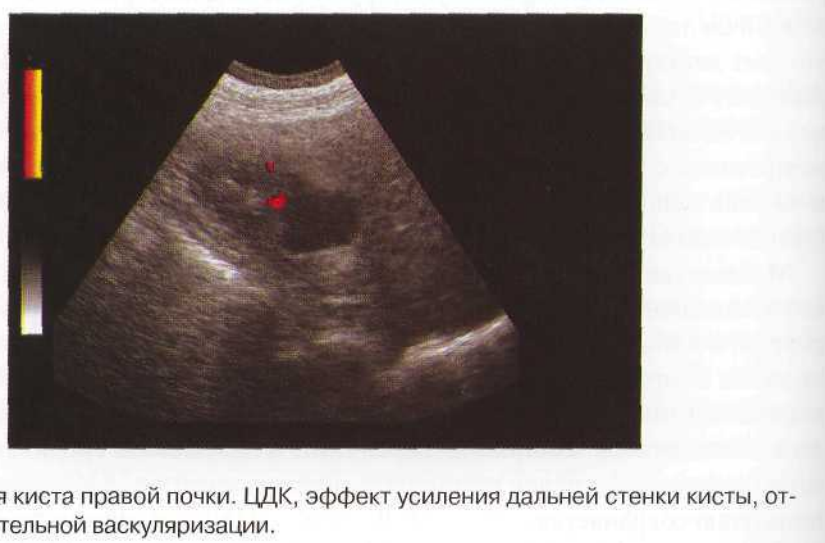Солитарные кисты могут длительное время оставаться бессимптомными. Артериальная гипертензия возникает в 20% случаев вследствие сдавления сосудов и ишемии паренхимы [1]. В 1-10% случаев, по различным данным, происходит озлокачествление кисты [3]. Показанием к чрескожной пункции солитарной кисты является увеличение ее более 5 см в диаметре, болевой синдром, артериальная гипертензия, сдавление верхних мочевых путей, нагноение, кровоизлияние в кисту. При выраженном болевом синдроме пунктируют кисты диаметром более 3 см. При кистах менее 6 см диаметром можно ограничиться пункцией кисты и ее склерозированием, что дает достаточно высокий положительный эффект. При пункционном склерозировании 96° спиртом кист большего размера результаты ухудшаются [4]. Если размер кисты более 6 см в диаметре, производят пункцию, дренирование кисты и склерозирование с длительной экспозицией спирта. Для склеротерапии помимо спирта возможно использование других склерозантов, в том числе 2%-го этоксисклерола (полидоканола) [5].

**Множественные кисты почек** (наличие в одной почке нескольких кист различной локализации) могут быть врожденного и приобретенного характера, встречаются реже, в 9,8% случаев кист почек [1, 2]. Множественные кисты чаще всего располагаются в корковом слое паренхимы. Также как и солитарные кисты, они длительное время не имеют клинических проявлений. Кисты диаметром до 20 мм не приводят к значительной компрессии паренхимы и нарушению уродинамики [2]. В отличие от поликистоза почек при множественных кистах почечная ткань практически полностью сохраняется.

**Окололоханочная (парапельвикальная) киста** представляет собой кистозное образование, локализующееся у почечного синуса, не сообщающееся с лоханкой, может состоять из множества кист. Образование парапельвикальных кист связано с атрезией и расширением лимфатических сосудов почечного синуса. Может стать причиной острой боли, развития гидрокаликоза в случае локализации близко к шейкам почечных чашек, при увеличении сдавливает лоханку, являясь причиной вторичной пиелоэктазии, и вызывает нарушение уродинамики. В результате сдавления сосудов почечного синуса приводит к развитию артериальной гипертензии.

Ультрасонография занимает первое место в диагностическом алгоритме кист почек и является ведущим методом диспансерного наблюдения за больными. Достоверность ультразвукового исследования в выявлении простых кист почек составляет

98-100% [3, 6]. На ультрасонограммах киста почки выглядит как округлое анэхогенное образование с хорошо очерченными краями. В кисте отмечается эффект усиления дальней стенки (рис. 8.1). Киста может иметь неоднородную структуру за счет наличия в ней плотных участков в связи с кровоизлияниями или наличием кальцинатов. При функциональном тесте с применением диуретиков на предмет дифференцирования с гидронефрозом, что наиболее актуально для парапелльвикальных кист, кистозные образования в отличие от полостной системы почки не увеличиваются в размерах (см. гл. 6). При ЦДК простые кисты не имеют самостоятельной васкуляризации (рис. 8.1). В перегородках доброкачественных многокамерных кист нет цветных сигналов. Часто в связи со сдавлением паренхимы почки кровотоки вблизи кист ослаблены. По мере увеличения размеров кисты нарастают явления нарушения почечного кровотока. При озлокачествлении кисты или опухоли с преобладанием кистозного компонента вокруг образования и в его перегородках определяется разветвленная, как бы полыхающая, сосудистая сеть. Скоростные характеристики кровотока увеличиваются, резистивные - уменьшаются, исчезает градиент IR между мелкими и крупными сосудами [7].



**Рис. 8.1.** Простая киста правой почки. ЦДК, эффект усиления дальней стенки кисты, отсутствие самостоятельной васкуляризации.

Ультрасонография является незаменимым вспомогательным методом для осуществления чрескожной пункционной аспирации кисты и ее склерозирования. Устройство для чрескожной пункции простой кисты почки под контролем ультразвукового направителя было применено В. Goldberg и Н. Pollack в 1973 году [8]. С помощью ультразвукового исследования выясняют положение кисты, ее размеры, толщину паренхимы, степень расширения ЧЛС. По изображению предполагаемого направления движения иглы определяют доступность кисты для пункции и предварительно измеряют глубину безопасного вкола. Пункцию проводят с помощью адаптера, фиксированного на пункционном датчике. Место нахождения иглы постоянно контролируют по изображению на экране.

По данным Н.С. Игнашина [9] улучшение нарушенных функциональных показателей почки, выявленных у 82,6% из 106 больных с простыми кистами почек, после пункционного лечения наблюдалось в 32,3% случаев, стабилизация артериального давления наблюдалась в 58,5% случаев из 39,1% больных с сопутствующей артериальной гипертензией. У части больных с кистами почек и артериальной гипертензией методом доплеровской ультрасонографии было выявлено одностороннее снижение объемного кровотока в почке на стороне поражения. У всех больных с нормализовавшимся артериальным давлением объемный кровоток после пункционного лечения увеличился.

Приводим клинические примеры исследования больных с кистами почек с использованием доплерографии.

Больная С., 68 лет. Левая почка не изменена. Правая почка - дыхательная подвижность сохранена, контуры ровные, четкие, размеры 10,1x4,2x3,8 см. Почечная паренхима диффузно неоднородна. ЧЛС не расширена. В проекции средней части правой почки визуализируется эхонегативное однородное образование округлой формы с четкими контурами размерами 4,3x5,4 см. Допплерометрия левой почечной артерии: Vps 1,47 м/с, Ved 0,55 м/с, AT 0,92 с, IR 0,63, PI 1,00, S/D 2,70, правой почечной артерии: Vps 1,37 м/с, Ved 0,43 м/с, AT 0,75 с, IR 0,69, PI 1,25, S/D 3,2, междолевой артерии вблизи эхонегативного образования: Vps 0,50 м/с, Ved 0,10 м/с, IR 0,80, PI 1,74, S/D 5,0. Резистентность сосудов правой почечной артерии выше, чем левой. Повышение резистентности междолевой артерии вблизи кисты. Заключение: Простая киста правой почки. Допплерометрические показатели почечных артерий в пределах возрастной нормы. Локальное нарушение кровотока в бассейне правой почечной артерии в результате сдавления внутриорганных сосудов кистой. Рекомендована пункционная аспирация кисты.

Больной К., 63 лет. Левая почка не изменена. Правая почка подвижна при дыхании, контуры ровные, размеры 10,5x5,5x5,1 см. Размеры почечного синуса 6,0x3,9x2,1 см. Структурный индекс 0,75, увеличен. Толщина паренхимы в средней части почки 17 мм. В области почечного синуса однородное эхонегативное образование округлой формы с четкими контурами размерами 3,2x3,0 см. Допплерометрия почечных артерий: справа - Vps 1,53 м/с, Ved 0,52 м/с, IR 0,64, PI 1,54, S/D 2,94, слева - Vps 0,98 м/с, Ved 0,31 м/с, IR 0,63, PI 1,41, S/D 3,20. Через 8 минут после внутривенного введения 2 мл 1% раствора лазикса, справа - Vps 1,19 м/с, Ved 0,37 м/с, IR 0,68, PI 1,50, S/D 3,25, через 20 минут, справа - Vps 1,30 м/с, Ved 0,57 м/с, IR 0,57, PI 1,30, S/D 3,07. После введения лазикса указанное образование не изменилось в размерах, ЧЛС не визуализируется. Заключение: Парапельвикальная киста правой почки. Нарушений почечного кровотока и оттока мочи нет. Рекомендовано динамическое наблюдение.

Больной Д., 53 года. Левая почка не изменена. Правая почка подвижна при дыхании, контуры ровные, размеры 11,5x5,9x5,2 см. В области почечного синуса однородное эхонегативное образование правильной округлой формы с четко очерченными контурами и тонкой ровной гиперэхогенной стенкой размерами 3,5x4,4 см (см. рис. 6.12), не сливающееся в единую структуру с визуализирующимися расши-

ренными эконегативными чашками. Допплерометрия почечных артерий: справа ~ Vps 0,98 м/с, Ved 0,27 м/с, IR 0,72, PT 1,58, S/D 3,62, слева - Vps 1,07 м/с, Ved 0,49 м/с, IR 0,61, PI 1,09, S/D 2,19. В правой почечной артерии снижение диастолического кровотока, повышение резистентности. При ЦДК МПВ частота выбросов мочи из правого мочеточника 0,8 в мин, несколько снижена, из левого 0,9 в мин, в норме. Vmax МПВ справа 0,20 м/с, Vmean 0,14 м/с, снижена. Заключение: Парапелвикальная киста правой почки. Вторичный гидронефроз справа II стадии. Нарушение кровотока в правой почечной артерии. Нарушение уродинамики верхних мочевых путей справа. Рекомендовано плановое оперативное лечение --удаление папельвикальной кисты.

## Литература

1. Руководство по урологии / Под ред. НА. Лопаткина. --Т. 2. - М.: Медицина, 1998. --768 с.
2. Лопаткин Н.А., Мазо Е.Б. Простая киста почки. --М.: Медицина, 1982. - 128 с.
3. Ковальков А.Б. Морфогенез, дифференциальная диагностика и выбор метода лечения простых кист почек: Автореф. дисс. ... канд. мед. наук. --Киев, 1992. --23 с.
4. Капитанчук Ю.А. Пункционное дренирование кист почек различных размеров под ультразвуковым контролем. --Перший український конгрес фахівців з ультразвукової діагностики. Тези. --Київ: Наукова думка, 1999. - С. 148.
5. Reuter H.J., Ottinger H. La obliteration de quistes renales y de rinones poliquistosis // Arch. esp. Urol. -- 1987. --V. 40, N 5. --P. 314-318.
6. KollfP., Zuckler H., Otto P. Sonographie, Zystenpunktion und Renogystographie in der Differentialdiagnostik raumfordern der Proxesse der Niere. --Helv. Chir. Acta. - 1977. --Bd. 44, N 3. --S. 251-254.
7. Дуган І.В. Комплексы ультразвукові дослідження в діагностиці і диференціальній діагностиці злоякісних пухлин нирок: Автореф. дис. ... канд. мед наук. - Київ, 1999. - 20с.
8. Goldberg B., Pollack H. Ultrasonically guided renal cystaspiration. --J. Urology. - 1973.-V. 109, N 1. -- P. 5-7.
9. Игнашин Н.С. Ультрасонография в диагностике и лечении урологических заболеваний. - М.: Видар, 1997. -- 112 с.

## 9. Пузырно-мочеточниковый рефлюкс

Уропатия, обусловленная пузырно-мочеточниковым рефлюксом (ПМР), или рефлюкс-уропатия представляет собой состояние, при котором происходит регургитация мочи из мочевого пузыря в мочеточник. Характеризуя эту патологию, достаточно сказать, что до 10-15% больных с ХПН, получающих программный гемодиализ, составляют лица, у которых в детском возрасте был выявлен ПМР. К сожалению, нефропатия, которая приводит к повреждению всех структурных элементов нефрона, сохраняется после излечения ПМР, и может стать причиной артериальной гипертензии и ХПН. Различают:

- **активный** рефлюкс с ретроградным током мочи при повышении внутрипузырного давления, во время мочеиспускания;
- **пассивный** рефлюкс — с ретроградным током мочи при обычном физиологическом состоянии.

В зависимости от причины патологического процесса ПМР делят на:

- **первичный** - обусловленный врожденной недостаточностью замыкательного аппарата мочеточника;
- **вторичный** - приобретенный, не связанный с аномалиями мочеточнико-пузырного соединения, являющийся следствием других патологических состояний.

В норме длина интрамурального отдела мочеточника должна быть  $2,5 \pm 0,5$  см (от 2,2 до 2,7 см) [1], а соотношение длины интрамурального и подслизистого сегментов при наполнении мочевого пузыря 200-300 мл - 1:2 [2]. При выполнении уретероцистостомии было установлено, что для достижения противорефлюксного эффекта соотношение диаметра и длины подслизистой части мочеточника должно быть 1:5 [3].

При первичном ПМР наблюдается

- врожденная недостаточность мышц мочепузырного треугольника,
- укорочение внутрипузырной части мочеточника до 0,4-1,0 см [4],
- изменение косо направленного внутрипузырной части мочеточника,
- изменение места расположения его устья.

Обычно при ПМР укорочение внутрипузырной части мочеточника сопровождается уменьшением длины подслизистого сегмента, выравниванием его хода и латерализацией устья мочеточника. Установлено, что, если у детей без дисфункции мочевого пузыря в качестве "cut-off" взять дистанцию между устьем мочеточника и серединой задней стенки мочевого пузыря при УЗИ, равную 10 мм, чувствительность этого показателя в диагностике ПМР составляет 87,5%, специфичность - 97% [5]. Ультрасонография позволяет с достаточной объективностью оценить топографические особенности мочеточнико-пузырного соединения.

При вторичном ПМР методом ультразвукового исследования можно установить причину ретроградного тока мочи. Это может быть инфравезикальная обструкция, нейрогенный мочевой пузырь, дивертикулы мочевого пузыря, уретероцеле, воспа-

лительная или опухолевая инфильтрация стенки мочевого пузыря в области мочепузырного треугольника, осложнение после уретероцистонеостомии.

Золотым стандартом определения ПМР считают рентгенологический метод микционной цистоуретрографии (МЦУ), на основании которой выделяют **5 степеней ПМР:**

**I** - рефлюкс в тазовый отдел мочеточника;

**II** - рефлюкс в мочеточник и чашечно-лоханочную систему;

**III** - рефлюкс в мочеточник и чашечно-лоханочную систему с их умеренным расширением;

**IV** - рефлюкс в мочеточник и чашечно-лоханочную систему со значительным их расширением, извитость мочеточника, истончение паренхимы;

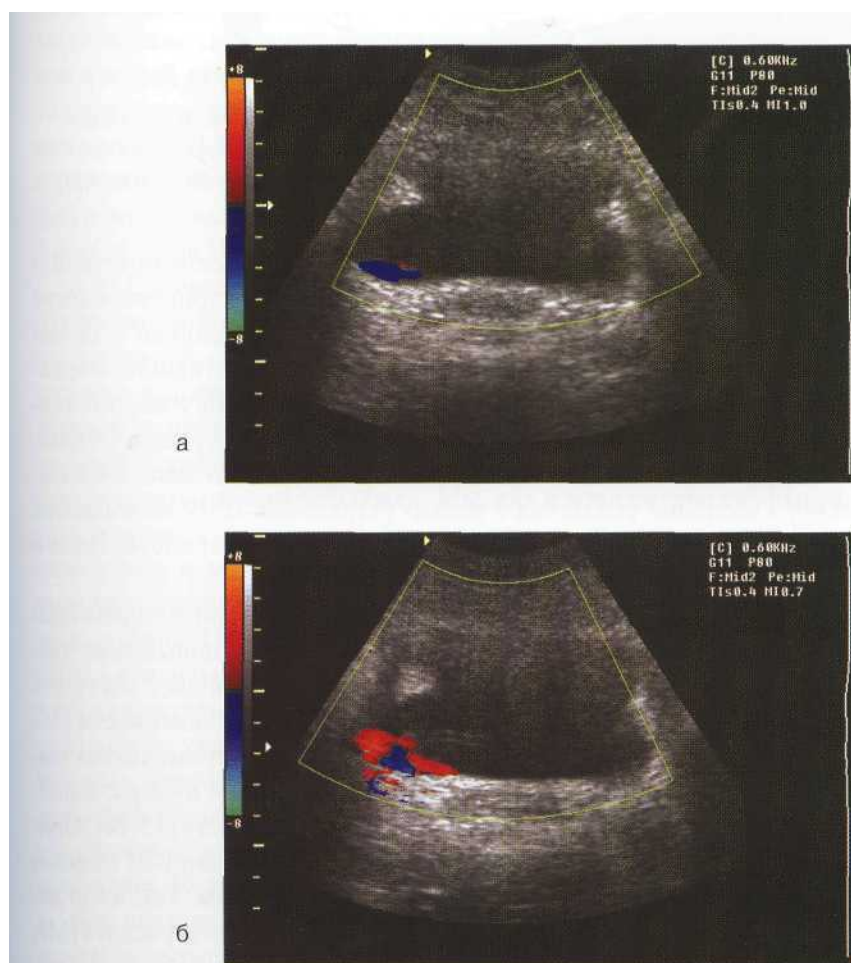
**V** - рефлюкс с массивным гидронефрозом, гидроуретер, резкое истончение паренхимы.

Некоторые исследователи выделяют только два уровня в зависимости от степени заброса контрастного вещества: низкий рефлюкс - пузырно-мочеточниковый (тазовый) и высокий - пузырно-мочеточниково-лоханочный.

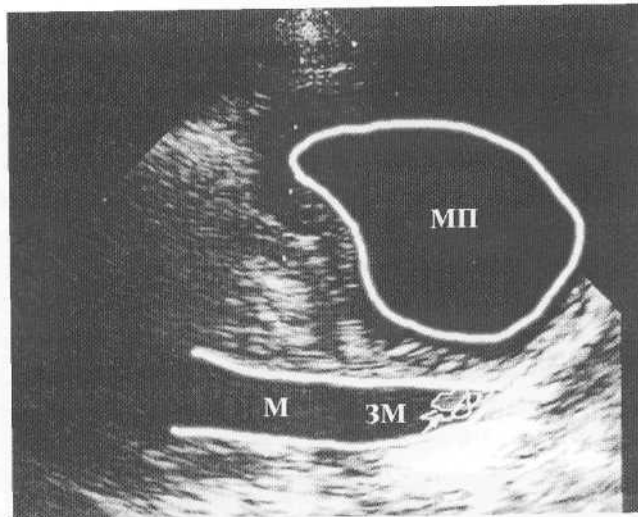
Взгляды на результативность УЗИ при ПМР неоднозначны. При обследовании детей возрастом до 5 лет, впервые госпитализированных по поводу инфекции мочевых путей, сопровождающейся повышением температуры, у 36 детей с ПМР, подтвержденным МЦУ, сонографически ПМР не определялся, вместе с тем, у 33 детей с расширением почечной лоханки, выявленном при УЗИ, методом МЦУ только у 9 был обнаружен ПМР [6]. Авторы находят, что роль УЗИ при первой неосложненной инфекции мочевых путей остается под вопросом. При обследовании 177 детей с ПМР сопоставление результатов МЦУ и УЗИ показало, что ультразвуковым методом ПМР III-V степени не был выявлен почти у 25% детей [7]. По другим данным сопоставление результатов МЦУ и сонографии с ЦДК выявило 100% совпадение при ПМР IV и V степени, 60% при ПМР II и III степени и 25% при ПМР I степени [8]. Имеется сообщение о подтверждении диагноза ПМР, установленного МЦУ, методом доплеровской сонографии в 86% случаев, в 3 случаях был выставлен ложноположительный диагноз, в 2 — ложноотрицательный [9]. Сопоставительное исследование 42 мочеточниково-пузырных соединений больных детей средним возрастом 6,6 лет обнаружило более высокую корреляцию результатов МЦУ и УЗИ. При ПМР I-III степени совпадение диагнозов достигло 90%, IV степени - 100%, V степени - 75% [10]. В случаях несовпадения сонографически определялся ПМР меньшей степени выраженности. В то же время при ультразвуковом исследовании 15 мочеточников, в которых рентгенологически не было обнаружено изменений, 20% составили ложноположительные случаи. Однако, авторы склонны трактовать их как истинноположительные, полагая, что **в некоторых случаях сонографический метод более эффективен в выявлении низких степеней ПМР, чем рентгенологический**. Подобные наблюдения приведены и другими авторами [11], которые полагают, что ультразвуковое исследование может быть предпринято в тех случаях, когда методом МЦУ рефлюкс не выявляется. Учитывая, что ПМР в 20-50% случаев сопровождается инфекцией [8], М. Salih и соавт. [10] считают, что у детей старше 2-х лет с инфекцией мочевых путей исследование следует начинать с

**ультрасонографии и только при невыявлении ПМР прибегать к МЦУ.** Исследование детей младше 2-х лет проблематично в связи с затруднением микции.

Во время ультразвукографии с ЦДК исследователи обычно применяют водную нагрузку, чтобы достичь позыва на мочеиспускание. Пациентов исследуют в положении лежа на спине, мочеточнико-пузырное соединение и тазовый отдел мочеточника сканируют в сагиттальной и косой проекции под углом меньше  $60^\circ$ . При хорошем диурезе МПВ окрашены в красный цвет, но если при исследовании имеет место рефлюкс мочи в мочеточник, может также быть виден синий цвет выброса (jet) [10]. В мочевом пузыре могут визуализироваться турбулентные выбросы, когда отмечается направление потоков мочи как к датчику, так и от датчика, что при ИД регистрируется в виде пика возле базовой линии спектрограммы, а при ЦДК появлением оттенков синего цвета (рис. 9.1).



**Рис. 9.1.** Больная Н., 18 лет. Состояние после двусторонней уретероцистонеостомии, выполненной в 6-летнем возрасте. ЦДК выбросов мочи из правого мочеточника. а – ретроградный ток мочи от датчика, б – турбулентные выбросы мочи.



**Схема 9.1.** ПМР III степени. ЦДК, исследование в момент мочеиспускания. В месте мочеточнико-пузырного соединения виден цветовой поток из мочевого пузыря в расширенный мочеточник. МП – мочевой пузырь, М – мочеточник, ЗМ – заброс мочи из мочевого пузыря в мочеточник. (По сонограмме М. Salih и соавт. [10])

Затем проводят исследование в момент мочеиспускания. В месте мочеточнико-пузырного соединения при ПМР в сагиттальной проекции регистрируется поток из мочевого пузыря (схема 9.1). Некоторые исследователи рекомендуют с целью сравнительной оценки характера МПВ при ПМР до и после оперативного вмешательства измерять длину выбросов мочи, продольный и поперечный угол, расстояние между местом возникновения выброса и серединой мочевого пузыря. Однако, как было отмечено, корреляции данных параметров с результатами эндоскопического субуретерального введения коллагена с целью устранения ПМР не выявлена [12], из чего можно заключить, что эти параметры не имеют первостепенного значения.

Основными методами диагностики ПМР остаются МЦУ и радионуклидная цистография, сонография является дополнительным методом. Однако, повышение чувствительности аппаратуры для ультразвуковых исследований позволяет улучшить визуализацию при сонографии [13, 14]. Повышение диагностической значимости ультразвукового исследования при ПМР стало возможным благодаря применению эхоконтрастных средств. ЦДК проводят после инстилляций в мочевой пузырь, заполненный физраствором, эхоконтрастных средств, в частности левовиста [15–18]. Применение левовиста позволяет лучше визуализировать ПМР, особенно I–III степени при отсутствии или минимальной дилатации верхних мочевых путей. Так, из 30 детей возрастом до 9 лет с подозрением на ПМР у 4 детей был подтвержден ПМР, который не был выявлен при МЦУ [16].

G. Ascenti и соавт. [17] при альтернативном доплеровском исследовании 20 детей сообщили о подтверждении результатов цистосцинтиграфии у 9 детей с III–V степенью ПМР и только у 4 из 11 детей с I–II степенью и рекомендовали проводить

цистосцинтиграфию после негативного результата контрастной ультразвукографии. В более позднем сообщении [18] при исследовании 64 детей было сделано заключение о высокой диагностической значимости применения контрастных средств. У 81% детей ПМР, диагностированный методом радионуклидной цистографии, был подтвержден сонографически, причем с I степенью ПМР - в 80%, со II и III степенью - в 100% случаев. Кроме того, у 10 детей с I степенью и 11 детей со II степенью ПМР, установленного радионуклидным методом, с помощью УЗИ был выявлен ПМР II и III степени соответственно.

При обследовании больных с ПМР весьма ценным мы считаем применение цветовой доплерографии не только для идентификации ПМР, но и для оценки состояния почечного кровотока и уродинамики.

Проведение доплерометрии междолевых и дуговых артерий почек у больных с ПМР позволило сделать заключение о том, что метод может быть использован как альтернатива скрининга повреждения почек при ПМР. Так, в 11 почках с высокой или средней степенью ПМР IR междолевых артерий был достоверно выше, чем в 22 почках с низкой степенью ПМР и в контрольной группе, включающей 40 здоровых почек [19]. Сравнение результатов доплерометрии междолевых и дуговых артерий почек 46 детей с ПМР возрастом  $6 \pm 4$  года по IR с результатами сцинтиграфии почек показало хорошую корреляцию [20]. При I-III степени ПМР IR составил  $0,60 \pm 0,07$ , при IV-V степени был достоверно выше -  $0,77 \pm 0,07$  ( $p < 0,0001$ ).

А.Е. Соловьевым и соавт. [21] было проведено исследование МПВ у 26 детей различного пола возрастом от 2 до 15 лет. Авторы учли данные предшествующих исследований, свидетельствовавших о независимости показателей МПВ у детей от возраста и пола [22, 23]. Исследования проводили через 15-20 минут после пероральной водной нагрузки из расчета 10-15 мл/кг веса. Наблюдалось снижение максимальной и средней скорости и увеличение PI и длительности МПВ в соответствии с увеличением степени рефлюкса. Мы, как и многие другие авторы, не склонны считать возможным использование для оценки выбросов мочи PI, однако остальные скоростные и временные показатели доплерометрии МПВ считаем весьма ценным дополнением для характеристики уродинамики при диагностике и выборе метода лечения. По данным авторов от I до IV степени ПМР максимальная скорость МПВ в среднем прогрессивно снижалась - соответственно 0,60; 0,42; 0,26; 0,08 м/с, а продолжительность выбросов увеличивалась - 1,85; 2,35; 3,90; 6,25 м/с. Однако, необходимо учесть, что в контрольной группе, которая включала 12 детей того же возраста, максимальная скорость МПВ была несколько выше ( $0,62 \pm 0,04$ ), сообщаемой другими авторами, а время выброса - ниже ( $1,70 \pm 0,30$ ) (см. гл. 5). Возможно, это связано с повышенной водной нагрузкой, так как стандартная водная нагрузка составляет 10 мл/кг веса.

При исследовании детей с ПМР, которое проводилось при среднем наполнении мочевого пузыря, было выяснено, что диапазон скоростей обратного тока мочи колеблется от 0,03 до 0,22 м/с, продолжительность - от 0,3 до 1,54 с [24]. **Сонологическими признаками ПМР** авторы сочли: дилатацию верхних мочевых путей в нижнем и верхнем отделах при слабом или среднем наполнении мочевого пузыря, цик-

лические изменения диаметра мочеточника в верхнем или (и) нижнем отделах, и доплерографическую регистрацию обратного тока мочи в мочеточник, стабильное расширение почечной лоханки независимо от наполнения мочевого пузыря, уменьшение размеров почки на стороне поражения.

Прогностически неблагоприятными признаками является значительно выраженное диффузное повышение эхогенности паренхимы почки даже при сохранении ее нормальных размеров на фоне нарушения дифференцировки интраренальных структур, обеднение сосудистого рисунка и снижение скорости интраrenalного кровотока при любых значениях IR, так как нормальные значения IR в этом случае могут быть следствием артерио-венозного шунтирования крови [25].

## Литература

1. Пузырно-мочеточниковый рефлюкс / Под ред. П.К. Яцыка и В. Звары. - М.: Медицина, 1990. - С. 67-78.
2. Smith J.S., Lattimer D. Ureter in children. - New York, 1981.
3. Paquin A.J. Considerations for the management of some complex problems for ureterovesicular anastomosis // Surg. Gin. Obst. - 1964. - V. 118, N 1. - P. 75-92.
4. Капустин С.В., Пиманов С.И. Ультразвуковое исследование мочевого пузыря, мочеточника и почек. Витебск: Белмедкнига, 1998. - 128 с.
5. Kuzmic A.C., Brkljacic B. Color Doppler ultrasonography in the assessment of vesicoureteric reflux in children with bladder dysfunction // *Pediatr. Surg., Int.* - 2002. - V. 18, N 2-3. - P. 1235-1239.
6. Zamir G., Sakran W., Horowitz et al. Urinary tract infection: is there a need for routine renal ultrasonography ? // *Arch. Dis. Child.* - 2004. - V. 89, N 5. - P. 466-468.
7. Tibballe J.M., De Bruyn R. Primary Vesicoureteric reflux –how useful postnatal ultrasound ? // *Arch. Dis. Child.* –1996. - V. 75, N 5. - P. 444-447.
8. Hanbury D.C, Coulden R.A., Farman P., Sherwood T. Ultrasound cystography in the diagnosis of vesicoureteric reflux // *Br. J. Urol.* - 1990. - V. 65. - P. 250-253.
9. Oak S.N., Kulkarni B., Chaubal N. Color Doppler sonography: a reliable alternative to voiding cystourethrogram in diagnosis of vesicoureteral reflux in children // *Urology.* - 1999.-V. 53, N6. - P. 1211-1214.
10. Salih M., Baltaci S., Kihc S., Anafarta K., Beduk Y. Color flow Doppler sonography in the diagnosis of vesicoureteric reflux // *Eur. Urol.* - 1994. - V. 26. - P. 93-97.
11. Hiraoka M., Fujimoto J., Hori C. et al. A case of ureteral reflux identified by ultrasound // *Acta Paediatr. Jpn* - 1996. - V. 38, N 4. - P. 374-376.
12. Gudinchet F., Oberson J.C, Frey P. Color Doppler ultrasound for evaluation of collagen implants after endoscopic injection treatment of refluxing ureters in children // *J. Clin. Ultrasound.* - 1997. - V. 25, N 4. - P. 201-206.
13. Darge K., Trusen A., Troeger J. Diagnostic imaging of vesicoureteral reflux // *Reys.* - 2002.-V. 27, N2. - P. 99-106.
14. Riccabona M. Ультразвуковая диагностика в педиатрии // *Променева діагностика, променева терапія.* - 2002. - № 2. - С. 29-39.

15. Farina R., Arena C, Pennisi F. Et al. Vesico-ureteral reflux: diagnosis and staging with voiding color Doppler US: preliminary experience // *Eur. J. Radiol.* –2000. - V. 35, N 1. – P. 49-53.
16. Riccabona M., Mache C.J., Lindbichler F. Echo-enhanced color Doppler cystosonography of vesicoureteral reflux in children. Improvement by stimulated acoustic emission // *Acta Radiol.* - 2003. - V. 44, N 1. - P. 18-23.
17. Ascenti G., Chimenz R., Zimbaro G. et al. Potential role color-Doppler cystosonography with echocontrast in the screening and follow-up of vesicoureteral reflux // *Acta paediatr.* - 2000. - V. 89, N 11. - P. 1336-1339.
18. Ascenti G., Zimbaro G., Mazziotti S. et al. Vesicoureteral reflux: comparison between ultrasonography and radionuclide cystography // *Pediatr. Nephrol.* - 2003. - V. 18, N 8. – P. 768-771.
19. Kawauchi A., Yamao Y., Ukimura O. et al. Evaluation of reflux kidney using renal resistive index // *J. Urol.* - 2001. - V. 165, N 6, Pt 1. - P. 2010-2012.
20. Radmayr C, Klausner A., Maneschg C et al. Importance of the renal resistive index in children suffering from vesicoureteral reflux // *Eur. Urol.* - 1999. –V. 36, N 1. –P. 75-79.
21. Соловйов А.Є., Дмитряков В.О., Запороженко А.Г., Приходько І.Б. Ультрасонографічні критерії функціонального стану уретеро-везикального сегмента при Міхурово-сечовідному рефлюксі у дітей // *Урологія.* - 2003. - № 2. - С. 37-39.
22. Дворяковский И.В., Зоркин С.Н., Дыбунов А.Г. Новые возможности в исследовании функции верхних мочевых путей // *Детская урология и перспективы ее развития. Материалы конференции.* - М., 1999. - С. 128-129.
23. Шабалин И.В., Шабалина А.В. Возможности метода доплерографии в диагностике пузырно-мочеточникового рефлюкса у детей. –Нижний Новгород, 2000. - С. 15-18.
24. Шабалин И.В., Шабалина А.В. Возможности метода доплерографии в диагностике пузырно-мочеточникового рефлюкса у детей // *Ультразвуковая диагностика.* – 1997. –№ 4. –С. 35.
25. Ольхова Е.Б. Эхографическая оценка почек при рефлюкс-нефропатии у детей // *Детская хирургия.* - 1999. - № 5. - С. 27-31.

## 10. Острый пиелонефрит

### Эхоструктурные изменения почек при остром пиелонефрите

Острый пиелонефрит является одним из наиболее частых заболеваний почек и характеризуется развитием острого воспалительного процесса в паренхиме почки и верхних мочевых путях. В зависимости от причины возникновения острый пиелонефрит может быть:

- **первичный**, или необструктивный - при гематогенном заносе инфекции;
- **вторичный**, преимущественно обструктивный — при остром нарушении уродинамики и возникновении уростаза в верхних мочевых путях.

Различают следующие стадии развития острого пиелонефрита:

- **серозный**,
- **гнойный**.

К гнойному пиелонефриту относятся такие его формы как

- **апостематозный пиелонефрит**— множественные мелкие кортикальные гнойно-воспалительные очаги (апостемы);
- **карбункул** почки - гнойно-некротическое поражение с образованием ограниченного инфильтрата в корковом слое почки;
- **абсцесс** почки - крупный ограниченный гнойно-воспалительный очаг в паренхиме почки с расплавлением ткани и образованием полости, заполненной гноем;
- **пионепфроз** - конечная стадия гнойно-деструктивного воспаления с массивным гнойным расплавлением паренхимы почки, при котором она представляет собой тонкостенный мешок, наполненный гноем. Чаще является исходом хронического пиелонефрита, сопровождающегося нарушением оттока мочи.

В 20,5% случаев гнойно-воспалительные заболевания почек осложняются гнойным **паранефритом** [1].

Различают также редко встречаемые формы пиелонефрита:

- **эмфизематозный пиелонефрит** - острый пиелонефрит, обусловленный попаданием в почку микробов, вызывающих некротизирующее воспаление и способных к газообразованию, чаще всего *E. coli*, диагностика которого затруднена, и нередко диагноз устанавливают во время операции. Чаще встречается у больных сахарным диабетом преимущественно пожилого возраста.
- **ксантогранулематозный пиелонефрит** - для которого характерно диффузное или очаговое замещение почечной паренхимы ксантомными клетками, возникающее реже после острого, чаще после неоднократного обострения хронического пиелонефрита. Клинические и радиологические признаки неспецифичны, вследствие чего он получил название "great imitator", иногда ошибочно принимают за опухоль почки, предоперационная диагностика составляет всего 10% [2].

По сборной статистике более 100 авторов около 0,1% всех людей ежегодно заболевают пиелонефритом [3].

В патогенезе острого пиелонефрита различают несколько фаз [4]:

0-я фаза - **реактивная**, характеризующаяся реактивными тубуло-интерстициальными проявлениями и интактностью коллекторной системы почки.

1-я фаза - **инфильтративная**, сопровождается отеком межуточной ткани и массивной лейкоцитарной инфильтрацией паренхимы почки, признаками пиелита - отеком и инфильтрацией стенок почечной лоханки и чашек. Соответствует острому серозному пиелонефриту.

2-я фаза - **гнойно-экссудативная** (предеструктивная) - появление зон гнойной экссудации преимущественно в кортикальном слое.

3-я фаза - **гнойно-деструктивная**, ассоциируемая с появлением очагов гистолита: апостем, карбункулов, абсцессов, формированием пионефроза.

4-я фаза - **репаративная**.

Если в результате лечения репаративная фаза следует за инфильтративной, она длится до 1 месяца, заканчиваясь полным морфо-функциональным восстановлением. В случае гнойно-экссудативных изменений — также продолжается не менее месяца, однако у части пациентов заканчивается развитием очагового фиброза на фоне полного клинического выздоровления. Длительность репаративной фазы при гнойно-деструктивных изменениях продолжается не менее 3-х месяцев и заканчивается локальными или диффузными фибро-склеротическими изменениями.

К сожалению, диагностика начальной фазы пиелонефрита и перехода серозного пиелонефрита в гнойный затруднена по той причине, что при заболевании острым пиелонефритом местные симптомы появляются через несколько суток после общих, а **гнойно-экссудативная фаза длится недолго - от нескольких часов до 1-2 суток**.

По данным многих авторов острый пиелонефрит при экскреторной урографии выявляется в 24-28% случаев [5]. Своевременная диагностика гнойно-деструктивных форм острого пиелонефрита не превышает 28-36% [6], удельный вес нефрэктомий достигает 50% [7]. В 43,3% случаев лечение острого пиелонефрита не доводится до конца [8]. В этой связи для своевременного выявления изменений в почках при остром пиелонефрите и проведения динамического контроля в период лечения необходимым является ультразвуковое исследование.

Результаты ультрасонографии при остром серозном пиелонефрите, представленные различными исследователями, имеют некоторые расхождения, вероятно, связанные с различным временем проведения исследования от начала заболевания и особенностями течения патологического процесса в результате проведения лечебных мероприятий (табл. 10.1).

Течение острого пиелонефрита отличается цикличностью. Характерными сонографическими признаками острого пиелонефрита в течение 1-й недели воспалительного процесса на стадии **серозного** воспаления в связи с полнокровием сосудов и отеком межуточной ткани органа являются:

- увеличение размеров почки (особенно передне-заднего);
- увеличение объема почки;
- увеличение толщины паренхимы (до 19-30 мм [11]);
- понижение эхоплотности паренхимы (в большинстве случаев);
- нарушение кортико-медуллярной дифференциации;
- утолщение стенки почечной лоханки, ее слоистость.

Таблица 10.1

Эхографические изменения в почке при остром серозном пиелонефрите по данным различных авторов

Параметры	В.А. Быковский [4]	Д.А. Петров и соавт. [9]	П.В. Власов и П.М. Котляров [5]	Л.П. Сарычев [10]
Состояние паренхимы почки	Транзиторная гетерогенность с повышением эхогенности паренхимы, нарушение кортико-медулярной дифференциации. При ЭД сосудистый рисунок усилен в кортикальном слое, возможно очаговое или диффузное его отсутствие. Неравномерное утолщение стенок почечной лоханки и чашек.	При эходенситометрии почки в течение 1-й недели заболевания эхоплотность коркового слоя почки уменьшалась у 67,9% больных, пирамид – у 62,3%, увеличивалась соответственно у 32,1% и 34,0% больных. В течение 2-3-й недели заболевания эхоплотность коркового слоя увеличивалась у 68,6% больных, пирамид – у 60%, уменьшалась соответственно у 40% и 31,4%. Через месяц наблюдалось уменьшение эхоплотности паренхимы.	Понижение эхогенности паренхимы, структура однородная или имеет пятнистый характер. Относительно пирамид со сниженной эхогенностью, имеющих вид темных анэхогенных треугольников, повышена эхогенность коркового вещества. Нарушение кортико-медулярной дифференциации.	Умеренное диффузное уменьшение эхогенности паренхимы у 51,3% больных.
Размеры почки		Увеличение длины у 78,7%, ширины – у 83,6%, толщины – у 95,1% больных.	Увеличение толщины.	
Объем почки		Увеличение у 90,2% больных.		
Толщина паренхимы		Увеличение у 90,2% больных.	Увеличение.	Увеличение у 47,5% больных.
Размеры пирамид		Увеличение у 73,8% больных.		
Площадь паренхимы/площадь синуса		Уменьшение у 88,3% больных.		
Дыхательная подвижность почки		Ограничение у 16,4% больных.		

С массивным нарастанием клеточной инфильтрации тканей и развитием пролиферативных процессов эхоплотность почечной паренхимы увеличивается.

**При остром обструктивном пиелонефрите, в случае отсутствия восстановления пассажа мочи из почки до конца первых суток заболевания, увеличивается частота возникновения гнойных форм [12].** Назначение антибиотиков широкого спектра действия при неустраненной обструкции мочевых путей может привести к возникновению уросепсиса. По данным Л.П. Сарычева и соавт. [1] в 27,1% случаев гнойно-воспалительных заболеваний почек наблюдался септический шок, в 28,4% случаев развивалась острая почечная недостаточность, смертность составила 13,6%. При обструктивном характере острый пиелонефрит в течение 1-3 суток проходит все фазы развития до гнойно-деструктивных форм, поэтому **границы консервативного лечения не должны превышать одни сутки.** Наиболее тяжелое течение острых форм гнойного пиелонефрита наблюдается у больных пожилого и старческого возраста, с сопутствующими заболеваниями, прежде всего с сахарным диабетом.

Очень важным моментом ультразвуковой диагностики в течение заболевания является разграничение гнойно-экссудативной (диффузно-гнойной) и гнойно-деструктивной форм острого пиелонефрита. Диагностическая эффективность ультразвукографии при этом достигает 91,7% и часто не уступает КТ. В то же время, следует заметить, что по имеющимся данным при диагностике гнойных осложнений хронического пиелонефрита в В-режиме чувствительность ультразвукового исследования составляет 27,7%, специфичность 92,8% [13].

При **гнойно-экссудативной** форме острого пиелонефрита

- в паренхиме почки, преимущественно в корковом веществе, наблюдается диффузное уменьшение эхогенности (в 97,1% случаев) [10];
- появляются гипоэхогенные фокусы неправильной формы небольших размеров (1-4 мм);
- при использовании ЭД отмечается значительное обеднение сосудистого рисунка с отсутствием его в указанных очагах;
- наблюдается размытость контуров и снижение эхогенности почечного синуса;
- происходит увеличение передне-заднего размера почки;
- отмечается увеличение толщины паренхимы ( $24,0 \pm 6,5$  мм, от 17 до 45 мм [11]).

При динамическом наблюдении дальнейшее снижение эхоплотности этих очагов и увеличение их размеров свидетельствует о переходе к гнойно-деструктивной форме острого пиелонефрита.

При **апостематозном пиелонефрите** наблюдаются множественные эхонегативные очаги диаметром 1-4 мм на фоне повышенной эхогенной плотности близлежащей паренхимы, чаще расположенные под почечной капсулой. Почки увеличены в размерах, приобретает «ноздреватый» вид, контуры пирамид часто нечеткие. Контур почки неровные, местами нечеткие. Подвижность почки при дыхательных движениях ограничена. Вокруг почки, вследствие распространения воспалительного процесса на околопочечную клетчатку, может наблюдаться эхонегативный ободок. При ЦДК и ЭД в местах локализации апостем отмечаются гипо- и аваскулярные зоны.

**Карбункул почки**, развивающийся в зоне септического инфаркта при бактериальном тромбировании сосуда, вначале визуализируется в корковом слое почки как участок округлой или овальной формы повышенной или неоднородной эхогенности с четкими, но не всегда ровными контурами, в центре которого в течение периода времени, длящегося от нескольких часов до нескольких суток, появляются гипоэхогенные зоны с нечеткими контурами (рис. 10.1). Для карбункула характерна неоднородность гипоэхогенных структур, отсутствие дифференциации между корковым и мозговым слоями и выбухание наружного контура почки. При доплерографии в зоне карбункула сосудистый рисунок отсутствует. Карбункул может возникать как вследствие острого нарушения пассажа мочи, так и без него. Л.П. Сарычев [10] в 30,8% случаях при сонографическом выявлении карбункулов отмечал сочетание множественных карбункулов с апостемами, в связи с чем пришел к заключению, что одним из механизмов образования карбункулов является слияние между собой апостем. Карбункулы размерами до 15 мм сонографически не дифференцировались от апостематозного пиелонефрита. В зарубежной литературе в последнее время вместо термина «карбункул почки» чаще упоминается термин «**острая лобарная нефрония**» (**острый фокальный бактериальный нефрит**) [14, 15]. Эхографически острая лобарная нефрония определяется как гипоэхогенный очаг с нечеткими контурами. Ее считают промежуточной формой между банальным пиелонефритом и абсцессом [15]. Своевременное выявление острой лобарной нефронии предупреждает развитие абсцесса почки.

При формировании **абсцесса почки** происходит отмежевание участка гнойно-деструктивного процесса от окружающих тканей. Сонографически четко визуализируются абсцессы почки размерами 2,5 см и более. Образуется центральный гипоэхогенный неоднородный очаг с гиперэхогенными стенками, представляющий собой гной с тканевым детритом, окруженный инфильтрированной паренхимой (рис. 10.2а). Стенки его становятся более ровными. Сформировавшийся абсцесс может быть совершенно эхонегативным с четкими контурами и напоминать кисту почки (рис. 10.3) или туберкулезную каверну, подобная картина может быть при некрозе опухоли. Абсцесс, содержащий густой гной или множественные пузырьки газа, может выглядеть, как солидное образование повышенной эхогенности, напоминая опухоль. ЦДК имеет существенное значение при дифференцировании карбункула или абсцесса почки с новообразованием. При ЦДК и ЭД по краям абсцесса определяется усиление кровотока, напоминающее «цветовое сияние», окружающее опухоль. Однако, если при раке почки вокруг образования и внутри него определяется неоваскуляризация с подходящим к нему высокоскоростным питающим сосудом (см. гл. 20), то при гнойно-воспалительном процессе сосуды, окружающие образование, расширены, смещены, деформированы, однако сохраняют правильное ветвление, а внутри образования васкуляризация отсутствует (рис. 10.2б, в). Туберкулезная каверна в отличие от абсцесса имеет более плотную и четко очерченную капсулу, нередко с неровным «рваным» контуром.

Для определения тактики лечения при абсцессе почки имеют значение размеры абсцесса, возраст пациента, а также результаты динамического ультразвукового конт-

роля эффективности проводимой антибактериальной терапии. По имеющимся данным при размерах абсцесса почки, не превышающих 3-4 см, в случае гнойного расплавления воспалительного очага антибактериальная терапия эффективно дополняется чрескожной пункцией абсцесса почки, а при абсцессе размером более 4 см проводят его постоянное чрескожное дренирование по принципу метода Сельдингера [14]. При размерах очага деструкции менее 5 см чрескожное дренирование абсцесса в сочетании с антибактериальной терапией является эффективным в 92% случаев [16]. При распространении гнойного воспаления на околопочечную клетчатку с развитием тяжелых септических осложнений показано «открытое» оперативное лечение [14].

Затруднение может возникать при дифференцировании абсцесса с острой лобарной нефронией - острым очаговым воспалительным процессом без гнойного расплавления паренхимы, подлежащим консервативному лечению.

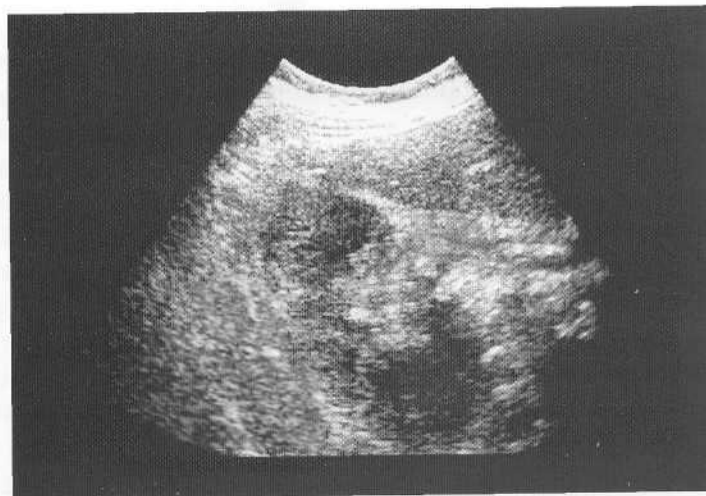
Рассмотренные формы острого пиелонефрита фактически являются различными стадиями течения воспалительного процесса.

При эмфизематозном пиелонефрите помочь постановке диагноза может выявление скопления газа в околопочечной клетчатке, почечной паренхиме или ЧЛС. При ксантогранулематозном пиелонефрите выявляются один или несколько анэхогенных или гипоэхогенных очагов, которые деформируют почку, выходя за ее контуры, центральный эхокомплекс, и нарушают нормальную кортико-медуллярную дифференциацию.

Одним из осложнений острого, преимущественно гнойного, пиелонефрита, а также хронического пиелонефрита является **паранефрит** - воспалительный процесс в околопочечной клетчатке. В зависимости от локализации различают паранефрит передний, задний, верхний, нижний и тотальный.

Диагностика паранефрита иногда представляет значительные трудности. Своевременное выявление острого паранефрита нередко имеет решающее значение в сохранении почки. При паранефрите рядом с почкой или вокруг нее обнаруживают гипо- или анэхогенный очаг без четких контуров (рис. 10.2-10.5), который нередко принимают за образование, не имеющее отношения к почке, или опухоль, особенно при латентном течении воспалительного процесса. Следует иметь в виду, что при остром паранефрите подвижность почки резко ограничена или отсутствует. При хроническом паранефрите УЗИ выявляет неоднородную экоструктуру жировой клетчатки.

**Диагностика острого пиелонефрита** у детей нередко затруднена в связи с многообразием клинических проявлений. В педиатрической практике метод УЗИ весьма распространен благодаря неинвазивности, однако эффективность его при острых воспалительных заболеваниях почек по данным различных авторов не слишком высока. При ультразвуковом исследовании 120 детей возрастом от 3 месяцев до 15 лет с клиническим диагнозом «острый пиелонефрит» только в 60% случаев были выявлены структурные изменения, расцененные как инфильтративно-воспалительные [17]. Сравнение комбинации В-режима и доплеровской ультрасонографии со скинтиграфией почек с технецием  $^{99m}$  DMSA, которую многие авторы считают

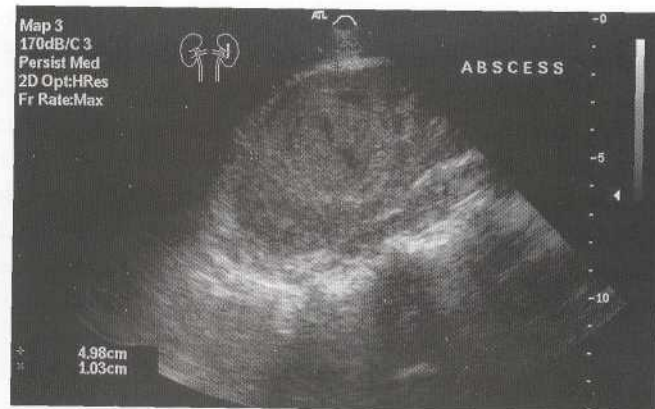

**Рис. 10.1.** Карбункул правой почки. В паренхиме почки гипозоногенный очаг с нечеткими контурами. (Сонограмма А.В. Церковнюк)

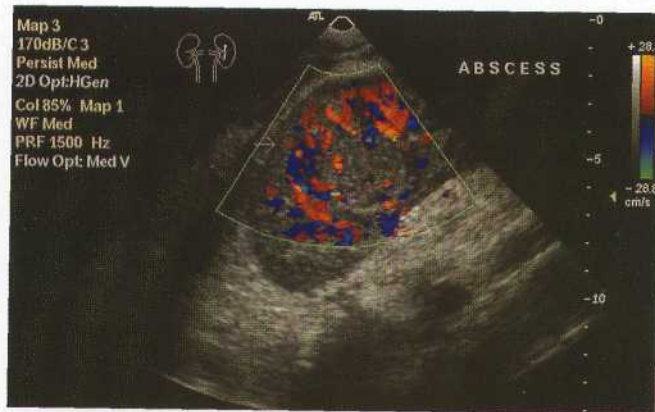
золотым стандартом в диагностике пиелонефрита у детей, имеет неоднозначные результаты. По различным данным чувствительность УЗИ в диагностике острого пиелонефрита составляет 41,6% [18], 54% [19], 58% [20], а степени поражения почки после острого пиелонефрита - 81% [21]. Все авторы отмечают большое количество ложноотрицательных результатов сонографического тестирования острого пиелонефрита и обращают внимание на наибольшую чувствительность признака нефромегалии (увеличения размеров почки). Учитывая достаточно высокую специфичность ультразвукографии (до 95% [19]), одни считают, что доплеровская сонография может заменить использование скинтиграфии и последнюю необходимо применять в трудных случаях [18, 19], другие, что УЗИ недостаточно, чтобы заменить скинтиграфию, но является хорошим дополнением [21, 22]. С целью более достоверной оценки эхопризнаков в течении острого пиелонефрита у детей рекомендуют динамическое наблюдение с частотой 2-3 дня, а при подозрении на формирование очага деструкции - ежедневно [17]. Для преду-преждения развития абсцесса почки у детей с острой инфекцией верхних мочевых путей при ультразвуковом выявлении нефромегалии и фокальных изменений паренхимы (острой лобарной нефронии), а также при нефромегалии и сохранении повышенной температуры через 72 часа после начала антибактериальной терапии, рекомендуют выполнять КТ [23].

### Ультразвуковое исследование почечной гемодинамики и уродинамики при остром пиелонефрите

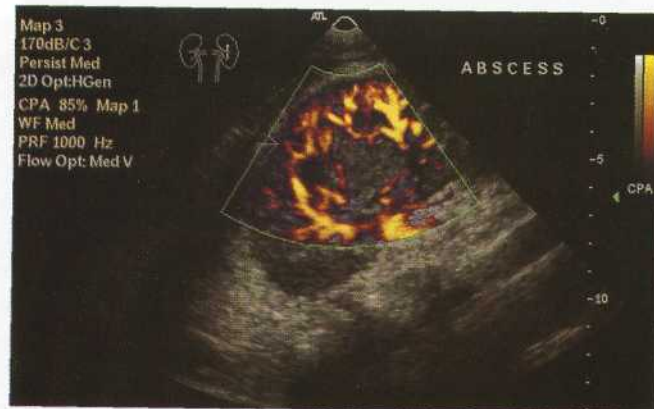Учитывая трудности диагностики различных форм пиелонефрита, необходимо обратить особое внимание на методы ультразвукового исследования с использованием ЦДК и ИД. В научной литературе имеются немногочисленные сообщения об использовании ультразвуковой доплерометрии почечных артерий при диагностике острого пиелонефрита у взрослых и детей [24-27]. Приме-



a

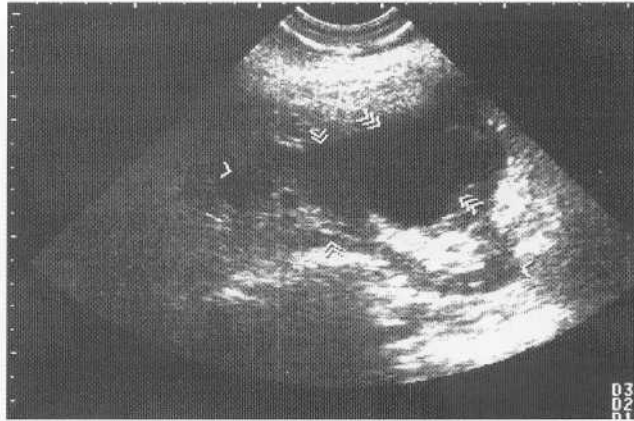


б

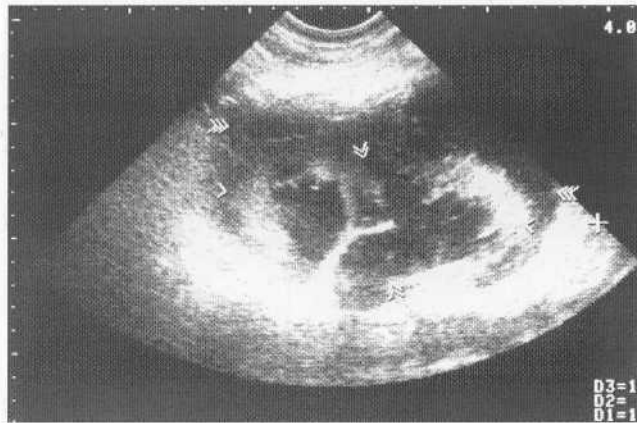


в

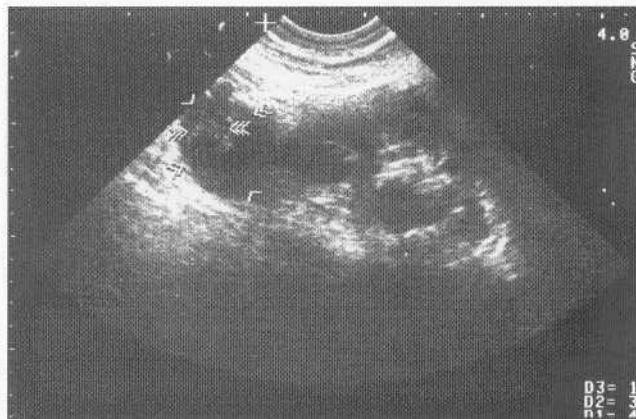
**Рис. 10.2.** Абсцесс левой почки. а – в паренхиме почки очаг неоднородной эхогенной плотности с гиперэхогенными стенками, б – ЦДК, в – ЭД. (Сонограмма О.Л. Луцкер)



**Рис. 10.3.** Абсцесс левой почки. В паренхиме почки гипоэхогенный очаг, окруженный паренхимой с умеренно повышенной эхогенной плотностью. Значительная деформация контуров почки в месте его расположения. Задний паранефрит.



**Рис. 10.4.** Гидронефроз II стадии слева. Острый левосторонний пиелонефрит. Задний паранефрит.



**Рис. 10.5.** Острый левосторонний пиелонефрит. Верхний паранефрит.

нение ЦДК сосудов в диагностике острого пиелонефрита обеспечивает чувствительность 88%, специфичность 100% [24].

В результате применения ИД почечных артерий установлено, что при остром серозном пиелонефрите происходит достоверное увеличение таких показателей кровотока, как S/D, в среднем на 13%, объемной скорости кровотока в среднем на 32%, диаметра почечной артерии в среднем на 12%, что отражает процессы, связанные с артериальной гиперемией органа [9]. Статистически достоверных различий RI и RI не отмечалось, этот факт авторы объясняют хорошими компенсаторно-приспособительными механизмами микроциркуляторного русла.

Нами при остром серозном пиелонефрите было предпринято комплексное сонографическое исследование с учетом возрастных групп, включающее ИД почечной артерии и ЦДК выбросов мочи из мочеточников в мочевой пузырь [28-31]. Возрастную группу 20-35 лет составили 16 больных, 36-60 лет – 18 больных. В результате проведенных ультразвуковых исследований и общеклинических данных выяснилось, что у 6 больных из второй группы острый пиелонефрит был осложнением обструкции мочевых путей, и имела место острозастойная почка, поэтому они были выделены в отдельную, третью группу. Соответственно возрастным периодам две контрольные группы включали по 20 здоровых лиц. Исследование выполнено с помощью аппаратов Combizon 320-5, Doppler-300 с секторным датчиком 5 МГц и Logiq 400 MD с конвексным датчиком 3,5 МГц.

Проводили ультразвуковое исследование почек, надпочечников, мочевого пузыря в серозном режиме. При исследовании почек у всех больных была установлена серозная форма острого пиелонефрита, в большинстве случаев наблюдалось снижение эхогенности паренхимы. В 1-й и 2-й группах имевшее место увеличение размеров пораженной почки по сравнению с контралатеральной в среднем не превышало 0,6% и не было статистически достоверным. Длина почки практически не изменялась, увеличение толщины по сравнению с контралатеральной почкой в отдельных случаях доходило до 17%. Прогностическая ценность положительного теста составила 58%. На отсутствие значительных изменений размеров почки в начале развития острого пиелонефрита указывают и другие авторы [32]. У больных с обструкцией мочевых путей и острозастойной почкой по нашим данным увеличение размеров почек было статистически достоверным при  $p < 0,05$ .

При ИД почечных артерий больных первых двух групп (табл. 10.2, диагр. 10.1) на стороне острого пиелонефрита наиболее характерным было увеличение S/D (рис. 10.6), которое имело статистически достоверное отличие по сравнению с нормой и контралатеральной почкой только в возрастной группе 36-60 лет. Прогностическая ценность положительного теста (увеличение S/D) в возрастной группе 20-35 лет составила 62,5%, в группе 36-60 лет - 91,7%. В возрастной группе 20-35 лет IR и RI почечной артерии изменялись незначительно, отношение IR пораженной и контралатеральной стороны в среднем равнялось  $1,06 \pm 0,11$ . В возрастной группе 36-60 лет наблюдалось более значительное увеличение IR относительно контралатеральной почки, причем прогностическая ценность положительного теста составила 100%. Однако изменение этого показателя по отношению к норме не было статистически

Допплерометрические показатели почечного кровотока у больных острыми пиелонефритом

Таблица 10.2

Группы исследуемых	Почка с камнем					Контрагратеральная почка				
	PI	IR	Vps, м/с	Ved, м/с	S/D	PI	IR	Vps, м/с	Ved, м/с	S/D
Больные пиело-нефритом 20-35 лет	1,21±0,03	0,60±0,01	1,10±0,08	0,42±0,03	2,57±0,08	1,14±0,03	0,57±0,01	1,12±0,09	0,50±0,08	2,61±0,15
	p1>0,05 p2>0,05	p1>0,05 p2>0,05	p1>0,05 p2>0,05	p1>0,05 p2>0,05	p1>0,05 p2>0,05	p2>0,05	p2>0,05	p2>0,05	p2>0,05	p2>0,05
Конт-рольная группа 20-35 лет	1,19±0,03	0,58±0,01	1,00±0,05	0,37±0,02	2,68±0,06	1,19±0,03	0,58±0,01	1,00±0,05	0,37±0,02	2,68±0,06
Больные пиело-нефритом 36-60 лет	1,55±0,14	0,68±0,03	1,05±0,14	0,34±0,04	3,09±0,16	1,32±0,10	0,59±0,01	0,95±0,07	0,39±0,04	2,52±0,16
	p1>0,05 p2>0,05	p1>0,05 p2>0,05	p1>0,05 p2>0,05	p1>0,05 p2>0,05	p1<0,05 p2<0,05	p2>0,05	p2>0,05	p2>0,05	p2>0,05	p2>0,05
Больные пиело-нефритом с острозастойной почкой 36-60 лет	1,89±0,12	0,81±0,01	0,77±0,05	0,12±0,01	5,09±0,80	0,93±0,07	0,53±0,03	0,93±0,05	0,40±0,03	2,29±0,12
	p1<0,05 p3<0,001 p4<0,05	p1<0,05 p3<0,01 p4<0,05	p1<0,05 p3<0,01 p4<0,05	p1<0,01 p3<0,01 p4<0,01	p1<0,01 p3<0,01 p4<0,05	p3<0,05 p4<0,05	p3>0,05 p4>0,05	p3>0,05 p4>0,05	p3>0,05 p4>0,05	p3>0,05 p4>0,05
Конт-рольная группа 36-60 лет	1,24±0,07	0,60±0,02	0,99±0,11	0,37±0,03	2,64±0,14	1,24±0,07	0,64±0,02	0,99±0,11	0,37±0,03	2,64±0,14

p1 - между почками с пиелонефритом и контрагратеральными почками, p2 - между большими пиелонефритом и контрольной группой, p3 - между большими пиелонефритом с острозастойными почками и контрольной группой, p4 - между большими пиелонефритом и большими пиелонефритом с острозастойными почками.

достоверным. Отношение IR почечной артерии пораженной и контралатеральной стороны в среднем равнялось  $1,15 \pm 0,10$ . Увеличение PI было непостоянным признаком. В контралатеральных почках существенных изменений доплерометрических показателей кровотока в почечных артериях обнаружено не было.

Таким образом, для диагностики острого серозного пиелонефрита только совокупность сонографически выявленных изменений могут представлять диагностическую ценность. Наиболее характерным является увеличение S/D, может наблюдаться рост IR и PI. В молодом возрасте, в силу большей эффективности компенсаторно-приспособительных механизмов, при остром серозном пиелонефрите изменения в почке менее выражены, чем в возрасте старше 35 лет и, особенно, в преклонном возрасте.

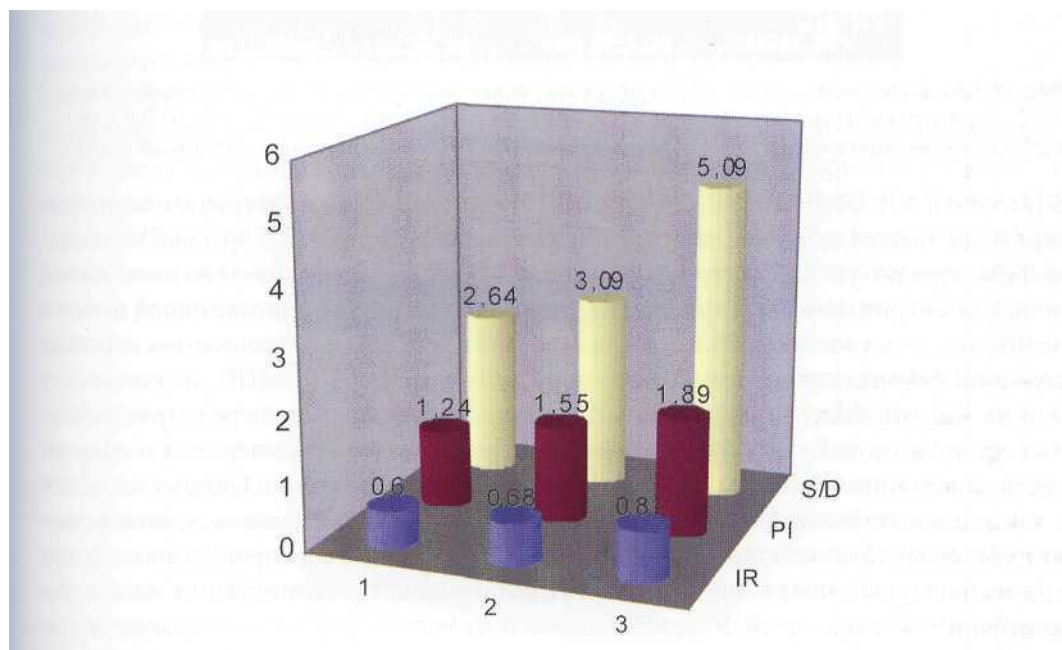
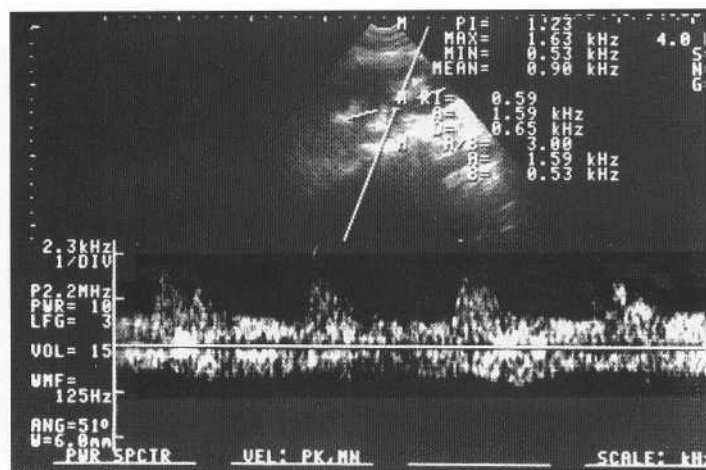


Диаграмма 10.1 Допплерометрические показатели почечной артерии при остром пиелонефрите.

1 - группа больных 20-35 лет без обструкции мочевых путей, 2 - группа больных 36-60 лет без обструкции мочевых путей, 3 - группа больных 36-60 лет с обструкцией мочевых путей.

**Большую диагностическую ценность представляет своевременное выявление обструктивной формы острого пиелонефрита. У большинства больных этой группы наблюдалась более яркая клиническая картина: интенсивные боли в поясничной области, иногда вплоть до почечной колики, повышение температуры тела до фебрильных значений, лейкоцитурия. При ультрасонографии определялось расширение полостной системы почки. ИД почечных артерий выявила статистически достоверное снижение  $V_{ps}$  ( $0,77 \pm 0,05$  м/с),  $V_{ed}$  ( $0,12 \pm 0,01$  м/с), повышение**



**Рис. 10.6.** Больная Ж., 30 лет. Острый правосторонний пиелонефрит. СИ правой почки 0,76. Допплерометрия правой почечной артерии: Vps 1,59 м/с, Ved 0,53 м/с, IR 0,59, PI 1,23, S/D 3,00. Увеличение СИ, скорости кровотока, S/D относительно возрастных норм.

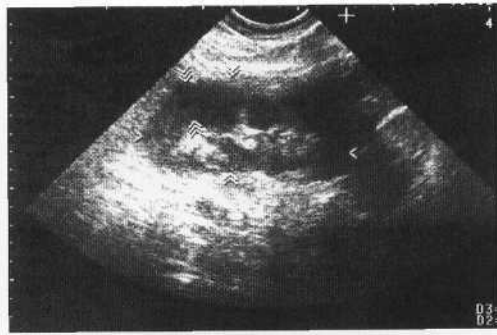
S/D ( $5,09 \pm 0,80$ ), IR ( $0,81 \pm 0,01$ ), PI ( $1,89 \pm 0,12$ ) по отношению к контролю и контралатеральной почке (табл. 10.2, диагр. 10.1). Отношение IR почечной артерии пораженной и контралатеральной стороны составило  $1,56 \pm 0,17$ . Такие значения показателей доплерометрии почечных артерий указывают на наличие острозастойной почки и необходимость своевременного деблокирования ее в связи с опасностью перехода серозной формы острого пиелонефрита в гнойную. При ЦДК МПВ отсутствовали или их частота была резко снижена. Полученные данные доплерометрии почечных артерий позволили у 3-х больных этой группы с камнями верхней и средней трети мочеточника своевременно выполнить его катетеризацию. Одному пациенту с камнем в юкставезикальном отделе мочеточника была выполнена эндовезикальная уретеролитоэкстракция. Одной больной немедленно была проведена операция снятия лигатуры с мочеточника после гинекологической операции и выполнено дренирование мочевых путей. У одной больной состояние острозастойной почки оказалось связанным с острым воспалительным процессом в верхних мочевых путях с нарушением уродинамики, что было подтверждено при ультразвуковом исследовании МПВ (частота и скоростные характеристики их были значительно снижены) и последующем контрольном проведении хромоцистоскопии. Была назначена консервативная терапия, которая дала положительный результат.

Приводим клинические примеры.

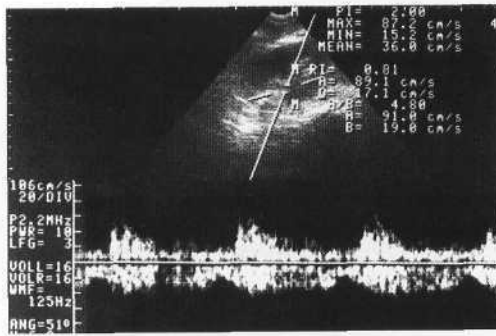
Больная З., 62 лет. В результате клинического и лабораторного обследования больной был поставлен диагноз острого левостороннего пиелонефрита. При ультразвуковом исследовании правая почка не изменена. Левая почка имеет ровные, четкие контуры, в дыхательных движениях участвует, паренхима пониженной эхогенной плотности (рис. 10.7а). Размеры почки  $11,0 \times 5,4 \times 4,3$  см, объем  $133,6$  см<sup>3</sup>, толщина паренхимы 20-23 мм - увеличены. Кортико-медуллярная дифференциация нечеткая. Продольный размер почечного синуса 63 мм, СИ 0,67. Расширения ЧЛС не

отмечено. Допплерометрия почечных артерий: справа - Vps 0,68 м/с, Ved 0,27 м/с., IR 0,61, PI 1,18, S/D 2,56; слева - Vps 0,87 м/с, Ved 0,15 м/с, IR 0,81, PI 2,00, S/D 4,8 (рис. 10.7б). Ratio IR левой и правой почечных артерий 1,33. Некоторое снижение кровотока в правой почечной артерии, значительное снижение диастолической составляющей скорости кровотока и повышение доплерометрических индексов в левой почечной артерии. При ЦДК частота МПВ справа 1,0 в мин, слева - 0,6 в мин. Обструкции верхних мочевых путей нет. Допплерометрия МПВ слева: Vmax 12,0 см/с, Vmean 7,2 см/с, T 0,84 с, снижены (рис. 10.7в). Заключение: Острый левосторонний пиелонефрит, серозная стадия. Нарушение кровотока в бассейне левой почечной артерии. Ухудшение уродинамики верхних мочевых путей слева, гипокинезия левого мочеточника. Рекомендовано консервативное лечение и динамическое наблюдение. Назначена антибактериальная терапия. Через 4 дня состояние больной улучшилось, проведено повторное ультразвуковое исследование. Допплерометрия почечных артерий: справа - Vps 1,10 м/с, Ved 0,45 м/с, IR 0,59, PI 1,10, S/D 2,44; слева - Vps 1,55 м/с, Ved 0,45 м/с, IR 0,66, PI 1,29, S/D 3,45 (рис. 10.8а). Ratio IR левой и правой почечных артерий 1,12. Отмечено повышение скорости кровотока и снижение доплерометрических индексов в левой почечной артерии по сравнению с предыдущим исследованием. Частота МПВ слева 0,92 в минуту, доплерометрия: Vmax 33,0 см/с, T 1,94 с (10.8б). Снижение IR до нормальных значений, восстановление пассажа мочи свидетельствуют о положительной динамике течения заболевания в результате проводимого лечения и отсутствии угрозы перехода в стадию гнойного воспаления.

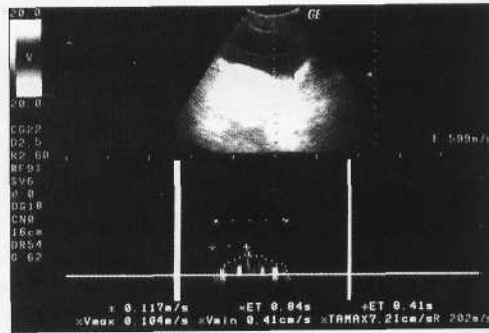
Больная А., 72 лет. В результате клинического и лабораторного обследования больной был поставлен диагноз острого левостороннего пиелонефрита. При ультразвуковом исследовании правая почка не изменена, размеры 9,0x4,7x3,5 см, объем 77,4 см<sup>3</sup>, толщина паренхимы 13 мм. Левая почка имеет нечеткие контуры, в дыхательных движениях участвует, паренхима пониженной эхогенной плотности. Размеры почки 12,5x6,1x4,6 см, объем 183,4 см<sup>3</sup>, толщина паренхимы 18 мм, учитывая возрастные нормы, резко увеличены. Кортико-медуллярная дифференциация нарушена, граница между паренхимой и полостной системой нечеткая. Гидронефроз II стадии слева. В чашках две эхопозитивные тени размерами 5x11 мм и 3x10 мм, от них идут четкие эхонегативные «дорожки». В проекции нижней трети левого мочеточника определяется эхопозитивное образование размерами 4x10 мм, от которого идет четкая эхонегативная «дорожка». Выше него определяется мочеточник в виде эхонегативной полосы диаметром 9 мм. Допплерометрия почечных артерий: справа - Vps 0,71 м/с, Ved 0,20 м/с, IR 0,64, PI 1,48, S/D 2,86; слева - Vps 0,60 м/с, Ved 0,05 м/с, IR 0,89, PI 1,83, S/D 9,25. В правой почечной артерии возрастные изменения кровотока, некоторое снижение скорости кровотока. В левой почечной артерии резкое падение скорости кровотока, особенно его диастолической составляющей, резкое повышение доплерометрических индексов (рис. 10.9). Заключение: Мочекаменная болезнь. Камни левой почки. Камень тазового отдела левого мочеточника. Гидронефроз II стадии слева. Вторичный острый пиелонефрит, серозная форма. Резкое нарушение кровотока в бассейне левой по-



а

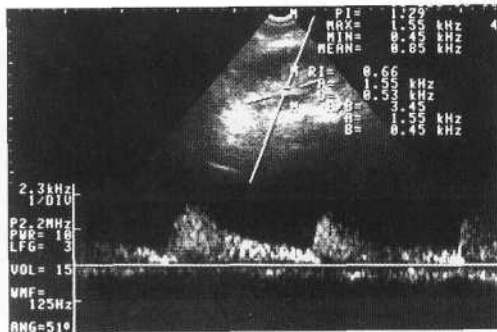


б

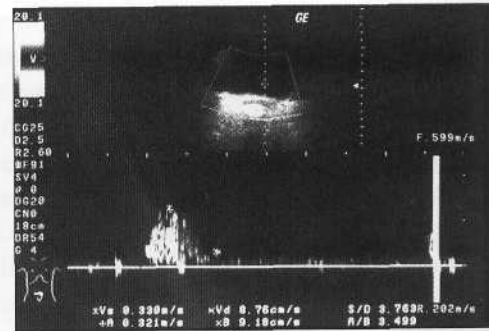


в

**Рис. 10.7.** Больная З. Острый левосторонний пиелонефрит.  
 а – понижение эхогенной плотности паренхимы левой почки, увеличение ее толщины, нарушение кортико-медуллярной дифференциации;  
 б – доплерометрия левой почечной артерии: Vps 0,87 м/с, Ved 0,15 м/с, IR 0,81, PI 2,00, S/D 4,8. Значительное нарушение кровотока: снижение диастолической составляющей кровотока, значительное повышение доплерометрических индексов;  
 в – доплерометрия МПВ слева: Vmax 12,0 см/с, Т 0,84 с.



а

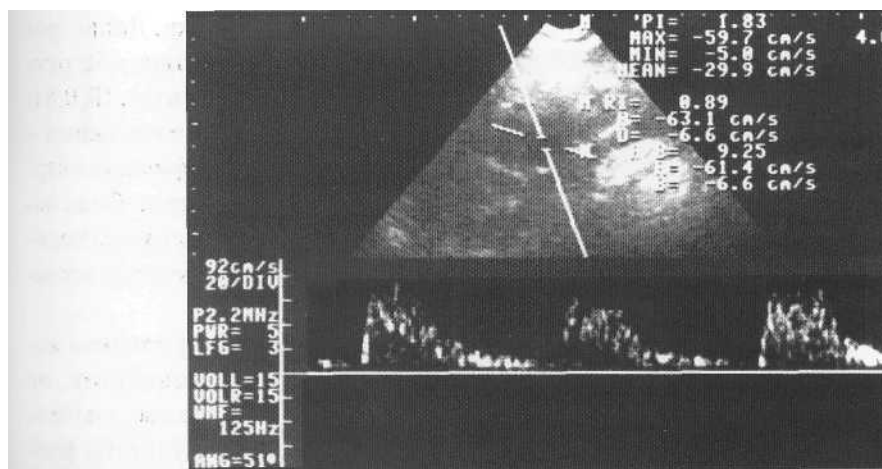


б

**Рис. 10.8.** Больная З. Через 4 дня, в ходе проведения антибактериальной терапии. Улучшение показателей доплерометрии.  
 а – доплерометрия левой почечной артерии: Vps 1,55 м/с, Ved 0,45 м/с, IR 0,66, PI 1,29, S/D 3,45.  
 б – доплерометрия МПВ слева: Vmax 33,0 см/с, Т 1,94 с.

чечной артерии. Необходимо немедленное устранение обструкции. Больная госпитализирована в урологическое отделение, где ей была произведена ургентная эндovesикальная уретеролитоэкстракция.

Больная Н., 45 лет. У больной в течение 6 дней отмечались периодические ноющие боли в правой поясничной области, в последние сутки температура тела поднялась до  $38,5^{\circ}\text{C}$ , появился незначительный озноб. 12 дней назад ей была произведена надвлагалищная ампутация матки с придатками по поводу фибромиомы матки с геморрагическим синдромом. При пальпации область правой почки болезненна, почка не пальпируется. Симптом Пастернацкого положительный справа. При ультразвуковом исследовании правая почка имеет четкие контуры, в дыхательных движениях участвует. Кортико-медулярная дифференциация нарушена, паренхима пониженной эхогенной плотности. Размеры правой почки  $12,0 \times 7,7 \times 5,6$  см, ее объем  $270,6 \text{ см}^3$ , толщина паренхимы 23 мм, резко увеличены. Гидронефроз II стадии (рис. 10.10). Продольный размер синуса правой почки 8,3 см, СИ 0,45 - снижен. Эхографическая картина левой почки не изменена. Мочевой пузырь без изменений,



**Рис. 10.9.** Больная А. Мочекаменная болезнь. Камни левой почки. Гидронефроз II стадии слева. Вторичный острый пиелонефрит. Допплерометрия левой почечной артерии:  $V_{ps}$  0,60 м/с,  $V_{ed}$  0,05 м/с, IR 0,89, PI 1,83, S/D 9,25. Резкое нарушение кровотока: снижение скорости кровотока, особенно его диастолической составляющей, резкое повышение доплерометрических индексов.

кпереди от правой наружной подвздошной артерии виден расширенный правый мочеточник диаметром 14 мм (рис. 10.11). Допплерометрия почечных артерий: справа -  $V_{ps}$  0,92 м/с,  $V_{ed}$  0,13 м/с, IR 0,85, PI 1,88, S/D 3,88; слева -  $V_{ps}$  0,91 м/с,  $V_{ed}$  0,37 м/с, IR 0,55, PI 1,03, S/D 2,12 (рис. 10.12). В правой почечной артерии снижение диастолического кровотока, значительное повышение доплерометрических индексов. При хромоцистоскопии из устья левого мочеточника выделение индигокармина на 5-й минуте наблюдения, справа в течение 15 мин наблюдения выбросов мочи и выделения индигокармина не наблюдалось. Заключение: Гидронефроз II стадии

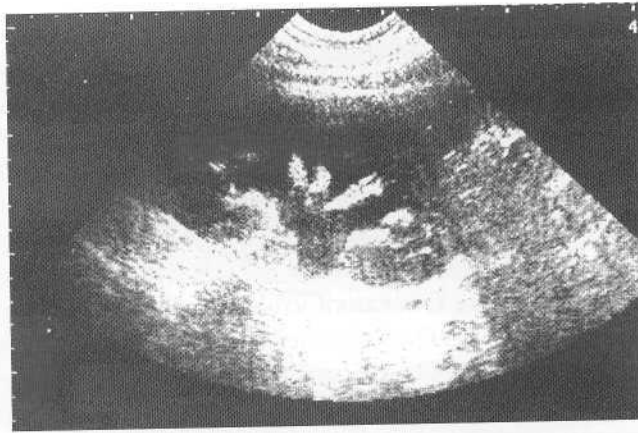
справа. Вторичный острый пиелонефрит, серозная стадия. Резкое нарушение кровотока в бассейне правой почечной артерии. Подозрение на переязку мочеточника во время операции экстирпации матки и придатков. Показано немедленное устранение обструкции. При повторной операции, произведенной по ургентным показаниям, во время ревизии нижней трети правого мочеточника на нем обнаружена лигатура, которая была удалена. Состояние больной нормализовалось.

Своевременная диагностика обструкции мочевых путей и острозастойной почки позволила в ургентном порядке оказать больным необходимую медицинскую помощь и предупредить переход острого пиелонефрита из серозной стадии в гнойную стадию. Чувствительность метода в диагностике обструкции верхних мочевых путей при остром пиелонефрите составила 85,7%, специфичность и прогностическая ценность положительного теста - 100%, прогностическая ценность отрицательного теста - 91,7%.

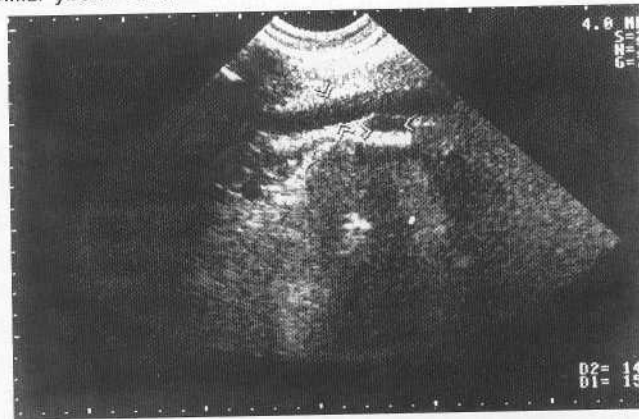
У одной больной 65 лет с сахарным диабетом и острым левосторонним пиелонефритом, которая не вошла в группу статистического анализа, при ультразвуковом исследовании была получена типичная картина карбункула левой почки. Допплерометрические показатели левой почечной артерии, несмотря на отсутствие обструкции мочевых путей, были близкими к таковым 3-й группы исследуемых: IR 0,81, S/D 4,73, однако скоростные характеристики потока крови были более высокими - пиковая систолическая скорость кровотока составила 1,16 м/с. Эхографическая картина карбункула почки в сочетании с результатами ИД почечной артерии была настолько убедительна, а тяжесть клинического течения заболевания настолько велика, что больная была срочно прооперирована без проведения других лучевых исследований с последующим выздоровлением.

Следует иметь в виду, что изменения, выявляемые при сонографическом исследовании и спектрографии почечных артерий при остром пиелонефрите, не являются патогномоничными. При интерпретации полученных данных необходимо учитывать анамнез, клиническую картину заболевания, результаты анализов и других физикальных методов исследования, особенно сердечно-сосудистой системы. **Комплексное ультразвуковое исследование помогает оценить функциональное состояние почек и пассаж мочи при остром пиелонефрите и принять безотлагательные меры при угрозе перехода в гнойную стадию пиелонефрита.**

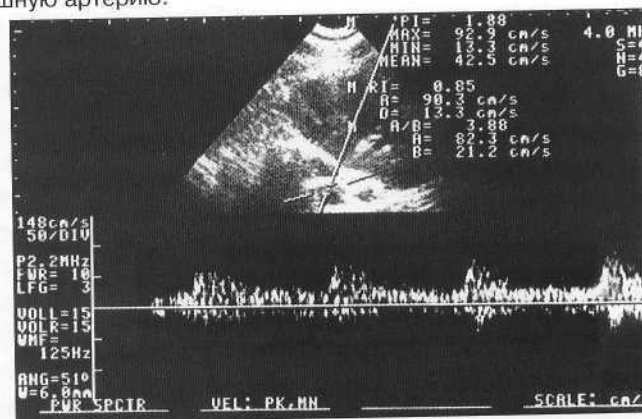
По результатам проведенного исследования был предложен **алгоритм ультразвукового исследования при остром пиелонефрите** (информационное письмо [33], схема 10.1). Данный алгоритм позволяет проводить раннее выявление и дифференциальную диагностику обструктивных форм острого пиелонефрита с необструктивными, судить о функциональном состоянии как больной, так и контралатеральной почки, проводить динамическое наблюдение. Мы считаем, что **назначение антибактериальной терапии, во избежание осложнений, должно проводиться после ультразвукового исследования в соответствии с предложенным алгоритмом.**



**Рис. 10.10.** Больная Н. Гидронефроз II стадии справа после лигирования мочеточника во время гинекологической операции. Вторичный острый пиелонефрит. Кортико-медуллярная дифференциация нарушена, паренхима пониженной эхогенной плотности, толщина паренхимы увеличена.



**Рис. 10.11.** Больная Н. Расширенный правый мочеточник, пересекающий правую наружную подвздошную артерию.



**Рис. 10.12.** Больная Н. Допплерометрия правой почечной артерии: Vps 0,92 м/с, Ved 0,13 м/с, IR 0,85, PI 1,88, S/D 3,88. Значительное нарушение кровотока: уменьшение диастолической составляющей скорости кровотока, значительное повышение доплерометрических индексов.

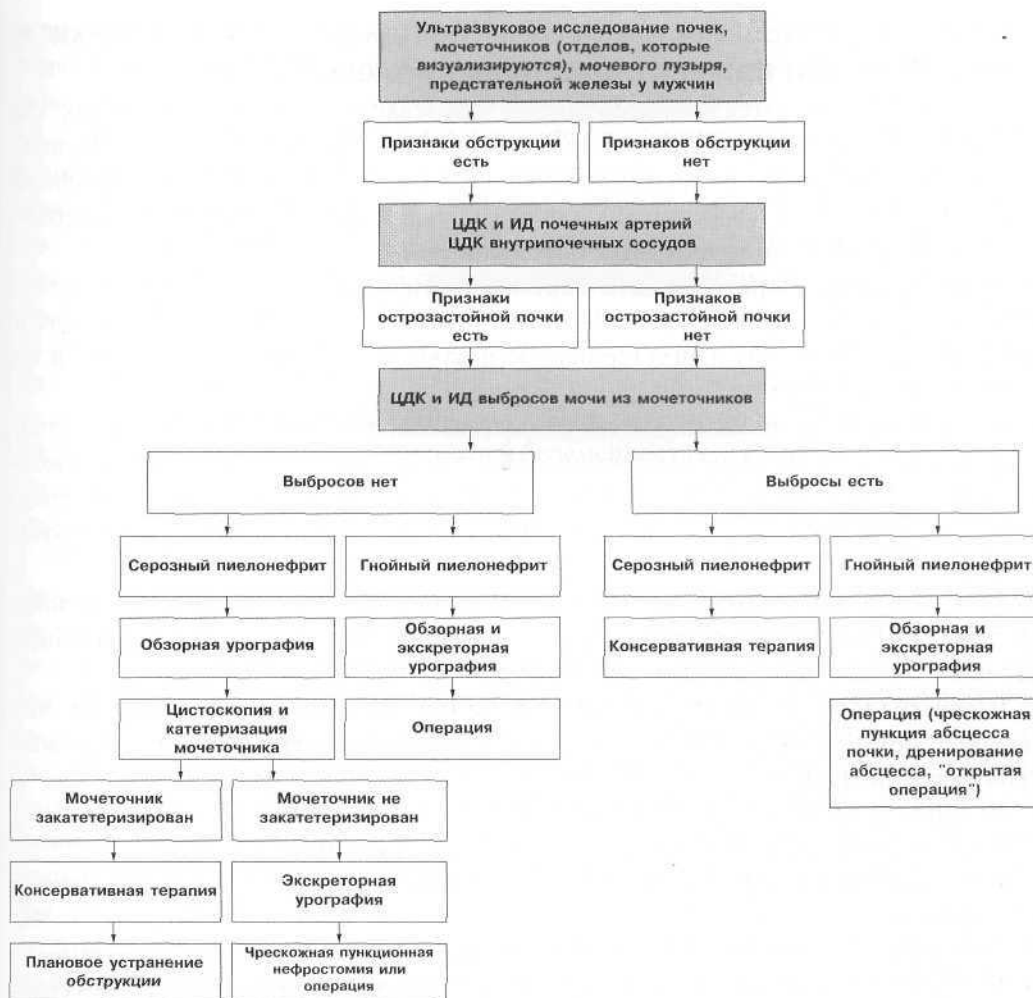
Структура алгоритма и этапы его проведения заключаются в следующем:

**На первом этапе** исследования выполняется сонография почек, верхних мочевых путей, мочевого пузыря и предстательной железы у мужчин в В-режиме. При необструктивной форме острого серозного пиелонефрита наблюдается понижение эхогенности паренхимы почки (в большинстве случаев), ее гетерогенность, может быть увеличение толщины паренхимы, нарушение кортико-медуллярной дифференциации. Существенных изменений размеров почки и ее синуса не определяется. При обструктивной форме происходит увеличение размеров почки. Визуализируется расширенная ЧЛС, стенки почечной лоханки утолщены, вследствие отека может наблюдаться двойной контур. Могут быть выявлены расширение мочеточника и причина обструкции (камень, опухоль и т. п.). На этом этапе возможно предположение об обструктивном характере пиелонефрита. При гнойном пиелонефрите в паренхиме почки выявляются анэхогенные очаги, которые в зависимости от их объема и характера могут быть апостемой, карбункулом или абсцессом. В начале этой фазы пиелонефрита могут выявляться гипоэхогенные фокусы небольших размеров и неправильной формы.

**На втором этапе** методом ЦДК и ЭД исследуется сосудистое русло почек. При серозном пиелонефрите в паренхиме почки местами выявляется усиление или ослабление сосудистого рисунка, при гнойном пиелонефрите – обеднение или полное его отсутствие в анэхогенных очагах. Далее выполняется ИД почечных артерий. При остром серозном пиелонефрите наблюдается достоверное увеличение S/D (в среднем  $3,1 \pm 0,2$ ) и некоторое увеличение IR и PI. При острозастойной почке, как правило, обусловленной обструкцией верхних мочевых путей конкрементом и осложненной пиелонефритом, резко увеличивается S/D, IR и PI (в среднем S/D составляет  $5,1 \pm 0,8$ , IR- $0,81 \pm 0,01$ , PI-  $1,89 \pm 0,12$ ). Эти данные являются подтверждением обструктивного характера острого пиелонефрита, однако повышение доплерометрических индексов наблюдается и при гипертонической болезни, сахарном диабете, других патологических состояниях почки. При гнойном пиелонефрите также отмечается значительное увеличение вышеуказанных индексов до аналогичных значений. Хотелось бы еще раз обратить внимание на тщательный сбор анамнеза перед проведением ультразвукового исследования. Это предотвратит ошибочное толкование полученных доплерометрических данных.

**На третьем этапе** для подтверждения обструкции выполняется ЦДК и ИД мочеточничко-пузырных выбросов. Выбросы мочи наблюдают в течение 10-15 минут. При необструктивной форме острого пиелонефрита наблюдается некоторое уменьшение частоты МПВ, которая в норме без предварительной водной нагрузки составляет  $1,00 \pm 0,07$  в минуту, а также средней и максимальной скорости, времени ускорения потока и минутного потока мочи. При остром обструктивном пиелонефрите МПВ не визуализируются или их частота и скоростные показатели значительно снижены.

При установлении на основании комплексного сонологического обследования в совокупности с клинической картиной и лабораторными методами исследования диагноза острого серозного необструктивного пиелонефрита показано консервативное лечение и динамический сонологический контроль состояния почки. Оценивая в совокупности объективные методы исследования, необходимо иметь в виду, что



**Схема 10. 1.** Алгоритм ультразвукового обследования больных с острым пиелонефритом.

при остром необструктивном пиелонефрите лейкоцитурия в первые двое суток может отсутствовать. При отсутствии МПВ и значительном повышении IR, PI, S/D, характеризующем острозастойную почку, больному показано немедленное проведение обзорной урографии и катетеризация или стентирование мочеточника с дальнейшим динамическим сонологическим контролем и плановым устранением обструкции. Своевременная ультразвуковая диагностика острозастойной почки позволяет в ургентном порядке оказать необходимую помощь и предотвратить переход серозной стадии острого пиелонефрита в гнойную. Если катетеризация оказалась невозможной, выполняется экскреторная урография, после чего решается вопрос о соответствующем оперативном вмешательстве. При выявлении гнойного пиелонефрита (абсцесса почки) необходимо срочное оперативное вмешательство: открытая операция или пункция абсцесса под контролем УЗИ и его дренирование.

## Ультразвуковое исследование почечной гемодинамики и уродинамики при гестационном пиелонефрите

Пиелонефрит является наиболее частым заболеванием почек у беременных. По данным М.М. Шехтмана [34] он диагностируется у 12,2% беременных. Для возникновения пиелонефрита необходимы следующие основные условия: инфекционный агент и нарушение кровообращения в почке, обусловленное расстройством уродинамики, которому благоприятствует беременность.

**При нормально протекающей беременности** в организме женщины происходят изменения, связанные с воздействием гормональных факторов, в частности с увеличением количества прогестерона, оказывающие влияние на пассаж мочи по верхним мочевым путям:

- снижается мышечный тонус и сократительная способность верхних мочевых путей,
- происходит набухание кавернозоподобных сосудистых сплетений, расположенных в интрамуральном отделе мочеточников, приводящее к сдавлению последних,
- наблюдается отек слизистой оболочки и гипертрофия мышечного слоя мочеточника.

Если аналогичные изменения в матке и влагалище физиологически оправданны, то, происходя в органах мочевой системы, они могут привести к нарушению уродинамики.

**Преобладающей является правосторонняя дилатация мочеточника**, что связано с механическими факторами и изменением топографо-анатомических взаимоотношений органов:

- беременная матка часто ротирована вправо,
- увеличение матки мешает нормальной функции мочевого пузыря,
- нередко при беременности наблюдается варикозное расширение вен правого яичникового сплетения.

Установлено, что в 12,7% случаев при нормально протекающей беременности эхографически выявляется увеличение объема чашечно-лоханочной системы в среднем на 74,3% по сравнению с нормой, при этом диаметр почечной лоханки превышает 1,7 см [35]. В 85,7% наблюдений такая дилатация выявляется с правой стороны во 2-м и 3-м триместрах неосложненной беременности. Объем паренхимы почек возрастает к концу беременности в среднем на 48,8%, значительно увеличивается общий объем почек [35]. Подобная дилатация не всегда сопровождается клинической симптоматикой, однако должна расцениваться как фактор, предрасполагающий к развитию инфекции, а не как критерий обструкции. Авторы отмечают, что при неосложненной беременности происходят изменения почечной гемодинамики. В результате проведения ЦДК и ИД артериальных сосудов почки выявлено постепенное снижение S/D до 36 недель в среднем на 28-30%, с последующим некоторым увеличением этого показателя. Нами также при нормально протекающей беременности методом ИД выявлены изменения кровотока в почечных артериях и уродинамики верхних мочевых путей [28, 36] (см. гл. 5).

В связи с предрасполагающими моментами, указанными выше, у 1-17% женщин (по данным различных авторов [37]) течение беременности осложняется гестаци-

онным пиелонефритом, который у 22-80% женщин приводит к развитию гестозов беременных, преждевременным родам, слабости родовой деятельности, гипоксии и гипотрофии плода.

Учитывая, что для исследования женщин во время беременности из лучевых методов сонографический является наиболее приемлемым, ряд работ посвящен выяснению роли доплеровской сонографии в диагностике пиелонефрита беременных. D.M. Twicker и соавт. [38] было установлено, что у женщин с гестационным пиелонефритом на пораженной стороне наблюдалось увеличение IR почечных артерий по сравнению с противоположной стороной, исчезающее в процессе лечения. Изменений в маточной и пупочной артериях отмечено не было. M.T. Keogan и соавт. [39] при исследовании 40 почечных артерий также наблюдали статистически достоверное увеличение IR на 0,04 ( $p < 0,001$ ) по сравнению с IR почечных артерий 153 женщин с нормально протекающей беременностью и на 0,03 выше ( $p < 0,01$ ) по сравнению с асимптоматичной стороной. Однако авторы считают это различие слишком малым, чтобы оно могло иметь клиническую ценность.

И.А. Пономаренко и соавт. [37], проводя сонографию почек 107 женщин с гестационным пиелонефритом, нашли увеличение линейных размеров (преимущественно передне-заднего) и объема почек по сравнению с контрольной группой беременных женщин в среднем на 17%. В почечных артериях при пиелонефрите было отмечено достоверное повышение S/D, IR и PI, значения которых увеличивались при сочетании пиелонефрита с гидронефрозом [40]. Учитывая, что в последние годы пиелонефрит вышел на второе место среди экстрагенитальных заболеваний у беременных, доплерометрические показатели, отражающие резистентность почечных сосудов при данной патологии, в сочетании с показателями маточно-плацентарного кровотока, имеют важное значение в акушерской практике для предупреждения и прогнозирования развития почечно-плацентарного гестоза [41].

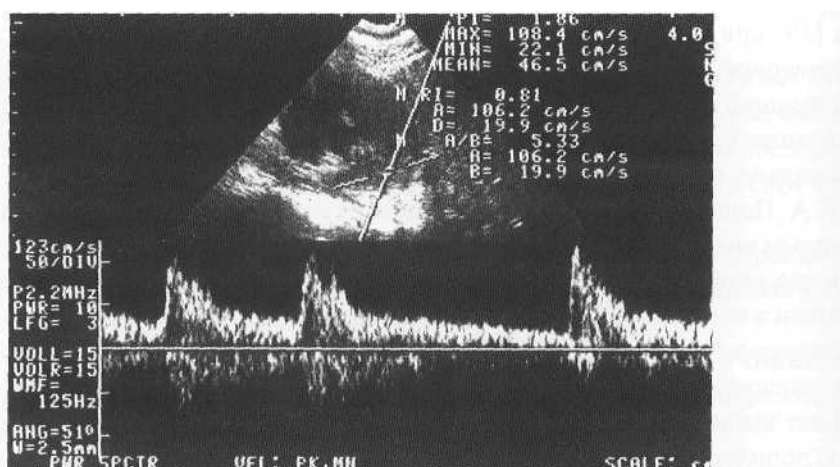**Мы сочли необходимым расширить возможности ультразвукового исследования женщин с гестационным пиелонефритом посредством ЦДК и ИД выбросов мочи из мочеточников в мочевого пузыря.** Исследование уродинамики у беременных женщин затруднено в связи с ограниченностью и нежелательностью применения инвазивных процедур и облучения. Тем не менее, усугубление нарушения уродинамики может спровоцировать переход серозного пиелонефрита в гнойный, а выявление обструкции верхних мочевых путей должно сопровождаться немедленным деблокированием почки.

Исследования были проведены у 10 беременных женщин, больных пиелонефритом (у всех с правой стороны), и 10 женщин с нормально протекающей беременностью возрастом 20-35 лет сроком беременности 25-37 недель с помощью ультразвуковых аппаратов Combizon 320-5 и Logiq 400 MD [28, 42].

Со стороны пиелонефрита размеры почек в среднем были на 5-6,3% больше, но изменения не были статистически достоверными. Было отмечено, что при гестационном пиелонефрите происходит увеличение V<sub>ed</sub>, PI, IR, S/D и уменьшение V<sub>ps</sub> почечной артерии по отношению к норме и контралатеральной почке (табл. 10.3), однако только увеличение S/D было статистически достоверным при  $p < 0,01$  по срав-

нению с показателями у женщин с такими же сроками нормально протекающей беременности. Следовательно, при гестационном пиелонефрите наиболее характерными являются изменения систоло-диастолического отношения, чувствительность этого признака - 77,8%, специфичность - 81,8%, прогностическая ценность положительного теста - 70%, отрицательного - 90%.

В случае развития во время беременности гидронефроза, осложненного пиелонефритом, отмечается резкое возрастание доплерометрических индексов почечной артерии (рис. 10.13). В приведенном случае для разгрузки почки больной было выполнено стентирование мочеточника.



**Рис. 10.13.** Больная С. Беременность 23 недели. Гидронефроз I стадии справа. Острый правосторонний пиелонефрит. Допплерометрия правой почечной артерии: Vps 1,06 м/с, Ved 0,19 м/с, IR 0,81, PI 1,86, S/D 5,33. Значительное нарушение кровотока: снижение диастолической составляющей скорости кровотока, резкое повышение доплерометрических индексов.

Максимальная скорость венозного кровотока в почках с пиелонефритом достоверно увеличивалась по отношению к контрольной группе беременных ( $p < 0,05$ ) в почечной вене, венах почечного синуса, междольковых и дуговых венах: соответственно  $0,44 \pm 0,05$  м/с и  $0,34 \pm 0,01$  м/с;  $0,32 \pm 0,03$  м/с и  $0,24 \pm 0,01$  м/с;  $0,22 \pm 0,01$  м/с и  $0,18 \pm 0,01$  м/с;  $0,15 \pm 0,01$  и  $0,12 \pm 0,03$  м/с, а также по отношению к норме ( $p < 0,01$ ). Однако индекс Д/В изменялся незначительно, в почках с пиелонефритом он равнялся  $1,01 \pm 0,12$ , в контрольной группе беременных  $1,10 \pm 0,04$ , в то же время индекс ОДС возрастал -  $4,52 \pm 1,70$  (в контрольной группе беременных незначительно -  $2,57 \pm 0,14$ ).

Более выраженные изменения отмечались при исследовании у беременных с гестационным пиелонефритом МПВ (табл. 10.4). По сравнению с нормой беременных наблюдалось статистически достоверное уменьшение в среднем в 2,5 раза частоты выбросов мочи, в 1,7 раза времени выброса и времени ускорения потока мочи, значительное уменьшение индекса мочеточникового выброса УИ -  $0,17$  (в норме  $0,58 \pm 0,04$ , у беременных без патологии  $0,45$ ), что указывало на значительное нарушение уродинамики при гестационном пиелонефрите. Специфичность и прогности-

Таблица 10.3

Допплерометрические показатели почечного кровотока у беременных с пиелонефритом

Группы исследуемых	Пиелонефрит				Контралатеральная почка					
	PI	IR	Vps, м/с	Ved, м/с	S/D	PI	IR	Vps, м/с	Ved, м/с	S/D
Беременные с пиелонефритом	1,29±0,07 p1>0,05 p2>0,05	0,65±0,01 p1>0,05 p2>0,05	1,16±0,12 p1>0,05 p2>0,05	0,38±0,05 p1>0,05 p2>0,05	3,12±0,16 p1>0,05 p2<0,01	1,24±0,07 p2>0,05	0,62±0,07 p2>0,05	1,07±0,1 p2>0,05	0,41±0,04 p2>0,05	2,69±0,15 p2>0,05
Контрольная группа беременных	1,14±0,05	0,64±0,01	1,00±0,04	0,45±0,03	2,73±0,01	1,14±0,05	0,63±0,01	1,00±0,04	0,45±0,03	2,73±0,10

Таблица 10.4

Допплерометрические показатели мочеточничко-пузырных выбросов у беременных с пиелонефритом

Группы исследуемых	Пиелонефрит						Контралатеральная почка					
	Количество выбросов в мин	Время выброса, с	Максимальная скорость потока, м/с	Средняя скорость потока, м/с	Время ускорения потока, с	Объемный поток, мл/мин	Количество выбросов в мин	Время выброса, с	Максимальная скорость потока, м/с	Средняя скорость потока, м/с	Время ускорения потока, с	Объемный поток, мл/мин
Беременные с пиелонефритом	0,30±0,07 p1<0,05 p2<0,05	1,27±0,13 p1>0,05 p2<0,001	0,15±0,01 p1>0,05 p2>0,05	0,10±0,01 p1>0,05 p2>0,05	0,70±0,15 p1>0,05 p2<0,05	43,02±4,31 p1>0,05 p2>0,05	0,66±0,15 p2>0,05	1,38±0,24 p2<0,01	0,18±0,07 p2>0,05	0,12±0,01 p2>0,05	0,72±0,18 p2>0,05	50,26±6,05 p2>0,05
Контрольная группа беременных	0,75±0,07	2,23±0,17	0,35±0,02	0,22±0,02	1,18±0,10	94,20±6,88	0,75±0,07	2,23±0,17	0,35±0,02	0,22±0,02	0,18±0,10	94,20±6,88

p1- между почками с пиелонефритом и контралатеральными почками, p2 - между почками с пиелонефритом и контрольной группой.

ческая ценность положительного теста по этим признакам достигала 80-90%, однако чувствительность и прогностическая ценность отрицательного теста была невысокой - от 42% до 60%. С контралатеральной стороны у больных пиелонефритом также наблюдалось уменьшение вышеуказанных показателей, однако, эти изменения не были статистически достоверными, кроме UJI - 0,39 ( $p < 0,01$ ). Коэффициент корреляции между показателями доплерометрии почечного кровотока и МПВ преимущественно находился в пределах 0,36-0,56, что подтвердило наличие корреляции и, вместе с тем, необходимость проведения комплексного исследования.

Таким образом, при гестационном пиелонефрите для создания более полной картины состояния почек необходима доплерография почечных сосудов и выбросов мочи из мочеточников. Предложенный алгоритм ультразвукового исследования в диагностике гестационного пиелонефрита представляет особую ценность в связи с отсутствием возможности использования диагностических методов, основанных на применении ионизирующих излучений.

## Литература

1. Саричев Л.П., Пархомчук П.А., Капшитар Ю.Г. Мінімально інвазивні та ендоскопічні методи лікування гострих інфекційних запальних захворювань нирок ретенційно-обструктивного генезу // Украшський журнал малоінвазивної та ендоскопічної хірургії. - 1999. - № 4. - С. 36-39.
2. Sermani S., Miano R., Forte F. et al. Acute lumbago and sciatica as first symptoms of focal xanthogranulomatous pyelonephritis // Urol. Int. - 2002. - V. 69, N 3. - P. 447-449.
3. Болезни почек / Под ред. Г. Маждракова и Н. Попова. - София, 1976. - С. 853.
4. Быковский В.А. Ультразвуковая семиотика острого пиелонефрита // Ультразвуковая диагностика. - 1998. - № 4. - С. 69-74.
5. Власов П.В., Котляров П.М. Современная лучевая диагностика пиелонефрита // Вестник рентгенологии и радиологии. - 1999. - № 1. - С. 17-29.
6. Неотложная урология и нефрология / Под ред. А.В. Люлько. - Киев: Здоров'я, 1996. - 288 с.
7. Возіанов О.Ф., Пасечников С.П., Сайдакова Н.О., Андреев А.О. та ш. Оптимізація тактики ведення хворих на гострий телонефрит // Урологія. - 1998. - № 4. - С. 4-8.
8. Люлько О.В., Люлько О.О., Абу Таха Соді Хусейн. Критерії вилковування гострого піелонефриту // Медичні перспективи. - 1996. - № 1. - С. 28-33.
9. Петров Д.А., Игнашин Н.С., Кудрявцев Ю.В. Ультразвуковая диагностика острого пиелонефрита // Урология. - 1999. - № 6. - С. 11-13.
10. Саричев Л.П. Порівняльні можливості ультрасонографії у діагностиці гострих гнійних уражень нирок та навколониркового жирового тіла // Украшський радіологічний журнал. - 2000. - № 2. - С. 134-138.
11. Возіанов О.Ф., Пасечников С.П., Лісовий В.М., Погребінський В.М. та к Дифференціна діагностика серозної та гнійної стадш гострого піелонефриту // Урологія. - 1997. - № 1. - С. 4-8.

12. Блюдин З.Л. Острый пиелонефрит (клиническая симптоматология, диагностика, лечение): Автореф. дисс. ... канд. мед. наук. – М., 1980. – 24 с.
13. Богомазов С.П., Хоменко М.В., Цыба И.Н. Ультразвуковое исследование почек и мочевыводящих путей у больных с гнойными осложнениями хронического пиелонефрита // Перший український конгрес фахівців ультразвукової діагностики. Тези.-Кшв, 1999.-С. 138.
14. Саричев Л.П. Патогенетичне обґрунтування консервативно-очікувальної тактики при абсцесі нирки // Медичні перспективи. –2003. –Т. VIII, № 4. –С. 74-76.
15. Farmer K.D., Gellett L.R., Dubbins P.A. The sonographic appearance of acute focal pyelonephritis, 8 years experience // Clin. Radiol. - 2002. –V. 57, N 6. - P. 483-487.
16. Siegel J.F., Smith A., Moldwin R. Minimally invasive treatment of renal abscess (see comments) // J. Urol. – 1996. – V. 155, N 1. – P. 52-55.
17. Голуб Т.В., Чувашевская Е.А., Кондаков В.И. Эхографические изменения структуры почек при тяжелых формах пиелонефрита у детей / Тезисы докладов II съезда специалистов ультразвуковой диагностики Сибири // Ультразвуковая и функциональная диагностика. - 2004. - № 1. - С. 148.
18. Dolezel L., Mach U., Kopečna I. et al. Diagnosis of acute pyelonephritis in childhood: comparison of ultrasonographic examination and renal scintigraphy using <sup>99m</sup>Tc-DMSA // Bratisl. Lek. Listy/ - 2000. –V. 101, N 9. –P. 495-498.
19. el Hajjar M., Launay, Hossein-Foucher C. et al. Power Doppler sonography and acute pyelonephritis in children: comparison with Tc-DMSA scintigraphy // Ach. Pediatr. - 2002. – V. 9, N 1. - P. 21-25.
20. Bykov S., Chervinsky L., Smolkin V. et al. Power Doppler sonography versus Tc-99m DMSA scintigraphy for diagnosing acute pyelonephritis in children: are these two methods comparable? // Clin. Nucl. Med. - 2003. - V. 28, N 3. –P. 198-203.
21. Hitzel A., Liard A., Vera P. et al. Color power Doppler sonography versus DMSA scintigraphy in acute pyelonephritis and in prediction of renal scarring // J. Nucl. Med. - 2002.-V. 43, N 1. - P. 27-32.
22. Berro V., Baratte B., Seryer D. Et al. Comparison between scintigraphy, B-mode and power Doppler sonography in acute pyelonephritis in children // J. Radiology. –2000. - V. 81, N 5. – P. 523-527.
23. Cheng C.H., Isau Y.K., Hsu S.Y. et al. Effective ultrasonographic predictor for the diagnosis of acute lobar nephronia // Pediatr. Infect. Dis. J. -2004. -V. 23, N 1. - P. 11-14.
24. Sacarya M.E., Arslan H., Ercos R. et al. The role power Doppler ultrasonography in the diagnosis of acute pyelonephritis // British J. Urology. –1998. - V. 81, N 3. - P. 360-363.
25. Dacher J.N. Contribution of vascular ultrasonic studies for the study of kidney diseases in children // Archives de Pediatrie. -1997. -V. 4, N 12.-P. 1255-1258.
26. Jeguer S., Jeguer J.S., Hanguinet S. Acute childhood pyelonephritis: predictive value of positive sonographic findings in regard to later parenchymal scarring // Academic Radiology. – 1998. - V. 5, N 5. - P. 344-353.
27. Bacher J.N., Pfister G., Monroc M. et al. Power Doppler sonographic pattern of acute pyelonephritis in children: comparison with CT // American J. Roentgenology. - 1996. – V. 166, N 6. - P. 1451-1455.

28. Квятковський Г.А., Куцяк Т.Л., Квятковська Т.О., Хархота В.Б. Стан ниркової гемодинаміки і уродинаміки при гострому пієлонефриті за даними ультразвукової доплерометрії // Уролопя. - 2001. - № 1. - С. 20-24.
29. Куцяк Т.Л. Комплексная ультразвуковая диагностика острого пиелонефрита / III International Medical Conference for Students and Young Scientists 'Medicine-Health-XXI Century'. - Dnepropetrovsk, 2002. - Р. 63-64.
30. Квятковский Е.А., Куцяк Т.Л., Квятковская Т.А., Хархота В.Б. Комплексное исследование почечной гемодинамики при остром пиелонефрите с использованием ультразвуковой доплерометрии // Променевадіагностика, променеватерапія. Збірка наукових робіт асоціації радіологів України. Український конгрес радіологів УКР-2003. - Київ, 2003. - С. 304.
31. Квятковський Є.А., Куцяк Т.Л., Квятковська Т.О., Хархота В.Б. Комплексне дослідження ниркової гемодинаміки і уродинаміки при гострому пієлонефриті із застосуванням ультразвукової доплерометрії / Другий Український конгрес фахівців з ультразвукової діагностики. Тези. - Киш, 2004. - С. 71-72.
32. Клиническое руководство по ультразвуковой диагностике / Под ред. В.В. Миткова. Т. I. - М: Видар, 1996. - 335 с.
33. Квятковська Т.О., Квятковський Є.А., Куцяк Т.Л. Алгоритм ультразвукового обстеження хворих на гострий пієлонефрит. Інформаційний лист. - Київ, 2003. - 4 с.
34. Шехтман М.М. Экстрагенитальная патология и беременность. - Л.: Медицина, 1987. - 292 с.
35. Стрижаков А.Н., Храмова Л.С. Роль динамической эхографии почек при неосложненном течении беременности // Акушерство и гинекология. - 1993. - № 5. - С. 54-58.
36. Квятковська Т.О., Куцяк Т.Л., Квятковський Є.А. Діагностичне значення структурно-функціональної асиметрії сечоводів // Уролопя. - 2003. - № 3. - С. 36-39.
37. Пономаренко І.А., Потапов В.О., Сідельковська В.Я. Роль ультразвукової томографії та доплерометрії ниркового кровообігу в оптимізації терапії гестаційного пієлонефриту // Педіатрія, акушерство та гинекологія. - 1999. - № 3. - С. 103-106.
38. Twickler D.M., Lucas M.J., Bowe L. et al. Ultrasonographic evaluation of central and end-organ hemodynamics in antepartum pyelonephritis // American J. of Obstetrics Gynecology. - 1994. - V. 170, N 3. - P. 814-818.
39. Keogan M.T., Hertzberg B.S., Kliever M.A. et al. Doppler sonography in the diagnosis of intrarenal resistive index measurements // J. of Ultrasound in Medicine. - 1996. - V. 15, N 1. - P. 13-17.
40. Пономаренко І.А. Значення комплексної доплерометрії ниркового, матково-плацентарного і плодового кровообігу у діагностиці гестаційного пієлонефриту // Медичні перспективи. - 1999. - № 1. - С. 64-68.
41. Пономаренко І.А. Прогнозування НПГ-гестозу у жінок з гестаційним пієлонефритом з використанням даних комплексної доплерометрії ниркового, маткового та пуповинного кровотоку // Медичні перспективи. - 1999. - № 3, ч. I. - С. 54-58.
42. Квятковский Е.А., Куцяк Т.Л., Квятковская Т.А. Комплексное исследование почечной гемодинамики и уродинамики при гестационном пиелонефрите методом ультразвуковой доплерометрии // Лучевая диагностика и лучевая терапия на пороге третьего тысячелетия. Тезисы докладов конференции. - Москва, 2000. - С. 295-297.

## 11. Реноваскулярная (вазоренальная) артериальная гипертензия

### Причины нефрогенной артериальной гипертензии

До 35-40% больных с артериальной гипертензией (АГ) составляют больные с поражением почек, то есть **нефрогенной артериальной гипертензией** [1], которую подразделяют на:

- **реноваскулярную РВГ**, или вазоренальную (ВРГ) артериальную гипертензию (РВГ), связанную с врожденными или приобретенными заболеваниями почечной артерии и ее основных ветвей или почечной вены,
- **ренопаренхиматозную** нефрогенную артериальную гипертензию, развивающуюся вследствие того, что по различным причинам внутриорганный сосудистая сеть почки не способна вместить достаточное количество крови, необходимое для ее нормального функционирования,
- **смешанную**,
- **посттрансплантационную** [2].

Врожденными причинами РВГ, которой страдают до 30% всех больных с нефрогенной АГ, являются фибромускулярная артериальная дисплазия, аневризма, гипоплазия почечной артерии, артерио-венозная фистула почки, аномалии развития аорты, почечной вены. Среди приобретенных причин РВГ атеросклероз, аневризма, тромбоз или эмболия почечной артерии, неспецифический аортоартериит, нефроптоз, ретроперитонеальный фиброз, посттравматический склерозирующий паранефрит, осложнения после оперативных вмешательств на почках (резекций, геминефрэктомий и др., связанных с повреждением сосудов, кровоснабжающих тот или иной участок почечной паренхимы, в том числе добавочных сосудов), тромбоз почечной вены.

Причинами ренопаренхиматозной АГ чаще всего являются острый и хронический гломерулонефрит или пиелонефрит. Все заболевания почек и верхних мочевых путей, кроме гломерулонефрита, могут стать причиной развития АГ только в случае осложнения пиелонефритом. Исключением также являются такие аномалии почек, как гипоплазия, удвоение, кисты. Частота АГ при одностороннем пиелонефрите составляет 20-45%, при двустороннем достигает 65% [1], причем 77% больных имеют возраст до 40 лет, почти 21% - до 30 лет [3]. У 30% больных хроническим пиелонефритом АГ является единственным признаком заболевания, ее нередко считают эссенциальной и правильный диагноз устанавливают только тогда, когда явно просматривается зависимость между обострением пиелонефрита и ростом диастолического давления, снижающегося во время ремиссий. Среди других причин выделяют диабетическую нефропатию, интерстициальный нефрит, нефропатию беременных, системные заболевания соединительной ткани.

Причинами смешанной нефрогенной АГ могут быть кистозные образования почек, опухоль почки, гидронефроз, туберкулезное поражение почек и др.

Посттрансплантационная нефрогенная АГ возникает вследствие реакции отторжения трансплантата, стеноза артерии пересаженной почки, осложнения иммуносупрессивной терапии.

Для выяснения причин гипертензии применяют различные методы исследования (радиоизотопную динамическую нефросцинтиграфию, непрямую радиоизотопную реноангиографию, ангиографию с забором крови на ренин, электромагнитную флуометрию, МРТ). Ангиография позволяет оценить проходимость и выявить архитектуру сосудистого русла, но не определяет функциональные параметры кровотока. Информативность исследований повышается с применением полипозиционной артериографии, что, однако, повышает лучевую нагрузку на пациента, кроме того, увеличивается трудоемкость и стоимость исследования. Ангиография не может быть применима для динамического контроля из-за лучевого воздействия на организм пациента. Динамическая нефросцинтиграфия позволяет определить функциональное состояние почек, однако о степени нарушения гемодинамики приходится судить лишь косвенно. Для выяснения истинных параметров ренального кровотока проводятся такие исследования, как непрямая радиоизотопная реноангиография, электромагнитная флуометрия (интраоперационный метод исследования), отличающиеся трудоемкостью и инвазивностью. Высокоинформативным методом является МРТ-спектметрия, но применение его ограничено из-за недостаточного количества аппаратуры и высокой стоимости исследования.

Сочетание цветового картирования с импульсной доплерографией для исследования кровотока при гипертензии является оптимальным методом исследования, отличающимся высокой информативностью и неинвазивностью.

### **Стеноз почечной артерии**

Реноваскулярная гипертензия встречается в 0,2-5% случаев в общей группе лиц с повышенным артериальным давлением. Наиболее частой причиной РВГ является стеноз почечной артерии, обусловленный фибромускулярной дисплазией (чаще у молодых людей) или атеросклерозом (чаще у пожилых людей). Атеросклеротические бляшки в 60% случаев локализуются в устье или проксимальном отделе почечной артерии, в 7% случаев стеноз имеет место в добавочных артериях [4].

**Клинические симптомы РВГ:** внезапное появление высоких цифр артериального давления у лиц моложе 20 и старше 50 лет с диастолическим давлением выше 110-120 мм рт. ст., артериальная гипертония, рефрактерная к комбинированной медикаментозной терапии, быстро прогрессирующая, со стойким повышением уровня креатинина плазмы крови, поражение сосудов глазного дна [2]. Настороженность относительно возможного стеноза почечных артерий должны вызвать следующие данные анамнеза и клинических проявлений болезни: стенотическое поражение артерий, относящихся к другим сосудистым бассейнам, начало гипертензии после травмы почки, шум (чаще систоло-диастолический) при аускультации живота в проекции расположения почечных артерий, при УЗИ длина почки менее 9 см.

Стеноз почечной артерии является той патологией, которая одной из первых привлекла внимание для исследования методом ультразвуковой доплерографии и которой посвящено большое количество работ, в изобилии присутствующих в научной литературе последних двух десятилетий [5-14].

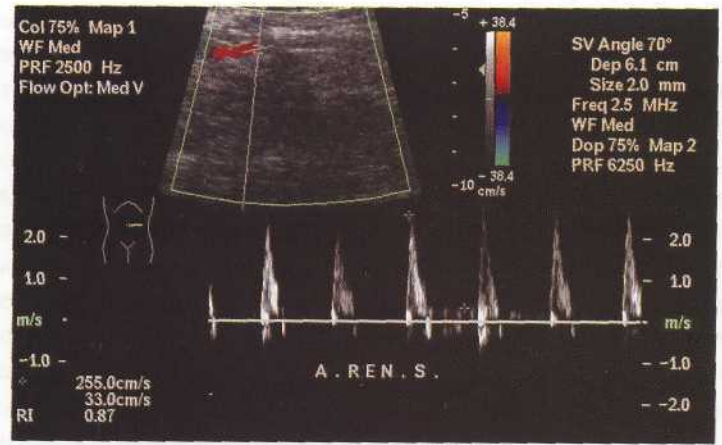
В процессе выполнения эхографических исследований при РВГ в почечной артерии выявляют участок сужения, чаще длиной 0,5-1,5 см, и пре- и постстенотическое расширение почечной артерии. Производят измерение диаметра сосуда в суженной и расширенной части и устанавливают процент сужения. При атеросклеротическом поражении видна атеросклеротическая бляшка, обычно расположенная в проксимальной части почечной артерии вблизи ее отхождения от аорты. При атеросклерозе патологический процесс чаще является односторонним. При фибромускулярной дисплазии поражение имеет вид бус, наблюдается в основном в средней и дистальной части почечной артерии, переходя на ее ветви, и чаще бывает двусторонним. При аортоартериите отмечается более протяженный стеноз, отек стенки почечной артерии и аорты (в основном средней оболочки). Отсутствие кровотока в почечной артерии при доплерографии является свидетельством ее окклюзии.

При доплерографии почечной артерии в месте стеноза выявляется высокая пиковая скорость ( $V_{ps}$ ) ламинарного потока крови, непосредственно за стенозом возникает «jet» - кровь выбрасывается с очень большой скоростью в виде струи. На расстоянии 1-2 см от стеноза - максимально выражена турбуленция, поэтому цветовой сигнал имеет мозаичный характер. При гемодинамически значимом стенозе почечной артерии, превышающем 50% ее диаметра, характерным является повышение  $V_{ps} > 1,8$  м/с, спектральное расширение, соотношение  $V_{ps}$  почечной артерии и аорты  $RAR > 3,5$  [9]. Многие авторы гемодинамически значимым стенозом считают стеноз почечной артерии, превышающий 60% ее диаметра.  $RAR$  является важным диагностическим признаком, поскольку уменьшение притока крови к почке может быть связано с атеросклеротическим поражением аорты или уменьшением сердечного выброса [15]. Спектральное расширение может быть единственным признаком менее значимых стенозов и особенно характерно для фибромускулярной дисплазии [8]. В месте сужения в связи с высокой скоростью кровотока отмечается также наложение спектров - aliasing, повышение сосудистого сопротивления, отсутствие диастолической волны (рис. 11.1а, 11.2). В постстенотическом расширении почечной артерии и ее ветвях при гемодинамически значимом стенозе наблюдается симптом «tardus parvus» (рис. 11.1б), что означает низкую волну с медленным подъемом и медленным падением. Эти доплерографические характеристики кровотока при стенозе почечной артерии впервые были введены N. Handa и соавт. [16]. Спектрограмма по типу «tardus parvus» обязательно присутствует при стенозе более 70%, она характеризуется медленным подъемом в систолу, закруглением систолического пика, облитерацией ранней систолической зазубрины,  $AI$  равен  $2,0$  м/с<sup>2</sup> и менее [10, 12, 17]. По данным Б.Я. Барга и соавт. [18] дистальнее стеноза почечной артерии в области ворот почки наблюдаются следующие доплерометрические показатели со значительным снижением скорости кровотока:  $V_{ps}$   $0,46 \pm 0,20$  м/с,  $V_{ed}$   $0,19 \pm 0,09$  м/с,  $IR$   $0,56 \pm 0,12$ ,  $PI$   $0,95 \pm 0,33$ ,  $S/D$   $2,53 \pm 0,92$ .

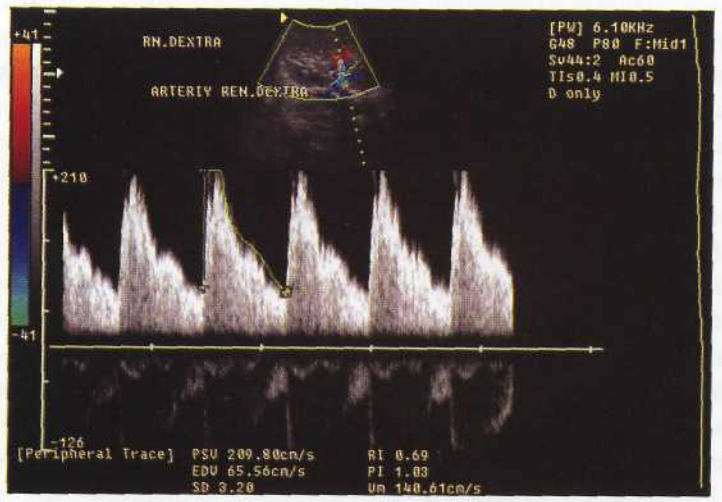
В связи с тем, что не всегда удается четко визуализировать почечную артерию и провести ее доплерометрию (проблемы газа в кишечнике, ожирения, глубокого залегания сосудов), было обращено внимание на исследование внутриорганной артерий почки как непрямого метода диагностики стеноза почечной артерии. При нали-



**Рис. 11.1.** Характер доплеровского спектра в почечной артерии при ее стенозе и в интрапаренхиматозных артериях.  
 а – доплерограмма почечной артерии в месте стеноза, aliasing-эффект (эффект наложения спектров) вследствие высокой скорости кровотока, б – доплерограмма по типу «tardus parvus» в междолевой артерии.



а



б

**Рис. 11.2.** Стеноз почечной артерии. Допплерометрия почечной артерии:  
 а – Vps 2,55 м/с (сонограмма Е.С. Откаленко), б – Vps 2,09 м/с.

чий цветового доплеровского картирования это исследование более быстро и легко выполнимо, однако его следует проводить не менее чем в 3-х участках почечной паренхимы – в среднем отделе и в области полюсов. В проведенных на собаках экспериментальных исследованиях при сужении почечной артерии на 75% в междолевых артериях была получена спектрограмма типа «tardus parvus», AI уменьшался до 0,7-1,7 м/с<sup>2</sup> по сравнению с нормой (2,2-4,3 м/с<sup>2</sup>), IR равнялся 0,43-0,54 [10]. Критериями стеноза почечной артерии при исследовании ее внутриорганных ветвей является низкоамплитудная доплерограмма типа «tardus parvus», увеличение AT>0,07 с, уменьшение AI<1,7 м/с<sup>2</sup>, IR<0,5 [19-21]. Однако следует иметь в виду то, что эти критерии достаточно надежны только при стенозах с уменьшением диаметра почечной артерии >70% и что при заболеваниях с диффузным поражением почки могут быть аналогичные изменения. Поэтому большинство авторов не рекомендуют для скрининговой оценки стеноза почечной артерии полагаться только на критерии состояния внутриорганного кровотока [9].

Другие авторы патогномичными симптомами стеноза почечной артерии >60% сочли уменьшение длины почки <8,5 см, резкое снижение доплеровского сигнала в паренхиме почки, в почечной артерии увеличение Vps>1,98 м/с, RAR>3,3. Чувствительность обнаружения стеноза почечной артерии по уровню Vps достигла 87,3%, специфичность - 91,5%, по уровню RAR – соответственно 76,4% и 92,4 %. На основании вышеупомянутых критериев методом ИД стеноз почечной артерии >60% был идентифицирован у 86 из 94 больных (91,5%), стеноз <60% - у 41 из 48 больных (85,4%) [22]. Для дифференцирования стеноза почечной артерии используют также сочетание таких критериев как увеличение Vps>2 м/с и разности IR почечных артерий между пораженной и контралатеральной почкой  $\Delta IR > 0,05$  [23].

Чувствительность ультразвукового метода в диагностике стеноза почечной артерии по данным различных авторов неоднозначна и колеблется в широких пределах – от 90% до 60% и ниже [9]. Относительно низкая чувствительность связана с трудностями визуализации почечной артерии на всем протяжении и во многом зависит от опыта исследователя. Иногда не учитывается стеноз добавочных артерий почки, поражение сегментарных артерий. Приводим некоторые данные, характеризующие результативность диагностики стенозов почечной артерии при ультразвуковом исследовании с учетом основных доплерометрических критериев по уровню чувствительности и специфичности соответственно: Vps, AIR - 89% и 92% [23]; Vps, Ved, IA - 69% и 90% [24]; AT, AI – 76% и 91% [17]. Имеются сообщения даже о 100%-й специфичности при уровне чувствительности 75% [25]. Повышения чувствительности можно достигнуть применением каптоприловой пробы [13, 26]. Проба основана на том, что каптоприл (или эналаприл) блокирует образование ангиотензина II, снимая ангиоспазм с отводящих артериол клубочков. Применение эноконтрастных средств позволяет повысить точность выявления стеноза до 90-95% [26].

Несмотря на то, что доплеровскую ультрасонографию сравнивают с рентгеноангиографией по информативности, называя ее ультразвуковой ангиографией, тем не менее рентгеноангиография остается «золотым» стандартом в диагностике стеноза почечной артерии. Абдоминальная чрезартериальная аортография обеспечивает

100%-ю достоверность. По сравнению с другими методами исследования, отличающимися высокой чувствительностью, такими как внутривенная дигитальная ангиография, динамическая нефросцинтиграфия с каптоприловой пробой, компьютерно-томографическая ангиография, магнитно-резонансная ангиография, ультразвуковой метод является наиболее рентабельным и безвредным при весьма высокой чувствительности.

Единодушие во взглядах на целесообразность применения ЦДК и ИД для скрининга пациентов с риском РВГ нет. Есть мнение, что доплеровская ультрасонография является лучшим скрининговым методом в диагностике стеноза почечной артерии, чувствительность метода достигает 95%, специфичность 90% [27], вместе с тем, авторы считают, что необходим большой опыт, чтобы стать оператором скрининговой диагностики. Таким образом, **при условии наличия современного оборудования и опытных операторов ЦДК может рассматриваться как потенциально эффективный метод скрининга оценки стеноза почечной артерии** [26]. Критерии отбора пациентов для скрининга: диастолическое артериальное давление свыше 110 мм рт. ст., молодой возраст, внезапные подъемы артериального давления независимо от возраста, неэффективность гипотензивной терапии. При негативных результатах ЦДК и ИД у пациентов с невысоким риском РВГ дальнейшее исследование необязательно, при подозрении целесообразно сочетание с нефросцинтиграфией, определением ренина в крови с целью отбора пациентов для артериографии. ЦДК используют для проведения транслюминальной ангиопластики и стентирования почечной артерии, определения местонахождения стента, ЦДК и ИД отводят важную роль в динамическом наблюдении после ангиопластики [28].

Нами проанализированы результаты применения ИД почечных артерий в амбулаторных условиях у 124 пациентов (72 женщины и 52 мужчины возрастом от 16 до 65 лет) с гипертензивным синдромом [29]. В контрольную группу были включены 60 лиц возрастом от 18 до 66 лет без гипертонической болезни и заболеваний почек.

У 5 больных с выявленным при сонографии и в дальнейшем ангиографически подтвержденным стенозом почечной артерии доплерометрические показатели кровотока в почечной артерии дистальнее стеноза на уровне ворот почки были достоверно снижены как относительно контроля, так и относительно контралатеральной почки при  $p < 0,01$  (таблица 11.1):  $V_{ps}$  0,51 м/с,  $V_{ed}$  0,21 м/с,  $PI$  0,86,  $IR$  0,54,  $S/D$  2,42, объемный кровоток 332 мл/мин. Полученные данные подтверждают, что при стенозе почечной артерии значительно снижается интенсивность почечного кровотока, что и обуславливает гипоксию почек. При гипертонической болезни все оцениваемые показатели были значительно выше, кроме минимальной диастолической скорости, которая оказалась ниже, чем при РВГ. Для РВГ было характерно снижение  $IR$  в почечной артерии дистальнее стеноза, для гипертонической болезни — значительное повышение резистивных показателей почечной артерии. В контралатеральной почке при РВГ наблюдалось значительное повышение резистентности артериального русла и доплерометрические показатели мало отличались от показателей у больных гипертонической болезнью, что объясняется активным синтезом ренина в пораженной почке.

Таблица 11.1

Допплерометрические показатели кровотока в почечной артерии у больных с РВГ (дистальнее места стеноза) и у больных с гипертонической болезнью

Группы исследуемых	Vps, м/с	Ved, м/с	RI	PI	S/D	Объемный кровоток, мл/мин
I. Больные с гипертонической болезнью	0,79±0,05	0,12±0,01	0,81±0,02	1,83±0,09	5,41±0,23	518±30
II. Больные с РВГ (почка на стороне стеноза)	0,51±0,04	0,21±0,01	0,54±0,08	0,86±0,11	2,42±0,29	332±42
III. Больные с РВГ (контралатеральная почка)	0,86±0,03	0,14±0,01	0,79±0,02	1,73±0,05	4,85±0,29	566±21
IV. Контрольная группа	1,18±0,05	0,33±0,01	0,66±0,01	1,21±0,04	3,20±0,17	769±40

Различие всех показателей между I и IV, II и VI, III и IV, I и II, II и III группами достоверны при  $p < 0,01$ , различия между I и III группами недостоверны,  $p > 0,05$ .

Таким образом, характерными признаками стеноза почечной артерии  $>60\%$  ее диаметра при ультразвуковом исследовании являются:

**в месте стеноза** – наличие симптома «jet», турбуленция, спектральное расширение, aliasing,  $RAR > 3,5$ ,  $Vps > 1,8$  м/с, более достоверно при  $Vps > 2-2,5$  м/с, ( $\Delta IR > 0,05$ );

**дистальнее места стеноза** в почечной артерии – спектрограмма по типу «tardus parvus», закругление систолического пика, облитерация ранней систолической зазубрины,  $AT > 0,07$  с,  $AI < 2,0$  м/с<sup>2</sup>, ( $Vps$  0,4-0,5 м/с, Ved около 0,20 м/с);

**во внутриорганных артериях** – спектрограмма по типу «tardus parvus»,  $AT > 0,07$  с,  $AI < 1,7$  м/с<sup>2</sup>, ( $IR < 0,5$ ). В скобках указаны дополнительные признаки.

При стенозе почечной артерии 20-60% в месте стеноза может наблюдаться  $Vps > 1,8$  м/с, однако  $RAR < 3,5$ , спектрограмма «tardus parvus» обычно не регистрируется, то есть характерные признаки отсутствуют. Выявление при «маленькой» почке (уменьшение объема почки более чем в 2-2,5 раза при терминальных стадиях патологических состояний) отсутствия диастолического кровотока во внутриорганных артериях вместо спектрограммы типа «tardus parvus» является признаком диффузного заболевания почки или поражения малых сосудов, а не стеноза основного ствола почечной артерии [9].

Для результатов лечения РВГ важное значение имеет фактор времени. На основании морфологических исследований установлено, что при небольшой продолжи-

тельности заболевания (до 3-х лет) генез РВГ обусловлен в основном активацией синтеза ренина и спазмом сосудистого русла, при длительной РВГ в биоптате обеих почек обнаруживаются морфологические изменения, выражающиеся в склерозировании сосудов [30]. Этот момент очень важен при выработке показаний для оперативного лечения РВГ, так как при наличии выраженных сосудистых изменений в контралатеральной почке трудно ждать хороших результатов оперативного вмешательства. Ведущим патогенетическим фактором, препятствующим послеоперационному регрессу РВГ, является склероз артериальных сосудов почек, поэтому после хирургической или рентгеноэндоваскулярной пластики почечной артерии стойкий гипотензивный эффект наблюдается не более чем у 55-65% больных. Поскольку результаты хирургического лечения больных зависят от своевременной диагностики, необходимо подчеркнуть **значение ультразвукового исследования с ЦДК и ИД при первичном обследовании больных, особенно молодого возраста и с впервые выявленным гипертензивным синдромом, как первичного и высокоинформативного звена в комплексе специальных методов исследования для отбора больных, которым необходимо в дальнейшем проводить почечную ангиографию.** Метод должен широко использоваться в амбулаторно-поликлинических условиях. Он необходим и для оценки эффективности почечной гемодинамики после реконструктивных операций на почечной артерии.

## Литература

1. Возіанов О.Ф., Люлько О.В. Урологія. - К.: Вища школа, 1993. – 711 с.
2. Ковалева О.Н. Классификация, патогенез и лечение нефрогенной артериальной гипертензии // Украшський терапевтичний журнал. - 2002. - Т. 4, № 2. - С. 66-71.
3. Галкин Е.В., Гладков В.В., Иноземцев Г.С. Рентгеноэндоваскулярная реконструкция венозного русла пиелонефритически сморщенной почки при лечении нефрогенной гипертонии и хронического пиелонефрита // Вестник рентгенологии и радиологии. - 2000. – № 1. – С. 41-45.
4. Lange S. Normal Angiography in Teaching Atlas of Urologic Radiology. - N.Y.: Thieme Stuttgart, 1995. – P. 223-233.
5. Norris C.S., Pfeiffer J.S., Rittgers S.E., Barnes R.V. Noninvasive estimation renal arterial stenosis and renovascular resistans. Experimental and clinical studies // J. Vasc. Surgery. - 1984. - V. 1, N 1. P. 192-201.
6. Avasthi P.S., Voyles W.F., Greene E.R. Noninvasive diagnosis of renal artery stenosis of echo-Doppler velocimetry // Kidney Int. – 1984. - V. 25, N 5. - P. 824-829.
7. Rittgers S.E., Norris C.S., Barnes R.W. Discovery renal artery stenosis: experimental and clinical analysis velocity forms wave // Ultrasound Med. Biol. - 1985. –V. 11, N 3. - P. 523-531.
8. Dubbins P. Renal artery stenosis - duplex Doppler evaluation // Brit. J. Radiol. - 1986. -V. 59. - P. 225-229.
9. Клінічна доплерівська ультрасонографія / За ред. П.Л. Аллана, П.А. Даббінса, М.А. Позняка, В.Н. МакДікена/ Пер. з англ. – Львів: Медицина світу, 2001. – 293 с.

10. Patriquin H.B., Lafortune M., Jequier J.C., O'Regan et al. Stenosis of renal artery: estimation of slowing systole in downstream circulation with Doppler sonography // *Radiology*. - 1992. - V. 184, N 2. - P. 479-485.
11. Middleton W.D. Doppler US estimation of renal artery stenosis: past, present, future // *Radiology*. - 1992. - V. 184, N 2. - P. 307-308.
12. Щербак О.Ю., Прищепа П.П., Зубко В.1., Шалковський Е.1., Джедж С.Ф. Дослідження ниркового кровообігу у хворих на вазоренальну гіпертензію (За даними ультразвукової доплерографії) // *Врачебное дело*. - 1996. - № 1-2. - С. 137-139.
13. Rene R.C., Oliva V.L., Bui B.T., Froment D. et al. Renal artery stenosis: evaluation of Doppler US after inhibition of angiotensin-converting enzyme with captopril // *Radiology*. - 1995. - V. 196, N 3. - P. 612-613.
14. Dubbins P. *Urogenital Ultrasound: A Text Atlas*. - London: Martin Dunitz, 1998.
15. Strandness D.E. The renal arteries. In: *Duplex scanning in vascular disorders*. - New York: Raven Press, 1993. - P. 197-215.
16. Handa N., Fucunaga R., Uehara A. et al. Echo-Doppler velocimeter in the diagnosis of hypertensive patients: the renal artery Doppler technique // *Ultrasound Med. Biol.* - 1986. - N 12. - P. 945-952.
17. Stuhmann M., Roefke C, Jahnke T., Cramer B.M. Duplexsonographie der Nierenarterienstenose: Moglichkeiten und Grenzen der Frequenzspektrumanalyse der Segmentarterien im Vergleich zur Angiographie // *Bildgebenden Verfahren*. - 1998. - Bd. 168, N 3. - S. 258-263.
18. Барт Б.Я., Овчинникова Н.А., Сванидзе А.Н. Использование ультразвуковой доплерографии почечных артерий для диагностики вазоренальной гипертензии на поликлиническом этапе // *Вестник рентгенологии и радиологии*. - 1992. - № 5-6. - С. 20-22.
19. Handa N., Fucunaga R., Etani H., Yoneda S. et al. Efficacy of echo Doppler examination for the evaluation of renovascular disease // *Ultrasound Med. Biol.* - 1988. - V. 14. - P. 1-15.
20. Stavros A.T., Parker S.H., Yaces W.F. et al. Segmental stenosis of the renal artery: pattern recognition of parvus and tardus abnormalities with duplex sonography // *Radiology*. - 1992. - V. 184. - P. 487-492.
21. Strank H., Jaeger U., Teifce A. Intrarenal color Doppler ultrasound for the exclusion of renal artery stenosis in cases of multiple renal arteries: analysis of the Doppler spectrum and tardus parvus phenomenon // *Ultraschall In Der Medizin*. - 1995. - Bd. 16. - S. 172-179.
22. Miralles M., Cairols M., Cotillas J., Gimenez A., Santiso A. Estimation of Doppler parameters in diagnostic renal artery stenosis // *J. Vascular Surgery*. - 1996. - V. 23, N 3. - P. 428-435.
23. Krumme B., Blum V., Schwertfeger E. et al. Diagnosis of renovascular disease of Doppler scanning // *Kidney international*. - 1996. - V. 50, N 4. - P. 1288-1292.
24. Strunk H., Taeger U. Duplexsonographischer Nachweis von Nierenarterienstenosen mittels intrarenaler Arzelationszeitbestimmung und Erfassung des Tardus-parvus-Phanomens unter besonderer Berücksichtigung von Mehrfachversozugungen // *Bildgebenden Verfahren*. - 1995. - Bd. 162, N 5. - S. 420-428.
25. Mollo M., Pelet V, Mouawad J., Mathieu J.P., Branchereau A. Evaluation of color duplex ultrasound scanning in diagnosis of renal artery stenosis compared to

- angiography: a prospective study on 53 patients // *Europ. J. Vascul. Endovasc. Surgery.* – 1997. – V. 14, N 4. – P. 305-309.
26. Шотемор Ш.Ш., Пурижанский И.И., Шевякова Т.В. и др. Путеводитель по диагностическим изображениям: Справочник практического врача. – М.: Советский спорт, 2001.-400 с.
  27. Rabbia C, Valpreda S. Duplex scan sonography of renal artery stenosis // *Int. Angiol.* –2003. – V. 22, N 2. – P. 101-115.
  28. Cianci R., Zaccaria A., Lai S. et al. Color Doppler ultrasound Guidance during renal angioplasty and stenting // *J. Endovasc. Ther.* –2003. – V. 10, N 2. – P. 357-360.
  29. Квятковский Е.А., Хархота В.Б. Оценка состояния почечных артерий при гипертензивном синдроме с помощью ультразвуковой доплерометрии в амбулаторных условиях // *Украшський кардіологічний журнал.* – 1997. — № 2. – С. 44-46.
  30. Гапченко Н.Д., Минкин С.Е., Харлап Г.В. Диагностика стенозов почечных артерий по данным ультразвуковых методов исследования // *Терапевтический архив.* – 1990. – № 8. –С. 124-127.

## 12. Тромбоз почечной вены

Тромбоз почечной вены является весьма редким патологическим состоянием. У взрослых в основном наблюдается как результат опухолевой инвазии при опухолях почки, может быть следствием заболеваний крови и оперативных вмешательств на фоне выраженного геморрагического синдрома. У грудных детей чаще является следствием обезвоживания организма. Односторонний тромбоз почечной вены у новорожденных совместим с жизнью, однако в большинстве случаев пораженная почка подвергается склерозу и утрачивает свою функцию.


ЦДК и ИД почечных артерий и вен с учетом общеклинических исследований дают достаточные сведения для правильной постановки диагноза.

При **остром тромбозе почечной вены неспецифическими признаками** могут быть:

- увеличение размеров почки,
- периренальный отек тканей,
- расширение коллатеральных вен.

К **специфическим признакам** относятся следующие:

- расширение почечной вены, заполнение ее просвета экзогенным материалом;
- при ЦДК отсутствие сигналов кровотока в почечной вене (в случае окклюзии) или визуализация расширенной почечной вены, содержащей эхосигналы низкой интенсивности;
- визуализация тромба с выявлением кровотока вокруг него; в опухолевых тромбах иногда визуализируется кровоток внутри тромба, что позволяет дифференцировать опухолевый тромб от обычного;
- отсутствие кровотока в почечной паренхиме или обнаружение появляющейся во время систолы и тут же исчезающей вспышки цвета в артериальных сосудах почки;
- реверсивный кровоток в почечной артерии и ее ветвях «вперед-назад» с чередованием красного и синего цветов;



**Рис. 12.1.** Варианты доплерограмм почечной артерии при тромбозе почечной вены. а – отсутствие артериального кровотока в диастолу, б – обратный W-образный диастолический кровоток.

- на спектрограмме отсутствие артериального кровотока в диастолу или обратный диастолический кровоток, спектрограмма обратного диастолического артериального кровотока W-образной формы (рис. 12.1а, б) при отсутствии венозного кровотока;

- высокорезистентный тип кровотока при крайне низкой диастолической составляющей в случае сужения просвета почечной вены и сохранении венозного кровотока (см. клинический пример в гл. 19 [3]).

Однако следует отметить, что реверсивный кровоток в артериях может наблюдаться при остром тубулярном некрозе почки и недостаточности аортального клапана [1]. При тяжелой сердечной недостаточности с выраженным венозным застоем в почках также может наблюдаться маятникообразный тип кровотока «вперед-назад», но не в артериях, а в магистральных венах и венах почечного синуса. Артериальные сосуды при этом едва определяются в связи с резким снижением скорости артериального почечного кровотока. Максимальная пиковая скорость кровотока в почечной артерии в этом случае резко снижена, однако IR может быть в пределах нормы за счет снижения сердечного выброса [2].

## Литература

1. Клінічна діагностика в СБКА ультразвуковою діагностикою / За ред. П.А. Аллана, П.А. Даббінса, М.А. Позняка, В.Н. МакДікена / Пер. з англ. - Львів: Медицина світу, 2001. - 293 с.
2. Ольхова Е.Б. Эхографическая оценка состояния почек при острой почечной недостаточности у детей: Пособие для врачей. - М.: Видар-М, 2001. - 40 с.
3. Квятковский Г.А., Хархота В.Б., Мариноха Г.Д. Випадок використання ультразвукової доплерометрії ниркових артерій у діагностиці причини післяопераційної гострої ниркової недостатності // Український радіологічний журнал. - 1997. - № 4. - С. 427-428.

## 13. Нефроптоз

Нефроптоз, или опущение почки - заболевание, при котором почка смещается далеко за пределы своей физиологической подвижности. Чаще наблюдается у женщин 25-40 лет, преимущественно справа (вероятно, из-за соседства с таким массивным органом как печень) и нередко является проявлением общего спланхноптоза. Иногда может быть следствием столь популярных в последнее время диет, направленных на быстрое и значительное снижение массы тела.

Различают **4 стадии нефроптоза:**

I - пальпируется нижний полюс почки,

II - пальпируется вся почка,

III - почка опускается в таз и легко смещается в сторону,

IV - почка ротируется вокруг поперечной и продольной оси.

Заметим, что в норме при переходе человека из горизонтального в вертикальное положение и наоборот статическая подвижность почки составляет 1-2 см, дыхательная подвижность почки обычно 1,5-3 см, на глубоком вдохе - 3-5 см.

Нефроптоз может быть **подвижный** и **фиксированный**.

По наблюдениям в 97,8% нефроптоз отмечается справа и у 53% сопровождается артериальной гипертензией [1]. В связи со смещением почки диаметр почечной артерии может уменьшаться в 1,5-2 раза, а длина увеличиваться в 2-3 раза [2]. При ЦДК может определяться перекрут сосудов почечной ножки - «симптом пуповины» [1]. Артериальная гипертензия при нефроптозе связана с псевдостенозическим эффектом, возникающим при натяжении сосудов почечной ножки. Длительное течение болезни приводит к фибромускулярной дисплазии почечной артерии и стенозу почечной артерии и вены. Другими опасными осложнениями нефроптоза являются мочекаменная болезнь и обструктивная уропатия.

Результаты ультразвукового исследования кровотока в почечных сосудах при нефроптозе отражены в ряде работ [3, 4]. Т.В. Красновой и соавт. [1] выполнено наиболее основательное исследование нефроптоза с применением ультразвуковой доплерографии у 94 больных возрастом от 18 до 60 лет и проведена параллель с результатами доплерографических исследований 53 больных с гипертонической болезнью. Если при нефроптозе повышение показателя  $V_{ps}$  более 1,0 м/с было выявлено у 64% пациентов, то у больных с эссенциальной гипертензией (ЭГ) лишь у 20%, однако  $IR$  у больных с нефроптозом был меньше  $0,66 \pm 0,06$ , чем у больных с ЭГ -  $0,70 \pm 0,07$ . Максимальная скорость кровотока у больных с нефроптозом в дистальной части почечной артерии в клиностазе была  $1,17 \pm 0,07$  м/с, более высокая, чем в ортостазе -  $0,91 \pm 0,04$  м/с, в контралатеральной почке соответственно  $0,79 \pm 0,03$  м/с и  $0,66 \pm 0,04$  м/с, у здоровых лиц -  $0,89 \pm 0,08$  м/с и  $0,62 \pm 0,04$  м/с. В сегментарных артериях при нефроптозе также отмечалось повышение скорости кровотока. Максимальная скорость кровотока в почечной вене у больных с нефроптозом в клиностазе была  $0,34 \pm 0,04$  м/с, выше, чем в ортостазе -  $0,29 \pm 0,05$  м/с, и выше, чем в норме (в клиностазе справа  $0,22 \pm 0,04$  м/с, слева  $0,23 \pm 0,04$  м/с, в ортостазе соответственно  $0,18 \pm 0,01$  м/с и  $0,16 \pm 0,001$  м/с) и при ЭГ (в клино- и ортостазе соответствен-

но  $0,33 \pm 0,07$  м/с и  $0,21 \pm 0,04$  м/с). При выраженном стенозе почечной вены в случаях, когда ее диаметр был  $< 4$  мм, максимальная скорость кровотока в почечной вене была значительно выше нормы —  $0,57-0,90$  м/с. 14 больным была выполнена нефропексия, у 11 из них после операции почечная гемодинамика, диаметр и длина почечных сосудов нормализовались.

Характерными особенностями **ЦДК и ИД при нефроптозе** являются:

- уменьшение диаметра и удлинение почечной артерии и вены;
- «симптом пуповины»;
- повышение максимальной пульсовой скорости кровотока в дистальной части почечной артерии и ее внутриорганных ветвях в клино- и ортостазе (значительное в клиностазе) при относительно невысоком IR;
- повышение максимальной скорости кровотока в почечной вене в клино- и ортостазе (в клиностазе в большей степени).

Результаты ЦДК и ИД артерий и вен почки необходимо учитывать при выборе метода лечения нефроптоза. При нормальных показателях артериального давления, гемодинамики и уродинамики можно ограничиться консервативными мероприятиями (лечебная физкультура, диетпитание, симптоматическая терапия) и динамическим наблюдением не реже 1 раза в год, включая УЗИ. С целью изучения состояния уродинамики верхних мочевых путей при нефроптозе целесообразно использовать ЦДК и ИД мочеточнико-пузырных выбросов. В случае изменения показателей ИД, сосудов почки, наряду с уменьшением их диаметра, удлинением сосудов почечной ножки, «симптомом пуповины», гематурией, при наличии смещаемости почки показана нефропексия. Абсолютным показанием к операции является нарушение оттока мочи, вызванное фиксированным перегибом мочеточника и отсутствие эффекта от проводимого консервативного лечения. Ультразвуковое исследование в дальнейшем необходимо для динамического наблюдения за больными в послеоперационном периоде.

Приводим клинический пример.

Больная М., 28 лет, обратилась с жалобами на периодически возникающие ноющие боли в левой поясничной области. Последние усиливаются при длительном нахождении в вертикальном положении. При обследовании в вертикальном положении больной пальпируется округлый гладкий нижний полюс левой почки, несколько болезненный при пальпации. В положении больной лежа на спине нижний полюс левой почки пальпируется при глубоком вдохе и не пальпируется при выдохе. Правая почка не пальпируется. Артериальное давление  $120/75$  мм рт.ст. При УЗИ почек эхографическая картина правой почки без изменений, левая почка при сравнительном исследовании в различных положениях (лежа, сидя, стоя) с нанесением меток границы нижнего полюса специальным карандашом на кожу смещается на 4 см. Камней, объемных образований, аномалий развития почек нет. При доплерографии диаметр правой почечной артерии в положении лежа 5,2 мм, левой - 5,1 мм, диаметр правой и левой почечной вены 6,3 мм. Допплерометрия почечных артерий: справа в положении лежа на левом боку -  $V_{ps}$  1,02 м/с,  $V_{ed}$  0,36 м/с, IR 0,64, PI 1,10, S/D 2,78, слева в положении лежа на правом боку -  $V_{ps}$  1,22 м/с,  $V_{ed}$  0,40 м/с, IR 0,67,

PI 1,14, S/D 3,08, в положении стоя-Vps 1,06 м/с, Ved 0,33 м/с, IR 0,69, PI 1,21, S/D 3,22. Допплерометрия левой почечной вены в положении лежа: V<sub>vmax</sub> 0,36 м/с, Д/В 1,11, ОДС 2,77. Частота МПВ справа 1,0 в мин, слева 0,9 в мин. Заключение: Нефроптоз слева I стадии без нарушения гемодинамики почки и уродинамики верхних мочевых путей. Рекомендован динамический контроль после консервативного лечения.

### Литература

1. Краснова Т.В., Митьков В.В., Хитрова А.Н., Калеко В.Г. и соавт. Значение доплерографических методов исследования в диагностике гемодинамических нарушений при нефроптозе // Ультразвуковая диагностика. –1999. –№ 4. - С. 29-39.
2. Возіанов О.Ф., Люлько О.В. Уролопя. - К.: Вища школа, 1993.-711 с.
3. Vocardo G., Ettari G., De Prisco O. et al. Renal ptosis: nephrologic consequences of anorgan malposition // Minerva Urol. Nephrol. - 1994. - V. 46. - P. 195-204.
4. Temiscan M., Wijmenga L.F., Ypma A.F. et al. Nephroptosis: a considerable cause of renovascular hypertension // Neth. J. Med. - 1995. –V. 47. - P. 61-65.

## 14. Диабетическая нефропатия

Количество больных сахарным диабетом в мире превысило 100 млн. человек, ежегодно число больных увеличивается на 5-7%, из них у 28-50% больных инсулинозависимым диабетом (I типа) и у 10-30% больных инсулинонезависимым диабетом (II типа) развивается диабетическая нефропатия (ДН) [1,2]. Причиной ее является артериоло- и гломерулосклероз. Опасность таится в том, что длительное время процесс протекает скрыто, без клинических проявлений. И только на выраженной стадии у больного появляются жалобы, указывающие на патологические изменения в почках.

Различают следующие **стадии развития ДН** [1].

Доклинические:

- I – гиперфункция почек;
- II – стадия начинающихся структурных изменений ткани почек (2-5 лет от начала диабета);
- III – начинающаяся нефропатия (5-15 лет от начала диабета).

Клинические:

- IV – выраженная нефропатия (10-25 лет от начала диабета);
- V – уремия (более 20 лет от начала диабета).

Первые три стадии являются доклиническими. Для них характерны утолщение базальной мембраны клубочков, расширение мезангиума, гиперфилтрация, гипертрофия почек. На первых двух стадиях наблюдается нормоальбуминурия (<30 мг/сут.), на третьей стадии – микроальбуминурия (30-300 мг/сут.) и появление нестойкого повышения артериального давления. Имеющие клинические проявления IV и V стадии характеризуются протеинурией >500 мг/сут., артериальной гипертензией и прогрессирующей почечной недостаточностью.

К сожалению, **обратимыми являются только первые три (доклинические) стадии ДН**, которые не диагностируются при стандартном обследовании больного.

Ранняя диагностика развития ДН позволяет вовремя начать патогенетическую терапию этого осложнения сахарного диабета. В последние годы находят применение такие методы диагностики ДН в доклиническом периоде ее развития как определение скорости клубочковой фильтрации, функционального почечного резерва, суточной микроальбуминурии, однако, поиск оптимальных диагностических критериев продолжается. Как свидетельствуют результаты научных исследований, ультрасонография является эффективным методом в диагностике ДН [3-6].

При ультразвуковом обследовании больных с асимптоматической нефропатией наблюдается увеличение размеров почки и толщины паренхимы, чего не отмечается, когда ДН принимает манифестный характер. На поздней стадии наблюдается уменьшение размеров почки и толщины паренхимы, кортикальная гиперэхогенность [7], синдром «гиперэхогенных пирамидок», которые по своей экзогенности практически не дифференцируются от почечного синуса [8].

Прогрессирование ДН сопровождается повышением резистентное™ артериального русла почек. Увеличение  $IR > 0,7$  при доплерометрии внутриорганых артерий

почки у асимптоматических больных наблюдалось в 15% случаев, у больных с клинически проявляющейся нефропатией - в 87% случаев [7]. Авторы считают, что подъем IR в системе почечной артерии может наблюдаться на ранних стадиях ДН, не имеющих клинических проявлений. Уверенность в том, что с помощью ультрасонографии можно выявить ранние стадии ДН, высказывают и другие исследователи [9-12]. При исследовании 85 пациентов с диабетом I типа и нормальной функцией почек у всех пациентов наблюдалась нормоэхогенная почечная паренхима, но у 65% из них IR был  $>0,70$  и в среднем в этой группе больных составлял  $0,71 \pm 0,05$ , тогда как в контрольной группе -  $0,64 \pm 0,02$  [10]. При исследовании 112 пациентов с диабетом II типа в группе больных с микроальбуминурией от 20 мг/сут до 200 мг/сут отмечено достоверное увеличение IR и PI в междолевых артериях при  $p < 0,001$  по сравнению с нормой [5]. Другими авторами также подтвержден факт опережения увеличения IR в системе почечных артерий появлению лабораторных признаков, IR у пациентов этой группы в среднем равнялся  $0,74$  [13]. Однако есть и другое мнение о том, что определение интратенального IR в междолевых и дуговых артериях не имеет преимуществ перед лабораторными данными определения креатинина крови и его клиренса на ранних стадиях ДН при сахарном диабете II типа (коэффициент корреляции с IR  $-0,84$  и  $-0,76$  соответственно) [14]. Авторы также отметили, что прогрессирование ДН сопровождалось повышением IR до  $0,79 \pm 0,07$  (13 больных с уровнем креатинина  $>1,4$  мг/дл) по сравнению с группой из 21 больного с менее высоким уровнем креатинина, у которых IR в среднем был  $0,61 \pm 0,04$ . В контрольной группе, состоящей из 50 здоровых лиц, IR составил  $0,56 \pm 0,023$ . У больных с диабетом I типа при прогрессировании ДН в междолевых артериях IR достигал  $0,77 \pm 0,09$ , PI -  $1,46 \pm 0,30$  [9]. Увеличение IR и PI было наиболее характерно для больных с выраженной альбуминурией [5]. По данным Л.О. Глазун и соавт. [15], исследовавших 93 больных с сахарным диабетом, при II стадии IR почечной артерии был равен  $0,70 \pm 0,07$ , при III -  $0,72 \pm 0,08$ , при IV -  $0,77 \pm 0,05$  и при V -  $0,82 \pm 0,02$ , тогда как в контрольной группе -  $0,61 \pm 0,01$ . Отмечена значительная корреляция между IR и длительностью заболевания, систолическим артериальным давлением, альбуминурией [5, 11]. О значимости доплерографии при сахарном диабете в поздних стадиях ДН свидетельствуют также результаты исследования 90 больных с ХПН [16]. Среди них в группе больных с диабетом II типа IR и PI были достоверно выше ( $p < 0,0001$ ), чем в недиабетической группе, в то время как по уровню среднего артериального давления, содержанию в крови креатинина и холестерина между этими группами различий не было.

Сообщения о доплерографии сосудистого русла почек у детей при сахарном диабете единичны [17, 18], хотя проблема является очень актуальной, поскольку, начавшись в детском возрасте, сахарный диабет влечет за собой раннюю инвалидизацию больных. М.В. Пермитиной и соавт. проведено ультразвуковое исследование 60 детей и подростков возрастом от 6 до 18 лет, больных диабетом I типа [18]. Альбуминурия 30-300 мг/сут была зарегистрирована у 53,3% больных, протеинурия - у 8,3%. АГ была диагностирована у 23,3% больных. Гипотония ЧЛС с се пиелоектазией была выявлена у 45% больных, что связывают с длительной декомпенсацией

диабета, сопровождающейся выраженной полиурией. Авторами была проведена доплерография различных уровней артериального сосудистого русла почек. У пациентов с гиперфильтрацией более 140 мл/мин/м<sup>2</sup> IR был повышен до 0,69 в почечной артерии, до 0,63 в междольковых артериях и до 0,58 в междольковых артериях по сравнению с контрольной группой, состоящей из 12 детей, у которых IR соответственно был равен 0,59; 0,59; 0,56. У больных с микроальбуминурией IR в почечной артерии был несколько выше, чем в контрольной группе, и в среднем равнялся 0,62, на остальных уровнях не отличался от нормы. Авторы считают, что повышение IR, PI и S/D на начальной стадии ДН (гиперфильтрации) является отражением физиологической миогенной компенсаторной реакции почечных сосудов, направленной на ликвидацию внутриклубочковой гипертензии и предотвращение повреждения почечных клубочков. Следующая стадия (микроальбуминурии) сопровождается псевдонормализацией показателей резистентности артериальных сосудов почки, что можно объяснить механизмом юктагломерулярного шунтирования крови, являющегося средством патологической компенсации повышенного периферического сопротивления сосудов. Важно, что установление достоверной корреляции показателей резистентности почечных сосудов у детей и подростков с клубочковой гиперфильтрацией, как наиболее ранним проявлением ДН, позволяет рекомендовать ИД артериальных сосудов почки для подтверждения диагноза доклинической стадии ДН и прогноза ее дальнейшего развития.

С целью выяснения особенностей патогенеза ДН, сравнения состояния ренального кровотока между больными сахарным диабетом I и II типа и возможностей раннего выявления нарушений гемодинамики при различных типах сахарного диабета, нами проведено параллельное исследование состояния почечной и центральной гемодинамики у больных сахарным диабетом I и II типов без клинических проявлений ДН и с ее клиническими проявлениями методом ультразвуковой доплерометрии основного ствола почечной артерии и эхокардиографии [19].

Исследования проведены у 68 больных сахарным диабетом I типа и 20 больных сахарным диабетом II типа. Возраст больных был в пределах 36-60 лет, также как и в контрольной группе, которую составили 20 человек. Средний возраст больных сахарным диабетом I типа был  $41,5 \pm 1,6$  лет, II типа -  $50,7 \pm 1,4$  года. Длительность заболевания от 1 до 5 лет была у 42 пациентов, от 6 до 10 лет - у 29, более 10 лет - у 17 пациентов. Клинически компенсированное течение сахарного диабета отмечено у всех пациентов. Больные сахарным диабетом были разделены на 5 групп: 1 -ю группу составили 12 больных сахарным диабетом I типа с ДН IV стадии (выраженная нефропатия), 2-ю - 27 больных сахарным диабетом I типа с ДН III стадии (начинающаяся нефропатия), 3-ю - 29 больных сахарным диабетом I типа без клинических и лабораторных признаков ДН; 4-ю группу - 5 больных сахарным диабетом II типа с ДН; 5-ю группу - 15 больных сахарным диабетом II типа без признаков ДН. Диагноз ДН ставился на основании клинической картины и лабораторных данных: общего анализа мочи, определения суточной протеинурии, содержания остаточного азота, креатинина крови. Раннее выявление микроальбуминурии проводилось методом экспресс-диагностики (тест-полоски для мочи «Micral-Test»). Стадии развития диа-

бетической нефропатии определяли по классификации СЕ. Mogensen [20]. Исследование выполняли с использованием аппарата Combizon 320-5, Doppler – 300 с датчиком 5 МГц. Специальную подготовку больных не проводили. Почечные артерии исследовали в области ворот почек, за пределами их контуров в положении больного на боку. Исследование центральной гемодинамики выполняли методом эхокардиографии, определяли минутный объем кровообращения (МОК, в норме 6-8 л/мин), ударный объем (УО, в норме 70-100 мл), минутный (сердечный) индекс (МИ, в норме 3,5-4,5 л/мин/м<sup>2</sup>).

Показатели, полученные при исследовании правой почечной артерии, достоверно не отличались от показателей левой почечной артерии, как в контрольной группе, так и у больных сахарным диабетом ( $p > 0,05$ ).

У больных сахарным диабетом I и II типа наблюдалось достоверное повышение IR, PI, S/D обеих почечных артерий по сравнению с контрольной группой (за исключением показателей S/D в 3-й и 5-й группах больных без клинических проявлений ДН) (табл. 14.1, 14.2). Полученные данные свидетельствуют о снижении эластичности почечных артерий и возрастании периферического сосудистого сопротивления в их системе при сахарном диабете, приводящем к снижению ренального кровотока и гипоксии почки. Наиболее выражены эти изменения были у больных сахарным диабетом обоих типов при ДН, IR и PI достоверно отличались по сравнению с аналогичными показателями у больных сахарным диабетом без нефропатии ( $p < 0,05$ , за исключением правой почечной артерии у больных сахарным диабетом II типа).

Приводим клинические примеры результатов эхографического исследования больных с ДН.

Больной Р., 62 лет. Болеет сахарным диабетом в течение 15 лет. Диагноз заболевания: Сахарный диабет I типа, тяжелая форма, некомпенсированный. Диабетическая нефропатия IV стадии. В течение 2-х последних лет страдает артериальной гипертензией, артериальное давление 180/90 мм рт. ст. Сахар крови 7,9 ммоль/л, креатинин - 151 мкмоль/л, мочевины - 6 ммоль/л, азот мочевины - 2,8 ммоль/л. Содержание белка в моче - 0,33 г/л, лейкоциты - 1-2 в поле зрения. Эхокардиография: МИ - 3,4, УО - 94 мл, МОК - 7,0 л/мин, несколько снижен МИ, остальные показатели в пределах нормы.

#### Эхография почек и доплерометрия почечных артерий:

	Правая почка	Левая почка
Длина почки (мм)	108	106
Ширина почки (мм)	54	48
Толщина почки (мм)	42	40
Объем почки (см <sup>3</sup> )	128	106
Длина почечного синуса (мм)	60	58
Структурный индекс (СИ)	0,8	0,83
Толщина паренхимы (мм)	19	16
Vps, Ved (м/с)	0,91; 0,11	0,68; 0,08
IR, PI, S/D	0,87; 2,76; 7,86	0,87; 2,41; 8,20

Таблица 14.1  
Допплерометрические показатели почечного кровотока и центральной гемодинамики у больных сахарным диабетом I типа

Группы исследуемых	Правая почечная артерия				Левая почечная артерия				МИ, л/мин/м <sup>2</sup>	МОК, л/мин	УО, мл		
	PI	IR	Vps, м/с	Ved, м/с	S/D	PI	IR	Vps, м/с				Ved, м/с	S/D
1-я гр. Сахарный диабет с нефропатией IV стадии	1,73±0,09 P1<0,05 P2<0,01 P3<0,01	0,79±0,01 P1<0,05 P2<0,01 P6<0,01	0,86±0,06 P1>0,05 P2>0,05 P3<0,01	0,24±0,04 P1>0,05 P2<0,05 P3<0,01	4,19±33,3 P1>0,05 P2>0,05 P3<0,01	1,75±0,08 P1>0,05 P2<0,05 P3<0,01	0,77±0,01 P1>0,05 P2<0,01 P3<0,01	0,81±0,07 P1>0,05 P2>0,05 P3<0,01	0,19±0,03 P1>0,05 P2>0,01 P3<0,01	4,32±0,3 P1>0,05 P2<0,01 P3<0,01	5,6±0,5 P1>0,05 P2>0,05 P3<0,01	75,5±7,1 P1>0,05 P2>0,05 P3<0,01	
2-я гр. Сахарный диабет с нефропатией III стадии	1,67±0,04 P4<0,05 P5<0,01	7,47±0,01 P4<0,05 P5<0,01	0,83±0,03 P4>0,05 P5<0,01	0,24±0,01 P4>0,05 P5<0,01	3,88±0,15 P4>0,05 P5<0,01	1,69±0,05 P4<0,05 P5<0,01	0,75±0,01 P4<0,05 P5<0,01	0,84±0,03 P4>0,05 P5<0,01	0,19±0,01 P4>0,05 P5<0,01	3,76±0,12 P4>0,05 P5<0,01	5,4±0,2 P4<0,01 P5<0,05	72,3±3,8 P4<0,01 P5<0,01	
3-я гр. Сахарный диабет без нефропатии	1,53±0,05 P6<0,01	0,71±0,01 P6>0,05	0,87±0,05 P6<0,05	0,26±0,02 P6<0,05	3,59±18,6 P6>0,05	1,56±0,06 P6<0,01	0,71±0,01 P6<0,05	0,82±0,04 P6<0,05	0,23±0,01 P6<0,05	3,64±0,12 P6>0,05	5,4±0,3 P6<0,05	75,6±4,2 P6>0,05	
Контрольная группа	1,26±0,02	0,62±0,01	1,11±0,03	0,31±0,01	3,52±0,18	1,21±0,02	0,66±0,01	1,12±0,04	0,33±0,01	3,21±0,13	6,7±0,1	71,0±2,1	

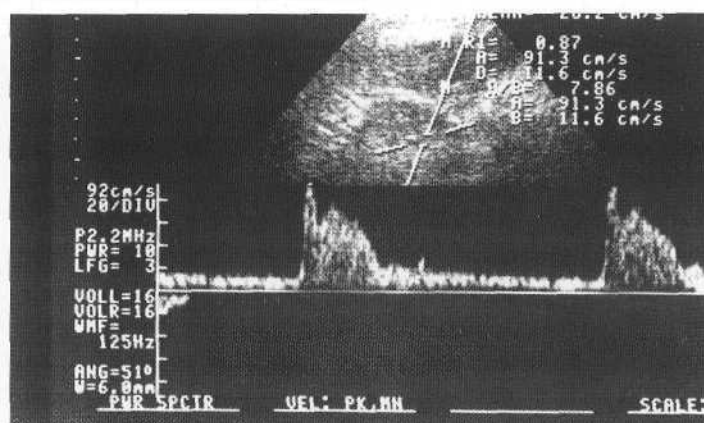
P1 – различие между 1 и 2 группами, P2 – различие между 1 и 3 группами, P3 – различие между 1 и контрольной группами,  
P4 – различие между 2 и 3 группами, P5 – различие между 2 и контрольной группами, P6 – различие между 3 и контрольной группами.

Таблица 14.2  
 Допплерометрические показатели почечного кровотока и центральной гемодинамики у больных сахарным диабетом II типа

Группы исследуемых	Правая почечная артерия				Левая почечная артерия				МИ, л/мин/м <sup>2</sup>	МОК, л/мин	УО, мл		
	PI	IR	Vps, м/с	Ved, м/с	S/D	PI	IR	Vps, м/с				Ved, м/с	S/D
4-я гр.	1,70±0,08	0,77±0,03	0,73±0,07	0,17±0,02	4,46±0,69	1,74±0,13	0,77±0,03	0,72±0,09	0,22±0,05	4,84±0,51	3,1±0,5	5,1±1,1	63,4±13,2
Сахарный диабет	P1>0,051	P1>0,05	P1>0,05	P1<0,05	P1<0,05	P1<0,05	P1<0,01	P1>0,05	P1>0,05	P1<0,05	P1>0,05	P1>0,05	P1>0,05
абет с нефропатиями	P2<0,01	P2>0,05	P2<0,01	P2<0,01	P2<0,05	P2<0,01	P2<0,01	P2<0,01	P2<0,01	P2<0,01	P2<0,05	P2<0,05	P2>0,05
5-я гр.	1,51±0,07	0,70±0,01	0,87±0,06	0,23±0,02	3,46±0,18	1,47±0,06	0,70±0,02	0,89±0,05	0,24±0,03	3,66±0,23	3,2±0,2	5,4±0,3	64±6,3
Сахарный диабет без нефропатии	P3<0,05	P3>0,05	P3<0,05	P3<0,01	P3>0,05	P3<0,01	P3<0,05	P3<0,05	P3<0,05	P3>0,05	P3<0,05	P3<0,05	P3>0,05
Контрольная группа	1,26±0,02	0,62±0,01	1,11±0,03	0,31±0,01	3,52±0,18	1,21±2,2	0,66±0,01	1,12±0,04	0,33±0,01	3,21±0,13	3,83±0,1	6,7±0,1	71±2,09

P1 - различие между 4 и 5 группами, P2 - различие между 4 и контрольной группами, P3 - различие между 5 и контрольной группами.

Паренхима почек гиперэхогенна. СИ повышен. Скорость кровотока в почечных артериях, особенно диастолическая составляющая, снижена, в левой почке значительно, доплерометрические индексы резко повышены (рис. 14.1). Заключение: Существенных нарушений центральной гемодинамики нет. Резкое повышение резистентности почечных артерий. Значительное нарушение почечного кровотока, более выраженное в бассейне левой почечной артерии.



**Рис. 14.1.** Больной Р. Сахарный диабет I типа, тяжелая форма, некомпенсированный. ДН IV стадии. Гиперэхогенность почечной паренхимы. Допплерометрия правой почечной артерии: Vps 0,91 м/с, Ved 0,11 м/с, IR 0,87, PI 2,76, S/D 7,86. Значительное снижение диастолической скорости кровотока, резкое повышение доплерометрических индексов.

Больная К., 43 лет, болеет сахарным диабетом в течение 38 лет. Диагноз заболевания: Сахарный диабет I типа, тяжелая форма, субкомпенсированный. Диабетическая нефропатия IV стадии. Артериальное давление 110/70 мм рт. ст. Сахар крови – 7,42 ммоль/л, креатинин – 205 мкмоль/л. Содержание белка в моче – 0,165 г/л, лейкоциты – 1-2 в поле зрения. Эхокардиография: МИ – 2,73, УО – 47 мл, МОК – 4,0 л/мин, показатели снижены.

Эхография почек и доплерометрия почечных артерий:

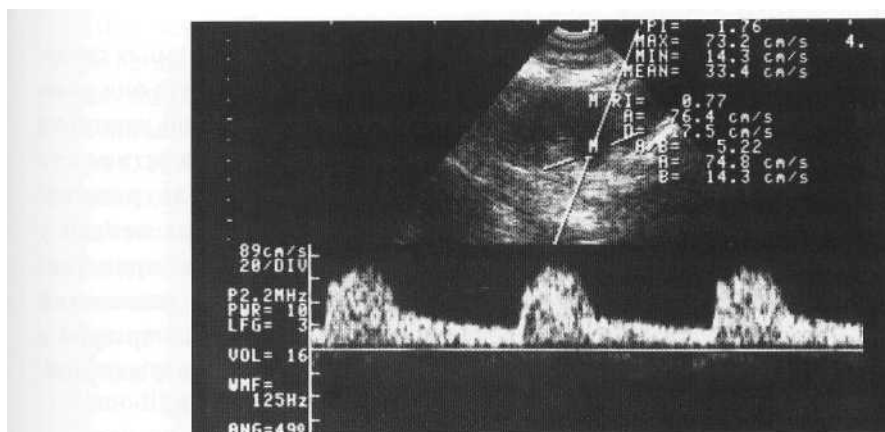
	Правая почка	Левая почка
Длина почки (мм)	115	114
Ширина почки (мм)	45	52
Толщина почки (мм)	37	45
Объем почки (см <sup>3</sup> )	100	139
Длина почечного синуса (мм)	67	70
Структурный индекс (СИ)	0,71	0,63
Толщина паренхимы (мм)	14	17
Vps, Ved (м/с)	0,86; 0,15	0,74; 0,14
IR, PI, S/D	0,80; 1,81; 5,40	0,77; 1,76; 5,22

Паренхима почек гиперэхогенна. Толщина паренхимы и объем правой почки снижены. Систолическая и диастолическая скорость кровотока в почечных артериях снижена, в левой почке более значительно (рис. 14.2), доплерометрические индек-

сы повышены. Заключение: Снижение показателей центральной гемодинамики, Повышение резистентности почечных артерий. Нарушение почечного кровотока, более выраженное в бассейне правой почечной артерии.

При сравнении показателей ренального кровотока между больными 1-й и 4-й групп с ДН при диабете I и II типа было отмечено достоверное ( $p < 0,05$ ) снижение  $V_{ps}$  и  $V_{ed}$  у больных сахарным диабетом II типа. Полученные данные можно объяснить наличием у больных сахарным диабетом II типа сопутствующей соматической патологии и более высоким возрастным составом исследуемых.

При анализе показателей центральной гемодинамики было выявлено снижение МИ и МОК ( $p < 0,05$ ) у больных сахарным диабетом I и II типа по сравнению с контрольной группой (табл. 14.1, 14.2), свидетельствующее о формировании гипокинетического варианта гемодинамики. Проведение корреляционного анализа между показателями ИД почечных артерий и центральной гемодинамики у больных сахарным диабетом I типа в различных стадиях ДН не выявило корреляционной зависимости. Эти результаты свидетельствуют о том, что патологические изменения в ренальной системе происходят гораздо раньше, чем реагирует системный кровоток, и именно они являются одним из механизмов, приводящих к развитию ДН.



**Рис. 14.2.** Больная К. Сахарный диабет I типа, тяжелая форма, субкомпенсированный. Диабетическая нефропатия IV стадии. Допплерография левой почечной артерии:  $V_{ps}$  0,74 м/с,  $V_{ed}$  0,14 м/с, IR 0,77, PI 1,76, S/D 5,22. Снижение систолической и диастолической скорости кровотока, повышение доплерометрических индексов.

Повышение индекса резистентности почечных артерий, наблюдавшееся у 6 больных сахарным диабетом I типа без ДН, и у 2 больных сахарным диабетом II типа без ДН в пределах 0,74-0,78, дало возможность предположить наличие доклинической стадии ДН и внести соответствующие коррективы в схему лечебных мероприятий.

Итак, для **доклинических стадий ДН** характерно:

- увеличение линейных размеров почек и их объема (в среднем на 20%);
- увеличение толщины, нормальная эхогенность почечной паренхимы;
- гиперэхогенные кольца вокруг почечных пирамидок в связи с уплотнением стенок межлоуевых и дуговых артерий (при длительности сахарного диабета более 5 лет) [18, 21];

- повышение IR в системе почечной артерии  $>0,70$  (на 2-й стадии - 0,70-0,72, на 3-й стадии - 0,72-0,76, иногда и более), увеличение PI и S/D, нормальная или несколько сниженная скорость кровотока;

- хорошая визуализация подкапсульного кровотока в режиме ЭД;
- симметрия происходящих изменений в обеих почках (в большинстве случаев).

При **клинических стадиях ДН** наблюдаются:

- нормальные линейные размеры и объем почки или уменьшение их на 20-30% на поздних стадиях; субнормальные значения даже в терминальной стадии хронической почечной недостаточности;

- гиперэхогенность и уменьшение толщины кортикального слоя паренхимы - синдром склеротических изменений;

- синдром «гиперэхогенных пирамидок», акустически не дифференцирующихся от почечного синуса;

- значительное увеличение IR (до 0,77-0,87 и более в зависимости от стадии), PI и S/D, снижение систолической и диастолической скорости кровотока, значительное на 5-й стадии;

- значительное обеднение интрааренального сосудистого рисунка в режиме ЭД, особенно в подкапсульных участках.

Таким образом, изменения ИД почечных артерий, выявляемые у больных сахарным диабетом с начинающейся нефропатией, свидетельствуют о том, что они являются ранним признаком повреждения сосудистой системы почек у этой категории больных. ИД можно использовать как один из методов выяснения реактивности сосудистой системы почек у больных сахарным диабетом. **Проводя ультразвуковую доплерометрию почечных артерий и их внутриорганных ветвей у больных сахарным диабетом во время динамических осмотров, представляется возможным определить момент начала возникновения изменений в сосудистой системе почек.** Результаты ультразвуковой ИД почечных артерий и их ветвей, наряду с другими клиническими данными, можно использовать для уточнения тяжести состояния при определении группы инвалидности МСЭК.

## Литература

1. Осложнения сахарного диабета / Под ред. акад. РАМН Дедова И.И. - М., 1995. - С. 4-11.
2. Перцева И.О. Діабетична нефропатія // Урологія. - 2000. - № 1. - С. 104-108.
3. Барабашкина А.В. Диабетическая микроангиопатия // Ультразвуковая диагностика в абдоминальной и сосудистой хирургии / Под ред. Кунцевич Г.И. Минск: Кавалер Паблішэрс, 1999. - С. 217-234.
4. Platt J.F., Rubin J.M., Ellis J.H. Diabetic nephropathy: evaluation with renal duplex Doppler US // Radiology. - 1994 - V. 190, N 2. - P. 343-346.
5. Ishimura E., Nishizawa Y., Kawagishi T. et al. Intrarenal hemodynamic abnormalities in diabetic nephropathy measured by duplex Doppler sonography // Kidney International. - 1997. - V. 51, N6. - P. 1920-1927.

6. Soldo D., Brkjacic B., Bozikov V., Drinkovic I., Hauser M. Diabetic nephropathy. Comparison of conventional and duplex Doppler ultrasonographic findings // *Acta Radiol.* - 1997. - V. 38, N 2. - P. 296-302.
7. Bozikov V, Sucic M., Soldo Juresa D. et al. Conventional and color duplex Doppler ultrasound in diabetic nephropathy // *EASD'98, 34th Annual Meeting, Barsezona, Spain, September 8-12, 1998.*-P. 1116.
8. Клиническое руководство по ультразвуковой диагностике. Т. 1. / Под ред. В.В. Митькова - М.: Видар, 1996. - 323 с.
9. Sperandeo M., D'Amico G., Varriale A. et al. Pulsed-wave color Doppler echography of the intrarenal vessels in patients with insulin-dependent diabetes mellitus: and incipient nephropathy // *Arch. Ital. Urol. Androl.* - 1996. - V. 68, N 5. - P. 183-187.
10. Derchi L.E., Martinoli C, Saffioti S., Pontemoli R. et al. Ultrasonographic imaging and Doppler analysis of renal changes in non-insulin-dependent diabetes mellitus // *Academic Radiol.* - 1994. - V. 1, N 2. - P. 100-105.
11. Brkljacic B., Ljubic S., Renar J.P. et al. Doppler ultrasonography date preude albumin excretion rate in diabetic patients? // *EASD'98 34th Annual Meeting, Barsezona, Spain, September 8-12, 1998.* - P. 1115.
12. Marzano M.A., Pompili M., Rapaccini G.L., Covino M. et al. Early renal involvement in diabetes mellitus: comparison of renal Doppler US and radioisotope evaluation of glomerular hyperfiltration // *Radiology.* - 1998. - V. 209, N 3. - P. 813-817.
13. Sauvain J.L., Bourscheid D., Pierrat V., Cuenin E et al. Duplex Doppler ultrasonography of intrarenal artery. Normal and pathological aspects // *Ann. Radiol. Paris.* - 1991 - V. 34, N 4. - P. 237-247.
14. Sari A., Dinc H., Zibandeh A. Et al. Value of resistive index in patients with clinical diabetic nephropathy // *Invest. Radiol.* - 1999. - V. 34, N 11. -P. 718-721.
15. Елазун Л.О., Петричко М.И., Полухина Е.В., Езерский Д.В. Допплерографическая оценка степени выраженности хронической почечной недостаточности у больных хроническим гломерулонефритом // *Эхография.*-2002.-Т. 3, № 2. -С. 165-171.
16. Matsumoto N., Ishimura E., Taniwaki H. Et al. Diabetus mellitus worsens intrarenal hemodynamic abnormalities in non-dialyzed patients with chronic renal failure // *Nephron.* - 2000. - V. 86, N 1. P. 44-51.
17. Okten A., Dinc H, Kul M., Kaya G., Can G. Renal duplex Doppler ultrasonography as a predictor of preclinical diabetic nephropathy in children // *Acta Radiol.* - 1999. - V. 40, N 3. - P. 246-249.
18. Пермитина М.В., Белоусов Ю.В., Воробьева В.А., Шабалин И.В., Плоткина В.А. Возможности ультразвукового метода исследования в выявлении диабетического поражения почек у детей и подростков // *Эхография.* -2003. -Т. 4, № 2. -С. 159-164.
19. Квятковский Е.А., Хархота В.Б., Перцева И.О. Состояние центральной и почечной гемодинамики у больных сахарным диабетом по данным эхокардиографии и ультразвуковой доплерометрии почечных артерий // *Эндокринология.* - 2000. - Т. 5, № 1. -С. 59-63.
20. Mogensen C.E. Renal function changes in diabetes // *Diabetes.* - 1986. - V. 25, N 2. - P. 872-879.
21. Taylor G.A., Burns P.N., Wells P.N.T. *Clinical Applications of Doppler Ultrasound.* - New York, 1995.-P. 150-198.

## 15. Хронический гломерулонефрит

Исследования, посвященные изучению почечного кровотока при хроническом гломерулонефрите, немногочисленны [1-6]. Хронический гломерулонефрит, неуклонно прогрессируя, приводит к постепенной утрате функционирующих нефронов, артериальной гипертензии (в 68,2% случаев) и является одной из главных причин развития хронической почечной недостаточности (ХПН) [7]. Основным механизмом, приводящим к гломерулосклерозу, является повышение внутриклубочкового давления, увеличение почечного плазмотока и, как следствие, повреждение почечных клубочков. В кровеносных сосудах развивается пролиферативный эндартериит с исходом в склероз интимы с резким сужением и облитерацией просвета сосудов. При длительно существующей нефропатии происходит склерозирование почечных клубочков, атрофия канальцев, развитие интерстициального фиброза.

Ультразвуковая картина почек зависит от длительности течения болезни и фазы обострения или ремиссии. Специфических эхографических признаков хронического гломерулонефрита нет. В начальном периоде болезни может наблюдаться лишь небольшое увеличение объема почек и повышение эхогенности паренхимы. Вне обострения отличий от нормы может не быть.

Поскольку при хроническом гломерулонефрите развивается ХПН, дальнейшие изменения сонографической картины зависят от стадий ее развития. Признаки почечной недостаточности появляются при гибели 60-75% нефронов [8]. Отметим, что различают 4 **стадии ХПН** [8] (некоторые выделяют также 0-ю доклиническую стадию [9]):

- **латентная** — клубочковая фильтрация снижена до 50-60 мл/мин, периодическая протеинурия;
- **стадия компенсации** - клубочковая фильтрация снижена до 30-49 мл/мин, суточный диурез увеличен до 2-2,5 л за счет снижения канальцевой реабсорбции, повышения уровня мочевины и креатинина нет;
- **интермиттирующая** - снижение клубочковой фильтрации до 15-29 мл/мин, периодически появляется гиперазотемия, оставаясь в пределах 8-20 ммоль/л по мочеvine, 0,2-0,5 ммоль/л по креатинину, характерна смена периодов ухудшения и улучшения состояния больного;
- **терминальная** (включающая 3 периода) - клубочковая фильтрация 5-14 мл/мин и ниже, гиперазотемия 16 ммоль/л и выше по мочеvine с тенденцией к росту; последующее развитие олигоанурии, АГ, недостаточности кровообращения и уремии.

Хронический гломерулонефрит в течение 10 лет приводит к терминальной стадии ХПН в 85,2% случаев [8].

Актуальность изучения внутрипочечного кровотока при хроническом гломерулонефрите, в том числе методом ультразвуковой доплерометрии сосудов почки, возросла в связи с разработкой новых эффективных методов заместительной терапии при ХПН, направленной на продление жизни больных.

При ультразвуковом исследовании у больных с хроническим гломерулонефритом на ранних стадиях развития ХПН (0-й и латентной) наблюдается увеличение объе-

ма почек на 10-20%. В дальнейшем объем почек уменьшается и в терминальной стадии составляет половину первоначального. Отмечается также повышение кортикальной эхогенности паренхимы почки, синдром «гиперэхогенных пирамидок», близких по эхогенности к почечному синусу [10]. По данным Л.О. Глазун и соавт. [9] при гистографическом исследовании эхогенность в терминальной стадии увеличивается почти в 2 раза. Изменения IR почечной артерии с повышением эхогенности паренхимы имеют выраженную положительную коррелятивную связь. Вместе с тем, нарастание IR происходит только при последних двух стадиях ХПН. При первых трех стадиях (с учетом 0-й стадии) его значение находится в пределах нормы — 0,63-0,65, при интермиттирующей стадии в среднем повышается до  $0,69 \pm 0,02$ , в терминальной - до  $0,75 \pm 0,02$ , однако не достигая такого высокого уровня, как при диабетической нефропатии. В целом для хронического гломерулонефрита характерно менее выраженное повышение резистентности артериального русла почек при более значимом уменьшении объема почек, чем при диабетической нефропатии, особенно в терминальной стадии ХПН.

Максимальная систолическая скорость кровотока в почечной артерии при хроническом гломерулонефрите также отражает снижение почечной функции только в терминальной стадии ХПН. При ранних стадиях она, также как и ТАМх, несколько повышена, значительное уменьшение скорости кровотока происходит только в терминальной стадии: Vps - в среднем до  $0,34 \pm 0,05$  м/с, ТАМх — до  $0,16 \pm 0,03$  м/с, Ved - до  $0,08 \pm 0,02$  м/с [9]. Авторы пришли к заключению, что для оценки выраженности ХПН при хроническом гломерулонефрите целесообразно определять скорость кровотока во внутривенных ветвях и коэффициент соотношения ее на различных уровнях ветвления почечной артерии. Наиболее высокий уровень корреляции был установлен между ТАМх в междольковых артериях и уровнем креатинина и клубочковой фильтрации. При первых трех стадиях ХПН (с учетом 0-й стадии) значение ТАМх в междольковых артериях колеблется в пределах 0,17-0,20 м/с (в контроле -  $0,19 \pm 0,02$  м/с), в междольковых — в пределах 0,08-0,10 м/с (в контроле -  $0,10 \pm 0,02$  м/с), уменьшаясь только в последующих двух стадиях соответственно до  $0,15 \pm 0,03$  и  $0,08 \pm 0,02$  м/с в междольковых артериях и до  $0,07 \pm 0,01$  и  $0,05 \pm 0,01$  м/с в междольковых артериях. Соотношение же ТАМх почечной артерии и междольковых артерий при хроническом гломерулонефрите изменяется по сравнению с нормой, начиная с ранних стадий развития ХПН: 0-я стадия - 5,0, латентная - 4,5, компенсаторная - 3,7, интермиттирующая - 5,7, терминальная - 3,1, в группе контроля - 3,9.

При обострении заболевания, что преобладало в группе больных с ХПН в интермиттирующей стадии, IR почечной артерии и скоростные показатели кровотока повышались. Однако даже в фазе обострения повышение IR необязательно в связи с ослаблением кортикального и усилением юкстамедуллярного кровотока.

Приводим пример доплерографии почечных артерий у больного в фазе обострения хронического гломерулонефрита.

Больной В., 18 лет. Болеет гломерулонефритом в течение 15 лет. Диагноз: Хронический гломерулонефрит с нефротическим синдромом, фаза обострения. Альбуминурия 330 мг/л.

### Эхография почек и доплерометрия почечных артерий:

	Правая почка	Левая почка
Размеры почки (мм)	111×45	118×49
Толщина паренхимы (мм)	21	20
Структурный индекс	0,52	0,49
Vps, Ved, TAMx (м/с)	1,25; 0,57; 0,67	1,19; 0,55; 0,73
IR, PI, S/D	0,61; 1,23; 3,15	0,51; 0,89; 2,17

Размеры почки, толщина паренхимы в пределах нормы, эхогенность паренхимы несколько повышена, кортико-медуллярная дифференциация нечеткая, структурный индекс снижен, скоростные показатели кровотока повышены, индексы, характеризующие резистентность сосудистого русла, справа находятся в пределах нормы, слева снижены, что указывает на включение механизма артерио-венозного шунтирования.

Подводя итог вышесказанному, можно выделить главные сонологические характеристики хронического гломерулонефрита.

**На ранних стадиях ХПН при хроническом гломерулонефрите** отмечается:

- увеличение объема почек на 10-20%;
- небольшое повышение эхогенности паренхимы почки;
- увеличение скорости кровотока в почечной артерии и ее внутриорганных ветвях при близком к норме значении IR;
- увеличение отношения TAMx почечной артерии к TAMx междольковой артерии до 4,5-5,0 и более (в норме около 4,0);
- хорошая визуализация подкапсульного кровотока в режиме ЭД;
- симметрия происходящих изменений в обеих почках.

**На поздних стадиях ХПН при хроническом гломерулонефрите** происходит:

- значительное уменьшение объема почек, в терминальной стадии в 2 раза;
- резкое увеличение кортикальной эхогенности, нарушение кортико-медуллярной дифференциации;
- синдром «гиперэхогенных пирамидок», близких по эхогенности к почечному синусу;
- значительное уменьшение скорости кровотока в почечной артерии и ее ветвях;
- увеличение IR в почечной артерии и ее ветвях до 0,70-0,75;
- снижение скорости кровотока, уменьшение отношения TAMx почечной артерии к TAMx междольковой артерии ниже нормы – до 3-3,5;
- значительное обеднение интрапеченочного сосудистого рисунка в режиме ЭД, особенно в подкапсульных участках.

В сообщении об ультразвуковом исследовании, включая доплерографию, детей с хроническим гломерулонефритом типичных эхографических проявлений обнаружено не было, в то время как при остром гломерулонефрите отмечалось увеличение размеров почки, повышение эхогенности паренхимы, отсутствие четкой кортико-медуллярной дифференциации, ускорение кровотока [11].

**Исходом хронического гломерулонефрита является нефросклероз – вторичное сморщивание почек.** Специфических сонографических признаков для

установления причины сморщенной почки нет. Необходимо заметить, что сканирование сморщенной почки иногда бывает сопряжено с немалыми трудностями. Сканирование со спины не всегда возможно из-за наложения большой поясничной мышцы. В этом случае правую почку лучше сканировать со стороны передней брюшной стенки в положении пациента на левом боку, левую - с помощью фронтальных срезов в положении на правом боку.

При «маленькой» почке, объем которой уменьшен более чем в 2-2,5 раза, имеющей место в терминальных стадиях различных диффузных заболеваний почек, в том числе и хронического гломерулонефрита, возникают сложности с выявлением кровотока в интраорганных сосудах почки. При регистрации спектрограммы, если это удастся, доплерометрические индексы могут быть различными и не отвечают тяжести поражения, пиковая систолическая скорость резко снижена, а диастолический кровоток имеет минимальные значения или отсутствует.

Ультразвуковое исследование при хроническом гломерулонефрите помогает оценить степень выраженности патологического процесса в почках.

## Литература

1. Platt J.F., Ellis G.H., Rubin J.M. et al. Intrarenal arterial Doppler sonography in patients with non-obstructive renal disease: correlation of resistive index with biopsy finding // *Am. J. Roentgenol.* - 1990. - V. 154. - P. 1223.
2. Дворяковский И.В., Коберидзе Л.Ш. Клиническое значение доплерографии при гломерулонефрите у детей // *Визуализация в клинике.* — 1992. — В. 1. - С. 23-26.
3. Argalia G., D'Ambrosio F., Mignosi U. et al. Doppler echography and color Doppler echography in assessment of the vascular functional aspects of medical nephropathies // *Radiol. Medica.* - 1995. - V. 89. - N 4. P. 464-469.
4. Харлап Г.В., Смолянинова Н.Г. Возможности дуплексного сканирования при оценке почечного кровотока у больных хроническими заболеваниями почек с артериальной гипертензией // *Визуализация в клинике.* - 1996. - № 8. - С. 32-36.
5. Фадеева Н.И., Максимова А.И. Допплерография сосудов почек в изучении влияния ингибиторов ангиотензинпревращающего фермента (ИАПФ) на почечный кровоток при гломерулонефрите у детей // *Ультразвуковая диагностика.* - 1997. - № 4. - С. 34.
6. Di Pietro A., Prouerbio M.R., Pescatore L. et al. Possibile ruolo diagnostico dell'ecografia renale nella Glomerulonefrite acuta post-streptococcica (GNAPS) «a segni urinary minimi» // *Ped. Med. Chirurg.* - 1997. - V. 19, N 4. - P. 265-266.
7. Гломерулонефрит / Под ред. А.И. Дядька. -- Киев: Здоров'я, 1991. -- 252 с.
8. Руководство по урологии: В 3-х т. Т. 3 / Под ред. Н.А. Лопаткина. — М.: Медицина, 1998. — 672с.
9. Глазун Л.О., Петричко М.И., Полухина Е.В., Езерский Д.В. Допплерографическая оценка степени выраженности хронической почечной недостаточности у больных хроническим гломерулонефритом // *Эхография.* - 2002. — Т. 3, № 2. — С. 165-170.

10. Клиническое руководство по ультразвуковой диагностике. Т. 1. / Под ред. В.В. Митькова. - М.: Видар, 1996. – 323 с.
11. Чирков Ю.Э. Эхографическое исследование почек при гломерулонефритах у детей // Перший украшський конгрес фахівців з ультразвукової діагностики. Тези. - Київ: Наукова думка, 1999. –С. 144.
12. Ultrasound contrast agents / Ed. B.B. Goldberg. - London: Martin Danitz, 1997. - P. 177-191.

## 16. Хронический пиелонефрит

Хронический пиелонефрит занимает ведущее место в структуре почечной патологии. У 41,5% больных хроническим пиелонефритом возникает АГ, 77% из них имеют возраст до 40 лет и почти 21% - до 30 лет [1]. АГ наблюдается у 30% больных с односторонним пиелонефритом и у 45,2% с двусторонним пиелонефритом. У трети больных АГ носит злокачественный характер и почти не поддается гипотензивной терапией.

По мнению большинства исследователей, хронический пиелонефрит является хроническим воспалением интертубулярного интерстиция почек и слизистой оболочки ЧЛС с тенденцией к постоянному прогрессированию, последующим поражением кровеносных сосудов с исходом в диффузный артерио- и артериолосклероз и развитием ХПН. Ухудшение кровотока приводит к ишемическому сморщиванию клубочков. Повышенная нагрузка на функционирующие нефроны в условиях хронической ишемии усугубляет их структурные изменения. Исходом хронического пиелонефрита при нормальном пассаже мочи является нефросклероз (сморщенная почка), при стазе мочи - пионефроз, при двустороннем хроническом пиелонефрите или пиелонефрите единственной почки развивается ХПН.

От начала заболевания до сморщенной почки проходит 2-3 десятилетия, но возможно и более быстрое течение - 2-3 года. В течение 10 лет хронический пиелонефрит приводит к терминальной стадии ХПН в 47,8% случаев [2].

После удаления почки, пораженной нефросклерозом, АГ исчезает только у 54-59% больных [3]. Неэффективность операции объясняется развитием в контралатеральной почке нефроангиосклероза.

Необходимо отметить, что проявлением латентно текущего хронического пиелонефрита может быть только АГ и лишь целенаправленное обследование больных позволяет поставить правильный диагноз. У большинства таких больных при традиционном ультразвуковом исследовании и экскреторной урографии изменения не выявляются [4]. В этих случаях важное значение имеет эхография с применением ЦДК и ИД.

Специфических эхографических признаков хронического пиелонефрита не существует. В стадии обострения может наблюдаться некоторое увеличение линейных размеров и объема почки, а также снижение эхогенности почечной паренхимы.

**При длительно текущем воспалительном процессе хронический пиелонефрит характеризуется следующими ультразвуковыми признаками:** уменьшение линейных размеров и объема почки, уменьшение структурного индекса и толщины паренхимы, увеличение объема почечного синуса, а также отношения площади почечного синуса к площади почки, неровность контуров почки из-за рубцово-склеротических втяжений в местах бывшего воспаления паренхимы в периоды обострения процесса. Паренхима в этих местах имеет повышенную эхогенную плотность, стирается граница между корковым и мозговым веществом, плохо дифференцируются пирамиды.

При исследовании больных хроническим пиелонефритом [4] отмечено уменьшение объема почки до  $122,5 \pm 3,44 \text{ см}^3$  (в контроле, по данным авторов,  $134-146 \text{ см}^3$ ), увеличение объема почечного синуса до  $25,1 \pm 0,37 \text{ см}^3$  (в контроле  $21-24 \text{ см}^3$ ) и отношения площади почечного синуса к площади почки до  $0,38 \pm 0,007$  (в контроле  $0,32 \pm 0,05$ ). При доплерографии почечной артерии отмечается снижение амплитуды и закругленная форма вершины спектральной кривой, почти в 2 раза уменьшается индекс ускорения [5]. По данным, полученным в результате исследования 40 больных хроническим пиелонефритом с АГ,  $V_{ps}$  уменьшается до значений  $0,75-0,77 \text{ м/с}$ ,  $V_{ed}$  – до  $0,26-0,28 \text{ м/с}$ ,  $TAMx$  – до  $0,43-0,44 \text{ м/с}$ , доплерометрические индексы остаются в пределах нормы:  $IR - 0,62-0,66$ ,  $RI - 1,07-1,20$ ,  $S/D - 2,7-3,0$  [5]. Снижение скорости артериального кровотока наряду с нормальными значениями доплерометрических индексов, характеризующих периферическое сопротивление, указывают на включение механизмов артерио-венозного шунтирования, что приводит к усугублению ишемии кортикального слоя почек. Соответственно фазам развития ХПН картина доплерометрии артериального русла почек аналогична описанной в гл. 15.  $IR$  в системе почечной артерии при ХПН считают прогностическим индексом, отражающим прогрессирование почечной недостаточности и имеющим высокую корреляцию с уровнем креатинина крови [6].

При хроническом пиелонефрите следует обращать внимание на **асимметрию** показателей скорости кровотока в почечных артериях со снижением их на стороне поражения, возможную асимметрию при двустороннем пиелонефрите в случае большей выраженности патологического процесса в одной из почек.

## Литература

1. Лопаткин Н.А., Мазо Е.Б. Диагностика вазоренальной гипертензии и выбор метода ее лечения. – М: Медицина, 1975. – 248 с.
2. Руководство по урологии: В 3-х т. Т. 3 / Под ред. Н.А. Лопаткина. – М.: Медицина, 1998. – 672 с.
3. Галкин Е.В., Гладков В.В., Иноземцев Г.С. Рентгеноэндоваскулярная реконструкция венозного русла пиелонефритически сморщенной почки при лечении нефрогенной гипертензии и хронического пиелонефрита // Вестник рентгенологии и радиологии. – 2000. – С. 41-45.
4. Крючков Н.И., Дорман Е.С. Ультразвуковые критерии хронического пиелонефрита // Урология. – 2000. – № 2. – С. 15-17.
5. Барт Б.Я., Овчинникова Н.А., Сванидзе А.Н. Использование ультразвуковой доплерографии почечных артерий для диагностики вазоренальной гипертензии на поликлиническом этапе // Вестник рентгенологии и радиологии. – 1992. – № 5-6. – С. 20-22.
6. Splendiani G., Parolini C., Fortunato L. et al. Resistive index in chronic nephropathies: predictive value of renal outcome // Clin. Nephrol. – 2002. – V. 57, N 1. – P. 45-50.

## 17. Трансплантационная нефропатия

Выявление трансплантационной (или посттрансплантационной) нефропатии методом доплерографии исторически относится к началу применения доплерографии в оценке почечной гемодинамики [1,2]. Для динамического наблюдения за состоянием пересаженной почки ультразвуковой метод, включая доплерометрию почечных сосудов, является наиболее уместным и целесообразным. Этой проблеме посвящено значительное количество научных работ.

Исследуя трансплантированную почку, сонолог должен ознакомиться с особенностями проведенного оперативного вмешательства, обращая внимание на число выполненных сосудистых анастомозов. Необходимо иметь в виду, что компрессия датчиком почки, расположенной в подвздошной ямке, может привести к ложному представлению о состоянии почечного кровотока.

При **остром кризе отторжения трансплантата** наблюдается повышение резистентности сосудистого русла вследствие отека почки, при этом размеры почки увеличены. По данным В.В. Захарова [3] при проведении трехкомпонентной иммуносупрессии (преднизолон, азатиоприн, сандиммун) криз отторжения проявлялся увеличением объема почки  $>270 \text{ см}^3$ , IR почечной артерии  $>0,87$ . Осложнением может быть разрыв трансплантата, который ультразвуковым методом при длине разрыва менее 2 см не всегда диагностируется, чувствительность метода составляет 85% [3]. При легкой и средней степени отторжения IR может оставаться в пределах нормы или даже уменьшаться, что связывают с юстагломерулярным шунтированием крови. Поэтому специфичность данного показателя не высока [4]. В одной из работ, посвященных отторжению пересаженной почки, представлены сведения об исследовании венозного кровотока и высказано предположение о связи характера доплеровской кривой с артерио-венозным шунтированием [5].

Увеличение IR почечной артерии может указать на транзиторную послеоперационную ишемию, острый тубулярный некроз, обструктивную уропатию [6]. При остром тубулярном некрозе IR не превышает 0,82, размеры почки увеличиваются незначительно [3].

При **хроническом отторжении** одни авторы указывают на отсутствие закономерных изменений доплерометрических индексов и считают ультразвуковой метод неспецифичным [7, 8, 9], другие ищут пути повышения информативности исследования. В частности выяснено, что сочетание нескольких доплерометрических показателей кровотока во внутривисцеральных артериальных сосудах в значительной степени повышает эффективность исследования [10]. Так, увеличение IR внутривисцеральных артерий свыше 0,75 наблюдалось у 47% пациентов с хроническим отторжением трансплантата, подтвержденным клинико-лабораторными методами, нефросцинтиграфией и биопсией, и лишь у 6% пациентов с нормальной функцией трансплантата. Чувствительность метода с учетом только IR была низкой – 47,1%, специфичность составила 93,6%. При комбинации IR, Vps и AI чувствительность достигала 100%, специфичность – 83%. Выяснено, что поток крови в почечных артериях в трансплантатах с дисфункцией достоверно ниже, чем в трансплантатах с хоро-

шей функцией, кроме того, в сегментарных артериях определяется значимая корреляция между  $V_{ps}$  и потоком крови, отсутствующая между  $IR$  и потоком крови [11]. Дополнительную информацию о состоянии кровотока в интраорганных сосудах трансплантата, включая междольковые (интерлобулярные) артерии, дает использование ЭД [12].

В случае образования артерио-венозной фистулы при доплерографии вследствие высокоскоростного кровотока, вызывающего вибрацию окружающих тканей, наблюдается феномен тканевого «шума» в виде мозаики цвета вокруг фистулы. Снижение чувствительности ЦДК с целью определения высокоскоростных потоков позволяет выявить место локализации свища: высокоскоростную низкорезистентную артерию и вену с турбулентным пульсирующим кровотоком. Обнаружение во внутриорганных артериях трансплантата низкорезистентного кровотока и доплерограммы по типу «*tardus parvus*», а также в почечной артерии  $V_{ps} > 2$  м/с и дистальной турбулентности с большой вероятностью свидетельствует о стенозе почечной артерии [13]. Обычно стеноз выявляют несколько дистальнее анастомоза. Следует иметь в виду, что аналогичные изменения могут быть и при перекруте сосудов почечной ножки, но в этом случае при ЦДК будет наблюдаться «симптом пуповины». Исследование внутриорганных сосудов необходимо повторить в различных участках почки, так как изменения могут быть связаны со склерозированием почечной паренхимы вследствие хронического отторжения, но в этом случае кровотоки в почке будут неравномерными. Аналогичная ситуация может возникнуть и при тромбозе анастомозов с добавочными артериями трансплантата. На основании сравнения результатов диагностики стеноза почечной артерии трансплантата методами ЦДК и МРТ было сделано заключение, что доплерография является надежным методом для скрининга, в то время как МРТ имеет большее значение для определения характера стеноза [14].

## Литература

1. Wood R.F., Nasmyth D.G. Doppler ultrasound in the diagnostics of vascular occlusion in renal transplantation // *Transplant.* - 1982. - V. 33, N 5. - P. 547-551.
2. Malfi B., Ferretti G., Messina M., Salomone A. et al. Echo-Doppler velocimetry in the diagnosis of renal artery stenosis on transplanted kidney // *Clin. Nephrol.* - 1986. - V. 26, N 4. - P. 181-184.
3. Захаров В.В. Эффективность применения лучевых методов исследования в дифференциальной диагностике патологии почечного аллотрансплантата // *Клінічна хірургія.* - 1998. - № 3. - С. 48.
4. Genkins S.M., Sanfilippo F.P., Carroll B.A. Duplex Doppler sonography of renal transplants: lack of sensitivity and specificity in establishing patologic diagnosis // *Am. J. Radiol.* - 1989. - V. 152. - P. 535-539.
5. Платова Е.Н. Диагностика ранних признаков криза отторжения трансплантированной почки в ближайшем послеоперационном периоде с помощью дуплексной сонографии: Автореф. дисс. ... канд. мед. наук. - М., 1997.

6. Pozniak M.A. Оцінка пересадженої нирки за допомогою доплерівської ультрасонографії / В кн. Клінічна доплерівська ультрасонографія. За ред. Аллана П.Л., Даббшса П.А., Позняка М.А., МакДікена / Пер. з англ. - Львів: Медицина світу, 2001. - С. 191-202.
7. Akiyama T., Ikegami M., Hara Y. et al. Haemodynamic study of renal transplant chronic rejection using power Doppler sonography // *Transplant Proceed.* - 1996. -V. 28. - P.1458-1460.
8. Hibborn M.D., Bude R.O., Merphy K.I., Platt J.F., Rubin J.M. Renal transplant evaluation with power Doppler sonography // *Br. J. Radiol.* -1997. -V. 70. - P. 39-42.
9. Baxter G.M. Imaging in renal transplantation // *Ultrasound Q.* - 2003. - V. 19, N 3. - P. 123-138.
10. Argalia G., Mignosi U., D'Ambrosio F., Giuseppetti G. et al. Echo-Doppler in chronic kidney transplant rejection. The diagnostic prospects using indices of the ascending systolic phase // *Radiol. Medica.* -1995. - V. 90, N 3. - P. 272-277.
11. Nagano T., Ikegami M, Akiyama T. et al. Evaluation of blood flow in transplanted kidney by flow profile // *Nippon Hinyokika Gakkai Zasshi.* -1999. - V. 90, N 3. - P. 470-474.
12. Preidler K.W., Riccabona M., Szolar D.M. und an. Nachweis der Perigon in Nierentransplantaten. Vergleich zwischen farbkodierter und amplitudenkodierter Dopplesonographie // *Ultraschall in der Medizin.* -1996. - Bd. 17, N 5. - S. 243-246.
13. Baxter G.M., Ireland H., Moss J.G. et al. Color Doppler ultrasound in renal transplant artery stenosis: which Doppler index? // *Clin. Radiol.* - V. 50. -P. 618
14. Grazioli L., Olivetti L., Stnda C, Matricardi L. et al. The role of magnetic resonance angiography in the assessment of the arterial stenosis transplanted kidney // *Radiol. Medica.* - 1996. -V. 91, N 1-2. -P. 101-106.

## 18. Гипертоническая болезнь, состояние почечной гемодинамики

Изучая сосудистое русло почек методом ЦДК и ИД при различных патологических состояниях почек, нельзя не коснуться вопроса взаимосвязи центральной и почечной гемодинамики. Известно, что гладкая мускулатура коронарных и почечных сосудов имеет одинаковые рецепторы к антагонистам кальция. Предполагают, что один и тот же агент может вызывать одновременно повреждение гладкомышечных клеток, как сосудов сердца, так и сосудов почек [1]. Причиной повреждения почек при гипертонической болезни является сильное утолщение интимы внутриорганных артерий почек и приносящих артериол без фибриноидного некроза, прогрессирующее сужение их просвета и снижение клубочкового кровотока, наряду с увеличением проницаемости эндотелия с выходом высокомолекулярных субстанций из крови в ткани [2]. Значительная и продолжительно существующая АГ способствует развитию нефроангиосклероза независимо от наличия или отсутствия других изменений в почках. Однако выраженный нефросклероз с исходом в ХПН развивается редко [3]. В свою очередь, нарушение функции почек играет важную роль в патогенезе гипертонической болезни [4].

Мы сосредоточили внимание на изучении почечного кровотока при эссенциальной гипертензии, так как полученные данные могут быть полезны при исследовании больных с почечной патологией, страдающих гипертонической болезнью, тем более, что имеющиеся в научной литературе данные единичны.

Так, исследование 40 пациентов с гипертонической болезнью II стадии показало, что доплерометрические индексы почечной артерии не отличались от контроля: при гипертонической болезни - IR 0,64, PI 1,15, S/D 2,87, в норме - IR 0,63, PI 1,11, S/D 2,78, однако скорость кровотока была сниженной: при гипертонической болезни - Vps 0,69, Ved 0,24, в норме - Vps 0,85 м/с, Ved 0,31 м/с [5]. Группу контроля составили 30 здоровых людей 17-44 лет с нормальными показателями артериального давления. Другие авторы, обследовав 12 больных с гипертонической болезнью II стадии, нашли практически не отличающиеся от нормы показатели доплерограмм: Vps 1,0 м/с, Ved 0,4 м/с, S/D 2,7, AI 3,4-3,7 м/с<sup>2</sup> [6].

Вместе с тем, имеются данные, полученные в результате изучения почечной гемодинамики радиоизотопным методом с использованием однократной инъекции I<sup>131</sup>-гиппурана, обнаружившие достоверные изменения сопротивления почечных сосудов при гипертонической болезни. У больных гипертонической болезнью было выявлено увеличение сопротивления почечных сосудов (СПС), существенно превышавшее его уровни у здоровых людей во всех возрастных группах, в частности у больных среднего возраста - в 1,46 раза, у больных старческого возраста - в 1,27 раза [4]. В норме у долгожителей СПС было более чем в 2 раза выше его уровня у людей среднего возраста. Авторы обратили внимание на то, что при развитии гипертонической болезни у лиц пожилого и старческого возраста, наряду с умеренным снижением почечного кровотока, в большей мере повышается сопротивление почечных сосудов.

В связи с неоднозначностью имеющихся по этому вопросу сведений мы провели собственное исследование 94 амбулаторных больных с гипертонической болезнью II стадии (с артериальным давлением в пределах 180-220/105-115 мм рт. ст.) возрастом от 36 до 60 лет с преобладанием больных более старшего возраста [7]. Контрольную группу составили 20 пациентов того же возраста без АГ и патологии почек. Исследование было проведено с помощью аппарата Combizon-320-5, Doppler-300. Полученные результаты (табл. 18.1), как и в вышеуказанных исследованиях, обнаружили статистически достоверное уменьшение скорости кровотока в почечных артериях, симметрично с обеих сторон. Допплерометрические индексы, характеризующие резистентность сосудистого русла, оказались значительно повышенными (рис. 18.1-18.3).

Таблица 18.1  
Показатели доплерометрии почечных артерий у больных с гипертонической болезнью (ГБ) II стадии

Группы исследуемых	Vps, м/с	Ved, м/с	IR	PI	S/D
Больные с ГБ (правая почка)	0,82±0,06 p<0,05	0,13±0,02 p<0,001	0,81±0,01 p<0,01	1,80±0,12 p<0,01	6,03±0,40 p<0,001
Больные с ГБ (левая почка)	0,79±0,06 p<0,05	0,12±0,01 p<0,001	0,82±0,01 p<0,001	1,83±0,14 p<0,01	5,94±0,34 p<0,01
Контрольная группа	1,18±0,05	0,33±0,01	0,66±0,19	1,21±0,04	3,20±0,17

p – различия между больными с ГБ и контрольной группой.

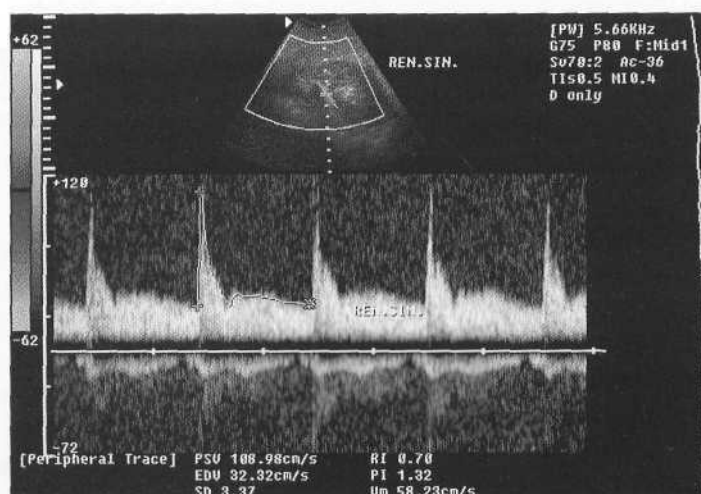
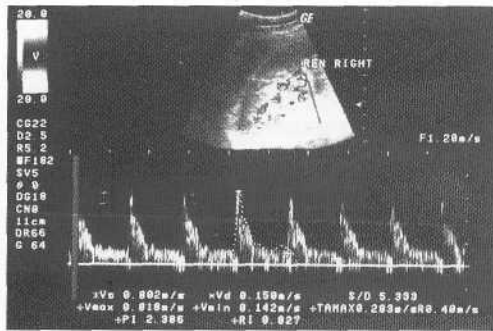
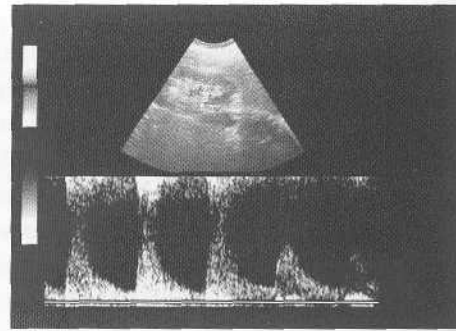


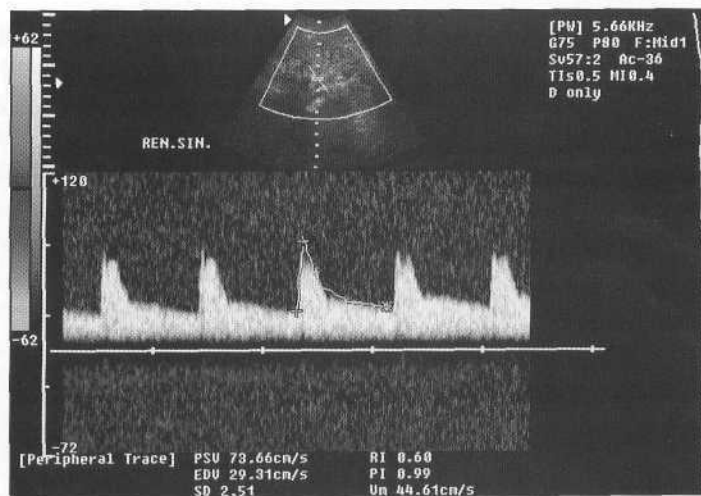
Рис. 18.1. Больной М., 36 лет. Гипертоническая болезнь II стадии. Допплерограмма левой почечной артерии: Vps 1,08 м/с, Ved 0,32 м/с, IR 0,70, PI 1,32, S/D 3,37.



**Рис. 18.2.** Больная Л., 49 лет. Гипертоническая болезнь II стадии. Допплерограмма правой почечной артерии: Vps 0,80 м/с, Ved 0,15 м/с, IR 0,83, PI 2,39, S/D 5,33.



**Рис. 18.3.** Больная Р., 60 лет. Гипертоническая болезнь II стадии. Допплерограмма правой почечной артерии: Vps 1,00 м/с, Ved 0,16 м/с, IR 0,84, PI 1,83, S/D 6,30.



**Рис. 18.4.** Допплерограмма левой почечной артерии пациента 37 лет из контрольной группы.

Необходимо также учитывать, что при снижении эластичности сосудистой стенки снижается время ускорения в систолу, систолический пик не расщеплен [8], в отличие от спектрограммы здорового человека (рис. 18.4), что мы наблюдали у больных с гипертонической болезнью.

Исходя из данных литературы и собственных исследований, можно сделать заключение, что **при гипертонической болезни** наблюдается:

- некоторое снижение систолической и более значительное снижение диастолической скорости кровотока в системе почечной артерии,
- снижение времени ускорения в систолу,
- повышение IR, PI, S/D, увеличивающиеся с возрастом.

Поэтому при доплерографической оценке почечной патологии не следует забывать о возможном влиянии факторов возраста и наличия гипертонической болезни на измеряемые показатели. Полученные результаты подтверждают необходимость контроля за показателями почечной гемодинамики при назначении гипотензивной терапии больным гипертонической болезнью.

## Литература

1. Hillege H.L., Cirbes A.R., de Kam P.J., Boomsma F. et al. Renal function, neurohormonal activation, and survival in patients with chronic heart failure // *Circulation*. - 2000. - V. 102, N 2. - P. 203-210.
2. Kos T., Pacher R., Wimmer A. et al. Relationship between kidney function, hemodynamic variables and circulation big endothelin levels in patients with severe refractory heart failure // *Wien. Klin. Wschr.* - 1998. - Bd. 110, N 3. - S. 89-95.
3. Нефрология. Т. I. / Под ред. И.Е. Тареевой. - М.: Медгиз, 1995. - 495 с.
4. Козыменко Т.Н., Бирюкова Л.Н. Возрастные особенности почечного кровообращения и функции почек у здоровых и больных гипертонической болезнью // *Врачебное дело*. - 1990. - № 9. - С. 44-47.
5. Барт Б.Я., Овчинникова Н.А., Сванидзе А.Н. Использование ультразвуковой доплерографии почечных артерий для диагностики вазоренальной гипертензии на поликлиническом этапе // *Вестник рентгенологии и радиологии*. - 1992. - № 5-6. - С. 20-22.
6. Щербак О.Ю., Прищепа П.П., Зубко В.І., Шалковський Е.І., Джердж С.Ф. Дослідження ниркового кровообігу у хворих на вазоренальну гіпертензію // *Врачебное дело*. - 1996. - № 1-2. - С. 137-139.
7. Квятковский Е.А., Хархота В.Б. Состояние почечной гемодинамики при эссенциальной гипертензии и острозастойной почке по данным ультразвуковой доплерометрии почечных артерий // *Український медичний часопис*. - 1999. - № 4. - С. 94-96.
8. Halpern E.J., Deane C.R., Needleman L. et al. Normal renal, artery spectral Doppler Waveform: a closer look // *Radiol.* - 1995. - V. 196, N 3. - P. 667-673.

## 19. Острая почечная недостаточность

Под острой почечной недостаточностью (ОПН) понимают внезапное нарушение секреторной или экскреторной функции обеих почек или единственной почки вследствие воздействия различных экзогенных или эндогенных факторов [1]. У 5-6% больных с ОПН в связи с массивным некрозом нефронов происходит необратимое поражение почек.

Различают 4 вида **этиологических факторов развития ОПН:**

- **преренальные** - связанные с нарушением кровообращения в почках и их ишемией вследствие длительного снижения артериального давления, снижения объема циркулирующей крови, гемолиза, такие как кровотечение, травма, обезвоживание организма, гемолитический, бактериемический шок, эндогенная интоксикация, синдром размождения тканей и др.;
- **ренальные** — поражение паренхимы почек при отравлениях нефротоксическими веществами, а также вследствие некоррегированной преренальной ОПН;
- **постренальные** - нарушение проходимости обоих мочеточников или мочеточника единственной почки;
- **аренальные** - травматическое размождение обеих почек, анатомически или функционально единственной почки, удаление их, по витальным показаниям или случайное, что бывает крайне редко.

Важным клиническим моментом является дифференцирование между преренальной и ренальной формой ОПН, так как первая может быстро перейти во вторую [2]. Поэтому у всех больных с олигурией должен быть установлен центральный венозный катетер для оценки уровня гидратации.

**В клиническом течении ОПН** выделяют следующие **стадии:**

- **начальная (шоковая)** – непродолжительная, обычно совпадает с периодом воздействия этиологического фактора; может длиться всего несколько часов, уже в первые сутки возникает олигурия;
- **олигоанурическая** – основная стадия болезни, моча или не поступает в мочевой пузырь, или ее количество не превышает 200-300 мл/сут., обычно продолжается 3-7 суток, реже до 2-3-х недель;
- **диуретическая** (фаза раннего диуреза и фаза полиурии) – суточный диурез более 300 мл, в течение 4-5 дней возрастает до 2-4 л, концентрационная функция почек снижена;
- **стадия выздоровления** – восстановление концентрационной функции почек, продолжается до 6 месяцев, иногда и более.

Исследования, посвященные динамическому наблюдению за больными с ОПН и прогнозированию течения заболевания с использованием эхографии почек и ИД почечных сосудов немногочисленны [3-13] и большей частью посвящены ОПН ренального генеза.

**Ультразвуковая картина почки и доплерография почечных артерий при ОПН ренального генеза** достаточно характерны:

- Почки увеличены в размерах и приобретают шаровидную форму в связи с преимущественным увеличением передне-заднего размера.

- Кортико-медуллярная дифференцировка подчеркнута вследствие ишемии коркового вещества и полнокровия пирамид в связи с юкстамедуллярным артерио-венозным шунтированием крови.

- Почечная паренхима утолщена, может быть обычной толщины.
- Пирамиды увеличены в размерах, их эхогенность снижена.
- Эхогенность коркового вещества повышена, но может быть не изменена.
- При ЦДК и ЭД кортикальный кровоток резко снижен.
- Диастолическая скорость кровотока в стадии олигоанурии в почечных артериях и их ветвях вплоть до междольковых артерий резко снижена, при тяжелых формах ОПН отсутствует или отмечается ретроградный диастолический кровоток, прогрессивно возрастает в последующие стадии, возвращаясь к норме в стадии выздоровления.

- Систолическая скорость кровотока в почечных артериях и их ветвях в стадии олигоанурии снижена (менее значительно, чем диастолическая скорость), умеренно возрастает в диуретической стадии, возвращаясь к норме в стадии выздоровления.

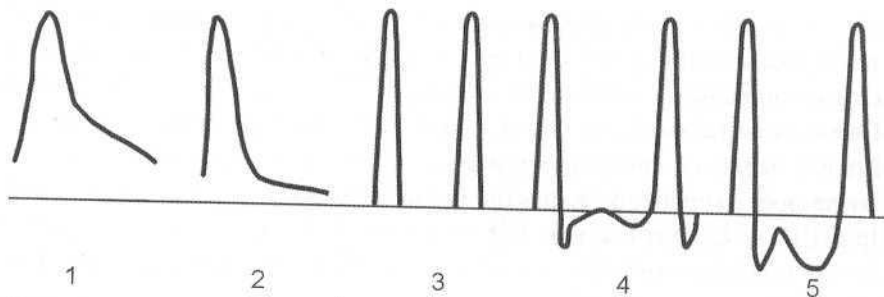
- Время систолического ускорения кровотока в почечной артерии в стадии олигоанурии сокращается примерно в 2 раза [6], скорость систолического кровотока быстро нарастает и быстро падает, постепенно возвращаясь к норме в последующих стадиях.

- RI, PI, S/D почечных артерий и их ветвей вплоть до междольковых артерий в стадии олигоанурии резко повышены (IR почечной артерии  $>0,75$  в 80% случаев [7], может достигать 1,0 [6]) с последующим снижением в диуретической стадии и нормализацией в стадии выздоровления.

- Скорость кровотока в почечной вене в стадию олигоанурии повышена, может наблюдаться турбуленция и маятникообразный кровоток.

В стадии олигоанурии наблюдаются характерные качественные изменения доплеровского спектра: резкий подъем, заостренная вершина, резкое падение со значительно сниженной скоростью в диастолу или отсутствие диастолической антеградной составляющей кровотока, возможен начально-диастолический, конечно-диастолический или пандиастолический ретроградный артериальный кровоток (рис. 19.1).

Ультразвуковая картина почек при ОПН ренального и преренального генеза имеет общие характеристики и закономерности изменения [6]. У пациентов с ОПН преренального генеза вышеуказанные изменения ультразвуковой картины почки выражены умеренно, в основном наблюдается некоторое увеличение размеров почек и повышение эхогенности кортикального слоя паренхимы, возможно отсутствие изменений эхографической картины. Только у 20% больных в почечной артерии  $IR > 0,75$ , тогда как у больных с ОПН при остром тубулярном некрозе, вызванном воздействием нефротоксических веществ и препаратов,  $IR > 0,75$  встречается в 80% случаев и чаще [7]. В этой связи импульсная доплерометрия применяется для дифференциальной диагностики преренальной ОПН и острого тубулярного некроза [7, 8]. Для повышения диагностической значимости УЗИ в стадии олигоанурии, дифференциальной диагностики острого тубулярного и кортикального некроза используют контрастные средства, в частности левовист [9].



**Рис. 19.1.** Характер доплерограмм артериального почечного кровотока при ОПН. 1 – доплерограмма в норме, 2 – резкое снижение диастолической антеградной составляющей, 3 – отсутствие диастолической антеградной составляющей, 4 – начально-диастолический и конечно-диастолический ретроградный кровоток, 5 – пандиастолический ретроградный кровоток.

Приводим клинический пример развития ОПН прerenального генеза после гинекологической операции с использованием доплеровской ультразвукографии.

Больная Ш., 47 лет. Была доставлена санавиацией на 3-й день после операции в центральной районной больнице в реанимационное отделение 9-й городской больницы г. Днепропетровска с диагнозом: ОПН после операции надвлагалищной ампутации матки с придатками по поводу субмукозной фибромиомы матки с выраженным геморрагическим синдромом, постгеморрагической анемией III ст. Варикозное расширение вен нижних конечностей. В предоперационном периоде больной неоднократно проводилась гемотрансфузия одногруппной крови. Ранее заболеваниями мочеполовой системы не страдала. При госпитализации общее состояние тяжелое. Температура  $37,3^{\circ}\text{C}$ , пульс 110 уд/мин, артериальное давление 150/70 мм рт. ст., центральное венозное давление 45-50 мм вод. ст. Количество суточной мочи 82 мл, олигурия. Анализ крови: Hb – 67 г/л, эр. –  $2,5 \times 10^{12}$  г/л, л. –  $6,8 \times 10^9$  г/л, п. – 8%, с. – 84%, л. – 3%, м. – 3%, юн. – 1%, п. – 1%, цветовой показатель – 0,79, гематокрит – 0,26, мочевины – 15,5 ммоль/л, креатинин – 0,198 ммоль/л. По данным коагулограммы отмечена гиперкоагуляция: фибриноген – 5,5 г/л, протромбиновый индекс – 96,6%, активное время рекальцификации – 98,2 с. По данным эхокардиографии минутный объем крови 6,11 л/мин, сердечный индекс – 3,42 л/мин/м<sup>2</sup>, удельное периферическое сосудистое сопротивление – 34,9 уд. ед., что указывает на рост резистентности периферических сосудов. Почки не пальпируются, область их расположения безболезненна, симптом Пастернацкого отрицательный с обеих сторон.

Результаты ультразвукового исследования, включая доплерометрию почечной артерии в области ворот:

	Правая почка	Левая почка
Размеры почки (мм)	94×55×47	105×63×56
Толщина паренхимы (мм)	20	23
Продольный размер синуса почки (мм)	64	63
Структурный индекс	0,54	0,66
Vps, Ved (м/с)	0,73; 0,08	1,06; 0,42
IR, PI, S/D	0,87; 2,17; 8,00	0,51; 1,09; 2,50

Правая почка в дыхательных движениях принимает участие, контуры четкие, в проекции почечного синуса выявлено несколько округлых ультразвукнегативных теней диаметром 2-4 мм, структурный индекс снижен. Левая почка в дыхательных движениях участвует, контуры четкие, ширина, толщина почки, толщина паренхимы увеличены. В визуализируемых участках мочеточников изменений не обнаружено. Мочевой пузырь обычной формы, наполнен предварительно введенным раствором фурацилина, без затеков жидкости вокруг него. В соответствии с данными клинического осмотра и ультразвукового исследования постренальная форма анурии была исключена.

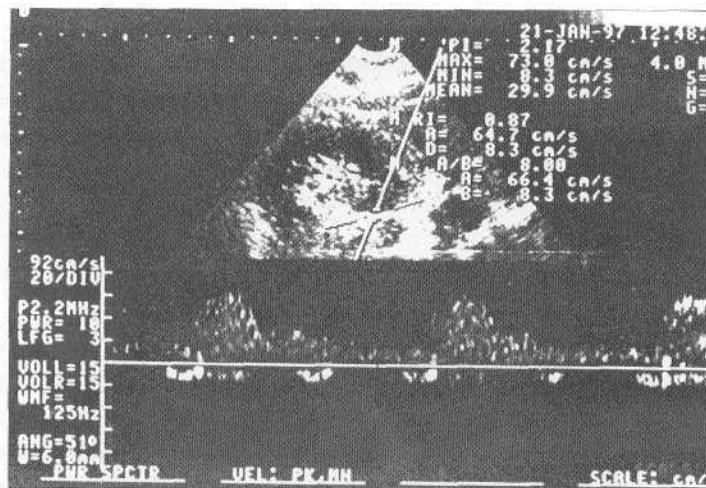
При исследовании сосудов почек в правой почечной артерии спектрограмма с четко выраженным кровотоком высокорезистентного типа с крайне низкой диастолической составляющей (рис. 19.2). Правая почечная вена расширена. На основании общеклинических данных и доплерографии пришли к заключению, что состояние острой застойной почки справа явилось результатом развивающегося тромбоза правой почечной вены. Снижение IR в бассейне левой почечной артерии, наряду с высокой скоростью кровотока, связаны с рефлекторным характером нарушения микроциркуляции и юктагломерулярным артерио-венозным шунтированием, что в совокупности стало причиной развития ОПН.

В дальнейшем состояние больной ухудшилось в связи с острым тромбофлебитом поверхностных вен левой нижней конечности, тромбоэмболией в бассейне левой почечной артерии с тотальной правосторонней инфарктпневмонией. В результате проведения интенсивной антикоагулянтной, фибринолитической, антиагрегантной, антибактериальной терапии, применения ангиоактивных препаратов, стимуляции диуреза состояние больной улучшилось, проявления тромбоэмболических осложнений исчезли. При ультразвуковом исследовании через 4 недели подтверждена адекватность проведенной терапии и восстановление почечного кровотока: в правой почечной артерии  $V_{ps}$  0,90 м/с,  $V_{ed}$  0,41 м/с, IR 0,54, PI 0,94, S/D 1,96 (рис. 19.3), в левой почечной артерии  $V_{ps}$  0,93 м/с,  $V_{ed}$  0,38 м/с, IR 0,59, PI 1,38, S/D 2,63.

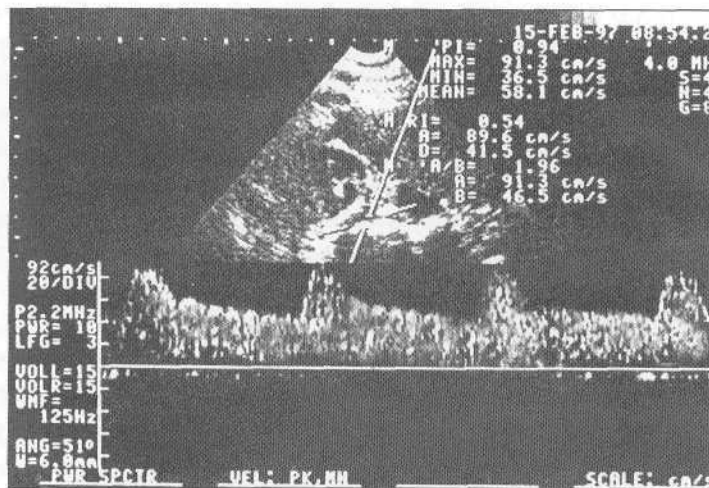
В приведенном наблюдении [14] ультрасонография с использованием ИД почечных артерий в совокупности с другими исследованиями позволила определить преренальный характер олигурии, тромбоз почечной вены и назначить соответствующую терапию.

Важным вопросом, в решении которого немаловажную роль играет УЗИ, является **прогнозирование течения ОПН.**

При экспериментальном моделировании ОПН на кроликах внутримышечным введением раствора глицерола в количестве 6,0 мл/кг и доплерографическом исследовании артериальных сосудов почек через 6, 12, 24 часа и 3, 5, 7 и 14 дней удалось установить, что IR быстро нарастает, достигая пика через 12 часов, тогда как пик содержания креатинина в крови отмечается через день [15]. IR возвращается к норме к 7 дням, уровень креатинина — на 14-й день. В результате проведенных исследований был сделан важный вывод о том, что изменение IR предшествует изменению уровня креатинина крови и IR может быть использован для предсказания течения ОПН.



**Рис. 19.2.** Больная Ш. Острая почечная недостаточность, олигоанурическая стадия. Тромбоз почечной вены справа. Допплерометрия правой почечной артерии: Vps 0,73 м/с, Ved 0,08 м/с, IR 0,87, PI 2,17, S/D 8,00, резкое снижение скорости диастолического кровотока и повышение доплерометрических индексов.



**Рис. 19.3.** Больная Ш. Через 4 недели (после проведенного лечения). Допплерометрия правой почечной артерии: Vps 0,90 м/с, Ved 0,41 м/с, IR 0,54, PI 0,94, S/D 1,96. Восстановление почечного кровотока.

По данным, полученным в результате исследования больных геморрагической лихорадкой с почечным синдромом (ГЛПС) [6], объем почки в стадию олигоанурии в среднем достигает  $272,2 \pm 5,9 \text{ см}^3$ , оставаясь на высоком уровне  $284,1 \pm 7,5 \text{ см}^3$  в фазу раннего диуреза и снижаясь до  $228,7 \pm 3,6 \text{ см}^3$  в фазу полиурии. Передне-задний размер почки в среднем составляет 5,9-6,4 см, толщина паренхимы 24-26 мм, вплоть до стадии выздоровления. В фазе полиурии визуализируются чашки, размер которых достигает  $8,5 \pm 0,9 \text{ мм}$ . Регрессия толщины коркового слоя идет медленнее, чем

мозгового. IR почечной артерии достигает максимума на 5-е сутки развития олигоанурии, в среднем  $0,93 \pm 0,02$ , снижаясь в последующие дни, и в фазу раннего диуреза составляет  $0,79 \pm 0,01$ . Характерно, что **к концу стадии олигоанурии объем почки и толщина паренхимы продолжают увеличиваться, в то же время IR почечной артерии снижается, опережая на 2-3-е суток восстановление диуреза** [3, 6]. Снижение IR, как считают авторы, отражает улучшение почечного кровотока, создающего условия для восстановления диуреза. Н.В. Patriquin и соавт. [3] впервые описали эту закономерность у детей с гемолитико-уремическим синдромом и пришли к заключению о возможности прекращения диализа при восстановлении уровня IR. Для успешного прогнозирования восстановления диуреза Л.О. Глазун и М.И. Петричко [6] рекомендуют проводить целенаправленный доплерографический мониторинг больных в олигоанурической стадии ОПН с частотой исследования каждые 2 дня. В качестве критерия прогнозирования восстановления диуреза в ближайшие 2-е суток были использованы следующие показатели: средняя скорость кровотока в почечной артерии  $>0,17$  м/с,  $IR < 0,83$  (чувствительность соответственно - 80% и 73%) [6].

У больных с ОПН при ГЛПС, а также при васкулярном типе криза отторжения трансплантированной почки возможны спонтанные разрывы почки с образованием подкапсульных или паранефральных гематом. К факторам риска разрыва почки относят: увеличение объема почки  $>300$  см<sup>3</sup>, индекс длина/толщина почки  $>1,7$ , площадь сечения пирамид  $>1,5$  см<sup>2</sup>, систолическая скорость кровотока  $>0,6$  м/с [6].

На основании ультразвукового обследования 120 больных с ОПН различного генеза (геморрагическая лихорадка с почечным синдромом, миоренальный синдром, нефротоксическая и ишемическая ОПН, связанная с резким снижением перфузии почек) с доплерографией сосудистого русла почек на различных уровнях от почечной артерии до междольковых артерий в стадии олигоанурии было выявлено снижение Vps, резкое снижение Ved и повышение IR. В почечной артерии, междольковой, дуговой и междольковой артериях в стадии олигоанурии отмечались следующие изменения: показатель Vps в среднем составил 0,53; 0,31; 0,21 и 0,12 м/с соответственно, Ved - 0,074; 0,042; 0,036 и 0,016 м/с, IR - 0,87; 0,86; 0,85; 0,82 и 0,88 [12]. Были предложены следующие **критерии прогнозирования восстановления диуреза в ближайшие 2-е суток: средняя скорость кровотока в почечной артерии  $>0,20$  м/с, Ved  $>0,12$  м/с, IR  $<0,82$ , средняя скорость кровотока в междольковых артериях  $>0,15$  м/с, в междольковых артериях  $>0,06$  м/с.** В почечной вене в стадию олигоанурии скорость кровотока увеличивалась до  $0,35 \pm 0,02$  м/с (в контрольной группе  $0,22 \pm 0,02$  м/с), в стадию восстановления диуреза снижалась до  $0,23 \pm 0,01$  м/с, в стадию выздоровления до  $0,20 \pm 0,01$  м/с. При исследовании этой же группы больных, для прогнозирования развития тяжелой формы ОПН в первые 5 суток олигоанурии предложены такие критерии: **объем почки  $>250$  см<sup>3</sup>, толщина паренхимы  $>2,5$  см, толщина коркового слоя  $>11$  мм, средняя скорость кровотока в почечной артерии  $<0,15$  м/с, IR  $>0,89$**  [13].

У детей с ОПН состояние почечного кровотока ультразвуковым методом наиболее изучено при гемолитико-уремическом синдроме (ГУС), занимающем одно из

ведущих мест по частоте и тяжести течения [3, 16, 17]. Выделены 3 варианта эхографических изменений почек при ГУС: гломерулотромботическая микроангиопатия, артериотромботическая микроангиопатия и кортикальный некроз.

Сравнительная эхографическая оценка состояния почек при ОПН различного генеза у детей дана Е.Б. Ольховой [18]. При ГУС в начале олигоанурической стадии с развитием **гломерулотромботической микроангиопатии** размеры почек немного увеличены, пирамиды обычные, иногда несколько увеличены, гипоэхогенны, эхогенность кортикального слоя диффузно повышена. При ГУС с **артериотромботической микроангиопатией** размеры почек и эхогенность кортикального слоя не изменены, пирамиды увеличены, гипоэхогенны, кортико-медулярная дифференциация подчеркнута. При ЦДК и ИД в обоих случаях визуализируются только магистральные и сегментарные сосуды, иногда отдельные междолевые, IR почечной артерии равен 1,0 и более, показатель V<sub>ps</sub> снижен, значительно при артериотромботической микроангиопатии. Наблюдается резкое снижение, вплоть до отсутствия, диастолической антеградной составляющей кровотока, может быть начально-диастолический, конечно-диастолический или пандиастолический ретроградный артериальный кровоток. В некоторых случаях отмечается маятникообразный кровоток в магистральных почечных венах и их притоках, при этом в диастолу кровотоков в почечных артериях не определяется, в то же время в почечных венах происходит ретроградный ток крови.

Дальнейшее течение ОПН у детей сопровождается резким увеличением размеров почки, приобретением ею округлой формы, диффузным повышением эхогенности и утолщением кортикального слоя, четкой кортико-медулярной дифференцировкой, у 30% больных незначительной пиелоэктазией (до 10 мм) с отеком стенки почечной лоханки, восстановлением сосудистого рисунка вплоть до дуговых артерий с отсутствием его в субкапсулярном слое, снижением IR, опережающим на 2-3-е суток восстановление диуреза. Автор связывает снижение IR с включением механизмов юкстамедулярного артерио-венозного шунтирования крови, минуя кортикальный слой, в связи с чем в эту фазу течения ОПН у больных еще сохраняется высокая азотемия и, как указывает автор, больные дети еще довольно длительное время (до 7-10 дней) нуждаются в проведении гемодиализа. В 20% случаев наблюдался **некротический папиллит**, при котором почечный сосочек становится гиперэхогенным, у его основания наблюдается эхогенное кольцевидное образование, происходит дилатация чашки, в дальнейшем сосочек приобретает вид гиперэхогенного включения кольцевидной формы.

В случае неблагоприятного течения ОПН при артериотромботическом варианте с длительной ишемией почечной коры возникает частичный или тотальный **кортикальный некроз**, который можно заподозрить при ультразвуковом исследовании, когда еще нет клинических проявлений. На 5-9-е сутки заболевания снижается эхогенность кортикального слоя в связи с некротическими изменениями и у основания пирамид появляется гиперэхогенный ободок 2-3 мм толщиной в результате отложения фибрина и дериватов белка в зоне сохраненного юкстамедулярного кровотока [18-21]. Наряду с резким обеднением сосудистого рисунка, значительным снижением V<sub>ps</sub> в почечной артерии до 0,3 м/с, IR почечной артерии, сегментарных и междо-

левых ветвей соответствует норме, что объясняется артерио-венозным шунтированием крови [18]. При дальнейшем наблюдении в сроки 7-14 суток от начала заболевания в случае тотального кортикального некроза происходит уменьшение почек в размерах (кортикальный слой истончен, гипоехогенный), при частичном кортикальном некрозе – постепенное увеличение размеров почек с диффузным повышением эхогенности паренхимы, некоторым увеличением Vps и IR в связи с прекращением массивного артерио-венозного шунтирования. Если при динамическом наблюдении размеры почек не увеличиваются и не уменьшаются, возможно восстановление функции почек на достаточном для жизни уровне, однако с практически неизбежным развитием ХПН [18]. Предложены **критерии прогнозирования неблагоприятного исхода кортикального некроза**: уменьшение суммарной площади максимального среза почек при УЗИ в положении пациента на спине при латеральном продольном сканировании до 60% и менее от исходного уровня к 30-40-м суткам заболевания и снижение Vps в почечной артерии менее 0,30 м/с в течение длительного времени (нескольких недель) [22].

При ОПН у детей, протекающем на фоне острого гемолиза, гистолиза, эксикоза или токсикоза, в почечной артерии наблюдается повышение Vps > 1,0 м/с, IR > 1,0 с возникновением реверсного артериального кровотока, при ОПН на фоне острого гломерулонефрита – в 40% случаев в начале заболевания отмечается кратковременное (2-3 суток) повышение IR до 1,0, с быстрой нормализацией и даже снижением, в большинстве случаев – незначительные изменения IR при тенденции к снижению ренального кровотока [18].

Острая обструкция мочевых путей как причина ОПН у детей встречается крайне редко. При эхографии визуализируется расширение ЧЛС и уменьшение толщины паренхимы, при ЦДК и ИД наблюдается некоторое обеднение сосудистого рисунка в корковом слое почки, повышение Vps, увеличение IR, но не до таких высоких значений, как при ГУС, реверсного артериального кровотока не отмечается. В случае выявления такой эхографической картины необходимо немедленное дообследование с целью подтверждения обструкции и выяснения ее уровня с последующим деблокированием почек.

У новорожденных ОПН в большинстве случаев протекает по неолигоанурическому типу с повышением уровня креатинина в крови и может пройти недиагностированным. При доплерографии в почечной артерии отмечается повышение IR до 1,0 и более, снижение или исчезновение диастолического компонента ренального кровотока [23, 24].

## Литература

1. Урология / Под ред. Н.А. Лопаткина. – М.: Медицина, 1982. – 512 с.
2. Руководство по урологии: В 3-х т. Т. 3 / Под ред. Н.А. Лопаткина. – М.: Медицина, 1998. – 672 с.
3. Patriquin H.B., O'Regan S., Robitaille P., Paltiel H. HUS: intrarenal arterial Doppler patterns as a useful guide to therapy // Radiology. – 1989. – V. 172. – P. 135-141.

4. Alwaidh M.H., Cooke R.W., Judd B.A. Renal blood flow velocity in acute renal failure following cardiopulmonary bypass surgery // *Acta Paediatr.* - 1998. - V. 87. - P. 644-649.
5. Глазун Л.О. Ультразвуковые критерии тяжести острой почечной недостаточности у больных геморрагической лихорадкой с почечным синдромом: Автореф. дисс. ... канд. мед. наук. - Хабаровск, 1993.
6. Глазун Л.О., Петричко М.И. Ультразвуковые критерии прогнозирования течения острой почечной недостаточности // *Эхография.* - 2000. - Т. 1, № 2. - С. 189-193.
7. Platt J.F., Rubin J.M., Ellis J.H. Acute renal failure: possible role of duplex Doppler ultrasound in distinction between acute prerenal failure and tubular necrosis // *Radiology.* - 1991. - V. 79. - P. 419-423.
8. Bertolotto M., Quaia E., Rimondini A. et al. Current role of color Doppler ultrasound in acute renal failure // *Radiol. Med. (Torino).* - 2001. - V. 102, N 5-6. - P. 340-347.
9. Gruenewald S.M., Huster T., Larcos G. et al. Acute renal failure in critically ill patients: evaluation of an ultrasound contrast agent // *Australas Radiol.* - 1999. - V. 43, N 2. - P. 180-184.
10. Luciano R., Gallini F., Romagnoli C., Papacci P. Doppler evaluation of renal blood flow velocity as a predictive index of acute renal failure in perinatal asphyxia // *Eur. J. Paediatr.* - 1998. - V. 157, N 8. - P. 656-660.
11. Bertolotto M., Quaia E., Rimondini A. et al. Current role of Doppler ultrasound in acute renal failure // *Radiol. Med.* - 2001. - V. 102, N 6. - P. 340-347.
12. Глазун Л.О., Митьков В.В., Митькова М.Д. Ультразвуковая оценка нарушений внутрипочечной гемодинамики у больных с острой почечной недостаточностью // *Ультразвуковая и функциональная диагностика.* - 2003. - № 3. - С. 10-19.
13. Глазун Л.О. Ультразвуковые критерии тяжести острой почечной недостаточности // *Ультразвуковая и функциональная диагностика.* - 2004. - № 1. - С. 10-17.
14. Квятковський С.А., Хархота В.Б., Мариноха Г.Д. Випадок використання ультразвукової доплерометрії ниркових артерій у діагностиці причини післяопераційної гострої ниркової недостатності // *Український радіологічний журнал.* - 1997. - № 4. - С. 427-428.
15. Yoon D.Y., Kim S.H., Kim H.D. et al. Doppler sonography in experimentally induced acute renal failure in rabbits: resistive index versus serum creatinine levels // *Invest. Radiol.* - 1995. - V. 30, N 3. - P. 168-172.
16. Taylor G.A., Burns P.N., Wells P.N.T. *Clinical Applications of Doppler Ultrasound.* - New York, 1995. - P. 150-198.
17. Spizzirri F.D., Rahman R.S., Bibiloni N. et al. Childhood hemolytic uremic syndrome in Argentina: long-term follow-up and prognostic features // *Pediatr. Nephrol.* - 1997. - V. 11, N 2. - P. 156-160.
18. Ольхова Е.Б. Эхографическая оценка состояния почек при острой почечной недостаточности у детей: Пособие для врачей. - М.: Видар-М, 2001. - 40 с.
19. Ходасевич Л.С., Чуркин Н.Л. Морфология почек при ГУС // *Архив патологии.* - 1988. - № 11. - С. 54-60.
20. Lerner G.R., Kurnetz R., Bernstein J. et al. Renal cortical and renal medullary necrosis in the first 3 months of life // *Pediatr. Nephrol.* - 1992. - V. 6, N 6. - P. 516-518.
21. Yoshiya K., Iijima K., Yoshikawa N. A clinicopathological study of 90 children with acute renal failure // *Nippon Jinzo Gakkai Shi.* - 1997. - V. 39, N 5. - P. 483-489.

22. Ольхова Е.Б. Кортикальный некроз при острой почечной недостаточности у детей (возможности эхографической оценки и прогнозирования) // Ультразвуковая и функциональная диагностика. - 2004. - № 1. — С. 36-45.
23. Ольхова Е.Б. Почечная недостаточность у детей: эхографические аспекты // Урология. - 1999. - № 6. - С. 43-46.
24. Шарипова Д.В. Диагностика и коррекция нарушений почечной гемодинамики при критических состояниях у новорожденных: Автореф. дисс. ... канд. мед. наук. - М., 1998. - 26с.

## 20. Опухоли почек

### Злокачественные опухоли почек

Опухоли почек составляют 2-3% среди всех онкологических заболеваний, 85% из них являются злокачественными. Заболеваемость злокачественными опухолями почек в Украине в 1997 году составила 9,1 среди мужчин и 5,1 среди женщин на 100 тыс. населения [1]. В органной структуре злокачественных урологических заболеваний поражение почек в 2000 году составило 8,2% [2]. **Подавляющее большинство злокачественных новообразований почек составляет почечно-клеточный рак** (почечно-клеточная карцинома), относящийся к опухолям эпителиального происхождения. Иногда встречаются случаи двустороннего рака, поражающего обе почки, по данным А.С. Переверзева и соавт. - в 2,3% из 1200 случаев, среди них 42,8% синхронные, 57,2% асинхронные [3]. По гистологической структуре различают светлоклеточный рак, который составляет 80-90% всех злокачественных опухолей почки, альвеолярный, зернистоклеточный, солидно-тубулярный, веретенообразноклеточный, саркомоподобный [2]. Злокачественные опухоли мезодермального происхождения, саркомы, составляют 3,3% [4].

Злокачественная опухоль почки при ультразвуковом исследовании представляет собой образование, имеющее

- округлую или овальную форму с неровными четкими (в большинстве случаев) контурами,
- преимущественно гиперэхогенную структуру,
- иногда полный или частичный гипоэхогенный ободок отграничения от неизменной ткани почки;
- определяется деформация контура почки, увеличение ее размеров;
- нередко выявляется деформация ЧЛС вследствие ее сдавления и смещения.

В связи с преимущественным внеорганным ростом опухолей выявление деформации контура почки имеет важное значение в их обнаружении (рис. 20.1а). В случаях роста опухоли в сторону ЧЛС развивается гидронефроз (см. рис. 6.10), однако иногда выявление опухоли бывает затруднительным. Обычно при ультразвуковом исследовании удается выявлять опухоль минимальными размерами около 2 см. Если и выявляются опухоли меньших размеров, то они имеют нечеткий контур, который определяется не на всем протяжении. Опухоли небольших размеров имеют однородную (изо-, гипо- или гиперэхогенную) внутреннюю структуру, нередко с полным или частичным гипоэхогенным ободком отмежевания от неизменной паренхимы почки [5]. С увеличением размеров опухоли ее структура становится все менее однородной в связи с появлением гипо- или анэхогенных зон некроза, распада, кровоизлияний, кистозной дегенерации, гиперэхогенных очагов кальциноза. В этом случае следует особенно тщательно проводить осмотр на предмет выявления опухолевых тромбов в почечной и нижней полой венах, метастазов в регионарные парааортальные и паракаваальные лимфоузлы.

«Органами-мишенями», в которые наиболее часто метастазирует почечно-клеточный рак, являются легкие, костный скелет, печень, головной мозг, редко спинной

мозг, контралатеральная почка [6]. Главными источниками метастатической опухоли почки являются опухоли надпочечника, легких, щитовидной железы и почки на противоположной стороне.

**В зависимости от стадии почечно-клеточного рака определяют следующие изменения ультразвуковой картины:**

- T<sub>1</sub> стадия - опухоль небольшого размера с минимальной деформацией контура почки и ЧЛС;
- T<sub>2</sub> стадия – опухоль больших размеров с деформацией контура почки и ЧЛС, располагается в пределах почки;
- T<sub>3</sub> стадия – контуры опухоли неровные и нечеткие в связи с прорастанием в паранефральную клетчатку;
- T<sub>4</sub> стадия – распространение опухоли за пределы почечной фасции. Прорастание ее в соседние органы, мышцы, магистральные сосуды.

Недостатком УЗИ является невозможность визуализировать почечную фасцию, которая окружает околопочечную клетчатку, и ее прорастание, выявляющееся при КТ и МРТ. В случае прорастания опухоли в соседние органы и ткани наблюдается ограничение или отсутствие подвижности почки, что помогает почти во всех случаях выявить стадию T<sub>4</sub>. Предположительное прорастание опухоли в околопочечную клетчатку во время операции у 1/3 больных не подтверждается [1].

Ультразвуковая картина почечно-клеточного рака не всегда однозначна. Округлая или полициклическая форма наблюдается в 91,4% случаев, четкие границы - в 86,7%, внеорганный направление роста – в 87,5%, для опухолей менее 3 см: гиперэхогенность образования - в 76,5%, изоэхогенность - в 23,5%, гипоэхогенный ободок вокруг узла – в 47,1% случаев [1]. Чаще наблюдаются слабогиперэхогенные опухоли, весьма близкие по эхогенности к неизменной паренхиме почки, чем высокогиперэхогенные.

При веретенообразноклеточном и саркомоподобном раке почки опухоль имеет нечеткие границы в связи с инфильтративным ростом, бобовидную или серповидную форму и в 81,8% случаев гипоэхогенна [1].

**Саркома** почки может быть округлой или серповидной формы и обычно обладает более высокой эхогенностью. Саркома, имеющая небольшие размеры, при УЗИ может быть неотличима от доброкачественной опухоли соединительнотканного происхождения.

Особой разновидностью злокачественных опухолей является **нефробластома** (опухоль Вильмса), которая встречается, главным образом, у детей, и может достигать значительных размеров в связи с бедностью клинических проявлений на ранних стадиях заболевания. В 5-8% случаев встречается двустороннее поражение [6]. У 75-90% больных сопровождается повышением артериального давления. Опухоль характеризуется полиморфизмом картины ультразвукового исследования из-за множественных некрозов и кровоизлияний, может содержать хрящевую, костную и жировую ткань [7]. Обычно на эхограммах представляет собой неоднородное образование неправильной формы без четких границ с гетерогенным содержимым различной эхоинтенсивности с кистевидными участками (рис. 20.2а). Из-за склонности

нефробластомы к некрозу и образованию кистозных полостей, на поздних стадиях опухоль выглядит как скопление кист с незначительным солидным компонентом. Почка при этом увеличена, с неровным или плохо определяющимся в месте локализации новообразования контуром. ЧЛС расширена и деформирована. Допплеровская ультрасонография, выявляя характерные для злокачественной опухоли изменения (рис.20.2б), позволяет проводить дифференциальную диагностику, а также обнаруживать опухоль в антенатальном периоде [8].

Ультразвуковая диагностика злокачественных опухолей почки в известной степени облегчается благодаря применению ЦДК, ЭД и импульсной доплерографии. В связи с неоваскуляризацией по периферии опухоли определяются интенсивные, как бы полыхающие, цветковые сигналы, которые могут распространяться внутрь образования [9-13] (рис. 20.1б, 20.3, 20.4). Наблюдающееся «цветовое сияние» вокруг опухоли связано с тем, что к опухоли подходят высокоскоростные питающие сосуды (рис. 20.5). Максимальная систолическая скорость в них значительно повышена [14, 15]. По данным И.В. Дуган [1] она в 1,5-3 раза превышает таковую в сегментарной артерии при нормальном кровотоке, что отмечается у 72,7% больных с почечно-клеточным раком. При трехмерной ультразвуковой ангиографии с использованием проекции максимальной интенсивности сигнала (MIP) наличие сегментарной артерии, питающей опухоль, было выявлено в 80% случаев [16]. Помимо высоко- и низкоскоростных сосудов различного диаметра, выявляющихся по краю опухоли, отмечается смещение и обрыв сосудов в окружающей паренхиме. Внутри опухоли в большинстве случаев определяются сигналы кровотока (рис. 20.1) [1, 13, 17, 18]. И.В. Дуган и В.Е. Медведев [17] наблюдали опухоли со сливающимися цветковыми сигналами внутри них, с множественными изолированными цветковыми сигналами артериального и венозного кровотока и с отсутствием цветковых сигналов внутри опухоли. Характерная васкуляризация внутри опухоли также отсутствует при ее некрозе. По данным Н. Kitamura и соавт. [13], которые провели сравнение результатов патоморфологического исследования ПО почек со злокачественными солидными новообразованиями размерами меньше 7 см с результатами, полученными с помощью динамической КТ и ЦДК, сигналы кровотока в опухолях определялись в 90,1% случаев. Авторы считают, что, несмотря на высокую диагностическую значимость КТ (опухоль была диагностирована в 95,6% случаев), ЦДК может играть уникальную роль в диагностике некоторых солидных опухолей. Так, в 7,2% случаев, вопреки слабой интенсивности контрастного усиления при КТ, с помощью ЦДК в опухолях, среди которых были хромофобно-клеточные карциномы и метастатические опухоли почек, определялись сигналы цветового потока. Рекомендуют применять КТ с контрастированием в каждом случае обнаруживаемого при УЗИ солидного образования почек, однако возможности УЗИ и КТ без контрастирования сближаются [19].

В сосудах внутри опухоли скорость кровотока и IR характеризуются значительной вариабельностью. Выявляются высоко- и низкоскоростные сосуды, высокорезистентные сосуды и сосуды с  $IR < 0,4$ , что является признаком **артерио-венозного шунтирования крови внутри опухоли** [1]. Иногда возникают трудности диф-

**дифференциальной диагностики почечно-клеточной карциномы с артериовенозной мальформацией** [20]. При артерио-венозной фистуле, так же, как и при опухоли, в почечной паренхиме визуализируется интенсивный цветовой сигнал (вспышка цвета), однако, снизив чувствительность цветового доплера, можно выявить высокоскоростную питающую артерию с низкими индексами  $IR$  и  $PI$  и турбулентный пульсирующий повышенный кровоток в расширенной дренирующей вене, а также характерный тканевой «шум» в прилежащей почечной паренхиме вследствие вибрации окружающих тканей из-за быстро протекающей крови через фистулу, проявляющийся мозаикой цвета. Артерио-венозная мальформация может быть следствием травматического повреждения почки, биопсии, аномалий развития, может наблюдаться в пересаженной почке.

В магистральном стволе почечной артерии в почке с опухолью может быть увеличение скорости кровотока,  $IR$  и  $S/D$  [21], что является следствием компрессии почечных сосудов растущей опухолью. При очень больших гиперваскулярных опухолях в почечной артерии максимальная систолическая скорость значительно повышена,  $IR$  и  $PI$  снижены в связи с массивным артерио-венозным шунтированием в опухоли.

Для диагностики опухолей малых размеров используют усиление изображения с помощью различных контрастных средств. Например, введение внутриартериально микроглобул углекислого газа ( $CO_2$ ), внутривенное введение эхоконтрастных агентов: левовиста, SH/TA-508, SHU 563A и др. [22-24]. Предпринимаются попытки найти более эффективные контрастные агенты для выявления опухолевых образований. После введения различных эхоконтрастных средств наблюдали внутриопухолевый полихромный эффект в почечно-клеточных карциномах, а также в метастазах, которые хорошо дифференцировались от неизменной почечной паренхимы по полихромному эффекту [25]. Причем левовист, основой которого является галактоза, давал менее выраженный, более короткий (1-2 мин) полихромный эффект, наблюдавшийся только во время систолы, тогда как SHU 563A, основанный на бутилцианакрилате, позволял получить микроваскулярное изображение через 0,5 с, продолжавшееся до 10 мин.

Если опухоль с преобладанием кистозного компонента, имеются трудности в дифференциальной диагностике с кистой почки, особенно если учесть, что киста может иметь неоднородную структуру за счет наличия в ней плотных участков в связи с неоднократными кровоизлияниями и наличием кальцинатов. В опухолях, в отличие от кист, наблюдается неравномерное уплотнение стенок кистозных образований, характерно наличие перегородок. При ЦДК, что особенно важно, в перегородках и вокруг кистозных образований в опухолях определяется разветвленная сосудистая сеть [10, 26]. Кроме того, необходимо учитывать, что при наличии кист непосредственно за ними отмечается эффект усиления, расположенная ближе к датчику стенка кисты выявляется хуже, чем дальняя. Иногда наблюдается сочетание опухолей почек с кистами: опухоль в солитарной кисте [27], локализация кист и опухолей в различных сегментах почек, опухоли поликистозных почек. Наиболее затруднительна диагностика последних. Трудности вызывает также дифференци-

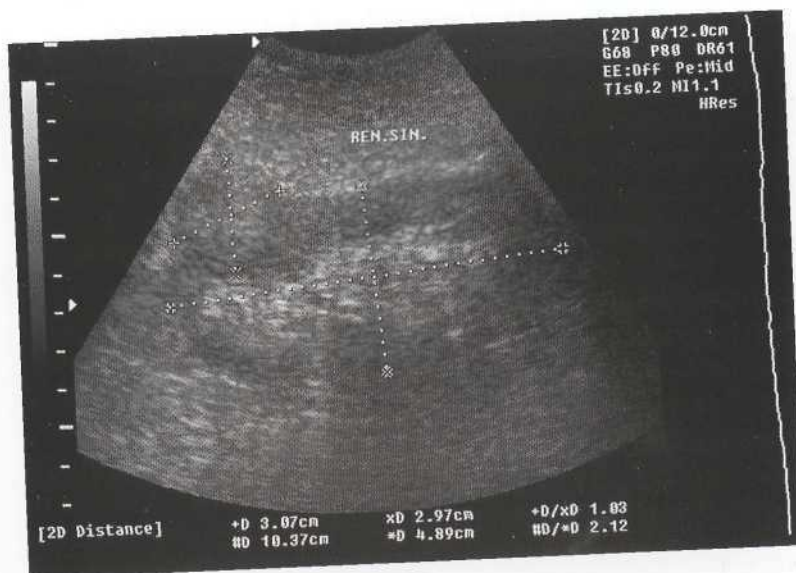альная диагностика опухолей с туберкулезными кавернами, заполненными казеозным содержимым, которые могут иметь вид плотного образования [28]. Однако в кавернах сонографически выявляется четкая, тонкая или утолщенная капсула, иногда с неровным «рваным» контуром. Часто затруднен дифференциальный диагноз с организовавшимися гематомами, которые имеют вид объемного образования солидно-кистозной структуры с кальцинатами. Но контур их может быть нечетким и при ЦДК внутри них отсутствуют цветовые сигналы.

ЦДК облегчает возможность ультразвукового выявления опухолевого тромба в почечной и нижней полой вене [29] (рис. 20.6). Наличие тромбоза нижней полой вены при злокачественных опухолях почки отмечают в 4,4% случаев [30], по другим данным - в 4-10% случаев [31], тромбоз почечной вены - в 21-35% случаев. Визуализируется расширенная почечная вена с кровотоком вокруг, а иногда и внутри тромба. Возможно определение - окклюзионный тромб или нет. При окклюзии почечной вены в ней, естественно, отсутствуют сигналы кровотока. В то же время в почечной артерии выявляется высокорезистентный кровоток с отсутствием кровотока в диастолу или обратным диастолическим кровотоком. ЦДК может быть использовано при сомнительных результатах КТ, чувствительность выявления опухолевых тромбов в почечной и нижней полой венах 81%, специфичность - 98% [32]. Для сравнения, по имеющимся данным в оценке состояния почечной ножки и нижней полой вены при опухолевой инвазии чувствительность и специфичность КТ соответственно 78% и 96%, МРТ - 95% и 100% [33].

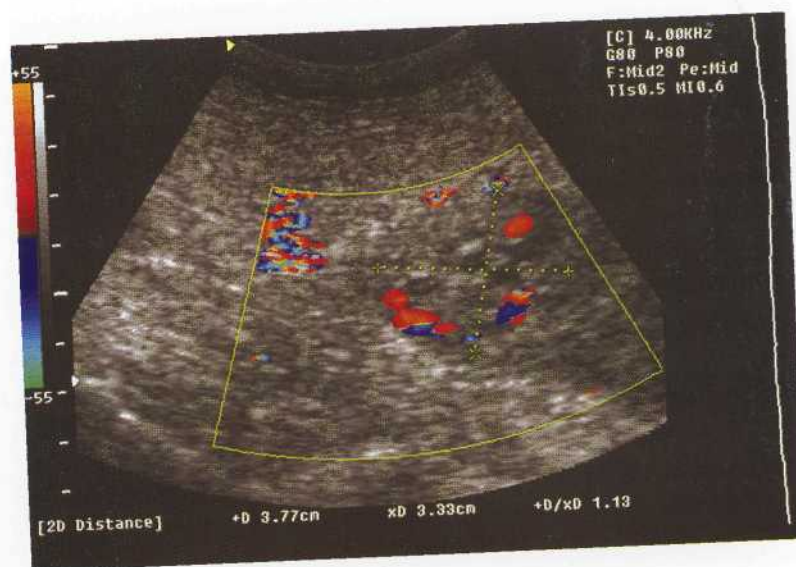Таким образом, для злокачественной опухоли почки наиболее типичными признаками, выявляющимися при ультразвуковой доплерографии, являются:

- гиперваскуляризация – крупные сосуды различного диаметра вокруг новообразования, имеющие патологические разветвления, распространяющиеся к центру (пери- и интраневаскуляризация);
- высокая максимальная систолическая скорость кровотока в сосудах на границе опухоли и внутри нее;
- выявление опухолевых тромбов в почечной и нижней полой венах.

Особо следует выделить **опухоли почечных чашек и лоханки**. Около 75% из них составляет **переходно-клеточный рак**. Ультразвуковая диагностика этих опухолей затруднена. Они выглядят гипэхогенными на фоне гиперэхогенного почечного синуса и могут быть приняты за расширенную ЧЛС [34]. Так, по имеющимся данным опухоль почечной лоханки в 81,82% случаев выглядит гипэхогенной и только в 18,18% случаев - гиперэхогенной [35]. Вместе с тем, необходимо заметить, что сгустки крови в ЧЛС по плотности почти не отличаются от опухоли. Опухоли почечных чашек и лоханки рано вызывают деформацию ЧЛС с появлением уростаза, прорастают в почечную ножку, образуют опухолевые тромбы в почечной и нижней полой венах. При парциальном расширении ЧЛС в случае невыявления конкремента можно предположить наличие опухоли. Если опухоль не прорастает в почечную ткань, она выявляется как образование округлой или неправильной формы и не всегда имеет ровные контуры. Минимальный размер выявляемых опухолей из переход-

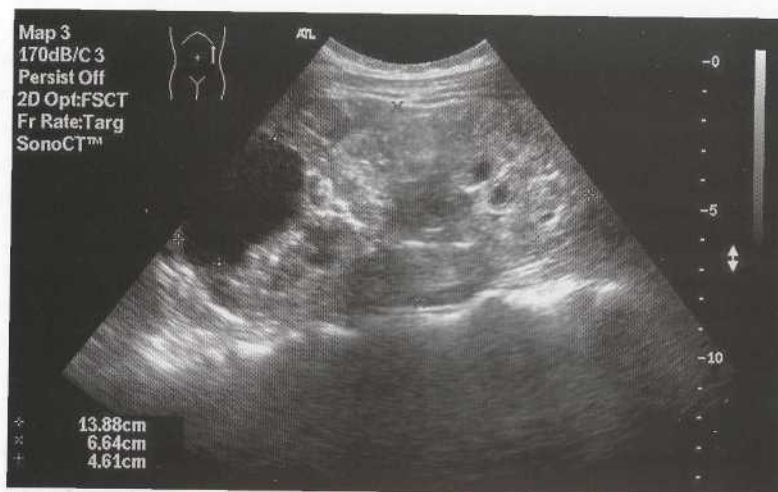

а

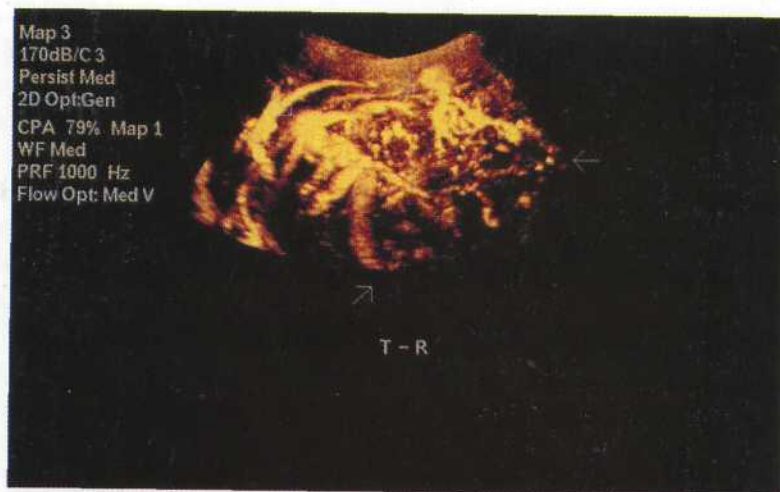


б

**Рис. 20.1.** Почечно-клеточный рак. а – в области верхнего полюса левой почки округ-  
 лое неоднородное образование повышенной эхогенной плотности с гипозэхогенным  
 ободком и четкими контурами, б – ЦДК, множественные цветные сигналы по перифе-  
 рии образования и единичные – внутри него.

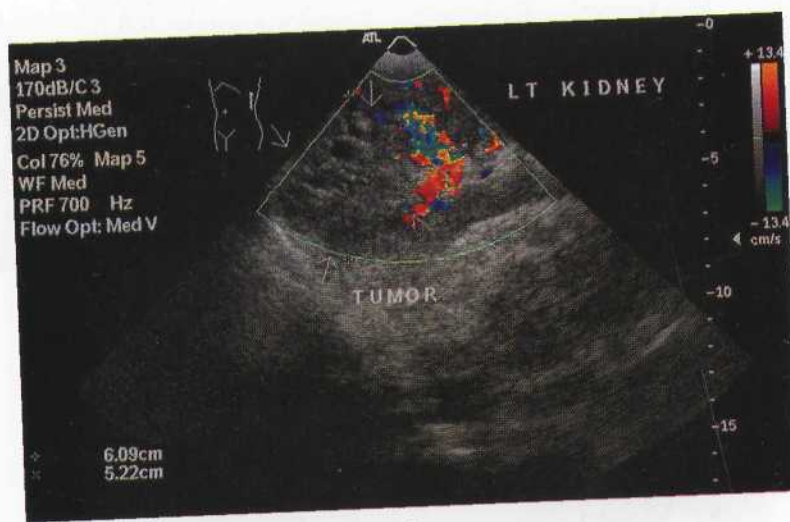


а

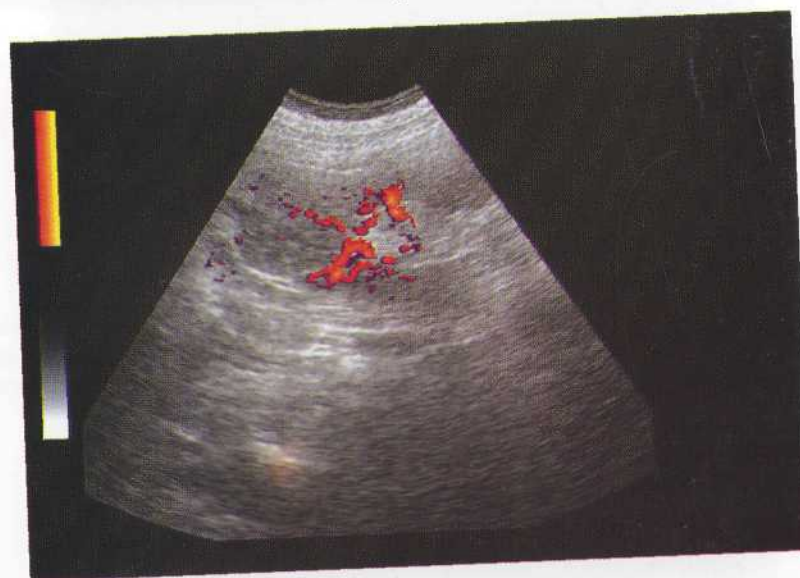


б

**Рис. 20.2.** Нейробластома. а – неоднородное образование неправильной формы без четких границ с гетерогенным содержимым различной эхогенной плотности с кистовидными участками, б – трехмерная реконструкция сосудистого русла, неоваскуляризация. (Сонограммы Е.С. Откаленко)

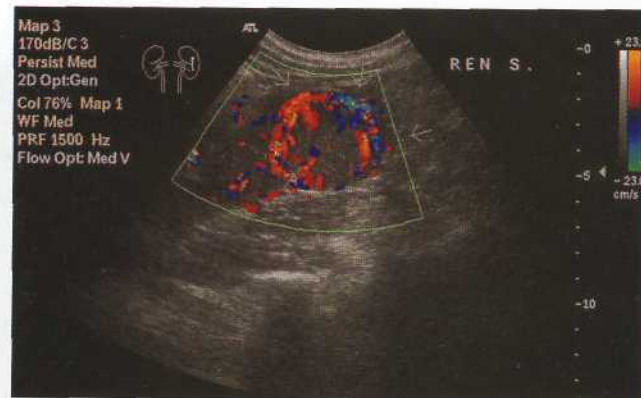

а

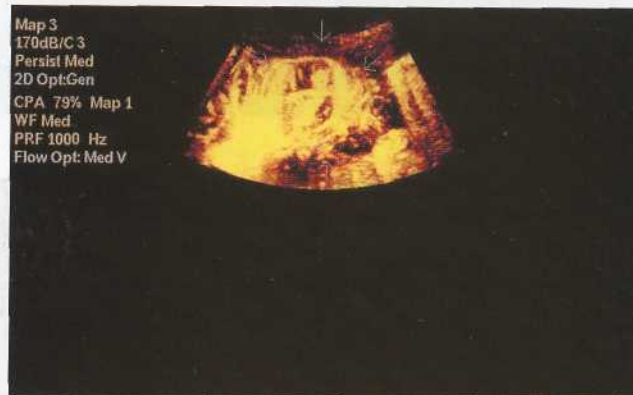

б

**Рис. 20.3.** Почечно-клеточный рак. а – ЦДК, отсутствие цветных сигналов внутри образования, интенсивные цветные сигналы по его периферии (Сонограмма Е.С. Откаленко), б – ЭД, крупные сосуды, дающие интенсивные цветные сигналы по периферии образования, с ветвью, распространяющейся к его центру.

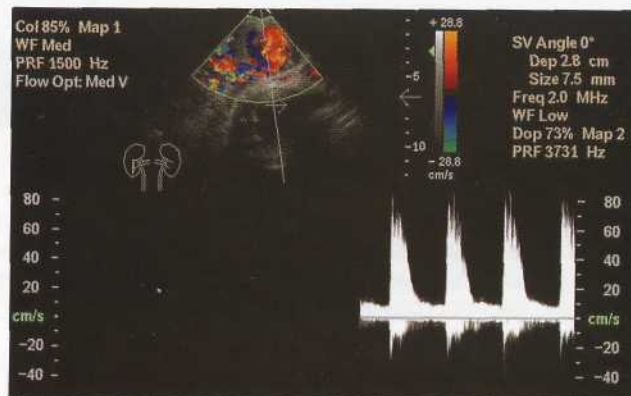

а

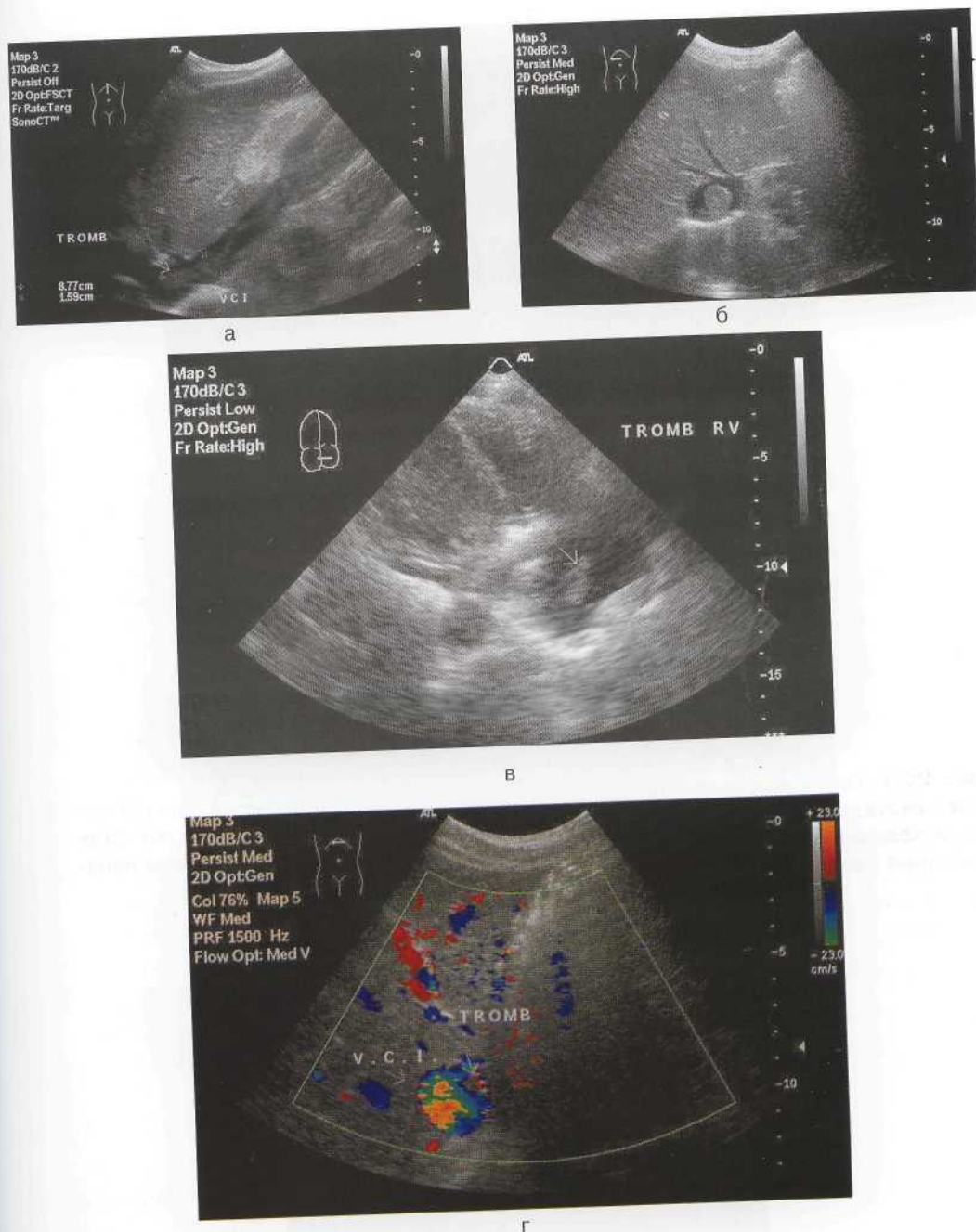


б

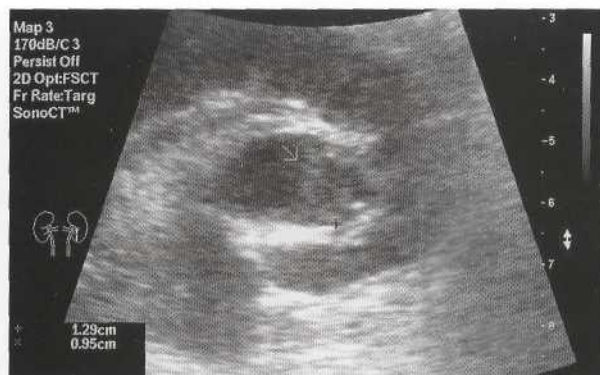**Рис. 20.4.** Почечно-клеточный рак. а – ЦДК, «сияние» цвета вокруг образования, распространение высоко- и низкоскоростных сосудов внутрь него, б – трехмерная реконструкция сосудистого русла, неоваскуляризация, автономное питание опухолевого узла. (Сонограммы О.Л. Луцкер)



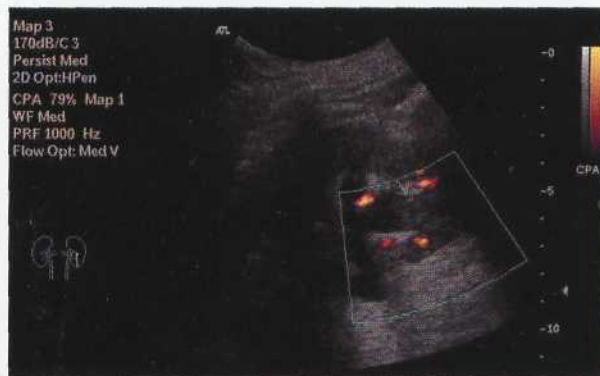**Рис. 20.5.** Почечно-клеточный рак. Допплерометрия высокоскоростной сегментарной артерии, питающей опухоль: Vps 0,80 м/с. (Сонограмма О.Л. Луцкер)



**Рис. 20.6.** Опухолевый тромб в нижней полой вене и правом предсердии при злокачественной опухоли почки. а – экзогенный материал в просвете нижней полой вены (опухолевый тромб, продольное сечение), б – опухолевый тромб в просвете нижней полой вены (поперечное сечение), в – опухолевый тромб в правом предсердии, г – ЦДК, кровотоков вокруг опухолевого тромба в нижней полой вене. (Сонограммы А.В. Церковнюк)

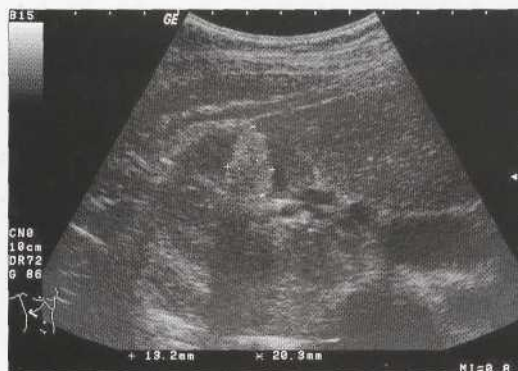

а



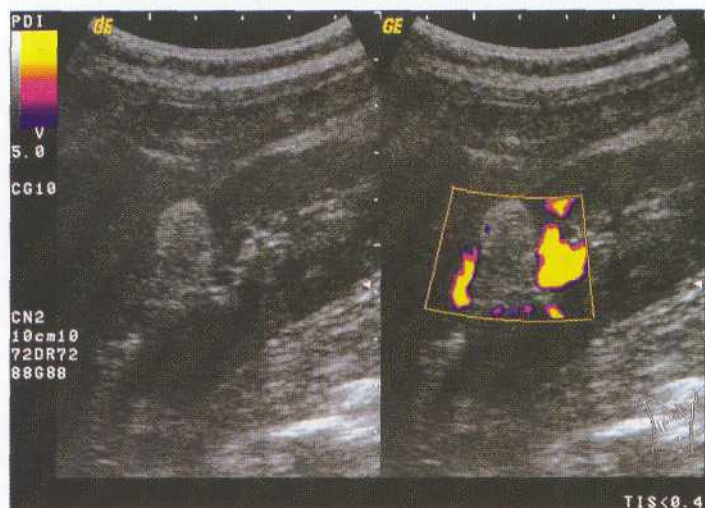
б

**Рис. 20.7.** Опухоль почечной лоханки. а – в просвете расширенной почечной лоханки визуализируется слабоэхогенное образование неправильной округлой формы, исходящее из ее стенки, б – ЭД, неоваскуляризация отсутствует, видны неизмененные сегментарные сосуды. (Сонограммы Е.С. Откаленко)

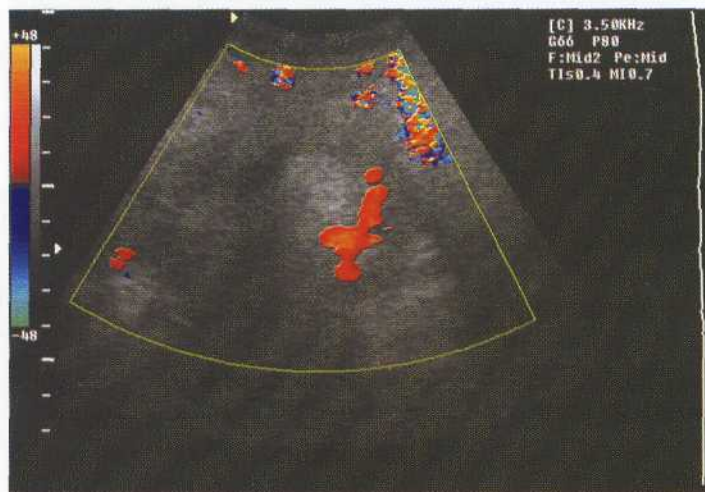

а

**Рис. 20.8.** Ангиомиолипома почки. а – гиперэхогенное образование в правой почке в форме пирамиды с закругленной вершиной, преимущественно однородной структуры с гипозоногенными включениями, с четкими контурами, видна нерезко выраженная акустическая тень. (Сонограмма А. Соловьева)



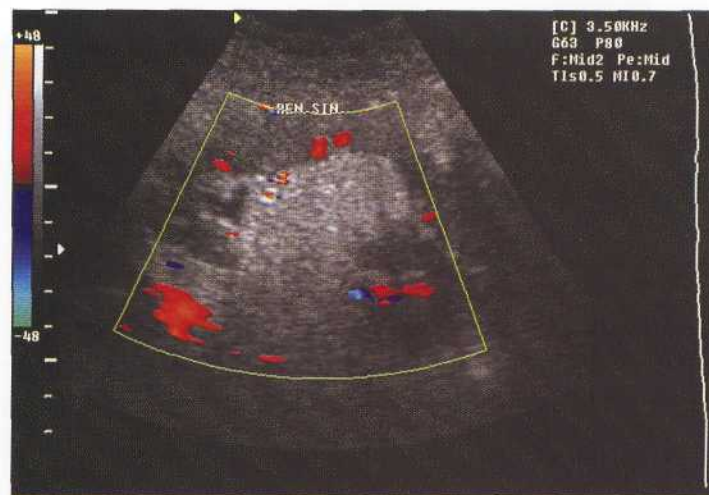
б



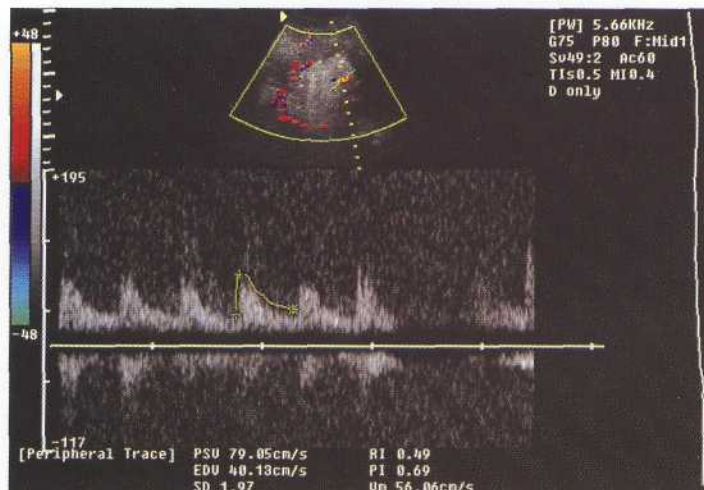
в

**Рис. 20.8.** Ангиомиолипома почки (продолжение).

б – ЭД, интенсивные цветные сигналы, окружающие опухоль. (Сонограмма А. Соловьева); в – ЦДК, гиперэхогенное образование в левой почке округлой формы, однородной структуры, с четкими контурами, сегментарная артерия, кровоснабжающая опухоль в левой почке.



Г



Д

**Рис. 20.8.** Ангиомиолипома почки (продолжение).

г – та же больная, ЦДК, единичные интенсивные цветные сигналы по периферии образования; д – та же больная, доплерограмма артериального сосуда, расположенного на периферии опухоли: Vps 0,79 м/с, Ved 0,40 м/с, IR 0,49, PI 0,69, S/D 1,97, скорость кровотока повышена, резистентность сосуда снижена.

ного эпителия почечных чашек и лоханки 10 мм [36]. При больших опухолях можно выявить опухолевую инвазию паренхимы почки.

К сожалению, доплерография не помогает в клинической диагностике рака почечных чашек и лоханки. Так как переходно-клеточный рак не связан с неоваскуляризацией, высокоскоростные доплеровские сигналы не определяются [22, 37] (рис. 20.7). При ультразвуковом исследовании может лишь выявляться расширение почечной лоханки, в просвете которой визуализируется ограниченное объемное образование неправильной округлой формы, исходящее из ее стенки, без акустической тени. Диагностика может быть только предположительной. Экскреторная урография также не всегда информативна. Диагностические возможности выявления опухолей почечной лоханки и мочеточника в значительной мере расширяются при эндолюминальном ультразвуковом исследовании, что позволяет выявлять опухоли размерами до 2 мм [38]. На эндолюминальных эхограммах опухоль определяется как преимущественно гипоехогенное образование неоднородной эхоструктуры, создающее неровность внутреннего контура мочевых путей. Поскольку в мочеточнике удастся четко визуализировать мышечный слой пониженной эхогенности и расположенную вокруг него гиперэхогенную адвентицию, возможно определение степени инвазии - стадии злокачественного образования [39]. Переходно-клеточная папиллома чаще локализуется в области ЛМС, не прорастает в стенку лоханки, но потенциально считается злокачественной, так как больные при отсутствии лечения погибают от метастазов. Плоскоклеточный рак протекает более злокачественно, быстро прорастает в стенку лоханки и дает метастазы в отдаленные органы.

Учитывая, что рак почки нередко диагностируется на фоне длительных заболеваний, таких как гипертоническая болезнь, сахарный диабет, хронический пиелонефрит, гломерулонефрит, которые приводят к двустороннему нефросклерозу [39], важно при ультразвуковом исследовании оценить состояние противоположной почки, с помощью доплерографии изучить ее гемодинамику и уродинамику верхних мочевых путей. Хотя использование ультразвуковой доплерографии дает важную информацию для диагностики опухолей почек, однако существование гиповаскулярных злокачественных опухолей и хорошо кровоснабжаемых доброкачественных опухолей, таких как ангиомиолипомы, результат применения этого метода в дифференциальной диагностике делает менее значимым и не в полной мере оправдавшим первоначально возлагаемые надежды. Несмотря на то, что точность диагностики опухолей почки при УЗИ достаточно высока – 85-97% [40], в клинической практике для окончательного решения вопроса о характере опухоли и стадии злокачественного новообразования, что часто не может быть установлено только на основании сонографии, последнее слово принадлежит рентгенологическому методу. Существуют различные взгляды на выбор оптимального алгоритма обследования больных с подозрением на опухоль почки: трехступенчатый - УЗИ, КТ, ангиография (проведение или исключение в зависимости от результатов КТ); двухступенчатый - УЗИ, КТ; УЗИ, методы классической рентгенологии, такие как экскреторная урография, восходящая уретеропиелография (учитывая реальную оснащенность дорогостоящей аппаратурой) [41]; УЗИ, МРТ (как наиболее эффективный метод определения рас-

пространенности злокачественной опухоли) [33]. Наиболее точным и чувствительным методом в диагностике рака почки и определении его стадии считают МРТ [19]. Вместе с тем, для решения вопроса об объеме оперативного вмешательства не менее важное значение, чем определение стадии злокачественной опухоли, имеет выяснение функции пораженной и контралатеральной почки, представление о которой можно составить на основании применения экскреторной урографии, нефросцинтиграфии или УЗИ с доплерографическим определением состояния почечного кровотока и уродинамики.

### Доброкачественные опухоли почек

Доброкачественные опухоли почек в основном мезодермального происхождения. Характерную ультразвуковую картину имеют **ангиомиолиомы (АМЛ)** – комбинированные опухоли, состоящие из жировой, мышечной ткани и извитых толстостенных сосудов, представленных в разных соотношениях. АМЛ имеют медленный неинвазирующий рост, обычно несколько миллиметров в год [42, 43]. Во взрослой популяции встречаются с частотой 1 на 30 тыс. [44]. У мужчин реже, чем у женщин – 1:4-1:9. АМЛ могут быть множественными, причем отмечен более быстрый их рост по сравнению с солитарными опухолями. АМЛ часто ассоциируются с туберозным склерозом — генетически детерминированным заболеванием с клиникой олигофрении, эпилепсии и полиорганным опухолевым процессом, и в этом случае бывают множественными и двусторонними [45-47]. Могут также встречаться при нейрофиброматозе, синдроме Гиппель-Линдау. До достижения половой зрелости АМЛ редко обнаруживаются вне туберозного склероза. Во время беременности иногда наблюдается их быстрый рост [44]. По мнению многих авторов **АМЛ размерами до 4 см подлежат динамическому наблюдению** [48]. Когда АМЛ достигают размеров, превышающих 4 см, возникает повышенный риск спонтанного разрыва опухоли и необходимо решать вопрос о хирургическом лечении.

При ультразвуковом исследовании АМЛ представляют собой гиперэхогенные образования округлой формы, могут напоминать усеченный конус с закругленной верхушкой, с четкими контурами и чаще однородной структурой (рис. 20.8). В 33% случаев может выявляться нерезко выраженная акустическая тень (рис. 20.8а) [49]. АМЛ могут быть высокогиперэхогенными с однородной структурой при большом содержании в них жировой ткани и слабогиперэхогенными при большом содержании мышечной ткани, с однородной или неоднородной структурой. Неоднородность определяется наличием мелких гиперэхогенных включений, соответствующих участкам жира. В случае роста за пределы контура почки АМЛ могут сливаться с околопочечной клетчаткой. При ультразвуковом исследовании возможно выявление АМЛ размерами менее 1 см. Мелкие АМЛ напоминают кальцинаты, однако в них хорошо определяется и передний, и задний контур, тогда как в кальцинатах задний контур не визуализируется и выявляется акустическая тень.

При исследовании в режиме ЦДК и ЭД по периферии АМЛ определяются единичные сосуды, дающие интенсивные цветовые сигналы, внутри образований цветовые сигналы в большинстве случаев отсутствуют [48, 50] (рис. 20.8). По данным

И.В. Дуган [1] у 69,2% пациентов внутри АМЛ васкуляризация обнаружена не была, у 30,8% были выявлены единичные цветочные сигналы венозного характера со скоростью кровотока 0,04-0,06 м/с.

Проблемой при исследовании в В-режиме является дифференцировка мелких АМЛ, особенно с минимальным количеством жировых включений, со злокачественными опухолями почки [11, 51]. В таких случаях диагностическую ценность представляет ЦДК, при котором в злокачественных опухолях выявляется как пери-, так и интраневаскуляризация.

У детей АМЛ встречаются гораздо реже, чем у взрослых, поэтому нередки диагностические проблемы. Учитывая, что жировая ткань присутствует и в других опухолях (липома, липосаркома, тератома, опухоль Вильмса), ультразвуковая картина бывает неубедительной. Описаны случаи ложной диагностики, повлекшие за собой нефрэктомия у детей с АМЛ [52]. В одном из представленных случаев была ошибочно диагностирована опухоль Вильмса и ребенок перед операцией получал химиотерапию. АМЛ имела значительные размеры, однако содержание жира в ней было менее 10%, что явилось причиной неправильной диагностики.

**Почечно-капиллярные гемангиомы** встречаются редко и имеют сходную сонографическую картину с АМЛ.

**Липомы** могут выявляться в околопочечной клетчатке, они обычно небольших размеров, до 3 см в диаметре, и имеют практически однородное строение [40]. Сложнее диагностировать липому почки, описаны случаи ошибочной диагностики, окончившиеся радикальной нефрэктомией [53]. Липомы почки могут иметь размеры от нескольких миллиметров до 25 см [6], большие опухоли могут вызывать компрессию ЧЛС и почечных сосудов. При УЗИ почечная липома имеет вид четко отграниченного гиперэхогенного образования. В отличие от АМЛ липомы практически аваскулярны.

**Лейомиомы** образуются из мышечных элементов сосудов, имеют солидное строение, четкие ровные контуры. Эхогенность их ниже эхогенности паренхимы почки.

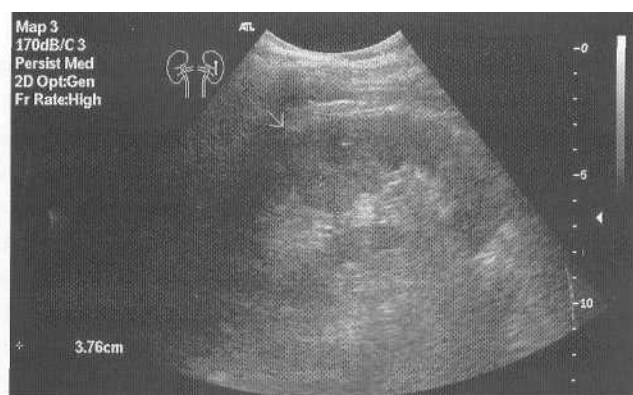
**Лимфомы** представляют собой гипо- или анэхогенные образования с нечеткими контурами. В крупных лимфомах определяется тонкая капсула и наблюдается дистальное псевдоусиление.

Светлоклеточные **аденомы** почки - опухоли эпителиального происхождения, имеют сонографическую и доплерографическую характеристику, подобную почечно-клеточному раку. Кистозная форма аденомы имеет вид пчелиных сот. Аденома почки – это рак *in situ*, подлежащий при выявлении оперативному лечению. Динамическое наблюдение не оправданно даже при гистологически доказанной аденоме, и лечебный подход должен быть такой, как при раке почки.

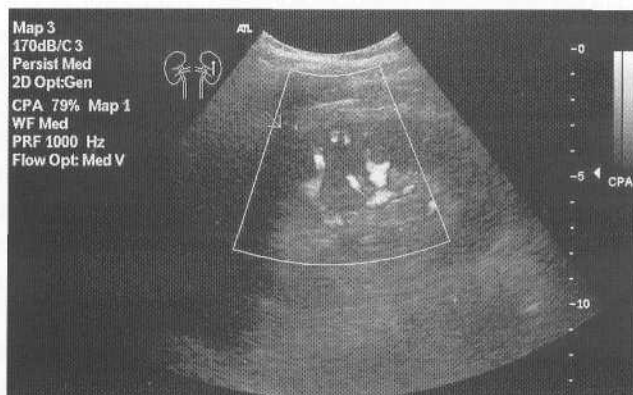
**Мультилокулярные кистозные нефромы**, имеющие кистозно-солидную структуру, могут вызывать трудности при дифференцировании с раком почки. Эхографически имеют вид отграниченного образования с неровным контуром, содержащего гипо- и, преимущественно, анэхогенные структуры. Отличием их является то, что при ЦДК и ЭД внутри них выявляются лишь единичные цветочные сигналы венозного характера [1].

**Онкоцитомы**, состоящие из больших эпителиальных клеток с гранулярной эозинофильной цитоплазмой, являются редкими опухолями и трудно дифференцируются от рака почки. Несмотря на возможные большие размеры, в опухоли отсутствуют участки некроза. В 25% случаев определяется наличие капсулы или псевдокапсулы и отсутствие патологической васкуляризации, в других случаях картина неотличима от рака почки [6].

При УЗИ возникает необходимость дифференцирования таких вариантов строения почки как **гипертрофия колонн Бертини** или **изменение контура «горбатой» почки**, которые могут вызывать подозрение на новообразование в почке. Гипертрофированные колонны Бертини являются паренхиматозной перемычкой размерами не более 3-3,5 см, инвагинирующей в почечный синус, и не изменяют строение прилегающих пирамид (рис. 20.9а). Применение ЦДК и ЭД позволяет визуализировать неизмененные междольевые и аркуатные артерии (рис. 20.9б), признаков неоваскуляризации не обнаруживается (см. рис. 2.4.ж, тот же пациент).



а



б

**Рис. 20.9.** Гипертрофия почечного столба (колонны Бертини). а – паренхиматозная перемычка, инвагинирующая в почечный синус, б – ЭД, обычный ход сегментарных и междольевых сосудов. (Сонограммы Е.С. Откаленко)

Как указывалось выше, не всегда удается с помощью ультразвукового исследования провести дифференциальную диагностику между доброкачественными и злокачественными опухолями почки. Иногда только после нефрэктомии в результате гистологического исследования выясняется окончательный диагноз. Однако возможности сонографии и доплерографии в этом направлении нельзя считать исчерпанными. Предпринимаются попытки, используя трехмерный ЭД с контрастированием, определить специфические особенности кровотока для доброкачественных и злокачественных опухолей [15, 54].

### Литература

1. Дуган І.В. Комплексні ультразвукові дослідження в діагностиці злоякісних пухлин нирок: Автореф. дис. ... канд. мед. наук. – Київ, 1999. – 20 с.
2. Возіанов О.Ф., Пасечніков С.П., Павлова Л.П. Досягнення і проблеми урологічної допомоги населенню України // Урологія. – 2001. – № 4. – С. 3-6.
3. Переверзев О.С., Щукін Д.В., Ілюхін Ю.А. та ін. Двосторонній нирково-клітинний рак // Урологія. – 2003. – № 1. – С. 48-55.
4. Возіанов О.Ф., Люлько О.В. Урологія: Підручник. – Київ: Вища школа, 1993. – 711 с.
5. Медведєв В.Є., Шкондін Л.О., Хворостяний К.В. Ультразвукова семіотика раку нирки // Український радіологічний журнал. – 1995. – № 3. – С. 349-352.
6. Руководство по урологии. В 3-х т. Т. 3 / Под ред. Н.А. Лопаткина. – М.: Медицина, 1998. – 672 с.
7. Lowe L.H., Isuani B.H., Heller R.M. et al. Pediatric renal masses: Wilms tumor and beyond // Radiographics. – 2000. – V. 20. – P. 1585-1603.
8. Surech I., Surech S., Arumugam R. et al. Antenatal diagnosis of Wilms tumor // J. Ultrasound Med. – 1997. – V. 16, N 1. – P. 69-72.
9. Erden I., Beduk Y., Karalezli G. et al. Characterization of renal masses with color flow Doppler ultrasonography // Brit. J. Urol. – 1993. – V. 71, N 6. – P. 661-663.
10. Hirai T., Ohishi H., Yamada R. et al. Usefulness of color Doppler imaging in differential diagnosis of multilocular cystic lesions of the kidney // J. Ultrasound Med. – 1995. – V. 14, N 10. – P. 771-776.
11. Migalettu U., Picciau M., Gallus A., Canalis G.C. Ruolo dell'ecotomografia color flow mapping nello studio dei tumori renali // Arch. Ital. Urol. Androl. – 1996. – V. 68, N 3. – P. 191-196.
12. Porena M., Del Zingaro M., Fornetti P. et al. Ultrasonography and Doppler color ultrasonography in kidney neoplasms: the demands of the clinician // Arch. Ital. Urol. Androl. – 2000. – V. 72, N 4. – P. 135-137.
13. Kitamura H., Fujimoto H., Tobisu K. et al. Dynamic computed tomography and color Doppler ultrasound of renal parenchymal neoplasms: correlations with histopathological findings // Jap. J. Clin. Oncol. – 2004. – V. 34, N 2. – P. 78-81.
14. Maresca G., Summaria U., De Gaetano A.M. et al. Contributo dell'eco color Doppler alla caratterizzazione tissutale delle masse renali // Radiol. Med. – 1995. – V. 89, N 4. – P. 470-480.

15. Клінічна доплерівська ультрасонографія / За ред. Пола Л. Аллана, Пола А. Даб-бінса, Мирона А. Позняка, В. Нормана МакДікена / Пер. з англ. – Львів: Медицина світу, 2001. – 293 с.
16. Зубарев А.В., Гапсонова В.Е., Перепода Е.В. Трехмерная ультразвуковая ангиография в предоперационной оценке почечных сосудов при опухолях почек // Современное состояние методов неинвазивной диагностики в медицине. «Ангидоп-2003». Международная конференция. Тезисы докладов. – Россия, Сочи, 16-21 мая 2003. – С. 137-138.
17. Дуган И.В., Медведев В.Е. Допплеровские методы в диагностике злокачественных опухолей почек // Променева діагностика, променева терапія. – 2001. – № 2. – С. 79-84.
18. Tamura Y., Jinzaki M., Ohkuma K. Et al. Visualization of tumor vessels in renal tumors. Comparison between power Doppler ultrasonography and angiography // Acta Radiol. – 2001. – V. 42, N 2. – P. 239-243.
19. Шотемор Ш.Ш., Пурижанский И.И., Шевякова Т.В. и др. Путеводитель по диагностическим изображениям: Справочник практического врача. – М.: Советский спорт, 2001. – 400 с.
20. Wong C., Leveillee R.J., Yrizarry J.M., Kirby K. Arteriovenous malformation mimicking a renal-cell carcinoma // J. Endourol. – 2002. – V. 16, N 9. – P. 685-686.
21. Аляев Ю.Г., Амосов А.В., Газимиев М.А. Ультразвуковые методы функциональной диагностики в урологической практике. – М.: Р. Валент, 2001. – 192 с.
22. Horikoshi H., Ishizaka H., Moteki T., Matsumoto M. Differential diagnosis of renal lesions with US-angiography using intra-arterial CO<sub>2</sub> microbubbles // Rad. Med. – 1995. – V. 13, N 5. – P. 217-225.
23. Chiba Y. Enhanced ultrasonography in the diagnosis of renal tumors // Nipp. Rin.-Jap. J. Clin. Med. – 1998. – V. 56. – N 4. – P. 1030-1034.
24. Matsumoto S., Miami T., Yamamoto Y. et al. Efficacy of contrast-enhanced color Doppler ultrasonography for the diagnosis of renal mass lesions // Hinyokika Kyo. – 2001. – V. 47, N 5. – P. 299-302.
25. Puls R., Hosten N., Lemke M. et al. Perfusion abnormalities of kidney parenchyma; microvascular imaging with contrast-enhanced color and power Doppler ultrasonography – preliminary results // J. Ultrasound Med. – 2000. – V. 19, N 8. – P. 817-821.
26. Cai S., Li J., Jiang Y. et al. Sonographic patterns and differential diagnosis of cystic renal carcinomas // Clin. Med. Sci. J. – 2002. – V. 17, N 3. – P. 164-167.
27. Hashimoto Y., Kimura G., Tsuboi V. et al. Usefulness of power Doppler ultrasound in a patient with renal cell carcinoma in the wall of a simple renal cyst // Hinyokika Kyo. – 2001. – V. 47, N 5. – P. 325-327.
28. Merran S. Diagnostic: pyelonephrite pseudo-tumorale tuberculeuse // J. Radiol. – 1995. – V. 76, N 12. – P. 1122-1124.
29. Bos S.D., Mensink H.J. Can duplex Doppler ultrasound replace computerized tomography in staging patients with renal cell carcinoma? // Scand. J. Urol. Nephrol. – 1998. – V. 32, N 2. – P. 87-91.

30. Возіанов О.Ф., Щербак О.Ю., Зубко В.І. Радикальна нефректомія при нирково-клітинному раку // Урологія. – 2001. – № 1. – С. 3-7.
31. Lopes-Pelaez F.M.S., Gomez G.J.M., Vico O.F. et al. Tumor thrombosis of the left renal vein and inferior vena cava secondary to renal cell carcinoma. Findings with ultrasonography, Echo-Doppler, and computerized tomography // Actas Urol. Esp. – 2000. – V. 24, N 8. – P. 664-668.
32. Habboub H.K., Abu-Yousef M.M., Williams R.D. et al. Accuracy of color Doppler sonography in assessing venous Thrombus extension in renal cell carcinoma // Amer. J. Roentgenol. – 1997. – V. 168, N 1. – P. 267-271.
33. Араблинский А.В., Мезенцев В.А., Шленова Л.А. и др. К диагностике опухолей почек с распространением на сосудистую ножку и нижнюю полую вену // Вестник рентгенологии и радиологии. – 1994. – № 5. – С. 54-56.
34. Della-Palma L., Pozzi-Mucelli R. Problematic renal masses in ultrasonography and computed tomography // Clin. Imaging. – 1990. – V. 14, N 2. – P. 83-98.
35. Dai Q., Cheng Y., Jiang X., Li J. Characterization of renal pelvic carcinoma with US and color Doppler flow imaging // Acta Academiae Medicinae Sinicae. – 1996. – V. 18, N 6. – P. 468-472.
36. Клиническое руководство по ультразвуковой диагностике. Т. 1. / Под ред. В.В. Митькова. – М.: Видар, 1996. – 323 с.
37. Horstman W.G., McFarland R.M., Gorman J.D. Color Doppler sonographic findings in patients with transitional cell carcinoma of the bladder and renal pelvis // J. Ultrasound Med. – 1995. – V. 14, N 2. – P. 129-133.
38. Goldman S.M. Endoluminal sonographic evaluation of ureteral and renal pelvic neoplasms // J. Urology. – 1998. – V. 159, N 1. – P. 318.
39. Аляев Ю.Г., Амосов А.В., Григорян В.А. Эндолуминая эхография в диагностике некоторых заболеваний мочевых путей // Ультразвуковая и функциональная диагностика. – 2001. – № 4. – С. 31-39.
40. Демидов В.Н., Пытель Ю.А., Амосов А.В. Ультразвуковая диагностика в уро-нефрологии. – М.: Медицина, 1989. – 112 с.
41. Назаренко Е.С., Денисова Л.Б., Базаев В.В., Федосов С.Н. К вопросу о диагностике рака единственной почки // Вестник рентгенологии и радиологии. – 1994. – № 6. – С. 55-57.
42. De Luca S., Terrone C., Rossetti S.R. Management of renal angiomyolipoma: a report of 53 cases // V. J. Urol. Int. – 1999. – V. 83, N 3. – P. 215-218.
43. Насникова И.Ю. Комплексная ультразвуковая диагностика объемных образований почек // Эхография. – 2000. – № 1. – С. 12-17.
44. Eble J.N. Angiomyolipoma of kidney // Semin. Diagn. Patol. – 1998. – V. 15, N 1. – P. 21-40.
45. Lemaitre L., Robert Y., Dubrulle F. et al. Renal angiomyolipoma: growth followed up with CT and/or US // Radiol. – 1995. – V. 197, N 3. – P. 598-602.
46. Geromino A., Verduci G., Paoni A. et al. La syndrome di Bourneruille: implicazioni diagnostiche ed urologiche // Arch. Ital. Urol. Androl. – 1995. – V. 67, N 4. – P. 261-263.
47. Evalt D.H., Sheffild E., Sparagana S.P. et al. Renal lesion growth in children with tuberous sclerosis complex // J. Urol. – 1998. – V. 160. – P. 141-145.

48. Мязин А.А., Шахбазов С.К. Эхография в диагностике ангиомиолипом почек у детей // Ультразвуковая и функциональная диагностика. – 2002. – № 1. – С. 80-83.
49. Sigel C.L., Middleton W.D., Teefey S.A., McClennan B.L. Angiomyolipoma and renal cell carcinoma: US differentiation // Radiol. – 1996. – V. 198, N 3. – P. 789-793.
50. Jinzahi M., Ohkuma K., Tanimoto A. Small solid renal lesion: usefulness of power Doppler ultrasound // Radiology. – 1998. – V. 209, N 2. – P. 543-550.
51. Wells J.S. Management of small renal neoplasms and angiomyolipoma: a growing problem // Radiol. – 1995. – V. 197, N 3. – P. 583-586.
52. Tchaprassian Z., Mognato G., Paradias G. et al. Renal angiomyolipoma in children: diagnostic difficulty in 3 patients // J. Urology. – 1998. – V. 159, N 5. – P. 1654-1656.
53. Sebastian Montal L., Batala Cadira J.L., Delas Amat J. Primary renal lipoma. Apropos of a case // Arch. Esc. Urol. – 1998. – V. 51, N 2. – P. 180-182.
54. Чернышева Ю.Н., Митьков В.В. Контрастные вещества и трехмерный ультразвук (3D-визуализация) (обзор литературы) // Ультразвуковая и функциональная диагностика. – 2001. – № 1. – С. 116-119.

## 21. Единственная почка

По имеющимся данным количество нефрэктомий сохраняется на высоком уровне [1]. Чаще удаление почки проводят людям пожилого возраста. Нефрэктомии, выполняющиеся по поводу заболеваний, объединенных в группу «инфекций почек и хронического пиелонефрита», охватывают в основном лиц трудоспособного возраста и в 50% случаев приводят к инвалидности [1]. У детей патологические изменения единственной почки наблюдаются в 70-81% случаев [2]. В этой связи изучение процессов компенсации функций в оставшейся почке имеет важную прогностическую значимость.

Увеличение объема и массы единственной почки после нефрэктомии может достигать 70% объема и массы обеих почек вследствие гипертрофии почечных телец, почечных канальцев, гипертрофии и гиперплазии клеток нефрона. В конечной стадии адаптации единственной почки, что происходит к полугодичному сроку после нефрэктомии, кровоток в почке увеличивается в среднем на 35%, скорость его возрастает, диаметр почечной артерии увеличивается на 12-40% [3, 4]. Происходит это вследствие того, что часть крови, предназначавшаяся удаленной почке, устремляется в противоположную почечную артерию, часть – в аорту, давление в которой повышается, что и приводит к увеличению перфузии оставшейся почки и повышению скорости кровотока в почечной артерии. Характер изменений продиктован исходным состоянием удаленной и контралатеральной почек. Так, по имеющимся наблюдениям после удаления нефункционирующей почки уровень клубочковой фильтрации в оставшейся почке существенно не изменяется, после удаления функционирующей почки в оставшейся почке клубочковая фильтрация превышает предоперационный уровень в среднем на 42% [5]. Вместе с тем, считают, что гломерулярная гиперфильтрация влечет за собой последующее развитие склероза и гиалиноза клубочков [6], снижение реабсорбции электролитов [7], вначале гипертрофию, а затем уменьшение функциональных резервов верхних мочевых путей [8]. Существует мнение, что единственная почка функционирует весьма напряженно, это приводит к различного рода нефропатиям, и у больных, перенесших нефрэктомия, наблюдается скрытая почечная недостаточность [9]. Имеются данные о том, что нефрэктомия, выполненная на фоне артериальной гипертензии, приводит к резкому увеличению сопротивления артериол в паренхиме оставшейся почки в связи с нарушением чувствительности в системе тубулогломерулярной обратной связи [10]. У женщин с единственной почкой во время беременности может развиваться ОПН. Это особенно актуально для беременных с единственной правой почкой, так как в связи с физиологическими особенностями протекания беременности (сдавлением мочеочника увеличивающейся маткой) обструктивная уропатия наиболее часто наблюдается справа [11].

Заболевания единственной почки могут привести к прогрессированию почечной недостаточности, поэтому раннее выявление изменений в единственной почке и своевременное лечение способствует продлению жизни больных.

Изучению почечной гемодинамики после нефрэктомии методом доплерографии посвящены единичные работы [4, 12-14].

Нами было проведено исследование 60 пациентов, 27 мужчин и 33 женщин, в сроки от 1 года до 48 лет после нефрэктомии, которые были разделены на две возрастные группы - 29 пациентов 36-60 лет и 31 пациент 61-74 лет. В соответствии со сроками после нефрэктомии они были, в свою очередь, разделены на 4 группы: до одного года после удаления почки (только пациенты 1-й возрастной группы), через 1-4 года, через 5-9 лет, через 10 и более лет. Срок после нефрэктомии у пациентов 1-й возрастной группы в среднем 14 лет, у пациентов 2-й возрастной группы - 23,4 года. Отдельно были выделены пациенты с сопутствующей патологией (пиелонефрит, сахарный диабет, гипертоническая болезнь II стадии): 2 пациента со сроком 1-4 года после нефрэктомии, 5 пациентов через 5-9 лет, 3 пациента со сроком 16-22 года после операции возрастного периода 61-74 года и 1 пациент со сроком 6 месяцев после нефрэктомии 37-и лет. Причиной нефрэктомии у 39 пациентов была мочекаменная болезнь, у 11 — новообразования почки, у 7 - гидронефроз, у 2 - травма, у 1 - туберкулез. Контрольную группу составили 40 человек, по 20 человек в возрастных группах 36-60 лет и 61-74 года. Для исследования использовали ультразвуковой аппарат Combizon-320-5, Doppler-300 с секторным датчиком 5 МГц.

Было установлено, что в отдаленные сроки после перенесенной нефрэктомии доплерометрические показатели кровотока в почечной артерии единственной почки существенно не отличались ( $p > 0,05$ ) от показателей, полученных при исследовании здоровых лиц соответствующих возрастных групп (табл. 21.1, 21.2). В группе до 1-го года после нефрэктомии скорость кровотока (как  $V_{ps}$ , так и  $V_{ed}$ ) в почечной артерии была достоверно выше ( $p < 0,05$ ). В отдельных случаях наблюдалось повышение скорости кровотока и в другие сроки после операции. У больных с указанной выше сопутствующей патологией независимо от времени, прошедшего после нефрэктомии, наблюдалось повышение IR, PI, S/D и снижение  $V_{ed}$  (табл. 21.2). У больного 37 лет с пиелонефритом единственной почки через 6 месяцев после нефрэктомии доплерометрические индексы почечной артерии также были повышены: IR 0,74, PI 1,81, S/D 3,44. Вместе с тем, у 6 из обследованных пациентов, перенесших нефрэктомию, без какой-либо выявленной патологии единственной почки и других заболеваний IR был  $> 0,70$  (0,71-0,74).

Приводим клинические примеры результатов доплерографии почечной артерии у больных с единственной почкой.

Больная Т., 39 лет, через 4 года после удаления сморщенной левой почки. При ультразвуковом исследовании длина единственной правой почки 12,3 см, ширина 6,9 см, толщина 5,1 см, объем почки 228 см<sup>3</sup>, масса почки 213 г, толщина паренхимы 22 мм, продольный размер ЧЛС 7,4 см, СИ 0,66. Викарная гипертрофия почки, СИ в норме. Допплерометрия сегментарной артерии единственной правой почки:  $V_{ps}$  0,93 м/с,  $V_{ed}$  0,34 м/с, IR 0,51, PI 1,11, S/D 2,14 (рис. 21.1). Скорость кровотока повышена, резистентность сегментарной артерии снижена. Компенсаторные изменения гемодинамики.

Больной М., 69 лет, через 13 лет после удаления левой почки по поводу отсутствия ее функции в связи с мочекаменной болезнью. При ультразвуковом исследовании длина единственной правой почки 12,5 см, ширина 6,6 см, толщина 4,7 см,

Таблица 21.1

Допплерометрические показатели почечного кровотока у пациентов 36-60 лет в различные сроки после нефрэктомии

Группы исследуемых	Vps, м/с	Ved, м/с	PI	IR	S/D
До 1-го года после нефрэктомии N=6	1,46±0,14*	0,52±0,04*	1,26±0,10	0,61±0,02	2,65±0,14
1-4 года после нефрэктомии N=10	0,94±0,07	0,35±0,06	1,35±0,09	0,63±0,09	2,73±0,02
5-9 лет после нефрэктомии N=5	0,82±0,02	0,24±0,04	1,29±0,12	0,67±0,04	3,14±0,04
10 и более лет после нефрэктомии N=7	1,03±0,08	0,37±0,04	1,25±0,07	0,62±0,02	2,69±0,19
Контрольная группа N=20	0,99±0,11	0,37±0,03	1,24±0,07	0,60±0,02	2,64±0,014

\* – отличие от значений в других группах достоверно при  $p < 0,05$ .

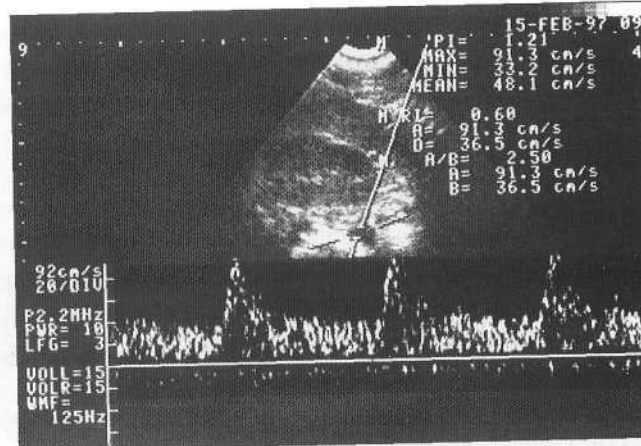
Таблица 21.2

Допплерометрические показатели почечного кровотока у пациентов 61-74 лет в различные сроки после нефрэктомии

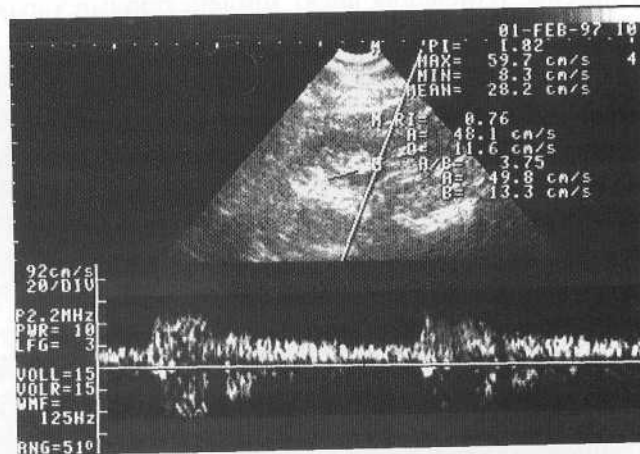
Группы исследуемых	Vps, м/с	Ved, м/с	PI	IR	S/D
1-4 года после нефрэктомии N=9	1,05±0,13	0,29±0,05	1,33±0,08	0,71±0,02	3,40±0,22
5-9 лет после нефрэктомии N=5	0,90±0,09	0,26±0,04	1,48±0,06	0,68±0,03	3,44±0,24
≥10 лет после нефрэктомии N=10	0,90±0,03	0,23±0,05	1,52±0,08	0,72±0,03	4,04±0,34
Пациенты с сопутствующей патологией ≥1 года после нефрэктомии N=10	0,80±0,06	0,16±0,03	1,58±0,07	0,76±0,01*	4,22±0,28
Контрольная группа N=20	0,73±0,03	0,18±0,01	1,53±0,08	0,70±0,01	3,65±0,26

\* – отличие от контроля и группы «5-9 лет после нефрэктомии» достоверно при  $p < 0,05$ .





**Рис. 21.2.** Больной М., 69 лет, через 13 лет после удаления левой почки по поводу отсутствия ее функции в связи с мочекаменной болезнью. Допплерограмма почечной артерии единственной правой почки: Vps 0,91 м/с, Ved 0,33 м/с, IR 0,60, PI 1,21, S/D 2,50. Нарушения почечного кровотока нет.



**Рис. 21.3.** Больная К., 63 лет, через 5 лет после удаления левой почки по поводу отсутствия функции левой почки в связи с мочекаменной болезнью. Хронический пиелонефрит единственной правой почки в стадии ремиссии. Гипертоническая болезнь II стадии. Допплерограмма почечной артерии единственной правой почки: Vps 0,59 м/с, Ved 0,08 м/с, IR 0,76, PI 1,82, S/D 3,75. Скорость кровотока в почечной артерии значительно снижена, особенно диастолическая, доплерометрические индексы повышены. Снижение почечного кровотока.

PI 1,86 S/D 3,56 Резистентность почечной артерии поврежденной левой почки в значительной степени повышена, скорость кровотока в диастолу несколько снижена. В контралатеральной почке наблюдается повышение скорости кровотока, доплерометрические индексы относительно возрастных норм несколько повышены. Больной был направлен для лечения в стационар. В урологическом отделении, куда больной поступил в период праздников, дежурным урологом ввиду относительно удовлетворительного общего состояния больного не были в должной мере оценены

результаты проведенного в поликлинике УЗИ, была назначена симптоматическая терапия. На 5-й день состояние больного резко ухудшилось в связи с нарастающими признаками кровопотери. Была проведена обзорная и выделительная урография, после чего больному в срочном порядке ночью был прооперирован – произведена нефрэктомия. Данную тактику ведения больного мы не считаем оправданной, так как она привела к органонуносящей операции. Причиной послужило отсутствие динамического УЗИ и непроведение рентгенологического исследования в момент поступления больного в стационар. Через 1 месяц после нефрэктомии при доплерографии почечной артерии единственной правой почки: Vps 1,40 м/с, Ved 0,49 м/с, IR 0,67, PI 1,55, S/D 2,88. Скорость кровотока осталась повышенной, PI возрос, IR и S/D – в пределах нормы.

Больная П., 63 лет, 47 лет после нефрэктомии в связи с травматическим повреждением правой почки. Общие анализы крови и мочи в норме. Артериальное давление 130/85 мм рт. ст. При УЗИ единственной левой почки – викарная гипертрофия. Допплерометрия почечной артерии единственной левой почки: Vps 1,22 м/с, Ved 0,58 м/с, IR 0,53, PI 1,14, S/D 2,11. Скорость кровотока повышена, доплерометрические индексы снижены. Изменения носят компенсаторный характер. Снижения почечного кровотока нет.

Больной Р., 80 лет, 48 лет после нефрэктомии по поводу гидронефроза правой почки. Общие анализы крови и мочи в норме. Артериальное давление 160/90 мм рт. ст. При УЗИ единственной левой почки: длина 11,5 см, ширина 5,2 см, толщина 4,6 см, объем 145 см<sup>3</sup>, масса 135 г, продольный размер почечного синуса 7,5 см, СИ 0,53, снижен. Викарная гипертрофия почки. Размеры предстательной железы: 38×39×42 мм, структура ткани обычная, остаточной мочи в мочевом пузыре 20 мл. Аденома предстательной железы I-II стадии. Результаты доплерографии левой почечной артерии: Vps 1,36 м/с, Ved 0,37 м/с, IR 0,73, PI 1,78, S/D 3,71. Относительно возрастных норм скорость кровотока и PI повышены, IR и S/D в норме. Снижения почечного кровотока нет.

Помимо больных с единственной почкой после нефрэктомии, мы наблюдали трех пациентов с врожденной аплазией одной из почек. У всех отмечалась викарная гипертрофия единственной почки.

По данным доплерографии почечной артерии:

	Vps (м/с)	Ved (м/с)	IR	PI	S/D
пациент В., 15 лет -	0,81	0,37	0,55	0,96	2,35
пациент Т., 25 лет -	1,04	0,36	0,57	1,33	2,89
пациент П., 71 год -	1,22	0,58	0,53	1,14	2,11

У двух пациентов молодого возраста изменений при ультразвуковом исследовании, в том числе при доплерометрии почечных артерий, обнаружено не было. У последнего пациента 71 года найдена солитарная киста почки диаметром 23 мм, отмечено повышение скорости кровотока и снижение доплерометрических индексов относительно возрастных норм, снижения почечного кровотока нет.

В отличие от пациентов с врожденной единственной почкой у больной П., 41 года, которой 11 лет назад было произведено удаление гипоплазированной почки, с 21 года страдающей АГ (артериальное давление 140-150/90 мм рт. ст.), отмечено значительное повышение скорости почечного кровотока при нормальных значениях доплерометрических индексов почечной артерии: Vps 2,03 м/с, Ved 0,85 м/с, IR 0,58, PI 1,10, S/D 2,38. Повышение скорости почечного кровотока имеет компенсаторное значение.

Таким образом, на основании проведенного исследования можно сделать заключение, что **компенсаторные возможности сосудистого русла почки после нефрэктомии достаточно велики**, и, если у перенесших операцию и имеет место скрытая почечная недостаточность [9], то развивается она очень медленно, о чем свидетельствует состояние кровотока единственной почки в отдаленные сроки после операции, в наших наблюдениях до 48 лет. У лиц со здоровой единственной почкой, которая осталась после нефрэктомии, не отмечено изменений доплерометрических показателей почечной артерии, указывающих на ухудшение почечной гемодинамики, в различные отдаленные сроки после операции. Аналогичные выводы можно сделать относительно врожденной аплазии почки.

Нарушения почечного кровотока единственной почки возникают у пациентов с сопутствующей патологией (пиелонефрит, сахарный диабет, гипертоническая болезнь), которые в наших наблюдениях составили 15,4%. У них выявляется снижение Ved и повышение IR, PI, S/D в почечной артерии, что отражает повышение периферического сосудистого сопротивления и ухудшение кровотока в почке.

У детей после перенесенной нефрэктомии по поводу опухоли Вильмса (нефробластомы) гипертрофия единственной почки, определяемая сонографически вычислением объема почки, в возрасте 1-3 лет достигает 80%, 4-6 лет - 72%, 7-12 лет - 77% [4]. Умеренное расширение полостной системы почки отмечается в 10,7% случаев. Почечная артерия увеличивается в диаметре на 16-19%, объемный кровоток - в среднем на 87%. При ИД почечной артерии IR увеличен на 18%, среднее его значение в возрастной группе 1-2 года - 0,77, 3-6 лет - 0,76, 7-12 лет - 0,71. Показатели системного кровообращения остаются стабильными. Авторы считают, что в сроки наблюдения до 8 лет после нефрэктомии у детей почечная гемодинамика адекватна степени компенсаторной гипертрофии почки, однако происходит при более напряженном уровне кровотока. Определение гипертрофии единственной почки у детей после удаления почки с нефробластомой на основании измерения только ее длины менее информативно, так как увеличение длины было отмечено лишь у половины пациентов [15].

Другими исследователями при ультразвуковой доплерометрии внутрпочечных артерий гипертрофированной единственной почки у детей было выявлено некоторое снижение IR, что было расценено авторами как следствие компенсаторной реакции [12].

Допплерометрические показатели почечной гемодинамики могут использоваться как критерии адекватности гемодинамического обеспечения оставшейся почки после нефрэктомии.

## Литература

1. Возіанов О.Ф., Пасєчніков С.П., Павлова Л.П. Поточний аналіз роботи урологіч-Ної служби України // Уролопя. – 1999. – № 4. – С. 3-6.
2. Карпенко В.С., Суслов В.В., Кульчицкая Т.К. и др. Функциональное состояние единственной почки, пораженной пиелонефритом // Урология. - Киев: Здоров'я. - 1980. – Вып. 14. - С. 3-8.
3. Босин В.Ю., Дерюгина Л.А. Функциональная адаптация единственной почки // Советская медицина. – 1990. - № 8. - С. 40-43.
4. Папкевич И.И., Бегун И.В. Гемодинамическое обеспечение единственной почки у детей с нефробластомой // Ультразвуковая диагностика. – 2000. - № 2. - С. 79-83.
5. Tonnesen K.H., Mogensen P., Wolf H., Hald T. Residual kidney function after unilateral nephrectomy. Pre- and postoperative estimation by renography and clearance measurements // Scand. J. Urol. Nephrol. – 1976. - V. 10, N 2. - P. 130-133.
6. Hentschel R., Ledige B., Bulla M. Renal insufficiency in the neonatal period // din. Nephrol. - 1996. - V. 46, N 1. - P. 54-58.
7. Жила В.В., Крикун А.С. Экскретируемая фракция электролитов единственной почки у больных нефролитиазом // Урология. - Киев: Здоров'я. – 1987. - Вып. 21. – С. 75-79.
8. Кирпатовский В.И., Мудрая И.С., Борисик В.И., Обухова Т.В., Яненко Э.К. Гипертрофия верхних мочевых путей единственной почки // Урология. – 1999. - № 6. – С. 7-11.
9. Рыбинник И.М., Пивоваров П.И. Сравнительные показатели функционального состояния остающейся почки до нефрэктомии и в разные сроки после операции // Клиническая хирургия. – 1971. - № 10. – С. 67-69.
10. Владимиров Н.Н., Яненко Э.К., Комарова В.А., Борисик В.И., Орлова Е.В. Центральная и почечная гемодинамика у урологических больных // Урология. - 1999. – № 5. - С. 40-44.
11. Harrar R., Guartite A., Fennane A. et al. Insuffisance renal aigue obstructive et grossesse. A propos d'un cas // Ann. Urologie. – 1998. - V. 32, N 1. - P. 10-12.
12. Gudinchet F., Meuli R., Regazzoni B. Compensatory renal growth in children and adults studied by Doppler sonography // J. Clin. Ultrasound. – 1994. – V. 22, N 1. – P. 11-15.
13. Gomez-Anson B., Carrero-Lopez V., Diaz-Gonzalez R. Image-directed color Doppler ultrasound evaluation of the single kidney after unilateral nephrectomy in adults // J. Clin. Ultrasound. – 1997. - V. 25, N 1. – P. 29-35.
14. Квятковський С.А., Хархота В.Б. Становище ниркової гемодинаміки єдиної нирки за даними ультразвукової доплерометрії // Уролопя. – 2000. – № 4. - С. 41-44.
15. Zerlin J.M., Haliloglu M., Cohen M.D. Growth of the solitary kidney after nephrectomy in children with unilateral Wilm's tumor // Pediatr. Rad. - 1996. – V. 26, N 8. - P. 547-552.

## **22. Наш опыт использования ультразвукового исследования больных с урологической патологией (в качестве послесловия)**

Подводя итог сказанному, мы сочли необходимым сделать ретроспективный анализ того опыта, который нам удалось приобрести и обобщить в результате многолетних исследований, поисков и усилий, направленных на внедрение в урологическую практику ультрасонографии и доплерографии при диагностике заболеваний почек и мочевых путей.

Мы начали применять ультразвуковое исследование почек в диагностике патологических состояний почек в 1985 году и в следующем 1986 году обобщили результаты исследования в первом в Украине сообщении [1]. В алгоритме лучевых методов обследования урологических больных ультразвуковому методу нами с самого начала была отведена первостепенная роль [2], в то время как другие исследователи ультрасонографию применяли после рентгенологических методов исследования. Ввиду большой пропускной способности оборудования и больших средств, вложенных в него, нами было предложено организовать межполиклинические центры ультразвуковой диагностики. Учитывая продиктованную временем настоятельную необходимость оградить беременных женщин от излишнего облучения, мы использовали появившиеся возможности и начали широко внедрять ультразвуковое исследование для выявления урологических заболеваний у беременных.

К настоящему времени нами обследовано около 15 тысяч пациентов. Научные исследования были проведены на 2230 больных с урологическими заболеваниями и 220 здоровых людях различных возрастных групп для получения нормативных данных. Допплерографическое исследование почечных артерий проведено 1120 пациентам. Исследования выполняли посредством ультразвуковых аппаратов Aloka-SSD-202, Combizon 320-5, Logiq-400 MD, HDI 1500, «Siemens Sonoline Sienna» датчиками с частотой 3,5-5 МГц. В процессе работы мы плодотворно сотрудничали с высококвалифицированными врачами сонологами, урологами, терапевтами, гинекологами - к.м.н. В.Б. Хархотой, к.м.н. В.Н. Сердюком, Т.Л. Куцяк, П.В. Коробкой, В.М. Корягиным, к.м.н. М.В. Агафоновым.

В нашей практике уже к 1993 году использование ультрасонографии позволило на 35% сократить рентгенологическое обследование больных и на 20% снизить обращаемость больных ввиду сокращения времени обследования, а также применить динамическое обследование больных диспансерной группы [3]. В качестве одного из доступов ультразвукового исследования больного было предложено проводить осмотр почек из задне-бокового доступа в положении сидя с наклоном в противоположную сторону [1]. Впервые при ультразвуковой диагностике камней мочевого пузыря с успехом применили способ, описанный С.И. Финкельштейном для рентгенодиагностики конкрементов мочевого пузыря [2]. Предложили способ для прижизненного определения массы почек и экспериментальным путем уточнили формулу определения объема почек [4]. Использовали метод ультразвуковой диагностики как ме-

тод доказательной медицины по результатам лечения аденомы предстательной железы медикаментозными препаратами различных по действию групп [5].

Относительно вопросов тактики ультразвукового обследования было предложено после возникновения почечной или печеночной колики обязательно проводить ультрасонографию почек, мочевых и желчных путей даже при отсутствии жалоб со стороны одного из органов. Это позволило выявить сочетанные камни почек и желчного пузыря у 12,1% больных и своевременно проводить соответствующее лечение. Такой же подход у больных с мочекаменными диатезами позволил выявить желчнокаменную болезнь у 9,1% больных [6].

В 1994 году нами были разработаны и в том же году выпущены первые в Украине методические рекомендации по применению ультразвуковой диагностики в урологической практике [8]. В 1994 году впервые в Украине освоили проведение ультразвуковой доплерографии почечных артерий и опубликовали результаты исследований [7]. Допплерографию начали применять как скрининговый метод при обследовании больных с гипертензионным синдромом [9]. Впервые в Украине опубликовали данные, которые продемонстрировали целесообразность использования доплерографии почечных артерий в диагностике причины послеоперационной острой почечной недостаточности [10]. Были разработаны возрастные нормы почечного кровотока по данным ультразвуковой доплерометрии почечных артерий и их внутриорганных ветвей, которые следует обязательно учитывать, анализируя результаты доплерографии [11, 12], а также исследована степень операторзависимости метода [13]. Показано, что ультразвуковая доплерометрия почечных артерий не является сугубо специфичным методом и ее необходимо использовать в совокупности с другими методами обследования [14].

Ранняя диагностика такого состояния, как острозастойная почка, с использованием ультразвуковой доплерометрии почечных артерий и мочеточнико-пузырных выбросов у больных с почечной коликой позволила своевременно решать вопрос лечебной тактики и уменьшить количество осложнений [15]. Был предложен алгоритм ультразвукового обследования больных с почечной коликой, что содействовало обоснованной тактике лечения [16, 17]. Впервые в Украине были сделаны публикации о применении ультразвуковой доплерометрии почечных артерий при патологии почек у беременных [15, 18].

Особенное внимание в публикациях [19] обращали на необходимость знания урологами эхографической картины при урологической патологии, что позволяет четко определять показания к ультразвуковой доплерографии почечных артерий и знать ее диагностические возможности. Было выражено мнение о необходимости изучения ультразвуковой диагностики урологических заболеваний врачами-урологами на факультетах усовершенствования врачей. Предлагали проведение ультразвукового исследования непосредственно самим урологом для повышения качества и оптимизации диагностического процесса. Считаем, что в перспективе при насыщении отечественного рынка доступной по цене ультразвуковой аппаратурой появится возможность и необходимость в оснащении кабинетов амбулаторных урологов ультразвуковыми диагностическими аппаратами.

Учитывая наши прежние исследования уродинамики верхних мочевых путей с применением электрофизиологических и рентгентелевизионных методов [20], обратили внимание на возможность использования доплерографии для изучения потоков мочи. С целью исследования уродинамики верхних мочевых путей впервые в Украине начали с 1998 года использовать цветное доплеровское картирование с импульсной доплерометрией мочеточнико-пузырных выбросов. Проведены комплексные исследования почечной гемодинамики и уродинамики у больных с почечной коликой, пиелонефритом, гидронефрозом с использованием метода ультразвуковой доплерометрии [16, 21-27]. Проведено экспериментальное обоснование расчета объемных показателей мочеточнико-пузырных выбросов [28]. Предложены алгоритмы ультразвукового обследования и тактики ведения больных с данной патологией с учетом состояния почечной гемодинамики и уродинамики верхних мочевых путей, которые нашли отражение в двух информационных письмах [17, 29]. Впервые проведено комплексное исследование почечной гемодинамики и уродинамики при гестационном пиелонефрите методом ультразвуковой доплерографии [21, 30]. Исследованы доплерометрические показатели уродинамики верхних мочевых путей у здоровых детей и взрослых зрелого, пожилого и старческого возраста [12, 31, 32]. Предложена фармакоэхографическая проба исследования состояния уродинамики путем цветного доплеровского картирования с импульсной доплерографией потоков мочи из терминальных отделов мочеточников.

Исследовано состояние почечного кровотока после проведения экстракорпоральной ударно-волновой литотрипсии (ЭУВЛ) камней почек [33]. Предложено повторные сеансы ЭУВЛ проводить после улучшения почечного кровотока с учетом данных доплерометрии почечных артерий, что имеет органосохраняющее значение и является профилактикой возникновения или прогрессирования артериальной гипертензии. Изучено также состояние почечной гемодинамики по данным доплерографии почечных артерий у больных при гипертензионном синдроме, сахарном диабете, единственной почке после нефрэктомии [9, 34, 35]. Обращено внимание на состояние венозного кровотока и его изменение в процессе старения человека и при патологических состояниях, в частности при обструктивных уропатиях. Предложены доплерометрические индексы, учитывающие, наряду с артериальным, венозный кровоток [26, 36, 37].

В заключение хотим подчеркнуть, что с усовершенствованием ультразвуковой техники появляются новые возможности ультразвуковой диагностики урологических заболеваний: использование ультрасонографии с целью определения функционального состояния почек, их гемодинамики, уродинамики мочевых путей, проведения параллелей данных ультразвукового исследования с конкретными морфологическими фазами развития патологического процесса. По данным сонографии становится возможным не только устанавливать диагноз, но и прогнозировать протекание патологического процесса, судить об эффективности консервативного и оперативного лечения.

Использование методов ультразвуковой функциональной диагностики заболеваний почек, несомненно, имеет большие перспективы как в расширении сферы их

применения, так и в углублении имеющихся знаний в данной области. Основные диагностические принципы и критерии доплеровской ультрасонографии, разработанные в настоящее время, останутся тем фундаментом, на котором будет строиться их клиническое применение и дальнейшее совершенствование.

### Литература

1. Квятковский Е.А. Ультразвуковое исследование органов мочевой системы в амбулаторных условиях // Тезисы докладов XVIII областной конференции молодых ученых. – Днепропетровск, 1986. – С. 32-33.
2. Квятковский Е.А., Сердюк В.Н. Опыт применения ультразвукового сканирования почек и мочевого пузыря в амбулаторных условиях // МРЖ. – 1987. – Р. XIX, № 3. – С. 11.
3. Квятковський Є.А. Роль ультразвукової томографії у виявленні урологічної патології у амбулаторних хворих / Праці VII Пленуму наукового товариства урологів України. – Київ, 1993. – С. 30.
4. Квятковская Т.А., Квятковский Е.А. Прижизненное определение массы почки методом ультразвуковой томографии // Вестник проблем современной медицины. – Харьков, 1994. – В. 5. – С. 107-110.
5. Квятковский Е.А. Место и роль ультразвуковой томографии в диагностике и лечении больных с аденомой простаты / Современные методы лечения аденомы предстательной железы. Труды конференции научного общества урологов Украины. – Киев, 1997. – С. 104-105.
6. Квятковський Є.А. Місце ультразвукової томографії у виявленні сумісних каменів нирок та жовчного міхура / Праці VII Пленуму наукового товариства урологів України. – Київ, 1993. – С. 189.
7. Примінення ультразвукової діагностики в урологічній практиці / Ц.К. Боржівський, О.О. Строй, Є.А. Квятковський та ін. // Методична розробка для курсантів-урологів факультету удосконалення лікарів і провізорів. – Львів, 1994. – 15 с.
8. Квятковський Є.А., Хархота В.Б. Застосування ультразвукової доплерометрії ниркових артерій при гіпертензійному синдромі в поліклінічних умовах / Актуальные вопросы морфологии и клинической медицины. – Днепропетровск, 1994. – С. 12-13.
9. Квятковский Е.А., Хархота В.Б. Оценка состояния почечных артерий при гипертензивном синдроме с помощью ультразвуковой доплерометрии в амбулаторных условиях // Український кардіологічний журнал. – 1997. – № 2. – С. 44-46.
10. Квятковський Є.А., Хархота В.Б., Мариноха Г.Д. Випадок використання ультразвукової доплерометрії ниркових артерій у діагностиці причини післяопераційної гострої ниркової недостатності // Український радіологічний журнал. – 1997. – № 5. – С. 427-428.
11. Квятковський Є.А., Хархота В.Б. Вікові зміни ниркового кровообігу за даними ультразвукової доплерометрії ниркових артерій // Новини науки Придніпров'я. – 1999. – № 1. – С. 71-73.
12. Квятковська Т.О., Квятковський Є.А., Куцяк Т.Л., Коробка П.В. Вікові особливості ниркового кровотоку у зрілому, похилому та старечому віці за даними ультразвукової доплерометрії // Український радіологічний журнал. – 2003. – Т. 11, № 3. – С. 267-272.

13. Квятковський Є.А., Хархота В.Б., Корягін В.М. Відтворюваність даних при ультразвуковій доплерометрії ниркових артерій // Урологія. – 2003. – № 3. – С. 47-50.
14. Квятковский Е.А., Хархота В.Б. Состояние почечной гемодинамики при эссенциальной гипертензии и острозастойной почке по данным ультразвуковой доплерометрии почечных артерий // Український медичний часопис. – 1999. – № 4. – С. 94-96.
15. Квятковский Е.А., Хархота В.Б. Диагностика острозастойной почки при почечной колике с помощью ультразвуковой доплерометрии почечных артерий // Лікарська справа. – 1998. – № 2 – С. 58-60.
16. Квятковський Є.А., Хархота В.Б., Куцяк Т.Л., Квятковська Т.О. Комплексне дослідження ниркової гемодинаміки і уродинаміки у хворих на ниркову колику за даними ультразвукової доплерометрії // Урологія. – 1999. – № 4. – С. 45-50.
17. Квятковська Т.О., Квятковський Є.А., Куцяк Т.Л. Алгоритм ультразвукового обстеження хворих з нирковою колькою. Інформаційний лист. – Київ, 2003. – № 101. – 6 с.
18. Хархота В.Б., Квятковский Е.А. Почечная гемодинамика у беременных с гипертензионным синдромом по данным ультразвуковой доплерометрии. – Днепропетровск, 1994. – 9 с. / Депонир. в ГНТБ Украины 16.02.95, № 368-Ук.95.
19. Квятковский Е.А. Необходимость овладения урологом ультразвуковой диагностикой и личное участие при ультразвуковом исследовании больных / Актуальные вопросы клинической и экспериментальной урологии и нефрологии. – Днепропетровск, 1989. – С. 20-21.
20. Квятковская Т.А. Клинико-экспериментальное обоснование патогенетического лечения нарушений уродинамики верхних мочевых путей: Автореф. дисс. ... докт. мед. наук. – Киев, 1990. – 29 с.
21. Квятковський Є.А., Куцяк Т.Л., Квятковська Т.О., Хархота В.Б. Стан ниркової гемодинаміки і уродинаміки при гострому пієлонефриті за даними ультразвукової доплерометрії // Урологія. – 2001. – № 1. – С. 20-24.
22. Квятковський Є.А., Куцяк Т.Л., Квятковська Т.О., Хархота В.Б. Комплексне дослідження ниркової гемодинаміки і уродинаміки при гострому пієлонефриті із застосуванням ультразвукової доплерометрії / Другий український конгрес фахівців з ультразвукової діагностики. Тези. – Київ. – 2004. – С. 71-72.
23. Куцяк Т.Л., Квятковский Е.А., Квятковская Т.А., Лубенец Н.В. Комплексная оценка состояния почечной гемодинамики и уродинамики верхних мочевых путей при вторичном гидронефрозе // Променева діагностика, променева терапія. Спецвипуск «Ультразвукові дослідження в онкології». – 2001. – № 2. – С.127.
24. Квятковська Т.О., Куцяк Т.Л., Квятковський Є.А. Діагностичне значення структурно-функціональної асиметрії сечоводів // Урологія. – 2003. – № 3. – С. 36-39.
25. Куцяк Т.Л., Квятковський Є.А., Квятковська Т.О., Хархота В.Б. Застосування кольорового доплерівського картування і доплерометрії для оцінки стану уродинаміки верхніх сечових шляхів // Урологія. – 2003. – № 1. – С. 77-79.
26. Куцяк Т.Л., Квятковська Т.О., Квятковський Є.А. Спосіб визначення структурно-функціонального стану нирок, переважно при обструктивних уропатіях. Деклараційний патент на винахід № 47907. – Бюл. № 7, 15.07.02.

27. Куцяк Т.Л., Квятковська Т.О., Квятковський Є.А. Можливості ультразвукового методу в діагностиці гідронефрозу // Урологія. – 2002. – № 3. – С. 36-41.
28. Квятковська Т.О., Куцяк Т.Л., Квятковський Є.А., Квятковський О.Є. Спосіб моделювання викидів сечі із сечоводів у сечовий міхур. Деклараційний патент на винахід № 55924 А – Бюл. № 2, 17.02.03.
29. Квятковська Т.О., Квятковський Є.А., Куцяк Т.Л. Алгоритм ультразвукового обстеження хворих на гострий пієлонефрит. Інформаційний лист. – Київ, 2003. – №102. – 6 с.
30. Квятковский Е.А., Куцяк Т.Л., Квятковская Т.А. Комплексное исследование почечной гемодинамики и уродинамики при гестационном пиелонефрите методом ультразвуковой доплерометрии // Лучевая диагностика и лучевая терапия на пороге третьего тысячелетия. Тезисы докладов конференции. – Москва, 2000. – С. 295-297.
31. Куцяк Т.Л., Квятковський Є.А., Квятковська Т.О. Комплексна оцінка стану ниркової гемодинаміки та уродинаміки верхніх сечових шляхів методом доплерографії у здорових дітей // Променева діагностика, променева терапія. – 2002. – № 2. – С. 111.
32. Квятковська Т.О., Квятковський Є.А., Коробка П.В. Ехоструктура нирок та ультразвукова доплерометрія ниркових судин у літніх людей / Актуальні питання валеології, екології, традиційної та нетрадиційної медицини. – Дніпропетровськ, 2003. – С. 12-14.
33. Корягін В.М., Квятковський Є.А., Квятковська Т.О., Агафонов М.В. Діагностичне значення дослідження ниркового кровотоку при застосуванні екстракорпоральної ударно-хвильової літотрипсії каменів нирок // Урологія. – 2002. – № 1. – С. 10-14.
34. Квятковский Е.А., Хархота В.Б., Перцева Н.О. Состояние центральной и почечной гемодинамики у больных сахарным диабетом по данным эхокардиографии и ультразвуковой доплерометрии почечных артерий // Эндокринология. – 2000. – Т. 5, № 1. – С. 59-63.
35. Квятковський Є.А., Хархота В.Б. Становище ниркової гемодинаміки єдиної нирки за даними ультразвукової доплерометрії // Урологія. – 2000. – № 4. – С. 41-44.
36. Квятковська Т.О., Куцяк Т.Л., Квятковський Є.А. Спосіб визначення стану ниркового кровотоку, переважно при обструктивних уropатіях. Деклараційний патент на винахід № 60158 А – Бюл. № 9, 15.09.03.
37. Квятковська Т.О. Дослідження уродинаміки верхніх сечових шляхів і ниркової гемодинаміки у нормі та при обструктивних уropатіях // Урологія. – 2004. – № 1. – С. 25-29.

## Приложение

### Использование детерминационного анализа для поиска диагностических критериев

#### Тестирование с помощью диагностических признаков

Диагностический тест – это процедура использования диагностического признака **a** с целью установить диагноз заболевания **b**.

**Прогностическая (предсказательная) ценность положительного теста** – доля истинноположительных тестов среди всех положительных тестов (случаев заболевания при положительном результате тестирования среди всех случаев наличия признака). Доля **b** среди **a**.

**Чувствительность теста** – доля истинноположительных тестов среди всех случаев заболевания (случаев заболевания при положительном результате тестирования). Доля **a** среди **b**.

**Прогностическая (предсказательная) ценность отрицательного теста** – доля истинноотрицательных тестов среди всех отрицательных тестов (случаев отсутствия заболевания при отрицательном результате тестирования среди всех случаев отсутствия признака). Доля «**не-b**» среди «**не-a**».

**Специфичность теста** – доля истинноотрицательных тестов среди всех случаев отсутствия заболевания (случаев отсутствия заболевания при отрицательном результате тестирования). Доля «**не-a**» среди «**не-b**».

#### Детерминационный анализ диагностических признаков

Детерминация – это условное суждение вида «**если a, то b**», имеющее две характеристики: точность и полноту. Точность представляет собой долю случаев **b** среди случаев **a**, полнота – долю случаев **a** среди случаев **b**.

Детерминация «**если a, то b**» представляет собой математическую модель следующего диагностического умозаключения – «если у пациента имеется признак **a**, то следует предполагать у него наличие болезни **b**». Точность данной детерминации совпадает с прогностической ценностью положительного теста, полнота – с чувствительностью теста.

Детерминация «**если не-a, то не-b**» представляет собой математическую модель следующего диагностического умозаключения – «если у пациента отсутствует признак **a**, то следует предполагать у него отсутствие болезни **b**». Точность данной детерминации совпадает с прогностической ценностью отрицательного теста, полнота – со специфичностью теста.

## Протокол

### комплексного ультразвукового исследования больных с заболеваниями почек и верхних мочевых путей

Ф.И.О. пациента

Возраст

Адресные данные

Диагноз при направлении

### Эхография почек и верхних мочевых путей (справа, слева)

Почка

Положение *типичное, аномальное*

Дыхательная подвижность *в пределах нормы, ограничена, отсутствует*

Размеры

Длина

Ширина

Толщина

Объем

Контур *(не)ровный, (не)четкий*

Капсула *(не)утолщена, (не)уплотнена*

Структура паренхимы

Толщина паренхимы в среднем отделе почки *(в других отделах)*

Кортико-медуллярная дифференциация *(не)четкая, отсутствует*

Форма, размер пирамид *(не)четкая, деформированы, увеличены, др.*

Эхогенность паренхимы (коркового, мозгового слоя) *не изменена, повышена, диффузно (очагово) снижена*

Описание выявленных образований

Почечный синус

Продольный размер

Структурный индекс (СИ по М.П. Бурых и соавт.)

Описание выявленных образований

Почечная лоханка *(не)визуализируется, расширена, деформирована*

Тип лоханки *внутрипочечный, внепочечный, смешанный*

Размеры

Чашки *(не)визуализируются, расширены, деформированы*

Размеры

Стенки лоханки, чашек *не изменены, утолщены (не)равномерно*

Описание выявленных образований

Мочеточник (верхняя, средняя, нижняя треть) *(не)визуализируется*

Диаметр

Описание выявленных образований

Мочевой пузырь

Форма *овоидная, др.; (не)симметричен*

Объем (размеры)

Объем остаточной мочи (после мочеиспускания)

Структура стенки  
Толщина  
Эхогенность *повышена, снижена*  
Описание выявленных образований

**Допплерография сосудов почек** (справа, слева)

Сосудистый рисунок *не изменен, обеднен, деформирован; уровень визуализации кровотока в интрапаренхиматозных сосудах (междольковых, дуговых, междольковых)*

Почечные артерии (участки, доступные визуализации) *описание, наличие сужений, расширений*

Диаметр *у места отхождения, у почечных ворот (соотношение суженных и расширенных участков при стенозе)*

Почечные вены (участки, доступные визуализации) *описание, наличие сужений, расширений*

Диаметр *у места отхождения, у почечных ворот*

Наличие добавочных сосудов

Импульсная доплерометрия сосудов почек:

Артерии Vps(M/c) Ved (м/с) TAMx (м/с) AT (с) IR PI S/D Др.

Основной ствол

Сегментарные

Междольговые

Дуговые

Вены Vvmax (м/с) др.

Основной ствол

Вены почечного синуса

Междольговые

Дуговые

**Допплерография мочеточничко-пузырных выбросов** (справа, слева)

Форма выброса *обычная; расширение, фрагментация, удвоение потока*

Окрашивание выброса *мозаичность окрашивания, появление по периферии оттенков синего цвета (снижение скорости, признаки турбулентности), др.*

Угол направления потока мочи *(не)изменен*

Частота выбросов мочи за 10 (15) мин наблюдения в минуту

Форма спектрограммы *одно-, двух-, многогорбая, «венозный спектр»*

Импульсная доплерометрия мочеточничко-пузырных выбросов:

Vmax (см/с) Vmean (см/с) T (с) AT (с) Минутный объем (мл) Др.

Заключение: *с характеристикой почечного кровотока и уродинамики.*