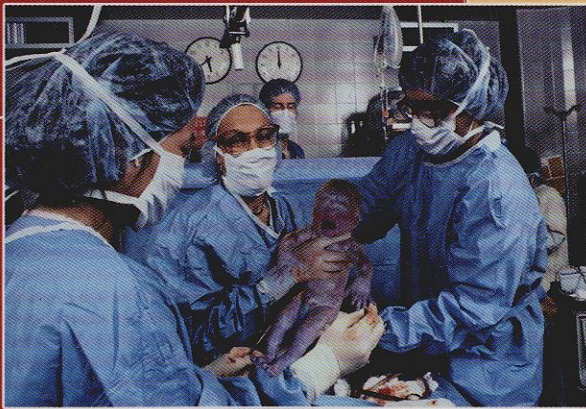

Стрижаков А.Н.  
Баев О.Р.

хирургическая  
техника операции  
**КЕСАРЕВА  
СЕЧЕНИЯ**



УДК 617.5:618  
ББК 54.54+57.1  
С85

Рецензенты:

*В. Н. Серов, академик РАМН, д-р мед. наук,  
проф., зам. директора по научной работе  
Научного центра акушерства, гинекологии и перинатологии РАМН;  
И. Б. Манухин, д-р мед. наук, проф.,  
зав. кафедрой акушерства и гинекологии лечебного факультета  
Московского государственного  
медико-стоматологического университета*

**Стрижаков, А. Н., Баев, О. Р.**

С85 Хирургическая техника операции кесарева сечения : монография / А. Н. Стрижаков, О. Р. Баев. – М. : Миклош, 2007. –168 с.  
ISBN 978–5–900518–59–0  
Агентство СІР РГБ

Монография посвящена хирургической технике операции кесарева сечения. Подробно изложена эволюция методов проведения кесарева сечения в историческом аспекте. Представлены необходимые сведения об анатомо-функциональных особенностях брюшной стенки и половой системы женщины, хирургических швах и современном шовном материале. Последовательно изложены подходы к рациональному выбору и этапы выполнения различных модификаций операции кесарева сечения, интраоперационные осложнения и пути их профилактики. На основе собственного опыта и данных литературы обоснованы современные подходы к применению малотравматичной хирургической техники операции кесарева сечения.

Монография предназначена для акушеров-гинекологов, хирургов.

УДК 617.5:618  
ББК 54.54+57.1

*Все права защищены. Это издание полностью или частично не может воспроизводиться, храниться или передаваться в любых формах и любыми средствами без предварительного письменного разрешения издателей.*

© Стрижаков А.Н., Баев О.Р., 2007

© Издательство «Миклош», оформление, 2007

ISBN 978–5–900518–59–0

## ОГЛАВЛЕНИЕ

<b>Введение</b> .....	4
<b>Глава 1. Кесарево сечение. От древности до наших дней</b> .....	5
История возникновения операции кесарева сечения .....	6
Становление и развитие хирургической техники и кесарева сечения .....	8
Современный этап кесарева сечения .....	18
История операции кесарева сечения в России .....	20
<b>Глава 2. Топографическая анатомия передней брюшной стенки и таза женщины</b> .....	23
Топографическая анатомия передней брюшной стенки .....	24
Топографическая анатомия таза женщины .....	32
Топографические особенности матки во время беременности .....	39
<b>Глава 3. Хирургический шов и шовный материал</b> .....	41
<b>Глава 4. Хирургическая техника операции кесарева сечения</b> .....	51
Лапаротомия .....	53
Нижнесрединная лапаротомия .....	54
Поперечная надлобковая лапаротомия по <i>J. Pfannenstiel</i> .....	55
Преимущества и недостатки нижнесрединной и надлобковой лапаротомии .....	58
Методики разреза матки. Рождение плода и последа .....	63
Корпоральное (классическое) кесарево сечение .....	64
Кесарево сечение в нижнем маточном сегменте .....	66
Кесарево сечение поперечным разрезом в нижнем маточном сегменте .....	66
Кесарево сечение вертикальным разрезом в нижнем маточном сегменте .....	73
Кесарево сечение косым разрезом матки .....	73
Преимущества и недостатки различных разрезов матки .....	74
Выбор направления и уровня разреза на матке .....	75
Рождение плода и последа .....	77
Затруднения при рождении плода .....	81
Восстановление целостности стенки матки .....	87
Восстановление стенки матки при корпоральном (классическом) разрезе .....	91
Восстановление стенки матки при разрезе в нижнем маточном сегменте .....	92
Применение аппарата « <i>PREMIUM POLY CS-57</i> » для разреза стенки матки и ее сшивания при помощи рассасывающихся хирургических скобок .....	94
Восстановление передней брюшной стенки .....	98
<b>Глава 5. Методики операции кесарева сечения у беременных с высоким инфекционным риском</b> .....	109
Экстраперитональное кесарево сечение .....	112
Операция абдоминальной вагинотомии (элитротомии) .....	118
<b>Глава 6. Современные усовершенствования техники операции кесарева сечения (О.Р. Баев, Т.Ф. Тимохина, М.В. Рыбин)</b> .....	119
Лапаротомия по <i>S. Joel-Cohen</i> .....	120
Формирование пузырно-маточной складки .....	125
Выведение матки из брюшной полости (экстериоризация) .....	126
Современные технологии восстановления целостности стенки матки .....	128
Исключение этапа зашивания брюшины и прямых мышц живота .....	138
Исключение этапа зашивания брюшины .....	138
Исключение этапа сшивания прямых мышц живота .....	148
Современные «авторские» методики кесарева сечения .....	149

**ВВЕДЕНИЕ**

Тысячелетняя история кесарева сечения представляет собой последовательную эволюцию ее хирургической техники, совершенствование которой постепенно позволило перейти от операции на мертвых и умирающих женщинах к абдоминальному родоразрешению живых. Дальнейшее развитие техники операции способствовало расширению показаний к кесареву сечению, увеличению его частоты и снижению материнской и перинатальной смертности.

В современном акушерстве кесарево сечение занимает место основной родоразрешающей операции. Многие положения хирургической техники кесарева сечения применяются давно, хорошо отработаны и могут уже считаться традиционными. В то же время развитие техники операции кесарева сечения продолжается, разрабатываются и внедряются новые модификации, позволяющие улучшить ее исходы для матери и плода. Дальнейшему прогрессу кесарева сечения в последние годы способствовали результаты экспериментальных научных исследований, развитие смежных медицинских дисциплин, в первую очередь хирургии, анестезиологии и неонатологии, а также совершенствование применяемых инструментов и шовных материалов.

Вместе с тем в настоящее время в периодической научной литературе и монографиях, посвященных кесареву сечению, не уделялось достаточного внимания вопросам хирургической техники. В результате некоторые традиционные положения этой техники мало известны молодым специалистам, а опытные практикующие врачи испытывают недостаток знаний о новых ее усовершенствованиях.

В связи с этим авторы подготовили монографию, в которой изложены исторические аспекты операции кесарева сечения, позволяющие проследить динамику развития ее хирургической техники, представлены известные методики и современные усовершенствования. При подготовке монографии использованы данные современной мировой литературы и большой собственный опыт.

Авторы с благодарностью примут замечания и пожелания по совершенствованию представленной монографии и надеются, что она будет полезна акушерам-гинекологам, неонатологам и молодым специалистам в их практической деятельности.

Академик РАМН,  
профессор

*Стрижаков Александр Николаевич*

Доктор медицинских наук,  
профессор

*Баев Олег Радомирович*

---

**КЕСАРЕВО СЕЧЕНИЕ.  
ОТ ДРЕВНОСТИ ДО НАШИХ ДНЕЙ**

## История возникновения операции кесарева сечения

Операция кесарева сечения и ее эволюция представляют собой одну из наиболее интереснейших страниц в истории медицины и человеческой культуры. Н.А. Gabert и М. Вей (1988) выделяют три периода в истории кесарева сечения. Первый – до 1500 г. – период мифов, легенд, когда выполнение операции, показания и условия ее выполнения, а также исходы были окутаны пеленой мистификации, а людям, рожденным с ее помощью, приписывались сверхъестественные силы. Имеется много указаний о кесаревом сечении в древних индийских, египетских, греческих, римских и других европейских фольклорах (Sewell J. E., 1993). Так, по древнегреческой мифологии с помощью кесарева сечения родились бог врачевания Асклепий и бог виноградарства и виноделия Дионис. Долгое время распространённым являлось предположение, что название операции – кесарево сечение – связано с рождением римского императора Гая Юлия Цезаря (102(100)

– 44 гг. до н.э.), на что указывал Плиний Старший (23 (24) – 79 гг. до н.э.) в его труде «Естественная история».

Однако исторические данные свидетельствуют, что до Юлия Цезаря были другие знаменитые «кесари», которые могли дать имя этой операции. Сципион Африканский (237 – 183 гг. до н.э.) – римский полководец времен 2-й Пунической войны, разгромил войска Ганнибала, обратив в бегство его боевых слонов, которые были испуганы резкими звуками римских труб. В пуническом языке слово «кесарь» означает – слон.

Возможно, что кесарево сечение получило свое название от другого древнеримского кесаря Нумы Помпилия, жившего в VII веке до нашей эры. Им был издан закон «Lex regia de inferendo mortio», по которому запрещалось погребение умерших беременных женщин без предварительного извлечения младенца путем чревосечения.

В то же время маловероятно, что эти люди были рождены путем кесарева сечения. До XVI века нашей эры кесарево сечение в основном сводилось к извлечению плода из тела умершей женщины (*sectio caesarea in mortua*) и имело единственной целью спасение жизни ребенка. Из исторических источников известно, что мать Юлия Цезаря – Аурелия – была жива даже тогда, когда его легионы вторглись в Британию. Однако трудно себе представить, что при существовавшем в то время понимании человеческой анатомии и физиологии кто-нибудь мог выжить после такой операции.

Тем не менее имеются убедительные свидетельства, что в древние времена операции кесарева сечения проводились и у живых женщин. Сохранились древние китайские гравюры, которые запечатлели ее выполнение у живых женщин. В комментариях к древнееврейскому Талмуду Salomo Jasbi указывает, что при кесаревом сечении живот беременной женщины должен быть открыт, ребенок извлечен, а ткани заживлены. Однако конкретных, подробных описаний техники этих операций до настоящего времени не найдено.

## Становление и развитие хирургической техники кесарева сечения

Период 1500–1800 гг, характеризуется, с одной стороны, дальнейшим развитием операции, с другой – жесткими дебатами ее сторонников и противников, которые в первую очередь касались возможности ее проведения у живых женщин. Родоразрешение путем операции кесарева сечения применяли крайне редко, и даже у именитых врачей не было достаточного опыта ее проведения. Нередко первый опыт кесарева сечения был негативным, что способствовало росту числа ее противников.

Впервые открыто в поддержку кесарева сечения у живых женщин выступил французский врач Francis Rousset (1582), который, опираясь на положительный опыт операций кесарева сечения, произведенных другими врачами, обосновал возможность абдоминального оперативного родоразрешения при возникновении серьезных осложнений в родах. В своем труде F. Rousset изложил показания и хирургическую технику операции кесарева сечения.

В некоторых исторических источниках первым описанием операции кесарева сечения, произведенной живой женщине, считают операцию мясника Якоба Нуфера (1500) из Зигерсгаузена (Швейцария). Роды у его жены протекали с осложнениями и, несмотря на помощь повитух, не завершались в течение нескольких дней. Я. Нуфер, используя бритву, вскрыл живот роженицы и извлек плод. Ребенок и мать остались живы и в дальнейшем у женщины было четыре беременности, завершившихся нормальными родами, в том числе одной двойней. Однако описаний акушерской ситуации и техники проведенной операции не

было проведено, поэтому нет уверенности, что произведенная операция была именно операцией кесарева сечения, а не сим-физиотомии. Некоторые исследователи допускают, что у жены Я. Нуфера была брюшная беременность и матка сохранилась интактной, что позволило в последующем иметь неосложненные беременности и роды.

Первое документально подтвержденное кесарево сечение у живой женщины было произведено I. Trautmann в Виттенберге 21 апреля 1610 года. Операция была произведена жене бочара, у которой во время беременности, вследствие травмы живота лопнувшим обручем, образовалась обширная грыжа. Ребенок родился живым, а мать умерла на 25-й день после операции. Хотя патологоанатомическое исследование не обнаружило связи смерти с операцией, наиболее вероятной причиной считают инфекционный процесс.

Знаменитый врач Ambroise Pare и его ученики, основываясь на фатальном опыте большинства операций кесарева сечения, произведенных ими, были активными сторонниками применения влагалищных родо- и плодоразрушающих операций. Позиция этих врачей неудивительна, так как до 1870 года в Париже не было зафиксировано ни одного наблюдения операции кесарева сечения с благоприятным исходом для женщины (100% летальность). Подобные результаты наблюдались в подавляющем большинстве известных европейских клиник. Jean Francis Saccombe, лидер противников кесарева сечения, издавал журнал, в котором печатал фамилии врачей-«убийц», которые производили операции кесарева сечения.

Неблагоприятные исходы кесарева сечения в период 1500–1800 гг. были связаны с различными факторами. Главными являлись: грубая, неотработанная техника кесарева сечения, отсутствие возможности адекватного обезболивания, проведение операции на фоне затянувшихся на несколько дней родов, при выраженном ослаблении женщины и нередко при развившейся инфекции. В результате материнская смертность превышала 80%.

В середине 1500-х годов в трудах Евстахия и Везалия, основанных на материалах вскрытия трупов, было дано описание строения женских половых органов. Однако у большинства практикующих врачей знания анатомии и физиологии репродуктивной системы оставались на низком уровне.

При операции кесарева сечения типичным для этого времени являлось проведение разреза передней брюшной стенки по латеральному краю прямой мышцы живота, на стороне, где пальпировалась спинка плода. Этот вариант латеральной лапарото-

мии позволял снизить риск травмы мочевого пузыря и определил большинство исторических описаний кесарева сечения, как извлечение (вырезание, рождение) ребенка из бока матери. Кроме того, могли быть использованы другие виды разрезов брюшной стенки, выбор которых зависел от положения и предлежания плода (рис. 1).

В настоящее время точно неизвестно, кто первым предложил проводить срединную лапаротомию. Среди возможных авторов этого разреза называют Levret, Guenin и других. Поперечные разрезы начали внедряться в акушерско-гинекологическую практику только на рубеже XIX–XX веков, после того как J. Pfannenstiel (1897) показал снижение частоты формирования послеоперационных грыж при использовании надлобкового разреза.

Разрез на матке в средние века обычно производили в продольном направлении, чаще всего на стороне, обращенной к ране передней брюшной стенки. В то же время мог быть использован косой разрез, высокий поперечный и даже продольный по задней стенке. Общим для всех разрезов матки того времени является то, что их всегда производили в ее теле.

Сторонники длинного продольного разреза обосновывали свою позицию легкостью извлечения плода (Levret). Mercurio использовал косой разрез во избежание травмы наружных половых органов плода. Lauerjat (1788) рекомендовал высокий поперечный разрез матки, оставляя неповрежденной нижнюю часть, которая при этом приобретала форму воронки, что, по его мнению, улучшало дренаж лохий. Однако из-за выраженной кровоточивости этот метод не нашел сторонников. По той же причине не получил распространения поперечный разрез в дне матки по H. Fritsch (1897). Cohnheim (1881) обосновывал продольный разрез по задней стенке матки лучшими условиями закрытия раны. При этом отток лохий обеспечивался путем дренирования через маточно-прямокишечное пространство.

После извлечения плода и последа рану матки не ушивали, что являлось главной причиной смертельных кровотечений, хотя

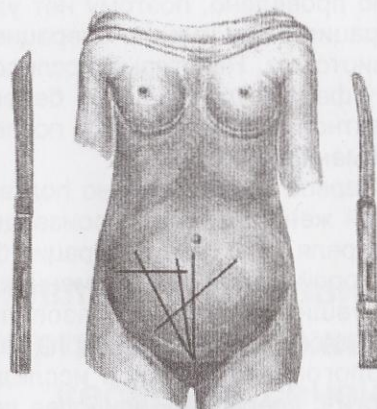


Рис. 1. Варианты разрезов передней брюшной стенки при операции кесарева сечения (Буш Д.В., 1852)

целость брюшной стенки нередко восстанавливали несколькими грубыми швами и/или скрепляли края ее раны пластырем. Иногда рану брюшной стенки не зашивали, но одевали бандаж. Некоторые хирурги зашивали кожу и мышцы, другие – только кожу. Rousset и Rureau оставляли нижнюю часть разреза незашитой, накладывая на этот участок тканевую салфетку, пропитанную бальзамом (Gabert Н.А. и соавт, 1998). Важно подчеркнуть, что в сохранившихся описаниях техники операции кесарева сечения до 1769 года нет указаний на зашивание брюшины при кесаревом сечении.

Следует заметить, что многие акушеры того времени, в том числе такие признанные авторитеты, как Braun, Negele и другие, не только не зашивали рану матки при кесаревом сечении, надеясь на хорошую сократительную способность миометрия, но даже считали, что это ухудшает ее заживление (Гентер Г.Г., 1933). Распространенным среди врачей того времени являлось предположение, что наложенные швы будут прорезаться при сокращении матки.

Спасению жизни женщины, родоразрешенной путем кесарева сечения с оставлением незашитой раны матки, помогало формирование грубых спаек, ее сращения с брюшной стенкой. Такое сращение матки с брюшной стенкой иногда способствовало укреплению рубца и вынашиванию последующей беременности. В связи с этим ряд врачей рекомендовали сшивать рану матки с брюшной стенкой.

Второй по важности причиной смерти, связанной с родоразрешением путем кесарева сечения, являлся инфекционный процесс в брюшной полости, обусловленный проникновением в нее лохий из матки. Francis Rousset (1582) для профилактики перитонита рекомендовал промывать рану матки настоем из трав и устанавливать канюлю для дренирования лохий во влагалище.

Hamilton (1769) полагал, что главной причиной сепсиса являлось проникновение воздуха в брюшную полость во время кесарева сечения. В связи с этим Aitken предложил производить операцию в условиях заполнения брюшной полости водой. Autenrieth (1816) для уменьшения экспозиции брюшной полости для воздуха накладывал, но не затягивал, швы на брюшную стенку до разреза матки, что сокращало время операции после извлечения плода (Young J.H., 1944).

William Smellie, в начале 1700-х годов практиковавший в Париже, был сторонником операции кесарева сечения. Однако он обращал внимание, что не следует выполнять операцию при выраженном ослаблении женщины и рекомендовал предваритель-

но восстановить ее силы питательным бульоном и сердечными средствами. К необходимым условиям проведения операции W. Smellie относил опорожнение мочевого пузыря и кишечника. Кроме того, важное значение придавалось обеспечению дренажа матки через нижние отделы раны брюшной стенки.

Следует отметить, что своим появлением и эволюцией кесарево сечение обязано не только успехам развития западной цивилизации. В 1879 году путешественник R.W. Felkin стал свидетелем операции кесарева сечения, произведенного в Уганде. Местный лекарь использовал банановое вино для достижения полутоксического состояния (опьянения) женщины и стерилизации своих рук и ее живота перед операцией. Для доступа к матке был произведен срединный разрез, для уменьшения кровопотери – прижигание сосудов. После рождения плода и последа лекарь произвел массаж для сокращения матки, но не зашивал ее. Брюшная стенка была скреплена металлическими иглами (как булавками) и перевязана с пастой из кореньев. Пациентка выздоровела, что позволило предположить, что техника кесарева сечения хорошо разработана местными лекарями и применяется долгое время. Сходные сообщения пришли из Руанды, где растительные препараты использовали для анестезии и заживления ран (Sewell J. E., 1993).

Введение антисептики (конец 1800 годов), которое значительно улучшило исходы операций в хирургии и снизило частоту сепсиса после родов через естественные родовые пути, оказало только незначительный эффект на снижение материнской смертности в связи с абдоминальным родоразрешением. Смертность по-прежнему превышала 50%. Для ее заметного снижения необходимы были кардинальные изменения хирургической техники операции.

Началом следующего этапа в истории кесарева сечения считают операцию Рейна–Порро, при которой вслед за абдоминальным родоразрешением производили надвлагалищную ампутацию матки (субтотальную гистерэктомию) с двусторонним удалением ее придатков и подшиванием культи шейки матки к брюшной стенке. Разработка и внедрение этой операции в акушерскую практику обусловлены тем, что главной причиной смертности в послеоперационном периоде у женщин, родоразрешенных кесаревым сечением, являлся сепсис, и удаление матки, как источника инфекции, позволяло значительно снизить летальность (Cavallini J., 1768).

Операция была произведена в 1876 году E. Porro и независимо от него Г.Е. Рейном, которым принадлежит приоритет разработки ее техники и первых благоприятных исходов. В течение

последующих 10–20 лет ряд врачей успешно использовали этот метод, а также вносили в него собственные усовершенствования. Операция Рейна–Порро, по сути, являясь более сложной, чем обычное кесарево сечение, тем не менее позволила резко снизить материнскую смертность (до 20–25%). Однако, несмотря на это снижение, смертность оставалась достаточно высокой, а операция являлась, по сути, калечащей, так как лишала женщину репродуктивной функции. Вследствие этого операция Рейна–Порро не получила одобрения у большей части врачей.

Принципиальное значение для развития хирургической техники операции кесарева сечения имеет начало зашивания раны матки. В августе 1769 года французский хирург M. Lebas наложил три шва на матку при кесаревом сечении. Описаний использованного автором шовного материала в литературе не сохранилось. Наиболее вероятным могло быть использование серебряной проволоки или шелка, позже стали применять карболизированный кетгут.

Однако попытка M. Lebas зашивания матки не только не получила поддержки у современников, но была подвергнута жесткой критике. Характеризуя технику зашивания матки, которую использовал автор, следует заметить, что он не стремился восстановить целостность ее стенки. Швы накладывались бессистемно и в основном преследовали гемостатическую цель (Gabert H.A. и соавт., 1998).

Страх перед оставлением швов на матке у хирургов этого времени был столь велик, что иногда они производили повторные операции для их удаления. Так, в 1871 году С. F. Rodenstein при массивном кровотечении после операции кесарева сечения наложил гемостатические шелковые швы на матку, а через 3 дня была произведена релапаротомия для их удаления.

Оригинальный подход применил Spencer Wells, который во время операции овариоэктомии по поводу опухоли яичника преднамеренно вскрыл беременную матку и в связи с возникшим кровотечением вынужден был произвести кесарево сечение. После опорожнения матки S. Wells наложил непрерывный обвивной шов на рану матки и, не завязав узла, вывел нижний конец шелковой лигатуры через шейку матки наружу и с помощью зажима зафиксировал его с верхним концом. После удаления верхнего конца лигатуры на 19-е сутки после операции лигатура легко была вытянута за нижний конец (Крассовский А.Я., 1879).

Lauveriat (1978) и Hull (1979) применяли собственные методики зашивания раны матки. Исходы операций не всегда были благоприятными. Однако на неудовлетворительные результаты оказывало влияние исходно тяжелое состояние женщин. В период

разработки техники зашивания матки при кесаревом сечении использовали как методику отдельных швов (Weigel, Германия), так и непрерывного шва серебряной проволокой (Polin, США).

Посмертные исследования у женщин, которым не производили зашивание раны матки при операции кесарева сечения, свидетельствовали о том, что рубец формировался очень тонким, в основном во внутренней части раны, оставляя ее наружные края широко раскрытыми. Для укрепления шва путем целенаправленного формирования спаек между маткой и брюшной стенкой Martin (Германия, 1864) рекомендовал их сшивать.

R. Barnes, который ранее был противником ушивания матки, изменил свое отношение и изложил собственные принципы наложения швов (Young J.H., 1944). По его мнению, швы должны:

- останавливать кровотечение и сопоставлять раневые поверхности разреза матки;
- обеспечивать сопоставление передней стенки матки и брюшной стенки для формирования спаек;
- легко удаляться.

В соответствии с этой рекомендацией использовались оригинальные методики наложения швов, одновременно фиксирующих рану матки и брюшной стенки, которые затем удаляли в послеоперационном периоде.

Значительный вклад в развитие хирургической техники кесарева сечения внес немецкий врач Макс Зенгер (Max Sanger, 1853—1903). В 1882 г. он рекомендовал предварительно отсепаровывать брюшину от миометрия, затем, производя разрез матки, иссекать его часть в форме клина, шириной до 2 см, вершина которого направлена в сторону полости матки (рис. 2).

При зашивании раны матки по M. Sanger сначала накладывали швы из серебряной проволоки, которые проходили через брюшину и миометрий, но не прокалывали эндометрий (рис.3). Затем, используя предварительно освобожденные лоскуты, закрывали рану брюшиной, фиксируя ее с помощью поверхностных шелковых швов через небольшие интервалы (рис. 4). Таким образом, M. Sanger разработал послойное (двухэтажное) зашивание раны при кесаревом сечении и использовал технику перитонизирующего шва, который уже применялся

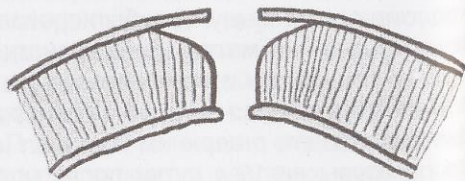


Рис. 2. Подготовка стенки матки к зашиванию по M. Sanger (Burnier S., 1912)

технику перитонизирующего шва, который уже применялся

ся в абдоминальной хирургии.

Предложенную методику операции кесарева сечения применяли и модифицировали многие врачи, в частности, такие известные хирурги, как F.A. Kehrer и G. Veit (рис. 5 и 6).

В последующих модификациях восстановления целостности стенки матки, сохраняя разработанный M. Зенгером подход к перитонизации и послойному зашиванию раны, врачи отказались от иссечения миометрия (рис. 7 и 8).

Одним из наиболее известным из последователей Макса Зенгера был G. Leopold. После извлечения плода он выводил матку в рану, удалял плаценту и для уменьшения кровотечения накладывал эластичный жгут вокруг шейки матки, который снимали после зашивания ее стенки.

Следующим важным этапом в развитии техники операции кесарева сечения является разработка методики разреза в нижнем маточном сегменте. Теоретические предпосылки для использования данного вида операции были заложены R.W. Johnson (1786), который описал два наблюдения разрыва матки в нижнем сегменте с незначительным кровотечением. В. Osiander в 1805 и J.C.G. Joerg в 1806 году

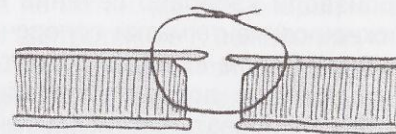


Рис. 3. Глубокий шов по M. Sanger (Burnier S., 1912)

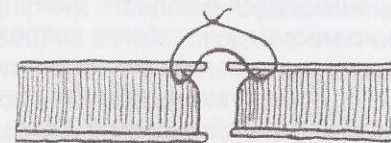


Рис. 4. Поверхностный шов по M. Sanger (Burnier S., 1912)

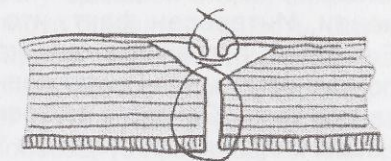

Рис. 5. Зашивание раны матки при операции кесарева сечения по F.A. Kehrer (Burnier S., 1912)

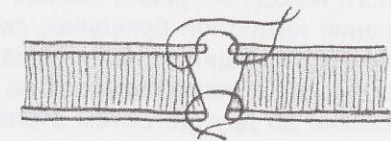


Рис. 6. Зашивание раны матки при операции кесарева сечения по G. Veit (Burnier S., 1912)

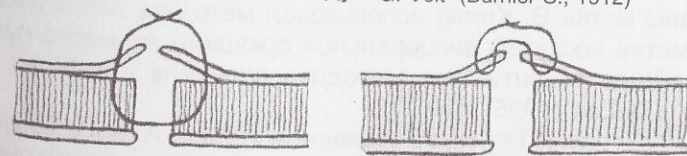


Рис. 7. Модификация шва на стенке матки по Fehling

произвели кесарево сечение в нижнем сегменте матки поперечным разрезом с неблагоприятным исходом, после чего стали пропагандировать вертикальный разрез в этой области. Главным преимуществом они считали уменьшение травматичности операции в связи с тем, что разрез производился в области растянутого миометрия, избегая поврежде-

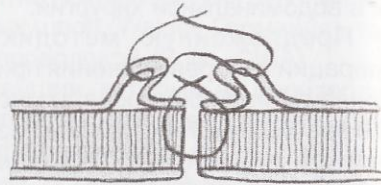


Рис. 8. Модификация шва на стенке матки по Zweifel

дения толстых мышечных стенок в теле (Gabert Н. и соавт., 1988).

К поперечному разрезу матки в нижнем сегменте внимание вновь было обращено в 1881–1882 годах работами Ф.А. Kehrer (Германия). Ф.А. Kehrer считал, что при поперечном разрезе в нижнем сегменте рана хорошо дренируется в шейку матки и лучше закрывается в связи с естественным положением *anteflexio*. Ему же принадлежит приоритет трехэтажного (мышечно-мышечный, мышечно-серозный, серозо-серозный) шва при кесаревом сечении. Интересен факт, что свою историческую операцию Ф.А. Kehrer провел не в клинике, а в обычном крестьянском доме, показанием являлся кифосколиоз. После операции женщина осталась жива. Однако в то время его модификация операции не нашла сторонников и только в 1926 году была внедрена шотландским акушером М. Kerr, который производил кесарево сечение в нижнем маточном сегменте с 1911 года и имел большой опыт этой операции.

В 1912 году В. Kronig пришел к выводу, что для благоприятного исхода операции важное значение имеет не столько сохранение интактной брюшины, сколько предупреждение проникновения инфекции из полости матки. С этой целью автор вскрывал брюшину в месте перехода на мочевой пузырь от одной круглой связки до другой. Затем отслаивал брюшину и мочевой пузырь от нижнего сегмента и надвлагалищной части шейки матки. Разрез на матке производил продольный, в нижнем маточном сегменте, и извлекал плод акушерскими щипцами. После зашивания раны матки В. Kronig использовал методику перитонизации раны матки лоскутом висцеральной брюшины мочевого пузыря. Дальнейшее развитие эта методика получила в работах Векс (1919) и DeLee (1925).

В 1820 году F. Ritgen в Германии и 1823 L. A. Baudelocque во Франции осуществили попытку применить экстраперитонеальный доступ при абдоминальном родоразрешении. Авторы ис-

пользовали разрез влагалища, а не матки. Данная операция получила название абдоминальная элитротомия. К сожалению, обе попытки закончились летальным исходом в связи с массивным кровотечением во время операции. Однако данная идея получила дальнейшее развитие в работах других врачей и в 1907 Frank описал экстраперитонеальное кесарево сечение, как альтернативу гистерэктомии при внутриматочной инфекции. Принципиальным отличием экстраперитонеального кесарева сечения является обнажение нижнего сегмента матки без вскрытия брюшины, которая отслаивается в сторону. Наиболее эффективной оказалась методика W. Latzko (1909) из Вены, который в отличие от своих предшественников использовал латеральное смещение мочевого пузыря, а не его отслоение от брюшины.

В историческом аспекте представляет интерес операция кесарева сечения, предложенная в 1923 году L. Portes (Young J.H., 1944). Автор преследовал цель предупредить развитие тяжелых инфекционных осложнений в послеоперационном периоде. Для этого при срединной лапаротомии беременную матку выводили на живот женщине и зашивали рану брюшной стенки вокруг ее шейки и нижнего сегмента, изолируя брюшную полость. Затем выполняли непосредственно кесарево сечение. После зашивания матки ее по-прежнему оставляли вне брюшной полости, проводя наблюдение в течение 20–57 дней. Если отмечали появление признаков инфекционного процесса, то производили гистерэктомию. При отсутствии инфекции выполняли второй этап – возвращение матки в брюшную полость.

## Современный этап кесарева сечения

Современный этап развития операции кесарева сечения начался в конце 1900-х годов. К этому времени во всем мире кесарево сечение поперечным разрезом в нижнем маточном сегменте полностью вытеснило классическое – продольным разрезом в теле матки.

До 1990–2000 гг. преобладающей техникой ушивания раны матки являлась 2–3-х этажная с перитонизацией за счет лоскута пузырьно-маточной складки, принципы которой были разработаны 100 лет назад в работах М. Sanger, G. Leopold, F. Kehrer, M. Kerr, В. Kronig и других. Для ушивания раны матки использовался кетгут.

В этот период доминирующим доступом в брюшную полость стал поперечный разрез по J. Pfannenstiel, который обладает лучшими косметическими свойствами по сравнению с нижнесрединной лапаротомией. При этом, независимо от варианта лапаротомии, общепринятым стало последовательное зашивание всех слоев передней брюшной стенки. С этой целью применялся кетгут и шелк.

Экстраперитонеальное кесарево сечение, разработанное для профилактики тяжелых инфекционных осложнений в послеоперационном периоде, несмотря на ряд усовершенствований, внесенных в 70–90-х годах, не получило широкого распространения. Кроме технических трудностей кесарева сечения, выполняемого экстраперитонеальным доступом, на снижение интереса к этой операции повлияло повсеместное внедрение антибактериальной профилактики. Разработка и использование современных эффективных антибиотиков позволили значительно сократить показания к применению экстраперитонеального кесарева сечения.

В настоящее время внедрение новых синтетических шовных материалов, которые обладают значительными преимуществами перед традиционными кетгутом и шелком, оказало существенное влияние на развитие техники операции кесарева сечения. В первую очередь это касается методики зашивания раны матки и брюшной стенки. Появились работы, в которых убедительно показаны преимущества одноэтажной техники ушивания матки такими шовными материалами, как викрил, дексон. Меньшая степень воспалительной реакции при более высокой прочности этих материалов позволяет сократить количество швов, снизить активность спаечного процесса и улучшить заживление тканей.

Следует отметить, что во всем мире все большее число сторонников среди акушеров-гинекологов находит методика лапаротомии по S. Joel-Cohen. Этот вид лапаротомии обладает рядом технических преимуществ перед чревосечением по J. Pfannenstiel, реже отмечаются осложнения в послеоперационном периоде.

Использование современных надежных шовных материалов в последние годы способствовало разработке новых методик операции кесарева сечения, в которых реализуются принципы снижения травматичности оперативного вмешательства за счет уменьшения как количества применяемых швов, так и исключения отдельных, необязательных в типичных ситуациях этапов. К таким модификациям относится операция кесарева сечения по M. Stark (Misgav Ladach метод), в которой удачно сочетаются традиционные принципы кесарева сечения в нижнем маточном сегменте с применением техники тупого разведения тканей и исключением этапов ушивания брюшины и мышц живота.

## История операции кесарева сечения в России

В России кесарево сечение без зашивания матки у живой женщины впервые было проведено Иоганном Фридрихом Эразмусом в 1756 году в Пернове с благоприятным исходом для матери и плода. В дальнейшем И.Ф. Эразмус стал профессором кафедры анатомии, хирургии и повивального искусства Московского университета.

Первым российским научным исследованием, посвященным вопросам кесарева сечения, которое сопоставлялось с симфизиотомией, является диссертация известного московского врача Данило Самойловича (1780). В учебнике Н.М. Амбодика «Искусство повивания, или наука о бабичьем деле, на пять частей разделенная и многими рисунками снабженная» (1784) дано подробное описание показаний, техники и послеоперационного ведения при операции кесарева сечения.

Второе кесарево сечение в России было произведено в 1769 году Зоммером в Риге. В 1810 году при очередной беременности у этой женщины произошел разрыв матки с выходом плода в брюшную полость (Уткин В.М., 1994).

Третью операцию кесарева сечения произвел в Санкт-Петербурге в 1842 году М.В. Рихтер в Московском воспитательном доме у карлицы. Родился здоровый ребенок. Женщина с удивительным мужеством перенесла операцию без наркоза, но умерла спустя 5 дней (Гранат Н.Е. и соавт., 1993).

Первым российским врачом, который осуществил зашивание раны матки при кесаревом сечении, считается В.Н. Штольц (1874). Наложение швов преследовало гемостатическую цель, адекватного сопоставления краев раны не достигалось, что в сочетании с

другими факторами (инфицированность, кровопотеря и др.) определило развитие перитонита и неблагоприятный исход.

Применение антисептических средств при операции кесарева сечения осуществлено в 1877 году земским врачом И. Новицким. Показанием к операции являлась задержка мертвого плода в полости матки.

Первое научное исследование, посвященное изучению шва на матке, провел А.Э. Шмидт в своей диссертации «Клинические и экспериментальные исследования о маточном шве» (1881). При этом он отдает приоритет зашивания матки шелковыми и кетгутowymi нитями Brelau (1864) из г. Цюрих и Veit (1872) из г. Бонн.

По мере развития и совершенствования техники операции кесарева сечения снижалась материнская смертность, что способствовало возрастанию частоты абдоминального родоразрешения и расширению показаний. С 1881 по 1890 год материнская смертность при кесаревом сечении снизилась с 81% до 17,6%. С 1759 по 1918 год в России было произведено 805 операций кесарева сечения у живых женщин (Пономарев А.Ф., 1925), в том числе:

- 11 классических кесаревых сечений без ушивания матки (летальность 73%);
- 78 операций Г. Рейна–Е. Порро (летальность 30%);
- 20 кесаревых сечений с последующей экстирпацией матки (летальность 0%);
- 696 по М. Зенгеру (летальность 11,3%).

Кроме того, А.Ф. Пономарев (1925) приводит данные о повторных операциях:

- 2 операции кесарева сечения – 57 наблюдений;
- 3 операции – у 3 женщин;
- 4 операции – у одной женщины.

Заметный вклад в развитие кесарева сечения в России внес Г.А. Бакшт, подготовивший фундаментальный труд «Абдоминальное родоразрешение (кесарево сечение) в современном акушерстве» (1934), на котором выросло целое поколение известных акушеров (Персианинов Л.С., Слепых А.С., и др.), которые, в свою очередь, способствовали развитию этой операции во второй половине XX века. Разработкой и усовершенствованием кесарева сечения в нижнем сегменте матки поперечным разрезом в нашей стране занимались П.В. Занченко (1935) и Л.А. Гусаков (1939). Операцию экстраперитонеальным доступом развивали Е.Г. Канн (1909), Л.Г. Личкус (1910), Д.Д. Попов (1912). В последние годы много внимания вопросам хирургической техники кесарева сечения уделяли в своих исследованиях В.И. Краснопольский и соавт. (1997), В.И. Кулаков и соавт. (1998).

В настоящее время кесарево сечение в России, так же как и во всем мире, является ведущей родоразрешающей операцией и совершенствование ее хирургической техники продолжается по пути внедрения малотравматичных методик, созданных на основе достижений хирургической техники и использующих современные возможности новых медицинских технологий.

Таким образом, вся история кесарева сечения от первых операций на умерших женщинах к операциям на живых, которые выполнялись крайне редко и почти всегда заканчивались летально, и до настоящего времени, когда частота абдоминального родоразрешения возросла, а смертность сопоставима с таковой при родах через естественные родовые пути, представляет собой непрерывную цепь последовательного совершенствования хирургической техники.

#### ЛИТЕРАТУРА:

Бакшт Г.А. Абдоминальное родоразрешение (кесарево сечение) в современном акушерстве. Воронеж, 1934.

Буш Д.В. Атлас акушерских рисунков. М., 1852.

Гентер Г.Г. Акушерский семинарий. Л., 1933, Т. III. 178.

Гранат Н.Е., Малинковский Н.Н. Операция абдоминального кесарева (кесарского) сечения. Акуш. гинек. 1993; (1): 59-61.

Кесарево сечение/ Под ред. В.И. Краснопольского. 2-е изд. М.: ТОО Техлит; Медицина, 1997.

Крассовский А.Я. Оперативное акушерство. Второе издание. С.-Петербург, 1879.

Кулаков В.И., Чернуха Е.А., Комиссарова Л.М. Кесарево сечение. М.: Медицина, 1998.

Кулаков В.И., Прошина И.В. Экстренное родоразрешение. М.: Медицина, 1994.

Пономарев А.Ф. Кесарское сечение в России. Труды VI съезда Всеобщего общества акушеров и гинекологов. М., 1925; 319-24.

Слепых А.С. Абдоминальное родоразрешение. Л.: Медицина, 1986.

Стрижаков А.Н., Лебедев В.А. Кесарево сечение в современном акушерстве. М.; Медицина, 1998.

Уткин В.М. Исторические аспекты кесарева сечения и приоритет отечественных ученых в их развитии. Рос. мед. биол. вестн. им. И.П. Павлова, 1994; (1-2): 54-61.

Шмидт А.Э. Клинические и экспериментальные исследования о маточном шве. С.-Петербург, 1881.

Burnier S. L. Operation cesarienne. Lausanne, 1912.

Gabert H.A., Bey M. History and Development of Cesarean Operation. Obstetrics and Gynecology Clinics of North America, 1988; 15(4): 591-605.

Sewell J. E. Cesarean section - a brief history, NLM, 1993.

Young J.H. The History of Caesarean Sections. London, HK Lewis, 1944.

## ТОПОГРАФИЧЕСКАЯ АНАТОМИЯ ПЕРЕДНЕЙ БРЮШНОЙ СТЕНКИ И ТАЗА ЖЕНЩИНЫ

## Топографическая анатомия передней брюшной стенки

Границами передней брюшной стенки являются: сверху – реберные дуги и мечевидный отросток; снизу – верхний край симфиза, паховые складки и гребни подвздошных костей; снаружи – средняя подмышечная линия. Условными горизонтальными линиями, проведенными по передней брюшной стенке, живот разделяют на три основные области:

- надчревную (epigastrium) – расположенную выше *linea bicostarum*, которая соединяет нижние точки X ребер и соответствует верхнему краю III поясничного позвонка;
- чревную (*mesogastrium*) – между *linea bicostarum* и *linea bispinarum*, которая соединяет обе передние верхние подвздошные ости и соответствует верхнему краю II крестцового позвонка;
- подчревную (*hypogastrium*) – ниже *linea bispinarum*.

На передней брюшной стенке у женщин обычно отчетливо выражена дугообразная складка, отделяющая лобковый бугор (*mons pubis*) от несколько нависающего живота – надлобковая складка (*plica suprapubica*). Несколько выше ее проходит подчревная складка (*plica hypogastrica*).

**Кожа.** Кожа живота тонкая, эластичная, легко растяжимая. Наличие достаточно выраженного подкожного жирового слоя брюшной стенки обеспечивает хорошую подвижность ее кожных покровов. Направление соединительнотканых пучков в сетчатом слое кожи, определяющее способность кожи к растяжению (линии расщепления кожи Лангера), совпадает с ходом сосудов и нервов брюшной стенки. При лапаротомии проведение разрезов кожи вдоль линий Лангера способствует формированию малозаметного («косметического») послеоперационного рубца. В надчревной области линии Лангера проходят параллельно ре-

берным дугам, в чревной области – почти горизонтально, в подчреве – параллельно пупартовым связкам (*lig. inguinale*).

**Подкожная клетчатка.** Для поверхностного слоя подкожной клетчатки характерна ячеистая структура, для глубокого – слоистая. Выраженность подкожно-жирового слоя варьирует в различных отделах брюшной стенки. Подкожный жировой слой сильнее развит в нижней половине живота, мало выражен по белой линии живота и практически отсутствует в области пупка.

**Поверхностная (подкожная) фасция** (*fascia superficialis*) является продолжением поверхностной фасции груди и состоит из двух листков: поверхностного и глубокого. Поверхностный листок тонкий и рыхлый, расположен под слоем клетчатки, в котором содержатся поверхностные сосуды брюшной стенки. Внизу поверхностный листок переходит в соответствующую фасцию бедра и промежности. Глубокий листок хорошо выражен в нижней половине живота и известен под названием фасции Томсона. Иногда глубокий листок поверхностной фасции бывает настолько плотным, что может быть принят за апоневроз наружной косой мышцы живота. В связи с тем, что глубокий листок, в отличие от поверхностного, прикрепляется к пупартовой связке или к широкой фасции бедра, на 1,5–2 см ниже ее, распространение гематом, гнойников, развивающихся под глубоким листком фасции передней брюшной стенки, ограничивается паховыми связками, а мочева инфильтрация при ранении мочевого пузыря распространяется по рыхлой клетчатке на наружные половые органы и промежность.

В толще поверхностного листка и частично между ним и глубоким листком поверхностной фасции живота проходят артерии и вены.

**Собственная фасция** (*fascia propria*) живота представлена тонкой фиброзной пластинкой, которую иногда рассматривают как *regemysium externum* наружной косой мышцы.

**Мышечный слой передней брюшной стенки.** Переднебоковая стенка живота состоит из 5 пар мышц. Спереди, по бокам от белой линии живота, расположены прямые мышцы, подкрепленные внизу двумя пирамидальными мышцами. Кнаружи от них, образуя боковые стенки, располагаются в три слоя наружная косая, внутренняя косая и поперечная мышцы живота.

Наружная косая мышца живота (*m. obliquus abdominis externus*) состоит из мышечной и сухожильной части (апоневроза). Ее мышечные волокна берут начало от поясничной фасции и от боковой поверхности грудной клетки и идут сверху вниз и снаружи внутрь, прикрепляясь внизу к переднему отделу гребня подвздошной кости; спереди, у наружного края прямой мышцы живота, *m. obliquus abdominis externus* переходит в широкое плоское сухожилие (апо-

невроз). Апоневроз наружной косой мышцы живота участвует в образовании передней стенки влагалища прямой мышцы живота. Нижний край апоневроза, подворачиваясь, утолщается и образует паховую связку, *lig. inguinale*, натянутую между передней верхней подвздошной остью и лобковым бугорком.

Второй слой представлен внутренней косой мышцей живота (*m. obliquus internus abdominis*), которая начинается от поверхностного листка пояснично-грудной фасции, гребня подвздошной кости и наружной половины паховой связки. Направление ее волокон имеет ход, противоположный направлению наружной косой мышцы. Волокна внутренней косой мышцы расходятся веерообразно. Верхние волокна имеют восходящее направление, средние – горизонтальное, нижние – нисходящее. Мышечные пучки, не доходя 1–3 см до прямой мышцы живота, переходят в апоневроз, который выше пупка делится на два листка, охватывающих прямую мышцу спереди и сзади, а на 2–5 см ниже пупка оба листка апоневроза проходят впереди прямой мышцы, образуя переднюю стенку ее влагалища.

Поперечная мышца живота (*m. transversus abdominis*) составляет третий слой переднебоковой его стенки и имеет поперечное направление хода волокон. Верхняя часть мышцы берет начало от внутренней поверхности хрящей нижних шести ребер, средняя – от глубокого листка пояснично-грудной фасции и нижняя – от гребня подвздошной кости. Кпереди поперечно направленные мышечные пучки переходят в плоское сухожилие – апоневроз. Линия перехода мышечной части в апоневротическую имеет С-образную форму, выпуклостью обращенную кнаружи, и носит название полунной линии Спигелли (*linea semilunaris Spigelli*). Апоневроз мышцы выше пупка идет позади прямой мышцы, ниже пупка – спереди.

Прямая мышца живота (*m. rectus abdominis*), начинается от передней поверхности хрящей V–VII ребер и мечевидного отростка и, постепенно суживаясь, тянется вниз и прикрепляется к верхнему краю лобковой кости между лобковым бугорком и лобковым симфизом. Внизу прямая мышца подкрепляется небольшой пирамидальной мышцей (*m. pyramidalis*), начинающейся от верхнего края лобковой кости и прикрепляющейся к белой линии. Пирамидальные мышцы в 16–17 % отсутствуют. Волокна прямой мышцы выше пупка прерываются 3–6 сухожильными перемычками, *intersectiones tendineae*. Они плотно сращены с передней пластинкой влагалища прямой мышцы живота и рыхло – с задней.

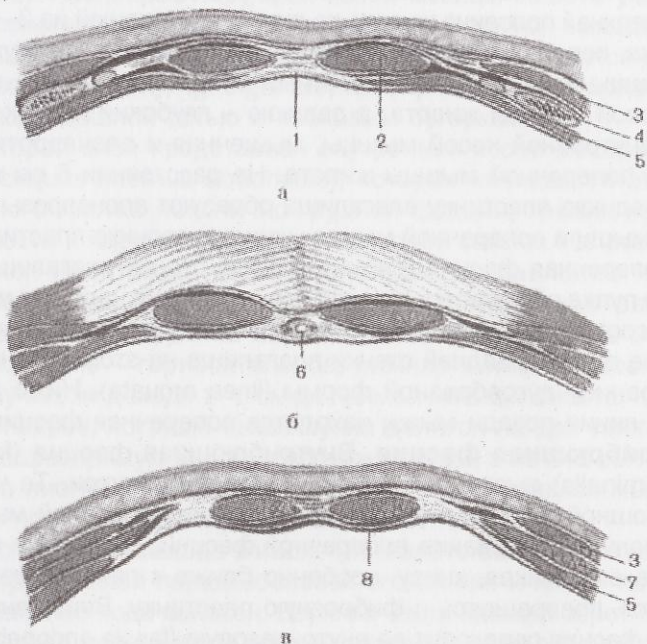
Построение влагалища прямой мышцы живота (*vagina m. recti abdominis*) различается в зависимости от уровня его протяжения. На уровне ребер переднюю пластинку влагалища образует апо-

невроз наружной косой мышцы живота, а заднюю – хрящи V–VII ребер. В верхней половине живота до линии, проходящей на 2–5 см ниже пупка, переднюю пластинку составляет апоневроз наружной косой мышцы живота и поверхностный листок апоневроза внутренней косой мышцы живота, а заднюю – глубокий листок апоневроза внутренней косой мышцы, мышечная и апоневротическая части поперечной мышцы живота. На расстоянии 5 см ниже пупка переднюю пластинку влагалища образуют апоневрозы обеих косых мышц и поперечной мышцы живота, заднюю пластинку – только поперечная фасция (рис. 9). Задняя стенка влагалища на 5 см ниже пупка обрывается, так как все сухожилия широких мышц входят в состав передней стенки влагалища прямой мышцы. Сухожильные волокна задней стенки влагалища на этом уровне образуют границу дугообразной формы (*linea arcuata*). Ниже дугообразной линии позади мышц находится поперечная фасция.

**Внутрибрюшная фасция.** Внутрибрюшная фасция (*fascia endoabdominalis*) выстилает брюшную стенку изнутри. Та часть внутрибрюшной фасции, которая прилежит к поперечной мышце живота, получила название поперечной фасции. В верхнем отделе живота она тонкая, книзу, особенно ближе к паховой связке, утолщается, превращаясь в фиброзную пластинку. Внизу внутрибрюшная фасция переходит во внутритазовую (*fascia endopelvina*). Внутрибрюшная фасция участвует в образовании межфасциальных щелей, в которых могут огусть формироваться и распространяться гематомы и гнойники, особенно в забрюшинном пространстве.

**Предбрюшинная клетчатка** (*tela subserosa*) – рыхлая, содержащая жир, отделяет поперечную фасцию от брюшины. Благодаря наличию этой клетчатки брюшинный мешок может быть отсепарован тупым путем от подлежащих слоев на значительном протяжении. Кзади предбрюшинная клетчатка переходит в забрюшинную. Клетчатка неодинаково выражена в разных отделах: вверху, спереди она выражена слабо, в нижнем отделе, особенно ближе к лобковому симфизу, а также в задних отделах развита хорошо. В предбрюшинной клетчатке, между поперечной фасцией и брюшиной, проходят глубокие артерии и вены.

**Пристеночная брюшина** (*peritoneum parietale*). Пристеночная брюшина (париетальная) вверху прилежит к диафрагме и ее фасции, впереди переходит на переднюю брюшную стенку. Внизу брюшина не доходит до паховой связки примерно на 1 см. В лобковой области у места перехода на мочевой пузырь брюшина образует поперечно расположенную переходную складку. С мочевого пузыря брюшина переходит на матку, с нее – на прямую кишку. Вследствие того, что брюшина не доходит до паховой связки, меж-



**Рис. 9.** Поперечные разрезы передней брюшной стенки на разных уровнях. Влагалище прямой мышцы живота (Кованов В.В. и соавт., 2001).

а – на уровне хрящевого конца IX ребра; б – на уровне выше полукружной линии (выше пупка). Видно переплетение сухожильных пучков апоневрозов внутренней и наружной косых мышц обеих сторон в области белой линии; в – на уровне ниже полукружной линии. Черным закрашены пре- и ретромукулярные пространства, позволяющие ориентироваться в локализации возможных затеков при нагноениях брюшной стенки.

1 – linea alba; 2 – m. rectus abdominis; 3 – m. obliquus externus abdominis; 4 – costa IX; 5 – m. transversus abdominis; 6 – lig. teres hepatis; 7 – m. obliquus internus abdominis; 8 – fascia transversalis

ду ней и поперечной фасцией на этом участке образуется клетчаточное пространство, в котором находятся наружные подвздошные сосуды, лимфатические узлы, нервы (n. genitofemoralis).

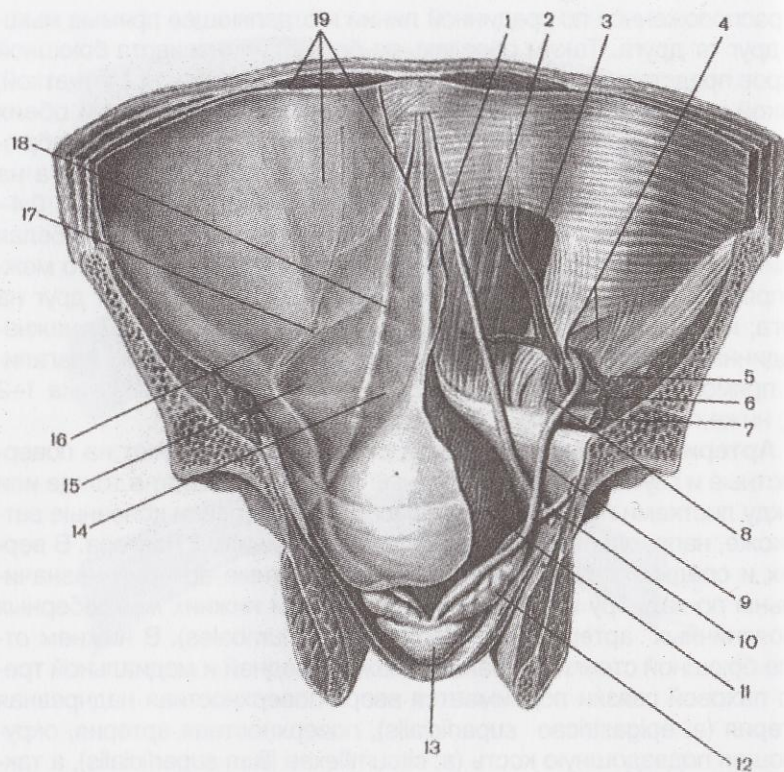
**Белая линия живота.** Апоневрозы наружных и внутренних косых и поперечных мышц, образовав влагалище прямой мышцы (в нижней трети – только переднюю его стенку), соединяются друг с другом по белой линии живота (linea alba), которая представляет собой сухожильное переплетение всех шести широких мышц живо-

та, расположенное по срединной линии и отделяющее прямые мышцы друг от друга. Таким образом, по белой линии живота брюшной покров представлен кожей, маловыраженной подкожной клетчаткой, тонкой поверхностной фасцией, сросшимся апоневрозом обеих косых и поперечной мышц, тонкой поперечной фасцией, предбрюшинной клетчаткой и брюшиной. Ширина белой линии живота на разных уровнях различна: у мечевидного отростка она равна 0,4–0,5 см, чуть ниже – 1 см, на уровне пупка – 2–3 см. Ниже пупка белая линия суживается и идет в виде узкого тяжа, расположенного между прямыми мышцами. Иногда края прямых мышц заходят друг на друга, и тогда белая линия почти не определяется, поэтому нижне-срединная лапаротомия часто сопровождается вскрытием влагалища прямой мышцы живота. Толщина белой линии выше пупка 1–2 мм, ниже пупка – 3–4 мм (Кованов В.В. и соавт., 2001).

**Артерии передней брюшной стенки** подразделяют на поверхностные и глубокие. Поверхностные артерии проходят в толще или между листками поверхностной фасции, отдают свои конечные ветви коже, направление их хода совпадает с линиями Лангера. В верхних и средних отделах живота поверхностные артерии незначительны по калибру и являются ветвями пяти нижних межреберных и поясничных артерий (aa. intercostales et lumbales). В нижнем отделе брюшной стенки от границы между средней и медиальной третью паховой связки поднимается вверх поверхностная надчревная артерия (a. epigastricae superficialis), поверхностная артерия, окружающая подвздошную кость (a. circumflexae ilium superficialis), а также ветви наружной половой артерии (a. pudenda externa).

Поверхностная надчревная отходит от бедренной артерии (a. femoralis) под паховой связкой и направляется к области пупка, анастомозируя с ветвями верхней надчревной артерии. Поверхностная артерия, огибающая подвздошную кость, также отходит от бедренной артерии на одном уровне с предыдущей, а иногда обжим с ней стволом и идет вдоль паховой связки к spina iliaca anterior superior и к коже этой области. Ветви наружных половых артерий, aa. pudendae externae, и паховые ветви, rr. inguinales, бедренной артерии направляются к паховой и лобковой областям (Кованов В.В. и соавт., 2001).

Глубокие артерии. Верхняя надчревная артерия (a. epigastrica superior) – одна из конечных ветвей внутренней грудной артерии, пересекает хрящ VII или VIII ребра, проникает во влагалище прямой мышцы сзади, где на уровне пупка анастомозирует с ветвями нижней надчревной артерии. Нижняя надчревная артерия (a. epigastrica inferior), отходит от наружной подвздошной артерии и в предбрюшинной клетчатке направляется вверх, в сторону пупка, кнутри от



**Рис. 10.** Передняя стенка живота и таза; вид изнутри (Кованов В.В. и соавт., 2001). 1 – plica umbilicalis mediana; 2 – m. rectus abdominis; 3 – a. et v. epigastrica inferiores; 4 – annulus inguinalis profundus; 5 – a. et v. testiculares; 6 – a. iliaca externa; 7 – v. iliaca externa; 8 – lig. interfoveolare; 9 – ductus deferens; 10 – ureter; 11 – vesica urinaria; 12 – vesicula seminalis; 13 – prostata; 14 – fossa supravescicalis; 15 – fossa inguinalis medialis; 16 – fossa inguinalis lateralis; 17 – plica umbilicalis lateralis; 18 – plica umbilicalis media; 19 – peritoneum parietale.

прямой мышцы, приподнимая брюшину в виде парной латеральной пупочной складки (plica umbilicalis lateralis) (рис. 10). Вблизи от места отхождения нижней надчревной артерии отходит артерия круглой маточной связки (a. ligamentum teres uteri), проникающая в паховый канал и питающая круглую связку матки и кожу больших половых губ (Давыдов С.Н. и соавт., 1982). Глубокая артерия, огибающая подвздошную кость (a. circumflexa ilium profunda), отходит от наружной подвздошной артерии и направляется кнаружи в клетчатке между брюшиной и поперечной фасцией параллельно паховой связке и далее вдоль гребня подвздошной кости.

Несколько кнутри от парной латеральной пупочной складки располагается парная медиальная пупочная складка брюшины (plica umbilicalis medialis), образуемая за счет проходящей здесь облитерированной пупочной артерии. Хирургическое значение облитерированной пупочной артерии состоит в том, что она является надежным ориентиром для отыскания внутренней подвздошной артерии: продвигаясь сверху вниз по средней пупочной складке и заключенному в ней тяжистому образованию, хирург неминуемо приходит к внутренней подвздошной артерии (a. iliaca interna). Нередко облитерированную пупочную артерию принимают за мочеточник и наоборот. Для исключения подобной ошибки встречающиеся тяжистые образования передней брюшной стенки необходимо проследивать по их ходу как вверх, так и вниз. Переход такого тяжа в plica umbilicalis medialis сразу выясняет истинную картину (Давыдов С.Н. и соавт., 1982).

Кнутри от средних пупочных складок располагается непарная срединная пупочная складка (plica umbilicalis mediana), в которой проходит редуцированный мочевой проток (urachus), который тянется от мочевого пузыря к пупку.

В поздние сроки беременности вследствие увеличения матки передняя брюшная стенка значительно растягивается. Наибольшим изменениям подвергается мышечно-апоневротическая часть передней брюшной стенки: апоневроз между прямыми мышцами живота значительно растягивается и истончается. В результате этого прямые мышцы, непосредственно у лонного сочленения прилегающие друг к другу, в области пупка значительно расходятся (Стрижаков А.Н. и соавт., 1998). Вследствие растяжения передней брюшной стенки растущей маткой поверхностная надчревная и наружная половая артерии по направлению от лона к пупку смещаются латеральнее, к боковым поверхностям живота, что следует учитывать при выборе оптимального уровня и направления разреза передней брюшной стенке при проведении операций у беременных.

## Топографическая анатомия таза женщины

Костную основу таза составляют тазовые (лобковые, подвздошные, седалищные) кости, крестец и копчик. Пограничной линией, *linea terminalis*, костный остов таза подразделяется на большой и малый таз (*pelvis major et minor*). К внутренней поверхности большого и малого таза прилежат пристеночные мышцы. В большом тазу располагается подвздошно-поясничная мышца (*m. iliopsoas*). В малом тазу к пристеночным мышцам относятся грушевидная (*m. piriformis*), внутренняя запирательная (*m. obturatorius internus*), копчиковая (*m. coccygeus*). Дно полости малого таза образуют мышцы и фасции промежности. Они представлены диафрагмой таза, *diaphragma pelvis*, и мочеполовой диафрагмой, *diaphragma urogenitale*.

Фасция таза является продолжением внутрибрюшной фасции и разделяется на париетальную и висцеральную фасции. Париетальная тазовая фасция (*fascia pelvis parietalis*) покрывает пристеночные мышцы полости таза, а также мышцы, образующие дно малого таза. Висцеральная тазовая фасция (*fascia pelvis visceralis*) образует для органов малого таза замкнутые вместилища, отделенные от органов слоем рыхлой клетчатки, в котором проходят кровеносные и лимфатические сосуды и нервы.

Органы малого таза занимают срединное положение и не соприкасаются непосредственно со стенками таза, от которых их отделяет слой клетчатки. Полость малого таза принято делить на три отдела (этажа): I – брюшинный (*cavum pelvis peritoneale*), II – подбрюшинный (*cavum pelvis subperitoneale*), III – подкожный (*cavum pelvis subcutaneum*) (Кованов В.В. и соавт., 2001). В женском тазу брюшина, покрывая заднюю поверхность мочевого пузыря, переходит затем на переднюю поверхность матки на уровне ее перешейка, образуя неглубокое пузырно-маточное углубление (*excavatio vesicouterina*) (рис. 11). Спереди шейка матки и влагалище находят-

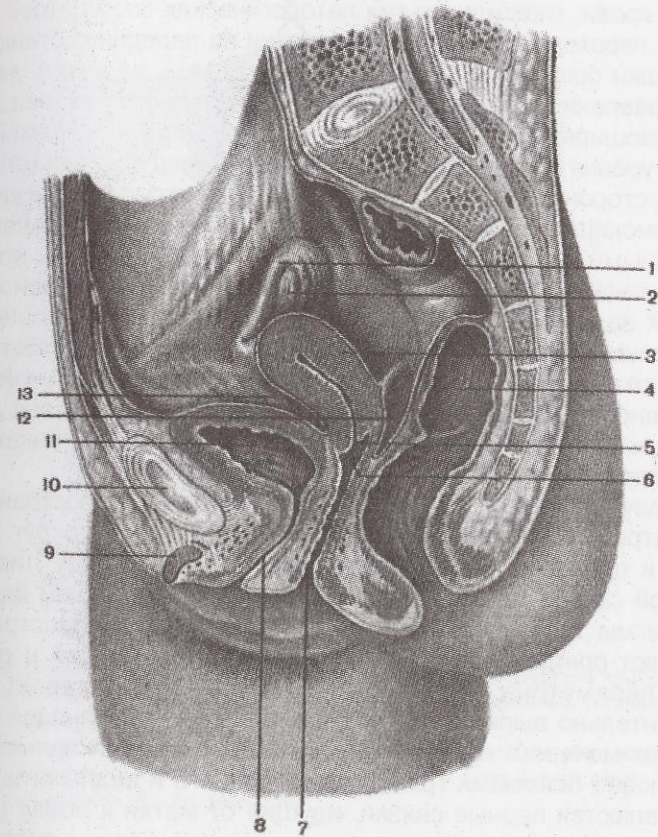


Рис. 11. Ход брюшины в женском тазу (Кованов В.В. и соавт., 2001)

1 – tuba uterina; 2 – ovarium; 3 – uterus; 4 – rectum; 5 – fornix vaginae (pars posterior); 6 – fornix vaginae (pars anterior); 7 – ostium vaginae; 8 – urethra; 9 – corpus clitoridis; 10 – symphysis pubica; 11 – vesica urinaria; 12 – excavatio rectouterina; 13 – excavatio vesicouterina

ся подбрюшинно. Охватив дно, тело и шейку матки сзади, брюшина спускается ниже шейки матки, покрывает задний свод влагалища и переходит на прямую кишку, образуя прямокишечно-маточное углубление (*excavatio rectouterina*) (пространство Дугласа). Прямо-

кишечно-маточное углубление является наиболее низким местом брюшной полости, что способствует скоплению в этом отделе свободной крови, гноя или других патологических экссудатов.

При переходе с задней стенки матки на переднюю стенку прямой кишки брюшина покрывает сначала лишь ее узкий участок. По направлению кверху этот участок брюшинного покрова постепенно расширяется, заходя далее на боковые стенки прямой кишки, и на уровне III крестцового позвонка брюшина охватывает кишку со всех сторон, а выше образует брыжейку сигмовидной кишки.

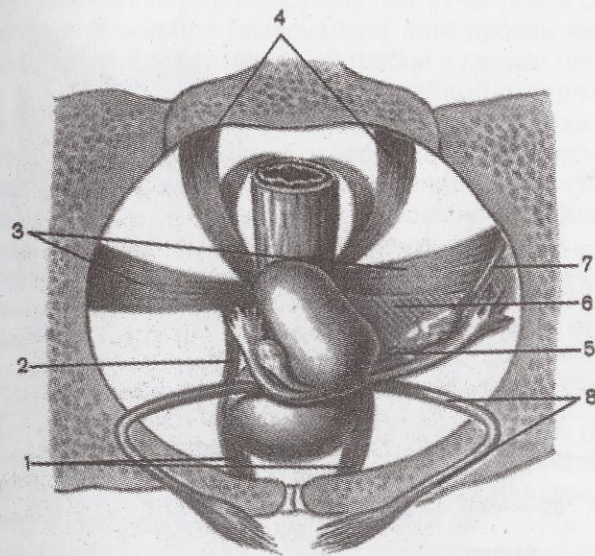
Прямокишечно-маточное углубление с боков ограничено одноименными складками брюшины – *plicae rectouterinae*, которые продолжаются до передней поверхности крестца. В основании складок заложены мышечно-фиброзные тяжи, *lig. rectouterinum*, *lig. sacrouterinum*, играющие важную роль в фиксации матки.

По сторонам от матки располагаются во фронтальной плоскости широкие связки матки (*ligg. lata uteri*), являющиеся дубликатами брюшины. Они направляются к боковым стенкам таза и переходят в пристеночную брюшину.

В тазу выделяют околоматочное клетчаточное пространство – параметрий (*parametrium*), которое располагается вокруг шейки матки и переходит непосредственно в щель между листками широкой связки матки. Снизу оно ограничено верхней фасцией диафрагмы таза. В околоматочном клетчаточном пространстве выделяют предшеечный, позадишеечный параметрий и два боковых параметрия. Передний параметрий представляет собой незначительно выраженный слой клетчатки, отделяющей шейку матки от мочевого пузыря, задний – влагалище от прямой кишки. Условно боковыми границами переднего и заднего параметриев являются парные связки, идущие от матки к лобку (лобково-маточные связки) и к крестцу (крестцово-маточные связки).

Боковые параметрии расположены в основании широких связок матки между ее листками. По бокам параметрий переходит непосредственно в пристеночную клетчатку таза. В параметральном клетчаточном пространстве таза проходят маточная артерия и перекрещивающий ее мочеточник, яичниковые сосуды, маточное венозное сплетение и нервные сплетения. При формировании гематом или гнойников в параметральных клетчаточных пространствах, распространение патологического процесса может продолжаться в забрюшинную клетчатку (по ходу мочеточника и яичниковых сосудов), в клетчатку подвздошной ямки, в клетчатку ягодичной области, в паховый канал.

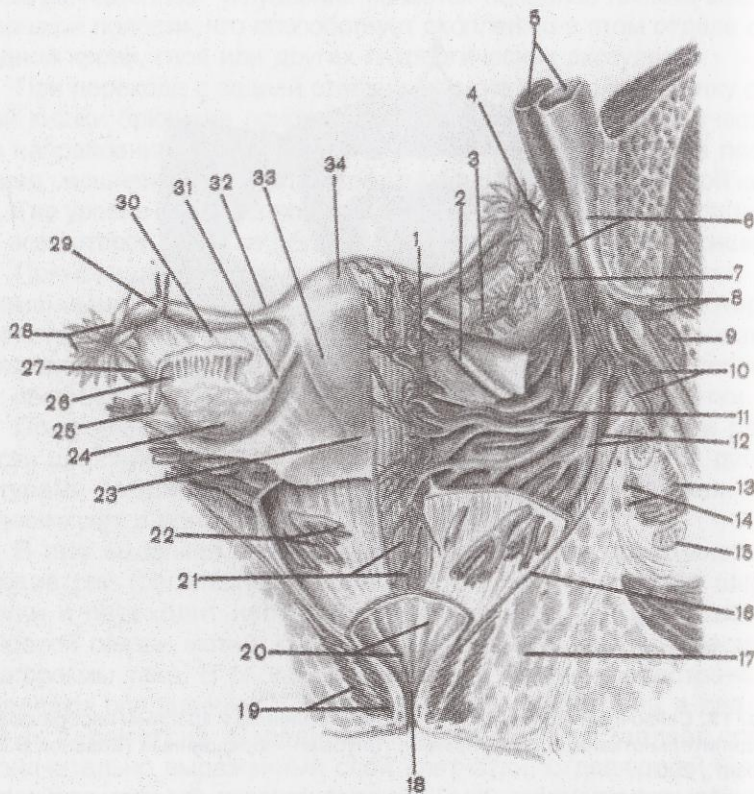
Матка (*uterus*) расположена в малом тазу между мочевым пузырем и прямой кишкой. Верхний отдел матки включает тело и



**Рис. 12.** Связочный аппарат матки (схема). Зеленым и красным изображены соединительнотканное образования, голубым — брюшинные (Кованов В.В. и соавт., 2001).

1 – *ligg. pubovesicalia*; 2 – *lig. vesicouterinum*; 3 – *lig. cardinale*; 4 – *lig. sacrouterinum*; 5 – *lig. ovarii proprium*; 6 – *lig. latum uteri*; 7 – *lig. suspensorium ovarii*; 8 – *lig. teres uteri*

дно, нижний – шейку, в которой различают надвлагалищную и влагалищную части. Между телом и шейкой матки выделяют перешеек, *isthmus uteri*. Во время беременности и родов растягивающийся перешеек формирует нижний сегмент матки. По отношению к продольной оси таза обычно матка наклонена вперед – *anteversio*, тело матки по отношению к шейке также наклонено вперед – *anteflexio*. По бокам от матки листки брюшины, сходясь, образуют дубликатуры, расположенные во фронтальной плоскости, – правую и левую широкие связки матки, *ligg. lata uteri dextrum et sinistrum*. В свободном крае широких связок матки заложены маточные трубы, *tubae uterinae*. В основании широких связок на уровне внутреннего зева от шейки матки к боковой



**Рис. 13.** Матка и ее придатки. Кровеносные сосуды матки, влагалища и придатков матки, вид сзади (Кованов В.В. и соавт., 2001).

1 – г. ovaricus; 2 – lig. teres uteri; 3 – r. tubarius; 4 – a et v. ovaricae; 5 – a et v. iliacaе communes; 6 – a et v. iliacaе internaе; 7 – ureter; 8 – a et v. gluteaе superiores; 9 – m. piriformis; 10 – a et v. gluteaе inferior; 11 – a et vv. uterinae; 12, 22 – a et v. rectales mediae; 13 – m. obturatorius internus; 14 – a et v. pudenda interna; 15 – tuber ischiadicum; 16 – m. levator ani; 17 – corpus adiposum fossaе ischiorectalis; 18 – canalis analis; 19 – mm. sphincter ani externus et internus; 20 – ampulla recti; 21 – vagina; 23 – cervix uteri (portio supravaginalis); 24 – ovarium; 25 – lig. suspensorium ovarii; 26 – mesovarium; 27 – fimbria ovarica; 28 – fimbriae tubae; 29 – tuba uterina (ampulla); 30 – mesosalpinx; 31 – lig. ovarii proprium; 32 – isthmus tubae uterinae; 33 – corpus uteri; 34 – fundus uteri

стенке таза проходят мышечно-фиброзные пучки главной связки матки, lig. cardinale. Передний листок широкой связки покрывает круглую связку матки, lig. teres uteri, идущую от угла матки к глубокому паховому кольцу. Она состоит из фиброзно-мышеч-

локон и содержит артерию круглой связки матки, a. lig. teretis uteri (из a. epigastrica inferior). К заднему листку широкой связки матки при помощи брыжейки (mesovarium) фиксирован яичник. Часть широкой связки, между маточной трубой и линией фиксации брыжейки яичника, называется брыжейкой маточной трубы, mesosalpinx. В ней заключены рудиментарные образования: придаток яичника, ероофогон, и околяичник, параоофогон.

Фиксирующий аппарат внутренних половых органов женщины образован связками, которые состоят из соединительнотканых тяжей и гладких мышечных волокон, покрытых брюшиной (рис. 12). К ним относятся основные связки, ligg. cardinalia, крестцово-маточные, ligg. sacrouterina, лобково-пузырные, ligg. pubovesicalia, продолжающиеся в пузырно-маточные, ligg. vesicouterina. Поддерживающий (опорный) аппарат внутренних половых органов представлен мышцами и фасциями дна таза. В фиксации влагалища участвуют волокна глубокой поперечной мышцы промежности и медиальные пучки мышцы, поднимающей задний проход. Подвешивающий аппарат образован круглыми и широкими связками матки (ligg. teres uteri и ligg. lata uteri).

Кровоснабжение матки (рис. 13) осуществляется парными маточными артериями, aa. uterinae (из aa. iliacaе internaе), яичниковыми артериями, aa. ovaricae (из брюшной аорты), и артериями круглой связки матки, aa. lig. teretis uteri (из aa. epigastricae inferiores). Ход маточной артерии дважды пересекает ход мочеточника. Первый раз – на уровне отхождения маточной артерии от внутренней подвздошной – она располагается под мочеточником. На расстоянии 4–5 см книзу от места отхождения маточная артерия проходит в основной связке матки (в нижнем отделе широкой связки) и, не доходя 2 см до шейки матки, перекрещивает мочеточник сверху. У боковой стенки матки артерия отдает влагалищную ветвь, r. vaginalis, а затем поднимается вверх по ребру матки к ее углу. Ветви маточной артерии анастомозируют в широкой связке с яичниковой артерией и артерией круглой связки матки. Вены матки образуют маточное венозное сплетение, plexus venosus uterinus, расположенное по сторонам от шейки матки и в околоматочной клетчатке. Оно широко анастомозирует с венозным сплетением влагалища, plexus venosus vaginalis, венами наружных половых органов и другими венами органов таза. Во время беременности усиленное кровоснабжение матки может сопровождаться варикозным расширением вен маточного сплетения. Отток венозной крови идет через маточные вены во внутренние подвздошные вены и через яичниковые вены – в нижнюю полую вену.

Регионарными лимфатическими узлами шейки матки являются узлы, расположенные по ходу подвздошных артерий и на передней поверхности крестца. Лимфоотток от тела матки происходит в лимфатические узлы, расположенные в окружности аорты и нижней полой вены. От дна матки по отводящим лимфатическим сосудам круглой связки матки лимфа частично оттекает к паховым лимфатическим узлам. В основании широкой связки матки сливаются отводящие лимфатические сосуды тела и дна мочевого пузыря с лимфатическими сосудами тела и шейки матки. Общее сплетение лимфатических сосудов для тела, шейки матки и прямой кишки располагается под брюшиной прямокишечно-маточного углубления. Иннервация матки и влагалища осуществляется обширным маточно-вагинальным нервным сплетением, *plexus uterovaginalis*, представляющим собой средний отдел парного нижнего подчревного сплетения (тазового), *plexus hypogastricus inferior (pelvinus)* (Кованов В.В. и соавт., 2001).

**Маточная труба (*tuba uterina*).** Маточные трубы располагаются между листками широких связок матки в верхних отделах. В трубе различают маточную часть (*pars uterina*) с маточным отверстием (*ostium uterinum*) перешеек (*isthmus*), ампулу (*ampulla*) и воронку (*infundibulum*). Кровоснабжение маточных труб осуществляется из яичниковой и маточной артерий.

**Яичник (*ovarium*).** Яичники покрыты зародышевым эпителием. При помощи брыжейки (*mesovarium*), яичник фиксирован к задней поверхности широкой связки матки и лежит в углублении париетальной брюшины — яичниковой ямке (*fossa ovarica*). Маточный конец яичника связан с телом матки посредством собственной связки яичника (*lig. ovarii proprium*). Трубный конец яичника фиксирован связкой, подвешивающей яичник (*lig. suspensorium ovarii*) к брюшине боковой стенки таза. Под брюшинным покровом этой связки лежат сосуды яичника. Медиальнее связки, подвешивающей яичник, под париетальной брюшиной, проходит мочеточник, что следует учитывать при хирургических вмешательствах в этой области. Кровоснабжение яичника осуществляется а. *ovarica*, которая берет начало от брюшной части аорты на уровне I поясничного позвонка, а также ветвями восходящей маточной артерии. Эти сосуды анастомозируют под собственной связкой яичника. Отток венозной крови происходит в нижнюю полую вену. Лимфоотток осуществляется по отводящим лимфатическим сосудам, сопровождающим яичниковую артерию, в лимфатические узлы, расположенные вокруг аорты, и в подвздошные лимфатические узлы. В иннервации яичника участвуют сплетения, заложенные в основании широкой связки матки.

**Влагалище (*vagina*).** Влагалище располагается в переднем отделе малого таза между мочевым пузырем и прямой кишкой. Своим верхним концом влагалище окружает вагинальную часть шейки матки. К передней стенке влагалища прилежат дно мочевого пузыря и мочеиспускательный канал. Они плотно спаяны с пузырно-вагинальной перегородкой, *septum vesicovaginale*. Вследствие этого при разрывах влагалища в родах могут формироваться пузырно-вагинальные свищи. К задней стенке влагалища прилежит прямая кишка. Между вдающейся во влагалище частью шейки матки и его стенками образуются углубления — своды влагалища: передний и задний. Кровоснабжение влагалища осуществляется из ветвей внутренней подвздошной артерии. Наибольшая из них — вагинальная артерия (*a. vaginalis*) — является нисходящей ветвью маточной артерии и осуществляет кровоснабжение шейки матки и верхней трети влагалища. Нижняя пузырная артерия (*a. vesicalis inferior*) и средняя прямокишечная (*a. rectalis media*) кровоснабжают среднюю треть, средняя прямокишечная и внутренняя половая (*a. pudenda interna*) — нижнюю треть вагинальной трубы.

Вены влагалища образуют венозное сплетение (*plexus venosus vaginalis*). Отток венозной крови, лимфоотток и иннервация такие же, как у матки. Нижняя часть влагалища получает ветви от *n. pudendus*.

пузыря, независимо от степени его наполнения, расположено выше лонного сочленения. При перерастяжении матки (в ситуации клинического несоответствия предлежащей части плода и таза) толщина нижнего сегмента матки менее 3 мм, а верхняя граница поднимается на 10 см и более, что сопровождается одновременным смещением мочевого пузыря. Для предупреждения травмы мочевого пузыря указанные топографоанатомические особенности следует учитывать при проведении лапаротомии и разреза матки.

## ТОПОГРАФОАНАТОМИЧЕСКИЕ ОСОБЕННОСТИ МАТКИ ВО ВРЕМЯ БЕРЕМЕННОСТИ

С увеличением срока беременности растущая матка выходит за пределы таза, и в конце третьего триместра ее дно достигает надчревной области. При продольном положении плода в доношенном сроке одноплодной беременности матка имеет форму овоида. Тело и дно матки обычно отклонено несколько вправо и прикрыто спереди сальником и поперечной ободочной кишкой. Вследствие незначительной физиологической ротации матки вправо ее правое ребро обращено несколько кзади, а левое – к левой передне-боковой поверхности брюшной стенки. При этом правые придатки матки не видны, а правая круглая связка прослеживается не полностью.

При доношенной беременности одновременно с созреванием шейки (укорочение, размягчение, расположение по оси таза с раскрытием цервикального канала) происходит растяжение перешейки матки с формированием нижнего сегмента. Верхней границей нижнего сегмента является место перехода легко отделяющейся брюшины пузырно-маточной складки в плотно прилежащий серозный покров тела матки.

В конце беременности нижний сегмент матки располагается в малом тазу и спереди частично закрыт мочевым пузырем. При переполнении мочевого пузыря у беременной его дно выходит из полости таза, располагаясь кпереди и несколько слева от нижнего сегмента. Толщина нижнего сегмента матки в доношенном сроке беременности от 5 мм до 10 мм.

В родах протяженность нижнего сегмента матки составляет около 6–8 см, толщина 3–5 мм. При полном раскрытии маточного зева и опускании головки плода в полость таза дно мочевого

## ЛИТЕРАТУРА

- Давыдов С.Н., Хромов Б.М., Шейко В.З. Атлас гинекологических операций. – 2-е изд., доп. – Л. Медицина, 1982. – 296 с.  
Оперативная хирургия и топографическая анатомия / Под ред. В.В. Кованова. – 4-е изд., дополн. – М.: Медицина, 2001. – 408 с.  
Стрижаков А.Н., Лебедев В.А. Кесарево сечение в современном акушерстве. – М.: Медицина, 1998. – 304 с.

# ХИРУРГИЧЕСКИЙ ШОВ И ШОВНЫЙ МАТЕРИАЛ

Хирургический шов — соединительная ткань, которая образуется в результате заживления ран. Шовный материал — это искусственно созданный материал, который используется для соединения тканей. Шовный материал должен обладать следующими свойствами: прочностью, эластичностью, инертностью, стерильностью и хорошей биосовместимостью. Шовный материал должен быть легко растворимым в воде, чтобы не вызывать воспаления. Шовный материал должен быть легко растворимым в воде, чтобы не вызывать воспаления. Шовный материал должен быть легко растворимым в воде, чтобы не вызывать воспаления.



**Хирургический шов** – соединение тканей и краев раны с помощью шовного материала. Частота наложения швов, глубина захвата тканей, а также степень затягивания стежков и узлов должны обеспечивать адекватное сопоставление краев раны при сохранении микроциркуляции, что является необходимым условием нормального заживления тканей с формированием состоятельного рубца.

Общим правилом является использование тонких ареактивных нитей с минимальным количеством узлов, которые накладывают с максимальным возможным интервалом, чтобы в тканях оставалось как можно меньшее количество инородного материала, так как его присутствие ведет к различной степени выраженности воспалительной и аллергической реакции, нарушающей течение репаративных процессов.

Выделяют отдельные (узловые или узловатые) и непрерывные швы. Узловые швы состоят из стежков, каждый из которых накладывают отдельно. Среди узловых швов наиболее часто применяют простой, горизонтальный (П-образный) (рис. 14) и вертикальный мат-

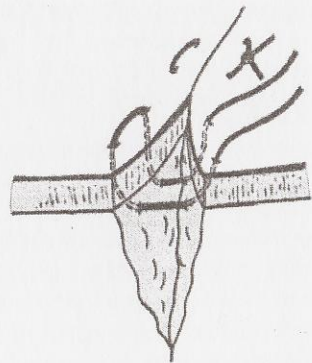


Рис. 14. Горизонтальный матрацный (П-образный) шов

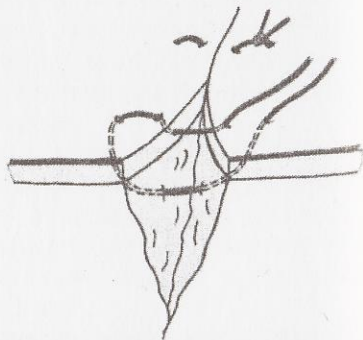


Рис. 15. Вертикальный матрацный шов по Донатти

рацный (по Донатти) (рис. 15), а также восьмиобразный (Буянов В.М. и соавт., 1998). Из непрерывных обычно используют простой шов (обвивной); скорняжный (отличается тем, что вкол всегда осуществляют с внутренней стороны раны); матрацный; с захлестом, блокирующим распускание нити (по Ревердену, в других источниках – шов Мультановского) (рис. 16).

Каждый из вариантов шва имеет преимущества и недостатки и поэтому должен применяться в зависимости от поставленной задачи. Отдельные швы в целом обеспечивают лучшую кооптацию тканей, чем непрерывные. Восьмиобразный шов удобен для остановки кровотечения из отдельного участка. Однако кооптация краев раны у этого варианта шва хуже, чем у других. Матрацные швы, наоборот, – удобны для обеспечения хорошего сопоставления краев раны, но обычно не обеспечивают достаточного гемостаза.

При наложении шва необходимо следить за тем, чтобы в тканях не оставалось полостей, в которых может скапливаться раневое отделяемое и приводить к нагноению раны.

Вероятность формирования остаточной полости возрастает при наложении шва на глубокую рану. Это можно избежать зашиванием раны в несколько этажей. поэтажное ушивание раны возможно как при узловом, так и при непрерывном шве. Кроме поэтажного зашивания раны в таких ситуациях применяют вертикальный матрацный шов по Донатти (Буянов В.М. и соавт., 1998).

Существенным недостатком отдельных швов при зашивании глубоких тканей является большое количество узлов и, следовательно, шовного материала, остающегося внутри. Так, по сравнению с непрерывным швом, при зашивании раны отдельными узловыми количество шовного материала, остающегося в тканях, возрастает в среднем в 4 раза. Для ушивания раны отдельными швами требуется больше времени, чем непрерывным, что может иметь принципиальное значение при наличии кровотечения. Кроме того, в большинстве типичных акушерских ситуаций адекватно затянутый непрерывный шов на матке, особенно с бло-




Рис. 16. Шов с захлестом, блокирующим распускание нити (по Ревердену) (Буянов В.М. и соавт., 1998)

кирующим захлестом, обеспечивает лучший гемостаз, чем несколько отдельных.

**Шовный материал.** Наиболее известными шовными материалами являются кетгут (первый из рассасывающихся нитей) и шелк. Несмотря на широкое распространение этих материалов в хирургической практике, они обладают рядом существенных недостатков, таких, как высокая аллергия, выраженное реактогенное действие, трудно прогнозируемые сроки рассасывания (для кетгута от 2 дней до 6 месяцев, шелка 6 мес – 1 год), разрушение тканей вследствие «распиливающего» эффекта при проведении нити через ткань (шелк) (рис. 17).

В связи с этим со второй половины XX века разрабатываются и внедряются искусственные и синтетические материалы, обладающие значительно меньшими побочными эффектами и обеспечивающие благоприятные условия для заживления тканей. В настоящее время требования к идеальному шовному материалу включают (Слепцов И.В. и соавт., 2000):

- оптимальные механические характеристики (прочность, гибкость, коэффициент трения, упругость, эластичность);
- универсальность (возможность применения при любых видах хирургических вмешательств);
- атравматичность, т.е. отсутствие распиливающего и рвущего эффекта при проведении нити через ткани;
- отсутствие токсического, алергизирующего, тератогенного, канцерогенного действия на организм;
- отсутствие капиллярности и фитильности, т.е. способности впитывать в себя жидкость и пропускать ее между волокнами;
- для рассасывающихся материалов – способность после выполнения своей функции полностью рассасываться, не вызывая существенных изменений со стороны тканей; сроки «биодegradации» шовного материала должны быть более длительными, чем время, необходимое для формирования полноценного рубца; продукты деструкции тканей должны включаться в метаболические процессы организма; если они не метаболизируются полностью, то остающиеся продукты деструкции не должны по количеству превышать физиологически допустимых норм;

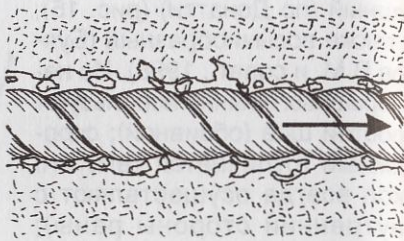


Рис. 17. Распиливающий эффект шовного материала

- стерильность.

По строению выделяют:

- Мононить – единое волокно с гладкой поверхностью.
- Комплексная нить – состоит из множества волокон, которые в зависимости от способа соединения подразделяют на:
  - крученые (волокна скручены по оси) – шелк, капрон;
  - плетеные (волокна сплетены подобно канату) – лавсан, этибонд, мерсилен, дексон II и др.;
  - нить с покрытием (плетеная нить, волокна которой пропитаны и/или покрыты полимерным материалом) – полисорб, викрил, бралон, супраид и др.

В зависимости от способности к биодеструкции шовные материалы подразделяют на:

- Рассасывающиеся – кетгут, производные полигликолидов (полисорб, викрил, дексон, максон и др.), целлюлозы (окцелон), полиглекапрона 25 (монокрил), полидиоксанон и др..
- Условно рассасывающиеся – полиамид (капрон); шелк, обработанный силиконом и вощенный.
- Нерассасывающиеся – полиэфиры (мерсилен, этибонд, лавсан и др.), полиолефины (пролен, суржипро и др.), фторполимеры (гортекс, фторлон и др.), металлическая проволока и др.

По источнику шовные материалы классифицируют:

1. Природные органические (кетгут, шелк, конский волос, производные целлюлозы, нити из пуповины человека и др.) и неорганические (металлическая проволока).
2. Полимерные искусственные и синтетические:
  - Производные полигликолевой кислоты (дексон);
  - Сополимер производных гликолевой и молочных кислот, полигактин-910 (викрил, отечественные материалы ПГЛ и ПГА);
  - Сополимер гликолида и  $\epsilon$ -капролактама (монокрил);
  - Сополимер гликолевой кислоты и триметилена карбоната (максон).
  - Производные полидиоксанона (ПДС и ПДС II).
  - Полиэфиры (мерсилен, лавсан, суржидак, этибонд и др.).
  - Полиолефины (пролен, суржипро, полипропилен и др.).
  - Фторполимерные материалы (гортекс, фторлон, фторэкс и др.).
  - Полибутестеры (новэфил).

При выборе нити в зависимости от ее толщины ориентируются на метрический размер (увеличенный в 10 раз минимальный диаметр диапазона в мм) и условный номер нити. Например, кетгутовая нить диаметром 0,15–0,19 мм обозначается следующим образом: метрический размер – 1,5; условный номер – 5/0. Чем

прочнее нить, тем меньшим ее диаметром можно шить ткань. Уменьшение толщины нити в 1,5–2 раза ведет к двукратному снижению реактивных проявлений в тканях. Причем важна не только прочность самой нити, но и ее прочность в узле, так как для большинства нитей потеря прочности в узле составляет от 10 до 50 % исходной. Для рассасывающихся шовных материалов необходимо учитывать еще один параметр – скорость потери прочности. Скорость потери прочности нити не должна быть выше, чем скорость образования рубца. При неосложненном течении послеоперационного периода для формирования рубца на матке необходимо около 2–3 недель, при шве апоневроза – 3–4 недели.

Так же как различные варианты хирургических швов, разные виды шовного материала обладают своими преимуществами и недостатками. Так, комплексные плетеные и крученые нити лучше удерживают узел, чем нити с покрытием или мононити. Поэтому плетеные и крученые нити достаточно завязывать тремя узлами (для шелка достаточно двух). Однако данный вид нитей обладает выраженным распиливающим эффектом, который ведет к дополнительной травме тканей, снижает герметичность, ведет к усилению воспалительной реакции.

Мононити и, в меньшей степени, комплексные нити с покрытием не обладают распиливающим эффектом. В то же время вследствие низкого коэффициента трения для предупреждения развязывания узлов необходимо формирование четырех-пяти петель, а также использование сложных узлов. Кроме того, этот вид нитей по сравнению с кручеными и плетеными имеет меньшую гибкость, что затрудняет наложение шва и отрицательно сказывается на надежности узлов.

**Хирургический узел.** Любой узел, применяемый в хирургии, состоит из нескольких петель (не менее 2). Полуузел – элемент узла, образованный переплетением двух нитей или двух концов одной нити. Петля узла – кольцо из нити, завершающее переплетением (полуузелом) (Слепцов И.В. и соавт., 2000). Обычно применяют петли с одинарным и двойным переплетением нитей. Узел, в котором все петли имеют одинарное переплетение нитей, называют простым (рис. 18 а, б). Если в узле хотя бы одна петля имеет два или больше переплетения – сложным (рис. 19).

Двойное переплетение в большей степени, чем одинарное, помогает избежать расхождения сшиваемых тканей во время формирования узла, однако даже двойное переплетение не способно долго удерживать ткани в сближенном положении – для этого требуется сформировать вторую петлю. Две петли, завязанные подряд на одной и той же нити, образуют узел, который

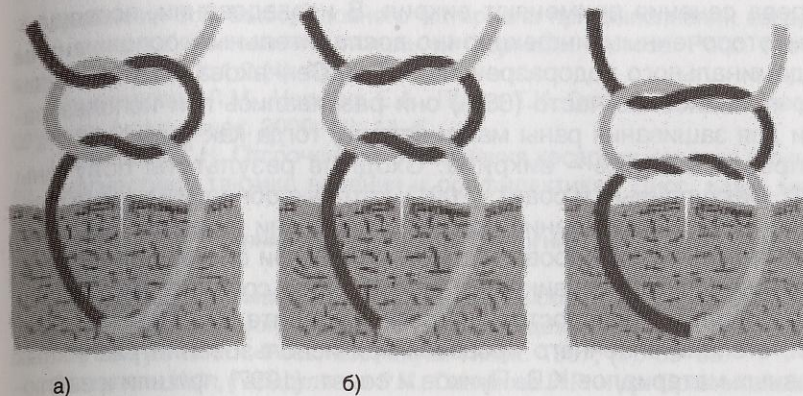


Рис. 18. Варианты узлов с одинарным переплетением (параллельный и перекрещенный узел)

Рис. 19. Вариант узла с двойным переплетением (хирургический)

может длительно удерживать ткани в сближенном состоянии, не распускаясь. Узел может состоять и из большого количества петель, причем каждая дополнительная петля повышает надежность и прочность формируемого узла, хотя увеличение количества петель свыше четырех незначительно влияет на свойства узла.

Как правило, двойное переплетение используют при завязывании мононитей (из-за их повышенной склонности к развязыванию), а также при наложении первой петли при сшивании тканей «под натяжением». Применение последней двойной петли препятствует развязыванию узла. Если выразить в виде формулы основные способы завязывания нитей, то получится, что шелк можно вязать способом 1-1, однако с учетом того, что на современный шелк часто наносят полимерное покрытие, лучше использовать формулу 2-1, или 1-1-1 (Буянов В.М. и соавт., 1998).

Плетеные непокрытые материалы можно вязать по формуле 2-1 или 1-1-1. Плетеные шовные материалы с покрытием лучше вязать по формулам: 2-1-1, 1-1-1-1, 1-2-1, 1-1-2.

Для большинства мононитей рекомендуют не менее 6 петель. При этом используют формулы 3-2-1, 2-2-1-1, 2-1-1-2 и другие. Для биосина и полипропилена В.М. Буянов и соавт. (1998) допускают 5 петель (формулы 2-1-1-1, 2-2-1, 2-1-2).

Кетгут и шелк, так же как в общей хирургии, традиционно широко применяют в акушерской практике. Вместе с тем в последние 10 лет по мере внедрения современных синтетических шовных материалов все большее число акушеров отказываются от их применения. С.И. Кулинич и соавт. (1999) в 77% операций ке-

сарева сечения применяют викрил. В исследовании, посвященном отсроченным инфекционно-воспалительным осложнениям абдоминального родоразрешения, Т.Н. Сенчакова (1997) показала, что наиболее часто (65%) они развивались при использовании для зашивания раны матки кетгута, тогда как только 20,0% – капроага и 10,5% – викрила. Сходные результаты получены И.Ф. Фаткуллиным и соавт. (2001), которые обнаружили наименьшую частоту осложнений при использовании викрила. В.А. Ананьев и Л.М. Комиссарова и соавт. (2000) при операции кесарева сечения используют викрил и дексон. При сравнительной оценке характера и распространенности воспалительной реакции тканей, степени спаечного процесса при использовании различных шовных материалов К.В. Пучков и соавт. (1997) пришли к заключению, что наилучшими характеристиками обладают полисорб и биосин. Б.Е. Гребенкин (2001) также пришел к заключению о преимуществах полисорба и биосина перед кетгутом и викрилом. При этом автор обращает внимание на наибольшую прочность на изгиб и лучшие «скользящие» свойства колющей иглы, которая используется с этими шовными материалами.

В нашей практике в последние годы для зашивания раны матки и апоневроза мы используем синтетические рассасывающиеся нити, созданные на основе сополимера производных гликолевой и молочных кислот: Викрил (Ethicon), PGA Resorba (Resorba), Полигликолид (PGA, МЗКРС) с атравматичными иглами. Предпочтение отдается нитям с покрытием (coated). Для зашивания матки и апоневроза непрерывным швом удобно использовать длинные нити (75–90 см) диаметром 0–1 с достаточно большими (45–50 мм для матки и 35–45 мм для апоневроза) круглыми (1/2 окружности) колющими или колюще-режущими иглами. Для брюшины, мышц и подкожной жировой клетчатки применяем нити меньшего диаметра; для кожи – с колюще-режущими иглами. Возможно зашивание кожи косметическим подкожным швом нерассасывающимся материалом (мерсилен, пролен) с последующим удалением нити на 6-е сутки послеоперационного периода или использование металлических съемных скобок.

#### ЛИТЕРАТУРА:

- Ананьев В.А. Результаты кесарева сечения при наложении однорядного и двухрядного шва на матку. *Акуш. гинек.* 2000; 4: 26–29.
- Буянов В.М., Егиев В.Н., Удотов О.А. *Хирургический шов.* М.: ТОО «Рapid-принт», 1998.

Гребенкин Б.Е. Выбор шовного материала при выполнении кесарева сечения у беременных с тяжелыми формами гестоза. *Росс. вестн. акуш. гинек.* 2001; 1,2 (4): 32–4.

Комиссарова Л.М., Чернуха Е.А., Пучко Т.К. Оптимизация кесарева сечения. *Акуш. гинек.* 2000; (1): 14–6.

Сенчакова Т.Н. Отсроченные осложнения кесарева сечения (клиника, диагностика, тактика ведения и профилактика). *Дисс. канд. мед. наук.* М., 1997.

Слепцов И.В., Черников Р.А. Узлы в хирургии. СПб.: Салит–Медкнига, 2000; 176.

Пучков К.В., Гаусман Б.Я., Швальб А.П. Выбор шовного материала в оперативной гинекологии. Сравнительная оценка: биосин, полисорб, викрил, кетгут. *Вестн. Росс. асс. акуш. гинек.* 1997; (1): 83–86.

Фаткуллин И.Ф., Габидулина Р.И., Галимова И.Р. и др. Сравнительный анализ результатов кесарева сечения: выбор шовного материала и метода наложения шва на матку. *Росс. вестн. акуш. гинек.* 2001; 1(1): 83–5.

## ХИРУРГИЧЕСКАЯ ТЕХНИКА ОПЕРАЦИИ КЕСАРЕВА СЕЧЕНИЯ

### Лапаротомия

В настоящее время наиболее распространенным методом проведения операции кесарева сечения является лапаротомия, которая отличается от лапароскопии тем, что в брюшную полость вводится не только лапароскоп, но и инструменты. Выбор той или иной техники определяется степенью тяжести патологии, наличием осложнений, а также возможностями хирурга. В настоящее время лапаротомия проводится в основном в виде полуклассической операции, т.е. с разрезом по линии Кесарева. В настоящее время лапаротомия проводится в основном в виде полуклассической операции, т.е. с разрезом по линии Кесарева. В настоящее время лапаротомия проводится в основном в виде полуклассической операции, т.е. с разрезом по линии Кесарева.

Выбор метода лапаротомии зависит от многих факторов: состояния здоровья женщины, наличия осложнений беременности, положения плода, его размера, срока беременности, наличия рубцов на коже и др. Наиболее распространенным методом является полуклассическая лапаротомия по линии Кесарева. Этот метод характеризуется тем, что разрез проводится по линии Кесарева, что позволяет избежать повреждения мышц и сухожилий. Кроме того, этот метод позволяет проводить операцию в условиях стерильности.

В настоящее время лапаротомия проводится в основном в виде полуклассической операции, т.е. с разрезом по линии Кесарева. В настоящее время лапаротомия проводится в основном в виде полуклассической операции, т.е. с разрезом по линии Кесарева. В настоящее время лапаротомия проводится в основном в виде полуклассической операции, т.е. с разрезом по линии Кесарева.

### ЛИТЕРАТУРА:

- Анненков В.А. Результаты кесарева сечения при шлохении плода и дыхательного центра на матку. Акуш. Гинекология. 2000; 4: 29-32.  
Бунин В.М., Бунин В.М., Удальцов О.А. Хирургический шов. М.: ТОО «Гард-принт», 1998.

В настоящее время известны различные модификации операции кесарева сечения, которые отличаются способом доступа к матке, особенностями разреза и восстановления целостности тканей. Каждая модификация обладает собственными преимуществами и недостатками. Выбор той или иной техники определяется как объективными предпосылками, к которым относятся срок беременности, особенности предлежания и размеры плода, наличие рубцов и сопутствующей патологии (миома матки, инфекционные процессы и др.), так и предпочтениями хирурга, зависящими от традиций медицинской школы и собственного опыта.

Основными техническими этапами родоразрешения путем кесарева сечения являются: лапаротомия, разрез матки и извлечение плода, восстановление целостности матки и передней брюшной стенки.

## Лапаротомия

Выбранный метод лапаротомии (уровень, направление и размеры разреза) должен отвечать следующим условиям: обеспечение адекватного доступа к области хирургического вмешательства, отсутствие препятствий для свободного извлечения плода, возможность ревизии смежных органов. Несоблюдение данных условий ведет к потере преимуществ кесарева сечения (быстрота, снижение травматичности для плода и др.), которые непосредственно определяют выбор данного метода родоразрешения. Особенно важное значение это имеет при экстренных операциях, производимых в ситуациях угрозы жизни матери и/или плода (преждевременная отслойка нормально расположенной плаценты, кровотечение, угроза разрыва матки и др.). Неправильно выбранный доступ, недостаточный размер операционного окна или неадекватный уровень разреза могут явиться причиной труднопреодолимых препятствий для рождения плода, что ведет к возрастанию материнской и перинатальной заболеваемости (продление разреза в разрыв, повреждение сосудистого пучка, увеличение кровопотери, гипоксия и травма плода и др.).

В то же время, соблюдая вышеперечисленные условия, следует стремиться к уменьшению травматичности хирургического вмешательства, сохранению целостности сосудов, исключению лишних манипуляций и сокращению количества швов. Снижение травматичности хирургического вмешательства, так же как предупреждение инфицирования раневых поверхностей, является необходимым условием для уменьшения риска осложнений и способствует нормальному заживлению тканей.

Кроме того, при выборе метода лапаротомии немаловажное значение имеет косметический эффект.

## НИЖНЕСРЕДИННАЯ ЛАПАРОТОМИЯ

Нижнесрединный разрез является классическим методом лапаротомии, который быстро обеспечивает хороший доступ к органам нижней половины брюшной полости и малого таза, а также возможность ревизии органов верхней половины живота. При необходимости в ходе операции срединный разрез может быть продлен вверх с обходом пупка слева, чтобы не повредить круглую связку печени, которая проходит справа от пупка.

При нижнесрединной лапаротомии разрез кожи и подкожно-жировой клетчатки выполняют строго по белой линии живота на 4 см ниже пупочного кольца и заканчивают на 4 см выше лонного сочленения. Разрез, начинающийся ближе к пупочному кольцу, не облегчает доступ к матке, но создает трудности для иссечения рубца при повторных лапаротомиях. В то же время недостаточное продление разреза вниз затрудняет подход к нижнему сегменту матки.

Производя кожный разрез, необходимо стремиться к тому, чтобы рана раскрывалась на всем протяжении за один проход скальпеля. Если это правило не соблюдается, то края раны получаются неровными, ткани повреждаются в большей степени, что затрудняет заживление и ведет к формированию грубого рубца.

Слой подкожно-жировой клетчатки по ходу белой линии живота выражен в меньшей степени, чем в латеральных областях. Это позволяет быстрее и с меньшим травматизмом достичь апоневроза прямых мышц живота, который необходимо осторожно освободить от подкожно-жировой клетчатки тупым путем, используя салфетки на зажимах, чтобы образовалась полоса шириной около 2 см.

После обнажения апоневроза производят небольшой разрез скальпелем в середине раны на 3–5 мм влево от белой линии, а затем разрез увеличивают ножницами до углов раны. Правый край апоневроза фиксируют пинцетом и левую прямую мышцу отсепааровывают от белой линии, обнажая брюшину и поперечную фасцию (в верхних отделах раны). Поперечную фасцию и предбрюшинную жировую клетчатку следует осторожно рассечь, чтобы освободить брюшину на всем протяжении раны.

Брюшину в верхней половине раны приподнимают двумя пинцетами, путем осмотра и пальпации уточняют отсутствие прилежащих или подпаянных петель кишечника, сальника, мочевого пузыря. Особенно важное значение это имеет при недоношенной беременности, когда матка еще не прилежит к брюшной стенке, и спаечном процессе после ранее перенесенной лапарото-

мии, вследствие чего подлежащие к брюшине органы могут быть повреждены при ее вскрытии.

Убедившись в отсутствии опасности повреждения прилежащих органов, брюшину осторожно вскрывают скальпелем между пинцетами. Края брюшины фиксируют зажимами Микулича и под контролем зрения разрез увеличивают ножницами в направлении верхнего и нижнего углов разреза. Во избежание травмы мочевого пузыря разрез брюшины проводят в ее просвечивающейся части, после разведения жировой клетчатки вниз и в стороны.

После вскрытия брюшины ее края соединяют зажимами с пленками или большими салфетками, которыми обкладывают операционное поле, для предупреждения попадания содержимого полости матки на поверхность раны брюшной стенки. Для этой цели могут быть использованы временные отдельные швы, которые захватывают также край кожи (Слепых А.С., 1986).

Все основные этапы нижнесрединной лапаротомии осуществляют острым путем с использованием скальпеля и ножниц. Кровотокающие сосуды захватывают зажимами, прошивают и перевязывают.

## ПОПЕРЕЧНАЯ НАДЛОБКОВАЯ ЛАПАРОТОМИЯ ПО J. PFANNENSTIEL

В настоящее время применяют несколько модифицированный надлобковый разрез по Pfannenstiel. При этом рассечение кожи с подкожно-жировой клетчаткой проводят дугообразно по линии надлобковой кожной складки на 2–3 см выше верхнего края симфиза. При поперечных лапаротомиях ход разреза совпадает с естественными линиями натяжения кожи (линии Лангера), которые определяются расположением соединительнотканых эластических волокон. Совпадение кожного разреза при лапаротомии и линий Лангера способствует формированию малозаметного («косметического») послеоперационного рубца. Протяженность типичного разреза по Pfannenstiel – от латерального края прямой мышцы живота с одной стороны до латерального края одноименной мышцы с другой. При разрезе кожи и подкожно-жировой клетчатки по Pfannenstiel особое внимание следует уделять гемостазу в углах раны, так как в разрез попадают ветви поверхностных надчревной и наружной половой артерий, которые являются ветвями бедренной артерии.

Кожа с подкожно-жировой клетчаткой в области надлобковой складки достаточно подвижна, что позволяет рассекать другие слои брюшной стенки в разных направлениях. После разреза

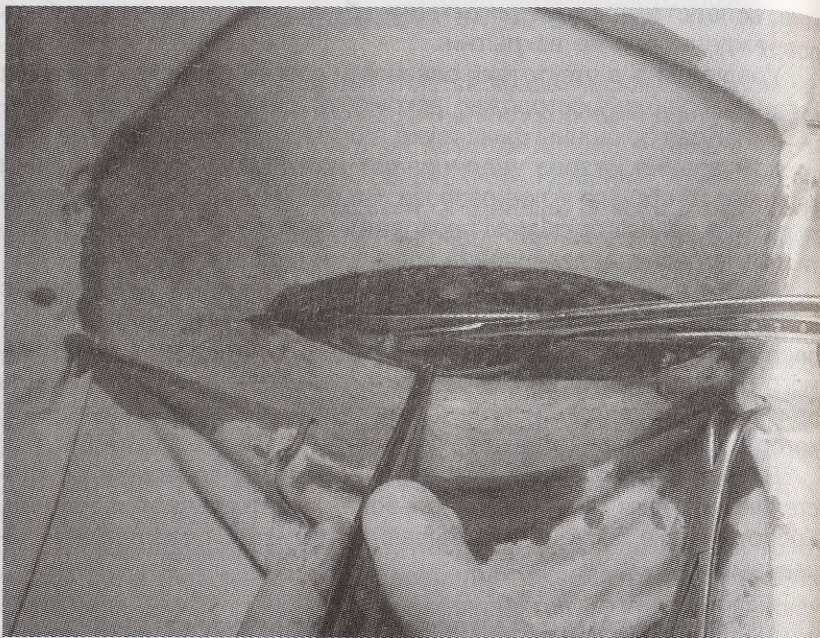


Рис. 20. Дугообразное рассечение апоневроза изогнутыми ножницами

подкожно-жировой клетчатки ее несколько отсепаровывают тупым путем на расстояние в 1 см вверх и вниз, освобождая апоневроз.

Апоневроз надсекают скальпелем с обеих сторон от средней линии и рассекают изогнутыми ножницами в поперечном направлении. Для увеличения доступа к матке и облегчения извлечения плода в настоящее время апоневроз рассекают клиновидно или дугообразно с последующим его отслоением от белой линии живота, прямых и косых мышц до уровня пупка (рис. 20).

Для этого верхний край апоневроза захватывают жестким зажимом (Кохера или Микулича) и, поднимая вверх, тупым и острым путем ножницами отсепаровывают от белой линии в направлении пупка (рис. 21). Затем лоскут апоневроза, раскрывая рану сверху, фиксируют с помощью зажимов и стерильного бинта.

А.С. Слепых (1986) рекомендует после рассечения апоневроза производить его полное отслоение от прямых мышц не только вверх, но и вниз, до лобковых костей. Затем на края апоневроза накладывают по 3–4 шелковых (возможно лавсановых или капроновых) лигатуры с подхватыванием кожи и краев салфеток, которыми обкладывается операционное поле. Лигатуры верхне-

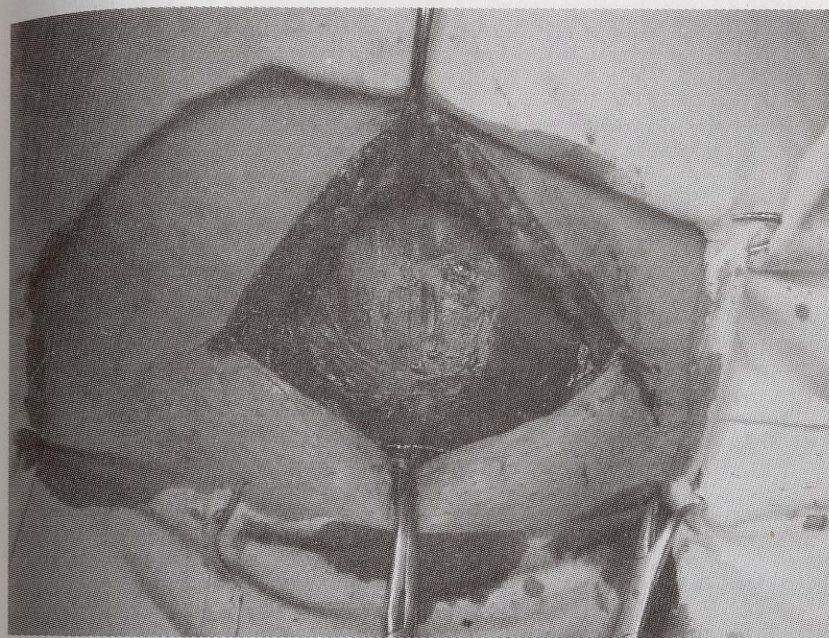


Рис. 21. Апоневроз отсепарован от белой линии живота

го и нижнего краев разреза захватывают на два зажима, которыми рану апоневроза растягивают вверх и вниз. Верхний зажим дополнительно захватывают петлей из бинта.

Ch. Field (1988) указывает, что подкожно-жировая клетчатка и апоневроз после острого поперечного рассечения на уровне белой линии живота могут быть тупо разведены в стороны указательными пальцами хирурга. Этот метод имеет преимущества по скорости выполнения и меньшей кровоточивости тканей. Однако автор обращает внимание на неровность латеральных краев разреза апоневроза и неэффективность способа при повторных чревосечениях.

После рассечения апоневроза медиальные края прямых мышц живота осторожно освобождают острым, используя ножницы, и тупым путем. В результате брюшину раскрывают полосой, ширина которой составляет 5–6 см.

При надлобковом разрезе по Pfannenstiel вскрытие брюшины осуществляют в продольном направлении (рис. 22). При высоком расположении мочевого пузыря вследствие спаечного процесса после предшествующей лапаротомии возможно продолжение

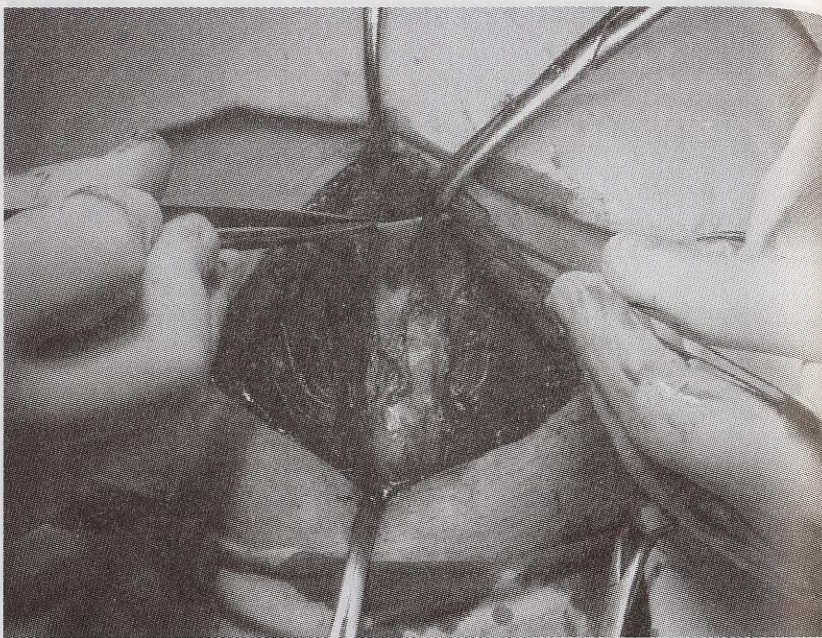


Рис. 22. Вскрытие париетальной брюшины в продольном направлении

продольного разреза в поперечном направлении, в обход верхушки мочевого пузыря с одной из сторон.

### ПРЕИМУЩЕСТВА И НЕДОСТАТКИ НИЖНЕСРЕДИННОЙ И НАДЛОБКОВОЙ ЛАПАРОТОМИИ

Выбирая между поперечным чревосечением и нижнесрединной лапаротомией, следует учитывать время, необходимое для извлечения плода. Нижнесрединная лапаротомия является более быстрым методом чревосечения по сравнению с надлобковым чревосечением. По данным S. Timonen и соавт. (1970) при лапаротомии по Pfannenstiел в 72% для извлечения плода требуется более 4 минут, тогда как при нижнесрединном разрезе в 56% он рождается раньше. Затрудненное извлечение плода, продолжительность которого превышает 8 минут, при надлобковом разрезе встречается в 17%, тогда как при продольной лапаротомии в два раза реже (8%). Поэтому в ситуациях, требующих срочного извлечения плода, предпочитают нижнесрединный разрез. В то же время N. Youssef и соавт. (1989) на большом числе наблюде-

ний (7216 кесаревых сечений, произведенных за 5 лет в 102 перинатальных центрах, государственных и частных институтах Франции) показали, что, несмотря на более длительное время от начала операции до извлечения плода при разрезе по Pfannenstiелю, состояние новорожденного не зависело от типа лапаротомии.

В ранних исследованиях, посвященных изучению исходов при абдоминальном родоразрешении с использованием нижнесрединной и надлобковой лапаротомии, было показано, что продольный разрез значительно чаще (2,94% против 0,37%) сочетался с расхождением раны в послеоперационном периоде (Keill R.H. и соавт., 1973; Mowat J. и соавт., 1971) и формированием грыж. Вместе с тем более современные исследования, проведенные в сопоставимых группах, показали отсутствие достоверных отличий в частоте этих осложнений (Briggs R. и соавт., 1996; Ellis H. и соавт., 1984; Hendrix S.L. и соавт., 2000; Stone H.H. и соавт., 1983). По данным лапароскопических исследований A.I. Brill и соавт. (1995) не было обнаружено различий в частоте и выраженности спаечного процесса после кесарева сечения, произведенного из нижнесрединного разреза и по Pfannenstiелю.

Исследованиями H. Ellis (1984) показано, что высокая частота осложнений при нижнесрединной лапаротомии была обусловлена более тяжелым исходным состоянием женщин, которых оперировали в связи с кровотечением, при наличии инфекции и других неблагоприятных факторов, тогда как поперечный разрез использовали в плановых операциях у пациенток с менее выраженной патологией. Кроме того, в ранних исследованиях автора для восстановления целостности брюшной стенки при нижнесрединной лапаротомии использовали кетгут, тогда как в последние годы широко применяют современные синтетические шовные материалы. В то же время при поперечной лапаротомии наблюдается более высокая частота гематом в послеоперационном периоде.

В первые дни послеоперационного периода пациентки после нижнесрединной лапаротомии в большей степени, чем при использовании поперечного надлобкового разреза, ограничены в физической активности, у них снижена экскурсия легких в связи с болями в области хирургического вмешательства (Весquemин J.V. и соавт., 1985; Elman A. и соавт., 1981). Эти факторы ведут к увеличению потребности в обезболивающих препаратах и оказывают неблагоприятное влияние на течение периода восстановления, замедляя разрешение послеоперационного пареза, препятствуя к развитию тромботических осложнений.

Поперечная надлобковая лапаротомия уступает по степени раскрытия брюшной полости нижнесрединному разрезу. Разрез

длиной менее 15 см в 58% приводит к затруднениям при родоразрешении. При этом время от разреза до извлечения плода возрастает в 1,6 раза (Finan M.A. и соавт., 1991). Для определения достаточности поперечной лапаротомии можно использовать хирургический инструмент (обычно зажим Allis), стандартный размер которого составляет 15 см в длину, помещая его в разрез от края до края (Rayburn W.F. и соавт., 1996).

А.С. Слепых (1986) рекомендует дугообразный поперечный разрез кожи на 16–18 см, почти от передневерхней ости подвздошной кости с одной стороны до одноименной ости с другой стороны. В то же время распространение кожного разреза дальше, чем латеральные края прямых мышц, не является необходимым, так как разрез апоневроза может быть легко увеличен за углы кожного разреза. При хорошо развитых прямых мышцах живота доступ в брюшную полость при лапаротомии по Pfannenstiel может быть затруднен. В этой ситуации автор рекомендует отсечь апоневротические ножки прямых мышц от лобковых костей в обе стороны на 2–3 см до или после рассечения брюшины.

Для достижения более адекватного операционного доступа из достаточно низкого разреза, каким является лапаротомия по Pfannenstiel, можно использовать рассечение подкожно-жировой клетчатки не в прямом направлении от кожи к апоневрозу, а под острым углом в направлении пупка (Кулаков В.И. и соавт., 1998; Персианинов Л.С., 1976). В результате апоневроз обнажается на более высоком от лона уровне, что уменьшает риск повреждения сосудов при его разрезе, а также позволяет осуществить более широкое рассечение, что облегчает извлечение плода. В то же время следует учитывать, что косое направление разреза увеличивает площадь повреждения подкожно-жировой клетчатки, а при чрезмерном удалении от кожного разреза деформируется ход операционного доступа, что, напротив, затрудняет манипуляции в брюшной полости и извлечение плода.

При поперечном чревосечении можно использовать метод А.Е. Maylard (1907), который заключается в пересечении прямой мышцы живота и перевязке сосудистого пучка нижней надчревной артерии, или модификацию разреза по L.S. Cherney (1941) – пересечение сухожилия прямой мышцы живота (которую отворачивают вверх) с перевязкой поверхностной надчревной вены. Эти виды лапаротомии увеличивают доступ к малому тазу и облегчают рождение плода, однако в 1,5 раза увеличивают время от начала операции до его извлечения, представляют повышенный риск формирования гематом вследствие повреждения надчревных сосудов, в большей степени ограничивают дыхательную экскур-

сию и подвижность родильницы в послеоперационном периоде. Следует учитывать, что при ушивании разреза по L.S. Cherney необходимо подшивать сухожилие прямой мышцы к внутренней поверхности апоневроза у лонной кости. С этой целью требуется некоторое сгибание поверхности операционного стола, чтобы обеспечить наклон таза к торсу и приближение лонных костей к области разреза (Nygaard I.E. и соавт., 1996).

В типичных ситуациях кесарева сечения методы А.Е. Maylard и L.S. Cherney, по-видимому, не имеют принципиальных преимуществ перед разрезом по Pfannenstiel, однако могут быть эффективно применены, если последний оказался недостаточным для успешного завершения операции.

Таким образом, преимуществами нижнесрединной лапаротомии являются быстрый и широкий доступ к органам нижнего этажа брюшной полости и малого таза, удобные условия ревизии смежных органов. Однако, по сравнению с поперечным разрезом, нижнесрединная лапаротомия сочетается с более высокой частотой формирования послеоперационных грыж и неудовлетворительным косметическим эффектом. Выраженная болезненность в области швов и обусловленные этим ограничения двигательной активности и дыхательных экскурсий легких оказывают неблагоприятный эффект на течение послеоперационного периода. Это затрудняет разрешение послеоперационного пареза кишечника, предрасполагает к тромбозам и развитию застойных явлений в легких, что особенно важно у больных с исходными нарушениями гемодинамики и легочной вентиляции (гестоз, анемия, заболевания легких и др.).

К преимуществам лапаротомии по Pfannenstiel относятся: более высокая прочность рубца, обусловленная рассечением тканей в противоположных направлениях; меньшая болезненность шва при движениях и дыхании в послеоперационном периоде; возможность более активного ведения послеоперационного периода; меньшее количество подкожно-жировой клетчатки по ходу разреза; меньшая частота послеоперационных грыж и хороший косметический эффект. Но этот доступ также не лишен недостатков: его выполнение требует больше времени, выше частота гематом шва, в связи с более высокой васкуляризацией по ходу разреза и травматичностью отсепаровки апоневроза; чаще возникают затруднения выведения головки и плечевого пояса при крупном плоде; ограничения для ревизии верхних отделов живота; у женщин с выраженной нижней кожной складкой живота в послеоперационном периоде формируются условия «влажной среды», способствующие развитию инфекции шва.

## ЛИТЕРАТУРА:

- Кулаков В.И., Чернуха Е.А., Комисарова Л.М. Кесарево сечение. М., Медицина, 1998.
- Персианинов Л.С. Оперативная гинекология. Кесарево сечение. М.: Медицина, 1976; 504-20.
- Слепых А.С. Абдоминальное родоразрешение. Л.: Медицина, 1986.
- Besquemin J.B., Piquet J., Besquemin M.H. et al. Pulmonary function after transverse or midline incision in patients with obstructive pulmonary disease. *Intensive Care Med* 1985; (11): 247-251.
- Briggs R., Chari R.S., Mercer B., Sibai B. Postoperative incision complications after cesarean section in patients with antepartum syndrome of hemolysis, elevated liver enzymes, and low platelets (HELLP): does delayed primary closure make a difference? *Am J Obstet Gynecol* 1996; 175(4 Pt 1): 893-6.
- Cherney L.S. A modified transverse incision for low abdominal operations. *Surg Gynecol Obstet* 1941; (72): 92-5.
- Ellis H. Commentary: Midline abdominal incisions. *Br J Obstet Gynecol* 1984; 91: 1-2.
- Ellis H., Coleridge-Smith P.D., Joyce A.D. Abdominal incisions – Vertical or transverse? *Postgrad Med J* 1984; (60): 407-10.
- Elman A., Langanonnet F., Dixsaut G. et al. Respiratory function is impaired less by transverse than by median supraumbilical incisions. *Intensive Care Med* 1981; (7): 235-39.
- Hendrix S.L., Schimp V., Martin J. et al. The legendary superior strength of the Pfannenstiel incision: a myth? *Am J Obstet Gynecol* 2000; (182): 1446-51.
- Finan M.A., Mastrogianis D.S., Spellacy W.M. The Allis test for cesarean delivery. *Am J Obstet Gynecol* 1991; (164): 772-75.
- Keill R.H., Keitzer W.F., Nichols W.F. et al. Abdominal wound dehiscence. *Arch Surg* 1973; (106): 573-77.
- Maylard A.E. Direction of abdominal incisions. *Br Med J* 1907; (5): 895-901.
- Mowat J., Bonnar J. Abdominal wound dehiscence after cesarean delivery. *Br Med J* 1971; (2): 256-57
- Nygaard I.E., Squatrito R.C. Abdominal Incisions From Creation to Closure. *Obstetrical & Gynecological Survey* 1996; 51(7): 429-36.
- Rayburn W.F., Schwartz W.J. III Refinements in Performing a Cesarean Delivery. *Obstetrical & Gynecological Survey* 1996; 51(7): 445-451.
- Stone H.H., Hoefling S.J., Strom P.R. et al. Abdominal incisions: Transverse versus vertical placement and continuous versus interrupted closure. *South Med J* 1983; (76): 1106-12
- Timonen S., Castren O., Kivalo I. Cesarean section: low transverse (Pfannenstiel) or low midline incision. *Ann Chir Gynaecol Fenn* 1970; (59): 173

## Методики разреза матки. Рождение плода и последа

После вскрытия брюшной полости, прежде чем приступить непосредственно к выполнению кесарева сечения – разрезу матки и извлечению плода, следует уточнить топографо-анатомические взаимоотношения органов малого таза и плода. Для этого необходимо путем пальпации определить особенности положения матки и предлежащей части плода, отмечая наличие и степень ее ротации, границу расположения пузырно-маточной складки, состояние нижнего маточного сегмента, высоту расположения круглых маточных связок. Также обращают внимание на наличие сопутствующей патологии, которая может оказать влияние на ход операции и привести к развитию осложнений (спаечный процесс; узлы миомы матки, выраженное варикозное расширение вен в нижнем маточном сегменте и др.)

Определение степени ротации матки необходимо в первую очередь для предупреждения травмы ее сосудистых пучков при выполнении поперечного разреза. В большинстве наблюдений отмечается незначительная (физиологическая) ротация матки слева направо. Вследствие этого левая круглая связка находится больше впереди и медиальнее, чем правая. Реже встречается ротация матки влево (при спаечном процессе, неправильных положениях плода). Перед разрезом матку следует вывести в срединное положение. Если коррекция положения матки невозможна, то симметричность разреза достигается учетом направления и степени ротации матки.

Уточнение высоты расположения пузырно-маточной складки, круглых связок и предлежащей части плода позволяет выбрать оптимальный уровень разреза, который обеспечит его свободное рождение и предупредит ранение мочевого пузыря. При операции кесарева сечения в родах и полном открытии шейки матки,

особенно при клинически узком тазе, нижний сегмент матки перерастянут. Об этом в первую очередь свидетельствует высокое расположение натянутых круглых связок матки. В этой ситуации важно точно определить уровень разреза, так как типичной ошибкой является низкий разрез, который приходится не на нижний сегмент, а на переднюю стенку влагалища.

При выраженном спаечном процессе, варикозном расширении вен или наличии узлов миомы в зоне предполагаемого хирургического вмешательства, которые препятствуют безопасному вскрытию матки и рождению ребенка, необходимо своевременно выбрать альтернативный вариант ее разреза (продольный в нижнем сегменте, косой и др.). Также выбор варианта разреза матки зависит от степени зрелости (толщина, растяжимость, степень разворачивания) ее нижнего сегмента, что имеет большое значение при недоношенной беременности и неправильных положениях плода.

Для предупреждения попадания в брюшную полость крови, околоплодных вод, сыровидной смазки из матки в латеральные каналы живота укладывают большие стерильные влажные салфетки, наружные концы которых фиксируют зажимом к операционному белью.

### КОРПОРАЛЬНОЕ (КЛАССИЧЕСКОЕ) КЕСАРЕВО СЕЧЕНИЕ

До середины XX столетия при абдоминальном родоразрешении в основном использовали продольный разрез тела матки. Необходимо отметить, что при классическом кесаревом сечении производили срединную лапаротомию и после вскрытия париетальной брюшины матку выводили из брюшной полости в операционную рану. В связи с этим разрез передней брюшной стенки для классического кесарева сечения требовался большой (не менее 16 см) и распространялся примерно на одинаковое расстояние кверху и книзу от пупка, обходя его слева (Малиновский М.С., 1955). В то же время корпоральное кесарево сечение можно производить без выведения матки в рану. Поэтому многие акушеры использовали нижнесрединную и даже надлобковую лапаротомию (Кулаков В.И., 1998; Слепых А.С., 1986).

Разрез матки при корпоральном кесаревом сечении необходимо производить строго по средней линии, начиная от верхнего края пузырно-маточной складки к дну (рис. 23). Протяженность разреза при доношенной беременности не менее 12 см, так как меньшая его длина сочетается с затрудненным извлечением пло-

да и ведет к продолжению разреза в разрыв. Несмотря на возможное кровотечение с поверхности разреза, до извлечения плода и последа не следует пытаться его остановить, применяя зажимы или лигирование.

При классическом кесаревом сечении разрез матки осуществляли от начала и до конца скальпелем, стремясь свести к минимуму количество его проходов, чтобы избежать неровных краев раны, быстро извлечь плод, плаценту и приступить к ушиванию стенки. Для предупреждения травмы плода В.И. Кулаков и соавт. (1998) при корпоральном кесаревом сечении рекомендуют начинать с неглубокого разреза стенки матки скальпелем по всей предполагаемой длине, затем на участке в 3–4 см рассечь всю толщу миометрия до плодных оболочек. До намеченных границ разрез увеличивают ножницами под контролем пальцев, введенных в отверстие в матке.

После вскрытия плодных оболочек врач вводит в полость матки руку, отыскивает подлежащую к ране ножку плода, за которую его извлекает.

При классическом кесаревом сечении разрез матки проходит через толстый слой миометрия в ее теле, где имеется большое количество крупных кровеносных сосудов. Поэтому корпоральное кесарево сечение сопровождается обильным кровотечением, что может потребовать после удаления плаценты пережатия зажимами, прошивания и лигирования нескольких **наиболее крупных** сосудов до начала зашивания стенки матки. Однако при этом не следует стремиться к лигированию всех сосудов раневой поверхности, так как это ведет к необоснованной потере времени и увеличению кровопотери. Окончательный гемостаз достигается в результате восстановления целостности стенки матки.

Другие варианты разреза тела, а также дна матки при операции кесарева сечения, такие, как через дно от одной маточной трубы к другой (по Фрич) или по задней стенке (по Полано), в настоящее время не применяются.




Рис. 23. Схема продольного (классического) разреза матки при операции кесарева сечения

## КЕСАРЕВО СЕЧЕНИЕ В НИЖНЕМ МАТОЧНОМ СЕГМЕНТЕ

Разрез в нижнем сегменте матки может быть произведен в поперечном или продольном направлении. В настоящее время основным методом кесарева сечения является операция поперечным разрезом в нижнем маточном сегменте.

### КЕСАРЕВО СЕЧЕНИЕ ПОПЕРЕЧНЫМ РАЗРЕЗОМ В НИЖНЕМ МАТОЧНОМ СЕГМЕНТЕ

Независимо от направления разреза, начальным этапом традиционной операции кесарева сечения является освобождение нижнего сегмента от брюшинного покрова с формированием лоскута пузырно-маточной складки, который в последующем используют для перитонизации раны матки. С этой целью брюшину пузырно-маточной складки захватывают пинцетом в месте ее свободной подвижности (на 2–3 см выше места прикрепления к мочевому пузырю или на 1–1,5 см ниже уровня ее плотного прикрепления к передней стенке матки), а затем ножницами вскрывают в центре. Через образованное отверстие ножницами, можно после предварительного формирования канала между стенкой матки и брюшиной сложенными их браншами, пузырно-маточную складку рассекают в поперечном направлении, почти вплотную до круглых связок матки (рис. 24).

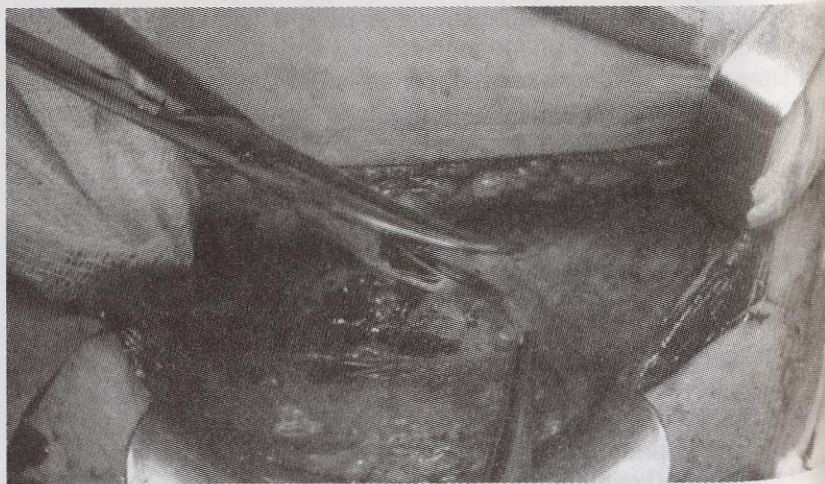


Рис. 24. Вскрытие брюшины пузырно-маточной складки ножницами в поперечном направлении

Углы разреза направляют несколько кверху, чтобы разрез имел полулунную форму, выпуклостью книзу (рис. 25).

Протяженность разреза брюшины должна быть достаточной с учетом последующего вскрытия миометрия и извлечения плода. При малой протяженности невозможно обеспечить адекватное смещение мочевого пузыря, формирование лоскута пузырно-маточной складки, достаточного для перитонизации, при извлечении плода разрез продолжится в разрыв, что может явиться причиной дополнительного кровотечения или травмы мочевого пузыря. В то же время избыточного продолжения разреза брюшины следует избегать в связи с опасностью ранения вен, проходящих по ребрам матки в широких связках.




Рис. 25. Схема поперечного разреза в нижнем маточном сегменте

После вскрытия пузырно-маточной складки брюшину с мочевым пузырем спускают вниз, чтобы обнажился нижний сегмент матки. Обычно не требуется спускать мочевой пузырь более чем на 5 см, так как велика вероятность возникновения кровотечения из венозного сплетения. Кроме того, у женщин в родах со сглаженной шейкой матки возрастает риск слишком низкого последующего разреза (на уровне шейки или влагалища) (Cunningham F.G. и соавт., 1997).

В доношенном сроке беременности и при отсутствии спаечного процесса брюшина пузырно-маточной складки хорошо подвижна. В связи с этим данный этап операции легко выполнить тупым путем, используя пальцы или небольшой тупфер на зажиме. При этом, производя отслоение брюшины, следует направлять инструмент к стенке матки, а не мочевого пузыря, чтобы избежать его повреждения.

При затруднениях в отслоении брюшины (обычно при спаечном процессе после предшествующего кесарева сечения) в первую очередь необходимо убедиться, что правильно выбраны уровень и слой, в котором оперирует хирург, затем брюшину осторожно отделяют острым путем, используя тонкие ножницы.

Сформированный лоскут пузырно-маточной складки с мочевым пузырем помещают за широкое надлобковое зеркало, которое с одной стороны защищает их от травмы, а с другой — остав-

ляет свободным для манипуляций нижний сегмент матки. Для более надежной фиксации пузырно-маточной складки некоторые авторы рекомендуют предварительно накладывать на ее пузырный край 2–3 провизорных шва, которые захватывают на зажимы и помещают позади зеркала (Слепых А.С., 1986). Эти швы могут также оказаться полезными для быстрого уточнения топографических взаимоотношений в urgentной ситуации после рождения плода при резко истонченном нижнем сегменте, возникновении массивного кровотечения или самопроизвольного продления разреза в разрыв нижнего сегмента стенки матки.

Определяя уровень поперечного разреза в нижнем сегменте матки при головном предлежании плода, в первую очередь следует стремиться, чтобы он, по возможности, приходился на область проекции наибольшего диаметра головки. При этом выведение головки в рану и ее рождение происходят без затруднений. Если разрез будет произведен слишком низко, то кроме риска повреждения стенки влагалища и мочевого пузыря, возникают трудности для извлечения плода, так как большая часть его головки окажется значительно выше уровня разреза, что мешает ее прорезыванию в рану.

При высоком уровне разреза, напротив, большая часть головки оказывается значительно ниже отверстия раны. В этой ситуации рукой, введенное за головку, ее следует подвести к разрезу, оказывая дозированной давление в направлении дна матки. Как при слишком низком, так и высоком уровне разреза необходимость приложения дополнительных усилий может привести к травме матки и плода, увеличению времени до его извлечения, гипоксии и кровопотери.

В типичной ситуации разрез стенки матки проходит не менее чем на 4 см выше основания мочевого пузыря и не ниже 1 см от начала пузырно-маточной складки. Для обеспечения адекватного операционного доступа к нижнему сегменту используют надлобковое зеркало (рис. 26).

Переднюю стенку нижнего сегмента матки осторожно, чтобы не поранить плода или петли пуповины, вскрывают в поперечном направлении на протяжении 2–3 см (рис. 27).

При попадании в разрез крупных сосудов (обычно при несформированном нижнем сегменте, недоношенной беременности) операционное поле может быть залито кровью, что препятствует безопасному завершению разреза. В данной ситуации, если осушение марлевыми тампонами или с помощью вакуумного отсоса малоэффективно, ассистенту следует прижать верхний и нижний края разреза марлевыми тампонами на зажимах или пальцами,

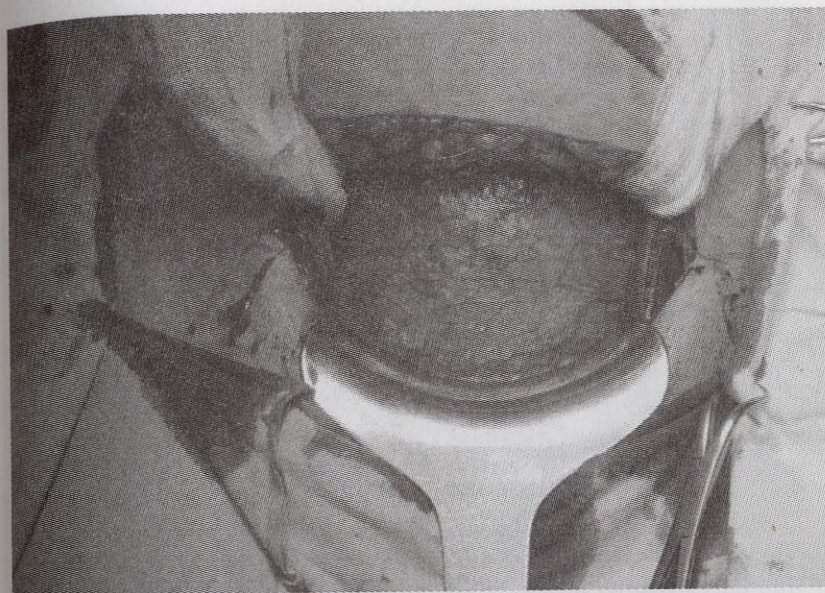


Рис. 26. Обнажение нижнего сегмента с помощью надлобкового зеркала

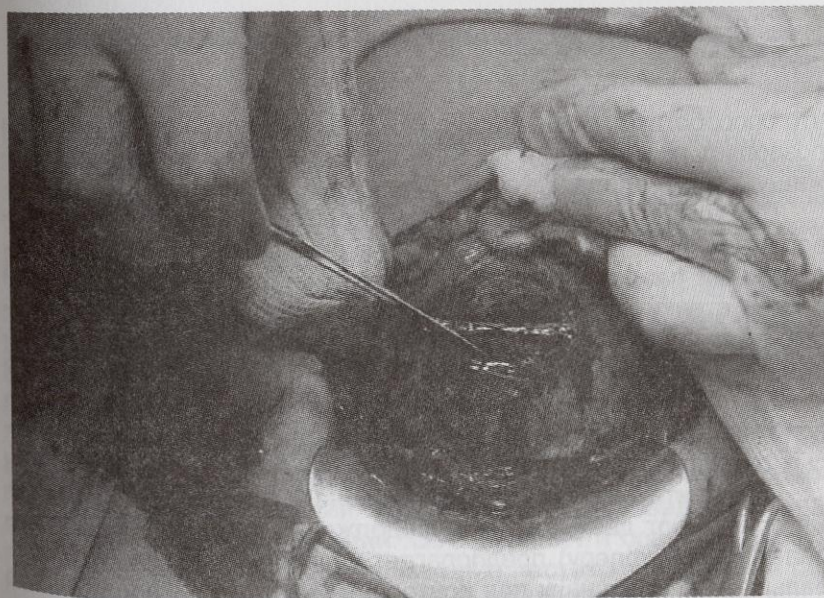
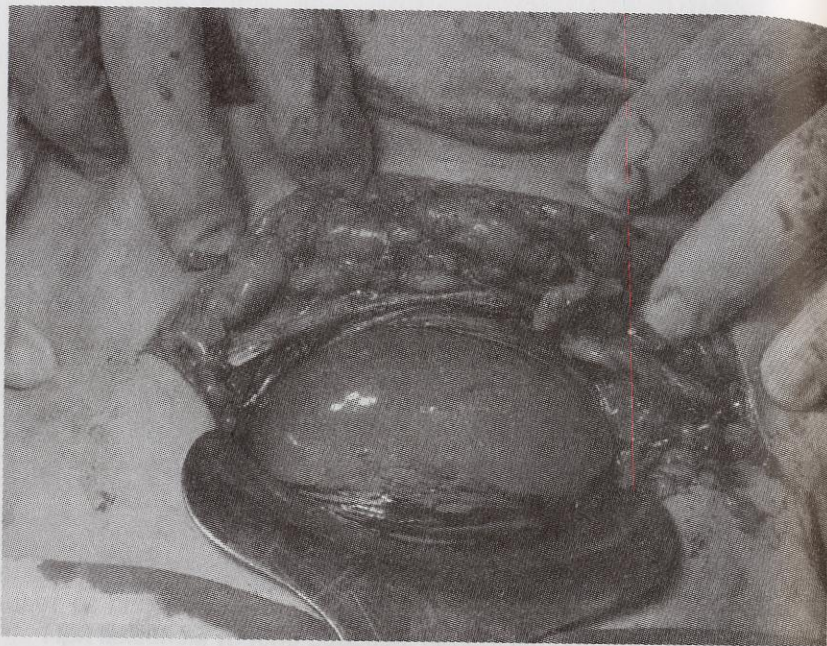
Рис. 27. Разрез нижнего сегмента в поперечном направлении на протяжении 2–3 см

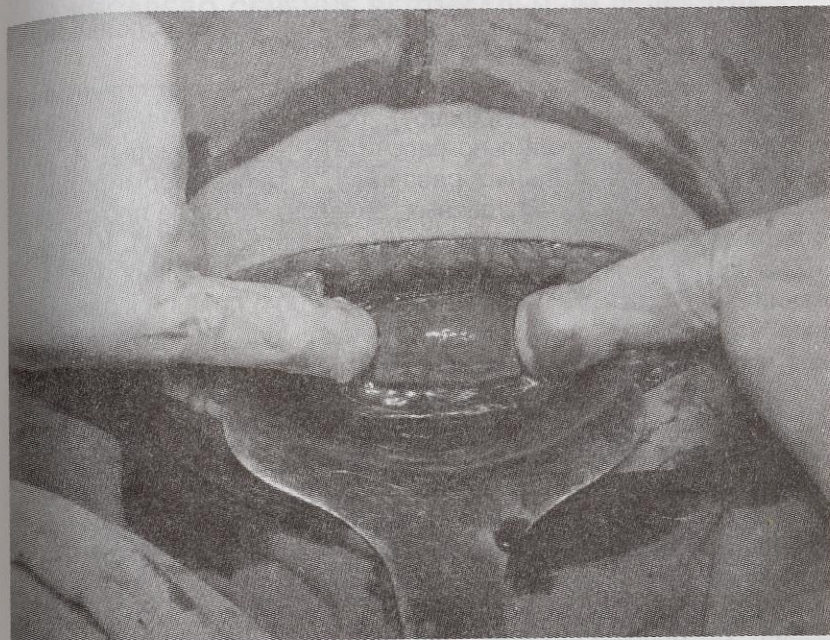


**Рис. 28.** Вскрытие нижнего сегмента матки с сохранением целостности плодного пузыря

что способствует уменьшению или прекращению кровотечения и позволяет проникнуть в полость матки, не травмировав подлежащую часть плода.

Для того чтобы уменьшить риск травмы плода и снизить кровопотерю, Н.С. Hillemanns (1988) рекомендует производить осторожный разрез послойно. Целью данного метода является разрез стенки матки без повреждения плодных оболочек, которые вскрывают после его полного завершения. При использовании такой послойной методики давление плодного пузыря на нижний сегмент и края разреза способствует уменьшению кровопотери (рис. 28). Однако этот метод применим только при целых околоплодных водах.

С момента вскрытия стенки матки на 2–3 см в настоящее время применяют две методики продолжения разреза. Первый вариант (по Дерфлеру) предполагает увеличение разреза в латеральных направлениях под контролем указательного и среднего пальцев хирурга, введенных в рану. Разрез углами должен быть несколько приподнят вверх (полулунный), что соответствует ходу



**Рис. 29.** Увеличение разреза матки методом тупого разведения краев раны

мышечных волокон и позволяет увеличить доступ в матку для легкого рождения головки плода без повреждения сосудистых пучков. Для безопасного рождения плода при операции кесарева сечения в доношенном сроке беременности протяженность разреза матки должна составлять 10–12 см.

По Л.А. Гусакову (1939) кесарево сечение выполняют разрезом на уровне пузырно-маточной складки без отсепаровки и смещения мочевого пузыря. После поперечного разреза нижнего сегмента матки расширения ее раны достигают тупым разведением с помощью указательных пальцев (рис. 29).

Этот метод является достаточно безопасным и быстрым. Так, Е.Ф. Магана и соавт. (2002) показали снижение величины кровопотери при использовании методики тупого разведения раны матки при кесаревом сечении. С.И. Кулинич и соавт. (2000) за последние 5 лет отмечают увеличение частоты применения поперечного разреза по Л.А. Гусакову с 85% до 91%. В.И. Кулаков и соавт. (1998) предлагают в ситуации обильного кровотечения в зоне разреза, для предупреждения травмы плода скальпелем,

сначала перфорировать матку пальцами, затем использовать методику тупого разведения раны.

В то же время некоторые акушеры предпочитают полулунный разрез ножницами (по Дерфлеру), полагая, что именно данный способ позволяет правильно рассчитать его размеры и ход, избежать дополнительных разрывов, а также формирования скоплений сдвинутых мышечных волокон, которые плохо сопоставляются при ушивании раны (Краснопольский В.И. и соавт., 1997; Jovanovic R., 1985). На основе морфологических исследований биоптатов В.А. Ананьев и соавт. (2004) пришли к заключению, что при разрезе ножницами менее выражены дистрофические и некробиотические изменения миометрия.

Для сравнения двух вариантов увеличения разреза матки А.И. Rodriguez и соавт. (1994) провели исследование у 296 женщин, родоразрешенных путем кесарева сечения. Продолжением разреза в разрыв считали ситуацию, когда планируемый размер разреза матки после извлечения плода оказывался на 2 см больше. Результаты исследования не обнаружили различий в частоте продления разреза в разрыв, а также в других показателях (продолжительность операции, кровопотеря, послеоперационные осложнения). По мнению авторов, риск продления разреза в разрыв в основном зависит от толщины нижнего сегмента и увеличивается от состояния беременности к первому, а затем второму периоду родов, составляя, соответственно, 1,4%; 15,5%; 35%.

Выбор методики рассечения матки должен определяться конкретной акушерской ситуацией. Методика тупого разведения раны в нижнем маточном сегменте предпочтительна в доношенном сроке беременности и родах при хорошо сформированном нижнем сегменте, тогда как при недоношенной беременности и неразвернутом сегменте – разрез ножницами.

После вскрытия матки и плодных оболочек извлекают плод, затем послед, на кровоточащие углы разреза накладывают окончательные зажимы и приступают к восстановлению целостности ее стенки.

При кесаревом сечении в нижнем маточном сегменте, которое производят в доношенной беременности или родах, разрез проходит в растянутой истонченной части стенки, содержащей относительно небольшое количество кровеносных сосудов. В связи с этим в обычной ситуации не требуется прибегать к их лигированию до ушивания раны, при котором достигается полная остановка кровотечения. При наличии отдельного кровоточащего сосуда временно накладывают дополнительный зажим (окончатый, Кохера или Микучича).

## КЕСАРЕВО СЕЧЕНИЕ ВЕРТИКАЛЬНЫМ РАЗРЕЗОМ В НИЖНЕМ МАТОЧНОМ СЕГМЕНТЕ

Для производства операции кесарева сечения в нижнем маточном сегменте вертикальным разрезом производят подготовку лоскута пузырно-маточной складки. Следует отметить, что обеспечение достаточного размера отверстия для извлечения ребенка при вертикальном разрезе требует произвести отслоение мочевого пузыря в большей степени, чем при операции поперечным разрезом. Разрез начинают скальпелем в нижней части обнаженного сегмента, так низко, насколько возможно с учетом границ мочевого пузыря и стенки влагалища.

Затем разрез осторожно, чтобы не поранить плод, увеличивают вверх до необходимого с помощью ножниц под контролем пальцев хирурга, введенных в рану.

Длина разреза, обеспечивающая незатрудненное рождение плода, составляет 10–12 см, поэтому во всех ситуациях, кроме значительного растяжения нижнего сегмента в родах, при вертикальном разрезе верхний угол раны приходится на тело матки (рис. 30).

При недоношенной беременности, несмотря на меньшие размеры раны, тело матки также частично попадает в разрез в связи с недостаточной развернутостью нижнего сегмента. В связи с этим кесарево сечение вертикальным разрезом в нижнем маточном сегменте некоторые авторы рекомендуют называть истмико-корпоральным (Кулаков В.И. и соавт., 1998). Большое значение для ведения последующих беременностей и родов имеет тщательное документирование направления разреза матки в нижнем сегменте с указанием, была ли вовлечена в разрез сокращающаяся часть стенки матки (Cunningham F.G. и соавт., 1997).

## КЕСАРЕВО СЕЧЕНИЕ КОСЫМ РАЗРЕЗОМ МАТКИ

В настоящее время при операции кесарева сечения может быть применен косой разрез матки в нижнем сегменте. Данный разрез начинается в точке, расположенной ниже, чем при выполнении




Рис. 30. Схема продольного разреза матки в нижнем сегменте

поперечного разреза, и производится косо, снизу вверх в направлении противоположенного ребра матки. Протяженность разреза составляет 8–10 см. Как и при вертикальном направлении разреза матки в нижнем сегменте, для косога необходима большая, чем для поперечного, мобилизация мочевого пузыря. Кроме того, верхний угол раны косога разреза при недоношенной беременности и неразвернутом нижнем сегменте также может проникать в миометрий тела матки.

### ПРЕИМУЩЕСТВА И НЕДОСТАТКИ РАЗЛИЧНЫХ РАЗРЕЗОВ МАТКИ

Корпоральное кесарево сечение не требует формирования лоскута пузырно-маточной складки и предоставляет широкое операционное окно, что позволяет быстро произвести разрез и без затруднений извлечь плод. Однако в настоящее время продольный разрез матки применяют редко в связи с тем, что классический разрез пересекает выраженный мышечный слой тела матки и большое количество крупных сосудов. В результате корпоральный разрез сопровождается значительным кровотечением, а при повторных беременностях отмечается высокая частота разрыва матки по рубцу (Краснопольский В.И. и соавт., 2000; Стрижаков А.Н. и соавт., 1998). По данным Ch. Field (1988) частота разрыва матки после корпорального кесарева сечения в 2–4,7 раза выше, чем в нижнем маточном сегменте. Брюшина в теле матки достаточно плотно прикреплена к миометрию, поэтому перитонизация раны затруднена.

В нижнем сегменте матки ее стенка растянута и содержит меньшее количество мышечных волокон и сосудов, что обуславливает меньшую травматичность и снижает кровопотерю, способствует лучшему заживлению раны, благодаря чему реже формируется несостоятельность рубца при последующих беременностях. Подвижность брюшинного покрова в области пузырно-маточной складки создает благоприятные условия для формирования лоскута, которым осуществляют перитонизацию раны матки.

При сравнении вертикального и поперечного разрезов в нижнем маточном сегменте следует отметить, что преимуществом первого является возможность продления его вверх, в направлении тела матки, если первоначальные размеры оказались неадекватными для свободного рождения плода. В то же время для операции кесарева сечения вертикальным разрезом в нижнем маточном сегменте необходимо более значительное обнажение

нижнего сегмента вниз от брюшинного покрова и мочевого пузыря. При затрудненном извлечении плода разрез может продлиться вниз на стенку влагалища и/или мочевого пузыря. Вовлечение в вертикальный разрез сокращающейся части миометрия тела матки при последующей беременности создает более высокий риск разрыва, чем после поперечного разреза в нижнем сегменте (Cisse С.Т. и соавт., 1998). В то же время Т.Д. Snipp и соавт. (1999) при сопоставлении частоты разрыва и расхождения рубца на матке после предшествующего кесарева сечения в нижнем маточном сегменте поперечным и вертикальным разрезом не выявили достоверных различий.

Косое направление разреза в нижнем маточном сегменте обеспечивает достаточное пространство для незатрудненного извлечения плода при «узком», несформированном нижнем сегменте. При этом вероятность и глубина распространения разреза в миометрий тела матки ниже, чем при вертикальном разрезе. В то же время этот вариант разреза также имеет более высокий риск травмы мочевого пузыря, обусловленный необходимостью тщательного наблюдения в связи с возрастанием риска разрыва матки (Dimitrov V. и соавт., 1999).

Поперечный разрез в нижнем маточном сегменте лишен большинства вышеперечисленных недостатков. Вместе с тем следует учитывать, что продолжение поперечного разреза в разрыв (при затрудненном извлечении плода, крупных его размерах и др.) может приводить к повреждению крупных сосудов матки, что в первую очередь опасно массивной кровопотерей. Кроме того, возникают затруднения для рождения плода при высоком расположении предлежащей части.

### ВЫБОР НАПРАВЛЕНИЯ И УРОВНЯ РАЗРЕЗА НА МАТКЕ

Незначительная травматичность, меньшая величина кровопотери, благоприятные условия перитонизации, низкая частота осложнений в послеоперационном периоде и разрывов рубца при последующих беременностях определяют современное положение, при котором кесарево сечение поперечным разрезом в нижнем маточном сегменте является операцией выбора у большинства женщин, которым показано абдоминальное родоразрешение. Наиболее неблагоприятным является корпоральное кесарево сечение.

Вместе с тем в некоторых клинических ситуациях показан продольный разрез в теле матки (Стрижаков А.Н. и соавт., 1998):

1. при недоступности нижнего сегмента из-за выраженного спаечного процесса, варикозного расширения вен, аномалии развития матки, реже – прорастании рака шейки матки;

2. несостоятельности корпорального рубца после предшествующего кесарева сечения.

G.D.V. Hankins и соавт. (1995) к показаниям для корпорального кесарева сечения также относят:

- поперечное положение крупного плода, особенно при излившихся околоплодных водах и вклинивании его плечика в родовую канал;

- отдельные ситуации предлежания плаценты с преимущественным расположением по передней стенке;

- сочетание недоношенного плода в тазовом предлежании с незрелым (толстым) нижним сегментом матки.

В.И. Кулаков и соавт. (1998) допускают использование корпорального кесарева сечения при следующих обстоятельствах:

- сросшаяся двойня;
- запущенное поперечное положение плода;
- на мертвой или умирающей беременной;
- если требуется быстрое хирургическое родоразрешение, а врач не владеет операцией кесарева сечения в нижнем сегменте матки.

По мнению А.С. Слепых (1986), наличие состоятельного рубца после предшествующего корпорального кесарева сечения не является показанием к проведению повторной операции тем же разрезом. Даже при планируемой стерилизации автор рекомендует проводить кесарево сечение в нижнем маточном сегменте, так как после корпорального в послеоперационном периоде чаще возникают и тяжелее протекают инфекционно-воспалительные осложнения. Также ряд акушеров считают обоснованным проведение корпорального кесарева сечения при предлежании плаценты (Слепых А.С., 1986; Стрижаков А.Н. и соавт., 1998).

Выбор операции кесарева сечения вертикальным разрезом в нижнем маточном сегменте оправдан в ситуациях (Hankins G.D.V. и соавт., 1995):

- поперечное положение плода, когда спинка обращена вниз. В этой ситуации отыскивание ножки плода и его извлечение из поперечного разреза сопровождается высоким риском травмы;

- недоношенный плод в тазовом предлежании или поперечном положении при незрелом (толстом) нижнем сегменте. Рождение последующей головки может быть затрудненным, что представляет высокий риск травмы недоношенного плода. Для

безопасного рождения головки может потребоваться увеличение разреза, которое легко достигается его продлением вверх;

- некоторые аномалии развития матки и варианты расположения крупных миоматозных узлов в нижнем сегменте, препятствующие поперечному разрезу.

Как показало исследование E.B. Schutterman и соавт. (1983), при тазовом предлежании плода не было различий в состоянии новорожденного, частоте продления разреза в разрыв, кровопотере и послеоперационных осложнениях в зависимости от поперечного или вертикального разреза в нижнем сегменте.

Ряд акушеров предпочитают при наличии перечисленных показаний использовать косой разрез в нижнем сегменте. Наиболее часто его используют для профилактики травмы плода при родоразрешении путем кесарева сечения в недоношенном сроке беременности (Dimitrov V. и соавт., 1999).

По данным Л.М. Комиссаровой и соавт. (2000) корпоральное и истмико-корпоральное кесарево сечение составляет 0,5–0,65% всех абдоминальных родоразрешений. С.И. Кулинич и соавт. (2000) за последние 5 лет отмечают снижение частоты корпорального и истмико-корпорального кесарева сечения в 5 раз. В исследовании L.St. George и соавт. (1987) вертикальный разрез матки при кесаревом сечении применялся в 0,3%, однако все операции были произведены разрезом в нижнем маточном сегменте. За последние 15 лет в нашей клинике не было операций корпорального кесарева сечения и только в единичных наблюдениях применялся вертикальный или косой разрез в нижнем маточном сегменте.

## РОЖДЕНИЕ ПЛОДА И ПОСЛЕДА

После разреза стенки матки и вскрытия плодных оболочек приступают к извлечению плода. При головном предлежании хирург проводит четыре пальца руки между передней стенкой матки и головкой плода, располагая их ниже ее уровня. Затем головку несколько отводят кверху и, сгибая пальцы, способствуют ее прорезыванию в рану (рис. 31). В этот момент ассистент помогает рождению головки дозированным давлением на дно матки через переднюю брюшную стенку.

При переднем виде головка в момент прорезывания в рану совершает разгибание и рождается затылком вперед. При заднем виде головного предлежания к ране матки предлежит лицо плода. В этой ситуации рождение головки происходит в результате сгибания, она прорезывается большим размером, что мо-

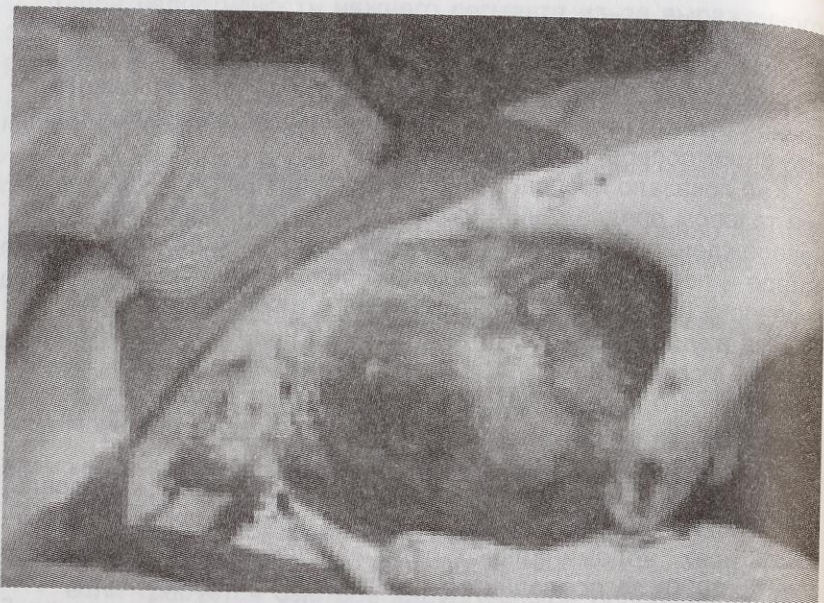

Рис. 31. Выведение головки плода из матки при кесаревом сечении

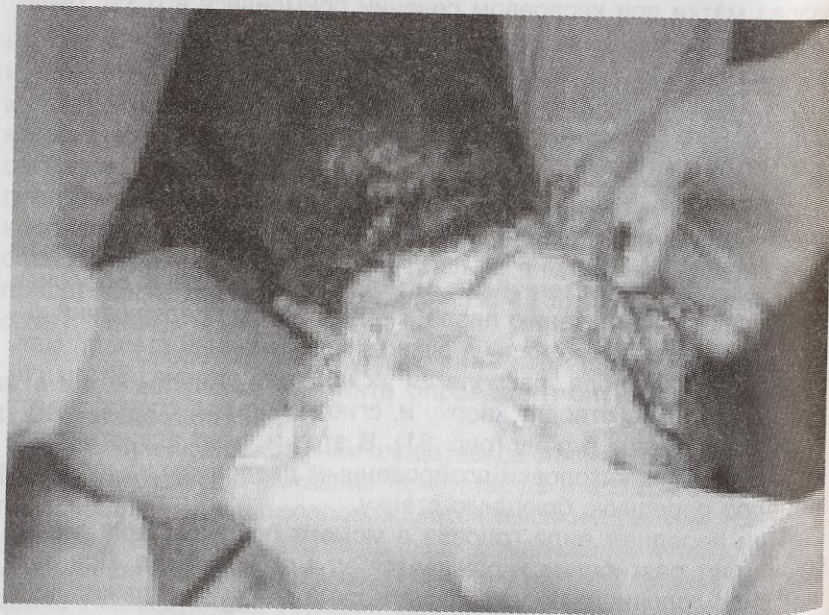

Рис. 32. Извлечение плода из матки за подмышечные впадины

жет вызвать затруднения. Поэтому при сохраненной подвижности плода и головке, располагающейся стреловидным швом в поперечном размере, следует избегать поворота ее затылком кзади.

После рождения головки ее осторожно захватывают обеими руками, располагая ладони бипариетально, и с помощью бережных тракций поочередно освобождают переднее и заднее плечико плода. F.G. Cunningham и соавт. (1997) сразу после рождения головки плода рекомендуют произвести отсасывание слизи из носа и рта плода с помощью резиновой груши. После выведения плечевого пояса в подмышечные впадины вводят указательные пальцы и, осторожно обхватив туловище на уровне грудной клетки, способствуют рождению плода (рис. 32).

Если плод находится в тазовом предлежании, то его извлечение осуществляют за паховый сгиб или ножку. При этом необходимо применять правила и приемы, используемые в родах:

- сначала захватывать и выводить расположенные ближе к разрезу переднюю ножку (при ножном предлежании) или паховый сгиб (при ягодичном);
- при ягодичном предлежании стремиться к сохранению членорасположения, не допуская преждевременного рождения ножек;
- при выведении плечевого пояса применять приемы, идентичные таковым при классическом ручном пособии;
- при затрудненном рождении головки – прием Морисо–Левре–Лашапель.

При поперечном положении плода в полость матки вводят руку, которой отыскивают переднюю ножку, затем осторожно производят наружно-внутренний поворот. Дальнейшее рождение плода осуществляют как при ножном предлежании.

До наложения клемм на пуповину ребенка не следует поднимать высоко над раной, так как при этом усиливается плодово-плацентарная трансфузия. После наложения зажимов на пуповину и ее пересечения ребенка передают врачу неонатологу и приступают к извлечению последа. При наличии выраженного кровотечения из разреза на углы раны и отдельные кровоточащие сосуды накладывают кровоостанавливающие зажимы (окончатые, Микулича или Кохера).

Вслед за рождением ребенка для профилактики нарушений отделения плаценты и кровотечения женщине внутривенно струйно медленно вводят утеротонический препарат (1 мл 0,02% раствора метилэргометрина). Вслед за этим приступают к внутривенному капельному введению окситоцина (5 Ед в 400 мл фи-

зиологического раствора). Следует обратить внимание, что увеличение дозы вводимого окситоцина не сопровождается параллельным увеличением сократительной способности матки и не ведет к уменьшению кровопотери. Так, М.С. Сарна и соавт. (1997) не обнаружили различий в тонусе матки на 5, 10, 15 и 20 минутах от начала введения (после пережатия пуповины плода), а также в величине операционной кровопотери и гематокрита в послеоперационном периоде при внутривенном введении 5, 10, 15 или 20 Ед окситоцина. Некоторые акушеры для уменьшения кровопотери во время операции вводят 1 мл 0,02% раствора метилэргометрина не внутривенно, а в мышцу матки (Кулаков и соавт., 1998). К.С. Dennehy и соавт. (1998) показали, что при спинальной анестезии во время операции кесарева сечения введение окситоцина ведет к некоторому снижению систолического артериального давления. При этом введение 20 Ед окситоцина в мышцу матки ведет к более выраженному снижению давления, чем внутривенное 5 Ед (в среднем на 14,6 против 8,4 мм ртутного столба), тогда как нет различий в тонусе матки и величине кровопотери.

Наиболее безопасным является самостоятельное рождение последа в результате легкого потягивания за пуповину с бережным наружным массажем матки. По данным М.В. Atkinson и соавт. (1996), А. Baksu и соавт. (2005) ручное отделение плаценты и рождение последа при кесаревом сечении сочетается с увеличением кровопотери и частоты инфекционных послеоперационных осложнений. Однако если послед не рождается самостоятельно в течение одной минуты, производят ручное отделение плаценты и выделение последа.

Родившийся послед следует осмотреть для выявления его особенностей, уточнения целостности, обнаружения признаков преждевременной отслойки. Затем стенки матки осматривают и обследуют с помощью стерильной салфетки. В процессе обследования необходимо удалить оставшиеся обрывки плодных оболочек, ткани плаценты и сгустки крови, а также уточнить наличие миоматозных узлов, внутриматочной перегородки, аномалий развития матки или другой патологии.

Важное значение имеет обеспечение беспрепятственного оттока лохий в послеоперационном периоде. Для этого следует удалить из нижнего сегмента остатки плодных оболочек, а у женщин, оперированных до родов, убедиться в проходимости цервикального канала и, при необходимости, произвести его пальцевое расширение. В исключительных ситуациях для расширения цервикального канала можно использовать расширители Гегара, кото-

рые осторожно проводят со стороны полости матки во влагалище. Расширение цервикального канала во время операции кесарева сечения сочетается с достоверным снижением частоты послеоперационного эндометрита (Malkamy H. и соавт., 1995).

Спорным остается вопрос об эффективности смены операционных перчаток после рождения последа в снижении частоты послеродового эндометрита при плановом кесаревом сечении. В то же время смена перчаток теоретически оправдана при экстренной операции на фоне безводного промежутка и раскрытия шейки матки, при пальцевом расширении цервикального канала, так как велика вероятность их контаминации влагалищной микрофлорой.

До настоящего времени нет единого мнения относительно выскабливания стенок полости матки при операции кесарева сечения. Осторожное выскабливание стенок полости матки большой кюреткой показано при затрудненном удалении частей плаценты и плодных оболочек, а также при гестозе – для ускорения его регресса в послеродовом периоде (Стрижаков А.Н. и соавт., 1998). При отсутствии указанных осложнений выскабливание стенок полости матки представляется излишней манипуляцией, которая не имеет преимуществ перед ручным обследованием с помощью большой салфетки. Е.Ф. Magann и соавт. (2001) не обнаружили достоверных различий в частоте эндометрита в послеоперационном периоде у 1230 женщин с выскабливанием стенок полости матки и без выскабливания при кесаревом сечении.

## ЗАТРУДНЕНИЯ ПРИ РОЖДЕНИИ ПЛОДА

При разрезе матки и извлечении плода во время операции кесарева сечения могут встречаться препятствия и затруднения. **Препятствия для разреза.** Наиболее вероятным препятствием для проведения разреза в нижнем маточном сегменте является выраженный спаечный процесс или узел миомы, реже – выраженное варикозное расширение вен. В данной ситуации необходимо своевременно выбрать альтернативный вариант разреза. При этом следует учитывать, что разрез в теле матки является наиболее нежелательным вариантом и применяется только при невозможности истмико-корпорального кесарева сечения продольным или косым разрезом.

**Предлежание плаценты в разрез.** Особого обсуждения заслуживает ситуация предлежания плаценты в рану матки при операции кесарева сечения. Вероятность расположения плаценты в зоне разреза должна быть определена при эхографии в процессе

предоперационного обследования. При невозможности избежать попадания плаценты в разрез ее следует быстро отслоить рукой до оболочек, которые вскрывают. Наиболее часто плаценту отслаивают по направлению вниз (при расположении большей ее части в теле и дне матки), реже вверх или сторону (при расположении основной части в нижнем сегменте). Пробуравливание и разрыв плаценты пальцем хирурга или ее рассечение скальпелем неизбежно ведет к кровопотере у плода. Поэтому данная тактика может применяться только в исключительных ситуациях, при этом необходимо максимально быстро пережать пуповину.

**Затруднения при рождении головки плода.** Наиболее часто затруднения при рождении головки плода возникают из-за неправильного выбора уровня разреза, который не совпадает с наибольшим ее диаметром. При кесаревом сечении в родах до проведения разреза необходимо удостовериться, что он пройдет ниже уровня плечиков плода. При преждевременном рождении переднего плечика его следует погрузить обратно в полость матки и осторожным давлением на него в направлении дна матки способствовать освобождению головки для подведения за нее пальцев извлекающей руки.

При головке, плотно вставленной в таз, особенно в ситуации клинически узкого таза, акушеру иногда не удается ввести пальцы руки за головку плода. Для ее извлечения необходимо помощь третьего ассистента, который со стороны влагалища, рукой в стерильной перчатке, осторожно отодвигает головку вверх, по направлению к дну матки. А.С. Слепых (1986) при обнаружении низкого расположения головки рекомендует использовать прием Н. Кавы и N. Flushing (1956). Для этого после отсепаровки мочевого пузыря до разреза матки ладонную поверхность руки накладывают на нижний сегмент матки поверх прощупываемой головки пальцами, обращенными книзу. При бережном сгибании пальцев головку плода постепенно освобождают из таза и перемещают вверх, обеспечивая ее подвижность, и только затем вскрывают нижний сегмент и извлекают головку плода.

При несформированном нижнем сегменте и подвижной головке плода, располагающейся высоко над входом в малый таз, ее извлечение из типичного поперечного разреза также может оказаться затруднительным. В этой ситуации ассистент вынужден оказывать давление на дно матки для обеспечения рождения головки плода. Если, несмотря на помощь ассистента, рождения головки не происходит, то требуется увеличить разрез сверху. При этом необходимо:

- стремиться к минимальному вовлечению в разрез миометрия тела матки;

- не применять разрезы нелинейной формы (в форме перевернутой буквы Т или «якоря»);

- при необходимости увеличения поперечного разреза продлевать один из углов разреза вверх, обходя сосудистый пучок (в форме латинской буквы J), реже оба угла (в форме буквы U).

Для предупреждения затруднений при извлечении головки плода в данной ситуации методом выбора может быть применение вертикального истмико-корпорального разреза.

В дополнение к увеличению разреза для облегчения извлечения головки плода G.D.V. Hankins и соавт. (1995) рекомендуют применить фармакологическое воздействие, направленное на расслабление тонуса матки (внутривенное введение 0,125–0,25 мг тербуталина сульфата или назначение галотана в концентрации 2% и более). В России с этой целью наиболее часто применяют введение токолитиков гинипрала или партусистена. Однако следует учитывать, что введение токолитиков сочетается с возрастанием величины операционной кровопотери.

Если, несмотря на применение вышеизложенных приемов, затруднения для рождения головки плода сохраняются, то возможно применение акушерских щипцов (иногда достаточно одной ложки). При этом, если головка расположена высоко относительно разреза, то наложение щипцов и направления тракций подобны таковым при влагалищном родоразрешении. При головке, расположенной ниже разреза, щипцы накладывают рукоятками вверх и направления тракций принципиально отличаются. Кроме того, для извлечения низко расположенной головки рекомендуют использовать прямые щипцы Kielland или специально сконструированные Murless (Слепых А.С., 1986). Наконец, для извлечения головки плода при операции кесарева сечения можно использовать акушерский вакуум-экстрактор.

**Затруднения при рождении плода в тазовом предлежании или поперечном положении.** В большинстве наблюдений отыскивание и выведение передней ножки плода и последующее рождение туловища и головки не представляет сложностей. Главной ошибкой является выведение не ножки, а ручки плода. Для того чтобы избежать данного осложнения, необходимо отчетливо представлять различия, позволяющие отличить ножку от ручки (размеры пальцев, возможность отведения большого пальца для ручки, наличие пяточной кости – для ножки).

Редкой, но сложной для рождения плода ситуацией является поперечное положение при спинке, обращенной ко входу в таз, что может создавать серьезные затруднения для отыскивания и выведения передней ножки. Методом выбора при данном вари-

анте положения плода может являться проведение наружного поворота плода до разреза матки и его извлечения (Field Ch.S., 1988). Следует подчеркнуть важность дооперационного эхографического обследования с уточнением особенностей поперечного положения плода для его безопасного рождения путем операции кесарева сечения.

**Затруднения выведения плода из раны передней брюшной стенки.** Основной причиной возникновения затруднений данного характера является неправильно выбранный уровень и размеры разреза передней брюшной стенки, наиболее часто – при поперечном разрезе по Pfannenstiel. Поэтому главное значение в предупреждении данного осложнения имеет дооперационная оценка ситуации, а также необходимая коррекция размеров разреза до вскрытия матки и извлечения плода. При непредвиденном возникновении трудностей извлечения плода через поперечный разрез брюшной стенки в первую очередь необходимо убедиться в достаточности разреза апоневроза и, при необходимости, увеличить путем продления одного или обоих его углов кверху (во избежание ранения надчревной и наружной половой артерий).

Иногда трудности извлечения плода являются следствием неадекватного анестезиологического пособия, что ведет к напряжению мышц живота беременной женщины. Для разрешения этой проблемы требуются соответствующие мероприятия по углублению обезболивания. При сохраняющихся затруднениях, обусловленных ригидностью прямых мышц живота, возможно применение метода А.Е. Maylard или L.S. Cherney.

Несмотря на широкое распространение и увеличение частоты абдоминального родоразрешения в современном акушерстве, следует обратить внимание, что для обеспечения безопасного рождения плода при кесаревом сечении акушер должен хорошо владеть классическими знаниями биомеханизма и ведения родов через естественные родовые пути при различных вариантах головного, тазового предлежания и поперечного положения плода.

## ЛИТЕРАТУРА

Ананьев В.А., Баранова О.В., Старостина Т.А., Ананьев Е.В. и др. Сравнительная оценка результатов патоморфологических исследований биоптатов нижнего сегмента матки при кесаревом сечении при разных методах рассечения. Росс. вестн. акуш.-гинеколог. 2004; (5): 9–12.

Комиссарова Л.М., Чернуха Е.А., Пучко Т.К. Оптимизация кесарева сечения. Акуш. гинеколог. 2000; (1): 14–6.

Краснопольский В. И., Логутова Л. С. Самопроизвольные роды у беременных с рубцом на матке как альтернативный и безопасный метод родоразрешения. Акуш. гинеколог. 2000; (5): 17–22.

Кулинич С.И., Крамарский В.А., Дудакова В.Н. Эпидемиологические аспекты кесарева сечения за 5 лет. Материалы II Российского форума «Мать и дитя». Москва, 2000. МОО «Институт медико-социальных проблем», 2000; 74–5.

Малиновский М.С. Оперативное акушерство. Руководство для студентов и врачей. М.: Медгиз, 1955.

Слепых А.С. Абдоминальное родоразрешение. Л.: Медицина, 1986.

Стрижаков А.Н., Лебедев В.А. Кесарево сечение в современном акушерстве. – М.: Медицина, 1998.

Atkinson M.W., Owen J., Wren A., Hauth J.C. The effect of manual removal of the placenta on post-cesarean endometritis. *Obstet. Gynecol.* 1996; 87(1): 99–102.

Baksu A., Kalan A., Ozkan A., Baksu B., Tekelioglu M., Goker N. The effect of placental removal method and site of uterine repair on postcesarean endometritis and operative blood loss. *Acta Obstet Gynecol Scand.* 2005; 84(3): 266–9.

Cisse C.T., Dotou C.R., Kpekpede F., Diadhiou F. Spontaneous and complete uterine rupture on a scarred gravid uterus. *Contracept Fertil Sex.* 1998; 26(12): 876–80.

Cunningham F. G., MacDonald P.C., Gant N.F., Leveno K.J. et al. *Williams Obstetrics*, 20<sup>th</sup> Edition, Section VI Operative Obstetrics, Cesarean Delivery and Cesarean Hysterectomy, Cesarean Delivery, Appleton & Lange, 1997.

Dennehy K.C., Rosaeg O.P., Cicutti N.J., Krepski B., Sylvain J.P. Oxytocin injection after caesarean delivery: intravenous or intramyometrial? *Can J Anaesth* 1998; 45(7): 635–9.

Dimitrov V., Sapunov S., Dimitrov G. Technique of caesarean section for premature fetuses *Europ. J. Obstet. Gynecol.* 1999; 86(Suppl): 28.

Field Charles S. *Surgical Techniques for Cesarean Section. Obstetrics and Gynecology Clinics of North America*, 1988; 15(4): 657–72.

Hankins G.D.V., Clark S.L., Cunningham F. G., Gilstrap III L.C. et al. *Operative Obstetrics Chapter 18 Cesarean Section*, Appleton & Lange, 1995.

Jovanovic R. Incision of the pregnant uterus and delivery of low-birth-weight infants. *Obstet Gynecol* 1985; (152): 971.

Magann E.F., Chauhan S.P., Martin J.N. et al. Does uterine wiping influence the rate of post-cesarean endometritis? *J Matern Fetal Med.* 2001; (10): 318–22.

Magann E.F., Chauhan S.P., Bufkin L. et al. Intra-operative haemorrhage by blunt versus sharp expansion of the uterine incision at cesarean delivery: a randomized clinical trial. *Br J Obstet Gynecol.* 2002; (109): 448–52.

Malkamy H., Ardekany M.S. Reducing postpartum endometritis by intraoperative cervical dilatation. *Int. J. Gynaecol. Obstet.* 1995; 48(3): 325–26.

Rodriguez A.I., Porter K.B., O'Brien W.F. Blunt versus sharp expansion of the uterine incision in low-segment transverse cesarean section. *Am J Obstet Gynecol.* 1994; (171): 1022–25.

Sarna M.C., Soni A.K., Gomez M., Oriol N.E. Intravenous oxytocin in patients undergoing elective cesarean section. *Anesth Analg* 1997; 84(4): 753-6.

Schutterman E.B., Grimes D.A. Comparative safety of the low transverse versus the low vertical uterine incision for cesarean delivery of breech infants. *Obstet Gynecol* 1983; (61): 593.

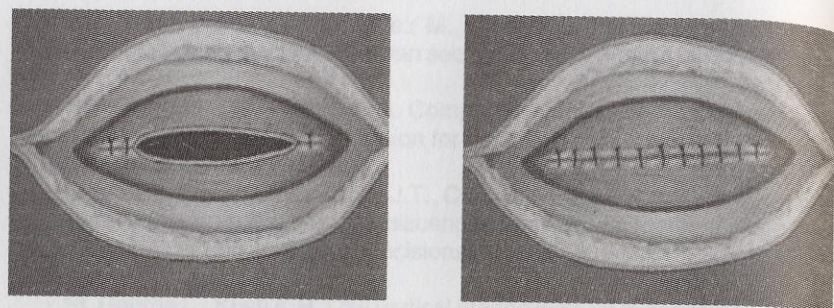
Snipp T.D., Zelop C.M., Repke J.T., Cohen A., Caughey A.B., Lieberman E. Intrapartum uterine rupture and dehiscence in patients with prior lower uterine segment vertical and transverse incisions. *Obstet Gynecol* 1999; 94(5 Pt 1): 735-40.

St. George L., Kush K.B. Low vertical uterine incision in caesarean section. *Aust NZ J Obstet Gynaecol* 1987; (27): 10.

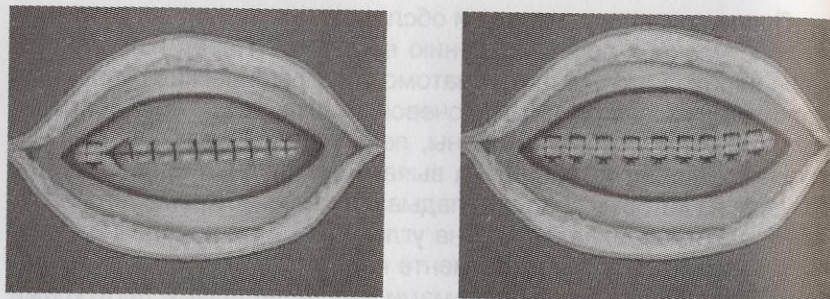
## Восстановление целостности стенки матки

После рождения последа и обследования стенок полости матки приступают к восстановлению ее стенки. Перед наложением швов необходимо уточнить анатомо-топографические отношения матки и смежных органов (мочевой пузырь, кишечник), определить ход и протяженность раны, локализацию ее углов. При осмотре обращают внимание на выявление крупных кровоточащих сосудов, на которые сразу накладывают зажимы. Кроме того, окончательные зажимы накладывают на углы раны. При поперечном разрезе в нижнем маточном сегменте некоторые акушеры также рекомендуют фиксировать зажимами или временными лигатурами верхний и нижний края раны.

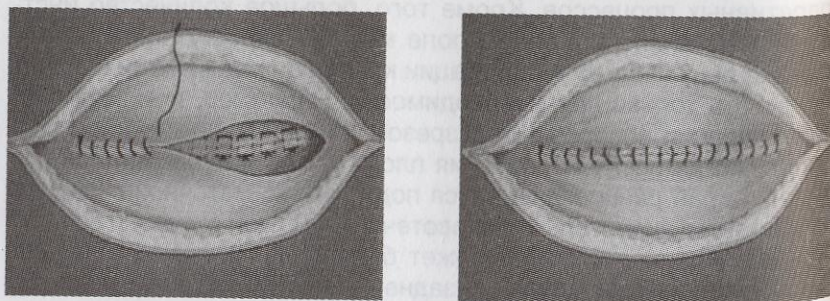
Вместе с тем следует учитывать, что использование большого количества зажимов ведет к чрезмерному раздавливанию мышцы матки, что неблагоприятно сказывается на течении репаративных процессов. Кроме того, большое количество инструментов на операционном поле мешает хирургу накладывать швы на рану. Поэтому к фиксации краев раны зажимами следует прибегать только при необходимости. Например, при выполнении операции поперечным разрезом в истонченном нижнем сегменте, когда после извлечения плода и последа сократившийся нижний край раны оказывается под пузырно-маточной складкой или имеется значительное кровотечение. В этой ситуации за нижний край раны ошибочно может быть принята складка задней стенки матки. Если сшивание задней стенки матки с верхним краем раны останется нераспознанным, развиваются тяжелые осложнения в послеоперационном периоде (кровотечение, перитонит). Прежде чем приступить к наложению швов, необходимо убедиться, что выведены оба края раны, и, при необходимости, фиксировать зажимом нижний край.



а)



б)



в)

**Рис. 33.** Схема послойного восстановления стенки матки: а) 1 слой — отдельные слизисто-мышечные или мышечно-мышечные швы); б) 2 слой — мышечно-мышечные швы; в) перитонизация раны непрерывным швом.

В типичной ситуации не следует стремиться к отдельному лигированию кровоточащих сосудов стенки матки при кесаревом сечении, так как кровотечение будет остановлено по мере восстановления ее целостности.

По канонам классического акушерства восстановление рассеченной стенки матки осуществляют в три этажа (слоя) (рис. 33 а, б, в). Первый и второй из них непосредственно обеспечивают сопоставление и механическую прочность шва, так как накладываются на мышечную стенку (возможно с проколом слизистой оболочки). Третий — соединяет серозный покров матки, закрывая рану миометрия (перитонизация). Некоторые акушеры отмечают, что сшивание серозного покрова (особенно при операции в нижнем сегменте, где подшивается подвижная пузырно-маточная складка) не участвует в формировании маточного рубца и не влияет на его прочность. По их мнению, данную методику зашивания раны матки следует считать двухэтажной с перитонизацией.

Следует отметить, что существуют некоторые отличия в подходах к наложению швов на стенку матки при операции кесарева сечения. Так, до 1990–1995 гг. наиболее часто использовали методику наложения отдельных мышечно-мышечных кетгутовых швов в два этажа (Богдашкин Н.Г. и соавт., 1994; Слепых А.С., 1986; Field Ch., 1988). Л.С. Логотова (1996) рекомендует одноэтажный мышечно-мышечный шов. Другие авторы считают более быстрым и гемостатичным при зашивании первого этажа использовать мышечно-слизистые швы (Ананьев В.А., 2000; Комиссарова Л.М. и соавт., 2000; Кулаков В.И. и соавт., 1997).

Однако, по мнению А.С. Слепых (1986), следует избегать прокалывания эндометрия при наложении швов. Автор считает, что при этом кооптация краев раны неполноценна, швы, наложенные на слизистую оболочку, не рассасываются, шовный материал инфицируется и отторгается вместе с лохиями. Кроме того, при прокалывании слизистой оболочки во время зашивания матки возрастает риск развития эндометриоза рубца (Cunningham F.G. и соавт., 1997).

В.И. Ельцов-Стрелков (1980) показал, что одной из основных причин нарушения герметичности двухэтажного мышечно-мышечного шва является расположение узлов первого этажа между соприкасающимися поверхностями разреза, а отсутствие швов на слизистой оболочке матки с ее соединительнотканью не обеспечивает необходимую прочность шва в целом. В рекомендуемой им технике при наложении первого ряда швов захватывается вся толщина слизистой и незначительная часть прилежащего слоя миометрия. При этом вкол и выкол иглы производят

со стороны слизистой. Л.С.Персианинов и соавт. (1979) также использовали завязывание узлов первого этажа в сторону полости матки, однако шов проходил через все слои. Второй этаж зашивали отдельными П-образными кетгутowymi швами. С целью снижения частоты инфицирования шва и риска развития эндометриоза рубца М.Д. Сейрадов и соавт. (1983) накладывали первый этаж мышечно-слизистых швов, используя нить, заряженную с двух концов на двух иглодержателях. При этом вкол осуществляли со стороны мышечного слоя и узлы завязывали в полость матки.

Другой вопрос выбора методики зашивания рассеченной стенки матки при операции кесарева сечения – использование отдельных или непрерывного шва. Сторонники применения отдельных швов указывают, что они более анатомичны, дают возможность лучше сопоставить края раны (Логутова Л.С., 1996; Слепых А.С., 1986). Р.В. Klug (1986) полагает, что наложение отдельных швов с интервалом 15–20 мм без чрезмерного натяжения создает эффективный барьер для инфекции, который имеет более важное значение, чем антибиотикопрофилактика. К. Lal и соавт. (1988) предполагают меньшую степень ишемии при зашивании матки отдельными швами, что ведет к благоприятному заживлению тканей. Подтверждением этого, по их мнению, является более высокая частота нормальных гистерограмм у женщин в отдаленном периоде после кесарева сечения с применением отдельных швов на матке.

Однако экспериментальные исследования D.R. Dunnihoo и соавт. (1989) показали, что по гистологическим критериям нет различий в заживлении стенки матки при ее зашивании отдельными или непрерывными швами. В современном клиническом исследовании M. Hohlagschwandtner (2003) показано, что частота послеоперационных инфекционных осложнений и гематом при зашивании матки отдельными и непрерывным швом не различается. В то же время преимуществами наложения непрерывного шва на рану матки является техническая простота исполнения, сокращение продолжительности операции и кровопотери. При этом уменьшается общее количество шовного материала, остающегося в области раны, что снижает активность воспалительной реакции, риск отторжения или инкапсуляции узлов, улучшается заживление. В то же время при трудностях восстановления нормальной анатомии стенки матки, выраженном несоответствии толщины или рваных краях раны использование методики ушивания отдельными швами позволяет достичь лучшей кооптации ее краев.

## ВОССТАНОВЛЕНИЕ СТЕНКИ МАТКИ ПРИ КОРПОРАЛЬНОМ (КЛАССИЧЕСКОМ) РАЗРЕЗЕ

Перед зашиванием продольного разреза в теле матки в его верхний угол вставляют узкий подъемник (крючок Фарабефа) с помощью которого матку подтягивают кверху, способствуя правильному сопоставлению краев, а также уменьшению кровопотери (рис. 34).

Швы на матку накладывают в три этажа рассасывающимся шовным материалом.

I этаж: классический вариант ушивания предполагает наложение 10–12 отдельных (узловатых) мышечно-мышечных швов кетгутom, которые накладывают с интервалом не менее 0,5 см (Малиновский М.С., 1974) и не более 1,5 см (рис. 35а). А.С. Слепых (1986) подчеркивает, что стенки матки в ее теле плотные, при зашивании выворачиваются и наложение швов имеет некоторые трудности. Следует использовать крепкие сильно изогнутые колющие иглы. Вкол иглы производят непосредственно под серозной оболочной, широко захватывают мускулатуру и выводят на границе между миометрием и слизистой оболочкой. На противоположной стороне раны иглу проводят в обратном направлении. Одновременный захват иглой обеих сторон стенок матки – грубая техническая ошибка. В настоящее время при использовании современных шовных материалов возможно применение непрерывного шва.

II этаж: мышечно-серозный отдельными швами или непрерывный. При этом в шов захватывают серозный покров и мышечный слой матки (рис. 35 б).

III этаж: непрерывный шов, соединяющий серозный покров матки с обеих сторон от раны и закрывающий ее (перитонизация) (рис. 36).

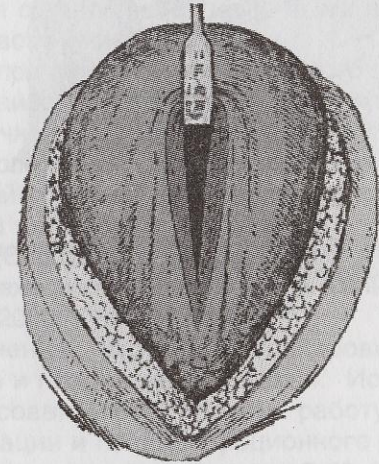
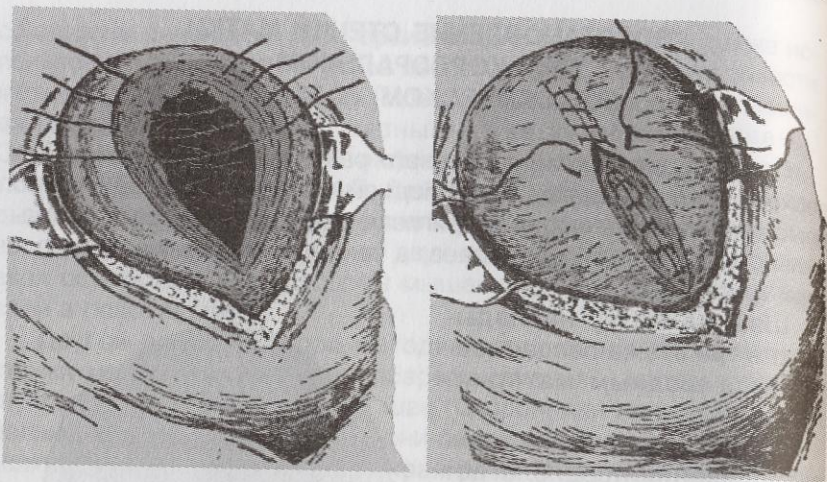
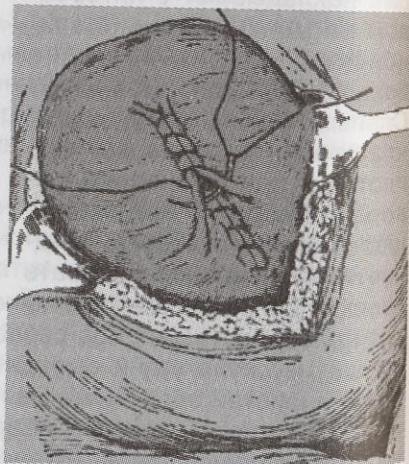


Рис. 34. Корпоральный разрез матки (Малиновский М.С., 1955)



а) б)

**Рис. 35.** Первый (а) и второй (б) этажи швов при корпоральном разрезе матки (Малиновский М.С., 1955)



**Рис. 36.** Серозно-серозный перитонизирующий шов (Малиновский М.С., 1955)

### ВОССТАНОВЛЕНИЕ СТЕНКИ МАТКИ ПРИ РАЗРЕЗЕ В НИЖНЕМ МАТОЧНОМ СЕГМЕНТЕ

Техника зашивания матки в два этажа с последующей перитонизацией за счет пузырно-маточной складки при операции в нижнем маточном сегменте широко распространена как в России, так и за рубежом. С.И. Кулинич и соавт. (2000) в 94–95%

при операции кесарева сечения матку зашивают двухрядным швом. Исследование L. Tully и соавт. (2002), посвященное изучению наиболее распространенной техники кесарева сечения в практике акушеров-гинекологов Великобритании, показало, что в 80% применяется двухэтажная техника зашивания матки.

При зашивании раны матки в нижнем сегменте первый шов накладывают, несколько отступив (0,5–1 см) за угол раны. Этот запас необходим для того, чтобы пережать все поврежденные сосуды, которые в силу своей способности к сокращению могут располагаться в глубине раны и оставление их неушитыми приведет к продолжающемуся кровотечению.

На протяжении XX столетия при наложении швов первого этажа в нижнем сегменте матки наиболее распространенной являлась методика отдельных мышечно-мышечных или мышечно-слизистых швов. Однако в конце столетия все большее число врачей стали использовать непрерывный обвивной шов. Для предупреждения распускания непрерывной нити нередко применяли блокирующий захлест по Ревердену (Cunningham F. G. и соавт., 1997; Field Ch., 1988). Значительно реже использовали «скорняжный» шов (Крамарский В.А. и соавт., 2000; Кулаков В.И., 1990).

В то же время имеется мнение, что шов с блокировкой захлестом усиливает ишемию и повреждение тканей. Исходя из этого, R.D. Jelsema и соавт. (1993) провели работу, в которой изучили течение операции и послеоперационного периода у 200 женщин, родоразрешенных кесаревым сечением в нижнем маточном сегменте, у которых стенку матки восстанавливали непрерывным швом. Из них у 100 был применен обычный обвивной шов, у других – с блокировкой. Результаты сравнения показали, что время операции было достоверно меньше в наблюдениях без блокировки нахлестом, но чаще требовалось наложение дополнительных гемостатических швов.

Для обеспечения адекватного сопоставления краев раны зашивание матки следует осуществлять осторожно, захватывать в шов всю толщину миометрия на одинаковом расстоянии от линии разреза. Необходимо избегать лишних вколов и выколов, так как это создает дополнительные раневые кровоточащие участки.

Второй этаж также чаще зашивают непрерывной нитью. При наложении швов второго этажа вкол и выкол иглы производят на расстоянии 1 см от линии разреза, чтобы обеспечить легкое вворачивание и сопоставление краев без чрезмерного натяжения, которое может привести к прорезыванию нити.

Наложение непрерывного шва используют как при двухэтажном ушивании раны, так и двухрядном. При методике двухрядного зашивания раны матки швы второго ряда накладывают между швами первого ряда. Второй ряд также может быть наложен отдельными швами.

После зашивания рассеченной стенки матки необходимо осушить линию шва салфеткой и оценить эффективность хирургического гемостаза. При обнаружении кровоточащего участка накладывают дополнительно отдельный гемостатический шов. Особую осторожность следует соблюдать при манипуляциях в области углов раны и по нижнему ее краю, чтобы избежать травмы сосудистых пучков матки или прошивания мочевого пузыря.

После наложения швов на матку осторожно осушают пузырно-маточную складку, осматривают ретро- и паравезикальные пространства, при необходимости тонкой синтетической рассасывающейся нитью проводят гемостаз мелких сосудов. Пузырно-маточную складку и мочевой пузырь возвращают на место и непрерывной тонкой нитью сшивают края висцеральной брюшины, обеспечивая перитонизацию раны матки. При перитонизации нижнего сегмента матки следует избегать прошивания мышечного слоя и избыточного сдавливания ткани брюшины, так как это может сопровождаться кровотечением и/или прорезыванием нити.

На следующем этапе проводят осмотр матки и ее придатков, марлевыми салфетками осушают латеральные каналы живота, пузырно-маточное и маточно-прямокишечное пространства для удаления околоплодных вод и сгустков крови, что необходимо для предупреждения развития инфекции и спаечного процесса. После подсчета инструментов и операционных салфеток приступают к восстановлению передней брюшной стенки.

#### **ПРИМЕНЕНИЕ АППАРАТА «PREMIUM POLY CS-57» ДЛЯ РАЗРЕЗА СТЕНКИ МАТКИ И ЕЕ СШИВАНИЯ ПРИ ПОМОЩИ РАССАСЫВАЮЩИХСЯ ХИРУРГИЧЕСКИХ СКОБОК**

Техника зашивания матки с помощью рассасывающихся скобок наиболее разработана фирмой «Auto Suture», которой предложен специальный аппарат «Premium Poly CS-57». Для использования этого аппарата необходимо предварительно вскрыть нижний сегмент скальпелем в поперечном направлении на протяжении 1 см, сохраняя плодные оболочки неповрежденными. После пальцевого отслоения плодных оболочек в направлении разреза в рану вводят бранши аппарата на необходимое расстояние,

направляя их несколько вверх, чтобы не ранить сосудистый пучок. После уточнения локализации бранш производят разрез путем замыкания инструмента, в процессе которого на края разреза одновременно накладываются скобки из рассасывающегося материала (Лактомер). Затем так же производят разрез в другую сторону. Вскрытие плодного пузыря, рождение ребенка и последа происходит как при обычном кесаревом сечении. При зашивании матки применяют обвивной непрерывный шов, при котором нить проводят через наложенные скобки. Дальнейший ход операции не отличается от традиционного.

К преимуществам использования данного аппарата В.И. Кулаков и соавт. (1998) относят быстроту, снижение кровопотери при меньшей травматизации матки. По данным G. Burkett и соавт. (1989) также снижается частота послеоперационной анемии и инфекционных осложнений. В то же время P.W.J. Van Dongen и соавт. (1898), отмечая некоторое снижение объема операционной кровопотери, не нашли различий в продолжительности операции. Однако авторы приводят данные о недостатках и осложнениях метода, включавших неполное смыкание скобок и прошивание стенки матки, введение бранши в ее стенку, а также возможно пережатие пуповины. K.N. Reehenberg (1990), сравнивая результаты 50 кесаревых сечений с обычной хирургической техникой, не обнаружил различий в продолжительности операции, кровопотере, частоте послеоперационных осложнений, гнойно-септической заболеваемости и сделал вывод о нецелесообразности применения сшивающего аппарата. Также не было выявлено преимуществ в применении рассасывающихся скобок перед традиционным разрезом и зашиванием матки в исследовании G.J. Gilson и соавт. (1996).

#### **ЛИТЕРАТУРА**

- Ананьев В.А. Результаты кесарева сечения при наложении однорядного и двухрядного шва на матку. Акуш. гинек. 2000; (4): 26–9.
- Богдашкин Н.Г., Лоныч В.В., Ундэффо Т.А. Состояние шва на матке после кесарева сечения по данным ультразвукового исследования. «Эхография в перинатологии, гинекологии, педиатрии». II сборник научных трудов украинской ассоциации врачей ультразвуковой диагностики в перинатологии и гинекологии. Кривой Рог, 1994; 159–60.
- Ельцов-Стрелков В.И. О технике кесарева сечения. Акуш. гинек. 1980; 11: 29–32.
- Каримов З.Д. Ближайшие и отдаленные результаты кесарева сечения с применением специальной техники однорядного восстановления нижнего сегмента матки. Росс. вестн. акуш. гинек, 2001; 1:2 (4): 35–8.

Комиссарова Л.М., Чернуха Е.А., Пучко Т.К. Оптимизация кесарева сечения. *Акуш. гинек.* 2000; (1): 14–6.

Крамарский В.А., Дудакова В.Н., Машакевич Л.И. Комплексная оценка эффективности репаративных процессов в области разреза матки после кесарева сечения. *Росс. вестн. акуш. гинек.* 2000; 1(1): 33–5.

Кулинич С.И., Крамарский В.А., Дудакова В.Н. Эпидемиологические аспекты кесарева сечения за 5 лет. *Материалы II Российского форума «Мать и дитя».* Москва, 2000. МОО «Институт медико-социальных проблем», 2000; 74–5.

Кулаков В.И., Чернуха Е.А., Комиссарова Л.М. и соавт. Результаты кесарева сечения в зависимости от методики наложения шва на матку. *Акуш. гинек.* 1997; (4): 18–21.

Кулинич С.И., Крамарский В.А., Дудакова В.Н. Послеоперационные осложнения и перинатальные потери при абдоминальном родоразрешении «Новые технологии в акушерстве и гинекологии», мат. научн. форума, «МОРАГ-ЭКСПО», Москва, 1999; 175–6.

Луготова Л.С. Оптимизация кесарева сечения (медицинские и социальные аспекты): Дис. ... докт. мед. наук. –М., 1996.

Лунев В.М., Шляпников М.Е., Линева О.И. и др. Использование однорядного непрерывного маточного шва с одномоментной перитонизацией при трансабдоминальном кесаревом сечении. *Вестник Росс. асс. акуш. гинек.* 1998; (1): 75–6.

Малиновский М.С. *Оперативное акушерство. Руководство для студентов и врачей.* М.: Медгиз, 1955. С. 455.

Пучков К.В., Гаусман Б.Я., Швальб А.П. Выбор шовного материала в оперативной гинекологии. Сравнительная оценка: биосин, полисорб, викрил, кетгут. *Вестн. Росс. асс. акуш. гин.* 1997; (1): 83–6.

Сенчакова Т.Н. Отсроченные осложнения кесарева сечения (клиника, диагностика, тактика ведения и профилактика): Дисс. канд. мед. наук. –М.: 1997.

Bujold E., Bujold C., Hamilton E.F., Harel F., Gauthier R.J. The impact of a single-layer or double-layer closure on uterine rupture. *Am J Obstet Gynecol.* 2002; 186(6): 1326-30.

Burkett G., Jensen L.P., Lai A. et al. Evaluation of surgical staples in cesarean section. *Am J Obstet Gynecol* 1989; (161): 540-47.

Cunningham F. Gary, MacDonald Paul C., Gant Norman F., Leveno Kenneth J. et al. *Williams Obstetrics, 20th Edition, Section VI Operative Obstetrics, Cesarean Delivery and Cesarean Hysterectomy, Cesarean Delivery,* Appleton & Lange, 1997.

Dunnihoo D.R., Otterson W.N, Mailhes J.B., Lewis D.F. Jr, Grafton W.D., Brown C.C. An evaluation of uterine scar integrity after cesarean section in rabbits. *Obstet Gynecol.* 1989; 73 (3 Pt 1): 390-4.

Durnwald C., Mercer B. Uterine rupture, perioperative and perinatal morbidity after single-layer and double-layer closure at cesarean delivery. *Am J Obstet Gynecol.* 2003; 189(4): 925-9.

Gilson G.J., Kephart W.H., Izquierdo L.A. et al. Comparison of absorbable uterine staples and traditional hysterotomy during cesarean delivery. *Obstet Gynecol.* 1996; 87(3): 384-8.

Hohlagschwandtner M., Chalubinski K., Nather A., Husslein P., Joura E.A. Continuous vs interrupted sutures for single-layer closure of uterine incision at cesarean section. *Arch Gynecol Obstet.* 2003; 268(1): 26–8.

Iankov M. [Single-layer or double-layer suturing of the uterine incision in cesarean section?], *Akush Ginekol (Sofia)* 1999; 38(3): 10–3.

Jelsema R.D., Wittingen J.A., Vander Kolk K.J. Continuous, nonlocking, single-layer repair of the low transverse uterine incision. *J Reprod Med.* 1993; 38(5): 393–6.

Klug P.W., Mayer H.G., Hohlweg T. [Significance of surgical technics in the prevention of infectious complications following cesarean section] *Zentralbl Gynakol.* 1986; 108(17): 1046–52.

Lal K., Tsomo P. Comparative study of single layer and conventional closure of uterine incision in cesarean section. *Int J Gynaecol Obstet.* 1988; 27(3): 349–52.

Lazarov L. A single-stage double-layer suture for restoration of the uterine wall in cesarean section – our experience. *Akush. Ginekol. (Sofia).* 1997; 36(1): 38–9.

Reehenberg K.N. Die awendung eines klarmernachtinsntumentes fur die hysterotomie bei der sectio caesarea. *Zentr. Geburtshilf. Perinatol.* 1990; 194(2): 85–9.

Tully L., Gates S., Brocklehurst P., McKenzie-McHarg K., Ayers S. Surgical techniques used during caesarean section operations: results of a national survey of practice in the UK. *Eur J Obstet Gynecol Reprod Biol* 2002; 102(2): 120–6.

Van Dongen P.W.J., Nijhuis J.G., Jongsma H.W. Reduced blood loss during caesarean section due to a controlled stapling technique. *Europ. J. Obstet. Gynecol.* 1989; 32(2): 95–102.

## Восстановление передней брюшной стенки

Восстановление целостности брюшной стенки осуществляют послойно, начиная с париетальной брюшины. Для этого края раны брюшины фиксируют зажимами и проводят зашивание в продольном направлении непрерывным рассасывающимся материалом, начиная от верхнего угла раны (рис. 37).

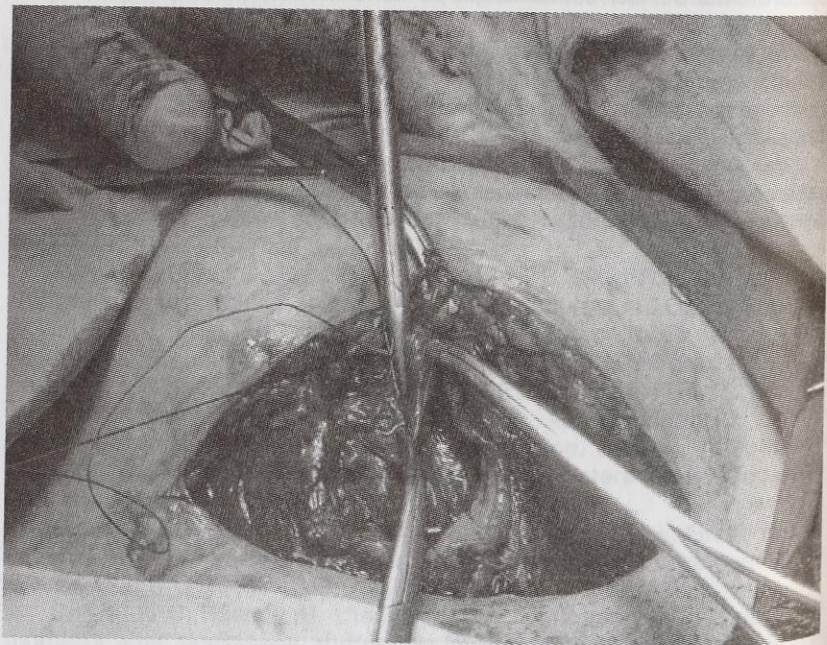


Рис. 37. Зашивание париетальной брюшины в продольном направлении

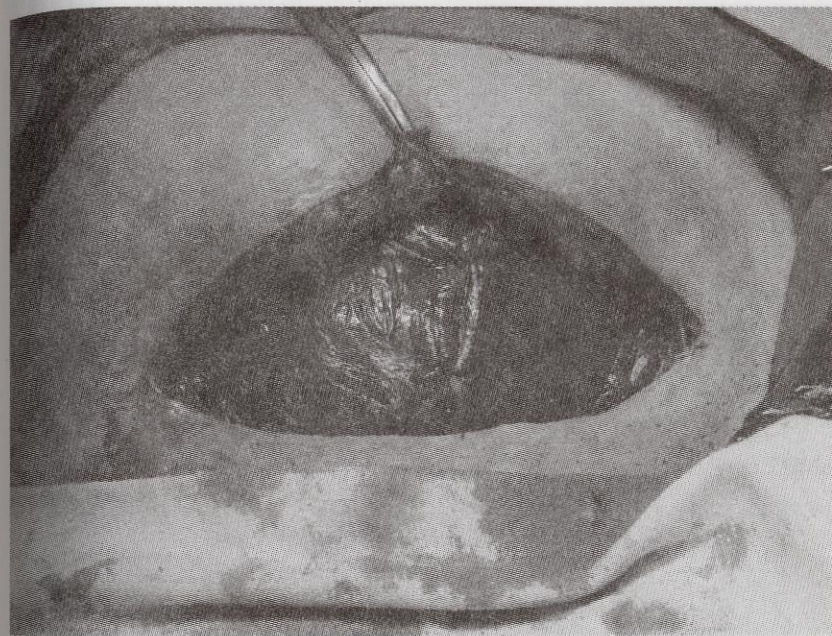
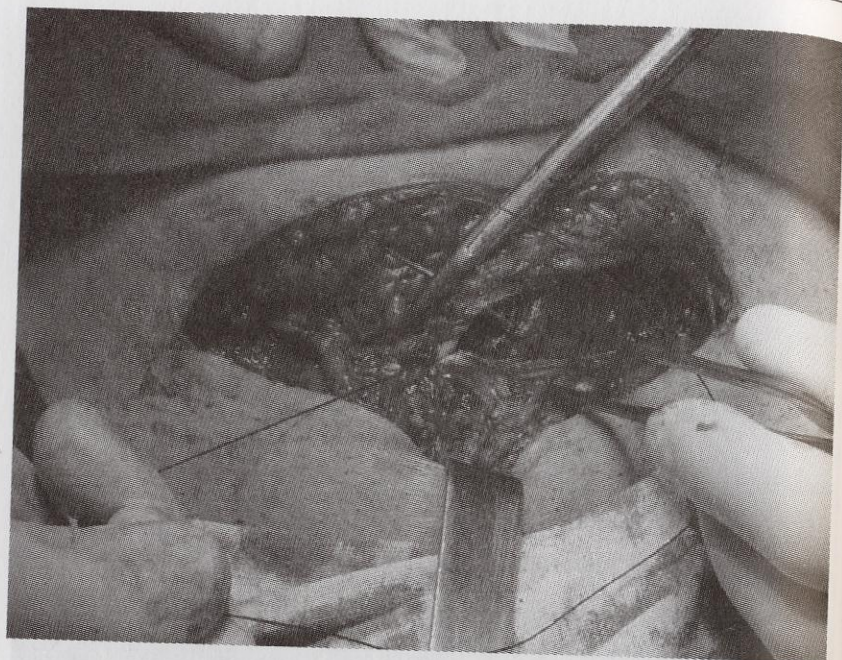
Рис. 38. Сшивание прямых мышц живота отдельными швами с дозированным натяжением

В процессе зашивания брюшины необходимо контролировать ход иглы во избежание захватывания в шов подлежащих органов брюшной полости (сальник, петли тонкой кишки), а в нижнем углу раны – мочевого пузыря.

Сопоставление разведенных краев прямых мышц живота можно производить отдельными или непрерывным швом рассасывающимся материалом, избегая значительного натяжения, так как мышечная ткань легко прорезается нитью (рис. 38).

На углы раны апоневроза накладывают по зажиму и узлы первого шва завязывают за ним, что позволяет избежать оставления неушитого отверстия и обеспечивает надежный гемостаз, так как при наложении шва на расстоянии от угла сократившийся сосуд может быть не захвачен в лигатуру, что приведет к формированию гематомы. При зашивании разреза по Пфанненштилю на апоневроз накладывают непрерывный рассасывающийся шов. Во избежание распускания нити возможно применение блокирующего захлеста по Ревердену (рис. 39).



**Рис. 39.** Использование блокирующего распускания нити захлеста по Ревердену при зашивании апоневроза непрерывным швом

При нижнесрединной лапаротомии – традиционно зашивают отдельными швами синтетическим рассасывающимся материалом. В связи с тем, что в пределах 10 мм от края разреза в ткани апоневроза образуется зона коллагенолизиса, формирование рубца в этой области происходит плохо. Поэтому следует стремиться, чтобы при зашивании апоневроза вкол и выкол иглы производить дальше от краев раны, оптимально – на расстоянии 1 см (Rayburn W.F. и соавт., 1996; Visscher H.C., 1994). Следует избегать чрезмерно сильного затягивания шва при сопоставлении апоневроза, так как это вызывает ишемию тканей с неравномерным распределением коллагена, что ведет к ухудшению репаративных процессов и снижает прочность формирующегося рубца.

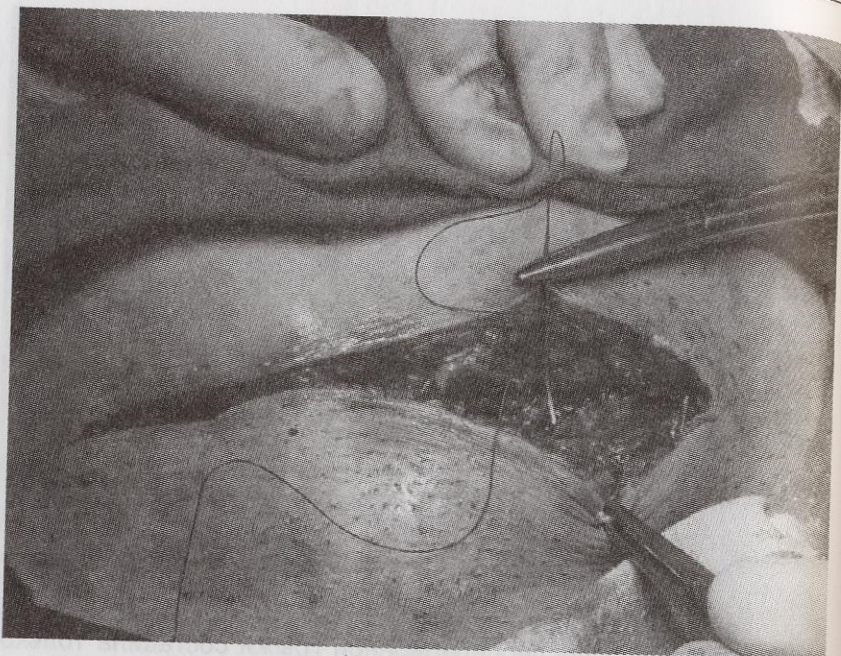
Некоторые исследователи при зашивании продольной лапаротомной раны у пациентов высокого инфекционного риска, при выраженном ожирении, а также легочных заболеваниях рекомендуют применять внутренние поддерживающие швы (техника Smead-Jones) (Field Ch.S., 1988; Rayburn W.F. и соавт., 1996). При

использовании этой техники лигатуру проводят через париетальную брюшину и прямую мышцу живота, несколько отступив от ее края, с каждой стороны. Узлы не завязывают и берут на зажимы. Затем свободные концы нитей используют для зашивания апоневроза. Применение этой техники обеспечивает надежное удержание тканей и позволяет избежать наложения наружных провизорных швов.

Традиционно считается, что при продольной лапаротомии отдельные швы поддерживают сопоставление апоневроза до его заживления надежнее, чем непрерывный. Однако в настоящее время это положение не имеет подтверждения (Field Ch.S., 1987; Sanz L.E., 1987). Как показано в рандомизированном проспективном исследовании J.W. Orr и соавт. (1990), не было различий в частоте формирования сером, расхождения и нагноения раны, а также грыж передней брюшной стенки через 6 месяцев после зашивания апоневроза при срединной лапаротомии непрерывным или отдельными швами. D.G. Gallor и соавт. (1990) также использовали непрерывный шов апоневроза при нижнесрединной лапаротомии у женщин высокого инфекционного риска. В данном исследовании не было ни одного наблюдения эвисцерации, а частота послеоперационной грыжи составила только 0,4%. J. Wissing и соавт. (1987) на большом клиническом материале (около 1500 наблюдений) сравнили четыре варианта зашивания апоневроза при нижнесрединной лапаротомии: отдельными швами викрилом, непрерывным швом викрилом, полидиоксаномом, нейлоном. Как показали полученные результаты, частота формирования послеоперационных грыж брюшной стенки коррелировала с наличием инфекции, но не с типом шовного материала или техникой зашивания апоневроза. При этом использование рассасывающихся материалов (например, полидиоксанона) сочеталось со снижением выраженности болевого синдрома в послеоперационном периоде и частоты формирования лигатурных свищей. Таким образом, при использовании современного шовного материала непрерывный шов при зашивании раны апоневроза является более предпочтительным, чем отдельные (Nygaard I.E. и соавт., 1996).

Зашивание подкожной жировой клетчатки длительное время являлось стандартной техникой при восстановлении целостности передней брюшной стенки (Nygaard I.E. и соавт., 1996) (рис. 40).

Теоретически опасность представляет оставление несшитых пространств в клетчатке, в которых накапливается раневой экссудат, что создает условия для последующего развития инфекционного процесса. G.O. Del Valle и соавт. (1992) изучили резуль-



**Рис. 40.** Зашивание подкожной жировой клетчатки отдельными швами рассасывающимся шовным материалом

таты зашивания непрерывным кетгуттовым швом или оставления несшитой подкожной жировой клетчатки у 438 женщин при операции кесарева сечения. Авторы обнаружили более высокую частоту расхождения раны в послеоперационном периоде при оставлении подкожной жировой клетчатки незашитой (2,4% против 7,4%). E.R. Anderson и соавт. (2004) на основе изучения результатов операций у 2056 женщин сделали заключение о том, что зашивание подкожной жировой клетчатки способствует снижению частоты гематом, сером и инфекционных осложнений со стороны раны брюшной стенки при кесаревом сечении.

Представляет интерес исследование S.T. Vermillion и соавт. (2000), которые показали, что толщина подкожной жировой клетчатки является статистически значимым фактором риска развития инфекции раны брюшной стенки в послеоперационном периоде. В своем первом исследовании D. Chelmow и соавт. (2002) не нашли существенных различий в послеоперационных исходах у женщин в зависимости от того, производилось или нет зашивание клетчатки брюшной стенки. В следующем исследовании D. Chelmow и соавт.

(2004) провели анализ с учетом выраженности слоя подкожной жировой клетчатки и обнаружили, что при ее толщине, превышающей 2 см, наложение швов позволяет снизить частоту расхождения раны на 34%. Подобные результаты получены другими авторами (Cetin A. и соавт., 1997; Naumann R.W. и соавт., 1985).

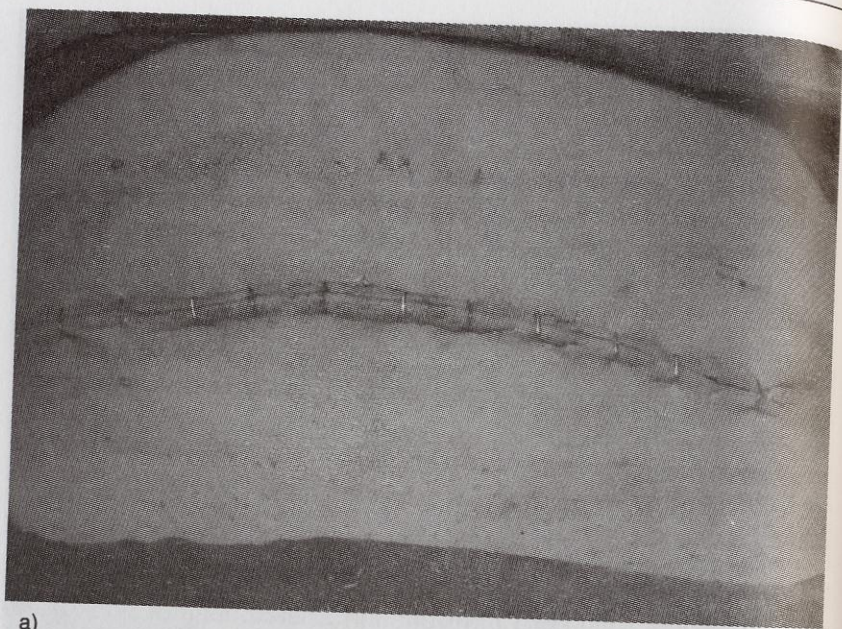
Другой путь ведения женщин с выраженным слоем подкожно-жировой клетчатки – отсроченное наложение швов или дренирование подкожно-жирового пространства. Отсроченное наложение швов в настоящее время применяется крайне редко. Оставление дренажей, в том числе с применением проточно-аспирационного промывания, применяется в некоторых клиниках. При этом по мере прекращения эффективного функционирования дренажи обычно убирают через 24–48 часов после операции. Как показал исследование A.D. Allaire и соавт. (2000), использование дренажной системы способствует снижению частоты послеоперационных осложнений со стороны раны передней брюшной стенки у женщин с ожирением.

Вместе с тем N.J. Saunders и соавт. (1988), E.F. Magann и соавт. (2002) H. Al-Inany и соавт. (2002) в подобных исследованиях не нашли преимуществ применения дренирования подкожно-жирового пространства как при ожирении, так и без такового у женщин, родоразрешенных путем операции кесарева сечения.

Как показал наш опыт, оставление резинового дренажа из перфорированной трубки, который удаляется в послеоперационном периоде (обычно в конце первых – начале вторых суток), эффективно только при выраженной толщине подкожной жировой клетчатки (более 4–5 см) и повышенной кровоточивости ее поверхности.

В настоящее время существуют различные способы зашивания кожной лапаротомной раны: отдельные швы, съемные металлические скобки, непрерывный подкожный (внутрикожный) рассасывающийся или удаляемый (пролен) шов (рис. 41 а, б). Каждая из перечисленных методик обладает собственными преимуществами и недостатками. Так, наложение металлических скобок позволяет сократить продолжительность хирургического вмешательства, однако сопровождается большей болезненностью в послеоперационном периоде, чем при использовании косметического шва (Alderdice F. и соавт., 2003; Frishman G.N. и соавт., 1997).

Сравнивая косметический эффект внутрикожного шва полидиоксаномом и нейлоновых отдельных швов при зашивании разреза по Пфанненштилю и нижнесрединной лапаротомии, J.S. Lindholt и соавт. (1994) через 4–5 месяцев после операции обнаружили, что ширина рубца после применения рассасывающегося материала составляла 3,1–6,8 мм; тогда как при исполь-



а)

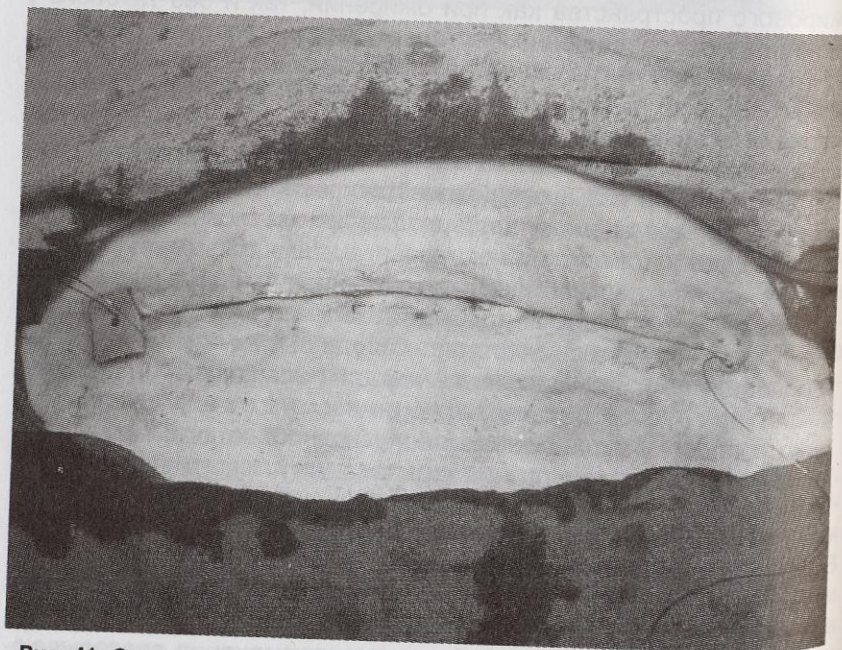


Рис. 41. Зашивание кожной раны с использованием металлических скобок (а) и подкожного косметического шва (б)

зовании нейлоновых швов – 11,3 мм. В то же время G.E. Foster и соавт. (1977) обнаружили более высокую частоту инфекционных осложнений при использовании косметической техники зашивания кожной раны.

Представляет интерес исследование H.R. Winn и соавт. (1977), которые зашивали рану кожи до половины, используя подкожный шов, а оставшуюся часть – отдельными (чрескожными) швами. Оценку заживления раны проводили через 6 и 12 месяцев. Результаты показали отсутствие заметных различий в состоянии обеих половин рубца.

J. I. Gorozpe-Calvillo и соавт. (1999) применили цианакрилатный клей при восстановлении целостности кожи брюшной стенки у женщин, родоразрешенных путем операции кесарева сечения разрезом по Пфannenштилю. Сравнение результатов проводили с женщинами, у которых кожу зашивали отдельными шелковыми или нейлоновыми швами. Недостатком применения клея была более высокая частота жалоб на зуд (18,1% против 13,2%). В то же время в этой группе женщин реже наблюдалось расхождение кожного шва (6,0% и 10,0%), гематомы (2,2% и 6,6%), плохое сопоставление краев раны (4,5% и 20,0%), меньше требовалось времени для завершения этапа операции (62,8 сек и 283 сек). Результаты позволили сделать вывод об эффективности, безопасности, косметичности и экономической целесообразности применения цианакрилатного клея для восстановления целостности кожи при кесаревом сечении.

После зашивания кожной раны шов обрабатывают дезинфицирующим раствором и накладывают асептическую повязку.

#### ЛИТЕРАТУРА:

- Alderdice F., McKenna D., Dorman J. Techniques and materials for skin closure in caesarean section. *Cochrane Database Syst Rev.* 2003; (2).
- Al-Inany H., Youssef G., Abd ElMaguid A., Abdel Hamid M., Naguib A. Value of subcutaneous drainage system in obese females undergoing cesarean section using pfannenstiell incision. *Gynecol Obstet Invest.* 2002; 53(2): 75–8.
- Allaire A.D., Fisch J., McMahon M.J. Subcutaneous drain vs. suture in obese women undergoing cesarean delivery. A prospective, randomized trial. *J Reprod Med.* 2000; 45(4): 327–31.
- Anderson E.R., Gates S. Techniques and materials for closure of the abdominal wall in caesarean section. *Cochrane Database Syst Rev.* 2004; (4).
- Cetin A., Cetin M. Superficial wound disruption after cesarean delivery: effect of the depth and closure of subcutaneous tissue. *Int. J. Gynecol. Obstet.* 1997; 57: 17–21.
- Chelmow D., Huang E., Strohhahn K. Closure of the subcutaneous dead space and wound disruption after Cesarean delivery. *J Matern Fetal Neonatal Med.* 2002; 11(6): 403–8.

Chelmon D., Rodriguez E.J., Sabatini M.M. Suture closure of subcutaneous fat and wound disruption after cesarean delivery: a meta-analysis. *Obstet Gynecol.* 2004; 103 (5 Pt 1): 974–80.

Del Valle G.O., Combs P., Qualls C. et al. Does closure of Camper fascia reduce the incidence of post-cesarean superficial wound disruption? *Obstet Gynecol* 1992; (80): 1013–6.

Field Charles S. *Surgical Techniques for Cesarean Section.* Obstetrics and Gynecology Clinics of North America 1988; 15(4): 657–72.

Foster G.E., Hardy E.G., Hardcastle J.D. Subcuticular suturing after appendicectomy. *Lancet* 1977; (1): 1128–9.

Frishman G.N., Schwartz T., Hogan J.W. Closure of Pfannenstiel skin incisions. Staples vs. subcuticular suture. *J Reprod Med* 1997; 42(10): 627–30.

Gallop D.G., Talledo O.E., King L.A. Primary mass closure of midline incisions with a continuous running monofilament suture in gynecologic patients. *Obstet Gynecol* 1989; (73): 675–7.

Gorozpe-Calvillo J., Gonzalez-Villamil J., Santoyo-Haro S., Castaneda-Vivar J.J. [Closure of the skin with cyanoacrylate in cesarean section] *Ginecol Obstet Mex.* 1999; (67): 491–6.

Lindholt J.S., Moller-Christensen T., Steele R.E. The cosmetic outcome of the scar formation after cesarean section: percutaneous or intracutaneous suture? *Acta Obstet Gynecol Scand.* 1994; 73(10): 832–5.

Magann E.F., Chauhan S.P., Rodts-Palenik S., Bufkin L., Martin J.N. Jr, Morrison J.C. Subcutaneous stitch closure versus subcutaneous drain to prevent wound disruption after cesarean delivery: a randomized clinical trial. *Am J Obstet Gynecol.* 2002; 186(6): 1119–23.

Naumann R.W., Hauth J.C., Owen J., Hodgkins P.M., Lincoln T. Subcutaneous tissue approximation in relation to wound disruption after cesarean delivery in obese women. *Obstet Gynecol.* 1995; 85(3): 412–6.

Nygaard I.E., Squatrito R.C. Abdominal Incisions From Creation to Closure. *Obstetrical & Gynecological Survey* 1996; 51(7): 429–36.

Orr J.W., Orr P.F., Barrett J.M. et al. Continuous or interrupted fascial closure: A prospective evaluation of no.1 Maxon in 402 gynecological procedures. *Am J Obstet Gynecol* 1990; (163): 1485–9.

Rayburn W.F., Schwartz W.J. III Refinements in Performing a Cesarean Delivery. *Obstetrical & Gynecological Survey*, 1996; 51(7): 445–51.

Saunders N.J., Barclay C. Closed suction wound drainage and lower-segment caesarean section. *Br J Obstet Gynaecol* 1988; (95): 1060–2.

Sanz L.E. Wound management – matching materials and methods for best results. *Contemp Ob/Gyn* 1987; 30(II): 86.

Vermillion S.T., Lamoutte C., Soper D.E., Verdeja A. Wound infection after cesarean: effect of subcutaneous tissue thickness. *Obstet Gynecol.* 2000.

Winn H.R., Jane J.A., Rodeheaver G. et al. Influence of subcuticular sutures on scar formation. *Am J Surg* 1977; 133: 257–259.

Wissing J., van Vroonhoven J.M.V., Schattenkerk M.E. et al. Fascia closure after midline laparotomy: Results of a randomized trial. *Br J Surg* 1987.

## МЕТОДИКИ ОПЕРАЦИИ КЕСАРЕВА СЕЧЕНИЯ У БЕРЕМЕННЫХ С ВЫСОКИМ ИНФЕКЦИОННЫМ РИСКОМ

Одним из наиболее опасных осложнений абдоминального родоразрешения является развитие и генерализация инфекции (перитонит и сепсис). Для профилактики данного вида осложнений у женщин с высоким инфекционным риском были разработаны методики операции кесарева сечения, главной особенностью которых является временное отграничение брюшной полости на момент разреза матки и извлечения плода при трансперитонеальном доступе или использование экстраперитонеального подхода к матке.

Одним из вариантов трансперитонеальной операции с временным отграничением брюшной полости является **кесарево сечение в модификации З.А. Чиладзе и Т.К. Кучаидзе (1979)**. При использовании этой методики производят нижнесрединную или поперечную надлобковую лапаротомию. Вскрытие париетальной брюшины осуществляют полукругом над мочевым пузырем. Верхний край париетальной брюшины временным непрерывным или узловыми кетгутowymi швами пришивают к висцеральной брюшине матки выше уровня пузырно-маточной складки. В результате нижний сегмент матки оказывается отделен от брюшной полости. Разрез матки производят в поперечном направлении без предварительного отслоения пузырно-маточной складки. После рождения плода и последа авторы рекомендуют зашивать матку в два этажа (слизисто-мышечный и мышечно-мышечный). На следующем этапе освобождают верхний листок париетальной брюшины и осуществляют послойное восстановление целостности брюшной стенки. В.И. Кулаков и соавт. (1998), ссылаясь на собственный опыт проведения повторных операций кесарева сечения у женщин, которые ранее были оперированы по методике З.А. Чиладзе и Т.К. Кучаидзе, обращают внимание на высокую частоту и выраженность спаечного процесса в области нижнего сегмента матки.

Другим вариантом кесарева сечения с временным отграничением брюшной полости является **операция в модификации Е.В. Гладуна и М.Г. Моряка (1980)**. Для проведения этой опера-

ции при нижнесрединной или поперечной лапаротомии, после широкого разведения прямых мышц живота, париетальную брюшину рассекают в поперечном направлении над дном мочевого пузыря. В рану вставляют широкое надлобковое зеркало и обнажают пузырно-маточную складку, которую ножницами широко (почти до круглых маточных связок) вскрывают в поперечном направлении на 0,5–1 см выше края мочевого пузыря. Нижний лоскут пузырно-маточной складки вместе с мочевым пузырем тупым путем отслаивают вниз, верхний – вверх, открывая нижний сегмент матки полосой 4–5 см. Затем верхний и нижний лоскуты пузырно-маточной складки непрерывными кетгутowymi швами соединяют с соответствующими листками париетальной брюшины. Концы швов с обеих сторон фиксируют зажимами (по 2 с обеих сторон). В результате образуется изолированное от брюшной полости «окно» между нижним сегментом матки и поверхностью брюшной стенки.

Производят кесарево сечение поперечным разрезом в нижнем маточном сегменте с зашиванием раны матки в два этажа (узловые мышечно-мышечные швы). Затем удаляют непрерывный шов, соединяющий верхние листки висцеральной и париетальной брюшины. Верхним лоскутом пузырно-маточной складки накрывают шов на матке, сшивая 3–4 тонкими кетгутowymi швами с нижним сегментом (1-й слой перитонизации).

После удаления нижнего непрерывного шва с брюшины осуществляют дренирование пузырно-маточного пространства. С этой целью латеральнее правого ребра мочевого пузыря с помощью сомкнутых бранш мягкого зажима создают тоннель под брюшиной, через который к раневой поверхности нижнего сегмента матки подводят дренажную трубку диаметром 0,5 см, проксимальный конец которой легко фиксируют к матке 2–3 кетгутowymi швами. Затем нижний лоскут пузырно-маточной складки над дренажной трубкой непрерывным швом соединяют с брюшинным покровом матки выше первой линии швов перитонизации (2-й слой перитонизации). Таким образом, создается двойная перитонизация операционной раны на матке с подбрюшинным дренированием.

Дистальный конец дренажной трубки после прокола всей толщины передней брюшной стенки правее разреза мягким зажимом выводят наружу и фиксируют к коже шелковым швом. Переднюю брюшную стенку восстанавливают послойно. В послеоперационном периоде дренажную трубку используют для активного (с помощью резиновой груши) аспирирования раневого экссудата, а также для подведения антибиотиков к операционной ране на матке (1–2 раза в сутки).

Следует заметить, что операции кесарева сечения с временным отграничением брюшной полости не получили широкого распространения и в настоящее время практически не применяются, что обусловлено как техническим усложнением хирургического вмешательства, так и паллиативностью мер профилактики (Кулаков В.И. и соавт., 1998). Теоретически более надежным в предупреждении развития инфекции являются операции с экстраперитонеальным доступом.

### ЭКСТРАПЕРИТОНЕАЛЬНОЕ КЕСАРЕВО СЕЧЕНИЕ

Начало научным разработкам современной экстраперитонеальной операции кесарева сечения с разрезом матки в нижнем сегменте было положено в начале прошлого века работами Frank (1906, 1907), Latzko (1909). Дальнейшее развитие эти методики получили в исследованиях J. Norton (1946), Е.Н. Морозова (1974), В.И. Краснопольского и соавт. (1997), В.И. Кулакова и соавт. (1998).

Показаниями к использованию экстраперитонеального доступа при кесаревом сечении являются (Стрижаков А.Н. и соавт., 1998):

- хориоамнионит и эндометрит при длительном безводном промежутке;
- острые инфекционные заболевания половых органов и мочевыводящих путей;
- гнойно-септические заболевания любой локализации;
- перитонит в анамнезе;
- мочеполовые и кишечно-половые свищи;
- поливалентная аллергия.

В.И. Кулаков и соавт. (1998) также выделяют повышение температуры тела в родах выше 37,6°C; состояние после операции на шейке матки по поводу истмико-цервикальной недостаточности во время данной беременности (возможность развития хориоамнионита); обострение герпетической инфекции половых органов; подозрение на внутриутробную инфекцию

Учитывая технические особенности экстраперитонеального доступа, важным условием для выполнения этой операции является наличие высококвалифицированного врача, владеющего техникой этой операции, а также удовлетворительное состояние плода и согласие матери.

Противопоказания к применению экстраперитонеального доступа:

- несостоятельность рубца на матке;
- угрожающий разрыв матки;

- предлежание или преждевременная отслойка плаценты;
- аномалии развития, опухоли матки или ее придатков;
- выраженное варикозное расширение вен нижнего сегмента матки.

Ch.S. Field (1988) к противопоказаниям также относит предполагаемую массу плода 4000 г и выше (если операция производится в родах) или более 3800 г (во время беременности), неправильные положения или предлежания плода массой более 3500 г, дистресс плода.

Кроме того, при экстраперитонеальном доступе во время операции кесарева сечения невозможно произвести перевязку маточных труб.

Основные этапы экстраперитонеального кесарева сечения следует производить при наполненном мочевом пузыре. Для создания адекватного доступа при экстраперитонеальном подходе к нижнему сегменту матки при лапаротомии необходимо достаточное отделение апоневроза от подлежащих прямых мышц живота вниз до лобка и вверх до пупка, которое осуществляют частично тупым или острым путем. Затем после разделения прямых и пирамидальных мышц правую прямую мышцу тупым путем отслаивают от предбрюшинной клетчатки и зеркалом отводят вправо.

На этом этапе необходимо провести тщательное топографическое ориентирование, при котором выявляют треугольник, образованный сверху складкой париетальной брюшины, с медиальной стороны боковой поверхностью верхушки мочевого пузыря (lig. vesicocumbilicalis lateralis), с латеральной – правым ребром матки.

Для обеспечения достаточного смещения мочевого пузыря рекомендуется производить его мобилизацию путем осторожного рассечения тонкими ножницами (или разделения пинцетом) поперечной фасции (fascia endopelvina) по всей поверхности ее соединения с мочевым пузырем. После этого пузырно-маточную складку отслаивают тупым путем и отводят вместе с мочевым пузырем до левого ребра матки зеркалом, обнажая ее нижний сегмент.

Перед вскрытием матки путем пальпации следует убедиться в том, что планируемый разрез приходится на переднюю поверхность нижнего сегмента, не переходя на ребро матки, что позволит избежать случайной травмы ее сосудистого пучка или мочеоточника. Далее в ходе операции выполняют поперечный разрез в нижнем сегменте матки на 2 см ниже складки брюшины, тупым путем или по Дерфлеру увеличивают его до 10–12 см, извлекают плод и послед, как при использовании традиционной методики. Перед извлечением плода удаляют боковое зеркало и выпускают мочу по катетеру. В.И. Кулаков и соавт. (1998) рекомендуют

зеркало, которым удерживается пузырно-маточная складка, оставляя для лучшего доступа к нижнему сегменту и предупреждения травматизации мочевого пузыря.

После рождения плода и последа рану матки зашивают как при традиционной операции. Затем проводят контроль гемостаза и целостности брюшины, мочевого пузыря. При повреждении брюшины восстанавливают ее целостность. Для оценки состояния мочевого пузыря его вновь наполняют физиологическим раствором (возможно с метиленовым синим красителем). Пузырно-маточную складку расправляют на место и восстанавливают послойно переднюю брюшную стенку. Некоторые авторы рекомендуют перед зашиванием брюшной стенки устанавливать дренажные трубки в паравезикальную клетчатку с обеих сторон, которые затем через рану выводить на брюшную стенку (Field Ch.S., 1988). Другие авторы применяют только один дренаж, со стороны операционного доступа, который устанавливают при наличии повышенной кровоточивости (Кулаков В.И. и соавт., 1998).

К преимуществам операции экстраперитонеального кесарева сечения относят:

- снижение риска развития перитонита и ранений кишечника;
- меньшую величину кровопотери и некоторое уменьшение продолжительности операции;
- предупреждение развития спаек в брюшной полости;
- меньшая болезненность в послеоперационном периоде и частота нарушений функции кишечника.

Однако следует подчеркнуть, что операция экстраперитонеального кесарева сечения является более сложной, чем трансперитонеальная, а также обладает рядом недостатков. По данным L.T. Hibbard (1985) при экстраперитонеальном доступе увеличивается время до извлечения плода до 9–11 мин от разреза кожи, возрастает риск кровотечения из варикозно расширенных вен широких связок матки и травматизации мочевого пузыря и мочеточников, в 10–25% происходит разрыв брюшины, что нивелирует основное преимущество этой операции – предупреждение проникновения содержимого из матки в брюшную полость.

Некоторые акушеры для облегчения рождения плода при экстраперитонеальном кесаревом сечении применяют акушерские щипцы, другие считают этот подход травматичным для матери и плода (Кулаков В.И. и соавт., 1998). Так, по данным В.И. Краснопольского и соавт. (2000) при извлечении ребенка акушерскими щипцами частота асфиксии новорожденного снижается с 52% до 37%, гипоксически-ишемического поражения центральной нервной системы средней степени тяжести с 16,7%

до 12,2%. В то же время обращает внимание, что даже при применении акушерских щипцов каждый третий ребенок рождается в состоянии асфиксии, а частота тяжелых нарушений увеличивается (10,5% при рождении без применения акушерских щипцов, 12,2% – при извлечении щипцами).

Н.С. Haesslein и R.C. Goodlin (1980) при анализе 186 наблюдений кесарева сечения у женщин с высоким риском инфекционных осложнений обратили внимание, что показания к применению экстраперитонеального доступа чаще возникали в акушерских ситуациях, когда не имелось технической возможности его применения. Напротив, в наблюдениях, когда можно было применить экстраперитонеальное кесарево сечение, ситуация благополучно была разрешена трансперитонеальным доступом. За исключением тяжелой инфекции во всех остальных наблюдениях назначение антибиотиков является эффективной мерой профилактики осложнений. Также Ch.S. Field (1988) отмечает, что при выполнении экстраперитонеального кесарева сечения по разработанным показаниям своевременно не удается обнаружить 57% патологии, локализуемой в малом тазу. R.L. Wallace и соавт. (1984) по результатам изучения исходов 91 операции экстраперитонеального кесарева сечения в родах с безводным промежутком более 4 часов пришли к заключению, что данный доступ не оказывает существенного влияния на частоту эндометрита и сепсиса в послеродовом периоде. В последние годы техника экстраперитонеального доступа практически не претерпела существенных изменений, имеющиеся усовершенствования не носят принципиального характера и не влияют существенно на ее исходы (Koprivica Z. и соавт., 1997). В связи с вышеизложенным в настоящее время экстраперитонеальное кесарево сечение применяется относительно редко (0,15–1,2%) (Комиссарова Л.М. и соавт., 2000), при тяжелых септических состояниях (Лебедев А.С., 2000). Снижение интереса к операции кесарева сечения экстраперитонеальным доступом обусловлено широким внедрением антибактериальной профилактики (Cunningham F.G. и соавт., 1997; Hankins G.D.V. и соавт., 1995).

При потенциальной инфекции в родах (длительный безводный промежуток, большое количество влагалищных исследований) и наличии очагов экстрагенитальной инфекции (острый пиелонефрит с наложением нефростомы и др.) мы выполняем трансперитонеальное кесарево сечение с применением пролонгированной послеоперационной лапароскопической санации брюшной полости (Стрижаков А.Н. и соавт., 1998).

На кафедре акушерства и гинекологии № 2 лечебного факультета Московской медицинской академии им. И.М. Сеченова было

разработано и внедрено в клиническую практику «Устройство для лапароскопии» (авт. свидет. № 1653744). Принципиальная конструкция и внешний вид этого устройства представлены на рис. 42.

Устройство (канюля) состоит из специального троакара (1), гильзы с шарнирно закрепленным на конце фиксатором, имеющим в продольном сечении Г-образную форму (2), опорной втулки, уплотнительного кольца, заглушки (рис. 42). На рабочем конце гильзы имеется резьба для фиксирующей гайки (3). Троакар, гильза и опорная втулка выполнены из титана, фиксирующая гайка и заглушка – из фторопласта.

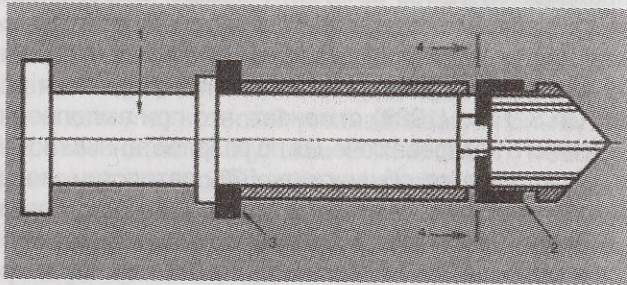


Рис. 42. Канюля для проведения динамической лапароскопии в послеоперационном периоде

Последовательность работы с устройством: канюлей в собранном состоянии прокалывают переднюю брюшную стенку, ослабляют фиксирующую гайку, поворачивают троакар и извлекают его; после прикрепления канюли к передней брюшной стенке в нее устанавливают заглушку (рис. 43). В послеоперационном периоде после удаления заглушки через канюлю в брюшную полость вводят лапароскоп.

Как правило, динамическую лапароскопию производят в операционной; при тяжелом состоянии больной можно выполнить в условиях реанимационного отделения. Для обезболивания применяют кратковременный внутривенный наркоз.

При лапароскопической санации (обычно на 1 и 2 сутки послеоперационного периода), осуществляли осмотр матки, линии шва, оценивали состояние придатков матки и смежных органов (мочевой пузырь, кишечник), определяли количество и характер выпота в брюшной полости. В первые сутки в брюшной полости у обследованных женщин группы риска инфекционных осложнений обнаруживалось небольшое количество (до 70–100 мл) серозно-геморрагического экссудата, который эвакуировали из

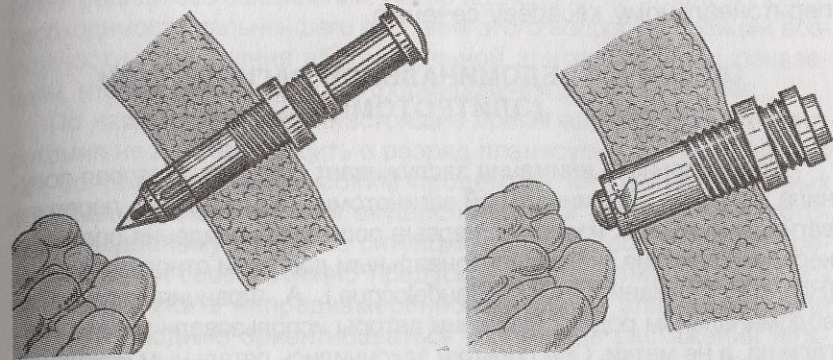


Рис. 43. Последовательность установки лапароскопической канюли

брюшной полости. При бактериологическом исследовании экссудата в 75% обнаруживался рост условно-патогенной флоры, у каждой четвертой женщины роста флоры не было. Брюшинный покров матки и смежных органов был розового цвета, блестящий; в области шва на матке иногда обнаруживали небольшие фибриновые сгустки. При необходимости брюшную полость промывали физиологическим раствором с добавлением антибиотика. На вторые сутки послеоперационного периода количество выпота в брюшной полости резко уменьшалось, признаки развития инфекционного процесса отсутствовали. Положительная динамика клинических симптомов (общее состояние женщины, показатели температуры, гемодинамики, функции кишечника, периферической крови и др.) и благоприятная лапароскопическая картина на вторые сутки послеоперационного периода во всех наблюдениях позволили завершить эндоскопический контроль и извлечь канюлю. Течение послеоперационного периода у всех обследованных женщин было неосложненным. Полученные данные свидетельствуют о целесообразности проведения пролонгированной послеоперационной лапароскопической санации у женщин высокого риска развития инфекционных осложнений.

По нашему мнению дальнейшему уменьшению частоты экстраперитонеального кесарева сечения и других методик, выполняемых при наличии инфекции, должна способствовать рациональная тактика ведения беременности и родов, основанная на своевременном выявлении и предупреждении развития воспалительных заболеваний, нарушений микроценоза влагалища, тщательном подходе к выбору метода родоразрешения женщин

группы риска при своевременном расширении показаний к трансперитонеальному кесареву сечению.

### ОПЕРАЦИЯ АБДОМИНАЛЬНОЙ ВАГИНОТОМИИ (ЭЛИТРОТОМИИ)

Определенного внимания заслуживает операция, которая получила название абдоминальной вагинотомии (элитротомия, передняя вагинотомия). Как известно, первые попытки проведения операции кесарева сечения экстраперитонеальным доступом относятся к 1820 (Ritgen F., Германия) и 1823 (Baudelocque L. A., Франция) годам. При абдоминальном родоразрешении авторы использовали разрез влагалища, а не матки. Обе попытки закончились летальным исходом в связи с кровотечением во время операции, и данная методика была признана неперспективной. Вместе с тем в современной научной литературе периодически приводятся описания наблюдений непредумышленного выполнения абдоминальной элитротомии (Field Ch. S., 1988). В подавляющем большинстве наблюдений предрасполагающими факторами являются длительное осложненное течение второго периода родов, обычно при клинически узком тазе, и экстренность операции (страдание плода или угроза разрыва матки). Однако не исключается случайное проведение разреза через влагалище в первом периоде родов. Описанные в литературе осложнения включают массивное кровотечение, иногда требующее удаления матки; трудности восстановления целостности родового канала, а также повреждение мочевого пузыря и мочеточника.

В. Врян и соавт. (1980) описали два собственных наблюдения абдоминальной элитротомии, которые были диагностированы после рождения последа. В обоих наблюдениях после тщательного гемостаза и восстановления целостности влагалищной стенки послеоперационный период протекал без осложнений.

L. Gortzak-Uzan и соавт. (2001) приводят сведения о четырех абдоминальных элитротомиях, которые имели место в их медицинском центре (Beer-Sheva, Israel) за восьмилетний период. В трех наблюдениях отмечено массивное кровотечение, в одном из которых для достижения гемостаза потребовалась перевязка внутренних подвздошных артерий. Вместе с тем исходы для плода и отдаленные материнские исходы были благоприятными.

R.C. Goodlin (1996), анализируя 13 наблюдений абдоминальной элитротомии, проследил отдаленные исходы у 6 женщин. Из них две при последующей беременности были родоразрешены путем плановой операции кесарева сечения, четыре – после неудачной попытки проведения самопроизвольных родов. Остальные две жен-

щины родили без осложнений. Автор исследования ставит вопрос о необходимости дальнейшего изучения этого вопроса с позиций возможности применения абдоминальной элитротомии по показаниям, что позволит избежать формирования рубца на матке.

По нашему мнению в настоящее время абдоминальная элитротомия не должна входить в разряд планируемых операций, так как сопровождается высоким процентом интраоперационных осложнений. Вместе с тем акушер-гинеколог должен быть готовым к подобному развитию ситуации во время операции кесарева сечения и своевременно предусмотреть тактику, которая позволит избежать непреднамеренного разреза влагалища. Для этого необходимо ориентироваться на степень растяжения нижнего сегмента матки, уровень расположения пузырно-маточной складки и прикрепления круглых маточных связок.

Перед началом восстановления целостности стенки матки следует убедиться, что края раны сопоставляются адекватно. При выявлении ранения влагалища на кровоточащие сосуды следует наложить зажимы, после чего совместно с профильными специалистами провести тщательную ревизию раны для уточнения ситуации и исключения травмы смежных органов. При значительном кровотечении и трудностях восстановления целостности родового канала необходимо своевременно решить вопрос об экстирпации матки и перевязке внутренних подвздошных артерий. Вопрос о восстановлении целостности влагалищной стенки и сохранении репродуктивной функции женщины должен решаться индивидуально с учетом анамнестических, клинических данных и степени повреждения родового канала.

### ЛИТЕРАТУРА

- Гладун Е.В., Моряк М.Г. Техника временно-экстраперитонеального кесарева сечения с активным внебрюшным дренированием пузырно-маточного пространства. *Здравоохранение. Кишинев* 1980; (3): 11–5.
- Комиссарова Л.М., Чернуха Е.А., Пучко Т.К. Оптимизация кесарева сечения. *Акуш. гинек.*: 2000; (1): 14–6.
- Краснопольский В.И., Левашова И.И., Капустина М.В., Лукашенко С.Ю. Применение акушерских щипцов для извлечения плода при экстраперитонеальном кесаревом сечении. *Материалы II Российского форума «Мать и дитя»* Москва, 2000. МОО «Институт медико-социальных проблем», 2000; 66.
- Кулаков В.И., Чернуха Е.А., Комиссарова Л.М. Кесарево сечение М.: Медицина, 1998.
- Лебедев А.С. Экстраперитонеальное кесарево сечение при септических состояниях. *Материалы II Российского форума «Мать и дитя»* Москва, 2000. МОО «Институт медико-социальных проблем», 2000: 77–8.

Стрижаков А.Н., Лебедев В.А. Кесарево сечение в современном акушерстве. М., Медицина, 1998.

Чиладзе З.А., Кучаидзе Т.К. Модификация трансперитонеального кесарева сечения. В кн.: Объединенный пленум правлений Всесоюзн. и Всеросс. научных медицинских обществ акушеров-гинекологов. М., 1979; 167–8.

Bryan B., Strickler R.C. Inadvertent primary vaginal incision during cesarean section. *Can J Surg.* 1980; 23(6): 581–3.

Cunningham F. Gary, MacDonald Paul C., Gant Norman F., Leveno Kenneth J. et al. *Williams Obstetrics, 20<sup>th</sup> Edition, Section VI Operative Obstetrics, Cesarean Delivery and Cesarean Hysterectomy, Cesarean Delivery*, Appleton & Lange, 1997.

Goodlin R.C. Anterior vaginotomy: abdominal delivery without a uterine incision. *Obstet. Gynecol.* 1996; 88(3): 467–9.

Gortzak-Uzan L., Walfisch A., Gortzak Y., Katz M., Mazor M., Hallak M. Accidental vaginal incision during cesarean section. A report of four cases. *J Reprod Med.* 2001; 46(11): 1017–20.

Field Charles S. *Surgical Techniques for Cesarean Section. Obstetrics and Gynecology Clinics of North America* 1988; 15(4): 657–72.

Haesslein H.C., Goodlin R.C. Extraperitoneal cesarean section revisited. *Obstet Gynecol.* 1980; (55): 181.

Hankins Gary D.V., Clark Steven L., Cunningham F. Gary, Gilstrap III Larry C. et al. *Operative Obstetrics Chapter 18 Cesarean Section*, Appleton & Lange, 1995.

Hibbard L.T. Extraperitoneal cesarean section. *Clin Obstet Gynecol.* 1985; (28): 711.

Koprivica Z., Mimic B. Extraperitoneal paravesical cesarean section with epidural anaesthesia as protection from infection. New technique. *Acta Obstet. Gynecol. Scand.* 1997; 76 (167 Suppl.5): 25.

Wallace R.L., Eglinton G.S., Yonekura M.L. et al. Extraperitoneal cesarean section: A surgical form of infection prophylaxis, *Amer. J. Obstet. Gynecol.* 1984; 148(2): 172–7.

## Глава 6

# СОВРЕМЕННЫЕ УСОВЕРШЕНСТВОВАНИЯ ТЕХНИКИ ОПЕРАЦИИ КЕСАРЕВА СЕЧЕНИЯ

## Лапаротомия по S. Joel-Cohen

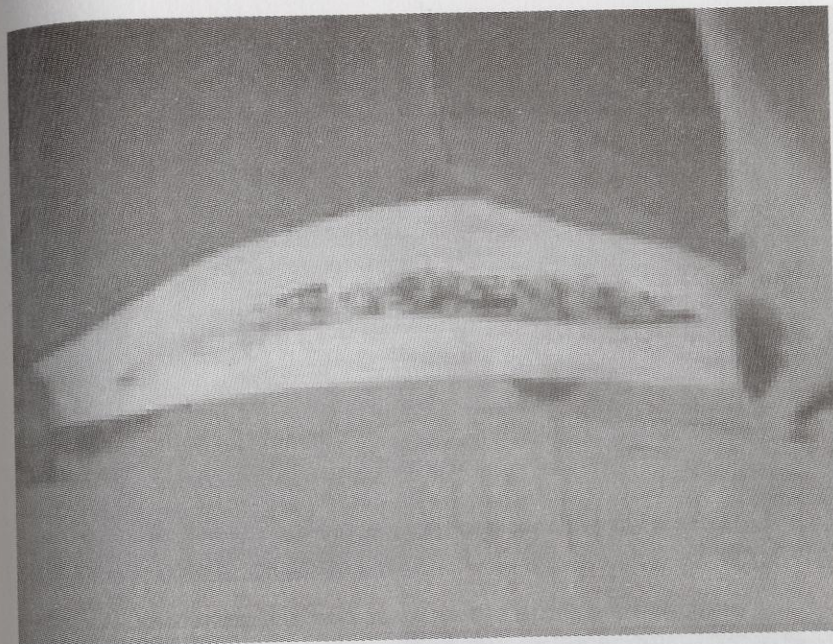

Рис. 44. Разрез кожи при лапаротомии по Joel-Cohen

Известно, что поперечный надлобковый разрез по J. Pfannenstiel, обладая рядом преимуществ перед нижнесрединной лапаротомией, имеет и определенные недостатки. Наиболее важными из них являются: более высокая частота гематом, обусловленная повреждением большого числа сосудов, вовлеченных в разрез, и травматичностью отсепаровки апоневроза. Кроме того, его выполнение занимает больше времени, чаще возникают затруднения выведения головки и плечевого пояса при крупном плоде. В связи с этим в настоящее время внимание исследователей обращается к методикам хирургического доступа, которые, при хорошей экспозиции операционного поля, позволяют сократить продолжительность операции, не сложны в техническом отношении, имеют меньшую травматичность и частоту послеоперационных осложнений. Принципы применения этих методик включают как выбор более адекватного уровня и направления разреза, так и широкое использование техники разведения тканей тупым путем (Lurie S. и соавт., 2001; Pelosi li M.A. и соавт., 2004).

Особый интерес представляет методика поперечной лапаротомии, предложенная S. Joel-Cohen (1972). При использовании

этой техники выполняют поверхностный поперечный прямолинейный разрез кожи живота на 2,5–3 см ниже линии, соединяющей передневерхние ости подвздошных костей (рис. 44).

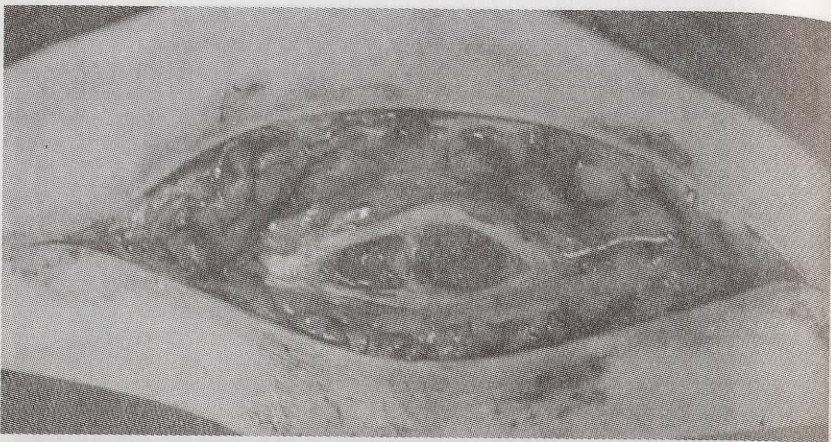
Затем скальпелем производят углубление разреза по средней линии до обнажения апоневроза, который надсекают по бокам от белой линии (рис. 45).

На следующем этапе апоневроз рассекают в стороны под подкожно-жировой клетчаткой слегка раскрытыми концами прямых ножниц (рис. 46).

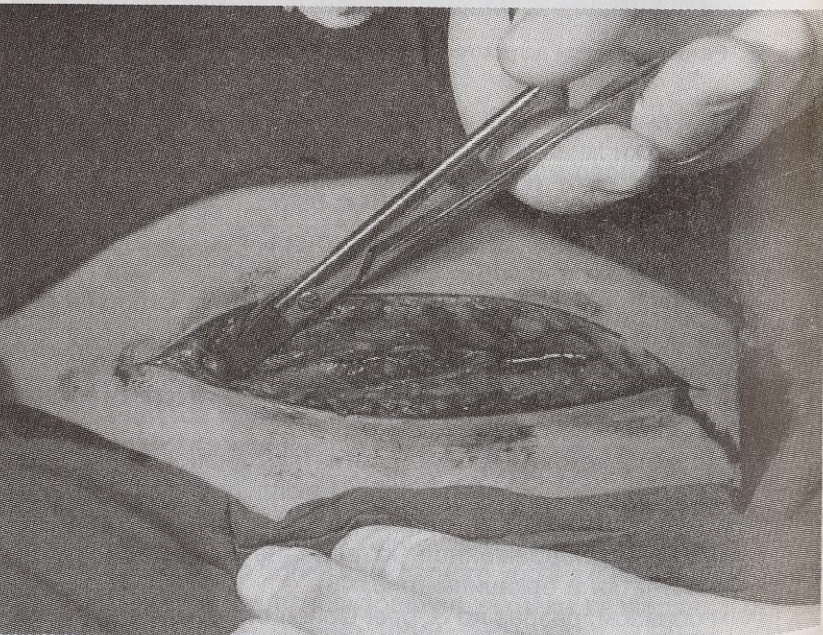
Прямые мышцы живота освобождают тупым путем, открывая доступ к париетальной брюшине (рис. 47).

Мышцы и подкожно-жировую клетчатку одновременно разводят путем билатеральной тракции. Брюшину хирург вскрывает тупым путем, растягивая пальцами в поперечном направлении. Возможно одновременное разведение мышц, подкожно-жировой клетчатки и брюшины (рис. 48)

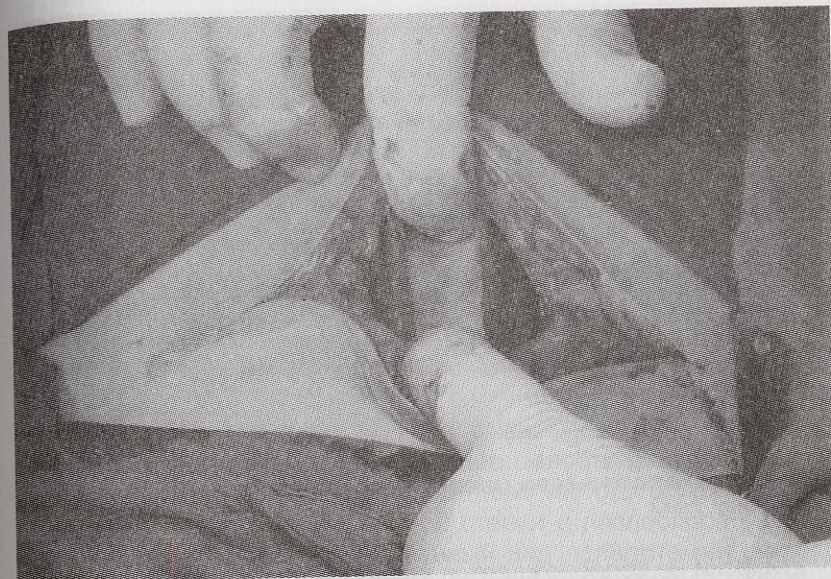
Таким образом, разрез по S. Joel-Cohen отличается от разреза по J. Pfannenstiel более высоким уровнем, он прямолинеен, а не дугообразен; апоневроз не отслаивают, брюшину вскрывают в поперечном направлении. Данный доступ выполняется быстро,



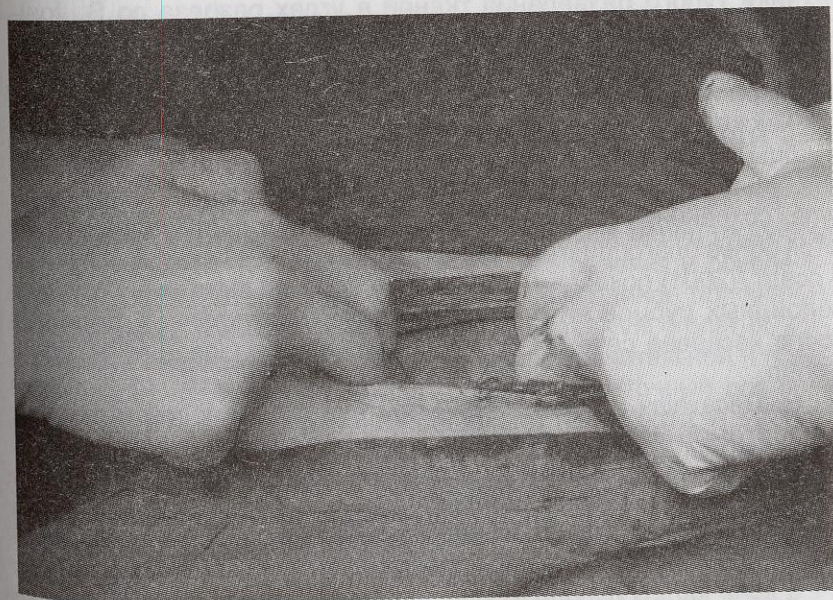
**Рис. 45.** Разрез углублен до апоневроза, который надсечен по бокам от белой линии живота



**Рис. 46.** Рассечение апоневроза под подкожно-жировой клетчаткой



**Рис. 47.** Освобождение прямых мышц живота и обнажение брюшины



**Рис. 48.** Разведение тканей передней брюшной стенки путем билатеральной тракции




Рис. 49. Сохранившаяся ветвь поверхностной надчревной артерии в углу лапаротомной раны

практически не сопровождается кровотечением и создает адекватные условия для выполнения кесарева сечения.

Вследствие более высокого уровня разреза и использования техники тупого разведения тканей в углах разреза по S. Joel-Cohen сохраняются неповрежденными ветви наружных половых и поверхностных надчревных сосудов, которые обычно разрезаются при использовании лапаротомии по J. Pfannenstiel (рис. 49).

Также не повреждаются сосуды, проникающие в прямые мышцы из апоневроза, в связи с отсутствием этапа его отслоения. Вследствие меньшей травматичности операционного доступа, сохранения васкуляризации тканей в области раны создаются более благоприятные условия для их заживления. L. Ansaloni и соавт. (2001) показали уменьшение частоты выявления грубых, келоидных рубцов на брюшной стенке в отдаленном периоде после кесарева сечения при использовании разреза по S. Joel-Cohen.

G. Decavalas и соавт. (1997) при внедрении новой методики лапаротомии добились снижения частоты обнаружения спаечного процесса в брюшной полости при повторных операциях кесарева сечения с 20,5% до 6,2%.

Как свидетельствуют данные литературы, разрез по S. Joel-Cohen позволяет сократить продолжительность операции в 1,3–1,4 и количество используемых швов в 1,7 раза, снижает выраженность послеоперационных болей, что проявляется уменьшением потребности в анальгетиках (Franchi M. и соавт., 1998; Ferrari A.G.

и соавт., 2001). Важным является двукратное снижение частоты инфекционных осложнений в послеоперационном периоде (6,2–7,4% против 16,3–18,6%) (Decavalas G. и соавт., 1997; Stark M. и соавт., 1994). Результаты проведенных нами эхографических исследований показали, что частота выявления гематом передней брюшной стенки в послеоперационном периоде при использовании лапаротомии по S. Joel-Cohen уменьшается в два раза (Стрижаков А.Н. и соавт., 1997).

Таким образом, преимуществами лапаротомии по S. Joel-Cohen являются: меньший травматизм; снижение кровопотери; значительное сокращение времени до извлечения плода (на 1–2 минуте); техническая простота выполнения. Кроме того, вскрытие париетальной брюшины пальцами хирурга, а не острым путем исключает риск повреждения смежных с маткой органов. Снижение травматизма и сохранение целостности сосудистых пучков способствует двукратному снижению частоты осложнений со стороны раны передней брюшной стенки в послеоперационном периоде. В настоящее время данный вид лапаротомии широко применяется как в гинекологической, так и акушерской практике (Стрижаков А.Н. и соавт., 1998; Нема К.Р. и соавт., 2001; Lee-Parritz A., 2004; Stark M. и соавт., 1994). По данным Королевской коллегии акушеров и гинекологов Великобритании при экстренных операциях кесарева сечения его используют в два раза чаще, чем лапаротомию по J. Pfannenstiel (Tully L. и соавт., 2002).

### ФОРМИРОВАНИЕ ПУЗЫРНО-МАТОЧНОЙ СКЛАДКИ

Вскрытие пузырно-маточной складки с последующим ее отслаиванием вниз и смещением мочевого пузыря перед разрезом матки производят для предупреждения его ранения и обеспечения условий перитонизации маточной раны. Данное положение было внедрено в акушерскую практику в конце XVIII столетия, когда частота инфекционных осложнений была значительной и предполагалось, что брюшина создает барьер, достаточный для предупреждения распространения инфекции (Lee-Parritz A., 2004). В настоящее время нет современных исследований, подтверждающих данное положение. Более того, показано, что исключение данного этапа операции кесарева сечения не ведет к возрастанию частоты инфекции в послеоперационном периоде, но сочетается со снижением продолжительности хирургического вмешательства, кровопотери, а также уменьшает потребность в применении анальгетиков (Стрижаков А.Н. и соавт., 1997; Hohlagschwandtner M. и соавт., 2001; Stark M. и соавт., 1995)).

Ранение мочевого пузыря при абдоминальном родоразрешении встречается в 0,14%–0,3% наблюдений и до 0,6% при повторном кесаревом сечении (Onuora V.C. и соавт., 1997; Rajasekar D. и соавт., 1997). При этом повреждение мочевого пузыря при лапаротомии отмечается только в 8,7% всех травм, тогда как в 91,3% его повреждают в процессе формирования лоскута пузырно-маточной складки или при перитонизации матки (Eisenkop S.M. и соавт., 1982). Таким образом, в типичной ситуации при использовании современной техники кесарева сечения формирование лоскута пузырно-маточной складки не является обязательным этапом операции.

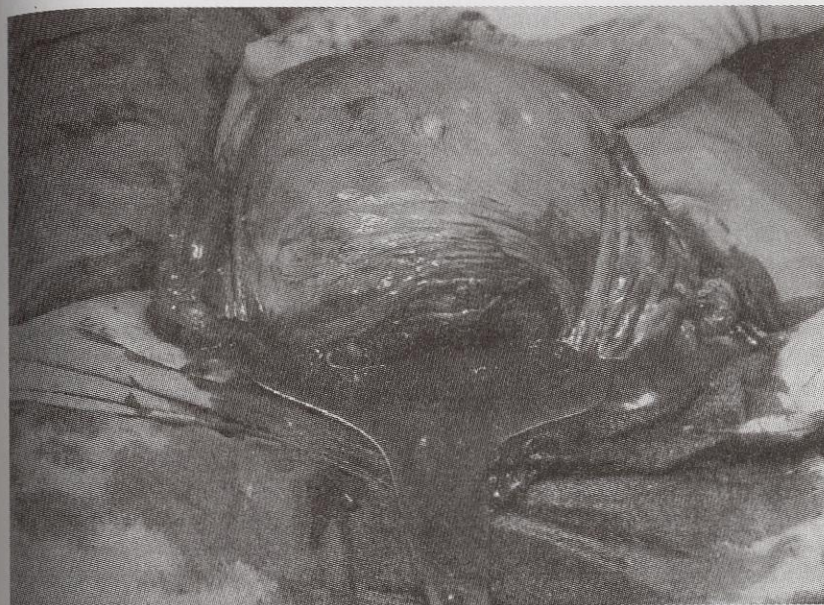### ВЫВЕДЕНИЕ МАТКИ ИЗ БРЮШНОЙ ПОЛОСТИ (ЭКСТЕРИОРИЗАЦИЯ)

Следует заметить, что выведение матки из брюшной полости практиковалось в классическом акушерстве при проведении кесарева сечения с использованием срединной лапаротомии. При этом на поверхность брюшной стенки выводили беременную матку, производили кесарево сечение, извлекали плод, плаценту. Матку возвращали в брюшную полость после ее зашивания. По мере совершенствования техники операции кесарева сечения, внедрения нижнесрединной и поперечных лапаротомий, а также для профилактики инфицирования матки отечественные акушеры постепенно отказались от ее выведения из брюшной полости.

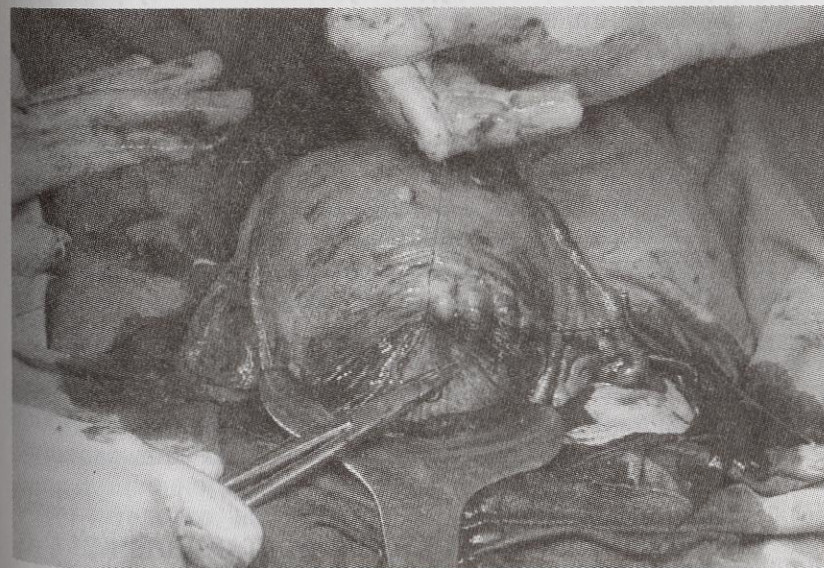В то же время зашивание матки, выведенной на переднюю стенку живота, несомненно, представляет более благоприятные условия как для визуальной оценки состояния раны, обнаружения кровоточащих сосудов, детального осмотра ее тела и придатков, своевременного выявления гипотонического состояния, так и для непосредственного наложения швов, а также проведения сопутствующих операций (миомэктомия, перевязка маточных труб и др.) (рис. 50 а, б). Сдерживающим моментом для большинства акушеров является потенциальный риск инфицирования.

С целью определения взаимосвязи между экстериоризацией матки при кесаревом сечении и частотой послеоперационных инфекционных осложнений нами проведен анализ современных исследований в системе данных Medline и Cochrane.

Полученные результаты показали, что в настоящее время экстериоризация матки после рождения плода и последа является распространенной практикой в США и описана в ведущих руководствах по оперативному акушерству (Cunningham F. G. и соавт., 1997; Hankins G.D.V. и соавт., 1995; Lee-Parritz A., 2004; Rayburn W.F. и соавт., 1996). Нам не удалось обнаружить иссле-



а)



б)

Рис. 50. Выведение матки на переднюю брюшную стенку создает благоприятные условия для ее осмотра, туалета полости (а) и восстановления стенки (б)

дований, в которых была бы выявлена зависимость увеличения частоты инфекционных послеоперационных осложнений при выведении матки для ее зашивания при кесаревом сечении. Напротив, в имеющихся работах американских, британских, австралийских и южноафриканских исследователей признаются преимущества экстерииоризации матки при отсутствии влияния на послеоперационную инфекционную заболеваемость (Hauth J.C. и соавт., 1992; Hershey D.W. и соавт., 1978; Edi Osagie E.C. и соавт., 1998; Magann E.F. и соавт., 2001) или даже при ее снижении (Jacobs-Jokhan D. и соавт., 2004; Wilkinson C. и соавт., 2000). Кроме улучшения условий для восстановления целостности рассеченной стенки матки и сокращения времени на наложение шва, авторы обращают внимание на отсутствие гемодинамических сдвигов, нарушений сатурации. Также не подтверждается предположение об увеличении частоты рвоты и интенсивности болей у женщин во время операции (при регионарной анестезии) и в послеоперационном периоде.

Большинство исследователей не обнаружили увеличения кровопотери при экстерииоризации матки. Наоборот, выведение матки из брюшной полости после рождения плода и последа способствует перегибу маточных сосудов с уменьшением внутрисосудистого давления, что, в сочетании с более быстрым зашиванием раны, сопровождается уменьшением кровопотери (Wahab M.A. и соавт., 1999). В то же время G.D.V. Hankins и соавт. (1995) предупреждают, что после возвращения матки в брюшную полость и восстановления давления в ее сосудах необходимо повторно осмотреть линию шва, чтобы убедиться в надежности гемостаза.

J.S. Handler и соавт. (1990) на основе результатов доплеровского мониторинга пришли к заключению, что экстерииоризация матки может увеличить риск венозной воздушной эмболии. I. Lowenwirt и соавт. (1994) предполагают, что этому может способствовать гидростатический градиент между сердцем и маткой, возникающий при выведении ее на поверхность брюшной стенки. Наш опыт более чем 8500 операций кесарева сечения с экстерииоризацией матки свидетельствует о том, что этот риск не превышает таковой при зашивании матки без ее выведения.

### СОВРЕМЕННЫЕ ТЕХНОЛОГИИ ВОССТАНОВЛЕНИЯ ЦЕЛОСТИ РАССЕЧЕННОЙ СТЕНКИ МАТКИ

В последние годы в акушерской практике получила распространение методика зашивания рассеченной стенки матки при ке-

саревом сечении в один слой (Hema K.R. и соавт., 2001; Lorentzen U. и соавт., 1998; Sivasuriya M. et al., 1988; Tischendorf D., 1987). Основанием к применению однослойной техники шва на матке является факт, что частое наложение швов создает область тканевой гипоксии с расстройством функции клеток миометрия, что ухудшает репаративные процессы и способствует развитию инфекции (Klug P.W., 1986). Результаты серии экспериментальных исследований A. Gul и соавт. (2000, 2000) показали, что при кесаревом сечении в нижнем сегменте матки необходимо стремиться к наиболее простой технике зашивания раны с минимальным использованием шовного материала, так как это ведет к уменьшению степени некротических изменений и фиброзированию миометрия, снижает риск развития спаечного процесса и эндометриоза рубца.

Клиническая оценка исходов операций кесарева сечения с зашиванием матки в один или два слоя свидетельствует, что при однослойной методике снижается продолжительность оперативного вмешательства, частота инфекционных послеоперационных осложнений и улучшается инволюция матки (Iankov M., 1999; Enkin M.W. и соавт., 2000; Muller R. и соавт., 1990; Sivasuriya M. и соавт., 1988; Winkler M. и соавт., 1986). R.D. Jelsema и соавт. (1993) при сравнении результатов кесарева сечения с однослойным зашиванием раны непрерывным простым обвивным швом и двухслойным с блокирующим захлестом отметили отсутствие различий в величине кровопотери и частоте послеоперационного эндометрита. В то же время при меньшей продолжительности операции у женщин с однослойным зашиванием матки у них чаще применяли дополнительные гемостатические швы. Однако J.C. Hauth и соавт. (1992) на большом клиническом материале, который включал 906 операций кесарева сечения поперечным разрезом в нижнем маточном сегменте (457 с зашиванием матки в один слой и 449 в два), показали, что необходимость в дополнительных гемостатических швах несколько чаще возникала при двухслойной методике. По данным C. Durnwald и соавт. (2003) при зашивании матки в один слой, кроме заметного сокращения продолжительности операции (с 52 до 46 мин) и частоты послеоперационного эндометрита (с 25,5% до 13,5%), отмечается незначительное, но достоверное снижение кровопотери (с 690 до 646 мл).

Проведенные нами эхографические исследования показали, что после самопроизвольных родов, несмотря на наличие в полости матки некоторого количества лохий, не отмечается существенного увеличения ее просвета на уровне тела, который на 3

сутки пуэрперия в среднем составляет 1,32 см (Стрижаков А.Н. и соавт., 2001). В этот период просвет полости на уровне нижнего сегмента несколько больше – в среднем 1,50 см. Обнаруженная закономерность состояния полости матки в первые пять дней после родов (расширение ее нижних отделов) отражает физиологические процессы дренирования лохий в период их наибольшей секреции (рис. 51). По мере дальнейшего сокращения матки переднезадний размер на уровне нижнего сегмента уменьшается в среднем до 1,03 см, и после 7 суток пуэрперия полость матки приобретает форму, характерную для небеременных женщин.

В первые дни после операции кесарева сечения размеры полости тела матки практически соответствуют таковым после самопроизвольных родов. Главное отличие заключается в отсутствии расширения полости на уровне нижнего сегмента за счет утолщения передней стенки в области шва, что обусловлено отеком и вворачиванием сшитых мышечных слоев матки (рис. 52, 53).

Обращает внимание, что при восстановлении стенки матки двумя рядами швов, на этом уровне обнаруживается деформация передней стенки полости, ограничивающая ее просвет (рис. 54). Утолщение и деформация передней стенки матки при двухслойной методике зашивания раны обусловлены тем, что второй

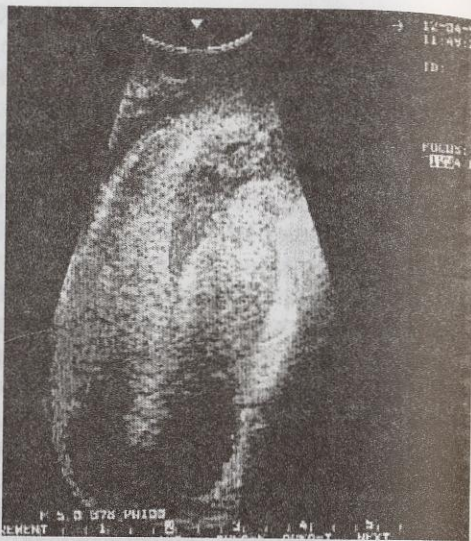


Рис. 51. Форма полости матки после самопроизвольных родов

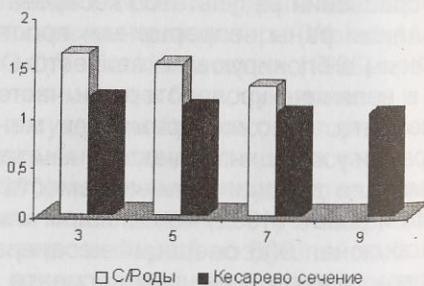

Рис. 52. Передне-задний размер полости матки на уровне нижнего сегмента (шва на матке)

ряд швов погружает первый внутрь, в направлении ее полости. В результате полость матки сужается в среднем в 1,8 раза, что затрудняет естественный отток лохий, предрасполагая к развитию воспалительного процесса.

При однослойной методике передняя стенка матки в области шва не деформирована и тоньше, чем при двухслойной. Так, по нашим данным, на третьи сутки послеоперационного периода она составляет в среднем  $2,85 \pm 0,08$  см и  $3,10 \pm 0,12$  см, а на 9-е сутки –  $2,53 \pm 0,07$  см и  $2,72 \pm 0,09$  см, соответственно ( $p < 0,05$ ) (Стрижаков А.Н. и соавт., 1997). На меньшую, чем при двухслойном зашивании, толщину стенки матки также указывают данные W. Heidenreich и соавт. (1995).

В результате переднезадний размер полости на этом уровне у женщин с однослойным зашиванием матки достоверно больше ( $1,30 \pm 0,06$  см против  $0,73 \pm 0,09$  см на 3-и сутки и  $1,14 \pm 0,07$  см против  $0,70 \pm 0,08$  см на 9-е сутки) ( $p < 0,05$ ).

Форма полости матки после кесарева сечения при восстановлении стенки в один слой соответствует таковой после родов, что позволяет сохранить естественные условия для оттока лохий. Это отчетливо прослеживается при сопоставлении частоты выявления эхоструктур в полости матки. Так, на 9-е сутки послеоперационного периода они были обнаружены в 75% при двухслойном зашивании матки, тогда как однослойном – только в 23% (Баев О.Р., 1998).

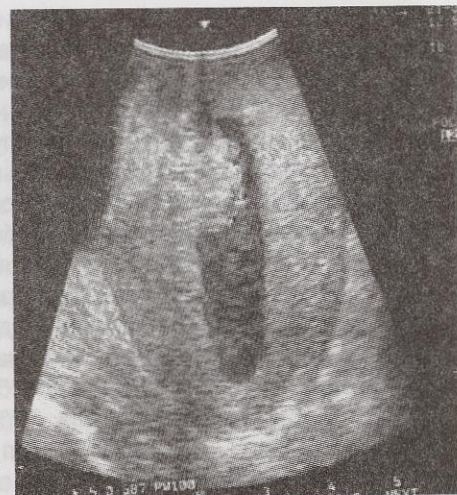


Рис. 54. Форма полости матки после кесарева сечения с двухслойным восстановлением стенки

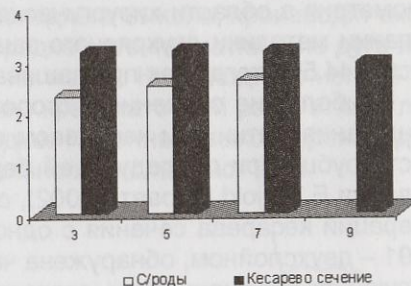

Рис. 53. Толщина передней стенки матки на уровне нижнего сегмента

Следует заметить, что применение однослойной методики зашивания матки не сопровождается возрастанием количества гематом в области шва. При трансвагинальном ультразвуковом исследовании на третьи сутки после кесарева сечения гематомы диаметром от 1,1 см до 4,5 см под пузырно-маточной складкой в области швов в два слоя обнаружены у 28,13% женщин. Гематомы от 1,8 см до 5,0 см в области швов на матке после операции с однослойным зашиванием ее раны были выявлены в 24,95%.

И.Ф. Фаткуллин (2000), основываясь на результатах эхографического исследования, показал, что размеры матки после кесарева сечения при зашивании ее раны однорядным швом были достоверно меньше, чем двухрядным, гематомы под пузырно-маточной складкой встречались реже (11% и 54,5%), а частота выявления симптома «ниши» составляла 67% и 54%, соответственно. M.W. Enkin и соавт. (2000) с помощью радиоизотопного исследования через три месяца после кесарева сечения обнаружили меньшую частоту дефектов в области рубца при однослойной методике.

По данным В.А. Ананьева (2000) отложения фибрина в области швов и полости матки при двухрядном шве встречались в 2 раза, а признаки лохиометры выявлялись в 1,5 раза чаще, чем при однорядном. Через 6–7 месяцев после операции неоднородность миометрия в области хирургического вмешательства при использовании методики двухрядного зашивания стенки матки встречалась в 44,5%, тогда как при зашивании в один ряд только 33,5%.

Наибольшие опасения у сторонников двухслойной методики зашивания матки при кесаревом сечении вызывает состоятельность рубца при последующей беременности и родах. В исследовании E. Vijold и соавт. (2002), основанном на материалах 489 операций кесарева сечения с однослойным зашиванием раны и 1491 – двухслойном, обнаружена частота разрыва матки при последующих беременностях, соответственно, 3,1% и 0,5%.

Однако большинство исследователей не находят возрастания частоты разрыва матки при последующих беременностях и родах / женщин после восстановления целостности стенки матки в один слой при кесаревом сечении. J.M. Tucker и соавт. (1993) показали, что при повторном кесаревом сечении частота выявления бессимптомного расхождения рубца у женщин с зашиванием матки в один слой составила 0,67%, в два слоя – 0,69%. При родах через естественные родовые пути, соответственно, 1,3% и 2,8%.

Изучив сроки и методы родоразрешения, продолжительность самопроизвольных родов, частоту аномалий расположения плаценты, расхождения рубца, величину кровопотери у женщин с рубцом на матке после кесарева сечения, S.J. Chapman и соавт.

(1997) пришли к выводу, что метод восстановления целостности стенки матки во время предшествовавшей операции не оказывал влияние на исходы последующих беременностей и родов.

По данным С. Durnwald и соавт. (2003) у 267 женщин после кесарева сечения с зашиванием стенки матки в один слой при повторной беременности не было ни одного разрыва матки, материнской и перинатальной смертности. В то же время у 501 женщины с восстановлением стенки матки в два слоя частота ее разрыва при последующей беременности составила 1,2%.

Стремление хирурга провести оптимальную кооптацию краев раны при уменьшении шовного материала привело к разработке ряда оригинальных методик, сохраняющих принцип двухслойности (Lazarov L.A., 1997).

З.Д. Каримов (2001) предложил модификацию восстановления нижнего сегмента матки при кесаревом сечении узловыми швами. По этой методике начальный вкол производят на нижнем крае раны, отступя 2,5–3,0 см от края разреза. Иглу проводят по дуге через весь миометрий непосредственно под слизистой оболочкой полости матки, где и производят выкол на раневой поверхности передней стенки матки. В верхнем крае маточной раны игла с лигатурой идет в обратном порядке.

Далее, отступя 2–3 мм от последнего выкола, производят вкол на глубину  $1/2$  всей толщины передней стенки матки и по дуге направляют иглу к краю разреза на матке. Не доходя до него 2–3 мм, производят выкол. В нижнем крае маточной раны игла с лигатурой идет в обратном порядке. Конечный выкол производят на расстоянии 2–3 мм от начального вкола (рис. 55).

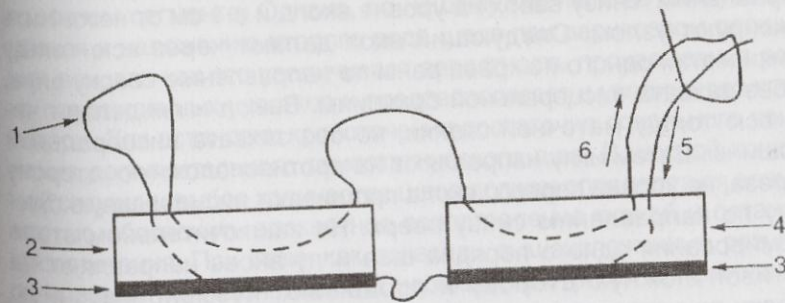


Рис. 55. Ход лигатуры при восстановлении нижнего сегмента матки. (1 – лигатура; 2 – верхний край маточной раны; 3 – эндометрий; 4 – нижний край маточной раны; 5 – начальный вкол; 6 – конечный выкол)

После затягивания лигатуры образуется своеобразная структура шва с развернутым выступающим раневым стыком.

К преимуществам способа автор относит: а) однокольцевой захват всей толщи миометрия (в отличие от известных модификаций шва, при которых имеется двойной кольцевой захват); б) режим гарантированного сопоставления с развернутым раневым стыком; в) сокращение общего количества швов до 4–5.

Как показал наш опыт применения предложенной модификации шва на матке, при относительно толстых и одинаковых по толщине краях раны (недоношенная беременность, несформированный нижний сегмент) обеспечивается хорошее сопоставление краев раны, но нередко требуется наложение дополнительных гемостатических швов. Непрерывный шов в данных условиях при достаточной кооптации краев раны выигрывает во времени. При неравномерной толщине верхнего и нижнего краев раны, тонком нижнем сегменте условия для применения этой методики менее благоприятны. Для обеспечения хорошей кооптации отдельными швами обычно требуется более 4–5 швов, значительно увеличивается время на проведение нити через нижний сегмент, иногда тонкие края раны не позволяют использовать данную методику.

Отличием методики зашивания матки при операции кесарева сечения в нижнем маточном сегменте по В.М. Луневу и соавт. (1998) является использование непрерывного однослойного шва с одновременной перитонизацией раны за счет брюшины пузырьно-маточной складки и листка висцеральной брюшины. При использовании данной методики первый вкол иглы делают на 0,5 см выше верхнего угла раны по направлению сверху вниз с захватом висцеральной брюшины и 2/3 толщи миометрия, выкол – по направлению снизу вверх на уровне вкола и в 1 см от него. Нить фиксируют узлом. Следующий вкол делают через всю толщу стенки матки одного из краев раны по направлению сверху вниз, но без захвата висцеральной брюшины. Выкол иглы делают через всю толщу маточной стенки, но без захвата висцеральной брюшины. Затем иглу направляют на противоположную сторону разреза, на уровне первого вкола прошивают висцеральную брюшину по направлению снизу вверх. На заключительном этапе формирования одного порядка шва иглу вновь направляют на противоположную сторону и прошивают пузырьно-маточную складку по направлению снизу вверх с последующим затягиванием лигатуры. Достигается физиологичное сопоставление рассеченной стенки матки с одномоментным сближением, сопоставлением и вворачиванием внутрь шва краев рассеченной висцеральной брюшины (рис. 56).

Следующий порядок шва с длиной шага, равного 1 см, накладывают аналогичным образом. На окончательном этапе наложения шва делают вкол иглы на 0,5 см ниже нижнего края угла раны по направлению сверху вниз с захватом висцеральной брюшины и 2/3 толщи миометрия, выкол делают по направлению снизу вверх на уровне вкола и на расстоянии 1 см от него с захватом 2/3 толщи миометрия и висцеральной брюшины, нить фиксируют формированием шва.

В настоящее время в руководствах и учебниках по акушерству иностранных авторов методика зашивания матки при кесаревом сечении в один слой непрерывным швом предлагается к применению наравне с двухслойной (Lee-Parritz A., 2004; Hankins G.D.V. и соавт., 1995). Однослойная техника зашивания рассеченной стенки матки рекомендуется при тонком, сформированном нижнем сегменте (Cunningham F. G. и соавт., 1997). В.И. Кулаков и соавт. (1997), Л.М. Комиссарова и соавт. (2000), признавая преимущества однорядного зашивания матки, считают, что второй ряд швов следует применять при наличии варикозного расширения вен в нижнем сегменте. Однако, по нашему мнению, не следует стремиться к наложению второго ряда швов при варикозном расширении вен, так как это увеличивает вероятность прокалывания ранее поврежденных участков и предрасполагает к увеличению кровопотери. Для остановки кровотечения достаточно локального применения дополнительного гемостатического шва. В каждой конкретной ситуации выбор количества швов должен определяться возможностью обеспечить адекватное сопоставление тканей и остановку кровотечения. При этом, как показали вышеизложенные результаты современных исследований, необходимо стремиться к минимальному количеству швов.

Следует еще раз подчеркнуть, что для операции кесарева сечения необходимо использовать шовный материал, обладающий, кроме общих для всех нитей свойств (низкая аллергенность и капиллярность, стерильность, атравматичность, нетоксичность и др.), до-

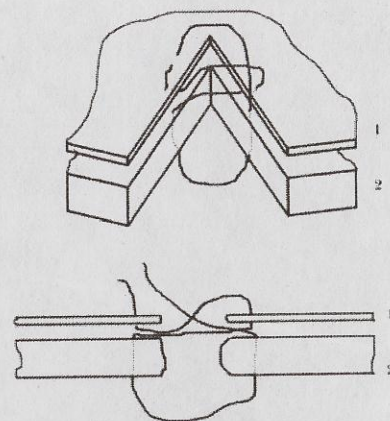
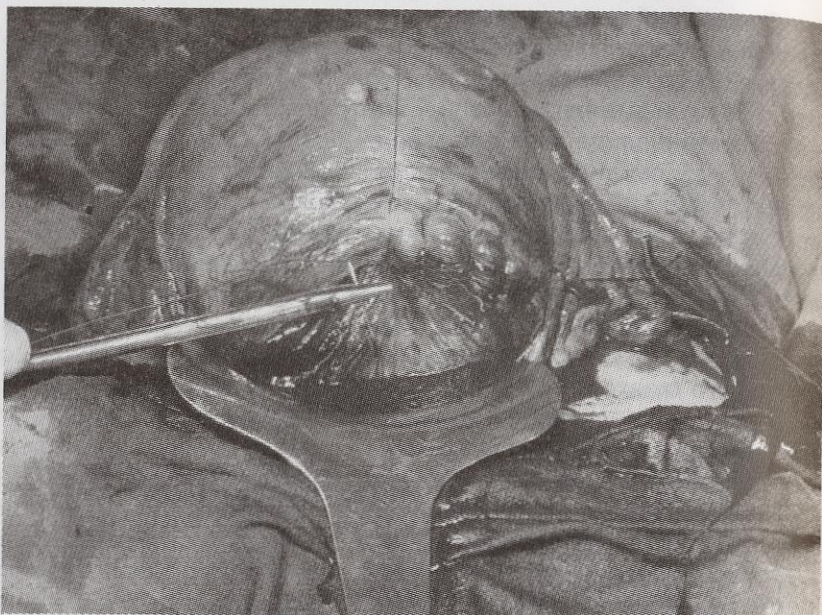

Рис. 56. Способ зашивания раны матки при кесаревом сечении (схема)  
1 – пузырьно-маточная складка  
2 – миометрий

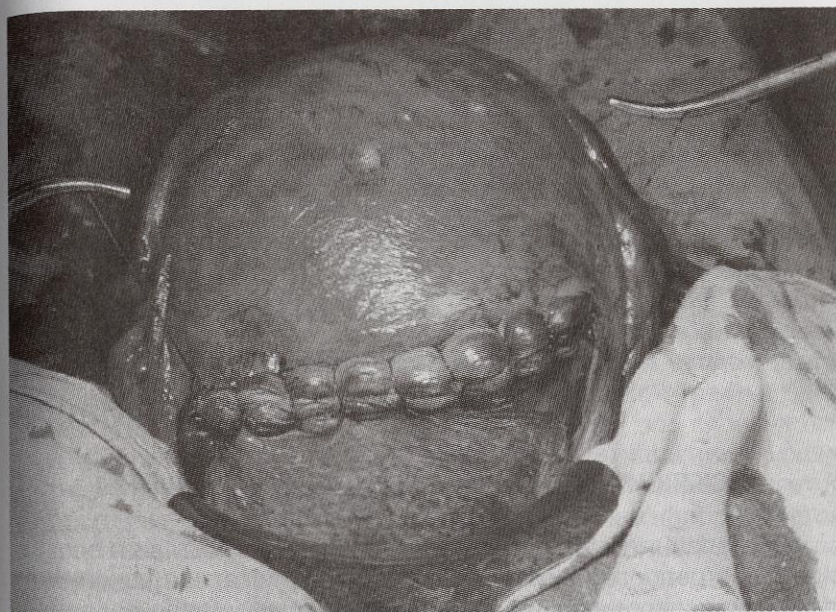

**Рис. 57 а)** Зашивание стенки матки непрерывным швом с захлестом блокирующим распускание нити (по Ревердену)

статочно продолжительным и прогнозируемым периодом сохранения прочности на разрыв (не менее 50% в первые две недели). Этим условиям отвечают современные синтетические рассасывающиеся нити, на основе сополимера производных гликолевой и молочных кислот с покрытием (coated) и атравматичными иглами.

При использовании этих шовных материалов непрерывный однослойный шов обеспечивает необходимую кооптацию раны и благоприятные условия ее заживления. Учитывая скользкие свойства синтетических нитей в процессе зашивания раны нижнего сегмента матки непрерывным швом, рекомендуется использовать запирающий захлест стежков, препятствующий расслаблению нити (шов по Ревердену) (рис. 57 а, б).

Главным ограничением для применения однослойной методики зашивания рассеченной стенки матки непрерывным швом являлся риск расхождения раны при разрыве нити на одном из участков шва. Опасения, связанные с потерей прочности шовного материала до заживления раны, были обусловлены применением для ушивания раны кетгута. Данный шовный материал, являясь натуральным (производится из подслизистого и мышечного слоев тонкой кишки овец), достаточно быстро расщепляется лизосомальными ферментами макрофагов. В связи с этим сохранение прочности на разрыв кетгута составляет только 3–4 дня, хромированного – 4–5. Кроме того, для кетгута характерна высокая аллергенность и капиллярность, способствующие развитию и распространению воспалительной реакции.



**Рис. 57 б)** Завершение зашивания матки в один слой непрерывным швом по Ревердену

Однако в настоящее время для непрерывного зашивания рассеченной стенки матки используют синтетические шовные материалы. Наиболее часто применяют нити, созданные на основе полимеров гликолевой кислоты (викрил, дексон, максон) или полиэфира поли(п-диоксанона) (полидиоксанон). Данные материалы обладают низкой аллергенностью и капиллярностью, а сохранение 55–70% прочности на разрыв наблюдается в течение 2 недель. Окончательная потеря прочности у дексона и викрила наступает через 4 недели, у максона и полидиоксанона – 6. Основным механизмом их биодеструкции является неферментный гидролиз.

Таким образом, наложение непрерывного синтетического однослойного шва является ведущей методикой восстановления рассеченной стенки матки при кесаревом сечении.

## Исключение этапа зашивания брюшины и прямых мышц живота

### ИСКЛЮЧЕНИЕ ЭТАПА ЗАШИВАНИЯ БРЮШИНЫ

Общепринятая техника перитонизации раны матки и восстановления целостности брюшной стенки после кесарева сечения до последнего времени не претерпевала принципиальных изменений. Описание методики восстановления передней брюшной стенки стало настолько рутинным, что в некоторых современных руководствах оно не приводится. Однако развитие медицины, совершенствование хирургической техники и шовного материала вносит свои коррективы и на этих этапах кесарева сечения.

Основа для применения перитонизации матки была заложена Sanger более 100 лет назад при классическом кесаревом сечении. Закрывание раны матки висцеральной брюшиной при кесаревом сечении вертикальным разрезом в нижнем маточном сегменте введено в 1912 году Kronig, а с 1926 года Kerr перенес это положение на операцию с поперечным разрезом. С тех пор перитонизация разреза матки при кесаревом сечении стала традиционным этапом этой операции.

Зашивание брюшины при хирургическом вмешательстве преследует следующие цели (Duffy D.M. et al., 1994):

- восстановление анатомических взаимоотношений и сопоставление тканей для их заживления;
- восстановление перитонеального барьера для снижения риска распространения инфекции;
- уменьшение вероятности формирования грыжи или расхождения раны в послеоперационном периоде;
- предупреждение развития спаечного процесса.

В то же время в современной литературе нет исследований, научно обосновывающих необходимость перитонизации матки при кесаревом сечении. Напротив, с 60–70-х годов XX столетия появились экспериментальные и клинические работы, свидетельствующие о том, что зашивание брюшины при операции ухудшает течение репаративных процессов раны.

H. Ellis (1962); H. Ellis et al. (1965) в эксперименте изучили течение воспалительной реакции брюшины при ее оперативном повреждении и описали раннюю и позднюю фазы клеточной реакции. На начальном этапе они отметили появление воспалительного фибринового экссудата, включающего полиморфно-ядерные лейкоциты, гистиоциты и моноциты. На втором этапе в течение 48–72 часов от момента хирургической травмы брюшины эти клетки заменяются на фибробласты, под слоем которых образуется коллаген, т.е. происходит заживление брюшины. По мнению авторов, образование новой брюшины является следствием трансформации субперитонеальных фибробластов из неповрежденного мезотелиального покрова. В.Ф. Иванова (1987) считает, что кроме зрелых мезотелиоцитов (дифференцированных), также существует субпопуляция малодифференцированных, которые принимают основное участие в регенерации поверхностной клеточной выстилки брюшины. А.И. Струков и соавт. (1987) указывают, что при заживлении брюшины мезотелиоциты ее неповрежденной части наползают на бесклеточные участки.

В 80-х годах XX столетия проведена серия исследований, показавших, что количество образующихся в месте хирургического вмешательства спаек прямо коррелирует с количеством и качеством шовного материала (Holtz G., 1982; Luciano A.A. и соавт., 1983; Neff M.R. и соавт., 1985). Наложение шва на брюшину вызывает дополнительное повреждение ее покрова, нарушение васкуляризации с ишемией, что способствует развитию спаечного процесса в месте перитонизации (Ratcliff J.B. и соавт., 1983; Diamond M.P. и соавт., 1987; Stricker B. и соавт., 1994).

Развивая свои экспериментальные исследования, H. Ellis и соавт. (1965) показали, что при незашитой брюшине наблюдается меньшая частота образования спаек. Т.Е. Elkins и соавт. (1987) провели экспериментальное исследование, посвященное изучению особенностей заживления брюшинного покрова у крольчих в зависимости от типа его повреждения. Для повышения объективности результатов исследования у каждого животного после продольной лапаротомии брюшинный покров делили на 4 квадранта. В каждом из квадрантов на участке 2x2 см наносили спе-

цифический вид травмы брюшины. В левом верхнем квадранте острым путем иссекали брюшину. В левом нижнем – брюшинный покров снимали электрокаутером. В правом нижнем квадранте делали линейный разрез 3 см, который затем зашивали непрерывным швом полигликолидовой нитью. В правом верхнем – брюшину тупым путем сдирали (осадняли) стерильной марлевой салфеткой. Восстановление целостности брюшной стенки у всех животных не отличалось, профилактику инфекционных осложнений проводили гентамицином. Тканевые блоки для гистологического исследования получали через 4, 9, 12, 24, 48 часов, а затем на 5, 7, 14 и 21 день.

В течение первых 12 часов после операции все четыре изучаемые участки брюшины содержали полиморфноклеточные лейкоциты, отложения фибрина, некротические мезотелиальные и мышечные элементы. Поверхностный фибрин исчезал через 24 часа после травмы, а остальные проявления травмы и воспалительной реакции медленно регрессировали, исключая область электрокаутеризации, где они сохранялись на протяжении всех трех недель наблюдения.

Минимальные признаки некроза тканей к 24 часам после хирургической травмы и появление фибробластов с восстановлением целостности мезотелиального покрова к 48 часам отмечены в зоне разреза брюшины без ее зашивания. К 5-му дню макроскопически в этой области дефект брюшины не определялся. К 7-му дню при гистологическом исследовании не обнаруживались признаки тканевого некроза. На 21-й день выявили в большом количестве фибробласты и имелся сформированный субэпителиальный слой коллагена.

В правом нижнем квадранте, где на разрез брюшины был наложен шов, ранние проявления воспаления были сходными с таковыми в других участках. Признаки восстановления мезотелиальной целостности, так же как и в зоне с разрезанной, но незашитой брюшиной, отчетливо проявились через 48 часов. Образование коллагена отчетливо наблюдалось к 5-му дню. Основные различия между этой зоной и разрезом брюшины без ее зашивания были в появлении интенсивной реакции на инородное тело вокруг швов. До 5-го дня после операции она проявлялась в форме гранулемы, а через 3 недели – в виде жирового некроза. Макроскопически дефект брюшины заживал позднее – на 2-3-й неделе.

При гистологическом исследовании область ссадины мезотелиального покрова, кроме обычных ранних признаков воспаления, характеризовалась субэпителиальными кровоизлияниями и усиленным некрозом. Коллаген появлялся в этой зоне к 5-му дню

после операции. Макроскопически восстановление брюшинного покрова происходило через 3 недели.

Наиболее выраженный некроз наблюдался при воздействии электрокаутера. Полиморфноядерные лейкоциты, тканевой некроз, грануляционная ткань без фибробластов при недостаточном отложении коллагена и отсутствии макроскопического видимого заживления отмечались вплоть до 21-го дня.

С позиций нашего обсуждения наибольший интерес имеет выявленный факт, что незащитый париетальный дефект реэпителизируется к 48 часам и полностью заживает без рубца к 5-м суткам. При сближении краев брюшины дексоном во время зашивания раневого дефекта отмечаются усиленные проявления ишемии, некроза и реакции отторжения, которые сохраняются до третьей недели.

По данным S. Al-Took и соавт. (1999), нормальная брюшина обладает фибринолитической активностью, которая обеспечивает лизис фибринозного экссудата, склеивающего края рассеченной серозной оболочки. Хирургическая попытка закрыть область перитонеальной раны мешает аутолизу ранних фибринозных наложений и способствует усиленному спайкообразованию (Струков А.И. и соавт., 1987; Buckman R.F. и соавт., 1976; Rafteri A.T. et al., 1981).

Н.Д. Арипова и соавт. (2000) в экспериментальной работе показали, что перитонизация культи шейки матки после ее ампутации сопровождается образованием спаек на фоне вялотекущей воспалительной реакции в субмезотелиальном слое, а также дистрофическими изменениями в мезотелиоцитах. Без перитонизации культи шейки матки к 10-му дню после операции полностью покрывается мезотелием, фибринозные наложения, нарушения микроциркуляции и воспалительная реакция отсутствуют.

Логичным продолжением экспериментальных работ стали клинические исследования результатов хирургических вмешательств в брюшной полости с оставлением брюшины незашитой. Н. Ellis и соавт. (1977) изучили исходы хирургического вмешательства у 326 мужчин и женщин, которым проводили оперативное лечение по поводу различных хирургических заболеваний. Полученные данные показали отсутствие различий в частоте послеоперационных осложнений, в том числе расхождений шва и грыж, при срединной лапаротомии с зашиванием и без зашивания париетальной брюшины. По данным Т.В. Hugh и соавт. (1990) также не установлено связи частоты послеоперационных инфекционных осложнений у больных, оперированных с использованием сре-

динной лапаротомии, в зависимости от зашивания или оставления незашитой брюшины. J.T. Makela и соавт. (1995), изучая факторы, влияющие на расхождение раны после операций с нижнесрединным доступом в брюшную полость по поводу различных хирургических заболеваний, пришли к заключению, что восстановление брюшины не влияет на прочность брюшной стенки и ведет к образованию большего количества спаек.

Продолжая изучать влияние перитонизации культи шейки матки на течение и исходы хирургического вмешательства при надвлагалищной гистерэктомии, Н.Д. Арипова и Д.Д. Курбанов (2000) показали, что исключение этого этапа способствует двукратному снижению частоты послеоперационных нарушений перистальтики кишечника и инфекционно-токсических осложнений. В другом исследовании исходов гистерэктомии трансабдоминальным доступом не было обнаружено возрастания частоты инфекционных осложнений при оставлении брюшины незашитой, при этом продолжительность операции сократилась в среднем на 10 минут (Gupta J. и соавт., 1997).

T. Tulandi и соавт. (1988) при гинекологических операциях с лапаротомией по Пфанненштилю в 168 наблюдениях восстанавливали брюшную стенку с зашиванием брюшины, а в 165 – оставляли незашитой. Авторы не обнаружили различий в частоте послеоперационных осложнений среди женщин этих групп. На втором этапе исследования у 63 и 57 женщин, соответственно, была проведена second-look лапароскопия, которая показала, что частота выявления спаек в группе женщин с зашиванием брюшины составила 22,2%, тогда как при оставлении незашитой – 15,8%. E.C. Janschek и соавт. (2003) не обнаружили различий в продолжительности хирургического вмешательства и анестезиологического пособия, величины кровопотери и частоте послеоперационных осложнений при влагалищной гистерэктомии в зависимости от того, производилось или нет зашивание брюшины во время операции. В то же время ликвидация пареза и восстановление функции кишечника в послеоперационном периоде у женщин, которым не производили зашивания брюшины, происходили значительно быстрее (в среднем на 1,9 сутки против 2,4).

В настоящее время имеется ряд работ, результаты которых свидетельствуют, что оставление незашитой брюшины при некоторых онкогинекологических операциях не ведет к увеличению частоты осложнений, но сочетается со снижением вероятности развития спаечного процесса. Так, показано, что при пангистерэктомии с удалением тазовых и парааортальных лимфатических

узлов по поводу рака яичников и матки отсутствие этапа зашивания брюшины не сопровождается увеличением частоты послеоперационных инфекционных осложнений (Franchi M. и соавт., 1997; Kadanali S. и соавт., 1996; Than G. и соавт., 1994). При second-look лапаротомиях, произведенных после курса химиотерапии S. Kadanali и соавт. (1996) обнаружили, что частота выявления спаечного процесса в области хирургического вмешательства с зашиванием брюшинного покрова была выше, чем при незашитой брюшине.

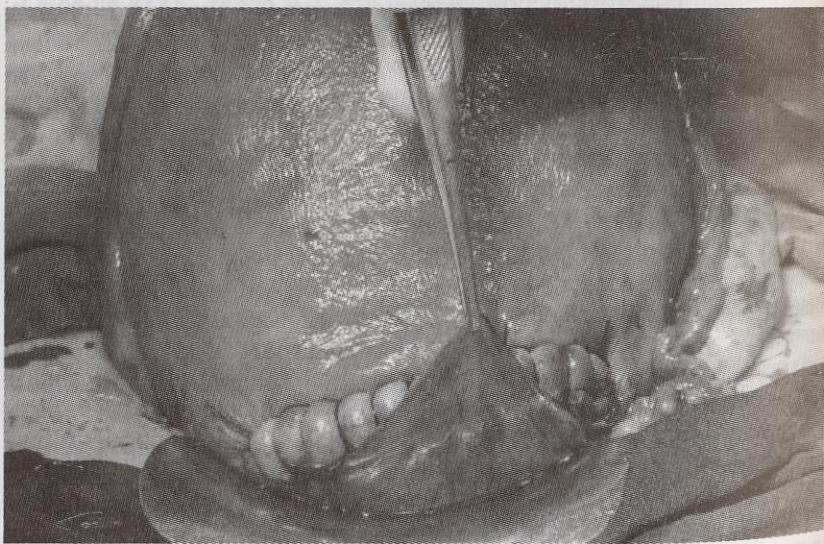Таким образом, современные экспериментальные исследования на животных и клинические, проведенные у хирургических и гинекологических больных, показали, что незашитой брюшине не наблюдается осложнений, а напротив, имеется ряд существенных преимуществ. Это дает основание рассматривать возможность оставления брюшины незашитой при операции кесарева сечения.

В настоящее время в научной литературе имеется большое количество работ, в которых при операции кесарева сечения не производили зашивания висцеральной, париетальной брюшины или были пропущены оба этих этапа. При этом не было выявлено возрастания частоты осложнений (Lach J. и соавт., 2000; Nagele F. и соавт., 1996; Woyton J. и соавт., 2000). При проведении повторных операций у женщин, которым во время первой операции кесарева сечения не производили подшивание висцерального лоскута пузырно-маточной складки поверх шва на матке, отмечено меньшее количество спаек в брюшной полости и не наблюдалось смещения вверх мочевого пузыря (Woyton J. et al., 2000).

K.A. Galaal и соавт. (2000), K.E. Hojberg и соавт. (1998) не обнаружили различий в величине кровопотери, частоте гемотрансфузии, скорости восстановления функции кишечника и частоте инфекционных осложнений между женщинами, которым во время кесарева сечения зашивали париетальную брюшину, и теми, которым ее оставляли несшитой. Вместе с тем они отмечают снижение продолжительности операции, меньшую потребность в применении обезболивающих препаратов в послеоперационном периоде. К такому же заключению пришли M. Pietrantonì и соавт. (1990, 1991), которые сравнивали результаты кесарева сечения с нижнесрединной лапаротомией и по Пфанненштилю у пациенток с зашиванием и без зашивания париетальной брюшины. Следует подчеркнуть, что в это исследование также были включены женщины с хориоамнионитом. Однако развития эндометрита или нагноения и расхождения послеоперационной раны не отмечалось.

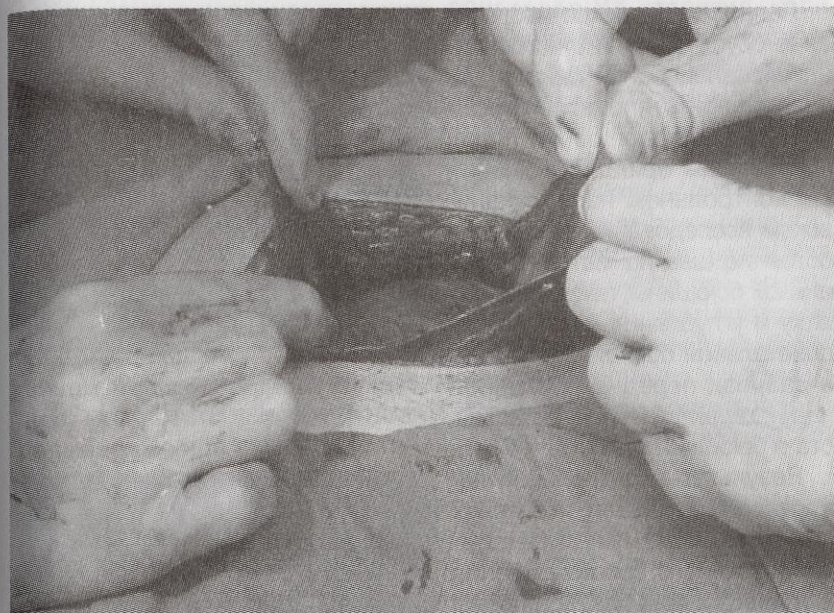
Принципиальный подход незашивания брюшины при кесаревом сечении получил дальнейшее развитие в работах M. Stark и соавт. (1991, 1994), D.B. Hull и соавт. (1991), F. Luzny и соавт. (1994). Авторы приводят результаты операций кесарева сечения, при которых не сшивали как висцеральную, так и париетальную брюшину. При этом отмечены преимущества данного подхода: сокращение продолжительности операции, потребности в послеоперационном применении обезболивающих средств, частоты развития пареза кишечника, инфекционных осложнений, более ранняя выписка из стационара.

Для выявления особенностей заживления раны матки и передней брюшной стенки при оставлении брюшины незашитой во время операции кесарева сечения нами проведено клинико-инструментальное исследование, которое включало лапароскопию в конце первых суток послеоперационного периода (Стрижаков А.Н. и соавт., 1998). Во время операции кесарева сечения не осуществляли перитонизацию раны матки за счет брюшины пузырно-маточной складки и не зашивали париетальную брюшину (рис. 58 а, б, в).

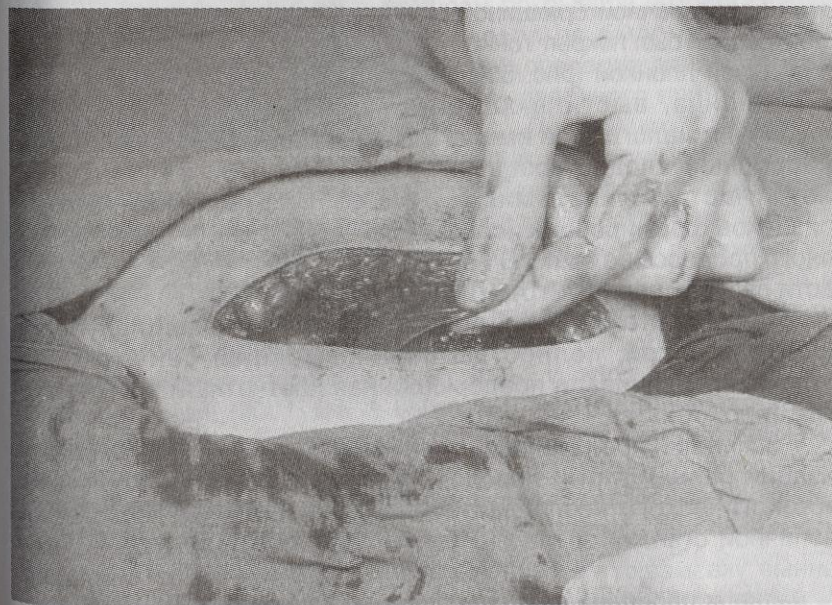

а)

**Рис. 58. а)** Пузырно-маточная складка расправляется над раной без фиксации швом



**Рис. 58 б)** Мобилизация краев париетальной брюшины



**Рис. 58 в)** Расправление париетальной брюшины без ее зашивания

Лапароскопическое исследование осуществляли с использованием санационной канюли, установленной в процессе оперативного родоразрешения перед зашиванием брюшной стенки. При контрольном лапароскопическом исследовании оценивали состояние шва на матке; висцеральной брюшины, покрывающей матку и углубления малого таза; париетальной брюшины в области разреза передней брюшной стенки; характер и количество выпота в брюшной полости.

Результаты контрольной лапароскопии показали, что у всех обследованных имелись признаки быстрого восстановления брюшинного покрова: края раны матки были гладкими, углы разреза эпителизированы белесоватой непрозрачной брюшиной, в центре шов был покрыт тонкой прозрачной пленкой (рис. 59).

Брюшина, выстилающая углубления малого таза имела однородный бледно-розовый цвет; участков гиперемии и признаков формирования спаечного процесса не было. В области разреза передней брюшной стенки эпителиальный покров был представлен полупрозрачной пленкой, полностью перекрывавшей рану, сквозь которую просвечивали предбрюшинная клетчатка и мелкие сосуды (рис. 60).

У 3 женщин произведена биопсия брюшины в области эпителизации раны матки и передней брюшной стенки. Результаты гистологического исследования показали наличие мезотелия различной степени зрелости. Таким образом, полученные нами данные указывают на быстрое восстановление целостности брюшины матки и передней брюшной стенки, которое осуществляется из неповрежденных участков мезотелиального покрова и не требует обязательного сшивания ее поверхностей.

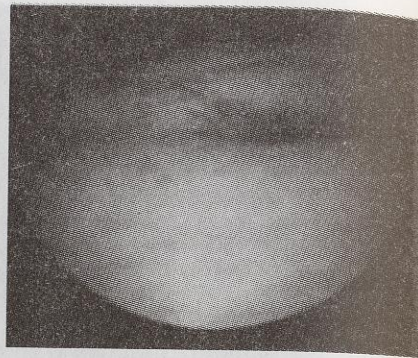


Рис. 59. Лапароскопическая картина состояния шва на матке

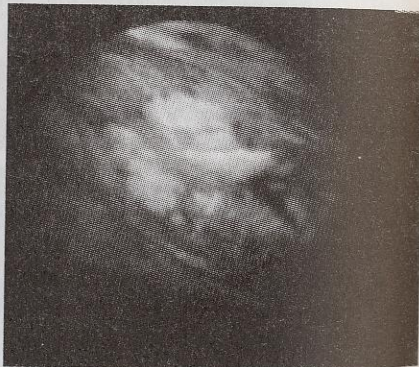


Рис. 60. Лапароскопическая картина внутренней поверхности брюшной стенки в области разреза

Начиная со второй половины 90-х годов XX столетия, количество публикаций об успешном применении данного подхода при операции кесарева сечения стало резко увеличиваться: 1996 год – O. Irion и соавт., G. Ohel и соавт., W.F. Rayburn et al.; 1997 – А.Н. Стрижаков и соавт., W.P. Ho et al.; 1998 – U. Lorentzen et al.; 1999 – A. Dimitrov и соавт., J. Oleszczuk et al.; 2001 – K.R. Nema et al.; 2002 – Z. Rafique et al.; 2003 – T. Tulandi et al. При этом ни одно из исследований, отмечая те или иные преимущества, не обнаружило негативных или побочных эффектов незашивания брюшины при кесаревом сечении, в том числе при повторном и использовании нижнесрединной лапаротомии (Chanrachakul B. и соавт., 2002). В 1998 году Королевская коллегия акушеров-гинекологов Великобритании пришла к заключению, что незашивание брюшины может быть рекомендовано к применению при акушерско-гинекологических операциях (RCOG, U.K., 1998, Peritoneal closure. Guidelines, 15).

В связи с увеличением числа операций кесарева сечения, производимых с оставлением незашитыми висцеральной и париетальной брюшины, представляет интерес изучение отдаленных исходов. M. Stark (1993) приводит наблюдения повторных кесаревых сечений у женщин, которым не проводилось зашивание серозных оболочек во время первой операции. В этих наблюдениях брюшина ровным слоем покрывала нижний сегмент матки, признаков спаечного процесса не было обнаружено. У женщин, которым во время первой операции зашивали брюшину, частота спаечного процесса, выявленного при повторном кесаревом сечении, составила 23,8%. По данным M. McNally и соавт. (1997) частота выявления спаек при повторном кесаревом сечении также была в два раза ниже при оставлении брюшины незашитой во время первой операции и составляла 14% против 28%. На снижение частоты формирования и выраженности спаечного процесса, а также отсутствие других осложнений на протяжении 2–5-летнего периода наблюдения указывают результаты исследований других авторов (Grundsell H.S. и соавт., 1998; Weerawetwat W. и соавт., 2004; Woyton J. et al., 2000). A. Nather и соавт. (2001) и E.A. Joura и соавт. (2002) при повторных операциях кесарева сечения отметили, что вследствие менее выраженного спаечного процесса у женщин, которым во время первой операции не зашивали брюшину, достоверно сокращалось время от разреза кожи до рождения плода (6,7 мин против 9,1 мин) и общая продолжительность операции (38,9 мин против 44,2). E. Roset и соавт. (2003) изучили отдаленные исходы (через 7 лет) у женщин при оставлении брюшины незашитой во вре-

мя кесарева сечения и не обнаружили неблагоприятного влияния на фертильность, развития заболеваний мочевого тракта, синдрома хронических тазовых болей или спаек при последующих абдоминальных операциях.

По мере накопления данных об оставлении незашитой брюшины во время операции кесарева сечения появились исследования, основанные на объединении результатов работ различных авторов, которые получены из баз данных Medline, Pubmed, Embase, Cochrane (Bamigboye A.A. и соавт., 2005; Cheong Y.-Ch. и соавт., 2001; Wilkinson C.S. и соавт., 2000). Эти работы на основе большого клинического материала (от 1194 до 1811 наблюдений) показали безопасность и экономическую целесообразность оставления брюшины незашитой.

### ИСКЛЮЧЕНИЕ ЭТАПА СШИВАНИЯ ПРЯМЫХ МЫШЦ ЖИВОТА

В современном акушерстве при операции кесарева сечения широко используют поперечную надлобковую лапаротомию по Joel-Cohen или Pfannenstiel, или нижнесрединный разрез. Ни один из данных вариантов лапаротомии не предполагает пересечения мышечных пучков брюшной стенки. Для обеспечения адекватного доступа в брюшную полость после вскрытия апоневроза прямые мышцы разделяют по белой линии живота и разводят, обнажая поперечную фасцию живота, предбрюшинную клетчатку и париетальную брюшину.

При восстановлении целостности брюшной стенки некоторые хирурги традиционно сшивают прямые мышцы живота, полагая, что таким образом осуществляют ее укрепление для профилактики послеоперационных грыж. Между тем формирование послеоперационных грыж при данных вариантах лапаротомии зависит только от полноценности восстановления апоневроза, который является опорой для мышечного аппарата.

В настоящее время в зарубежных клиниках при операции кесарева сечения не сшивают прямые мышцы живота. С 1995 года в нашей клинике при использовании поперечного доступа в брюшную полость при кесаревом сечении прямые мышцы также не зашивают.

Как показал наш опыт, исключение данного этапа операции сочетается со снижением продолжительности хирургического вмешательства и выраженности болевого синдрома в послеоперационном периоде. При этом не было наблюдений формирования грыж брюшной стенки. Важно подчеркнуть, что при повтор-

ных операциях отмечено снижение частоты и выраженности спаечного процесса между тканями апоневроза, мышц брюшной стенки и париетальной брюшины.

Таким образом, в типичных ситуациях при восстановлении целостности брюшной стенки сшивание прямых мышц живота, так же как и зашивание брюшины, не дает дополнительных преимуществ, но способствует спайкообразованию, увеличивает продолжительность операции, ведет к усилению болевых реакций, что ограничивает физическую активность родильниц и увеличивает потребность в обезболивающих препаратах. Зашивание мышц брюшной стенки показано при использовании поперечных чрезмышечных разрезов или их непреднамеренной травме.

### СОВРЕМЕННЫЕ «АВТОРСКИЕ» МЕТОДИКИ КЕСАРЕВА СЕЧЕНИЯ

Современные технологии операции кесарева сечения получили комплексное развитие в модификации, предложенной M. Stark (1991, 1993, 1994, 1995), также известной, как Misgav Ladach метод (по названию госпиталя в Иерусалиме). Проанализировав усовершенствования хирургической техники последних лет, M. Stark и соавторы последовательно изучили их влияние на течение операции, послеоперационного периода, а также отдаленные исходы при кесаревом сечении. Результаты их исследований показали преимущества применения новых хирургических подходов при абдоминальном родоразрешении. Так, было показано, что использование лапаротомии по Joel-Cohen позволяет безопасно сократить продолжительность периода от разреза кожи до извлечения плода до 1–1,5 минут и снизить частоту инфекционной заболеваемости с 19,8–23,5% до 4,4–7,1%. Зашивание матки в один слой и оставление брюшины незашитой не только не сочеталось с увеличением частоты осложнений, но сопровождалось достоверным снижением общей продолжительности операции и потребности в применении обезболивающих препаратов в послеоперационном периоде. Как было установлено при повторных операциях кесарева сечения, частота выявления спаек при оставлении брюшины незашитой уменьшилась с 20,6% до 7,1%.

Опираясь на современные достижения хирургической техники, M. Stark разработал собственную методику кесарева сечения. Основные положения этой методики включают:

- лапаротомию по S. Joel-Cohen;
- исключение этапа формирования лоскута пузырно-маточной складки;

- экстериоризацию матки после рождения плаценты;
- восстановление рассеченной стенки матки в один слой непрерывным швом;
- исключение этапов зашивания висцеральной и париетальной брюшины, сшивания прямых мышц живота;
- одновременное восстановление целостности подкожной жировой клетчатки и кожи путем наложения нескольких (3–4) отдельных швов по методике Донати.

С середины 90-х годов прошлого столетия модификация кесарева сечения по М. Stark получила широкое распространение и появились публикации о результатах ее применения (табл.).

Таблица

**Результаты применения кесарева сечения в модификации М. Stark (Misgav Ladach метод).**

Авторы	Продолжит. операции	Время до извлечения плода	Кровопотеря, анемия	Потребуется ли в аналгезии	Послеоперационные осложнения
Стрижаков А.Н. и соавт., 1995	↓				
Рыбин М.В., 1997					
Chianchiano N. et al., 1997				NS	
Federici D. et al., 1997			NS	NS	NS
Gupta K. et al., 1997			NS		
Monaco A. et al., 1997			NS		

## Продолжение таблицы

Corosu R. et al., 1998		↓	NS		↓
Коликова А.И. и соавт., 1999	↓		↓		NS
Galazios G. et al., 1999	↓	↓	↓		
Khomassuridze A. et al., 1999	↓				↓
Xavier P. et al., 1999	↓			NS	NS
Katsulov A. et al., 2000	↓				↓
Nedialkov K. et al., 2000	↓	↓	NS	NS	NS

Примечание: NS – различие не достоверно.

Учитывая, что ряд положений предложенной модификации кесарева сечения существенно отличается от традиционной операции, которая широко применялась на протяжении большого периода времени, нами проведено собственное исследование эффективности и безопасности ее применения (Стрижаков А.Н. и соавт., 1997). Как показали полученные результаты, при использовании модификации кесарева сечения по М. Stark в 2 раза сокращается продолжительность операции и анестезиологического пособия, в 1,4 раза уменьшается величина кровопотери и постгеморрагической анемии, в 2,2 – снижается частота развития эндометрита, в 4,5 – гематом и нагноений раны передней брюшной стенки. Изучение отдаленных результатов кесарева сечения в модификации М. Stark свидетельствует об отсутствии спаечного процесса или несостоятельности рубца в области хирургического вмешательства (Баев О.Р., 1998; Рыбин М.В., 1997).

При этом важным является снижение травматичности хирургического вмешательства, что позволяет рассматривать данную модификацию как малотравматичную.

Как свидетельствуют приведенные выше данные, использование новой модификации кесарева сечения не ведет к увеличению частоты ближайших или отдаленных осложнений, тогда как обладает рядом существенных преимуществ. Кроме вышеперечисленных достоинств малотравматичной операции кесарева сечения, отмечают возможность ранней физической активизации женщин, более раннюю нормализацию функции кишечника, благоприятные исходы для новорожденных. М.В. Рыбин (1997) изучил течение раннего неонатального периода у детей, рожденных в результате кесарева сечения по М. Stark, и сравнил полученные данные с таковыми после традиционной операции. Кроме клинических данных у новорожденных в динамике оценивали парциальное давление кислорода и углекислого газа в крови, проводили мониторную оценку параметров гемодинамики, доплерэхокардиографию, нейросонографию.

В результате проведенного исследования установлено, что новорожденные, извлеченные путем операции кесарева сечения в модификации М. Stark, рождались с достоверно более высокой оценкой по шкале Апгар на 5-й минуте и ни в одном наблюдении не имели симптомов медикаментозной депрессии. Это обуславливало быструю и устойчивую постнатальную адаптацию в первые часы жизни, что позволило обеспечить раннее прикладывание детей к груди, это способствовало более раннему началу лактации у женщин этой группы, что в свою очередь приводило к уменьшению физиологической потери веса новорожденных. При этом новорожденные начинали прибавлять в весе уже с 3–4-го дня жизни и к моменту выписки из стационара на 7–9-е сутки полностью восстанавливали свой первоначальный вес. К моменту выписки из родильного дома 62% новорожденных находились полностью на грудном вскармливании. В группе детей, рожденных в результате традиционной операции, этот показатель составил лишь 46%.

Раннее и адекватное грудное вскармливание детей, рожденных путем операции кесарева сечения в модификации М. Stark, повышало их устойчивость к инфекции: клинических признаков инфекционных заболеваний или патологических отклонений в общих анализах крови не наблюдали ни у одного ребенка этой группы. В то же время у 11% детей из группы традиционного кесарева сечения отмечено развитие локальных форм гнойной инфекции.

Течение физиологической желтухи, становление газового состава крови и основных показателей центральной гемодина-

мики у новорожденных сравниваемых групп не отличалось. Ни в одном наблюдении не установлено развития гипогликемии и других метаболических нарушений. Перестройка фетального кровообращения в раннем неонатальном периоде у детей, родившихся путем операции кесарева сечения в модификации М. Stark, протекала без отклонений. При этом адаптация сердечно-сосудистой системы к постнатальной жизни в этой группе новорожденных характеризовалась большей устойчивостью за счет установления адекватного ОЦК с первых минут жизни.

Ни у одного из новорожденных при проведении нейросонографии не выявлено признаков внутричерепных кровоизлияний или ишемических поражений мозга. Становление мозгового кровообращения происходило без патологических отклонений и соответствовало нормальному процессу перестройки системной гемодинамики в раннем неонатальном периоде.

В результате проведенного исследования установлено, что постнатальная адаптация новорожденных, родившихся путем операции кесарева сечения в модификации М. Stark, протекала физиологически, а по ряду принципиальных показателей – более благоприятно по сравнению с детьми, родившимися путем операции кесарева сечения, выполненной по общепринятой методике.

Среди других современных модификаций кесарева сечения наиболее известной является операция по М. Pelosi и соавт. (1995). Авторы используют электрокаутеризацию при разрезе подкожной клетчатки, исключают этап формирования лоскута мочевого пузыря, зашивают матку в один слой. При вскрытии брюшины и матки М. Pelosi и соавторы применяют метод тупого разведения раны. Кроме того, они рекомендуют извлекать головку плода с помощью вакуум-экстрактора. Средняя продолжительность операции по М. Pelosi составляет 17 минут, кровопотеря – около 500 мл, выраженность послеоперационных болей и осложнений ниже, чем при традиционном кесаревом сечении. Лапароскопические исследования, проведенные у 23 женщин, родоразрешенных путем операции кесарева сечения по М. Pelosi, не обнаружили спаечного процесса в области хирургического вмешательства. Свою операцию, так же как кесарево сечение в модификации М. Stark, авторы относят к малотравматичным (Pelosi M.A. и соавт., 2004). R.M. Wood и соавт. (1999) провели сравнение течения и исходов традиционного кесарева сечения и операции по М. Pelosi. Полученные результаты показали: продолжительность операции составила в среднем 45 мин и 27 мин, лихорадка в послеоперационном периоде развилась у 9,77% и 1,98% женщин, соответственно. Кроме

того, при использовании методики М. Pelosi была меньше кровопотеря.

Таким образом, завершая анализ современных усовершенствований хирургической техники абдоминального родоразрешения можно заключить, что в последние годы техника лапаротомии при кесаревом сечении развивается по пути уменьшения ее травматизма для матери и сокращения времени выполнения. Параллельно с усовершенствованием шовного материала прослеживается отчетливая тенденция к уменьшению количества и более широкому применению техники непрерывного наложения шва на рану матки. Как свидетельствуют результаты экспериментальных и клинических исследований, зашивание брюшины не является обязательным этапом кесарева сечения, а скорее увеличивает травматичность операции и способствует развитию спаечного процесса в брюшной полости.

История оперативного родоразрешения показывает, что крупные завоевания в области кесарева сечения были получены не столько путем устранения инфекции и применением антисептики, а главным образом совершенствованием хирургической техники, которая обеспечивает восстановление нормального функционирования поврежденных тканей. Современное развитие хирургической техники операции кесарева сечения идет по пути последовательного снижения травматичности всех ее этапов. В настоящее время в условиях возрастания частоты кесарева сечения внедрение новых технологий абдоминального родоразрешения будет способствовать уменьшению частоты осложнений, сокращению продолжительности анестезиологического пособия и хирургического вмешательства, снижению потребности в применении лекарственных препаратов и шовного материала, что имеет важное медицинское и экономическое значение.

## ЛИТЕРАТУРА

- Ананьев В.А. Результаты кесарева сечения при наложении однорядного и двухрядного шва на матку. *Акуш. гинек.* 2000; (4): 26-9.
- Арипова Н.Д., Курбанов Д.Д. Особенности течения послеоперационного периода у гинекологических больных после лапаротомий без ушивания висцеральной и париетальной брюшины. *Акуш. гинек.* 2000; (5): 32-33.
- Баев О.Р. Современные принципы комплексной профилактики, диагностики и дифференцированного лечения гнойно-септических осложнений кесарева сечения. Автореф. ... докт. мед. наук., М., 1998; 52.
- Каримов З.Д. Ближайшие и отдаленные результаты кесарева сечения с применением специальной техники однорядного восстановления нижнего сегмента матки. *Росс. вестн. акуш. гинек.* 2001; 1:2 (4): 35-8.

Коликова А.И., Жуковская О.В., Скорнякова Л.М. Опыт применения кесарева сечения в модификации Stark. «Новые технологии в акушерстве и гинекологии», мат. научн. форума, «МОРАГ-ЭКСПО», Москва, 1999; 170-1.

Лунев В.М., Шляпников М.Е., Линева О.И. и др. Использование однорядного непрерывного маточного шва с одномоментной перитонизацией при трансабдоминальном кесаревом сечении (предварительное сообщение). *Вестн. Росс. асс. акуш. гинек.* 1998; (1): 74-7.

Острый разлитой перитонит / Под ред. А.И. Струкова, В.И. Петрова, В.С. Паукова. М., Медицина, 1987.

Рыбин М.В. Ближайшие и отдаленные результаты новой модификации операции кесарева сечения. Автореф. ... к. м. н., Москва, 1997.

Стрижаков А.Н., Баев О.Р., Тимохина Т.Ф., Рыбин М.В., Христофорова А.В. Модификация кесарева сечения. *Акуш. и гинек.* 1997; (1): 33-7.

Стрижаков А.Н., Баев О.Р., Тимохина Т.Ф., Асланов А.Г. Инфекционные осложнения кесарева сечения: / Руководство по ультразвуковой диагностике в гинекологии / Под ред. А.Н. Стрижакова, А.Н. Давыдова, Москва, 2001; ИРЦ «Газпром», 80-90.

Фаткуллин И.Ф., Габидуллина Р.И., Галимова И.Р., Гурьев Э.Н., Азанова Д.Б., Шайхутдинова Л.Р. Сравнительный анализ результатов кесарева сечения: выбор шовного материала и метода наложения шва на матку. *Росс. вестн. акуш. гинек.* 2001; 1(1): 83-5.

Al-Took S., Platt R., Tulandi T. Adhesion-related small-bowel obstruction after gynecologic operations. *Am J Obstet Gynecol.* 1999; 180 (2 Pt 1): 313-5.

Ansaloni L., Brundisini R., Morino G. et al. Prospective, comparative study of Misgav Ladach versus traditional cesarean section at Nazareth Hospital, Kenya. *World J Surg.* 2001; (25): 1164-72.

Bamigboye A.A., Hofmeyr G.J. Non-closure of peritoneal surfaces at caesarean section – a systematic review. *S Afr Med J.* 2005; 95(2): 123-6.

Buckman R.F. Jr., Buckman P.D., Hufnagel H.V., Gervin A.S. A physiologic basis for the adhesion-free healing of deperitonealized surfaces. *J Surg Res.* 1976; 21(2): 67-76.

Bujold E., Bujold C., Hamilton E.F., Harel F., Gauthier R.J. The impact of a single-layer or double-layer closure on uterine rupture. *Am J Obstet Gynecol.* 2002; 186(6): 1326-30. *Am J Obstet Gynecol.* 2002; 186(6): 1326-30.

Chanrachakul B., Hamontri S., Herabutya Y. A randomized comparison of postcesarean pain between closure and nonclosure of peritoneum. *Eur J Obstet Gynecol Reprod Biol.* 2002; 101(1): 31-5.

Cheong Ying-Ching, Bajekal Nitu, Li Tin-Chiu – Peritoneal closure – to close or not to close. *Human Reproduction* 2001; 16(8): 1548-52.

Chapman S.J., Owen J., Hauth J.C. One-versus two-layer closure of a low transverse cesarean: the next pregnancy. *Obstet Gynecol.* 1997; 89(1): 16-8.

Chianchiano N., Mercadante T., Giambanco L. Stark's cesarean section vs Pfannenstiel cesarean section: our experience. *Acta Obstet. Gynecol. Scand.* 1997; 76 (167 Suppl. 5): 27.

Corosu R., Roma B., Marziali M., Di Roberto R. [Modifications to the technic of cesarean section after Stark] *Minerva Ginecol.* 1998; 50(9): 391-5.

- Cunningham F. Gary, MacDonald Paul C., Gant Norman F., Leveno Kenneth J. et al. *Williams Obstetrics*, 20<sup>th</sup> Edition, Section VI Operative Obstetrics, Cesarean Delivery and Cesarean Hysterectomy, Cesarean Delivery, Appleton & Lange, 1997.
- Decavalas G., Papadopoulos V., Tzingounis V. A prospective comparison of surgical procedures in cesarean section. *Acta Obstet. Gynecol. Scand.* 1997; 76(167 Suppl. 5): 13.
- Diamond M.P., Decherney A.H. Pathogenesis of adhesion formation/reformation: Application of reproductive pelvic surgery. *Microsurgery.* 1987; 8(2): 103-7.
- Duffy D.M., diZerega G.S. Is peritoneal closure necessary? *Obstet. Gynecol. Surv.* 1994; (49): 817-22.
- Durnwald C., Mercer B. Uterine rupture, perioperative and perinatal morbidity after single-layer and double-layer closure at cesarean delivery. *Am J Obstet Gynecol.* 2003; 189(4): 925-9.
- Edi Osagie EC; Hopkins RE; Ogbo V. et al. Uterine exteriorisation at caesarean section: influence on maternal morbidity. *Br J Obstet Gynaecol.* 1998; 105(10): 1070-8.
- Eisenkop S.M., Richman R, Platt L.D. et al. Urinary tract injury at the time of cesarean section. *Obstet Gynecol.* 1982; (60): 591-6.
- Ellis H. The aetiology of post-operative abdominal adhesions. An experimental study. *Br J Surg.* 1962; (50): 10-6.
- Ellis H., Harrison W., Hugh T.B. The healing of peritoneum under normal and pathological conditions. *Br J Surg.* 1965; (52): 471-6.
- Ellis H., Heddle R. Does the peritoneum need to be closed at laparotomy? *Br J Surg.* 1977; (64): 733.
- Enkin M.W., Wilkinson C. Single versus two layer suturing for closing the uterine incision at caesarean section. *Cochrane Database Syst Rev.*, 2000; (2): CD000192.
- Federici D., Lacelli B., Muggiasca L. et al. Cesarean section using the Misgav Ladach method. *Int J Gynaecol Obstet.* 1997; 57(3): 273-9.
- Ferrari A.G., Frigerio L.G., Candotti G., Buscaglia M., Petrone M., Taglioretti A., Calori G. Can Joel-Cohen incision and single layer reconstruction reduce cesarean section morbidity? *Int J Gynaecol Obstet.* 2001; 72(2): 135-43.
- Franchi M., Ghezzi F., Balestreri D. et al. A randomized clinical trial of two surgical techniques for cesarean section. *Am J Perinatol.* 1998; (15): 589-94.
- Franchi M., Ghezzi F., Zanaboni F. et al. Nonclosure of peritoneum at radical abdominal hysterectomy and pelvic node dissection: a randomised study. *Obstet. and Gynecol.* 1997; (90): 622-627.
- Galazios G., Papadopoulou M., Liberis V., Tsikouras P., Perdakis V., Anastasiadis P. The performance of the Misgav Ladach method for cesarean section (advantages over the Pfannenstiel method) *Europ. J. Obstet. Gynecol.* 1999; (86 Suppl): 27.
- Grundsell H.S., Rizk D.E., Kumar R.M. Randomized study of non-closure of peritoneum in lower segment cesarean section. *Acta Obstet Gynecol Scand.* 1998; 77(1): 110-5.
- Gul A., Kotan C., Ugras S., Alan M., Gul T. Transverse uterine incision non-closure versus closure: an experimental study in dogs. *Eur J Obstet Gynecol Reprod Biol.* 2000; 88(1): 95-9.

- Gul A., Simsek Y., Ugras S., Gul T. Transverse uterine incision non-closure versus closure: an experimental study in sheep. *Acta Obstet Gynecol Scand.* 2000; 79(10): 813-7.
- Gupta K. The effect of surgical steps on post operative recovery in caesarean section. *Acta Obstet. Gynecol. Scand.* 1997; 76(167 Suppl. 5): 30.
- Gupta J., Konstantinos D. and Khan K. To peritonealized or not to peritonealized? A randomised trial at abdominal hysterectomy. *Am. J. Obstet. Gynecol.* 1997; (178): 796-800.
- Handler J.S., Bromage P.R. Venous air embolism during cesarean delivery. *Reg Anesth* 1990; (15): 170.
- Hankins Gary D.V., Clark Steven L., Cunningham F. Gary, Gilstrap III Larry C. et al. *Operative Obstetrics Chapter 18 Cesarean Section*, Appleton & Lange, 1995.
- Hauth J.C., Owen J., Davis R.O. Transverse uterine incision closure: one versus two layers. *Am J Obstet Gynecol.* 1992; 167(4 Pt 1): 1108-11.
- Heidenreich W., Bruggenjurgen K. Modified Sarafoff suture for single layer closure of uterotomy in cesarean section. A prospective study. *Zentralbl Gynakol.* 1995; 117(1): 40-4.
- Hema K.R., Johanson R. Techniques for performing caesarean section. *Best Pract Res Clin Obstet Gynaecol.* 2001; 15(1): 17-47.
- Hershey D.W., Quilligan E.J. Extraabdominal uterine exteriorization at cesarean section. *Obstet Gynecol.* 1978; (52): 189.
- Ho W.P., NorAzlin M.I., Patric C.F.W. et al. Peritoneal closure at caesarean section. *Acta Obstet. Gynecol. Scand.*, 1997; 76(167 Suppl. 5): 30.
- Hohlagschwandtner M., Reucklinger E., Husslein P. et al. Is the formation of a bladder flap at cesarean necessary? A randomized study. *Obstet Gynecol.* 2001; (98): 1089-92.
- Holtz G. Adhesion induction by suture of varying tissue reactivity and caliber. *Int J Fertil.* 1982; 27(3): 134-5.
- Hugh T.B., Nankivell C., Meagher A.P. et al. Is closure of the peritoneal layer necessary in the repair of midline surgical abdominal wounds? [see comments]. *World J. Surg.* 1990; (14): 231-4.
- Hull D.B., Varner M.W. A randomized study of closure of the peritoneum at cesarean delivery. *Obstet Gynecol.* 1991; 77(6): 818-21.
- Iankov M. Single-layer or double-layer suturing of the uterine incision in cesarean section? *Akush Ginekol (Sofiiia)*, 1999; 38(3): 10-3.
- Irion O., Luzny F., Beguin F. Nonclosure of the visceral and parietal peritoneum at caesarean section: a randomised controlled trial. *Br. J. Obstet. Gynaecol.* 1996; (103): 690-94.
- Jacobs-Jokhan D., Hofmeyr G. Extra-abdominal versus intra-abdominal repair of the uterine incision at caesarean section. *Cochrane Database Syst Rev.*, 2004; (4): CD000085.
- Janschek E.C., Hohlagschwandtner M., Nather A., Schindl M., Joura E.A. A study of non-closure of the peritoneum at vaginal hysterectomy. *Arch Gynecol Obstet.* 2003; 267(4): 213-6.
- Jelsetma R.D., Wittingen J.A., Vander Kolk K.J. Continuous, nonlocking, single-layer repair of the low transverse uterine incision. *J Reprod Med.* 1993; 38(5): 393-6.