



И.П. Шабалова

ЦИТОЛОГИЧЕСКИЙ АТЛАС



Критерии
диагностики
заболеваний
шейки матки

АНАТОМИЯ И ФИЗИОЛОГИЯ МАТКИ

Форма матки грушевидная, уплощенная в переднезаднем направлении. От верхнебоковых краев матки отходят широкие маточные связки, в которых располагаются маточные (фаллопиевы) трубы и яичники (рис. 1). Анатомически в матке различают дно, тело и шейку.

Дно – часть матки, расположенная выше отхождения маточных труб. Тело треугольной формы, суживается к перешейку. Полость матки также треугольной формы, в верхних углах расположены два отверстия, открывающиеся в маточные трубы, в нижнем углу расположен перешеек – сужение, ведущее в полость канала шейки матки (рис. 2).

Шейка матки является относительно узким нижним сегментом матки. У девочек и девушек имеет коническую форму, у взрослой женщины – цилиндрическую. Выделяют влагалищную часть (*portio vaginalis cervicis*) (эктоцервикс), цервикальный канал (*canalis cervicalis uteri* – эндоцервикс) и перешеек. В шейке матки имеется два отверстия: внутренний зев – отверстие в верхнем отделе, расположенное на границе тела и шейки матки, и наружный зев – отверстие в нижнем отделе, открывающееся во влагалище.

Влагалищная часть шейки матки округлой формы, поверхность ее гладкая, в центре расположен наружный зев. У нерожавших

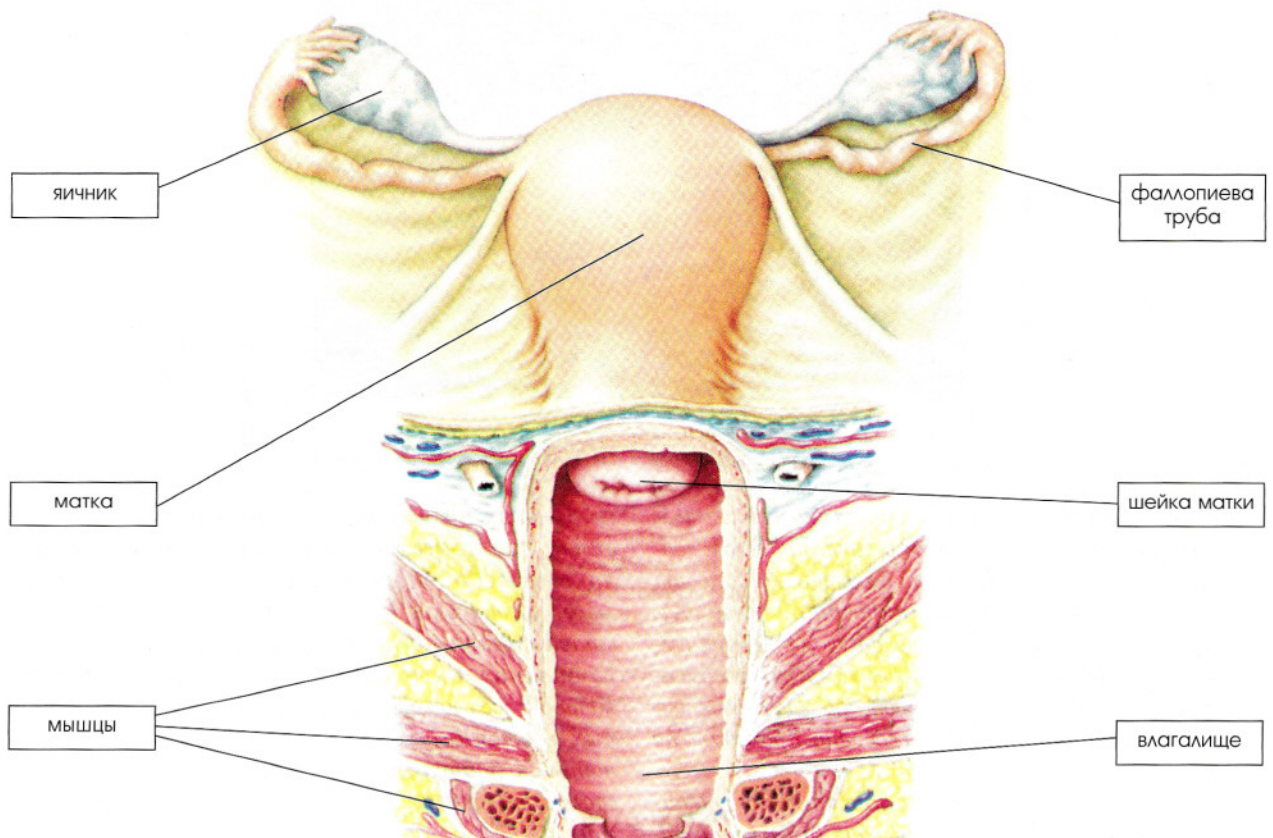


Рис. 1. Анатомия матки и влагалища

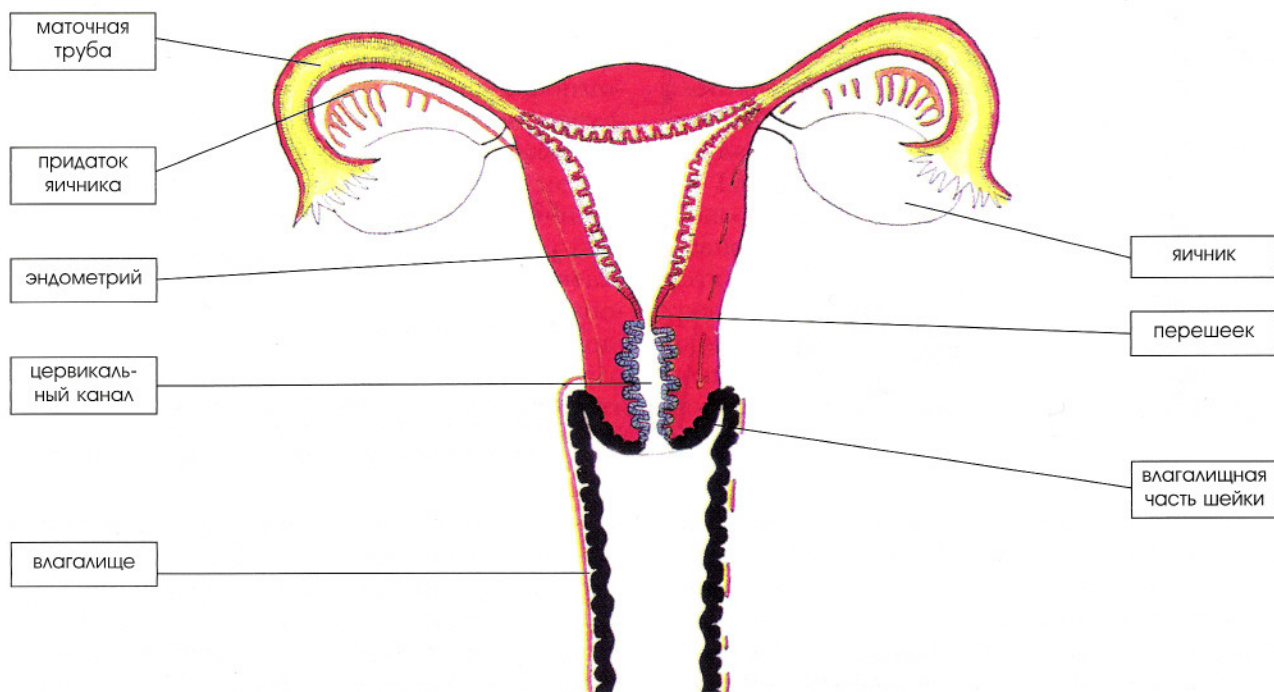


Рис. 2. Матка, яичники, трубы, влагалище (схема)

женщин он маленький, округлой или поперечно-овальной формы (*os tincae* – рот маленькой рыбки). После родов наружный зев приобретает форму поперечной щели. Канал шейки матки узкий, расширен в средней части. На передней и задней поверхности имеются два продольных гребня, от которых отходят под углом складки слизистой оболочки, пальмовидные складки (*plicae palmatae*). Эти образования придают каналу причудливый вид и названы деревом жизни (*arbor vitae*).

Влагалище (лат. – *vagina*, греч. – *colpos*) – мышечноэластическая трубка, расположенная в малом тазу, верхней частью охватывает шейку матки, а нижним открывается в половую щель.

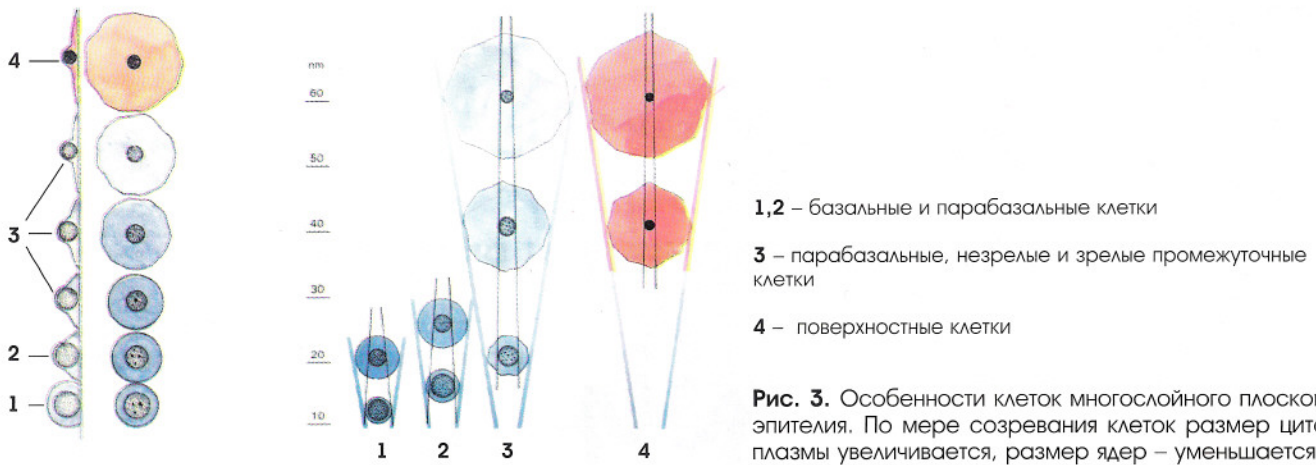
Слизистая оболочка тела матки (*endometrium*) состоит из стромы и однослойного цилиндрического эпителия, врастающего в строму с образованием простых трубчатых желез. Слизистая оболочка перешейка сходна со слизистой оболочкой тела матки и представлена большим числом клеток соединительной ткани и единичными простыми трубчатыми неветвящимися железами. Слизистая оболочка тела и перешейка претерпевает циклические изменения в течение менструального цикла.

Стенка шейки матки состоит преимущественно из плотной коллагеновой ткани, строма слизистой оболочки содержит много элас-

тических волокон. Железы эндоцервикса трубчатые, ветвящиеся, их не считают истинными железами, так как их строение на всем протяжении одинаково. Железы содержат секрет в виде густой стекловидной слизи, имеющей щелочную реакцию. Щелочная реакция способствует сохранению жизнеспособности сперматозоидов, их продвижению в полость матки. Секретия слизи в овуляцию увеличивается, секрет заполняет цервикальный канал и образует так называемую пробку Кристеллера, которая благодаря бактерицидным свойствам и механически препятствует проникновению в канал и полость матки микробов. Если железы закупориваются, а слизь продолжает накапливаться, образуются Наботовы кисты, которые могут выпячиваться на поверхность шейки.

Слизистая оболочка канала представлена **цилиндрическим слизепroduцирующим эпителием**, присутствуют единичные реснитчатые клетки, их число с возрастом значительно уменьшается.

Слизистая оболочка экзоцервикса и влагалища выстланы **многослойным плоским неороговевающим эпителием**. В норме в репродуктивном возрасте эпителий состоит из множества рядов, условно разделенных на три слоя: **базальный, промежуточный, поверхностный**. Только нижний (базальный) слой клеток связан с базальной мембраной, клетки в нем рас-



1,2 – базальные и парабазальные клетки

3 – парабазальные, незрелые и зрелые промежуточные клетки

4 – поверхностные клетки

Рис. 3. Особенности клеток многослойного плоского эпителия. По мере созревания клеток размер цитоплазмы увеличивается, размер ядер – уменьшается

полагаются в один ряд. Слой молодых клеток, расположенный над базальным, состоящий из нескольких рядов (нижняя часть промежуточного слоя), называют *парабазальным*. Размер клеток по мере созревания увеличивается, размер ядер – уменьшается (рис. 3).

Строение многослойного плоского эпителия влагалища и шейки матки зависит от гормонального состояния женщины, фазы менструального цикла. В *менструальном цикле* различают 4 фазы: менструальную, фолликулиновую (эстрогенную, пролиферативную), овуляторную

и лютеиновую (прогестинную, секреторную). Эти фазы связаны с созреванием яйцеклетки, которое регулируется гонадотропными гормонами гипоталамо-гипофизарной системы (передней доли гипофиза). Под действием *фолликулостимулирующего гормона (ФСГ)* в яичнике растет и созревает фолликул (рис. 4).

Растущий фолликул выделяет *эстрогенные гормоны*, определенное количество которых тормозит продукцию ФСГ и стимулирует выделение *лютеинизирующего гормона (ЛГ)*. ЛГ совместно с ФСГ подготавливает фолликул к ову-

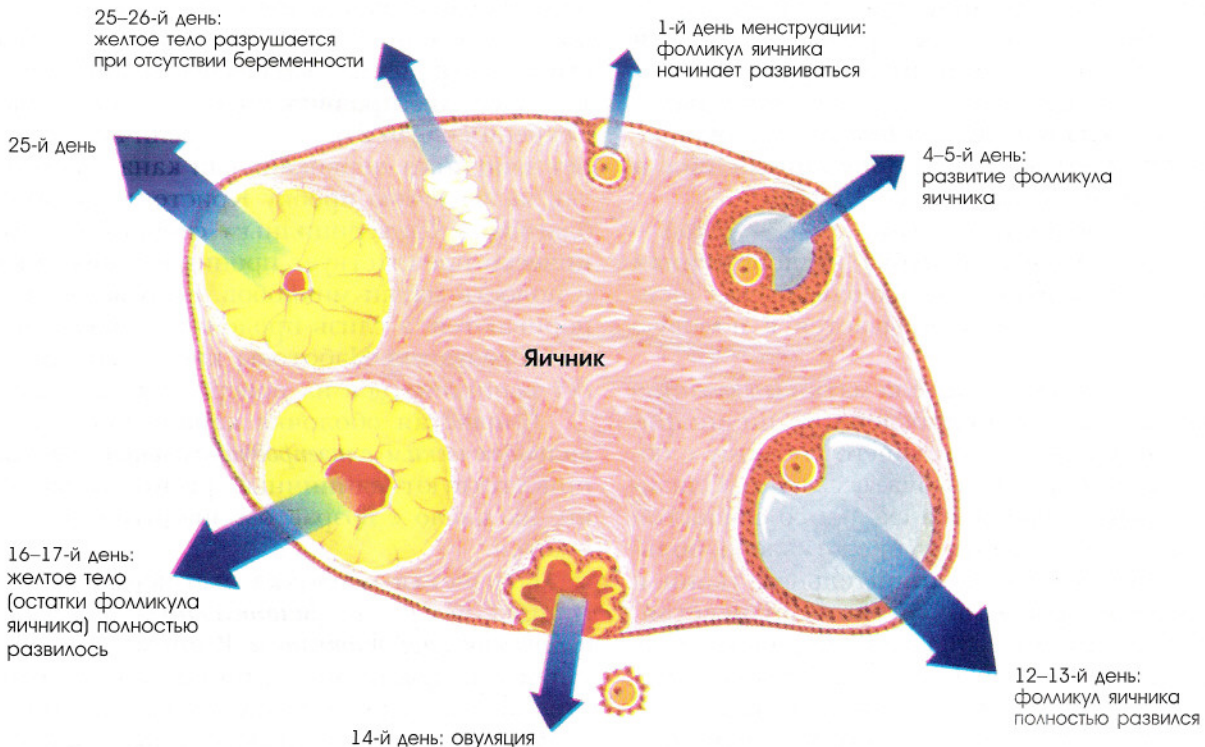


Рис. 4. Развитие фолликула и желтого тела (стрелками обозначен уровень эстрогенов)

ляции, а после разрыва фолликула (овуляции), если беременность не наступила, способствует превращению его в желтое тело. Сформировавшееся желтое тело под действием **лютеотропного гормона** гипофиза выделяет **прогестерон**. Существует тесная взаимосвязь между гормонами яичника и надпочечника, яичника и щитовидной железы.

Эстрогены стимулируют полное созревание многослойного плоского неороговевающего эпителия до поверхностных клеток. **Прогестерон** тормозит созревание, и если его вырабатывается много, клетки созревают только до промежуточного слоя. В период постменопаузы, в связи со снижением выработки половых гормонов, эпителий подвергается атрофии (рис. 5).

Наиболее подвержен гормональным воздействиям эпителий влагалища, поэтому на изучении клеточного состава этого эпителия основана гормональная цитологическая диагностика (см. раздел «Гормональная цитологическая диагностика»).

Цилиндрический эпителий канала переходит в плоский в так называемой зоне стыка, расположенной у девочки на влагалищной порции шейки матки, у женщины репродуктивного возраста – на уровне наружного зева. Зона стыка под действием гормональных и других воздействий может перемещаться на влагалищную порцию шейки матки. Появление цилиндрического эпителия на влагалищной порции шейки называют **эктопией**. Под действием содержимого влагалища участок эктопии подвергается физиологическим изменениям, **метаплазии** в плоский эпителий (рис. 6). Участок


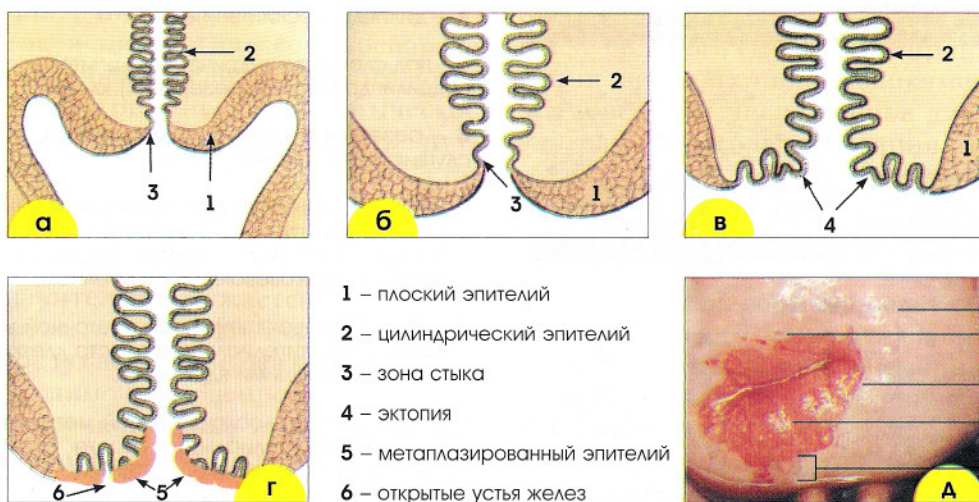


Рис. 5. Разные стадии созревания многослойного плоского эпителия

1. Зрелый эпителий – на поверхности зрелые клетки поверхностного слоя с пикнотичными ядрами.
2. Эпителий созревает до промежуточного слоя – на поверхности зрелые промежуточные клетки.
3. Эпителий созревает до промежуточного слоя – на поверхности незрелые промежуточные клетки.
- 4, 5. Эпителий созревает только до парабазального слоя – на поверхности парабазальные клетки.



- 1 – плоский эпителий
- 2 – цилиндрический эпителий
- 3 – зона стыка
- 4 – эктопия
- 5 – метаплазированный эпителий
- 6 – открытые устья желез

Рис. 6. Расположение цилиндрического эпителия и зоны стыка в шейке матки: **а** – до полового созревания (зона стыка расположена в цервикальном канале); **б, в** – во время полового созревания (зона стыка смещается на влагалищную часть); **г** – цилиндрический эпителий на влагалищной части замещается метаплазированным; **д** – кольпоскопическая картина шейки матки у многорожавшей женщины

метаплазированного эпителия носит название *зоны трансформации*, или зоны превращения. У женщин репродуктивного возраста зона стыка, как правило, представлена участками естественной зоны стыка, участками зоны трансформации, метаплазированным эпителием. *Зона трансформации* может располагаться на влажной части шейки матки, а может (полностью или частично) уходить в цервикальный канал. У женщин в постменопаузе зона стыка и зона трансформации чаще всего располагаются в цервикальном канале. Зона трансформации является наиболее «опасной» с точки зрения возможности патологических, в том числе неопластических изменений.

Метаплазированный плоский эпителий (рис. 7) развивается не из зрелых цилиндри-

ческих, а из подцилиндрических, так называемых резервных клеток. В норме обычно резервные клетки не обнаруживаются в гистологических и цитологических препаратах. Резервноклеточная гиперплазия является первым этапом плоскоклеточной метаплазии. Под слоем цилиндрических клеток появляются один, два и более слоев клеток герминативного типа, которые напоминают клетки базального слоя плоского эпителия без четких клеточных границ.

Зрелый метаплазированный эпителий морфологически практически неотличим от «естественного» плоского, представлен всеми слоями, типичными для многослойного плоского неороговевающего эпителия.

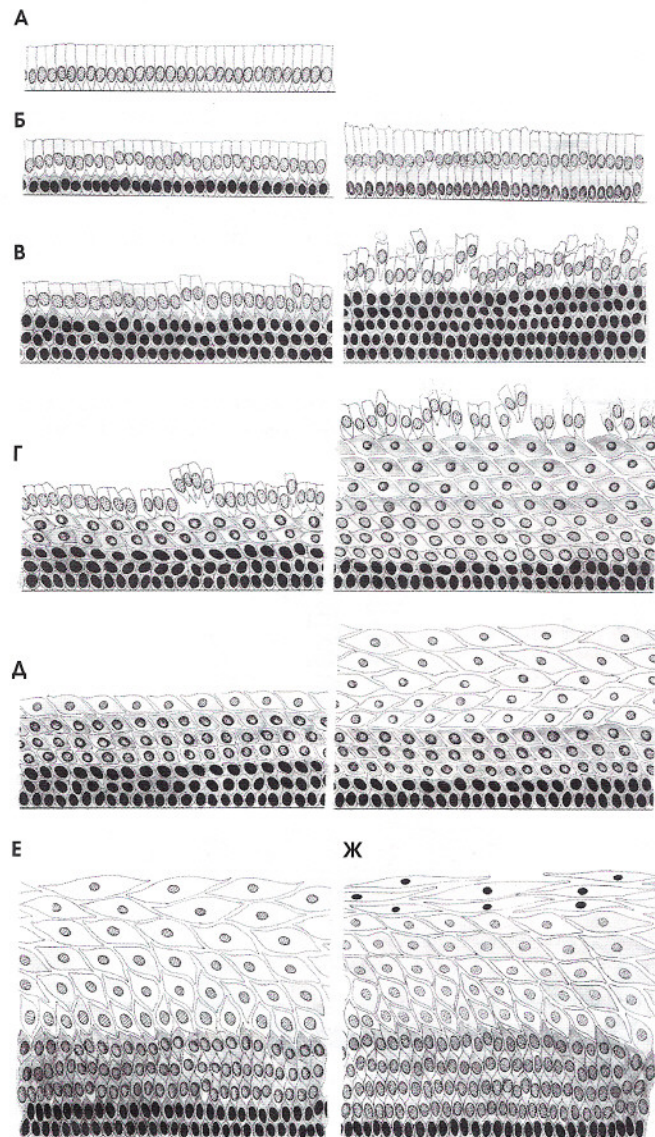


Рис. 7. Этапы плоскоклеточной метаплазии:

А – цилиндрический эпителий.

Б – под слоем цилиндрического эпителия появляется слой подцилиндрических (резервных) клеток.

В – резервные клетки размножаются, цилиндрические сдуваются с поверхности.

Г – этап незрелой плоскоклеточной метаплазии: определяются четкие границы резервных клеток и постепенно формируется 3–4 слоя клеток, сходных с многослойным плоским неороговевающим эпителием.

Д – этап созревающей плоскоклеточной метаплазии. На поверхности эпителиального пласта клетки средних размеров с небольшими ядрами.

Е – этап зрелой плоскоклеточной метаплазии. Клетки на поверхности эпителиального пласта сходны с промежуточными клетками плоского эпителия.

Ж – этап зрелой плоскоклеточной метаплазии. Клетки на поверхности эпителиального пласта практически неотличимы от «естественных» клеток поверхностного слоя плоского эпителия.

ПОЛУЧЕНИЕ МАТЕРИАЛА ДЛЯ ЦИТОЛОГИЧЕСКОГО ИССЛЕДОВАНИЯ

Большое значение для эффективной цитологической диагностики имеет получение полноценного материала, так как неправильное взятие мазков может привести к ошибочному цитологическому диагнозу. До по-

лучения мазков женщину необходимо проинформировать о значении и необходимости регулярных цитологических исследований, условиях получения полноценного материала.

1. Условия получения полноценного материала

Рак шейки матки чаще всего развивается в зоне трансформации, ему предшествуют внутриэпителиальные поражения (дисплазии). В связи с тем, что дисплазии могут располагаться на небольших, ограниченных участках, очень важно, чтобы материал был получен со всей поверхности шейки, особенно с зоны трансформации. Число патологически измененных клеток в цитологическом препарате может быть различно, и если их мало, их могут пропустить при скрининге. Цитологическое исследование мазков позволяет выявить внутриэпителиальные поражения на ранних стадиях; благодаря лечению предопухолевых состояний и ранних форм рака в странах, где хорошо отработаны программы массового скрининга, значительно снижается смертность от рака шейки матки. Однако для того, чтобы цитологическое исследование оказалось эффективным, необходимо соблюдение всех условий, предшествующих получению материала, правильное взятие, фиксация, окрашивание маз-

ков, тщательный просмотр всего клеточного состава препарата и правильная его интерпретация.

У женщин репродуктивного возраста мазки необходимо брать не ранее, чем на 5 день менструального цикла, и не позднее, чем за 5 дней до предполагаемого начала менструации. Нельзя брать мазки в течение 24 часов после полового сношения, спринцевания, введения во влагалище медикаментов, свечей, кремов, в том числе кремов для выполнения ультразвукового исследования. В направлении в лабораторию необходимо указать фамилию, имя, отчество, возраст, дату начала менструального цикла, гинекологические клинические данные (выделения или кровотечение из половых путей, гормональная терапия и прочее) и данные о менструальном цикле (день цикла, постменопауза, беременность), предполагаемый диагноз, дату получения материала, тип мазка (из экто-, эндоцервикса, эндометрия).

2. Инструменты для взятия материала из шейки матки

При проведении профилактических осмотров (скрининга рака шейки матки) используют различные шпатели, в основном – модифицированные шпатели типа шпателя Эйра или щетки типа Cervex-Brush, Papette (рис. 8, а, б).

С диагностической целью материал получают отдельно шпателями из эктоцервикса, щетками типа Cytobrush из эндоцервикса (рис. 8, в).

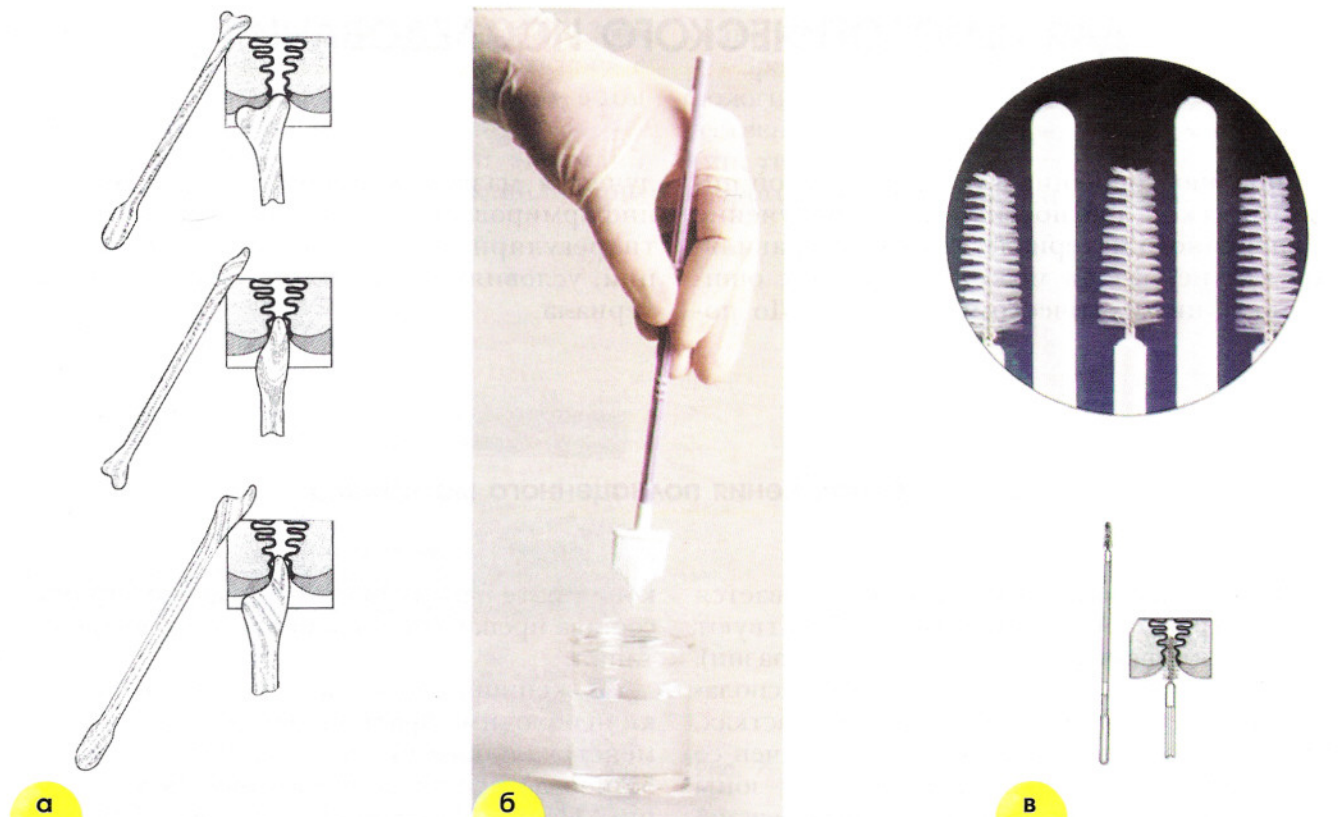


Рис. 8. Инструменты для взятия материала для исследования: **а** – деревянные шпатели типа шпателя Эйра для шейки матки; **б** – пластиковые щетки для шейки матки типа Cervex-Brush, Papette; **в** – щетки типа Cytobrush для взятия материала из цервикального канала

3. Приготовление, фиксация мазков, жидкостная цитология, окрашивание мазков

ПРИГОТОВЛЕНИЕ МАЗКОВ. Материал необходимо распределить по мазку тонким слоем, важно, чтобы весь он оказался на стекле.

ФИКСАЦИЯ МАЗКОВ. Если мазки предполагается окрашивать по методу Папаниколау, их необходимо зафиксировать влажными, сразу после получения (*влажная фиксация*). Фиксацию проводят специальными аэрозолями или фиксатором в капельной форме (фиксатор наносят

на влажную поверхность мазка) (рис. 9). Можно зафиксировать мазки, поместив их после получения в кювету с 96% этиловым спиртом на 10–20 минут. Затем мазки высушивают на воздухе.

Если мазки предполагается окрасить методом Романовского (модификации Лейшмана, Май-Грюнвальд-Гимзы, Паппенгейма и др.), их после получения высушивают на воздухе (*сухая фиксация*).

Если предполагается окрашивание гематоксилин-эозином, можно использовать как сухую, так и влажную фиксацию мазков.

ЖИДКОСТНАЯ ЦИТОЛОГИЯ. В настоящее время все большее распространение получает так называемая *жидкостная цитология*. Материал берется в специальный стабилизирующий раствор (рис. 8, б), после чего его центрифугируют на цитоцентрифуге типа центрифуги *Cytospin* (т. н. *cytospin*-препараты). Весь полученный материал оказывается на мазках и удаётся получить однослойные препараты хорошего качества. Можно сначала сделать мазки стандартным способом, а остающийся на щетке (шпатель) материал поместить в стабилизирующий раствор и обработать описанным выше методом. Очень важным преимуществом *cytospin*-препаратов является то, что их можно с успехом использовать для проведения мо-

лекулярно-биологических исследований. В частности, выраженное уплощение клеток значительно улучшает качество образцов для выполнения иммуноцитохимических реакций и гибридизации *in situ* (см. Приложение).

ОКРАШИВАНИЕ МАЗКОВ. Каждый из перечисленных выше методов окрашивания имеет свои преимущества и недостатки. Метод окрашивания по Папаниколау является наилучшим для гинекологических мазков, так как этот метод позволяет оценить степень созревания цитоплазмы (от сине-зеленого цвета в незрелых клетках до розового в клетках со зрелой цитоплазмой и оранжевого в клетках с ороговением); благодаря влажной фиксации хорошо сохраняются ядра, клеточная мембрана и структура хроматина.

Преимуществом методов окрашивания по Романовскому является четкое прокрашивание ядер, вследствие чего хорошо просматривается структура хроматина, бактериальная флора.

Преимуществом гематоксилин-эозиновых красителей является выраженное окрашивание ядер с атипией, в связи с чем этот метод хорошо использовать для исследования мазков при скрининге.

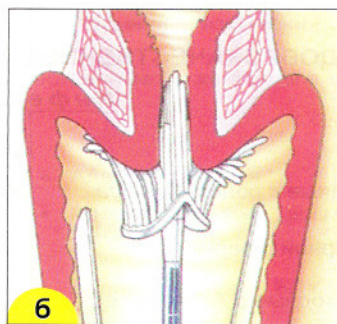
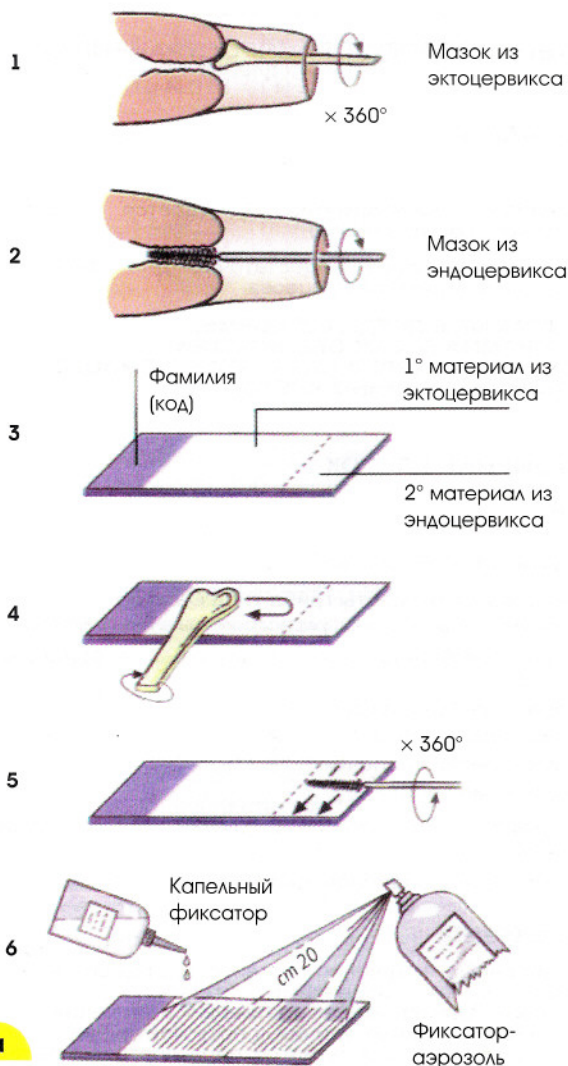


Рис. 9. Получение материала из шейки матки и приготовление мазков: **а** – с помощью шпателя (1, 4), щетки (2, 5), фиксация мазков; **б** – с помощью щетки типа *Cervex-Brush*

ЦИТОЛОГИЧЕСКИЕ КЛАССИФИКАЦИИ ЗАБОЛЕВАНИЙ ШЕЙКИ МАТКИ

В последние годы появились цитологические классификации, включающие широкий спектр патологических изменений шейки.

Наиболее распространенной является терминология, разработанная в г. Бетесда (США) (The Bethesda System (TBS) (1988 г., 1991 г.).

BETHESDA ТЕРМИНОЛОГИЯ, РАЗРАБОТАННАЯ В г. BETHESDA (США)

ТЕРМИНОЛОГИЯ, РАСПРОСТРАНЕННАЯ В РОССИИ

ОЦЕНКА КАЧЕСТВА МАЗКА

- Материал полноценный
- Неудовлетворительный для оценки
- Удовлетворительный для оценки, но ограниченный чем-то (определить причину)

В ПРЕДЕЛАХ НОРМЫ

МЕТАПЛАЗИЯ (НОРМА)

- Материал неинформативный (дается описание клеточного состава мазка)
- Клеточного состава недостаточно для уверенного суждения о характере процесса

ЦИТОГРАММА В ПРЕДЕЛАХ НОРМЫ (ЦИТОГРАММА БЕЗ ОСОБЕННОСТЕЙ) ЦИТОГРАММА В ПРЕДЕЛАХ НОРМЫ, НЕМНОГО МЕТАПЛАЗИРОВАННЫХ КЛЕТОК

ДОБРОКАЧЕСТВЕННЫЕ ИЗМЕНЕНИЯ КЛЕТОК

Инфекции

- *Trichomonas vaginalis*
- Грибы, морфологически сходные с родом *Candida*
- Преобладание коккобациллярной флоры
- Бактерии, морфологически сходные с *Actinomyces*
- Прочее
- Клеточные изменения, связанные с вирусом *Herpes simplex*

- Трихомонадный кольпит
- Обнаружены элементы гриба типа *Candida*
- Обнаружены диплококки, расположенные внутриклеточно
- Флора коккобациллярная, возможно, бактериальный вагиноз
- Флора типа *Actinomyces*
- Флора типа *Leptotrix*
- Флора – мелкие палочки
- Флора – смешанная
- Эпителий с изменениями, связанными с *Herpes simplex*
- Возможно, хламидийная инфекция

Реактивные изменения

- Воспалительные (включая репаративные)
- Найденные изменения соответствуют воспалению с реактивными изменениями эпителия: дегенеративные, репаративные изменения, воспалительная атипия, плоскоклеточная метаплазия, гиперкератоз, паракератоз и/или др.

- Атрофия с воспалением (атрофический вагинит)
- Лучевые изменения
- Изменения, связанные с использованием внутриматочных контрацептивов
- Атрофический кольпит
- Эпителий слизистой оболочки с гиперкератозом
- Эпителий слизистой оболочки с паракератозом
- Эпителий слизистой оболочки с дискератозом
- Резервноклеточная гиперплазия
- Плоскоклеточная метаплазия
- Плоскоклеточная метаплазия с атипией
- Эпителий слизистой оболочки с лучевыми изменениями

ПАТОЛОГИЧЕСКИЕ ИЗМЕНЕНИЯ ЭПИТЕЛИЯ

- Клетки плоского эпителия с атипией неясного значения (atypical squamous cells of undetermined significance (ASCUS))*
- Найденные изменения трудно дифференцировать между реактивными изменениями эпителия и дисплазией
- Обнаружены клетки, трактовка которых затруднена (с дискариозом, укрупненными ядрами, гиперхромными ядрами и т. д.)

Изменения плоского эпителия (неопухолевые, но достойные динамического наблюдения)

- **СЛАБО ВЫРАЖЕННОЕ** интраэпителиальное поражение, включающее HPV (папилломавирусную инфекцию) со слабой дисплазией (CIN 1)**
- **ВЫРАЖЕННОЕ** интраэпителиальное поражение, объединяющее умеренную, тяжелую дисплазию и рак in situ C1 S / CIN 2 и CIN 3
- Эпителий слизистой оболочки с признаками папилломавирусной инфекции
- Найденные изменения, возможно, соответствуют слабой дисплазии. Признаки папилломавирусной инфекции
- Найденные изменения соответствуют умеренной дисплазии
- Найденные изменения соответствуют тяжелой дисплазии
- Найденные изменения подозрительны по наличию внутриэпителиального рака

Инвазивный рак

- Плоскоклеточный рак
- Плоскоклеточный рак
- Плоскоклеточный рак с ороговением
- Плоскоклеточный рак из мелких клеток

Изменения железистого эпителия

- Железистая гиперплазия
- Найденные изменения соответствуют эндоцервикозу

Клетки эндометрия цитологически доброкачественные (у женщины в менопаузе и т. д.)

- Атипичные клетки железистого эпителия (возможные предположения)
- Аденокарцинома эндоцервикальная
- Аденокарцинома эндометрия
- Аденокарцинома другой локализации
- Аденокарцинома без дополнительной характеристики
- Аденокарцинома
- Аденокарцинома, возможно аденокарцинома эндометрия
- Аденокарцинома БДУ (без дополнительного уточнения)

Другие злокачественные опухоли (по возможности определить нозологическую форму)

Оценка гормонального статуса***

* При возможности ASCUS должны быть определены как сходные с реактивными, репаративными или предраковыми процессами.

** Изменения, связанные с папилломавирусом, ранее обозначаемые койлоцитоз, койлоцитарная атипия, кондиломатозная атипия, включены в категорию слабо выраженных изменений клеток плоского эпителия.

*** Гормональная оценка (проводится только по вагинальным мазкам):

- гормональный тип мазка соответствует возрасту и клиническим данным;
- гормональный тип мазка не соответствует возрасту и клиническим данным: ... (расшифровать);
- гормональная оценка невозможна в связи с: ... (указать причину).

Цитологические термины обычно основаны на гистологических классификациях. Однако на протяжении долгих лет во многих странах для формулировки результатов цитологического исследования использовалась, а в некоторых странах используется и по настоящее время классификация Папаниколау. В ней выделяют 5 классов: I – норма, II – доброкачественная атипия, III – дисплазия, IV – *cr in situ*, подозрение на рак, V – рак. Затем все большее распространение получили классификации, основанные на гистологических (ВОЗ и другие).

В последние годы появились цитологические классификации, включающие широкий спектр патологических изменений шейки. Наиболее распространенной из них является классификация, разработанная в г. Бетесда (США) (*The Bethesda System* (TBS)), в которую вносилось несколько изменений. Сходной с ней является терминология, разработанная странами Европейского Содружества. Основные разделы включают поражения плоского и железистого эпителия. Оценивается качество мазка,

изменения разделяются на доброкачественные, неясного генеза, предопухолевые и опухоли. В этой классификации имеются также указания на специфические инфекционные агенты, вызывающие заболевания, передаваемые половым путем.

Несколько противоречивы сведения о возможностях дифференциальной цитологической диагностики поражений эпителия, связанных с реактивными состояниями и неоплазией. В связи с этими сложностями в классификации *Bethesda* введен термин ASCUS – *atypical squamous cells of undetermined significance* (клетки плоского эпителия с атипией неясного значения). Термин введен для обозначения клеточных изменений, трактовка которых затруднена. Для врача-клинициста этот термин мало информативен, однако он нацеливает врача на то, что данная пациентка нуждается в обследовании и/или в динамическом наблюдении. Так как данные классификации используются в практике врача-цитолога, выше приведены параллели между классификацией *Bethesda* и классификацией, распространенной в России.

ОЦЕНКА КАЧЕСТВА МАЗКА

Материал полноценный – полноценным материалом считается мазок хорошего качества, содержащий клетки плоского эпителия, клетки эндоцервикса и метаплазированные клетки.

Материал неполноценный – неполноценным считается материал, по которому нельзя су-

дить о наличии или отсутствии патологических изменений шейки матки. Причины получения неполноценного материала различны, желательно описать клеточный состав мазка, и если это возможно, указать причину, по которой материал признан неполноценным.

Возможные причины получения неполноценного материала

- Небрежность при выполнении различных ступеней приготовления мазка.
- Шейка плохо выведена в зеркалах.
- Не соблюдены условия получения материала (рис. 10).
- Недостаточное усилие при надавливании на слизистую оболочку при получении материала.
- Материал из зоны трансформации и цервикального канала получен не со всей поверхности.
- Материал плохо распределен на стекле.
- Слишком тонкий или слишком толстый мазок.
- Высушивание мазков, предназначенных для влажной фиксации, до фиксации.
- Плохое окрашивание мазков.
- Мазки представлены преимущественно элементами крови и/или воспаления (рис. 11).
- Загрязнение мазков спермицидными и антибактериальными кремами, смазкой с презервативов, гелем для ультразвукового исследования.
- Мазки, взятые во время менструации, представленные большим числом клеток эндометрия, крови.

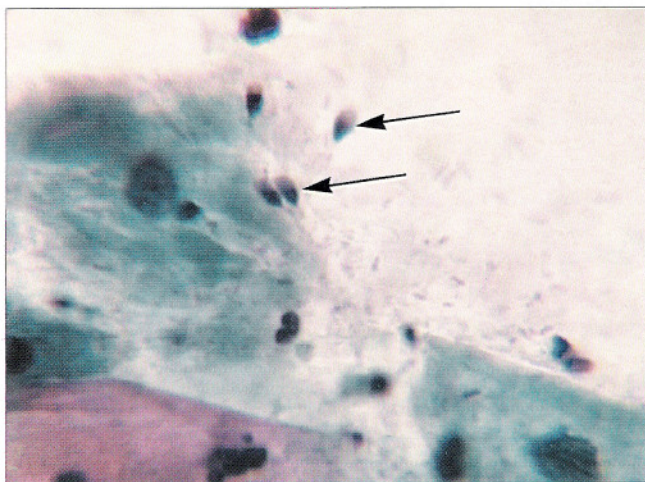


Рис. 10. Неполноценный материал. Женщина не подготовлена к цитологическому исследованию. В мазке сперматозоиды (отмечены стрелкой). Мазок из шейки матки. Окрашивание по Папаниколау. $\times 1000$

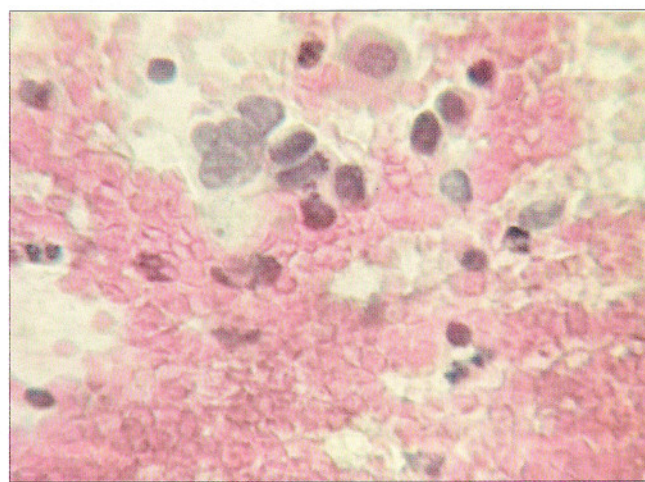


Рис. 11. Мазок плохого качества. Единичные эпителиальные клетки с укрупненными ядрами среди большого числа эритроцитов. Мазок, полученный при профилактическом осмотре. Окрашивание по Папаниколау. $\times 1000$

ЦИТОЛОГИЧЕСКИЕ ОСОБЕННОСТИ ЭПИТЕЛИАЛЬНЫХ КЛЕТОК ШЕЙКИ МАТКИ

Клетки плоского эпителия

Мазки для цитологического исследования получают с поверхности слизистой оболочки, поэтому их клеточный состав представлен слущенными клетками, находящимися на поверхности эпителиального пласта. Чем лучше выражена способность эпителия к созреванию, тем более зрелые клетки попадают в мазок; при атрофических изменениях на поверхности эпителиального пласта располагаются менее зрелые клетки.

ПОВЕРХНОСТНЫЕ КЛЕТКИ – крупные плоские полигональные, около 50 мкм в диаметре.

Ядра овальные или округлые, бесструктурные, пикнотичные с максимальным диаметром 5–6 мкм. Зрелые клетки располагаются преимущественно разрозненно, цитоплазма при окрашивании по Папаниколау розовато-желтая, эозинофильная, нежная, прозрачная, в части клеток определяются липидные гранулы и гранулы гликогена (рис. 12, а). Менее зрелые клетки могут располагаться пластами, нагромождаться друг на друга. Цитоплазма цианофильная, нежная, прозрачная, со складками, контуры ее четкие, неровные.

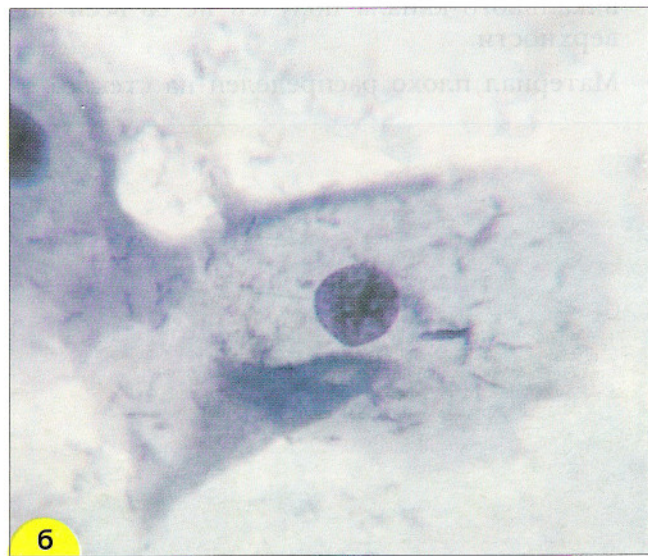
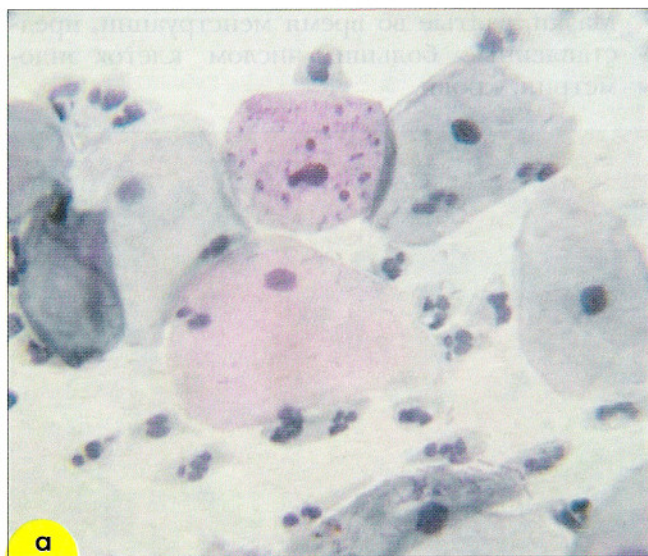

Рис. 12. Мазок из эктоцервикса: **а** – поверхностные клетки плоского эпителия. Ядра мелкие, пикнотичные, цитоплазма обильная. В части клеток цитоплазма зрелая, эозинофильная, с гранулами. Менее зрелые клетки с голубой цитоплазмой. Немного лейкоцитов с сохранившимися ядрами и цитоплазмой. Окрашивание по Папаниколау. $\times 250$; **б** – промежуточная клетка плоского эпителия полигональной формы. Характерно округлое, «пузырьковидное» ядро. Цитоплазма обильная, складчатая. Окрашивание по Паппенгейму. $\times 1000$

ПРОМЕЖУТОЧНЫЕ КЛЕТКИ – сравнительно крупные, обычно полигональные. Ядра пузырьковидные, с четкой структурой хроматина, диаметром более 6 мкм (рис. 12, б). Цитоплазма может быть эозинофильной, цианофильной, характерна складчатость (рис. 13, а, б). Зрелые промежуточные клетки (препикнотичные) отличаются от поверхностных размером и структурой ядра.

Менее зрелые промежуточные клетки (навикулярные, ладьевидные) овальной формы, меньших размеров, цитоплазма их более плотная. Лак-

тобациллы способны вызывать лизис промежуточных клеток; этот пептический эффект редко распространяется на поверхностные клетки.

ПАРАБАЗАЛЬНЫЕ КЛЕТКИ – мелкие, овальные или округлые, незрелые. Ядро относительно крупное, пузырьковидное, реже дегенеративное, пикнотичное. Цитоплазма обычно окрашивается цианофильно. Клетки не подвержены бактериальному цитолизу, однако в них могут развиваться аутолитические процессы (рис. 14, а, б).

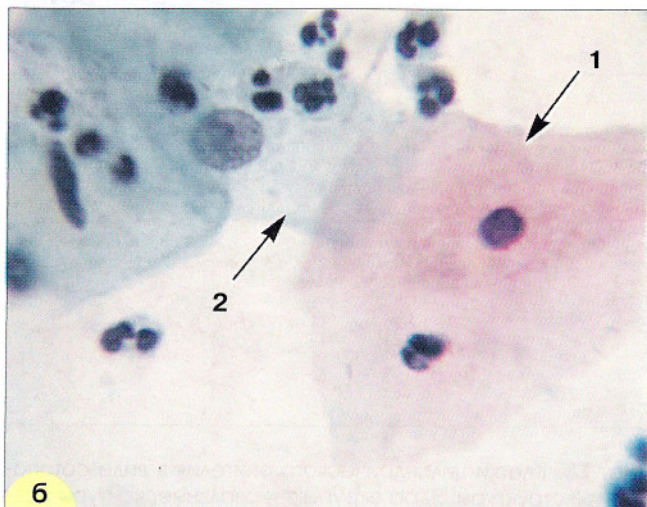
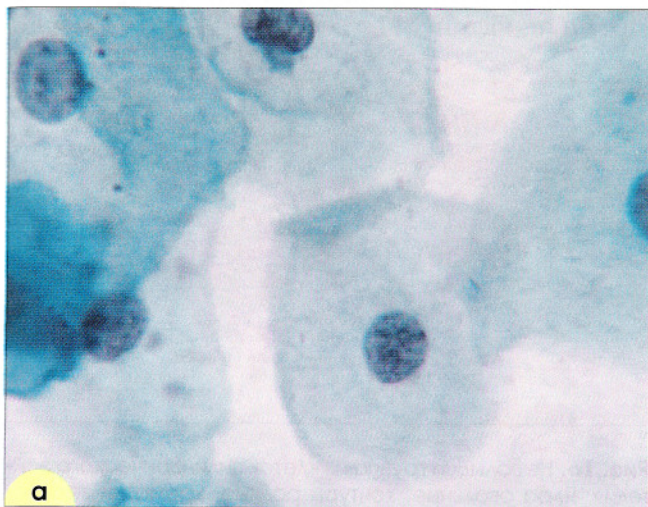


Рис. 13. Клетки плоского эпителия: **а** – зрелые промежуточные клетки с овальными и округлыми пузырьковидными ядрами. Цитоплазма обильная, полигональная, окрашена в зеленые тона. Ядра округлые, хорошо видна равномерно-зернистая структура хроматина. Окрашивание по Папаниколу. $\times 500$; **б** – поверхностная клетка с оранжевой цитоплазмой и пикнотичным ядром (1) и промежуточная клетка с пузырьковидным ядром, светлой цианофильной цитоплазмой (2), немного лейкоцитов. Мазок из эктоцервикса. Окрашивание по Папаниколу. $\times 500$

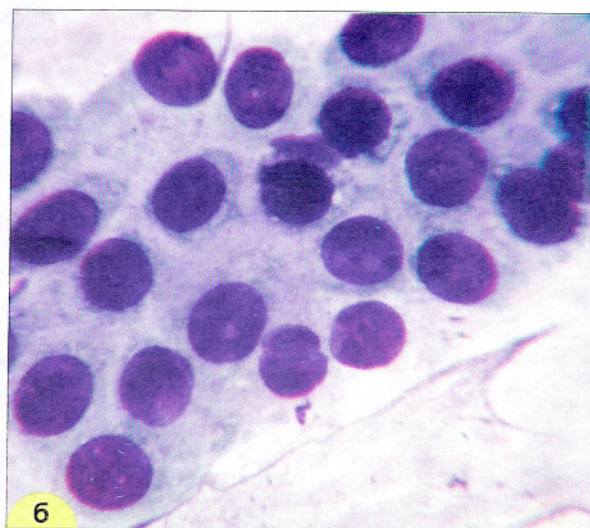
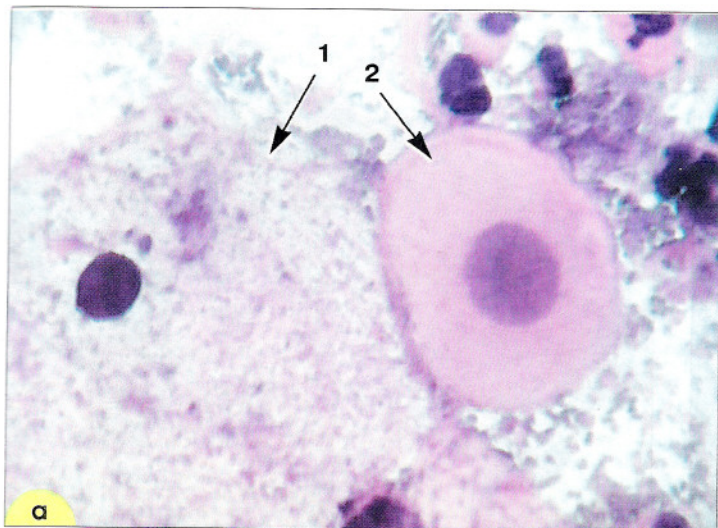


Рис. 14. Клетки плоского эпителия: **а** – клетка поверхностного слоя: крупная, полигональная, ядро пикнотичное (1), клетка парабазального слоя: округлой формы, ядро крупное (2). Гематоксилин-эозин. $\times 600$; **б** – группа из клеток парабазального слоя. Клетки небольших размеров, ядра округлые, контуры ровные, четкие, цитоплазма скудная, границы клеток «размыты». Мазок из эктоцервикса. Окрашивание по Романовскому-Гимзе. $\times 400$

Клетки цилиндрического эпителия

Клетки цилиндрического эпителия в норме располагаются небольшими группами, в виде полосок, сотовидных структур. Клетки вытянутой формы, ядра располагаются

эксцентрически. Могут встречаться «бокаловидные» клетки, цитоплазма в которых растянута слизью, иногда в клетках обнаруживаются гранулы секрета (рис. 15–17).

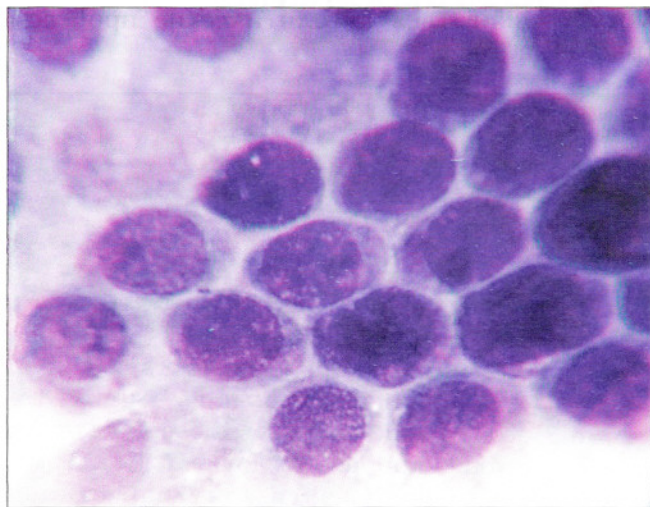


Рис. 15. Клетки цилиндрического эпителия в виде сотовидной структуры. Ядра округлые и овальные, контуры ровные, хроматин распределен равномерно, встречаются мелкие мноморфные ядрышки. Цитоплазма вакуолизированная. Мазок из цервикального канала. Окрашивание по Романовскому. $\times 1000$

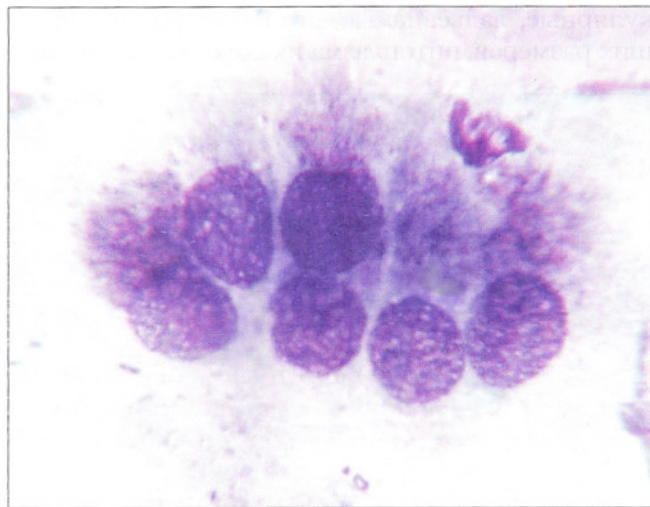


Рис. 16. Небольшая группа из клеток цилиндрического эпителия. Ядра овальные, контуры ровные, хроматин зернистый, распределен равномерно. В цитоплазме мелкие гранулы секрета. Мазок из шейки матки. Окрашивание по Романовскому. $\times 1000$

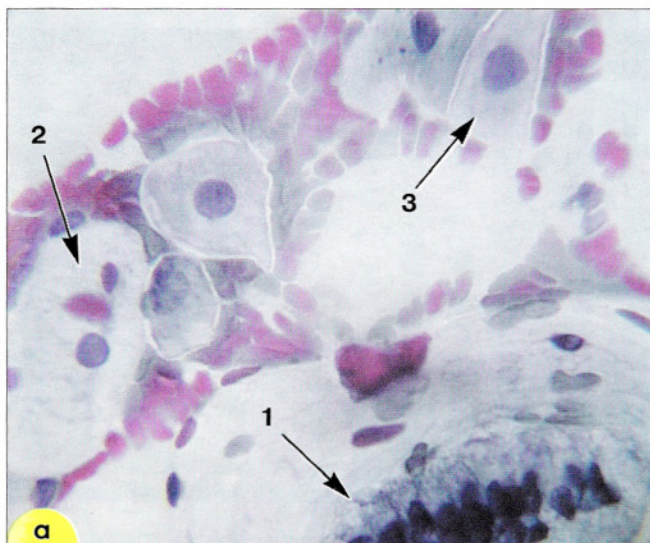
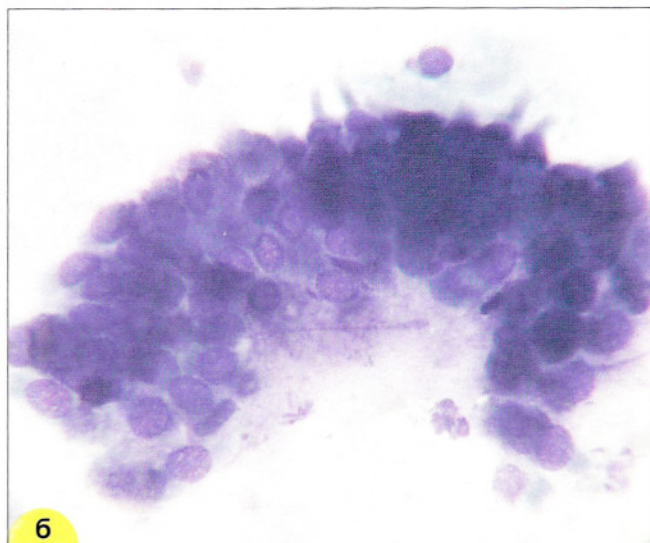


Рис. 17. Мазок из эндоцервикса: **а** – небольшая структура из клеток цилиндрического эпителия в виде полоски (1), клетки плоского эпителия поверхностного (2) и промежуточного слоев (3), эритроциты. Окрашивание по Папаниколау. $\times 400$; **б** – небольшая группа из клеток цилиндрического эпителия. Окрашивание по Романовскому. $\times 400$



Клетки метаплазированного эпителия

Клетки незрелого метаплазированного эпителия напоминают парабазальные, располагаются преимущественно разрозненно, реже в неплотных скоплениях (рис. 18). Ядра несколько гиперхромные, хроматин распределен равномерно. Размер ядер составляет более половины диаметра клеток. Цитоплазма окрашена интенсивно. По мере созревания клеток (*созревающая плоскоклеточная метаплазия*) появляются клетки с отростками цитоплазмы (клетки-«паучки»). Иногда в цитоплазме определяется зона просветления вокруг ядра или вакуоли. Границы клеток четкие, иногда ровные с одной из сторон.

По мере созревания цитоплазма становится все более светлой, иногда вакуолизированной. Форма клеток приближается к овальной, отмечается деление цитоплазмы на более светлую внутреннюю и более интенсивно окрашенную наружную часть. Зрелые метаплазированные клетки практически неотличимы от естественного плоского эпителия (рис. 19).

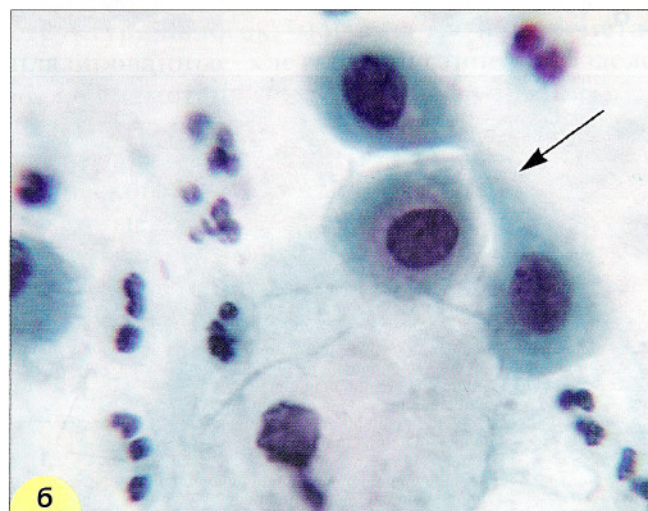
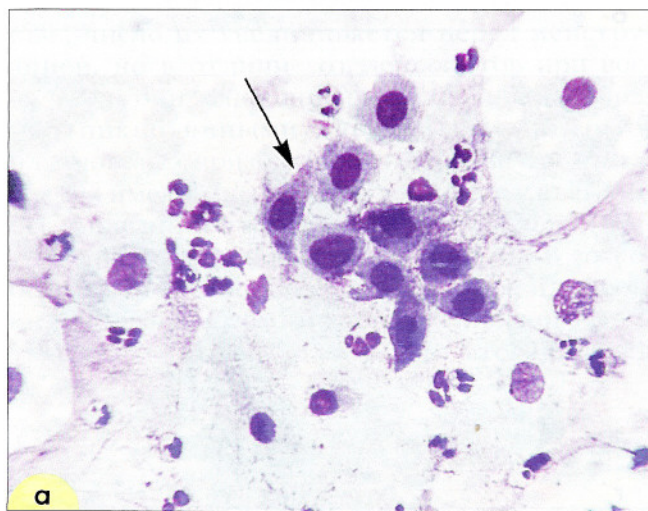


Рис. 18. Плоскоклеточная метаплазия (созревающая). «Клетки-паучки» (отмечены стрелками). В связи с тем, что цитоплазма клеток очень нежная, при приготовлении препаратов образуются отростки, выросты. Ядра небольших размеров, округлые и овальные, хроматин распределен равномерно: **а** – окрашивание по Романовскому. $\times 400$; **б** – окрашивание по Папаниколау. $\times 1000$

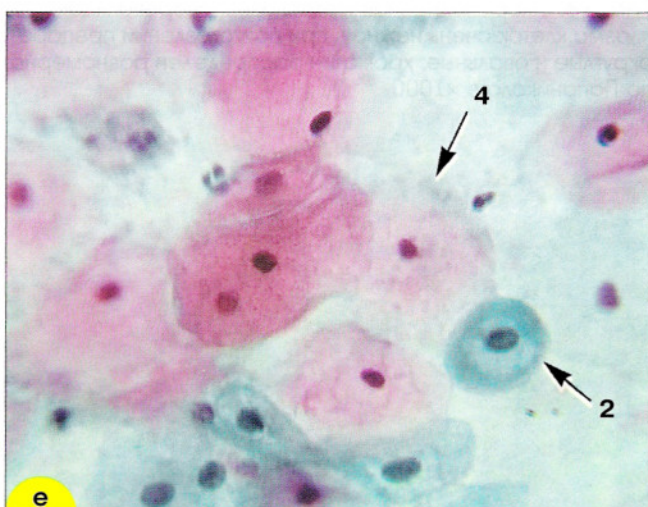
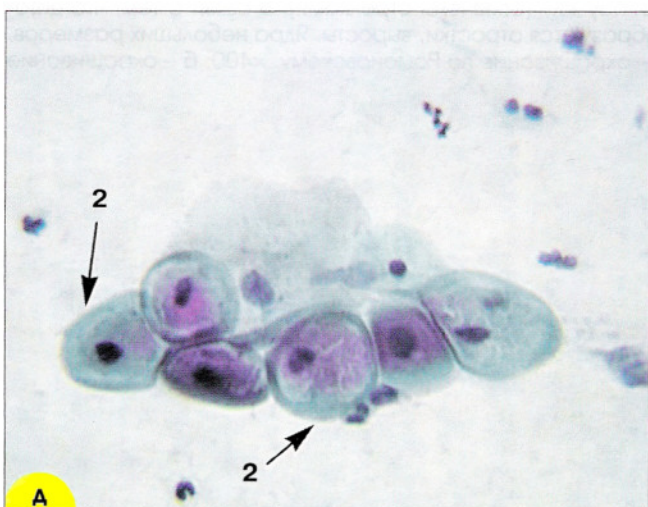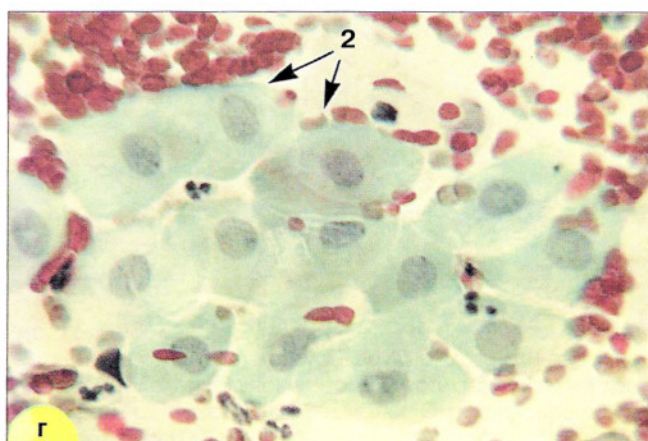
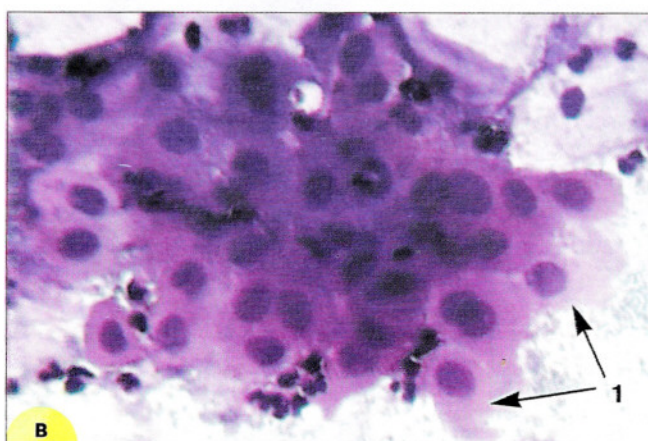
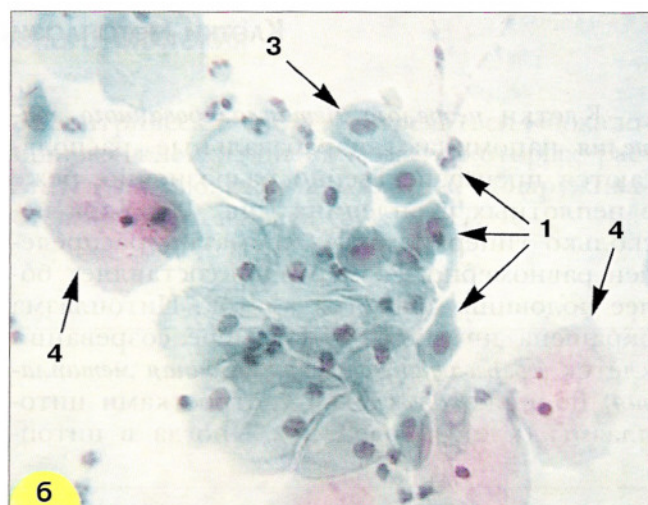
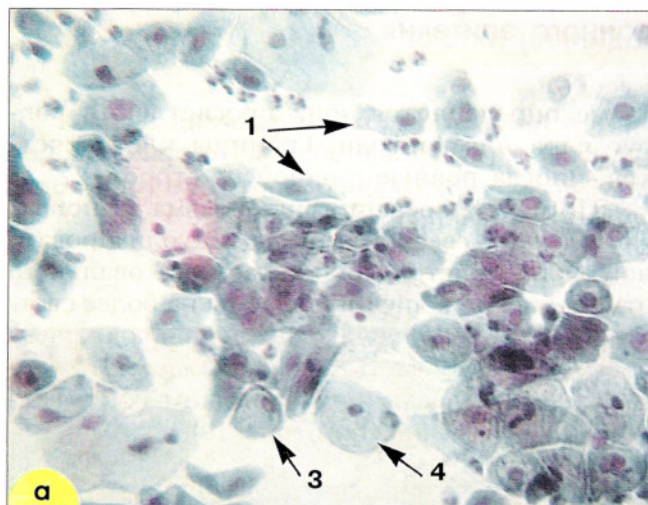


Рис. 19. Незрелые и зрелые метаплазированные клетки: 1 – клетки-«паучки»; 2 – зрелые метаплазированные клетки, напоминающие парабазальные. Форма округлая, ядра округлые, овальные, околядерная зона просветленная; 3 – зрелые метаплазированные клетки, сходные с промежуточными, цитоплазма объемная, форма цитоплазмы приближается к полигональной; 4 – поверхностные клетки. Окрашивание по Папаниколау: а, б – $\times 250$; г-е – $\times 400$; в – окрашивание гематоксилин-эозином, $\times 400$

ЦИТОГРАММА В ПРЕДЕЛАХ НОРМЫ

В норме в препарате из шейки матки, полученном с помощью шпателя, содержатся клетки плоского эпителия. Лейкоциты единичные, число их увеличивается перед менструацией, но в отличие от лейкоцитов при воспалении они «спокойные», с сохранившимися или пикнотичными ядрами, светлой цитоплазмой, без признаков фагоцитоза. Такой же состав имеют мазки, полученные из влагалища (описание – в разделе «гормональная цитологическая диагностика») (рис. 20). В соскобе, взятом с помощью шпателя Эйра или щетки *Cervex-Brush*, помимо клеток плоского эпителия должны содержаться (и это является

признаком хорошего качества мазка) эндометриальная слизь, клетки цилиндрического эпителия в виде групп, сотовидных структур, полосок; могут встречаться метаплазированные клетки (описание в разделе «Клетки метаплазированного эпителия»). В мазках, полученных из цервикального канала, обнаруживают клетки плоского и цилиндрического эпителия, единичные метаплазированные клетки, слизь (рис. 21).

Клеточный состав мазков, полученных в разные фазы менструального цикла и различные периоды жизни женщины, отличается между собой.

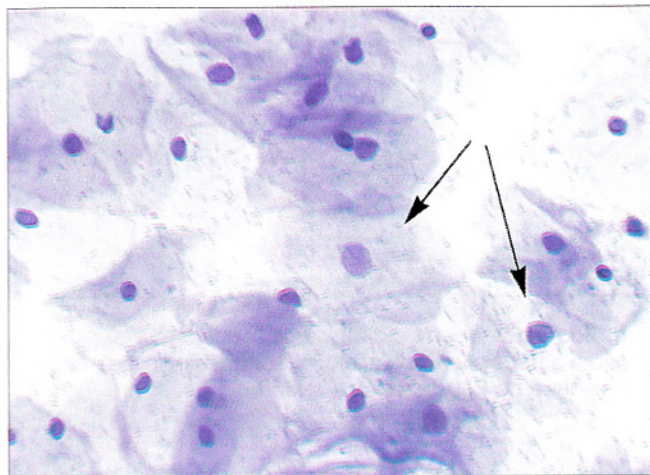


Рис. 20. Поверхностные клетки плоского эпителия полигональной формы с обильной цитоплазмой, мелким, пикнотичным ядром, единичные промежуточные клетки (отмечены стрелкой). Мазок из влагалищной порции шейки матки. Окрашивание по Паппенгейму. $\times 400$

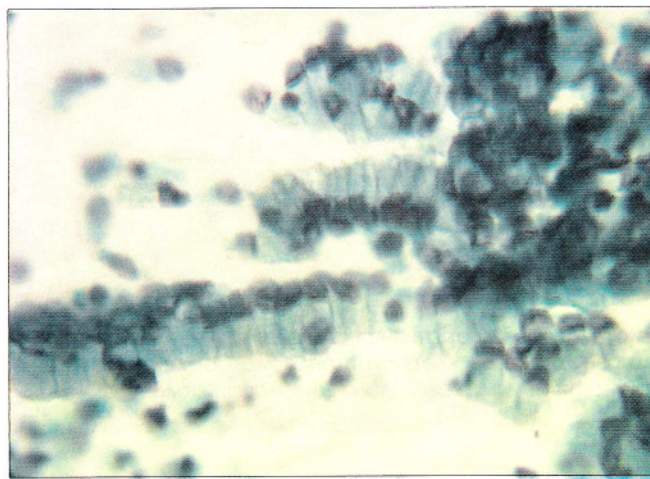


Рис. 21. Мазок из цервикального канала. Однорядные «полоски» из клеток цилиндрического эпителия. Клетки призматической формы, ядра расположены эксцентрически. Окрашивание по Папаниколау. $\times 250$

Изменения клеточного состава мазков из шейки матки и влагалища в течение менструального цикла и в различных возрастных группах

У новорожденных в течение первых дней после рождения клеточный состав идентичен составу влагалищного мазка матери перед родами и представлен преимущественно промежуточными клетками и небольшим числом поверхностных. Мазки характеризуются отсутствием лейкоцитов, эритроцитов и бактериальной флоры. В течение месяца характер мазка меняется на атрофический тип. Преобладают парабазальные клетки, имеется небольшое число промежуточных, лейкоциты, необильная коккобациллярная бактериальная флора.

За 3–6 лет до первой менструации (менархе) мазки состоят преимущественно из промежуточных клеток, лейкоциты отсутствуют, появляется физиологическая флора (*B. vaginalis*,

B. Doderlein), иногда бактериальный цитоллиз. Примерно за 18 месяцев до менархе начинаются циклические изменения в эпителии влагалища, связанные с ростом фолликула и дегенерацией его без образования желтого тела.

Изменения мазков в репродуктивном возрасте соответствуют четырем основным периодам *менструального цикла*:

1. *Менструальная фаза*. В мазках эритроциты, лейкоциты, кокки, клетки эндометрия, промежуточные и поверхностные клетки.

2. *Проллиферативная фаза (фолликулиновая)*. Уменьшается число лейкоцитов, увеличивается число поверхностных клеток (рис. 22). На 6–10 день цикла в мазках можно обнаружить плотные округлые или вытянутые скопления

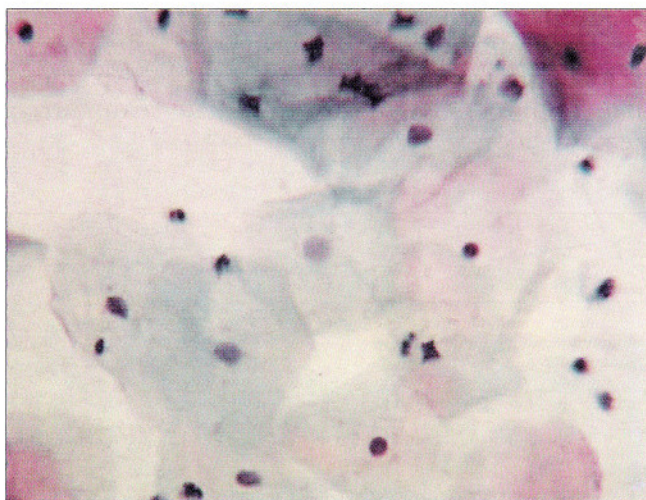


Рис. 22. Проллиферативная фаза: в мазке промежуточные и поверхностные клетки. Цитоплазма большинства клеток цианофильная. Окрашивание по Папаниколау. $\times 250$

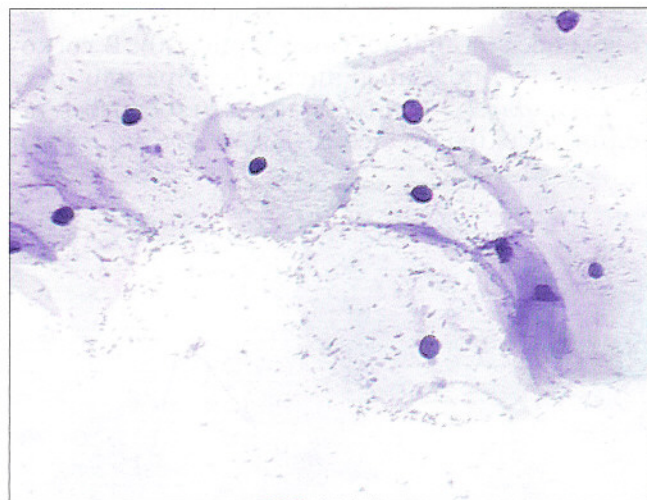


Рис. 23. Овуляторная фаза: клетки расположены разрозненно и в небольших скоплениях. Цитоплазма светлая. Окрашивание по Романовскому. $\times 250$

из дегенеративно измененных клеток эндометрия, окруженных гистиоцитами (*exodus* – исход менструации).

3. Овуляторная фаза. Сопровождается максимально выраженным созреванием клеток. Во время овуляции клетки максимально плоские, располагаются преимущественно разрозненно (рис. 23).

4. Секреторная фаза (прогестероновая) (рис. 24). Под действием прогестерона на 6–10 день после овуляции постепенно увеличивается число складчатых клеток, клеток с четкими границами. Перед менструацией мазок представлен преимущественно навикулярными клетками, большинство из которых расположено в скоплениях.

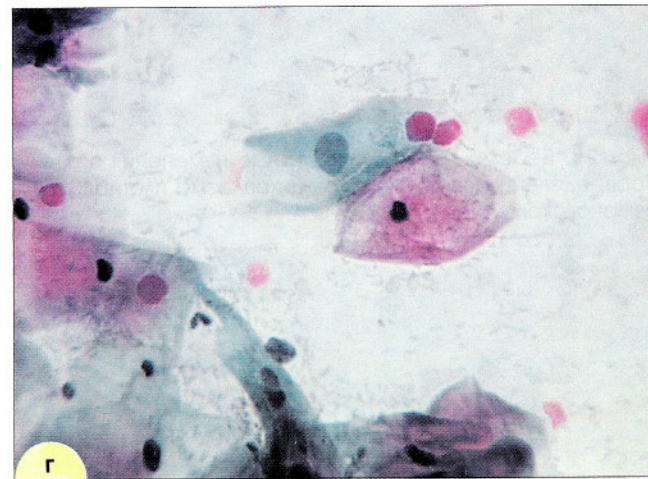
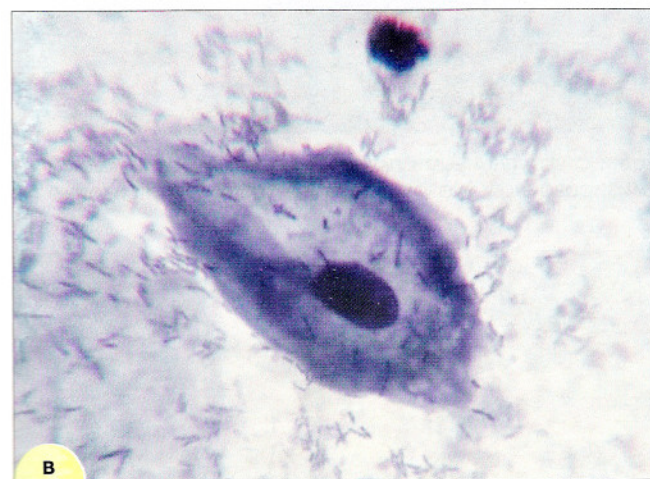
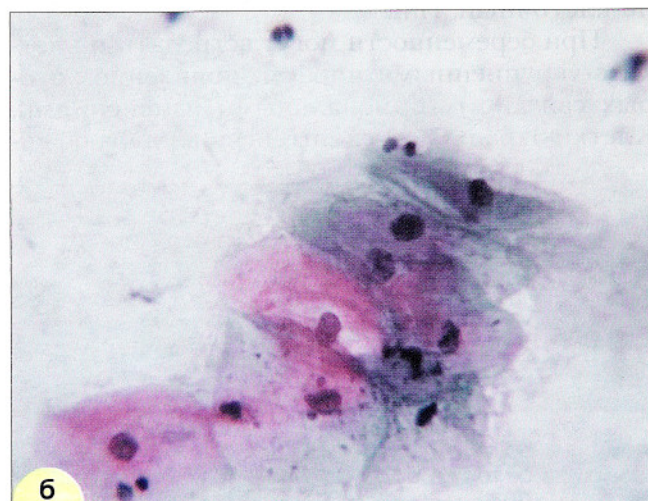
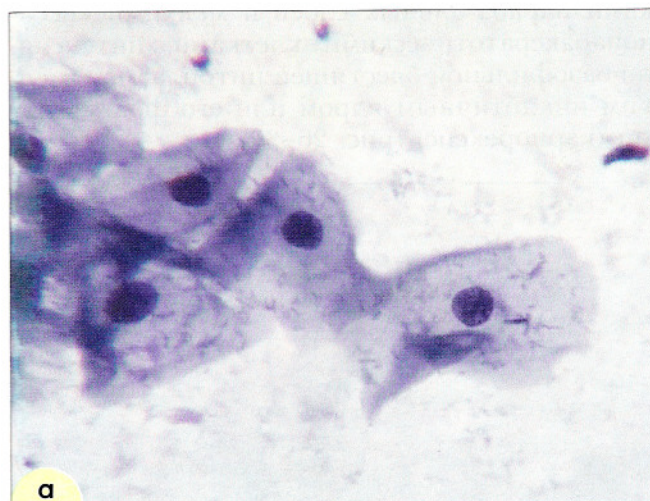


Рис. 24. Секреторная фаза: **а** – промежуточные клетки, расположены в группах, цитоплазма с завернутыми краями. Окрашивание по Романовскому. $\times 500$; **б** – поверхностные и промежуточные клетки с незрелой (сине-зеленого цвета) и зрелой цитоплазмой (розового цвета с гранулами гликогена). Окрашивание по Папаниколау. $\times 400$; **в** – промежуточная клетка (ладьевидная). Ядро среднего размера, цитоплазма с завернутыми краями. Лактобациллы. Окрашивание по Романовскому. $\times 1000$; **г** – клетки расположены в скоплениях, цитоплазма в разрозненно расположенных клетках (в центре – поверхностная и промежуточные клетки) с «завернутыми» краями. Окрашивание по Папаниколау. $\times 250$

Беременность. В первом триместре беременности устанавливается типичная для беременности картина мазка. После 14 недели эффект, связанный с продукцией гормонов плацентой, выражен. Преобладают навicularные клетки или при наличии палочек Дедерлейна – «голые ядра» промежуточных клеток. Идеально нормальным для беременной после 3–5 месяцев является промежуточно-клеточный тип.

При беременности могут встречаться клетки с укрупненными ядрами, появление которых связано с гормональными изменениями. Клетки окрашиваются интенсивно, ядра обыч-

но гиперхромные, хроматин распределен равномерно (рис. 25).

➤ **Постменопауза.** Изменения в мазках сходны с изменениями в пременоархе. Сначала отмечаются циклические изменения, не сопровождающиеся менструацией. Затем мазок состоит из промежуточных клеток без циклических вариаций, позже развивается полная атрофия эпителия, и мазки представлены клетками парабазальных слоев и мелкими «псевдопаракератотическими» клетками с интенсивно-базофильной блестящей шитоплазмой, мелким пикнотичным ядром или его фрагментами (кариорексис) (рис. 26–30).

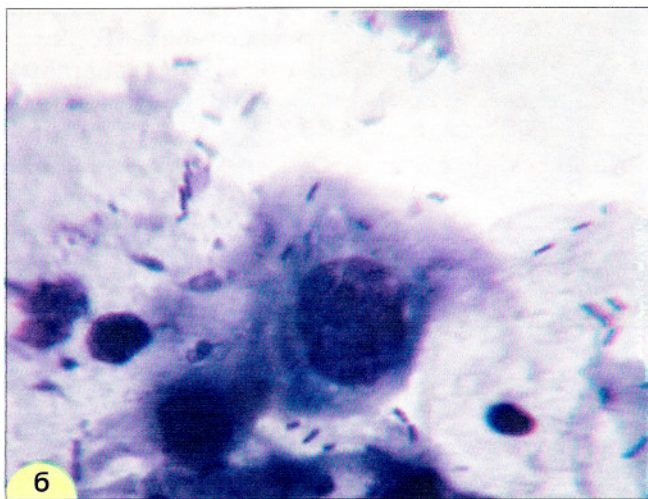
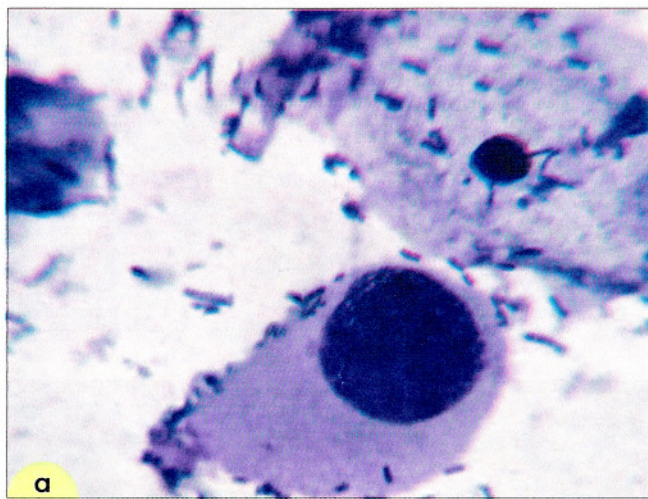


Рис. 25. Беременность – реактивные изменения эпителия. Клетки с укрупненными гиперхромными ядрами. Хроматин распределен равномерно: **а** – цитоплазма плотная; **б** – вакуолизирующаяся. Мазок из шейки матки. Окрашивание по Романовскому. $\times 600$

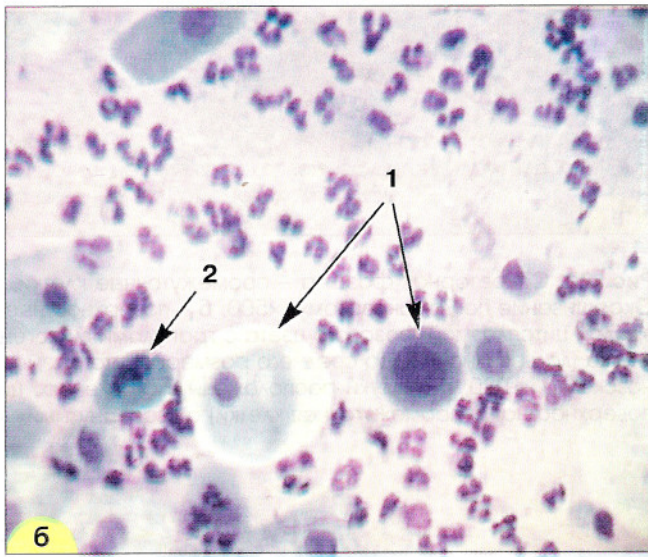
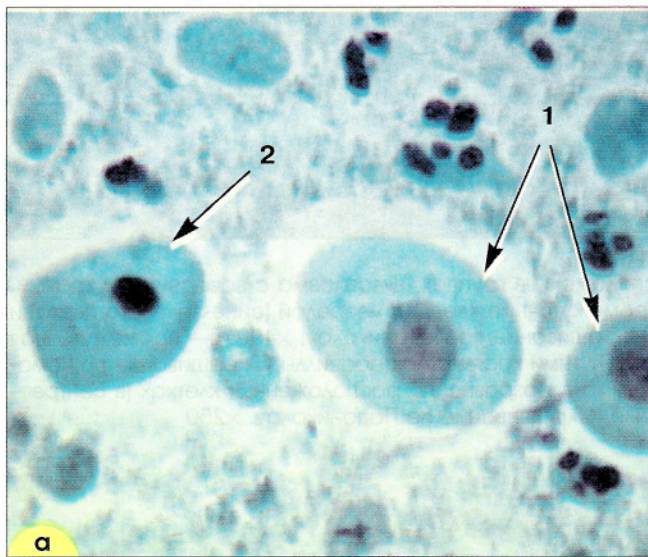


Рис. 26. Атрофический тип мазка. Клетки парабазального слоя овальной и округлой формы (1), клетки с пикнотичным ядром (псевдопаракератоз) (2). Фон зернистый, лейкоциты: **а** – окрашивание по Папаниколау. $\times 250$; **б** – окрашивание по Паппенгейму. $\times 160$

У некоторых женщин прекращение менструаций не сопровождается выраженными атрофическими изменениями, что, возможно, связано с функцией надпочечников, на протяжении всей жизни сохраняется промежуточно-

клеточный тип мазка, иногда с присутствием поверхностных клеток (рис. 30). Нередко такой тип мазка отмечают у пожилых женщин, продолжающих вести активную сексуальную жизнь.

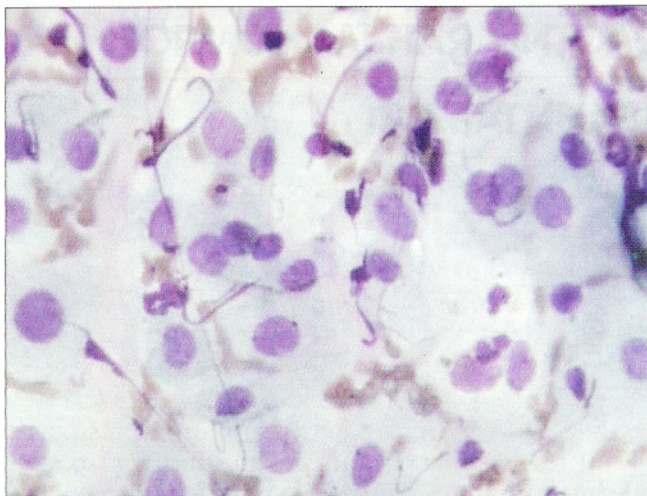


Рис. 27. Атрофический тип мазка. Клетки парабазального типа, нити фибрина, единичные эритроциты и лейкоциты. Окрашивание по Романовскому. $\times 500$

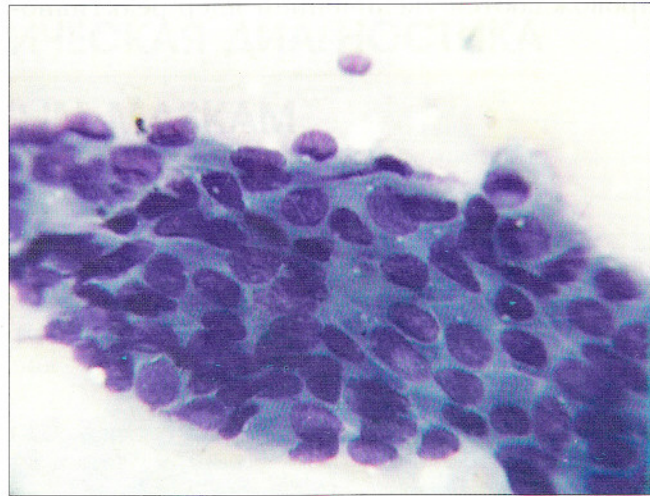


Рис. 28. Парабазальные клетки, расположенные в пласте. Клетки небольших размеров, ядро занимает большую часть клетки. Окрашивание по Романовскому. $\times 500$

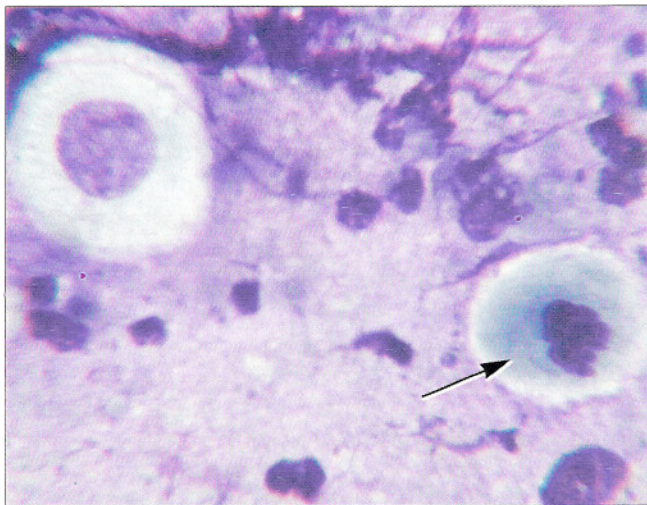

Рис. 29. Атрофический тип мазка. Много лейкоцитов, нити фибрина, псевдопаракератоз: пикнотичное ядро, распадающееся на глыбки (отмечено стрелкой). Окрашивание по Романовскому. $\times 600$

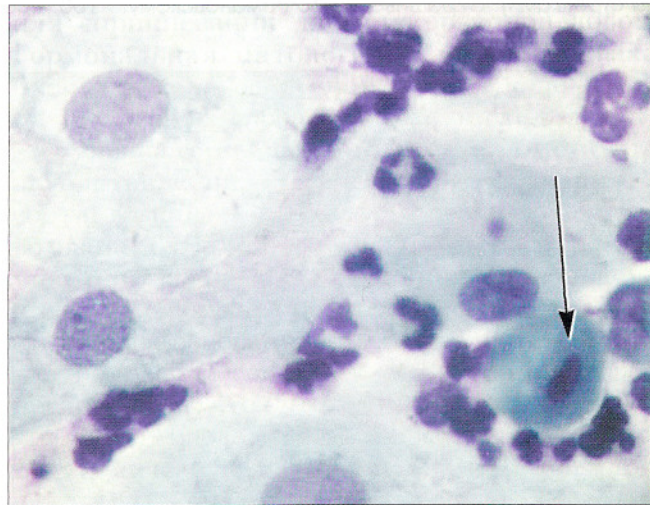

Рис. 30. Менопауза 6 лет. Преимущественно промежуточные клетки. Клетка с пикнотичным ядром – псевдопаракератоз (отмечена стрелкой). Окрашивание по Романовскому. $\times 600$

Дегенеративные изменения клеток в постменопаузе могут сопровождаться цитоллизом. В этом случае в мазках обнаруживаются клетки парабазального типа и «голые» овальные ядра разрушенных клеток (рис. 31). Иногда атрофические изменения в мазках сопровождаются увеличением ядер реактивно-

го характера (рис. 32). Начинающие цитологи могут принять эти изменения за дисплазию или даже рак. В отличие от дисплазии увеличение ядер не сопровождается другими признаками, характерными для предопухолевых процессов и рака, и является обратимым.

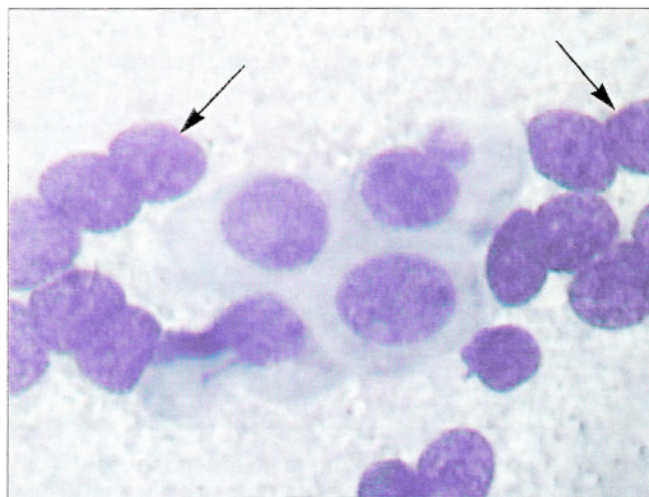
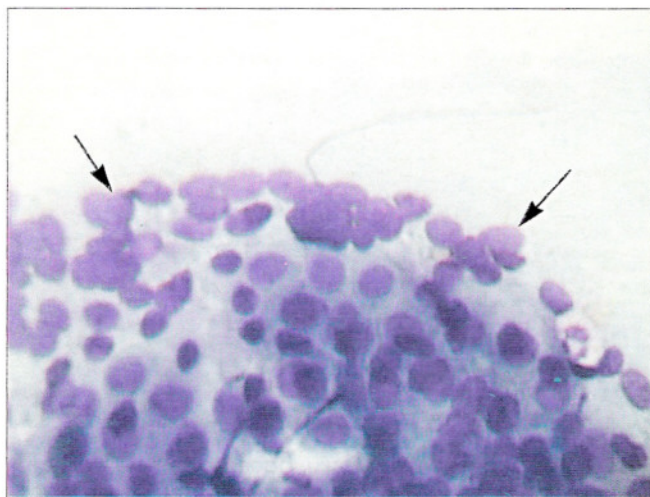


Рис. 31. Атрофический тип мазка. Клетки базально-парабазального слоя, «голые» ядра парабазальных клеток (отмечены стрелками). Окрашивание по Романовскому. $\times 160, 400$

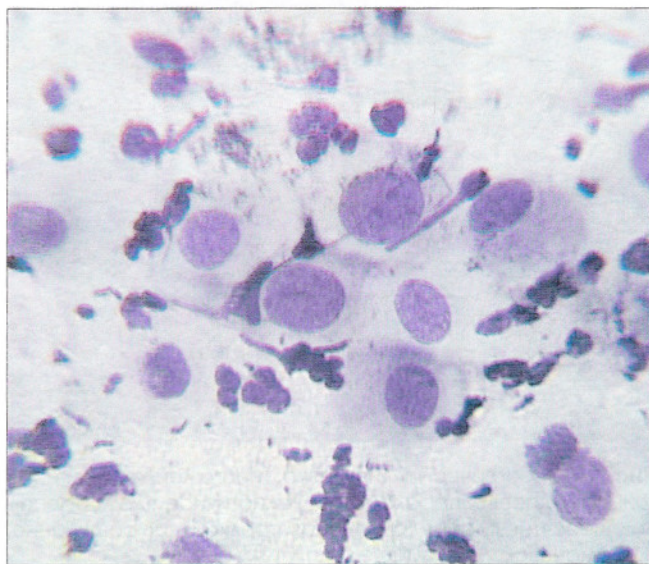
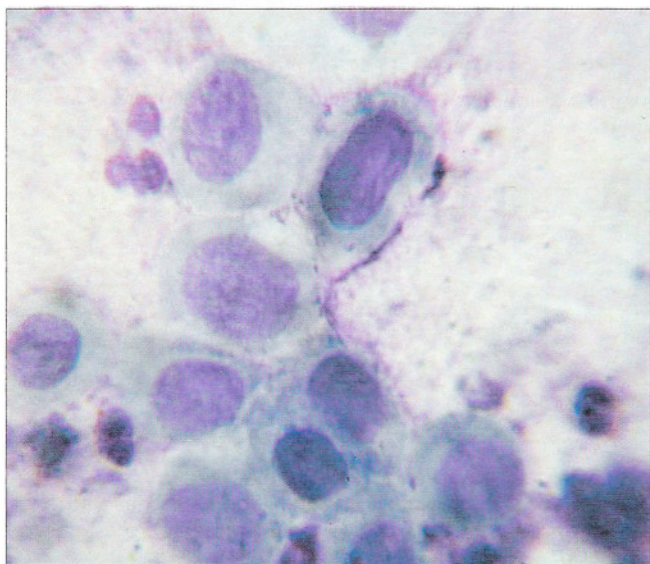


Рис. 32. Атрофический тип мазка. Реактивные изменения в эпителии. Клетки с укрупненными ядрами, контуры ядер ровные, четкие, хроматин распределен равномерно. Окрашивание по Романовскому. $\times 500, 400$

ГОРМОНАЛЬНАЯ ЦИТОЛОГИЧЕСКАЯ ДИАГНОСТИКА ПО ВАГИНАЛЬНЫМ МАЗКАМ

Гормональная цитодиагностика основана на изучении отторгающихся клеток эпителия влагалища и изменении их состава в зависимости от циклических изменений в яичниках.

Изучение клеточного состава вагинальных мазков позволяет косвенно судить о наличии или отсутствии овуляции, соответствии цитологической картины возрасту женщины и фазе менструального цикла, влиянии синтетических гормональных препаратов; при необходимости на основании цитологической диагностики можно вносить коррекцию в гормональную терапию.

Безусловно, в настоящее время более целесообразно оценивать гормональный статус женщины с помощью точного определения различных гормонов иммуноферментными или радиоиммунологическими методами. Однако в некоторых учреждениях при определенных клинических ситуациях гормональная цитодиагностика может применяться, как более простой и дешевый метод.

Оценка гормонального статуса проводится по мазкам из *переднебоковой поверхности влагалища*. Материал берут легким соскабливанием без нажима на стенку с помощью специального аппликатора или шпателя. Мазки из шейки матки использовать для гормональной цитодиагностики нельзя, так как, во-первых, эпителий шейки матки в меньшей степени подвержен циклическим гормональным воздействиям, во-вторых, в мазках из шейки матки могут присутствовать метаплазированные клетки, напоминающие клетки парабазального слоя.

Нельзя проводить исследование при воспалительном процессе, после спринцевания, любых манипуляций во влагалище, в течение 48 часов после полового контакта. Необходимо учитывать, что прием некоторых медикаментов (в частности, дигиталиса) может сти-

мулировать созревание эпителия. Нужно также учитывать прием гормональных препаратов, в том числе гормональных контрацептивов.

Нельзя проводить оценку гормонального статуса при наличии в мазках элементов воспаления, клеток эндометрия, железистых, метаплазированных клеток, безъядерных чешуек, патогенных микроорганизмов, а также при выраженном цитолизе, вызванном лактобактериями. Цитолиз можно временно подавить с помощью местного применения антибиотиков или спринцеваний дистиллированной водой. Гормональная цитологическая диагностика проводится на основании оценки и подсчета клеток разных слоев плоского эпителия.

Оценка гормонального статуса может быть дана в виде цитологического заключения о соответствии (несоответствии) цитограммы возрасту, фазе менструального цикла, состоянию или заболеванию женщины или в виде индексов. Первое предпочтительнее, так как цитолог на основании клинических сведений и картины мазка устанавливает диагноз. Второе предполагает, что оценку гормонального состояния будет проводить клиницист. Наиболее распространен подсчет **кариопикнотического индекса (КПИ, КИ)**, **эозинофильного (ЭИ)** и **индекса созревания (ИС)**. Эти индексы являются отражением *эстрогенного влияния*. Определяют также индекс складчатости и индекс группировки, обусловленные влиянием *прогестерона и андрогенов*. Важно не столько числовое значение индексов, сколько их динамика, изменение значения в ходе менструального цикла.

КИ – процентное содержание клеток с пикнотичными ядрами из числа сосчитанных клеток (поверхностных и зрелых промежуточных). Для определения КИ подсчитывают не менее 300 поверхностных и зрелых промежу-

точных (препикнотических) клеток. Менее зрелые клетки при подсчете КИ не учитываются. КИ индивидуален для каждой женщины из месяца в месяц, но достигает максимума в овуляцию. Нормальная величина составляет 35–85%. Минимальные значения КИ – в начале пролиферативной фазы, затем индекс постепенно увеличивается, достигая максимума в овуляцию. У большинства женщин репродуктивного возраста КИ в овуляцию составляет 80–90%.

ЭИ – процентное соотношение зрелых эозинофильных плоских клеток (с розовой цитоплазмой) и зрелых цианофильных клеток (с зеленой цитоплазмой) независимо от формы ядер. ЭИ определяют в мазках, окрашенных по Папаниколау.

ИС – это соотношение парабазальных, промежуточных и поверхностных клеток. ИС выражается тройной дробью, в которой на первом месте стоят парабазальные клетки: парабазальные /промежуточные /поверхностные. Информативность ИС больше, чем КИ, однако оценка его может быть дана лишь в случае, если или поверхностные, или парабазальные клетки присутствуют в небольшом числе. Следует помнить о том, что практически не встречается состояний, когда одновременно в мазках имеется значительный процент и парабазальных, и поверхностных клеток. Как правило, преобладают либо поверхностные (или поверхностные с промежуточными), либо парабазальные (или парабазальные с промежуточными). Одновременное присутствие значительного числа клеток поверхностного и парабазального слоя указывает на воспалительный процесс или на то, что мазок получен из эктоцервикса. Гормональная оценка по такому мазку не дается. Также практически не встречаются мазки, в которых имеются только поверхностные клетки без промежуточных.

Индекс складчатости – процентное соотношение зрелых складчатых клеток к зрелым без складок, независимо от окрашивания цитоплазмы и структуры ядра.

Индекс группировки – соотношение зрелых плоских клеток в скоплениях из четырех и более клеток и клеток, расположенных разрозненно или в скоплениях меньших, чем по четыре, независимо от окрашивания цитоплазмы, характера ядра и складчатости.

Во время овуляции клетки максимально плоские, располагаются преимущественно разрозненно, КИ и ЭИ достигают максимума и такое состояние сохраняется несколько дней. Под действием прогестерона на 6–10 день после овуляции КИ уменьшается, иногда до нуля, постепенно увеличивается число складчатых клеток, клеток с четкими границами, нарастают индексы складчатости и группировки.

БЕРЕМЕННОСТЬ. В первом триместре беременности устанавливается типичная для беременности картина мазка. После 14 недель эффект, связанный с продукцией гормонов плацентой, выражен. Преобладают навикалярные клетки или при наличии палочек Дедерлейна – «голые ядра» промежуточных клеток. Идеально нормальным для беременной после 3–5 месяца является промежуточноклеточный тип: 0/100/0.

Если беременность продолжается более 42 недель и мазок представлен промежуточными клетками, то течение беременности рассматривают как нормальное. Если много поверхностных клеток и нет эффекта прогестерона, можно считать, что приближаются роды.

Как «нетипичное для беременности» рассматривают высокое созревание клеток (КИ более 75%).

Угрозой прерывания беременности считают:

– более 10% поверхностных клеток при отсутствии эффекта прогестерона после 14 недель;

– наличие в мазках элементов крови, гистиоцитов, железистых клеток эндометрия.

Если в мазках более 10% парабазальных клеток в отсутствие метаплазии или воспаления – можно подозревать повреждение плода, необходимо срочное родоразрешение.

МИКРОФЛОРА ВЛАГАЛИЩА И ШЕЙКИ МАТКИ

Основное значение для определения инфекционного агента, вызвавшего воспаление, имеет бактериоскопия материала, полученного из уретры, цервикального канала и влагалища, а также бактериологическое исследование (посев). Однако при цито-

логическом исследовании мазков из влагалищной порции шейки матки и цервикального канала не следует пренебрегать возможностью отметить, соответствует ли бактериальный состав норме, присутствует ли патогенная флора.

Нормальная микрофлора

Влагалище, шейка матки, эндоцервикальные железы рассматриваются как экологические ниши микроорганизмов. Условия обитания микроорганизмов во влагалище и шейке матки отличаются в связи с различием pH среды, свойствами эпителия, выстилающего поверхность этих анатомических образований. Одним из механизмов биологической защиты слизистой оболочки влагалища является «способность влагалища к самоочищению». Основную роль в самоочищении влагалища играют лактобациллы. Лактобациллы (влагалищные палочки, палочки Додерлейна) являются нормальными обитателями влагалища у женщин детородного возраста. Это гетерогенная группа микроорганизмов, включающая множество видов. Большую часть влагалищных бацилл составляют *Lactobacillus acidophilus*. Влагалищные палочки – сравнительно толстые, крупные, прямые или слегка изогнутые бациллы разной длины, как правило, с четко очерченными «обрубленными» краями (рис. 33). Иногда они располагаются цепочками. Они способны гидролизировать гликоген, содержащийся в клетках многослойного плоского эпителия. При смывании поверхностных клеток и их цитоллизе гликоген освобождается, продукты его ферментативного гидролиза (мальтоза, глюкоза) используются лактобацил-

лами. Распад гликогена до молочной кислоты является одним из факторов, поддерживающих кислую реакцию влагалищного содержимого (pH 3,8–4,2) и его бактерицидные свойства. Дефицит глюкозы, который возникает вследствие жизнедеятельности лактобацилл, бактерицидные свойства лактобацилл, перекись водорода, образуемая некоторыми из них, факторы неспецифического иммунитета (иммуноглобулины, комплемент и другие) в свою очередь создают неблагоприятные условия для размножения патогенных микроорганизмов. Микробиоценоз влагалища определяется:

- уровнем гликогена в клетках поверхностного слоя;
- концентрацией лактобацилл;
- pH влагалищного содержимого;
- состоянием местного и общего иммунитета.

Для влагалища в норме характерно:

- низкое число микроорганизмов, 95% из которых составляют лактобациллы; большой процент лактобацилл, образующих перекись водорода;
- низкая концентрация других микроорганизмов (условно патогенная флора).

В состав нормальной микрофлоры входят также единичные кокки и мелкие палоч-

ки. Флора у каждой женщины индивидуальна, сравнительно постоянна, несколько изменяется в разные периоды менструального цикла. Сочетания микроорганизмов могут быть самыми разнообразными, но преобладает аэробная флора. В небольших количествах в норме может присутствовать условно патогенная флора (*Gardnerella vaginalis*, *Escherichia coli*, *Corynebacterium*, *Streptococcus*,

Staphylococcus, *Bacteroides*, *Fusobacterium*, *Peptostreptococcus*, *Ureaplasma*, *Mycoplasma hominis* и другие микроорганизмы). Если для диагностики используется полимеразная цепная реакция или другие исследования, выявляющие минимальное число бактерий, обнаружение их в вагинальном отделяемом может служить источником ошибочных заключений о характере микрофлоры.

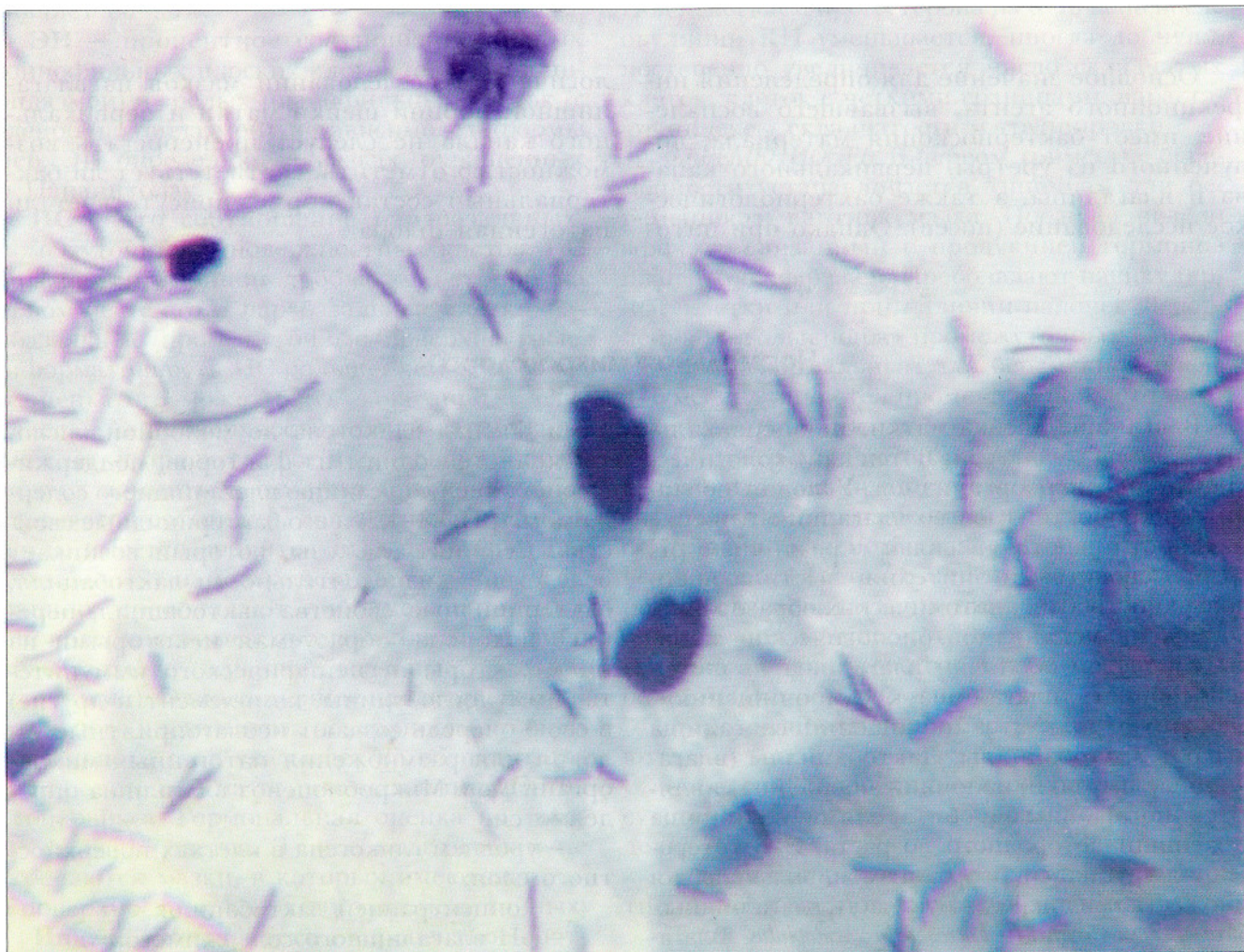


Рис. 33. Поверхностные клетки плоского эпителия. Лактобациллы (вагинальные палочки) – сравнительно толстые, крупные, прямые или слегка изогнутые бациллы разной длины, как правило, с четко очерченными «обрубленными» краями. Некоторые бактерии располагаются цепочками. Окрасивание по Паппенгейму. $\times 1000$

У девочек до наступления менархе кокковая и коккобациллярная микрофлора является нормальной. У женщин в постменопаузе палочка Додерлейна также постепенно уступает место коккам, грамположительным диплококкам, мелким палочкам (рис. 34). Бакте-

риальная флора в постменопаузе может быть скудной. Состав бактериальной флоры зависит от гормональных факторов, приема медикаментов, сексуальных контактов, инфекций. Сочетания микроорганизмов бывают разными, однако в норме бактерий немного.

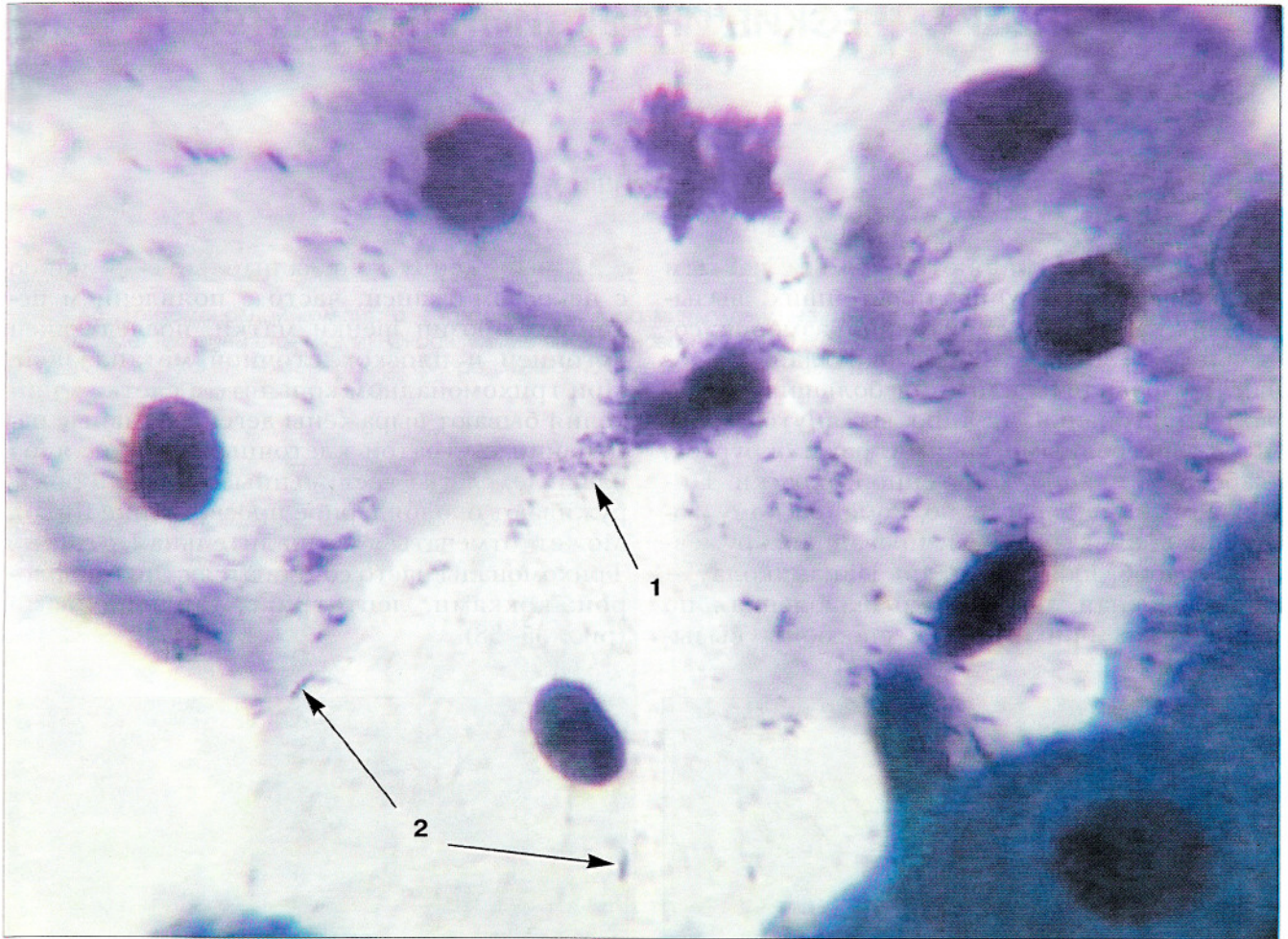


Рис. 34. Нормальная микрофлора в постменопаузе (два года). Бактерий немного: кокки (1), палочки (2). Окрашивание по Паппенгейму. $\times 1000$

СПЕЦИФИЧЕСКИЕ ИНФЕКЦИОННЫЕ АГЕНТЫ

Простейшие

Трихомонады являются самым частым представителем группы простейших, вызывающих воспаление гениталий. Размер их составляет 5–30 мкм, форма округлая, овальная, грушевидная или (при больших размерах) полигональная. Ядро вытянутой формы, с заостренными краями, реже округлое, слабобазофильное, гомогенной окраски. Цитоплазма при окраске по Романовскому гомогенная, иногда вакуолизированная, кружевная, слабобазофильная, по Папаниколау – светло-зеленая, интенсивно окрашенная по периферии. Трихомонады способны вызы-

вать выраженную воспалительную реакцию с некрозом тканей, часто с появлением истинных эрозий шейки матки, последующей эктопией и плоскоклеточной метаплазией. При трихомонадном кольпите в клетках эпителия бывают выражены дегенеративные изменения с утратой клеточных границ, ядра бледные, слегка увеличенные, нередко обнаруживают околядерное просветление (гало). Может отмечаться воспалительная атипия. Трихомонады часто сочетаются с другой флорой: кокками, лептотрикс, гарднереллами (рис. 35–38).

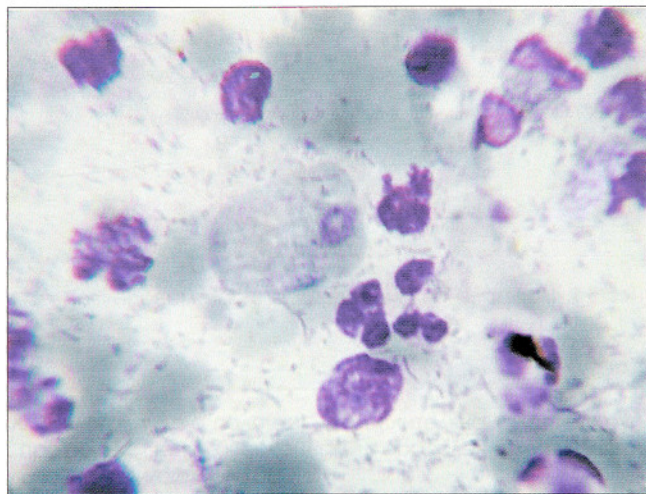
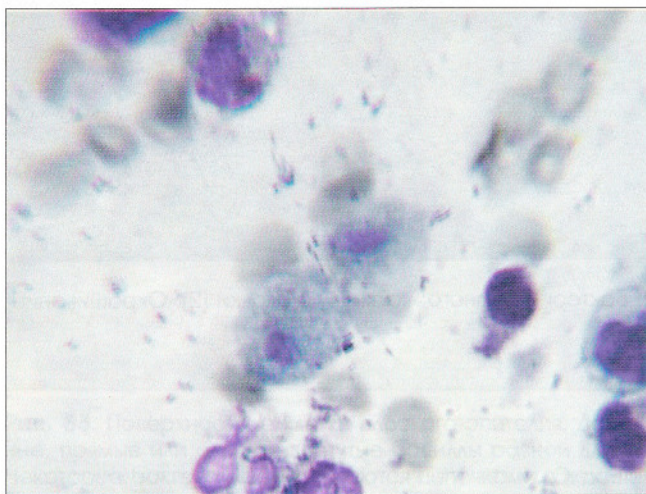


Рис. 35. Трихомонады на фоне лейкоцитов, эритроцитов, смешанной флоры. Ядра трихомонад вытянутые с заостренными концами (миндалевидные) или округлые, цитоплазма базофильная, более интенсивно окрашена по периферии. В цитоплазме видны вакуоли, включения. Мазки из шейки матки. Окрашивание по Паппенгейму. $\times 600$

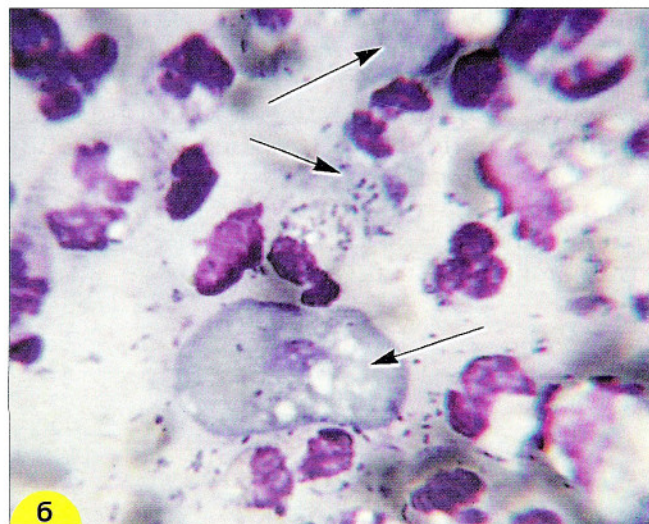
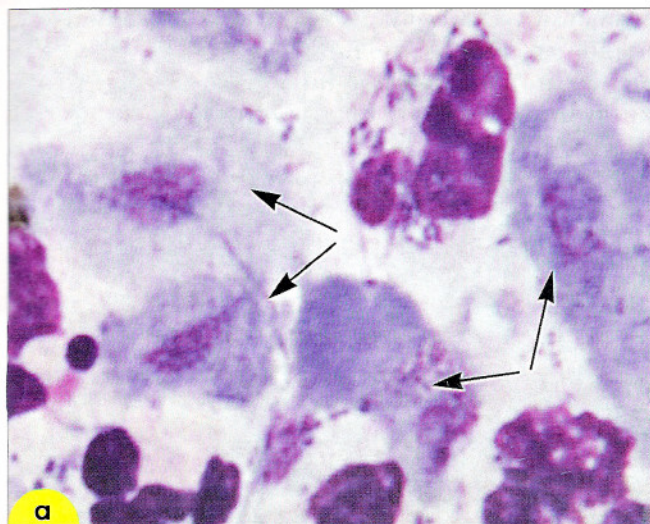


Рис. 36. Трихомонадный кольпит: **а** – трихомонады: ядра миндалевидные, цитоплазма голубая, вакуоли, включения в цитоплазме (указаны стрелками). Окрашивание по Романовскому. $\times 600$; **б** – трихомонады крупных и мелких размеров (указаны стрелками). Бактериальная флора смешанная, мелкие палочки в лейкоцитах (незавершенный фагоцитоз). Окрашивание по Паппенгейму. $\times 600$

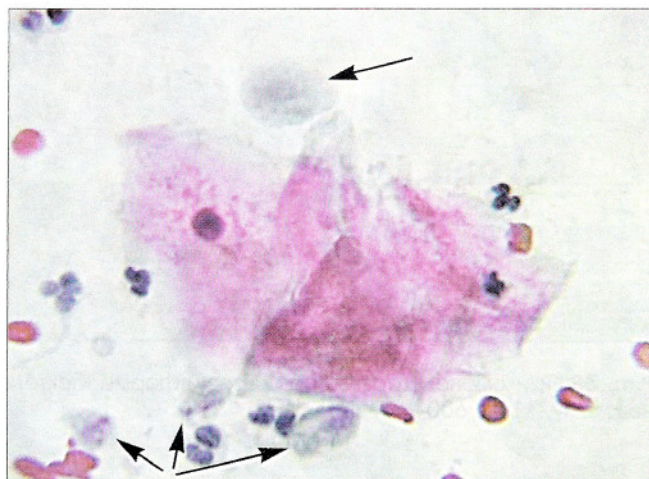
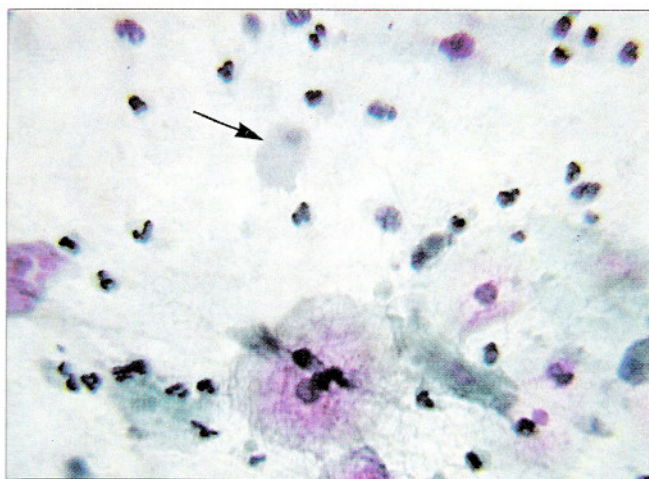


Рис. 37. Мазки, полученные из шейки матки при профилактическом осмотре. Клеточный состав соответствует воспалению (много лейкоцитов, эритроциты). Клеток плоского эпителия немного. Обнаружены трихомонады (отмечены стрелками) – овальной формы, голубовато-зеленого цвета, ядро вытянутой формы. Окрашивание по Папаниколу. $\times 500, 600$

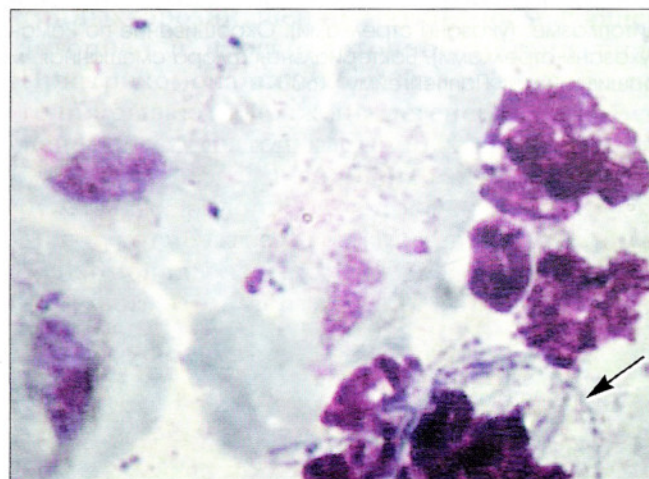
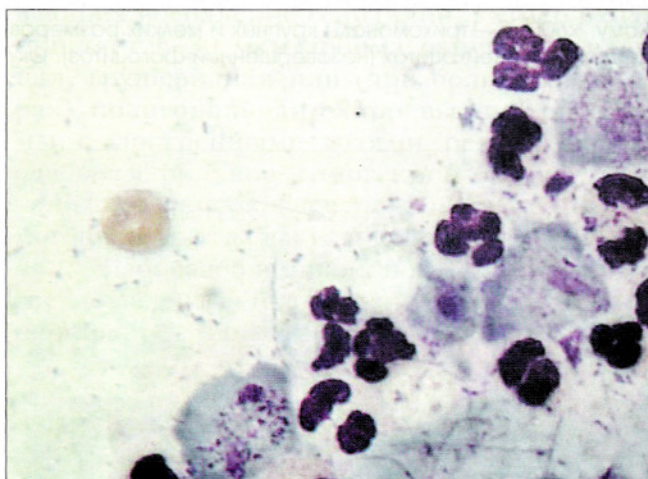
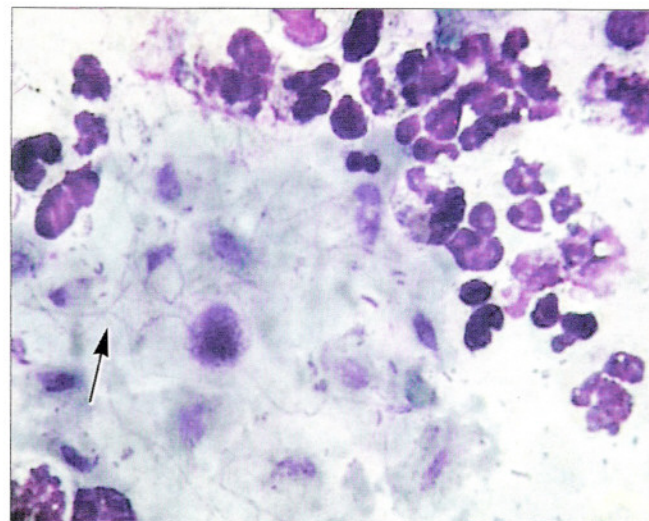
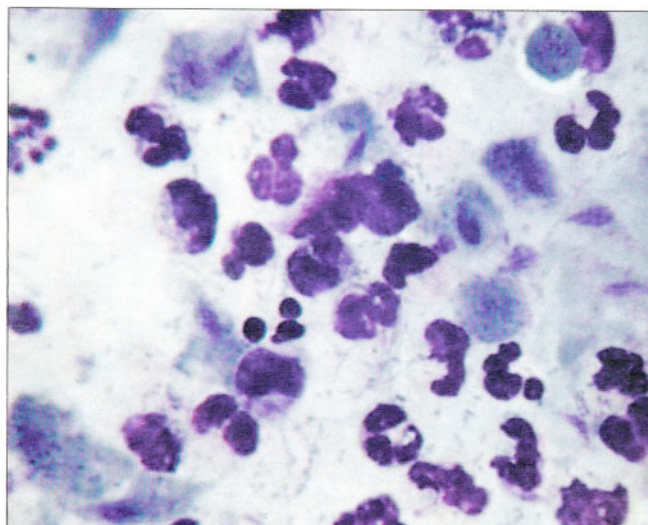


Рис. 38. Трихомонады разных размеров и формы, бактерии типа *Leptotrix* (отмечены стрелкой). Окрашивание по Романовскому. $\times 160, 600$

Амебы (*Entamoeba histolytica*, *Entamoeba gingivalis*). Поражение гениталий амебами встречается редко, обычно в регионах, где распространены амебные колиты. Иногда их обнаруживают у женщин, пользующихся внутриматочными спиралями. Амебы могут сочетаться с другой флорой: грибами, актиномицетами. В окрашенных мазках амебы выглядят как округлые или овальные структуры разного размера, в среднем 15–20 мкм,

могут встречаться формы до 60 мкм. Ядра округлые, мелкие, располагаются эксцентрически, содержат кариосому. Цитоплазма сероватая или базофильная при окрашивании по Паппенгейму и Лейшману. В цитоплазме обычно содержатся вакуоли без четких границ, пустые бесцветные или содержащие эритроциты, их фрагменты. Может определяться более светлый ободок эктоплазмы (рис. 39).

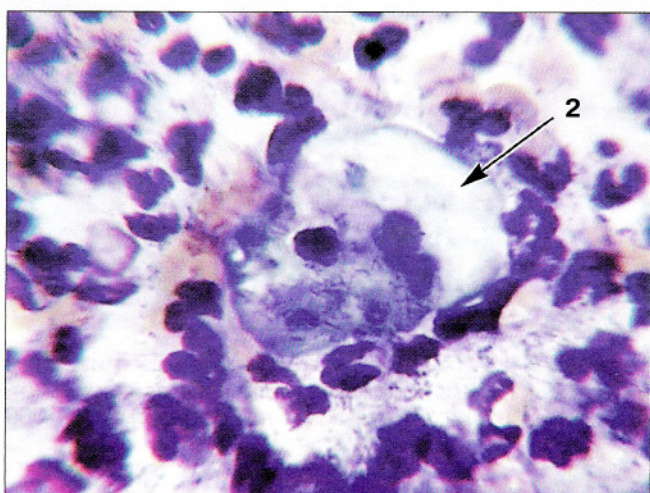
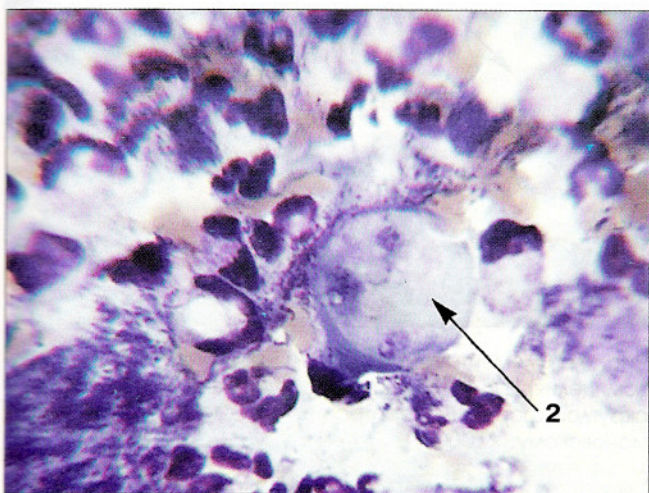
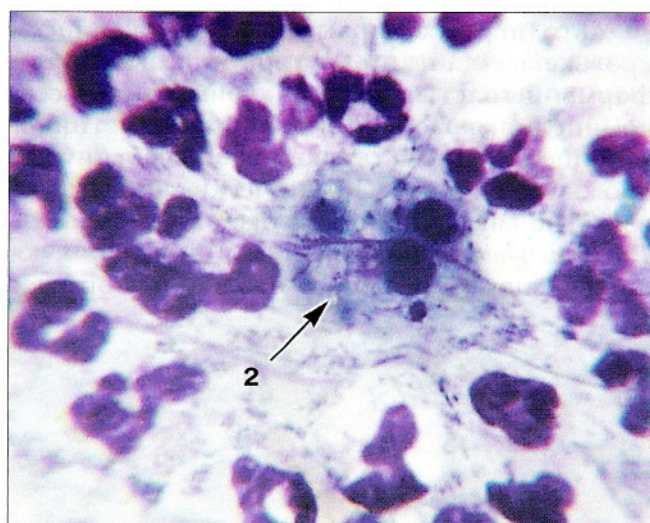
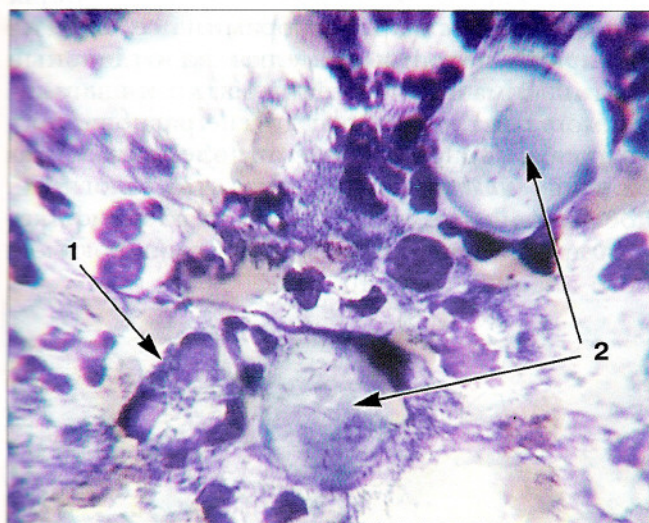


Рис. 39. Амебы в мазке из влагалищной порции шейки матки. Цитограмма воспаления с выраженной лейкоцитарной реакцией. Смешанная бактериальная флора, явления незавершенного фагоцитоза (1). Обнаружены амебы (2). Амебы разных размеров, преимущественно крупные, ядра округлой формы, цитоплазма «стекловидная», содержит множественные включения и вакуоли. Окрашивание по Романовскому. $\times 1000$

Грибы

Грибы являются постоянными обитателями кожи и слизистых оболочек. Их патогенные свойства могут проявляться при иммунодефицитных состояниях, лечении антибиотиками, сахарном диабете. В мазках при этом обнаруживают почкующиеся дрожжевые клетки, споры, псевдомицелий, мицелий. Чаще всего отмечается поражение грибами типа *Candida*: *Candida albicans* и *Torulopsis glabrata*.

Для первых характерны почкующиеся дрожжевые клетки округлой или вытянутой формы и толстые двухконтурные нити псевдомицелия, который, в отличие от истинного мицелия, представляет собой вытянутые дрожжевые клетки. Клинически заболевание известно как молочница слизистых оболочек. *Torulopsis glabrata* встречается в виде почкующихся спор округлой и овальной формы с

довольно толстой бесцветной оболочкой. Реже в качестве возбудителя воспаления встречается плесневый гриб *Geotrichum*, который также является нормальным обитателем кожи и слизистых оболочек. Тело этого гриба состоит из нитей (гифов), сплетения которых образуют грибницу (мицелий). Мицелий состоит из прямоугольных и бочкообразных клеток размером 4–8 мкм. Споры гриба являются артроспорами, т. е. образуются при делении мицелия на отдельные клетки. В мазках из шейки матки и влагалища могут встречаться и другие разновидности гриба. При обнаружении элементов гриба типа *Candida* можно давать цитологическое заключение об их наличии; идентификация других грибов требует бактериологического анализа (рис. 40, 41).

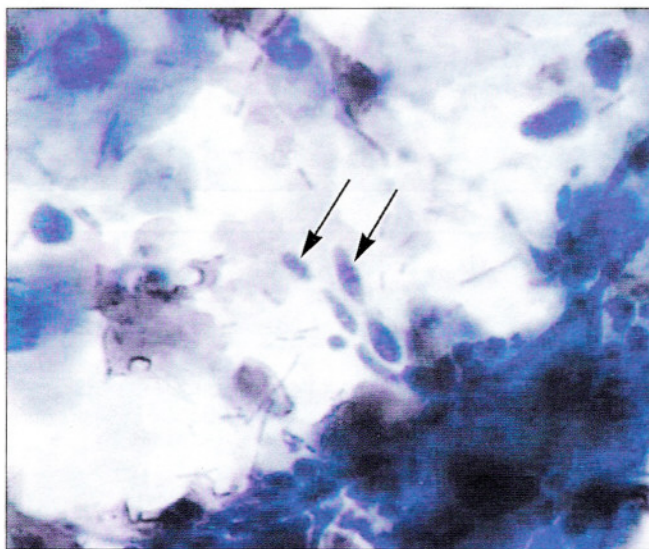


Рис. 40. Элементы гриба типа *Candida* в мазке из шейки матки: почкующиеся дрожжевые клетки вытянутой формы (отмечены стрелками). Окрашивание по Романовскому. $\times 1000$

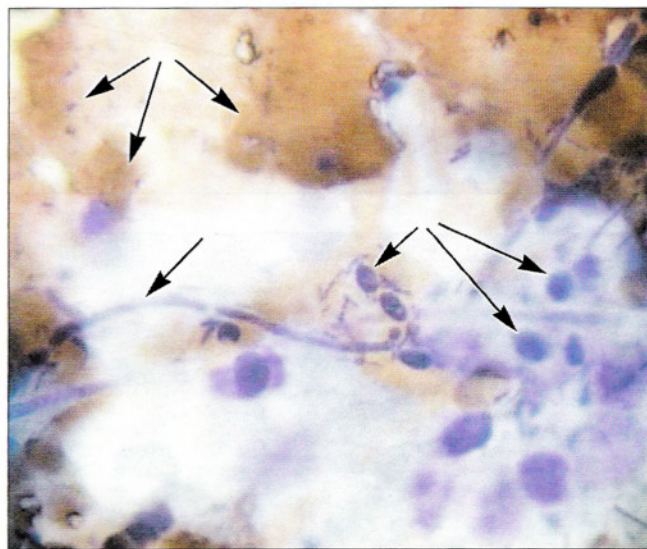


Рис. 41. Элементы гриба типа *Candida*: нити мицелия (псевдомицелия) (1), почкующиеся дрожжевые клетки овальной и округлой формы (2), эритроциты (3). Окрашивание по Романовскому. $\times 1000$

Гонококки

При типичной нелеченной гонорее обнаруживают четко окрашенные диплококки внутри нейтрофильных лейкоцитов и внеклеточно. Гонококки имеют вид парных бобов, расположенных в шахматном порядке. Другой бактериальной флоры обычно нет. При хронической гонорее могут встречаться дегенеративные формы гонококков: микро- и мак-

роформы, слабоокрашенные, округлые, шарообразные или в виде мелких точек. Точный диагноз гонорей установить по цитологическим мазкам нельзя. При подозрении на гонорею необходимо клиническое обследование, изучение материала, полученного из уретры и цервикального канала, окрашенного по Граму, бактериологическое исследование.

Бактериальный вагиноз

(БВ, дисбактериоз влагалища, вагинальный бактериоз, гарднереллез, неспецифический вагинит, анаэробный вагиноз)

По определению Международной научной конференции по бактериальному вагинозу (1984), БВ – инфекционный невоспалительный синдром, связанный с дисбиозом влагалищного биотопа, характеризующийся чрезмерно высокой концентрацией облигатно и факультативно анаэробных условно патогенных микроорганизмов и резким снижением содержания лактобацилл в вагинальном отделяемом или их отсутствием. Цитологический метод в сочетании с данными клиники позволяет установить правильный диагноз, что важно в связи с тем, что посев занимает много времени, не всегда удается получить

культуру именно тех микроорганизмов, которые вызвали заболевание. Клинически бактериальный вагиноз может иметь острое, торпидное или латентное течение. Для острой формы характерны зуд, жжение, бели с неприятным запахом. При торпидной форме симптомы заболевания выражены нечетко, усиливаются до и после менструаций. В мазках обнаруживают обильную коккобациллярную флору, расположенную на клетках (ключевые клетки) и обильно распределенную по всему мазку с тенденцией скапливаться около клеток в виде «бактериального песка» (рис. 42). В мазках из влагалища лейкоциты, как прави-

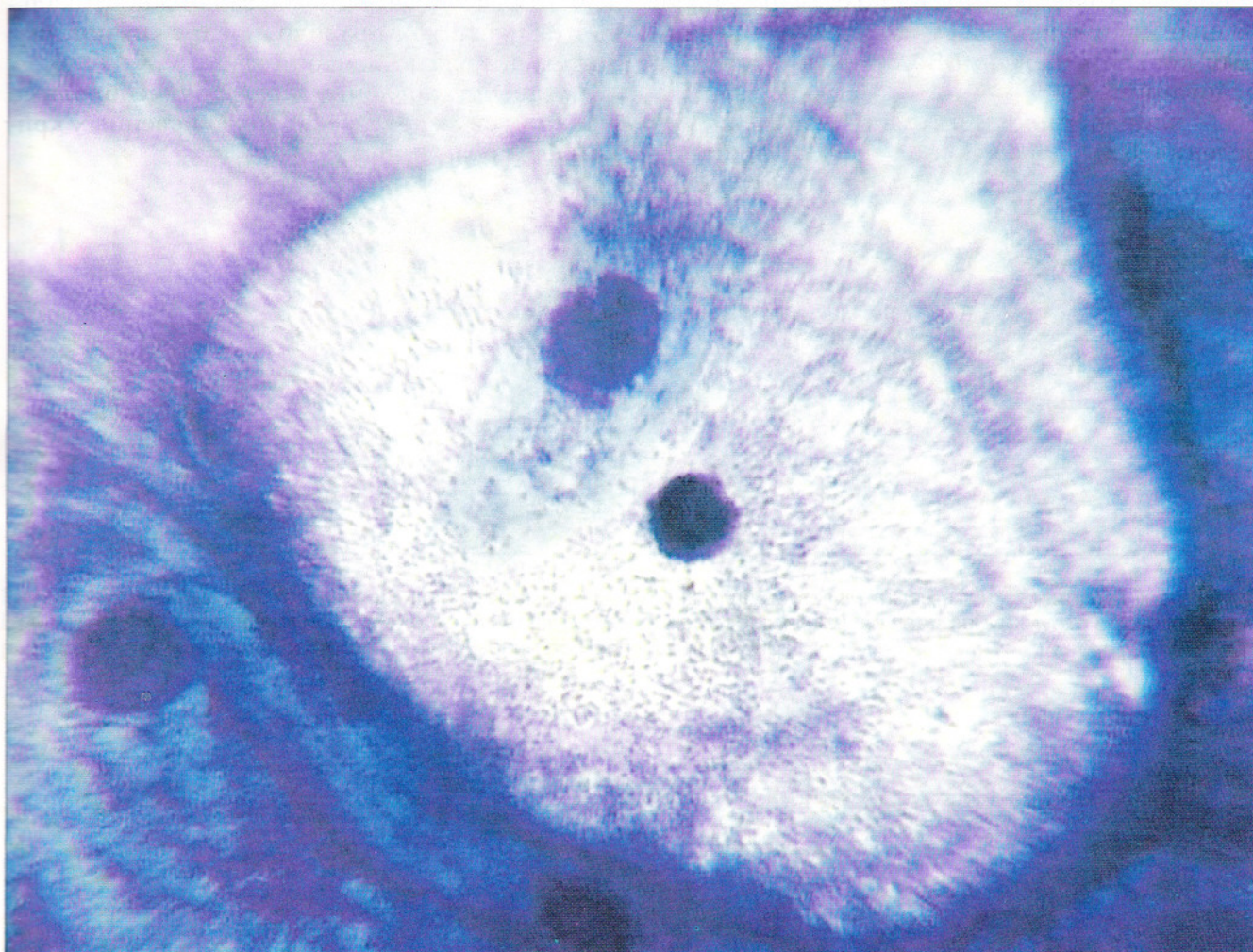


Рис. 42. Бактериальный вагиноз: «ключевая» клетка поверхностного слоя эпителия, сплошь покрытая мелкой флорой, вокруг также обильная флора

ло, бывают единичными, из шейки матки – в небольшом количестве. При бактериальном вагинозе часто обнаруживают значительное число гемофильных палочек (*Gardnerella vaginalis*). Это грамвариабельные очень мелкие палочки (кокко-бациллы), имеющие тенденцию собираться в мелкие группы в виде китайских иероглифов. Часто встречаются бациллы *Mobiluncus* (*M. curtisii* и *M. mulieri*) – тонкие, грамотрицательные изогнутые палочки с заостренными краями. Культуру этого микроорганизма получить трудно, но присутствие его в мазках может быть маркером бактериального вагиноза.

Бактериальная флора при бактериальном вагинозе бывает представлена преимущественно коккобациллами или изогнутыми палочками, но встречается и более полиморфный состав: смесь тонких полиморфных бацилл с разным содержанием коккобацилл, бактероидов, толстых, нитевидных, веретенообразных, спиралевидных палочек и анаэробных кокков. Диагноз БВ устанавливается на основании:

– клинических симптомов (жалобы на выделения из половых путей, часто с неприят-

ным запахом, усиливающиеся после менструации и после полового контакта, зуд, жжение в области гениталий);

– положительного аминотеста (наличия в вагинальном секрете солей аномальных аминов). Для их выявления проводят пробу: каплю 10% КОН или NaOH добавляют на стекле к капле выделений. Щелочь переводит соли в свободные летучие основания, что обуславливает неприятный «рыбный» запах;

– изменения рН влагалищного отделяемого (выше 4,5);

– обильной бактериальной флоры с присутствием «ключевых» клеток. При сомнении в характере микрофлоры рекомендуется окрасивание мазков по Граму. Для БВ характерна грамотрицательная или грамвариабельная флора;

– отсутствия лактобацилл;

– отсутствия воспалительной реакции в мазках из влагалища. В препаратах из цервикального канала, как правило, обнаруживают значительное число лейкоцитов.

Для установления диагноза необходимо наличие не менее двух из перечисленных критериев поражения.

Актиномицеты

Actinomyces

Актиномицеты не часто бывают причиной воспаления. Они могут обнаруживаться при ношении внутриматочной спирали. Как правило, их присутствие не вызывает клинической симптоматики, но у части женщин отмечаются боли в животе, болезненные менструации. В гениталиях самым частым представителем этой группы является *Actinomyces*

israeli. Бактерии располагаются скоплениями в виде базофильных комочков, клубков, клякс, состоящих из ветвящихся нитевидных структур. Обычно в центре клубка видна однородная масса, в которой нельзя различить микроорганизмы, по периферии клубка располагаются радиально отдельные нити микроорганизмов (рис. 43).

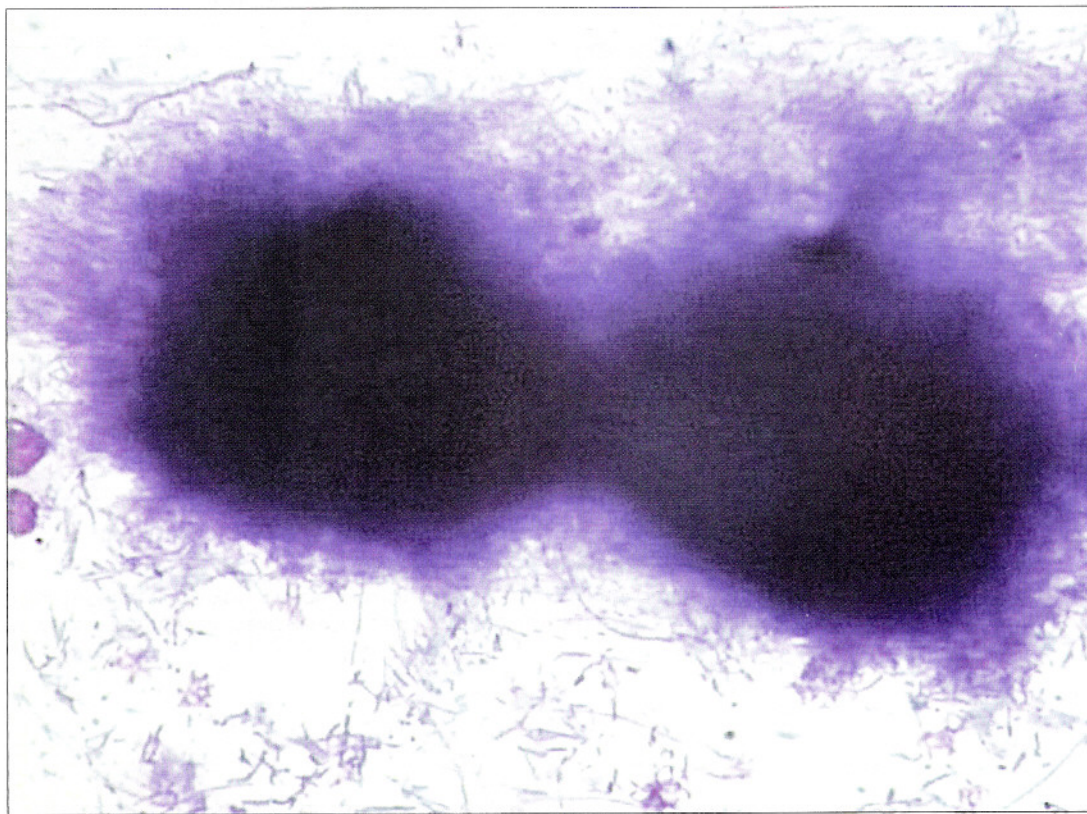


Рис. 43. Актиномицеты. Скопления в виде базофильных клубков (клякс), состоящих из ветвящихся нитевидных структур. В центре клубка однородная масса, в которой нельзя различить микроорганизмы, по периферии клубка располагаются радиально отдельные нити бактерий. Окрашивание по Паппенгейму. $\times 500$

Лептотрикс

Leptotrix

Лептотрикс – группа микроорганизмов разных размеров и формы типа актиномицетов или лактобацилл. Бактерии могут располагаться цепочками, симулирующими нити мицелия. Часто нити из бактерий образуют обильные сплетения в виде войлока. При поражении *Leptotrichia buccalis* нити могут быть толстыми (волосы), напоминать цепочки лактобацилл, в этом случае без бактериологическо-

го исследования идентифицировать их не всегда удается. Нити могут быть тонкими, сегментированными; при этом отдельные микроорганизмы имеют вид тонких, слегка изогнутых палочек с заостренными краями. Нити обычно толще, чем отдельные микроорганизмы. Лептотрикс может сочетаться с лактобациллами, трихомонадами, грибами, коккобациллярной флорой (рис. 44).

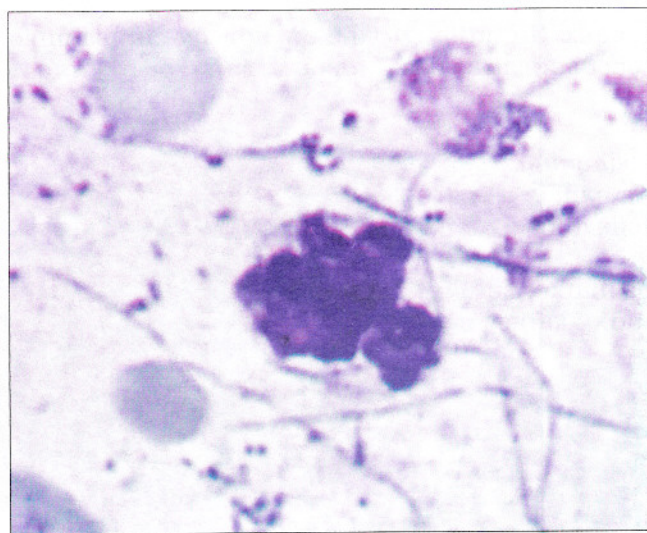
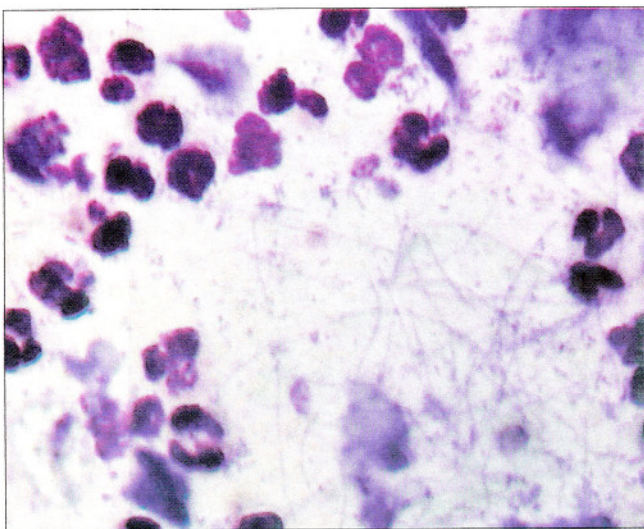


Рис. 44. Мазок из влагалища. Клеточный состав воспаления. Обнаружены трихомонады и бактерии типа *Leptotrix*. Бактерии располагаются в виде длинных нитей с участками утолщения. Много лейкоцитов. Окрашивание по Лейшману. $\times 160, 400$

Смешанная бактериальная флора

Смешанная бактериальная флора представлена кокками, стрепто-, стафилококками и мелкими палочками. Состав смешанной флоры может быть точно определен только с помощью посева. Нередко среди прочих микроорганизмов при посеве такого материала идентифицируется *Escherichia coli*, которая

является патогенной для влагалища, но не всегда вызывает лейкоцитарную реакцию. Кокки (стрептококки, стафилококки) чаще всего встречаются в сочетании с другими микроорганизмами: мелкими палочками (смешанная флора), трихомонадами, лептотрикс (рис. 45, 46).

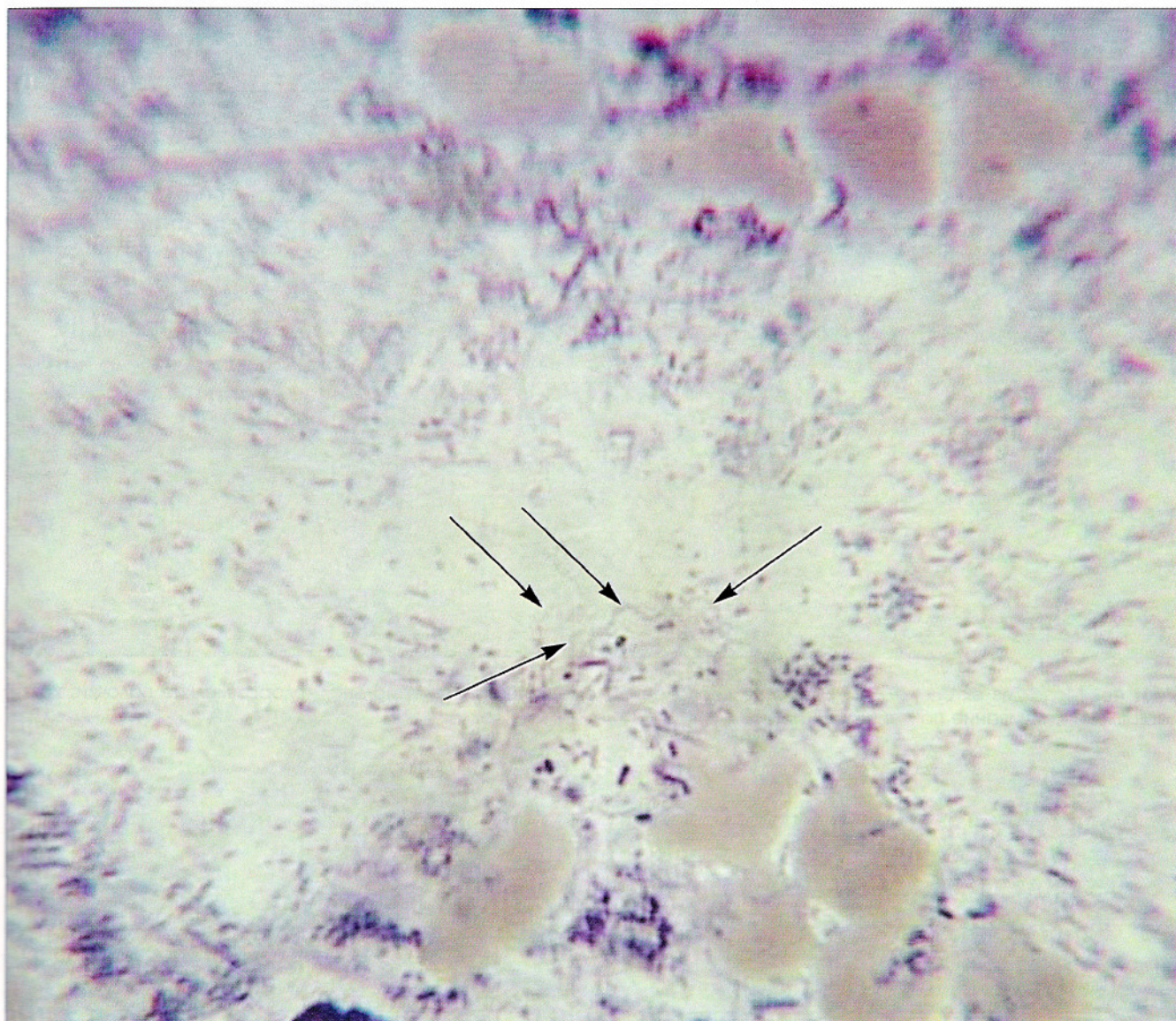


Рис. 45. «Смешанная» флора в мазке из шейки матки. Цитограмма воспаления, флора: кокки, мелкие палочки, *Spirocheta bisalis* (отмечены стрелками). Окрашивание по Лейшману. $\times 1000$

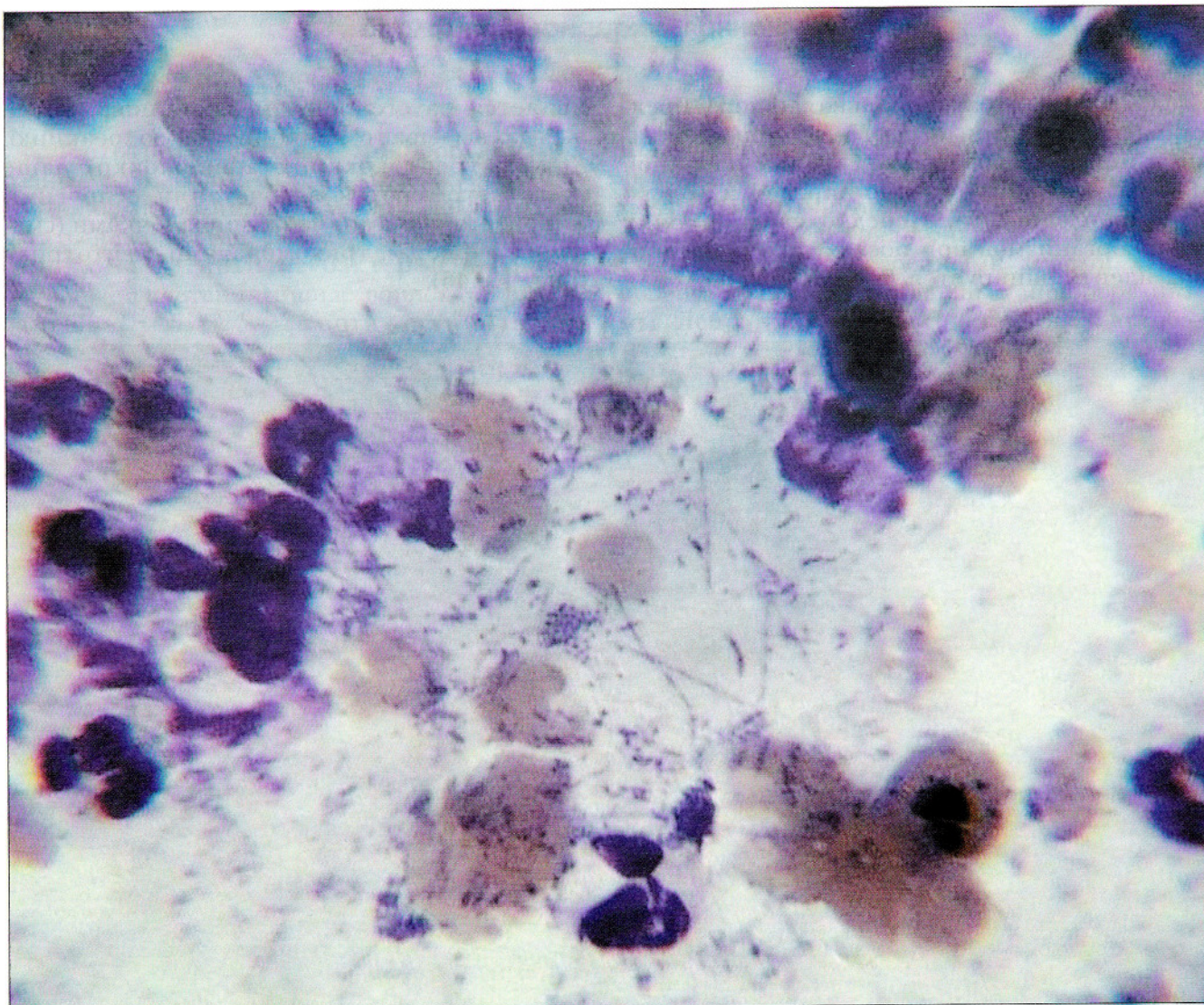


Рис. 46. Мазок из эктоцервикса. Элементы воспаления, «смешанная» бактериальная флора: мелкие палочки, кокки, *Leptotrix*. Окрашивание по Лейшману. $\times 1000$

Хламидии

Хламидии – облигатные внутриклеточные паразиты с клеточной оболочкой, включающие две различные по морфологии и биологическим свойствам формы (элементарное и ретикулярное тельце). Элементарное тельце (частица) – мелкое образование размером 0,3–0,7 мкм, адаптированное к внеклеточному существованию, инфекционная форма возбудителя. Ретикулярное тельце – компактное образование размером свыше 1,2 мкм, содержит плотно упакованные вегетативные формы. Организмы размножаются в клетках эпителия, преимущественно метаплазированных и цилиндрических. Хламидии могут вызвать бесплодие. Хламидийное поражение чаще всего проявляется уретритами, сальпингитами, может вызывать более 20 клинических синдромов, в том числе фарингиты, пневмонии, болезнь Рейтера, артралгии и артриты. Диагноз устанавливают с помощью бактериологического, серологического, иммуноморфологического исследования. Цитологическое исследование не может заменить эти методы, но как метод скрининга отличается высокой чувствительностью.

Поводом для поиска признаков хламидийного поражения служат клинические данные, наличие эктопии, обнаружение в мазках большого числа метаплазированных клеток с ваку-

олями, признаки воспалительной атипии эпителия, отмечающиеся почти у всех больных. Пораженные клетки обычно располагаются небольшими группами, ядро часто имеет вишне-вый оттенок, хроматин распределен причудливо, нагромождения чередуются с просветлениями, мембрана ядра складчатая. Характерным считают присутствие в таких клетках нейтрофильных лейкоцитов (аутофагия), пунктацию цитоплазмы микровакуолями, в части из которых обнаруживают мелкие эозинофильные гранулы. Ретикулярные тельца располагаются вблизи ядра, нередко образуя вдавления на его поверхности. Реже встречаются клетки с объемной вакуолью в цитоплазме, заполненной мелкими эозинофильными или базофильными частицами, распределенными по всей вакуоли (облаковидные включения) или в центре вакуоли (мишеневидные включения) (рис. 47, 48). Однако некоторые образования в цитоплазме, в частности секреторные вакуоли в железистом эпителии, могут быть причиной ошибочного заключения о хламидийной инфекции (рис. 49, 50). Цитологические признаки хламидийной инфекции являются ориентировочными и не могут заменить культуральный, метод прямой иммунофлуоресценции, молекулярно-биологические методы.

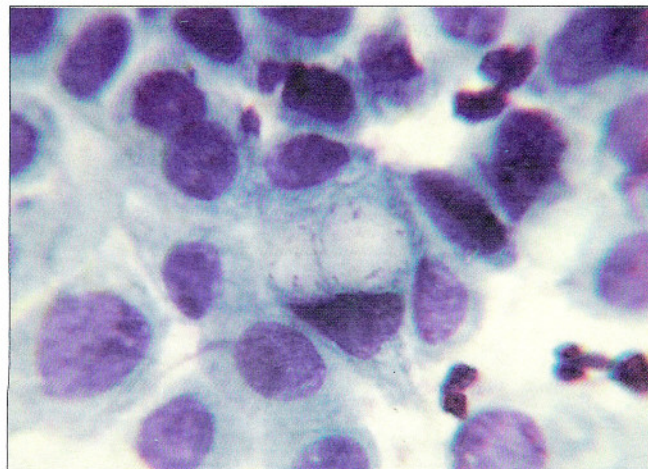
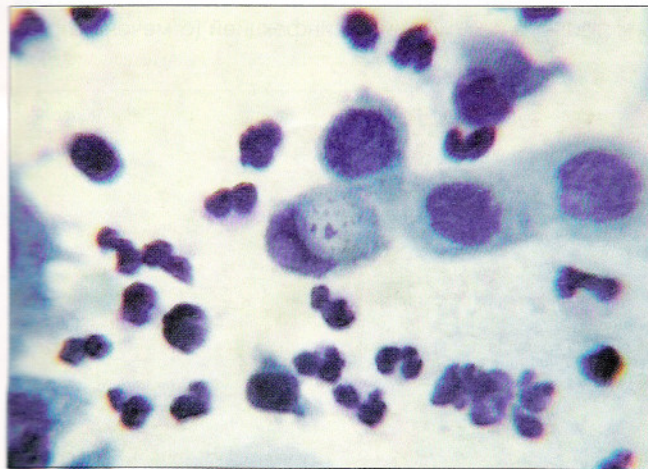


Рис. 47. Признаки хламидийной инфекции в мазке из цервикального канала. Нежные вакуоли с розовыми гранулами разных размеров в метаплазированном эпителии, лейкоциты. Окрашивание по Паппенгейму. $\times 500$

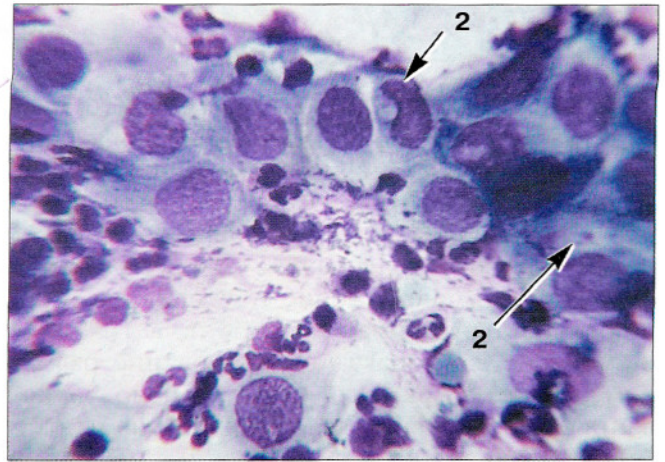
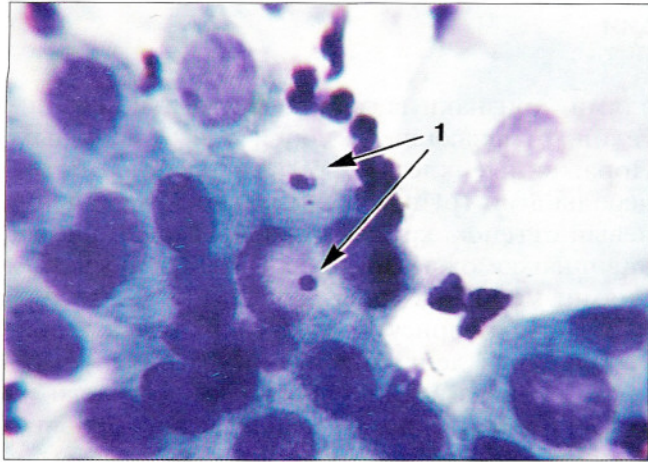


Рис. 48. Признаки хламидийной инфекции в мазке из эндоцервикса. Мишеневидные включения (1), нежные вакуоли с розовыми гранулами разных размеров (2) в метаплазированном эпителии. Окрашивание по Паппенгейму. $\times 500$, 400

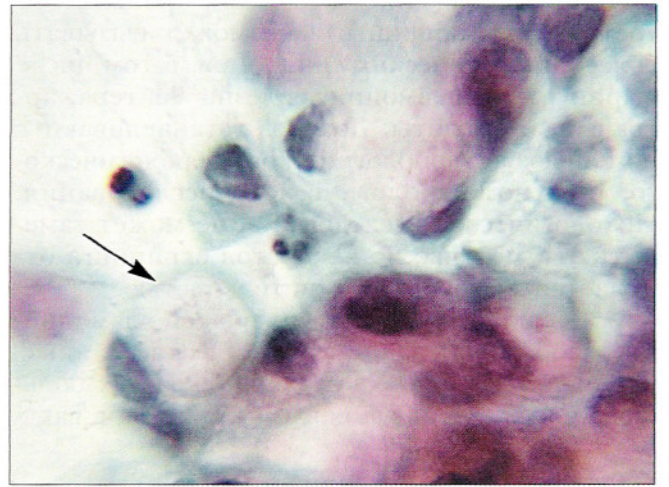
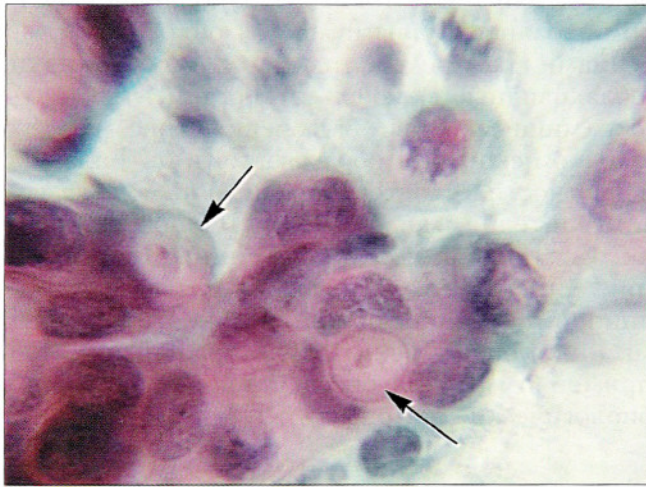


Рис. 49. Нежные округлые включения в цитоплазме, возможно, связанные с хламидийной инфекцией (отмечены стрелкой). Окрашивание по Папаниколау. $\times 160$, 400

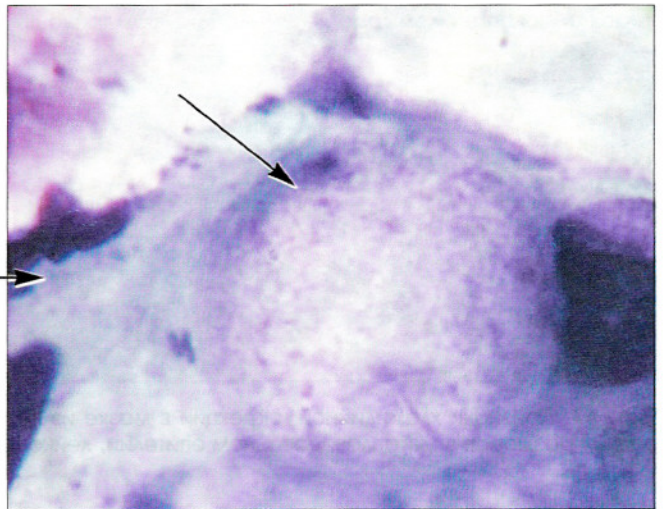
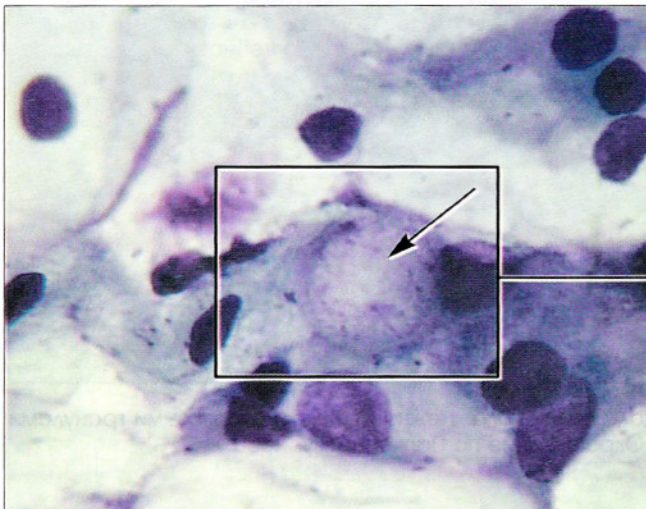


Рис. 50. Секреторные вакуоли в железистом эпителии, сходные с включениями при хламидийной инфекции (отмечены стрелкой). Отличительным признаком является четкий наружный контур секреторных вакуолей в отличие от «облаковидных» хламидийных включений, а также «пенистый» характер содержимого вакуоли. Окрашивание по Паппенгейму. $\times 160$, 400

Вирус простого герпеса

Herpes simplex virus

Поражение *Herpes simplex virus* (HSV) клинически проявляется мелкими пузырьками со светлым содержимым на слизистой оболочке влагалища, вульвы и/или шейки матки. Пузырьки довольно быстро разрушаются, возникает истинная эрозия. На ранних стадиях болезни отмечают увеличение ядер клеток плоского эпителия со своеобразной гомогенизацией хроматина. Затем появляются многоядерные крупные, до 60 мкм в диаметре, клетки

(рис. 51–53). Структура хроматина представляется размытой, ядерная мембрана контурируется четко. Отмечается нагромождение ядер, они как бы приспосабливаются друг к другу. Как правило, обнаруживают признаки паракератоза, гиперкератоза, могут появляться крупные причудливые клетки плоского эпителия с признаками ороговения. Вирус герпеса простого II типа особенно опасен для плода и новорожденного ребенка.

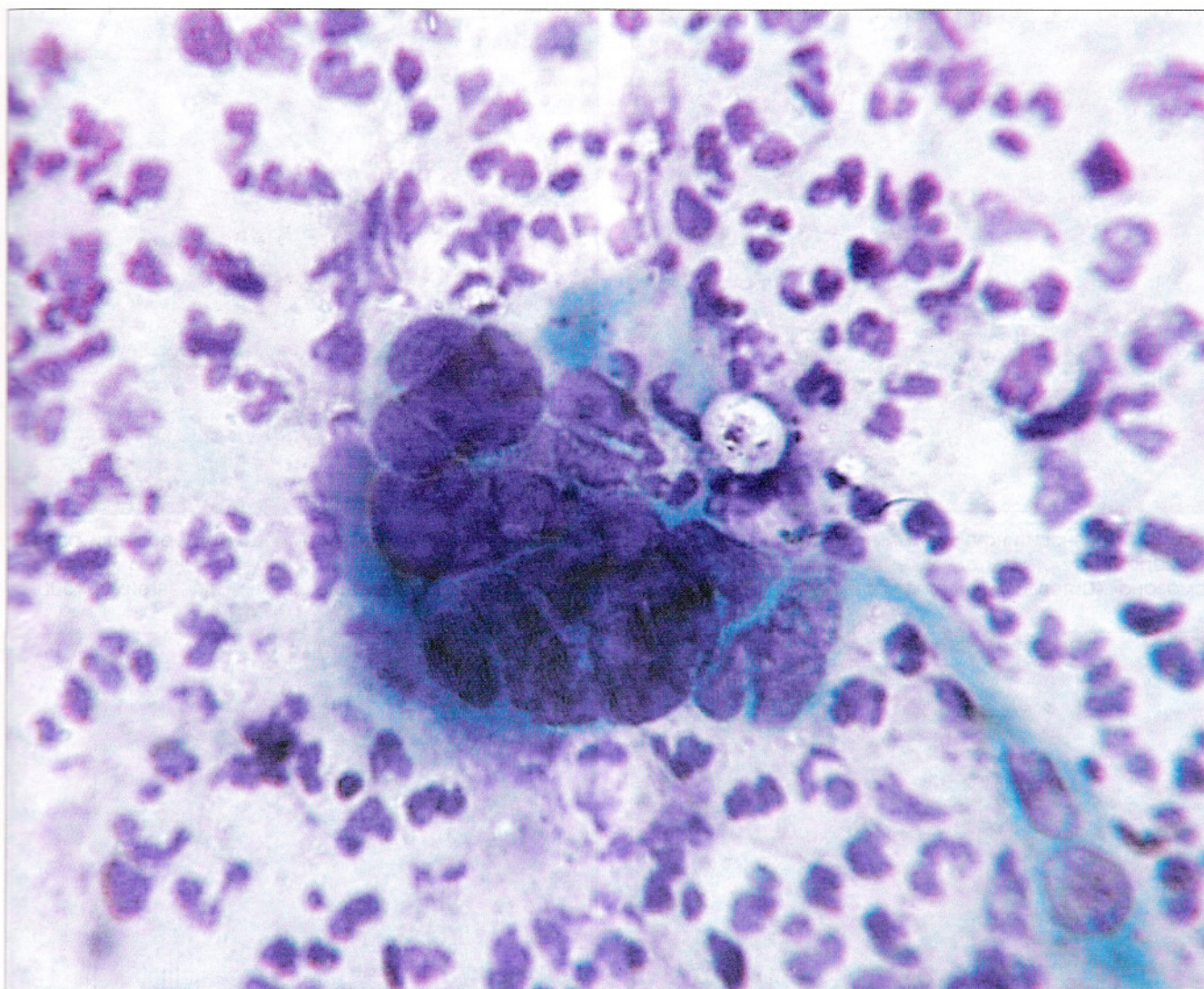


Рис. 51. Признаки инфекции *Herpes simplex* в мазке из эктоцервикса. Многоядерная клетка. Плотные расположенные ядра, несколько отличающиеся по размерам, ядра подстраиваются друг к другу с образованием «фасеток». Структура хроматина мелкозернистая, «смазанная», контуры ядер четкие, на отдельных участках ядра «обведены» цитоплазмой. Цитоплазма плотная, блестящая. Окрасивание по Паппенгейму. $\times 600$

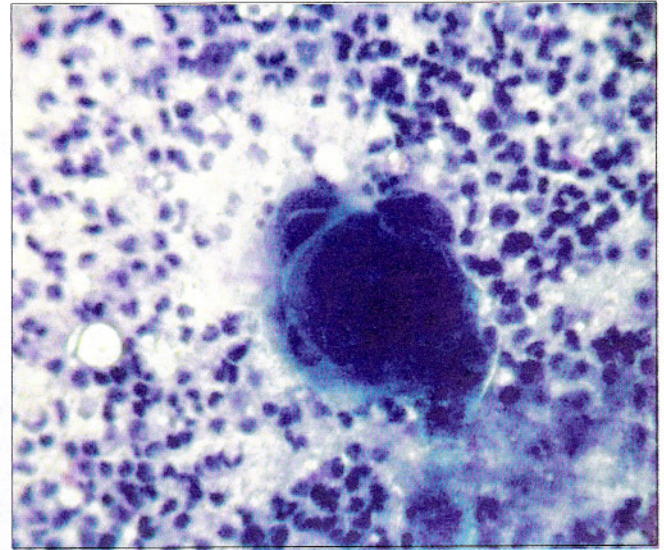
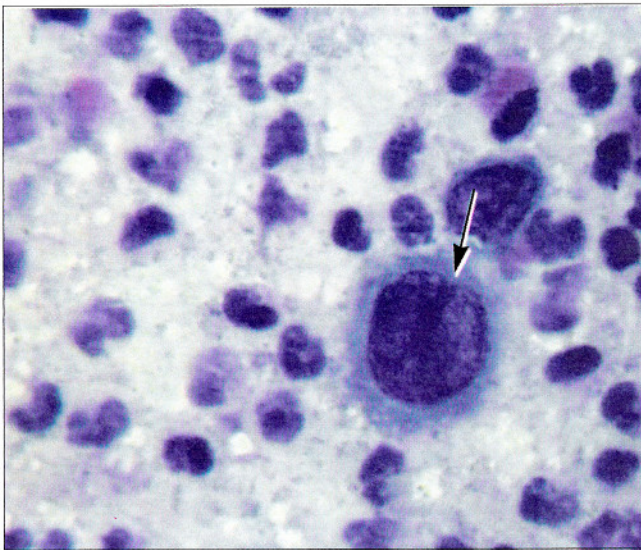
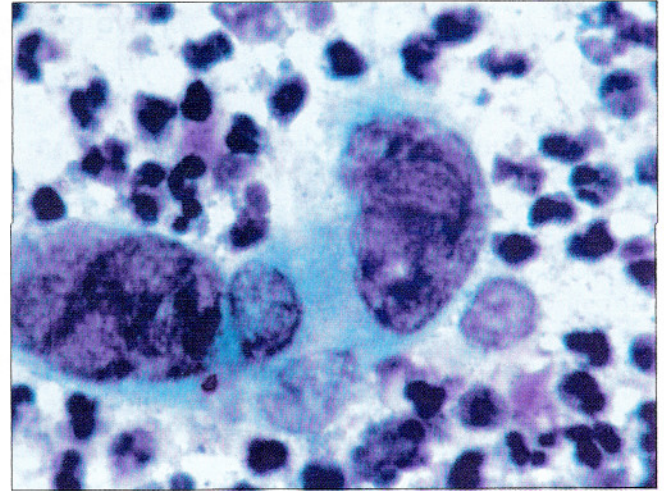
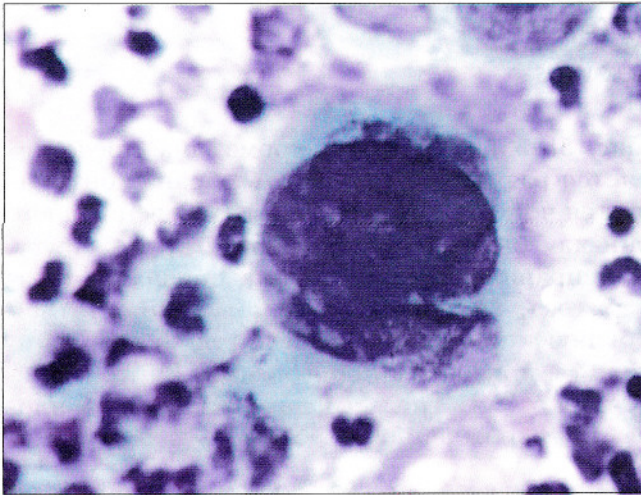


Рис. 52. Признаки инфекции *Herpes simplex* в мазке с влажной части шейки матки. Многоядерные клетки разных размеров и формы. В одноядерной клетке (отмечена стрелкой) намечается вдавление в ядре, структура хроматина «смазана». Цитоплазма плотная, блестящая, ободок просветления вокруг ядра. Окрашивание по Паппенгейму. $\times 500$

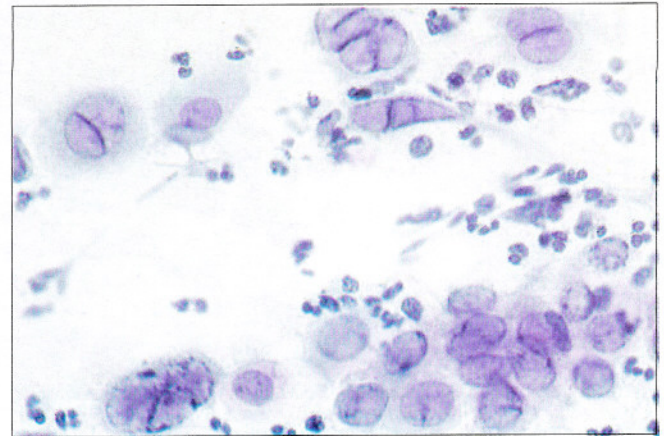
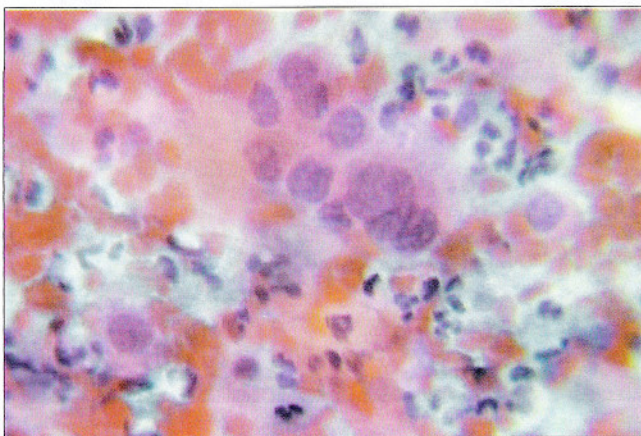


Рис. 53. Признаки инфекции *Herpes simplex virus* в мазке из эндоцервикса. Многоядерные клетки. Ядра приспособиваются друг к другу, просветления между ядрами. Структура хроматина гомогенная, контуры ядер четкие. Окрашивание по Папаниколу. $\times 600$

ПУЗЫРЧАТКА

Pemphigus

Пузырчатка – заболевание, основным признаком которого является образование пузырей, как правило, аутоиммунного генеза. Основным морфологическим проявлением заболевания считают *акантолиз* – дистрофический процесс, проявляющийся образованием щелей и пузырей в шиповидном слое эпидермиса и парабазальном слое эпителия слизистых оболочек в результате исчезновения в нем межклеточных контактов.

Цитологический диагноз может устанавливаться на основании клинической картины и обнаружения т. н. акантолитических клеток. Цитограммы представлены элемента-

ми воспаления и неплотными пластами из парабазальных клеток с нечеткими границами. Клетки овальной или полигональной формы, ядра расположены центрально, увеличены в размерах. Мембрана ядер неровная, иногда складчатая. Хроматин нежно-зернистый, распределен равномерно. Могут отмечаться грубые нагромождения хроматина, связанные с дегенеративными изменениями. В каждом ядре обнаруживают одно и более ядрышек. Цитоплазма обильная, могут быть «мостики» между клетками, выросты и отдельные вакуоли в цитоплазме, придающие клетке «кружевной» вид.

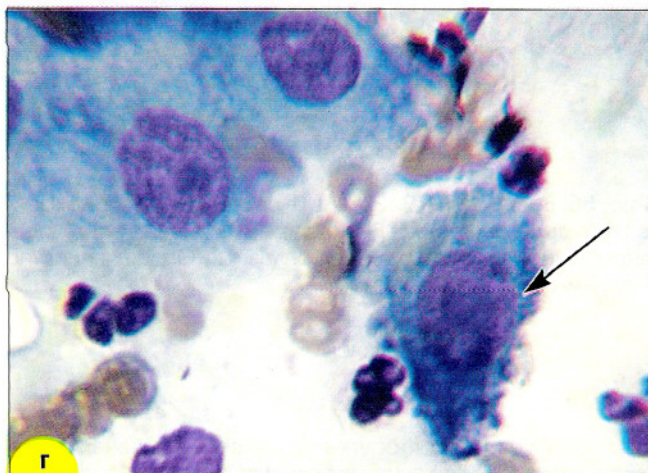
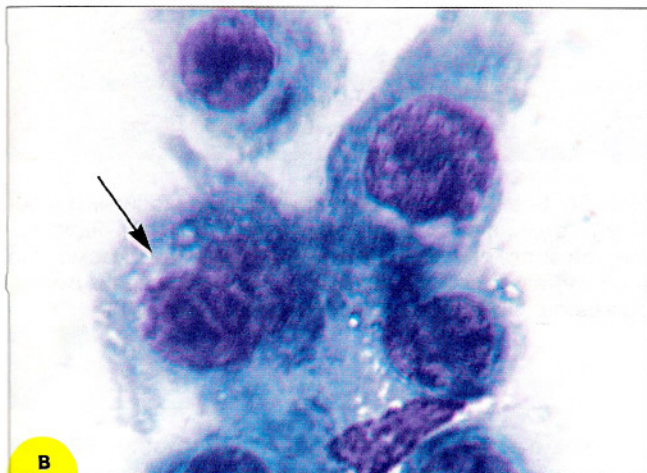
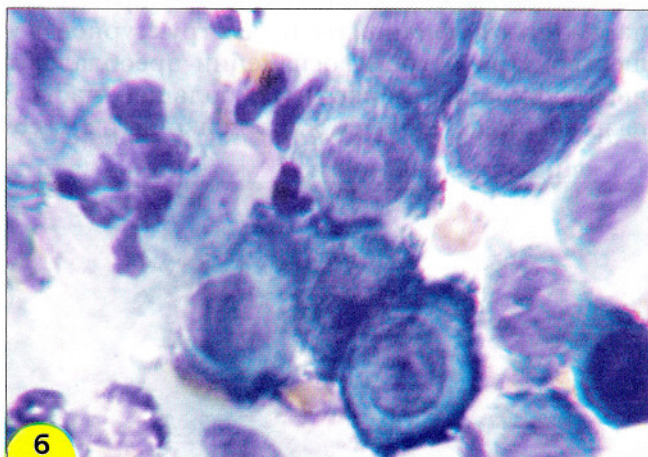
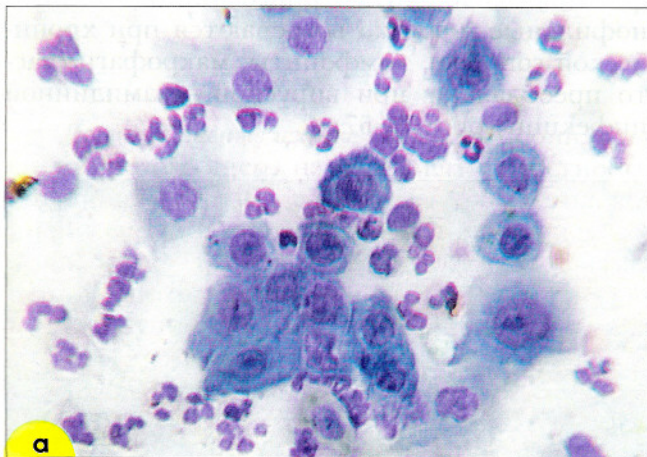


Рис. 54. Изменения в эпителиальных клетках при пузырчатке, «акантолитические» клетки: **а, б** – клетки небольших и средних размеров, полигональной формы. Ядра укрупнены, структура хроматина нежно-зернистая, видны округлые ядрышки. Цитоплазма окрашена неравномерно: отмечается постепенный переход от гомогенной яркой зоны просветления вокруг ядра к темному окрашиванию по периферии клетки; **в** – клетки с вакуолизированной цитоплазмой, двухъядерная клетка (отмечена стрелкой) с ядрами одинаковых размеров и формы; **г** – клетка с «кружевной цитоплазмой» (отмечена стрелкой), две клетки с плохо различимыми границами, пенистой цитоплазмой. Окрашивание по Паппенгейму, **а** – $\times 400$, **б-г** – $\times 1000$

РЕАКТИВНЫЕ ИЗМЕНЕНИЯ ЭПИТЕЛИЯ

Воспаление

Воспаление проявляется **экссудативными, дегенеративными, репаративными, защитными** изменениями.

Экссудативные изменения. В препаратах обнаруживают лейкоциты и бесструктурное вещество. При остром воспалении преобладают нейтрофильные лейкоциты, большей частью разрушенные, «голые» ядра лейкоцитов, в со-

хранившихся лейкоцитах – фагоцитированные бактерии, обломки клеток и ядер. При подостром и хроническом воспалении к нейтрофильным лейкоцитам присоединяются эозинофильные (нередко встречаются при хронической гонорее), лимфоциты, макрофаги (часто преобладают при вирусной, хламидийной инфекции (рис. 55–57).

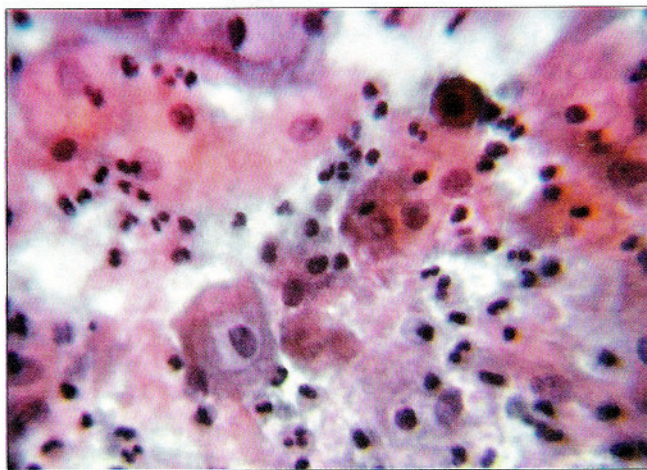


Рис. 55. Воспаление: лейкоциты в состоянии распада, бесструктурное вещество. Реактивные изменения эпителия – выраженная оранжефилия цитоплазмы. Окрашивание по Папаниколау. $\times 400$

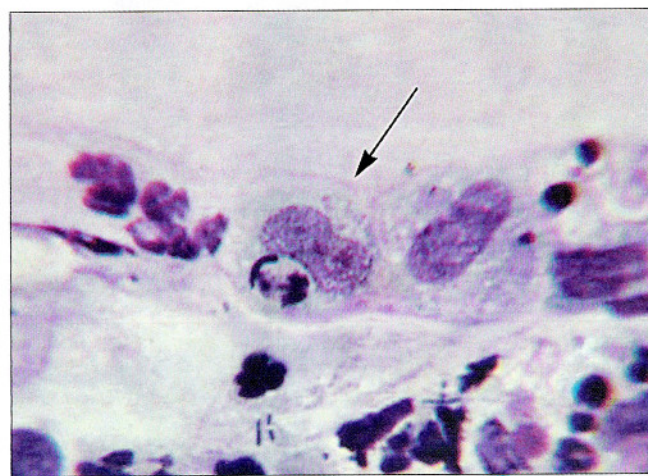

Рис. 56. Воспаление: нейтрофильные лейкоциты, макрофаги средних размеров (отмечены стрелкой). Ядра вытянутой и палочковидной формы, структура хроматина нежнотзернистая. В цитоплазме вакуоли, включения разных размеров. Окрашивание по Романовскому. $\times 400$

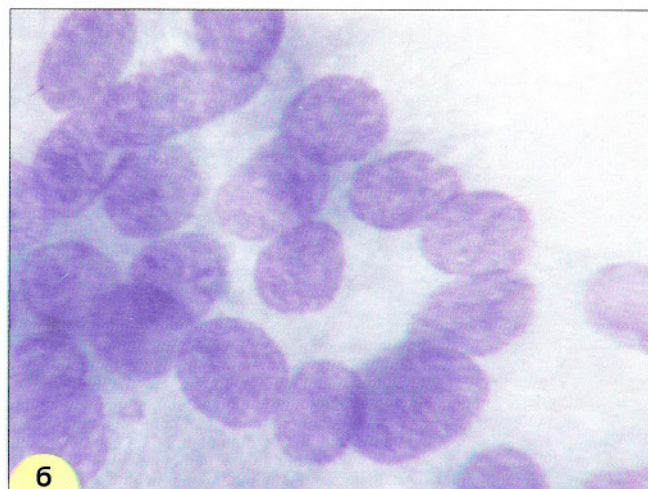
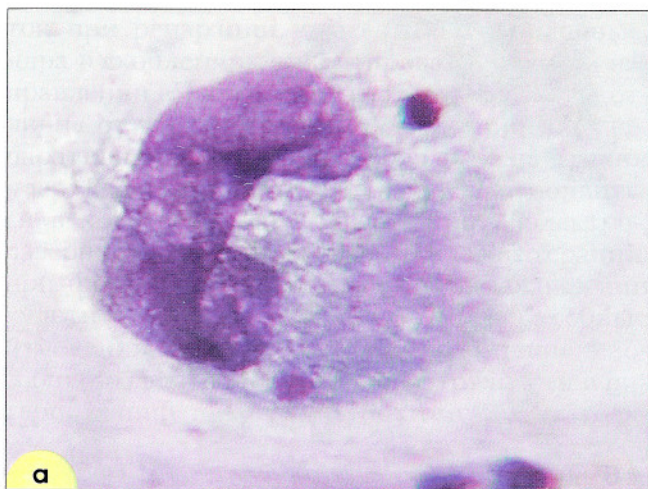

Рис. 57. Воспаление: **а** – макрофаг гигантского размера. Ядро палочковидной формы, структура хроматина нежнозернистая. Окрашивание по Романовскому. $\times 1000$; **б** – гигантская многоядерная клетка типа «инородного тела». Ядра одинаковой формы, овальные, просматриваются мелкие монорморфные ядрышки. Окрашивание по Романовскому. $\times 1000$

Дегенеративные изменения могут проявляться пикнозом ядер, нарушением целостности ядерной мембраны, структуры хроматина, карioreкxисом и кариолизисом, появлением голаядерных элементов. Дегенеративные изменения эпителия могут приводить к выраженному укрупнению ядер. Структура хроматина

нарушена, петли хроматина чередуются с «пустотами», на этом фоне четко контурируются ядрышки (рис. 58, 59).

Чаще всего дегенеративные изменения бывают связаны с воспалением, однако они могут быть следствием гормонального влияния.

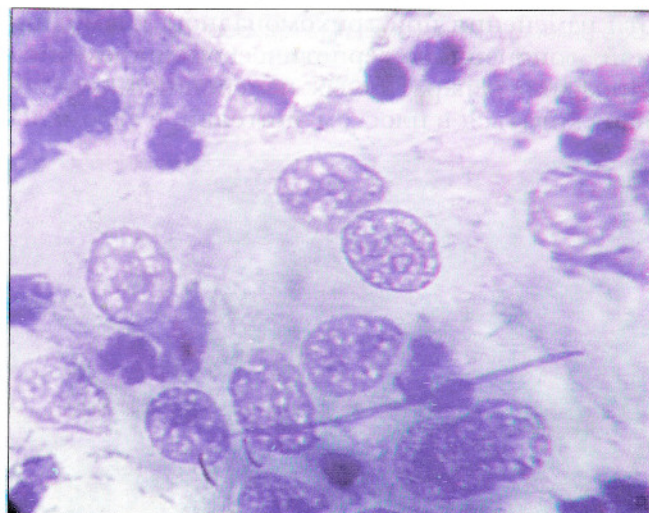
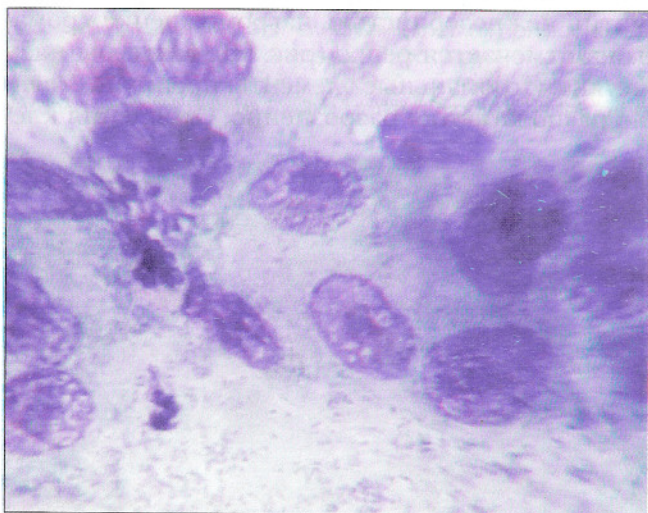


Рис. 58. Цитограмма воспаления. Выраженные дегенеративные изменения в клетках. Структура ядер разрушена, бесструктурные участки хроматина чередуются с «пустотами», вакуолями в ядре, вследствие разрушения структуры хроматина просматриваются ядрышки. Мазок из цервикального канала. Окрашивание по Паппенгейму. $\times 500$.

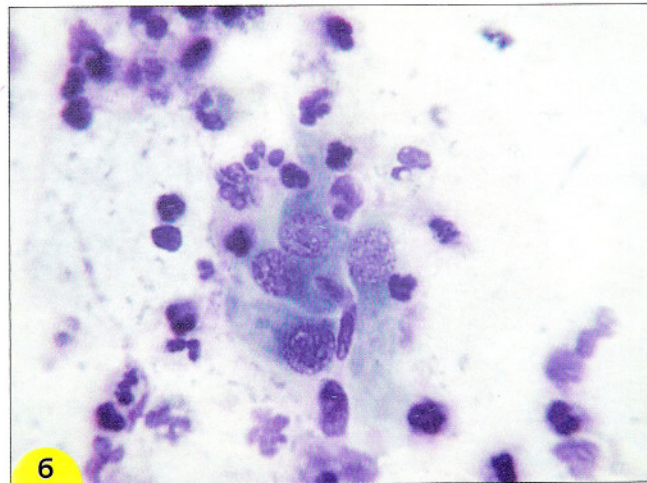
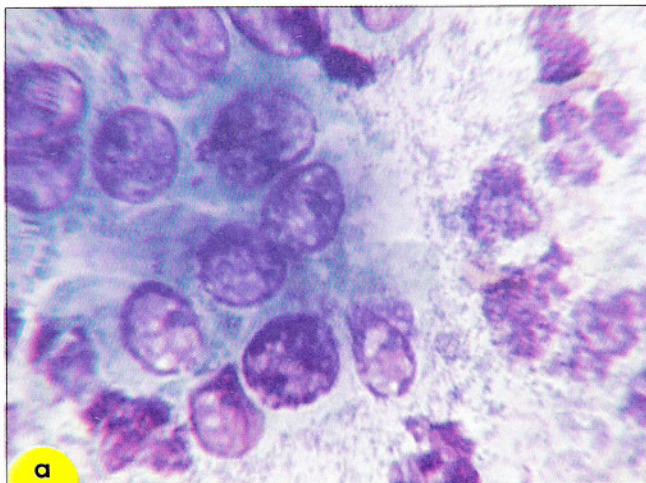


Рис. 59. Дегенеративные изменения в цилиндрическом эпителии: **а** – хроматин «смазан», контуры ядерной мембраны неравномерно утолщены, просматриваются мелкие ядрышки; **б** – структура хроматина нарушена, видны ядрышки. Мазки из цервикального канала. Окрашивание по Папленгейму. $\times 400$

Репаративные изменения. При воспалении, вызванном любой микрофлорой, на эктоцервиксе могут возникать поверхностные изъязвления с обнажением стромы, **истинные эрозии**. Эпителизация дефектов слизистой оболочки (регенерация, репарация) происходит за счет выраженной пролиферации клеточных элементов, а также за счет того, что клетки увеличиваются в размерах, вытягиваются, закрывая поврежденные участки. Особенно выражены эти изменения при трихомонадной, хламидийной, гонорейной, герпетической инфекциях. Признаки репаративных изменений могут обнаруживаться в плоском эпителии, в стромаль-

ных клетках. Однако наиболее выраженными способностями к репарации обладает железистый эпителий, благодаря которому обнаженные участки (истинные эрозии) эпителизируют, вследствие этого на месте истинных эрозий могут обнаруживаться участки **эктопии**.

Для репаративных изменений характерны клетки крупных размеров с укрупненными ядрами. Ядрышки одиночные или множественные, иногда разных размеров и формы. Хроматин нежнозернистый, нагромождение хроматина отмечается редко (рис. 60). Контуры ядер четкие. Стромальные элементы преимущественно располагаются разрозненно. Скопления кле-

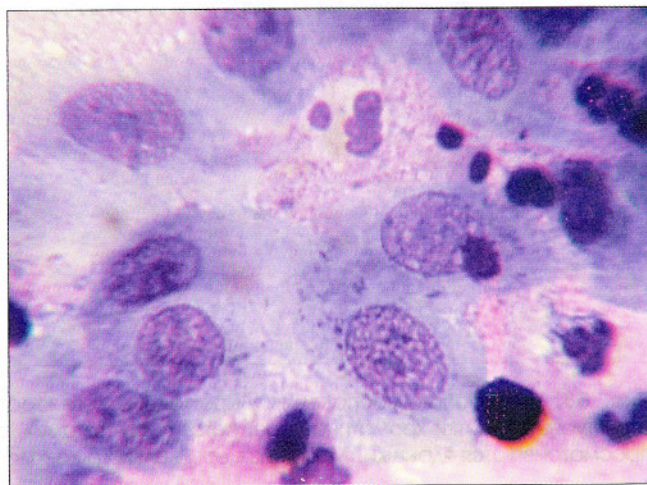
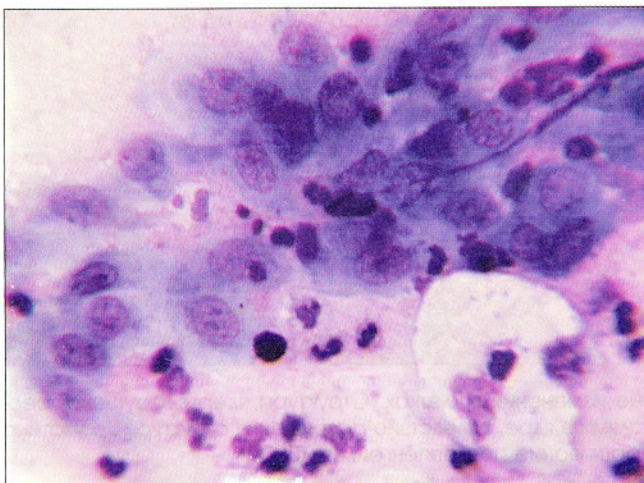


Рис. 60. Клеточный состав воспаления. Метаплазированный эпителий с репаративными изменениями. Клетки располагаются в виде синцитиоподобных рыхлых скоплений. Светлые овальные ядра с утолщенной мембраной, четкими границами. Ядрышки мелкие, одинаковых размеров и формы, выражены четко. Цитоплазма обильная, нежная, слегка вакуолизована. Мазки из цервикального канала. Окрашивание по Папленгейму. $\times 500, 1000$

ток при репарации часто синцитиоподобные, ядра в скоплениях ориентированы в одном направлении. Часто встречаются митозы. В отличие от злокачественных поражений при репаративных процессах слабо выражена атипия ядер. Репаративные изменения могут появиться в ходе воспаления, после крио-, электро-, лазерного лечения, во время лучевой терапии, при формировании полипов, при заживлении культи после гистерэктомии. Регенераторные изменения, сопровождающие воспаление, способны создать дополнительные трудности в интерпретации цитограмм, поэтому окончатель-

ная оценка состояния эпителия может быть дана только после лечения воспаления. Повторное исследование позволяет исключить ошибку, связанную с неправильной оценкой репаративных изменений клеток.

При хронических воспалительных процессах со стороны эпителия могут наблюдаться изменения защитного характера (пролиферация, **плоскоклеточная метаплазия, атипическая плоскоклеточная метаплазия, гиперкератоз, паракератоз**) (рис. 61). Описание этих реактивных процессов – см. в соответствующих подзаголовках.

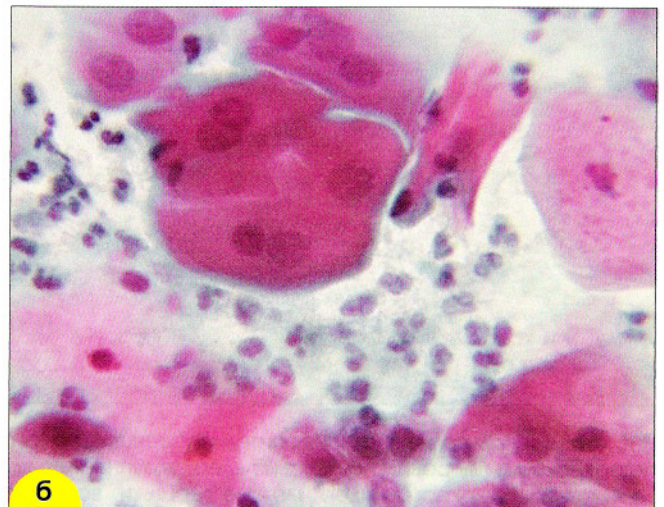
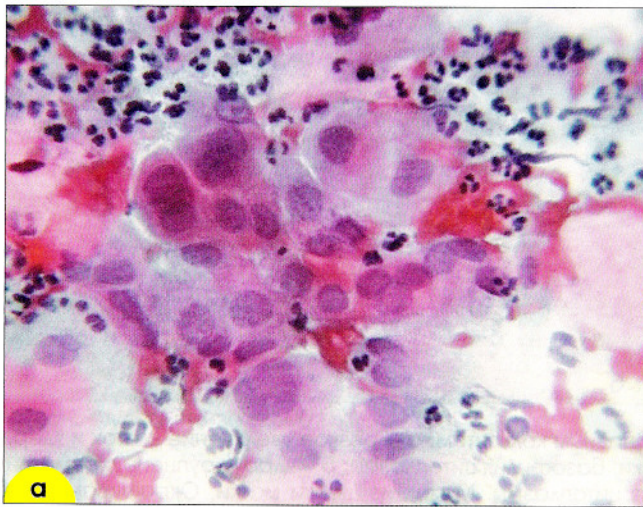


Рис. 61. Изменения в эпителиальных клетках при воспалении: **а** – воспаление с реактивными изменениями (пролиферацией) цилиндрического эпителия. Ядра укрупнены, многоядерные клетки, структура хроматина «смазана»; **б** – воспаление с плоскоклеточной метаплазией эпителия. Незрелые метаплазированные клетки с плотной интенсивно окрашенной цитоплазмой. Мазок из шейки матки. Окрашивание по Папаниколау. $\times 500$

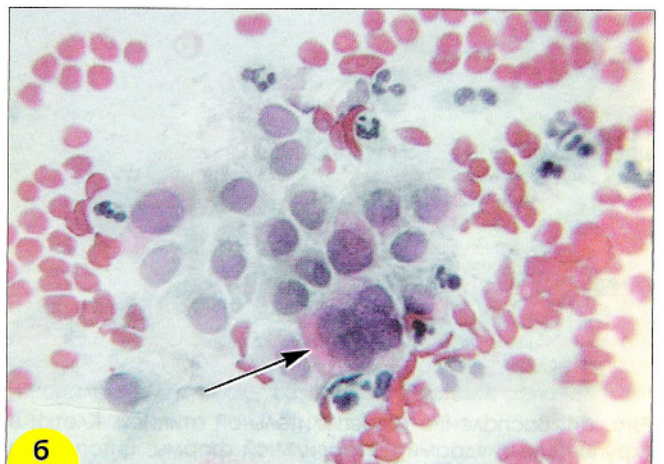
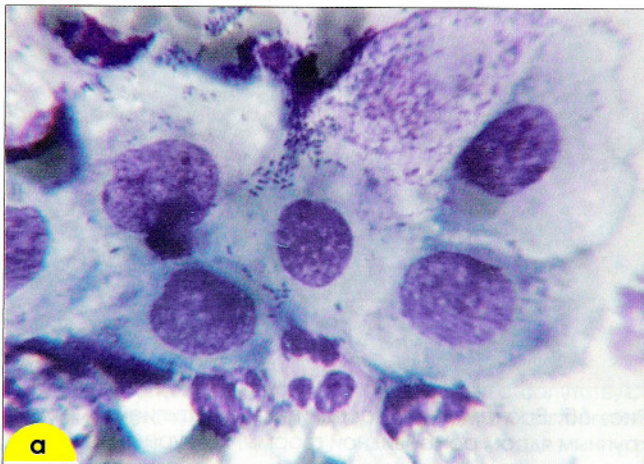


Рис. 62. Реактивные изменения при воспалении: **а** – лейкоциты в состоянии фагоцитоза и распада, Реактивные изменения в эпителиальных клетках: ядра увеличены в размерах, контуры неровные, структура ядер неравномерно-зернистая, с участками просветления (пустотами). Флора смешанная. Окрашивание по Паппенгейму. $\times 500$; **б** – многоядерная клетка цилиндрического эпителия (отмечена стрелкой). Окрашивание по Папаниколау. $\times 400$

Воспалительная атипия. Сочетание дегенеративных, репаративных, пролиферативных изменений при воспалении может привести к так называемой воспалительной атипии эпителия. Цитологически воспалительная атипия проявляется увеличением ядер, гиперхромией, наличием многоядерных кле-

ток. Эти изменения могут стать причиной ложно-положительного диагноза дисплазии или рака. В отличие от злокачественных изменений распределение хроматина при «воспалительной атипии» более равномерное, контуры глыбок хроматина нечеткие, «смазанные» (рис. 62–65).

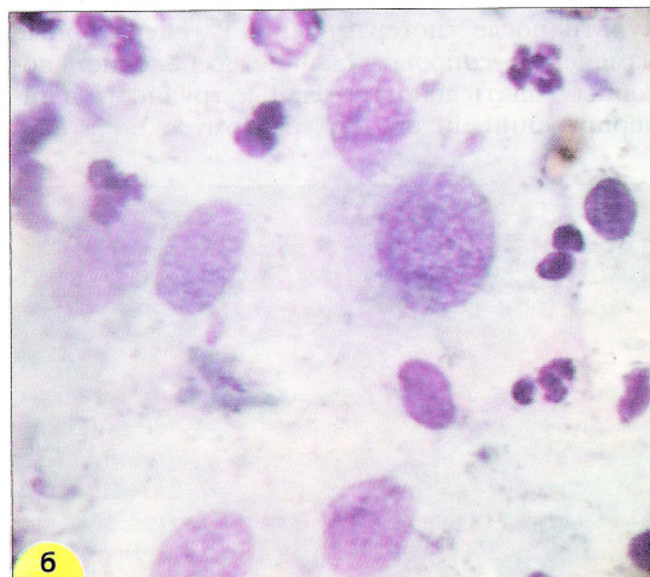
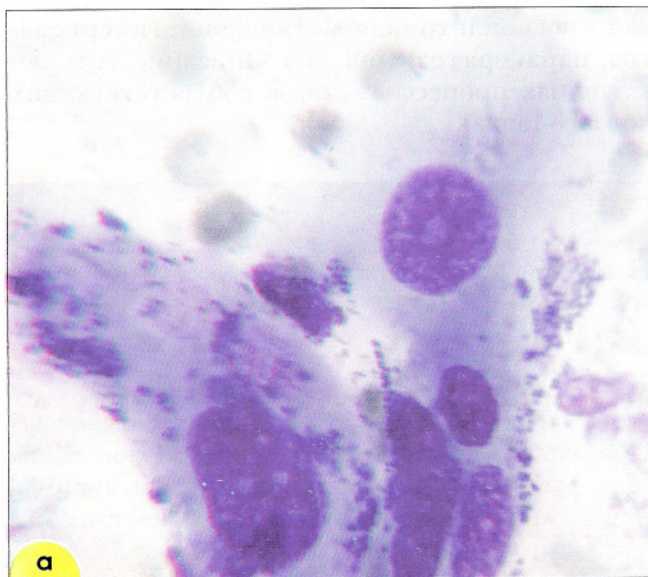

Рис. 63. Воспалительная атипия эпителия у женщины с трихомонадным кольпитом: **а** – резкое увеличение клеток и ядер, гиперхромия и неправильная форма ядер, укрупненные ядрышки, базофилия цитоплазмы; **б** – ядра укрупнены, хроматин зернистый, гиперхромия ядер, мелкие ядрышки, вакуолизация цитоплазмы. Мазок из шейки матки. Окрашивание по Паппенгейму. $\times 600$

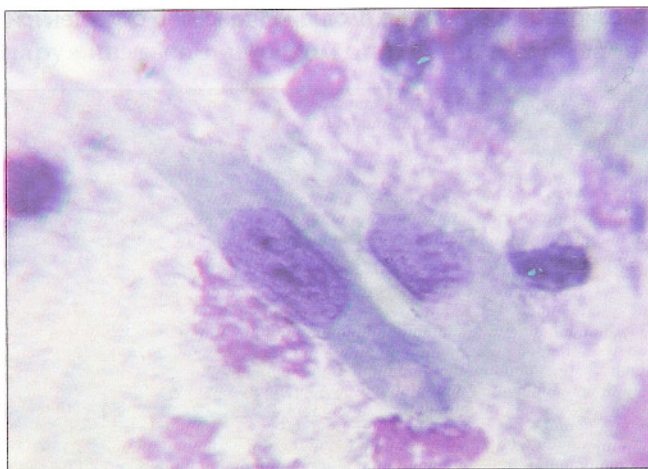


Рис. 64. Воспаление с воспалительной атипией. Клетки с укрупненными ядрами неправильной формы, цитоплазма окрашена интенсивно, неравномерно, с вакуолями. Окрашивание по Паппенгейму. $\times 600$

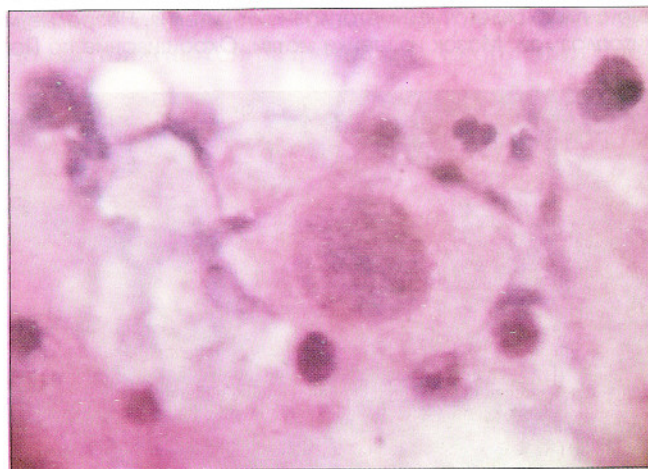


Рис. 65. Воспаление с воспалительной атипией. Клетка с крупным ядром ромбовидной формы, контуры ядра неровные, структура хроматина «смазана», лейкоциты, эритроциты, чешуйки плоского эпителия. Окрашивание гематоксилин-эозином. $\times 600$

Воспалительная атипия железистого эпителия проявляется резким увеличением клеток и ядер. В ядрах нередко обнаруживают одно-два укрупненных ядрышка, многочисленные хромоцентры. Могут встречаться многоядерные клетки и «голые» ядра разрушенных

клеток (рис. 66, 67). Для исключения ошибки нужно проявлять осторожность в оценке эпителиальных изменений при воспалении, и при сомнении в характере процесса желательно указать на необходимость повторного исследования после лечения воспаления (рис. 68).

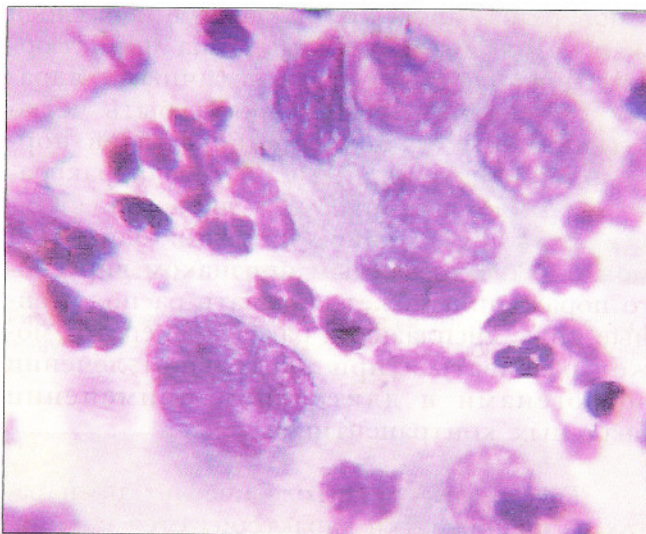


Рис. 66. Воспалительные изменения в клетках железистого эпителия. Одоядерные и многоядерная клетка, хроматин распределен неравномерно, ядрышки. Окрашивание по Романовскому-Гимзе. $\times 600$

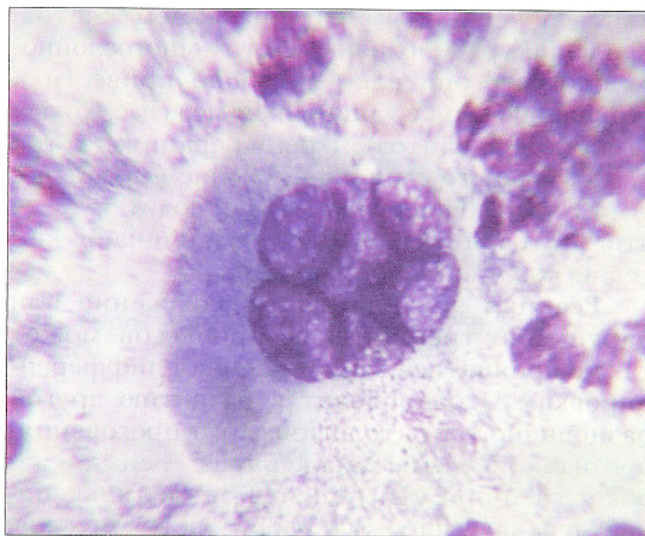


Рис. 67. Воспалительные изменения в клетках цилиндрического эпителия. Многоядерная клетка, ядра расположены эксцентрически. Окрашивание по Паппенгейму. $\times 400$

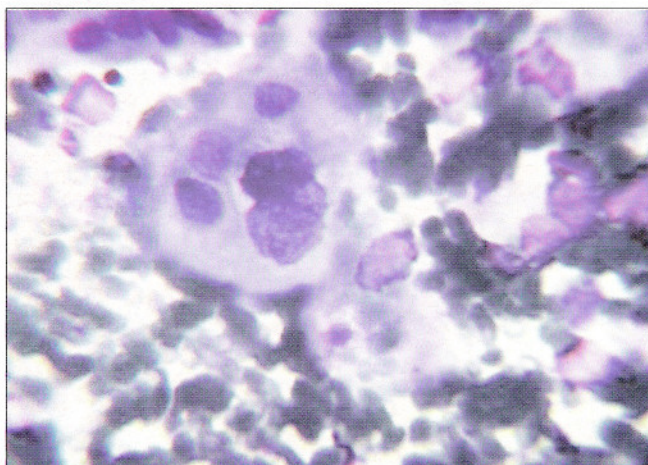
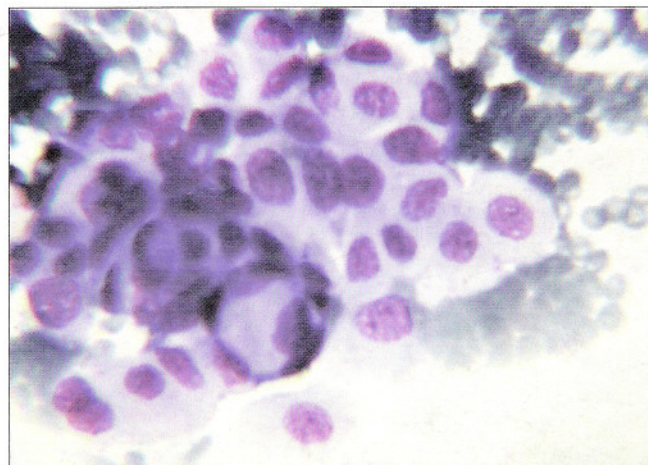


Рис. 68. Воспалительные изменения в соскобе из шейки матки. Среди элементов воспаления клетки плоского эпителия с укрупненными ядрами. Ввиду дегенеративных изменений части клеток судить о процессе уверенно не представляется возможным (воспалительная атипия, дисплазия с сопутствующим воспалением?). После лечения воспаления отмечен нормальный клеточный состав. Окрашивание по Паппенгейму. $\times 400$



Гиперкератоз, паракератоз, дискератоз

Реакция эпителия на хроническое повреждение или раздражение (при хроническом воспалении, гормональном воздействии, нарушении трофических процессов и др.) может проявиться усиленным размножением клеток. Усиленное размножение клеток многослойного плоского эпителия способно привести к утолщению слоя с удлинением межсосочковых отростков (акантоз). Пролиферация клеток парабазального слоя с ороговением поверхностного слоя (**гиперкератоз**) приводит к тому, что эпителий шейки матки напоминает эпителий кожи (эпидермизация).

Реакция эпителия на раздражение или нарушение трофических процессов может также проявиться как «усиленная дифференцировка». Это приводит к развитию другой разновидности патологического ороговения, обозначаемой как **паракератоз**. Термин паракератоз, применительно к эпидермису, определен как задержка ядер в роговом слое. Такое определение для шейки матки неприемлемо, т. к. в ороговевающем эпителии в норме и в поверхностном слое сохраняются

ядра, но вследствие морфологического сходства с изменениями в эпидермисе этот процесс назван паракератозом. Паракератоз шейки матки характеризуется присутствием в поверхностном слое множественных слоев мелких компактных клеток типа миниатюрных поверхностных с пикнотичными ядрами. Измененные участки могут быть четко отграничены от нижележащих слоев нормального эпителия. Сам по себе паракератоз не имеет клинического значения, являясь защитной реакцией эпителия, однако он может быть косвенным признаком вирусного поражения, может скрывать расположенные ниже дисплазию и рак. Паракератоз может развиваться при длительном лечении эстрогенами и длительном применении оральных контрацептивов.

Гиперкератоз в цитологических препаратах из шейки матки характеризуется наличием безъядерных «чешуек» плоского эпителия, скоплений из блестящих безъядерных клеток, иногда обширных (рис. 69–72).

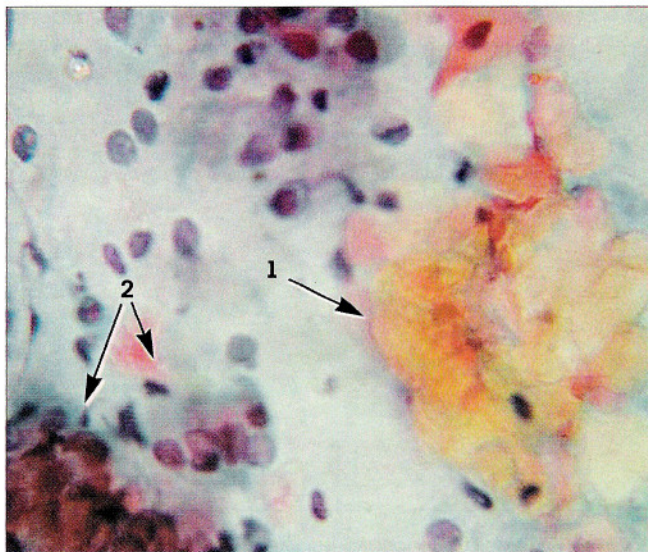


Рис. 69. Гиперкератоз – пласт из безъядерных «чешуек» плоского эпителия оранжевого цвета (1), группы клеток цилиндрического эпителия (2). Окрашивание по Папаниколау. $\times 500$

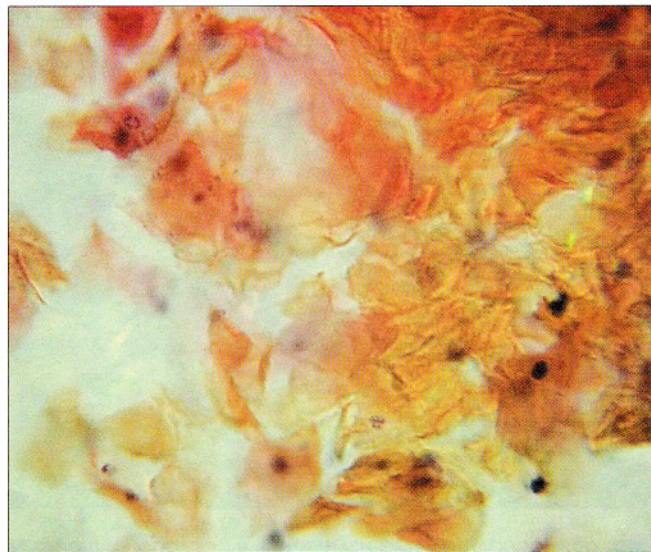


Рис. 70. Гиперкератоз – пласт из «чешуек» плоского эпителия ярко оранжевого цвета, единичные клетки плоского эпителия. Окрашивание по Папаниколау. $\times 500$

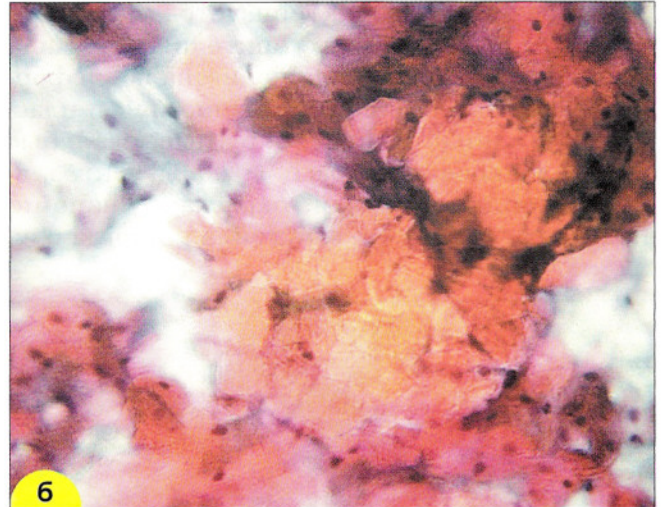



Рис. 71. Гиперкератоз: **а** – скопление голубых блестящих «чешуек». Окрашивание по Паппенгейму. $\times 250$; **б** – скопление чешуек ярко-оранжевого цвета. Окрашивание по Папаниколау. $\times 160$

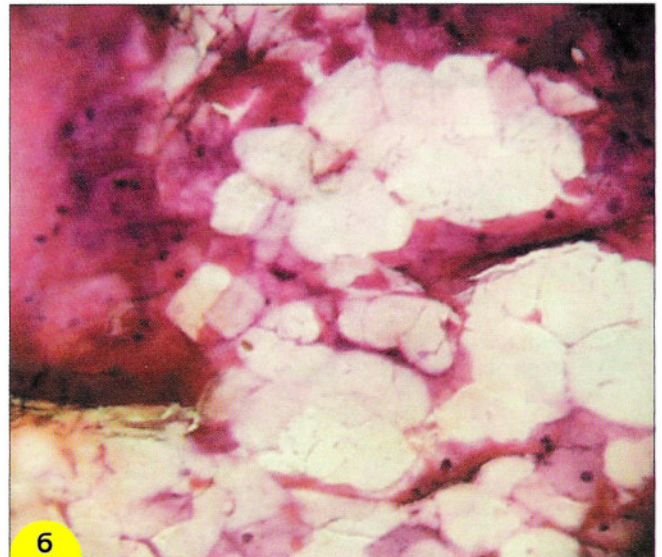
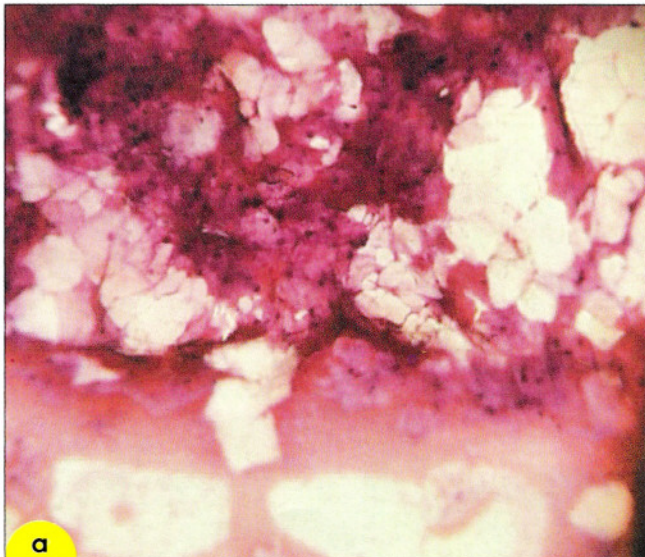


Рис. 72. Гиперкератоз. Бесцветные и желтоватые безъядерные «чешуйки». Окрашивание гематоксилин-эозином. $\times 160, 400$

Паракератоз характеризуется наличием мелких клеток плоского эпителия округлой, овальной, вытянутой или полигональной формы, расположенных разрозненно или в пластах. Ядра пикнотичные, округлые, овальные или палочковидные, расположены центрально. Цитоплазма зрелая, окраска ее напоминает окраску чешуек, однородная, иногда бле-

стящая, при окрашивании по Паппенгейму и Лейшману интенсивно голубая, по Романовскому – розовая или малиновая, по Папаниколу – розовая или оранжевая. Могут встречаться так называемые «доброкачественные жемчужины» – округлые структуры, в которых клетки расположены концентрически (рис. 73–75).

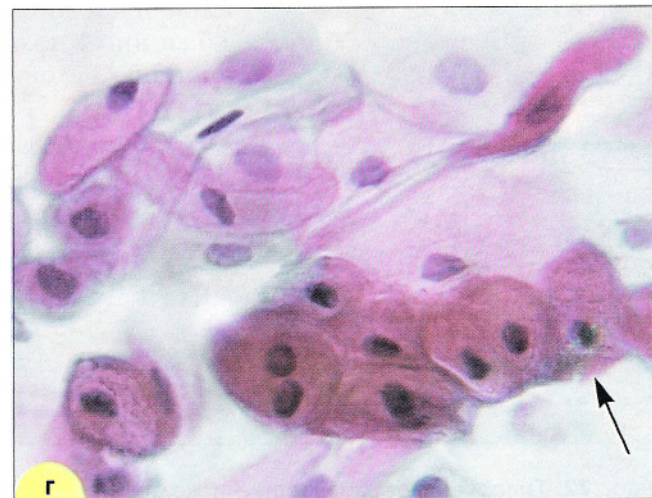
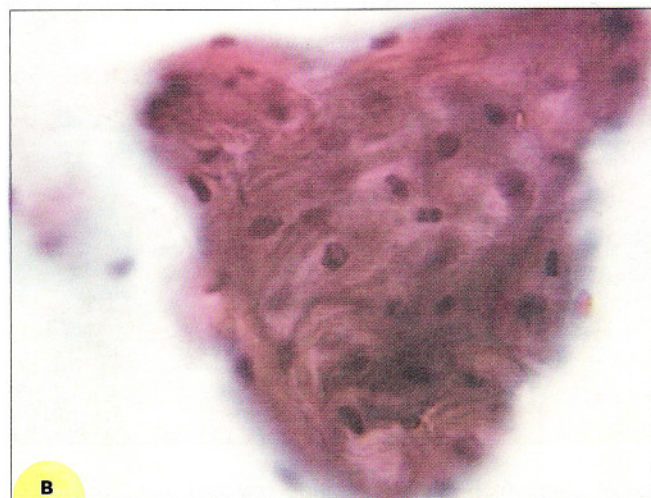
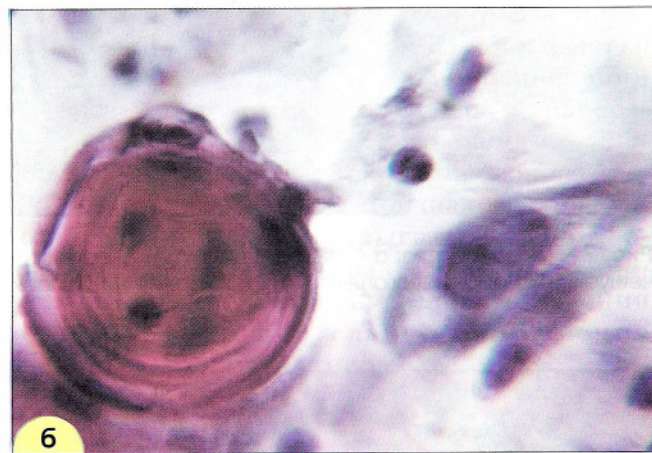
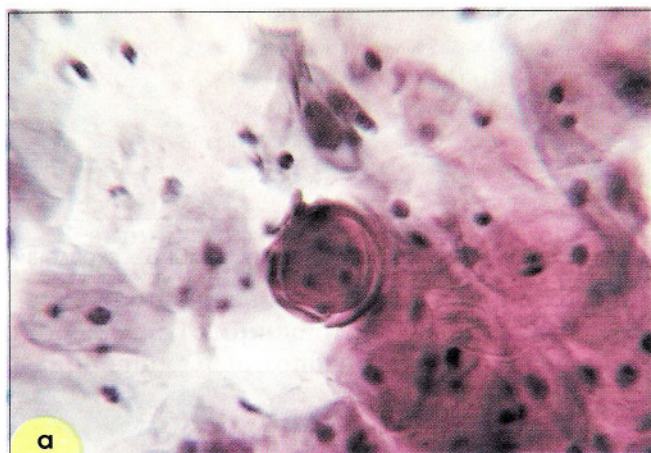


Рис. 73. Паракератоз: **а, б** – доброкачественная жемчужина, характерная для паракератоза. Концентрическое расположение клеток в структуре, цитоплазма обильная, ядра мелкие, пикнотичные. $\times 400, 1000$; **в, г** – структура и группа (отмечена стрелкой) из клеток мелких размеров с мелкими ядрами. Мазки из эктоцервикса. Окрашивание по Папаниколу. $\times 1000$

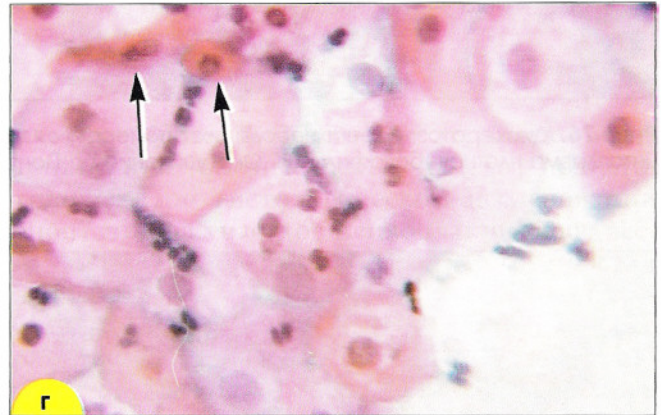
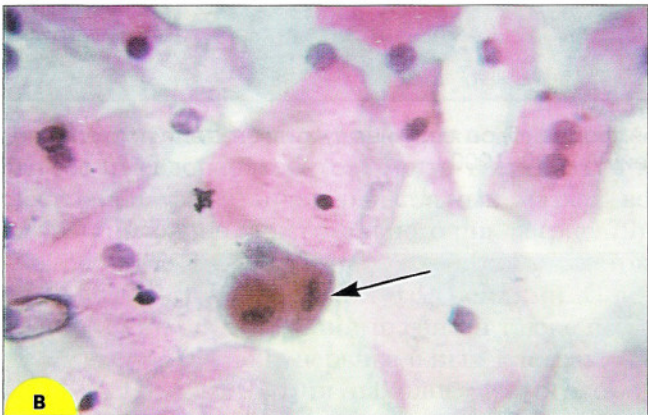
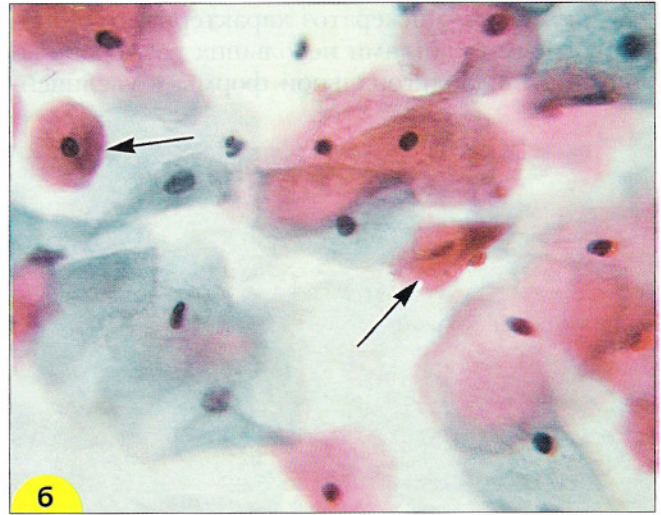
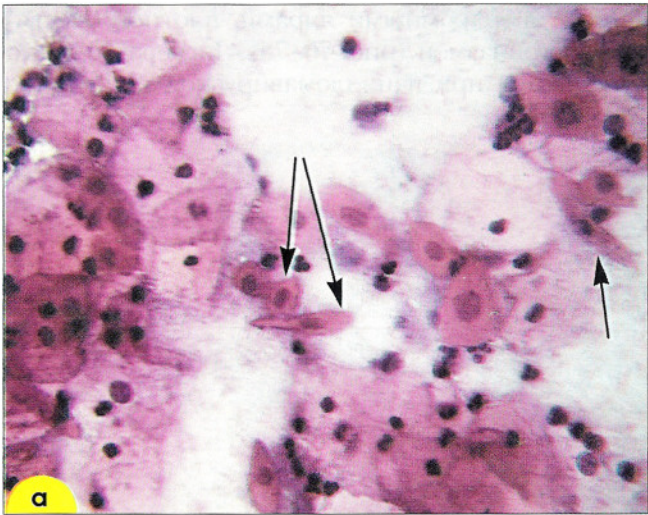


Рис. 74. Паракератоз. Единичные мелкие клетки плоского эпителия с оранжевой цитоплазмой и мелкими пикнотичными ядрами (отмечены стрелками) среди клеток нормальных размеров: **а** – окрашивание гематоксилин-эозином. $\times 160$; **б, в, г** – окрашивание по Папаниколау. $\times 250$

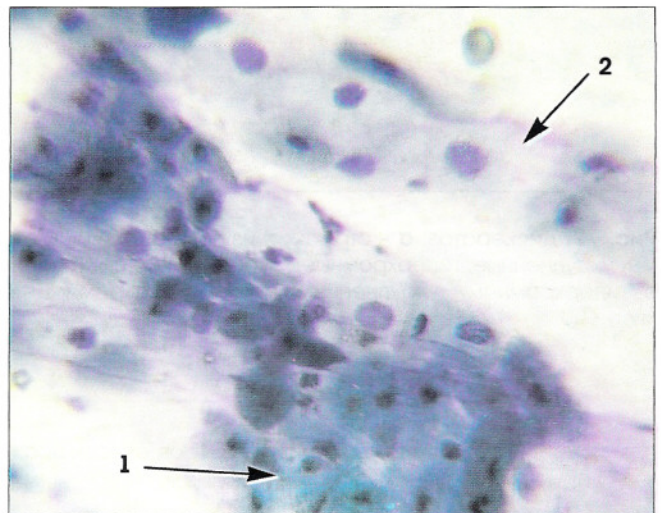
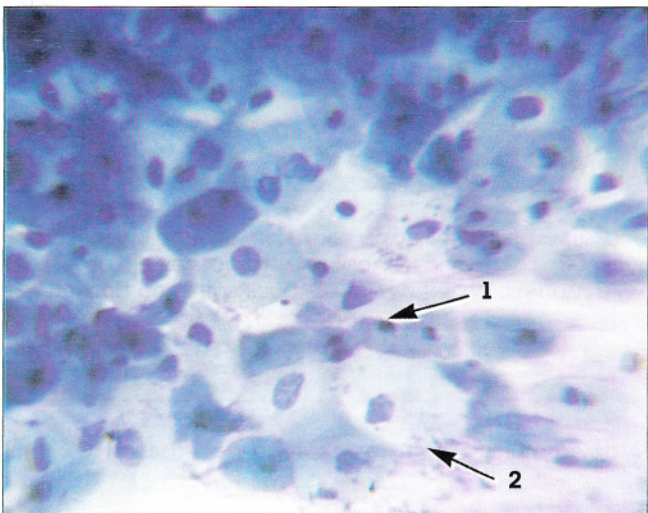


Рис. 75. Эпителий с плоскоклеточной метаплазией и паракератозом: мелкие клетки, характерные для паракератоза (1); метаплазированные клетки средних размеров (2). Окрашивание по Паппенгейму. $\times 250$

Дискератоз. Дискератоз характеризуется эпителиальными клетками небольших размеров вытянутой или полигональной формы с увеличен-

ными, гиперхромными ядрами, плотной блестящей цитоплазмой (рис. 76–78). Дискератоз часто встречается при папилломавирусной инфекции.

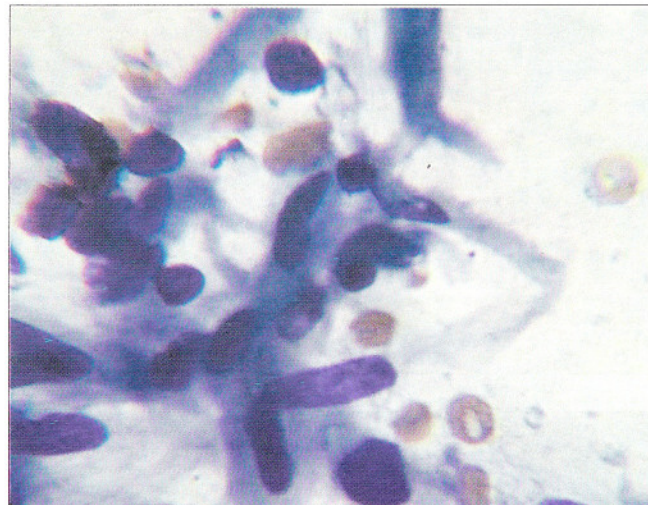
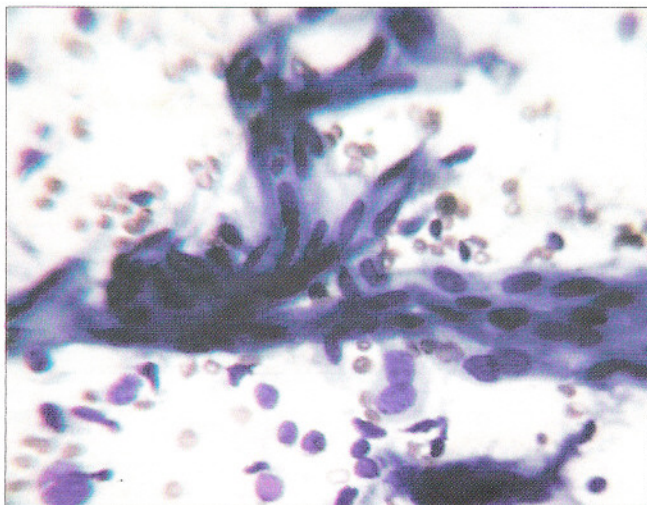


Рис. 76. Дискератоз: Клетки небольших размеров, вытянутой формы. Ядра овальные, укрупненные, гиперхромные, цитоплазма плотная, базофильная. Окрашивание по Паппенгейму. $\times 500, 1000$

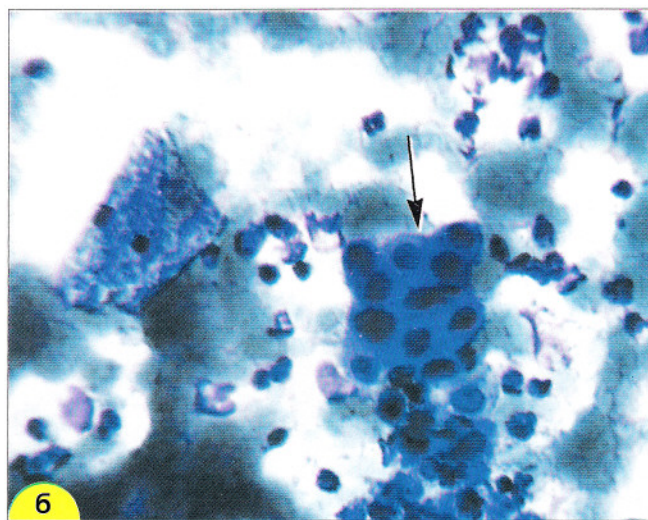
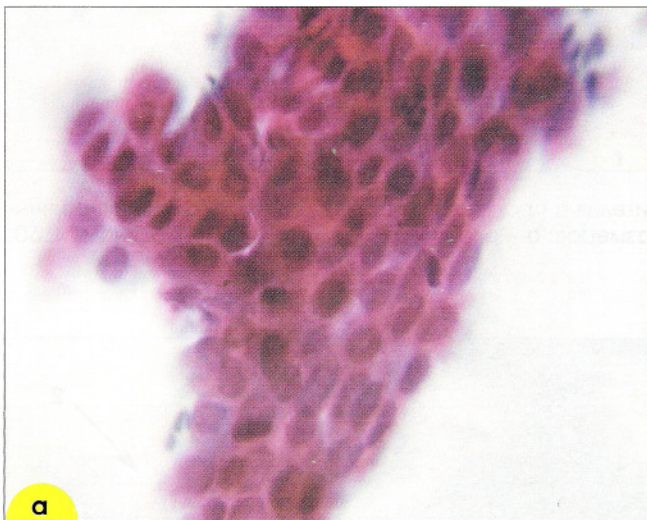


Рис. 77. Дискератоз: **а** – структура из полигональных клеток небольших размеров, ядра овальной и неправильной формы, укрупненные, гиперхромные. Окрашивание по Папаниколау. $\times 600$; **б** – группа из мелких клеток (отмечена стрелкой) с гиперхромными, укрупненными, округлыми ядрами. Цитоплазма плотная, базофильная. Окрашивание по Паппенгейму. $\times 400$

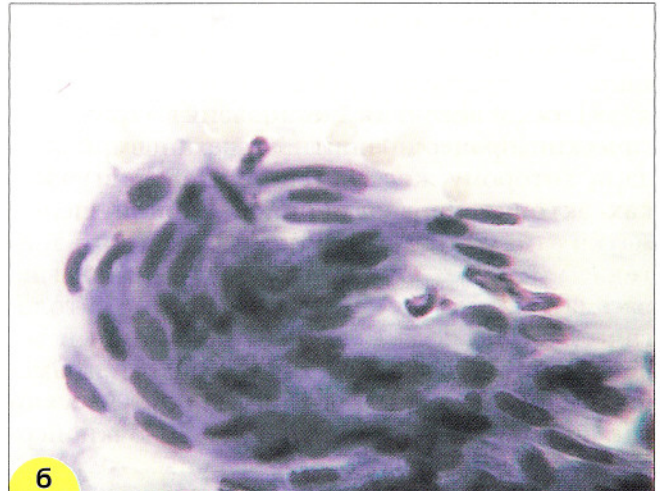
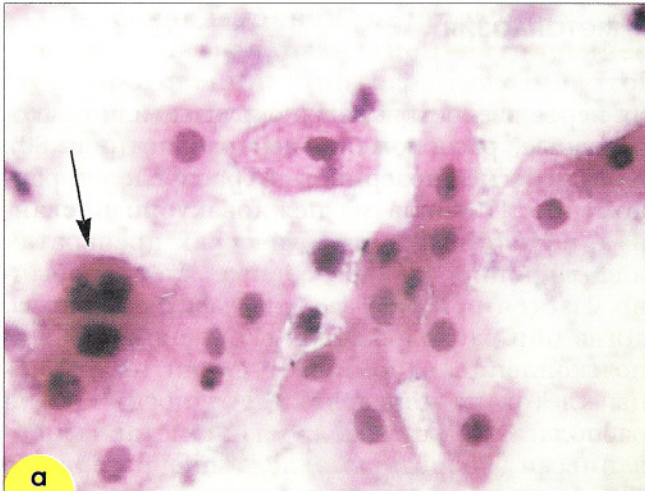


Рис. 78. Дискератоз: **а** – клетки небольших размеров, ядра округлые и овальные, укрупненные, гиперхромные, цитоплазма плотная, окрашена интенсивно (отмечено стрелкой). Окрашивание гематоксилин-эозином; **б** – клетки небольших размеров вытянутой формы, ядра пикнотичные. Окрашивание по Паппенгейму. $\times 400$

Клетки, напоминающие клетки при паракератозе (псевдопаракератоз), могут встречаться в постменопаузе, в эндоцервикальных мазках во второй половине менструального цикла (рис. 79). В атрофических мазках появление таких клеток связано с дегенеративными изменениями. С дегенеративными изменениями связан также псевдопаракератоз в эндоцервикальных клетках.

Визуально явления патологического ороговения (гиперкератоз, паракератоз) могут проявляться *лейкоплакией*. Термин обозначает

плотные белые бляшки, при кольпоскопии – тонкие или плотные белые налеты, йоднегативные. При гистологическом исследовании биоптатов из участков лейкоплакии чаще всего обнаруживают гиперкератоз (т. н. простая лейкоплакия), но иногда – паракератоз, плоскоклеточную метаплазию, дисплазию и даже рак. Цитологическое исследование может помочь установить характер патологического процесса, проявляющегося клинически как лейкоплакия.

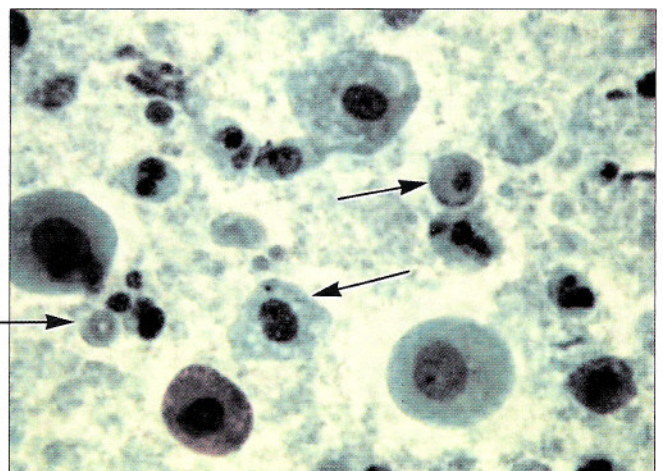
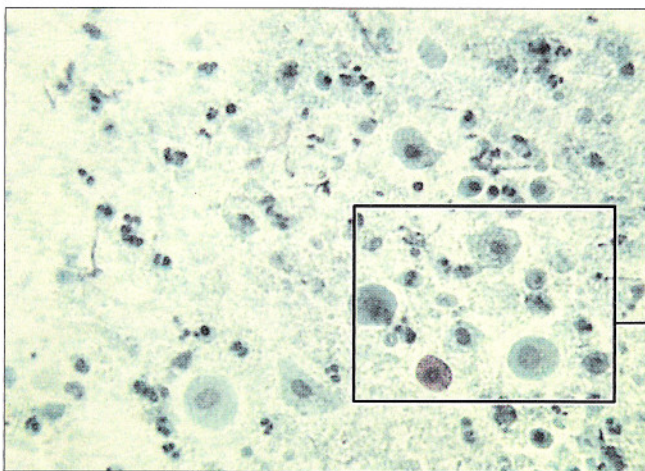


Рис. 79. Псевдопаракератоз (клетки отмечены стрелками). Окрашивание по Папаниколу. $\times 160, 400$

Плоскоклеточная метаплазия

Плоскоклеточная метаплазия – физиологический процесс, защитный механизм, благодаря которому железистый эпителий в участках эктопии на влажной порции шейки матки замещается многослойным плоским эпителием. Однако плоскоклеточную метаплазию рассматривают как опухолеподобный (патологический) процесс, если она развивается в эндоцервикальном канале, характеризуется замещением цилиндрического эпителия на плоский как на поверхности слизистой оболочки цервикального канала, так и в шейчных железах.

В цитологических препаратах *резервные клетки* встречаются редко. Клетки мелкие, границы

их неровные, четкие, ядра округлые или почкообразные, расположены центрально (рис. 80). Хроматин нежнозернистый, распределен равномерно. Цитоплазма нежновакуолизированная, пенистая. В цитологических препаратах идентифицировать резервные клетки обычно удается при *резервноклеточной гиперплазии*, когда они расположены в скоплениях. Обычно скопления напоминают синцитий, границы клеток не определяются. Иногда клетки располагаются в тесной связи с метаплазированными. Разрозненно лежащие резервные клетки трудно отличить от мелких гистиоцитов, стромальных клеток (рис. 80).

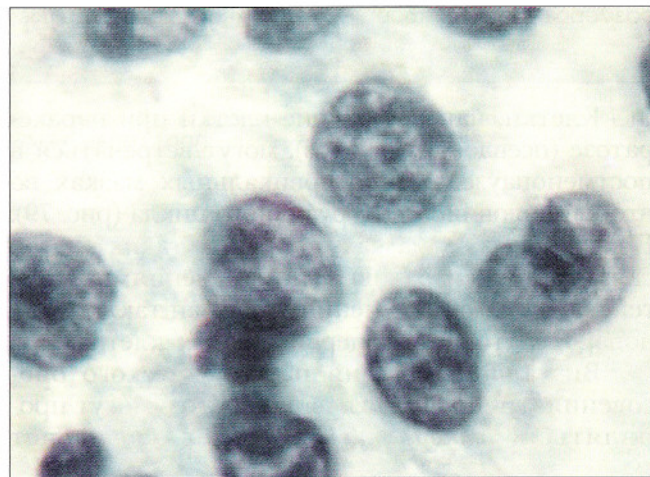
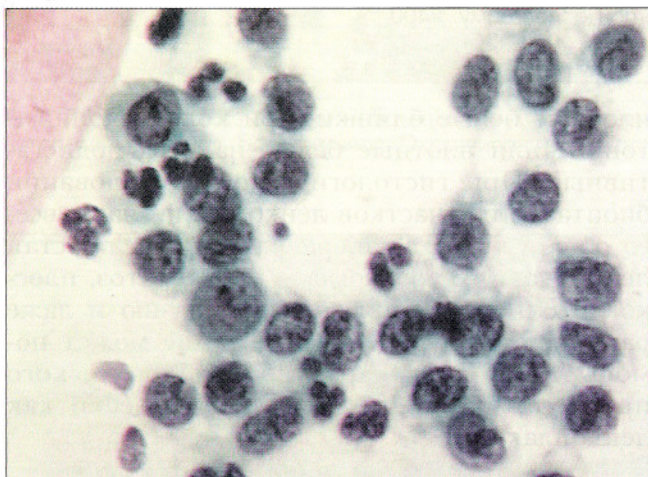


Рис. 80. Резервные клетки, синцитиоподобное скопление. Ядра округлые, овальные, бобовидные. Структура хроматина мелкоглыбчатая, цитоплазма скудная, нежная. Окрашивание по Папаниколау $\times 250, 1000$

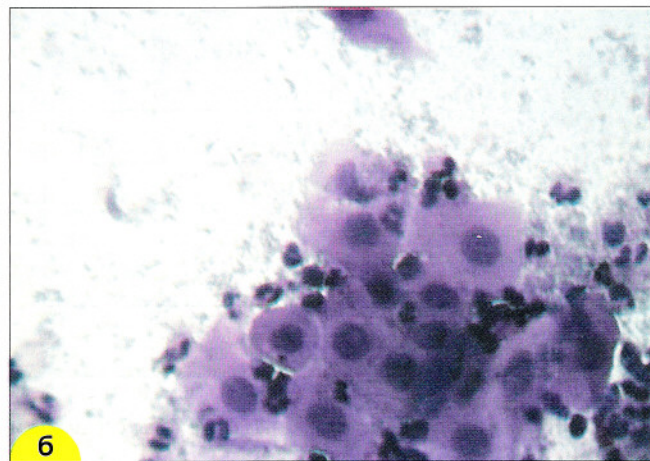
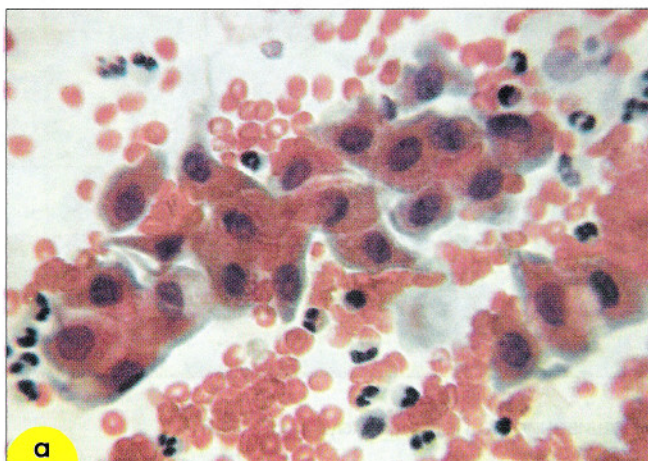


Рис. 81. «Созревающая» плоскоклеточная метаплазия: **а** – клетки-«паучки», цитоплазма оранжевая (за счет накопления кератинов), с отростками. Мазки из эндоцервикса. Окрашивание по Папаниколау; **б** – метаплазированные клетки разной степени зрелости, ядра округлые, хроматин распределен равномерно, цитоплазма плотная, гомогенная. Окрашивание гематоксилин-эозином. $\times 250$

Плоскоклеточная метаплазия может сопровождаться развитием патологического ороговения. В цитogramмах при этом помимо метаплазированных клеток обнаруживают признаки гиперкератоза или паракератоза. В связи с накоплением ке-

ратинов цитоплазма некоторых метаплазированных клеток окрашивается интенсивно, при окраске по Папаниколау – в оранжевые тона. Нередко в цитоплазме метаплазированных клеток обнаруживают вакуоли (рис. 81, 82).

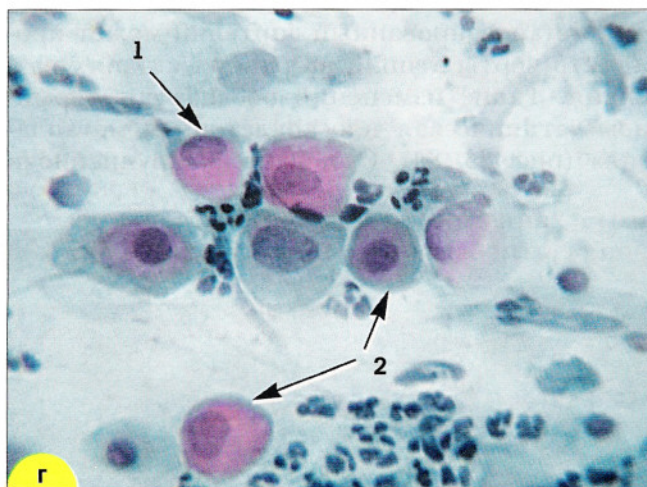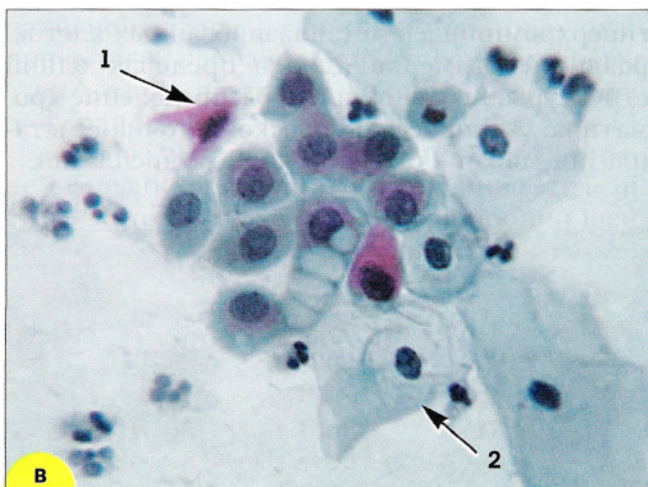
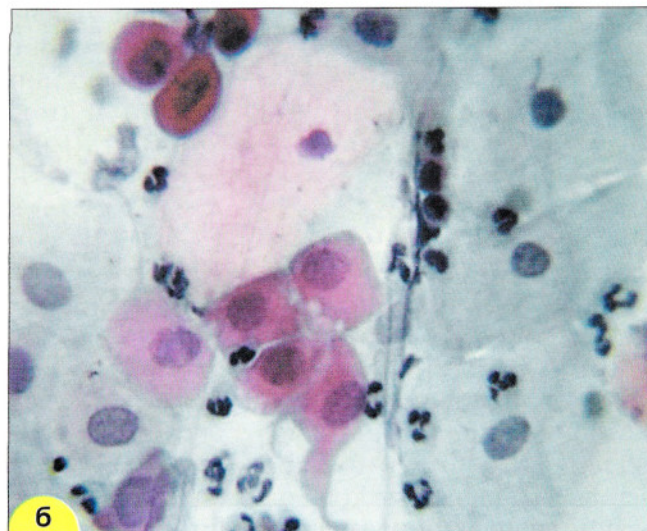
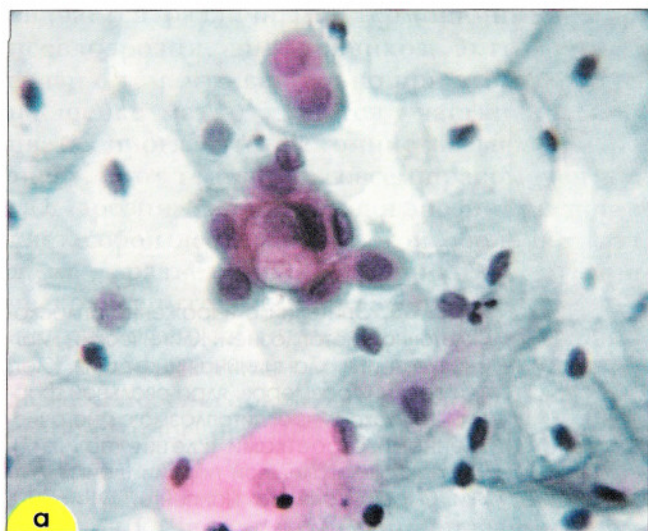


Рис. 82. Плоскоклеточная метаплазия: **а** – незрелые метаплазированные клетки (отмечены стрелками). Клетки мелкие, ядра гиперхромные, округлые или овальные, цитоплазма скудная, розово-оранжевого цвета (свидетельство преждевременного накопления кератинов в клетке при различных патологических процессах в зоне трансформации), вакуоли. Окрашивание по Папаниколау. $\times 250, 1000$; **б** – созревающая плоскоклеточная метаплазия – клетки-«паучки». Ядра округлые или овальные, цитоплазма обильная, с нежными отростками. Мазок из эктоцервикса. Окрашивание по Папаниколау. $\times 500$; **в, г** – плоскоклеточная метаплазия, метаплазированные клетки (клетки-«паучки») (1), зрелые метаплазированные клетки (2). Мазок из экто- и эндоцервикса. Окрашивание по Папаниколау. $\times 500$

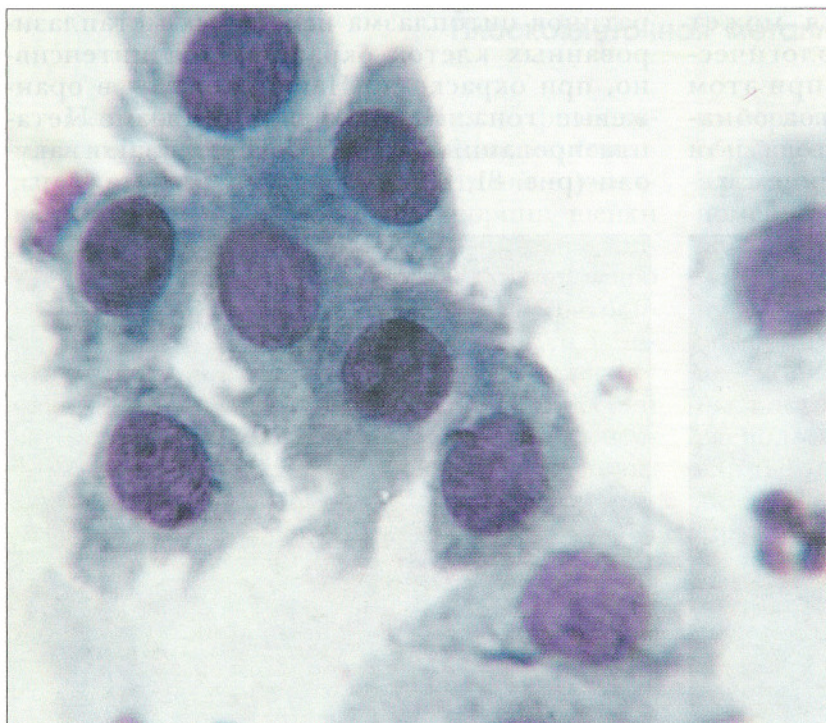


Рис. 83. Эпителий с выраженной плоскоклеточной метаплазией. Клинический диагноз: эктопия, хламидийная инфекция. Клетки средних размеров, ядра овальной формы, гиперхромные, цитоплазма с многочисленными отростками (клетки-«паучки»). Мазок с влагалищной порции шейки матки. Окрашивание по Паппенгейму. $\times 600$

Метаплазированный эпителий может проявлять черты атипии на ранних стадиях развития. Такие изменения обозначают термином «атипическая плоскоклеточная метаплазия» (рис. 83, 84). Отмечается укрупнение и

гиперхромия ядер метаплазированных клеток, различие размеров ядер в пределах одной структуры, неравномерное распределение хроматина. Атипическая плоскоклеточная метаплазия может стать источником дисплазии.

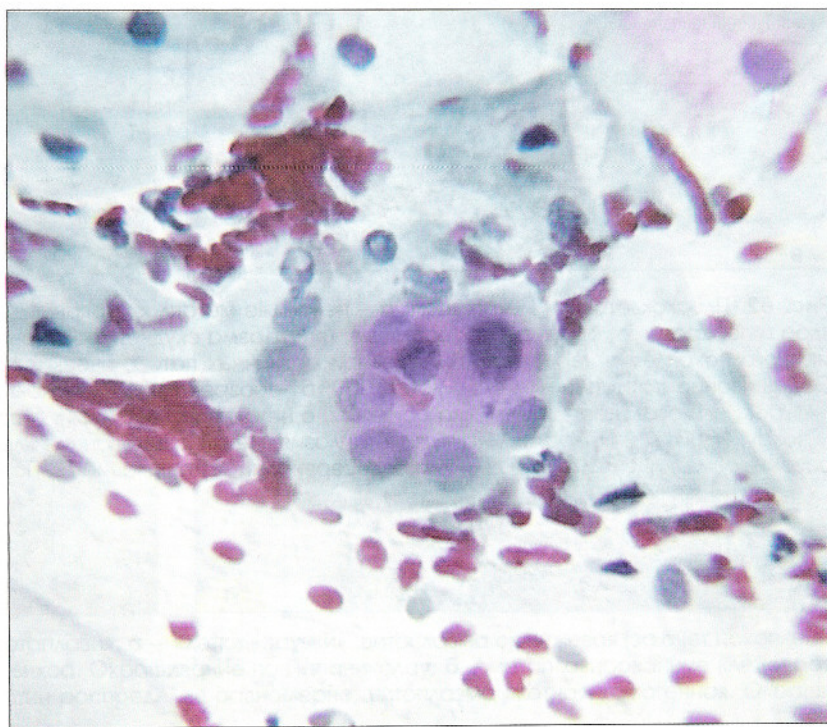


Рис. 84. Плоскоклеточная метаплазия с атипией. Укрупнение ядер метаплазированных клеток. Мазок из эктоцервикса. Окрашивание по Паппенгейму. $\times 500$

Железистая гиперплазия

Железистая гиперплазия характеризуется пролиферацией железистых структур в шейке матки. Развитие цилиндрического эпителия на влагалищной части шейки матки обозначается различными терминами: эктопия, псевдоэрозия, эндоцервикоз, эктропион. В связи с тем, что визуально при этом процессе на шейке матки имеются участки красного цвета, иногда это состояние называют «эрозией». Этот термин не совсем правомочен, так как «эрозия» (или истинная эрозия) представляет собой дефект слизистой оболочки (лат. *erosion* – разъедание). Источником цилиндрического эпителия на влагалищной порции шейки матки считают эпителий эндоцервикса и полипотентные «резервные клетки», обладающие способностью развиваться как в сторону плоского (при плоскоклеточной метаплазии), так и железистого эпителия. Эти же клетки составляют основу так называемой микрогландулярной гиперплазии. В связи с тем, что они являются клетками герминативного типа, различные причины могут привести к неправильной дифференцировке этих клеток, а также к их атипической пролиферации.

Задача цитологического исследования – не столько констатировать наличие железистого эпителия на влагалищной порции шейки матки, сколько внимательно изучить маз-

ки с целью не пропустить патологические изменения (атипию) в железистом, метаплазированном или плоском эпителии. Провести дифференциальный цитологический диагноз между поверхностным эндоцервикозом (физиологической эктопией, эктопией, связанной с воспалением, гормональным дисбалансом) и пролиферирующим (прогрессирующим) эндоцервикозом не всегда возможно. Для эктопии более характерны «спокойные» клетки цилиндрического эпителия нормальных размеров и формы, расположенные в виде «пчелиных сот» или одно-, двухрядных «полосок». При пролиферирующем эндоцервикозе клетки располагаются группами или железистоподобными структурами, иногда двухслойными. Ядра укрупнены, в отдельных клетках встречаются ядрышки. Хроматин распределен равномерно, отмечается незначительная гиперхромия ядер. Располагаются ядра преимущественно эксцентрически. Цитоплазма обильная, базофильная или светлая пеннистая. Клетки в структурах несколько наслаиваются друг на друга, отличаются по размерам в пределах структур и мазка (рис. 85, 86, а). При заживающих эндоцервикозах в мазках обнаруживают также большее число метаплазированных клеток.

Во многих лечебных учреждениях страны принято «прижигать» (проводить крио-

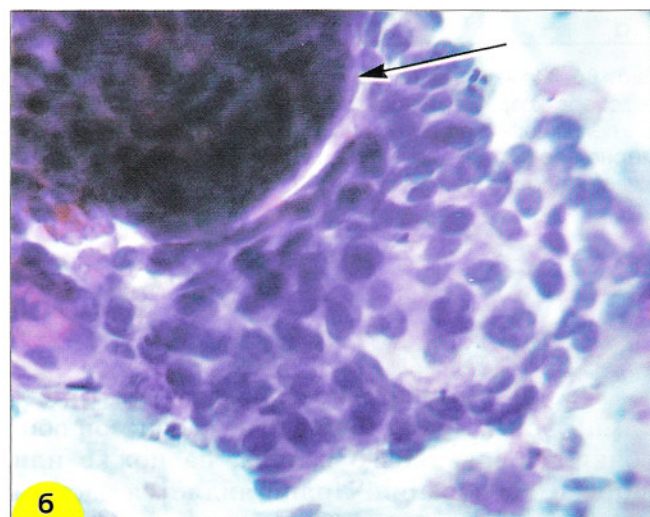
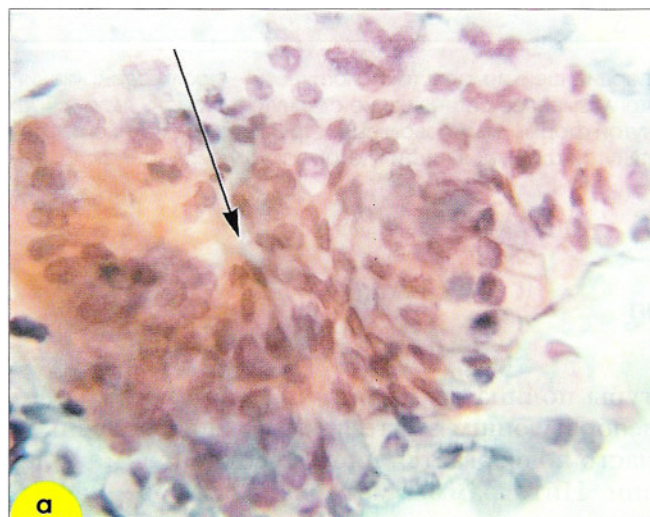


Рис. 85. Гиперплазия железистого эпителия: **а** – железистоподобная структура из клеток цилиндрического эпителия с просветом в центре (обозначен стрелкой). Ядра расположены эксцентрически, цитоплазма обильная (бокаловидные клетки). Окрашивание по Папаниколау. $\times 500$; **б** – сосочкоподобная структура из клеток цилиндрического эпителия (обозначена стрелкой) и разрозненно лежащие железистые клетки с укрупненными ядрами. Мазок с влагалищной порции шейки матки. Окрашивание по Паппенгейму. $\times 500$

электро-, или лазерную коагуляцию всех «эрозий». Это приводит к тому, что у многих женщин с эктопиями проводится неоправданное хирургическое вмешательство. Кроме того, такие вмешательства чреваты опасностью развития под коагулированными участками в глубине оставшихся желез и участков незрелого эпителия дисплазий. Такая дисплазия может достаточно длительно развиваться без цитологических проявлений, так как ее поверхность покрыта нормальным эпителием.

После электрокоагуляции шейки матки, которую до настоящего времени выполняют при эндоцервикозах, возникают изменения эпителия, связанные с репаративными процессами и иммунной реакцией. Примерно в течение двух месяцев в цитограммах обнаруживают клетки с увеличенными ядрами, грубозерни-

стым хроматином, базофильной цитоплазмой. Встречаются также «контактные светлые клетки», напоминающие лимфоциты, округлые, с узким ободком цитоплазмы, нежнозернистым хроматином. У части больных обнаруживают также «поля распада клеток», состоящие из неизмененных и дегенеративно измененных клеток, лизированных ядер, окруженных округлыми клетками второго типа. Обычно у больных с «полями распада клеток» отмечается быстрый возврат к нормальному состоянию эпителия.

Очень важно также правильно распенить состояние цилиндрического эпителия цервикального канала, отметить признаки гиперплазии, атипической пролиферации, внутриэпителиальной неоплазии эндоцервикса (дисплазии железистого эпителия).

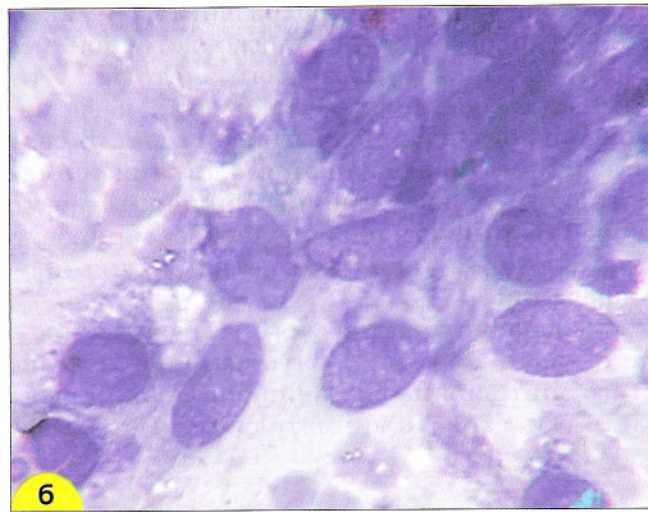
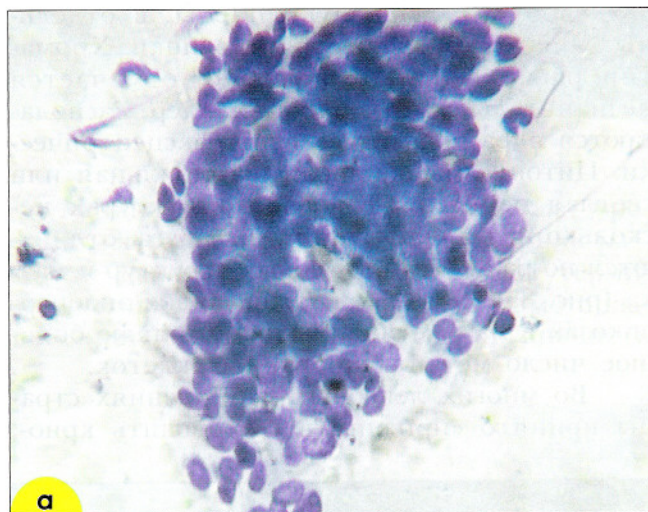


Рис. 86. Железистая гиперплазия: **а** – соскоб с влагалищной порции шейки матки (гистологически – пролиферирующий эндоцервикоз). Клетки нагромождаются друг на друга, ядерно-цитоплазмное соотношение сдвинуто в сторону ядра. $\times 200$; **б** – полип цервикального канала (мазок с полипа) – клетки вытянутой формы, ядра овальные, структура хроматина равномерно-зернистая, единичные, мелкие ядрышки. Цитоплазма вытянутой формы, в части клеток вакуолизированная. Окрасивание по Паппенгейму. $\times 1000$

Полип

Полип – экзофитное образование с четкими границами, исходящее из слизистой оболочки цервикального канала, на ножке или широком основании. Полип является частым доброкачественным образованием, нередко пролабирует через наружный маточный зев во влагалище. Реже полип возникает из слизистой оболочки влагалищной порции шейки матки. Поверхностные и железистые струк-

туры полипа выстланы цилиндрическим слизеобразующим эпителием, который довольно часто подвергается плоскоклеточной метаплазии. Цитограммы материала из поверхности полипа сходны с цитограммами эндоцервикозов, клетки цилиндрического эпителия вытянутые (рис. 86, б). Нередко обнаруживают метаплазированные клетки, элементы воспаления.

Лимфоцитарный (фоликулярный) цервицит

Характеризуется лимфоидной инфильтрацией стенки шейки матки с образованием или без образования фоликулярных центров под эндоцервикальным цилиндрическим эпителием. Это доброкачественные ограниченные изменения, чаще встречающиеся в постменопаузе, обычно не сопровождается симптомами заболеваний.

Цитограммы характеризуются пролиферацией лимфоидных элементов, которые могут располагаться в мазке равномерно или скоплениями на «чистом» фоне. Лимфоидные элементы разной степени зрелости, мелкие,

средние, крупные, единичные нейтрофилы и плазматические клетки. Характерно присутствие ретикулярных клеток, гистиоцитов и макрофагов, содержащих фрагменты ядер (рис. 87–89).

Дифференциальный диагноз следует проводить, прежде всего, с лимфосаркомой. Для лимфосаркомы характерна монотонная популяция клеток, анизоцитоз, анизохромия, полиморфизм элементов одного типа, легкая ранимость клеток, присутствие обрывков цитоплазмы и голых ядер.

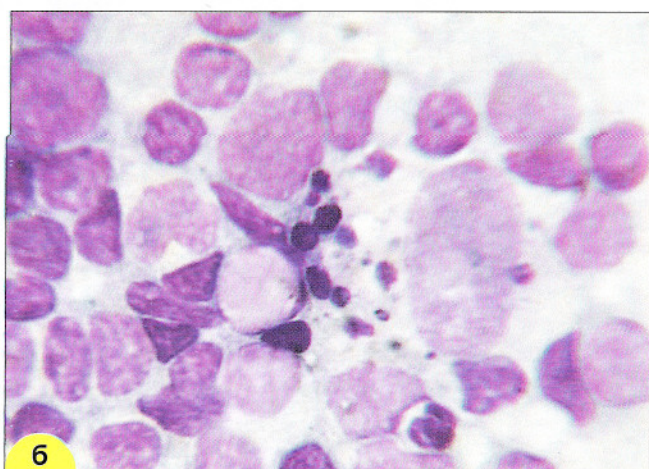
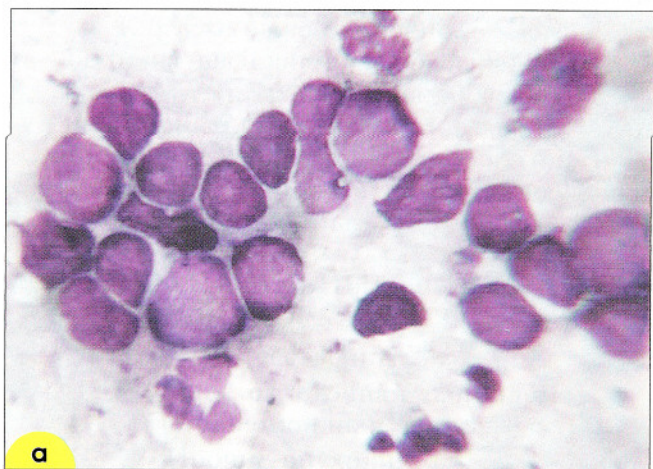


Рис. 87. Лимфоцитарный цервицит: **а** – лимфоидные элементы разной степени зрелости, единичные нейтрофильные лейкоциты. $\times 200$; **б** – лимфоциты разной степени зрелости, макрофаг, содержащий фрагменты ядер (отмечен стрелкой). Мазок с экзоцервикса. Окрашивание по Паппенгейму. $\times 400$

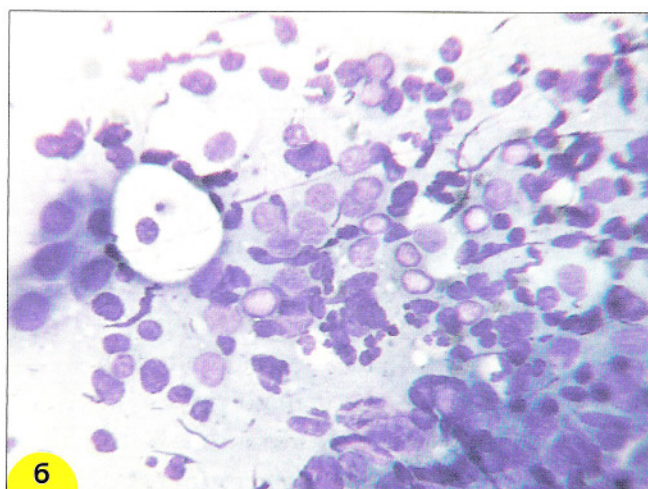
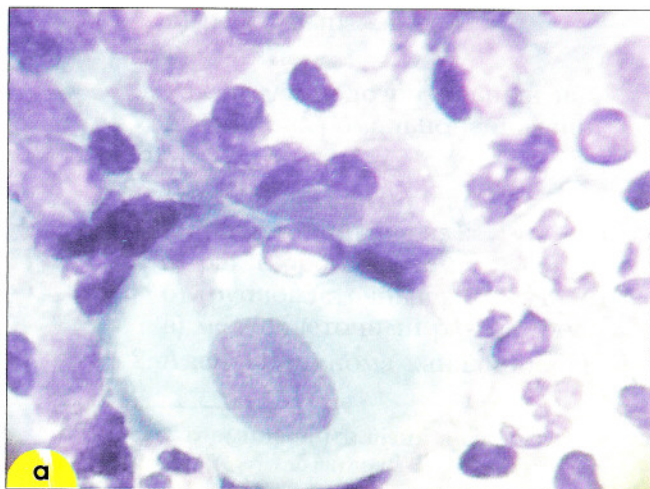


Рис. 88. Лимфоцитарный цервицит: **а** – крупная клетка парабазального слоя, лимфоидные элементы с дегенеративными изменениями, нейтрофильные лейкоциты. Окрашивание по Романовскому; **б** – лимфоидные элементы разной степени зрелости, клетки плоского эпителия парабазального слоя. Окрашивание по Паппенгейму. Мазок с экзоцервикса. $\times 400$

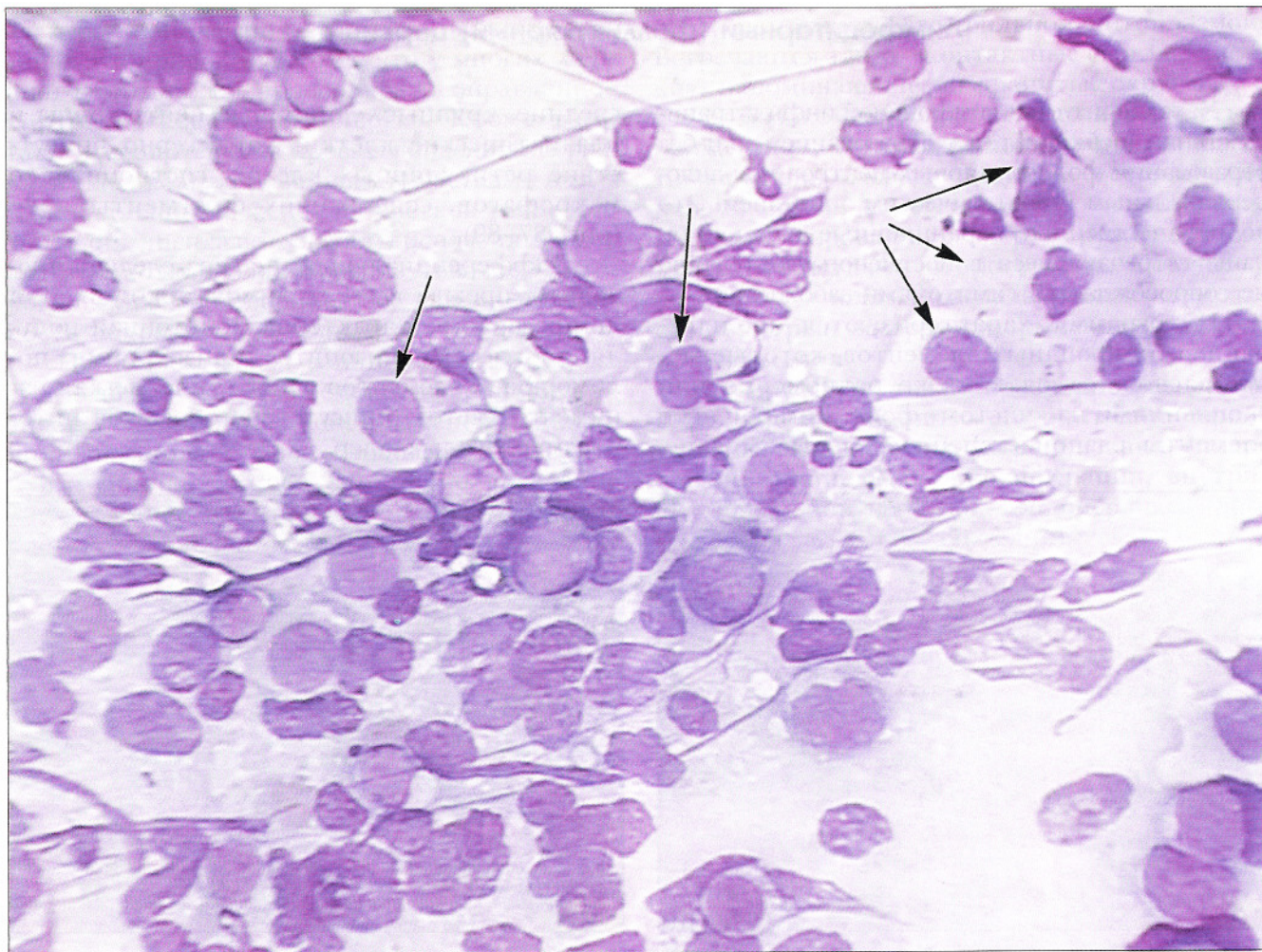


Рис. 89. Лимфоцитарный цервицит. Клетки парабазального слоя (отмечены стрелками), лимфоидные элементы разной степени зрелости с дегенеративными изменениями, нейтрофильные лейкоциты, разрушенные ядра, нити фибрина. Окрасивание по Паппенгейму. $\times 250$

ПАТОЛОГИЧЕСКИЕ ИЗМЕНЕНИЯ ЭПИТЕЛИЯ

Цитологическая классификация опухолей и неопухолевых поражений Всемирной организации здравоохранения (ВОЗ)

Как уже было отмечено, в классификации Bethesda выделяют слабо выраженные и выраженные интраэпителиальные поражения и инвазивный рак. Цитологическая классификация ВОЗ (1973 г.) ближе к гистологической классификации, она включает следующие нозологические формы:

I. ЭПИТЕЛИАЛЬНЫЕ ОПУХОЛИ И РОДСТВЕННЫЕ ПОРАЖЕНИЯ.

А. Доброкачественные.

1. Плоскоклеточная папиллома (эпидермоидная папиллома).
2. Прочие опухоли.

Б. Дисплазия и рак *in situ**.

1. Дисплазия:
 - а) слабо выраженная,
 - б) умеренная,
 - в) резко выраженная.
2. Рак *in situ*.
3. Рак *in situ*, подозрительный на наличие стромальной инвазии.

В. Злокачественные.

1. Плоскоклеточный рак (эпидермоидный рак):
 - а) рак с ороговением,
 - б) крупноклеточный рак без ороговения,
 - в) мелкоклеточный рак без ороговения.
2. Аденокарцинома канала шейки матки.

3. Эндометриоидная аденокарцинома.
4. Светлоклеточная (мезонефроидная) аденокарцинома.
5. Аденокистозный рак.
6. Железисто-плоскоклеточный рак.
7. Недифференцированный рак.

II. НЕЭПИТЕЛИАЛЬНЫЕ ОПУХОЛИ

А. Доброкачественные.

1. Лейомиома (фибромиома).

Б. Злокачественные.

1. Лейомиосаркома.
2. Эмбриональная рабдомиосаркома (ботриоидная саркома).

III. СМЕШАННЫЕ ОПУХОЛИ.

- ##### А. Смешанная Мюллера опухоль.

IV. ВТОРИЧНЫЕ ОПУХОЛИ.

V. НЕКЛАССИФИЦИРУЕМЫЕ ОПУХОЛИ.

VI. ОПУХОЛЕПОДОБНЫЕ ИЗМЕНЕНИЯ.

- А. Резервно-клеточная гиперплазия.
 - Б. Плоскоклеточная метаплазия.
 - В. Полип.
 - Г. Остроконечная кондилома.
 - Д. Гиперплазия мезонефрального протока.
 - Е. Децидуальные изменения.
 - Ж. Железистая гиперплазия.
3. Эндометриоз.

* Вместо термина дисплазия используется также термин CIN (*Cervical intraepithelial neoplasia*: CIN I – соответствует слабо выраженной дисплазии (дисплазии I), CIN II – соответствует умеренной дисплазии (дисплазии II), CIN III – объединяет резко выраженную дисплазию (дисплазию III) и внутриэпителиальный рак.

В последующем изложении будет использована как терминология ВОЗ, так и терминология Бетесды.

Клетки плоского эпителия с атипией неясного значения (*atypical squamous cells of undetermined significance*) (ASCUS)

Это наиболее «проблемная» группа. В эту группу включены патологические процессы с изменениями в клетках, которые трудно дифференцировать между реактивными и дисплазией (рис. 90–92). У большинства больных в динамике клеточный состав возвращается к норме. Однако у 10–20% пациенток патологические изменения эпителия прогрессируют.

При обнаружении изменений в эпителии неясного значения необходимо в диагнозе отметить:

- найденные изменения трудно дифференцировать между реактивными и дисплазией;
- или обнаружены клетки с атипией неясного значения, возможно реактивного характера;
- или, возможно, дисплазия.

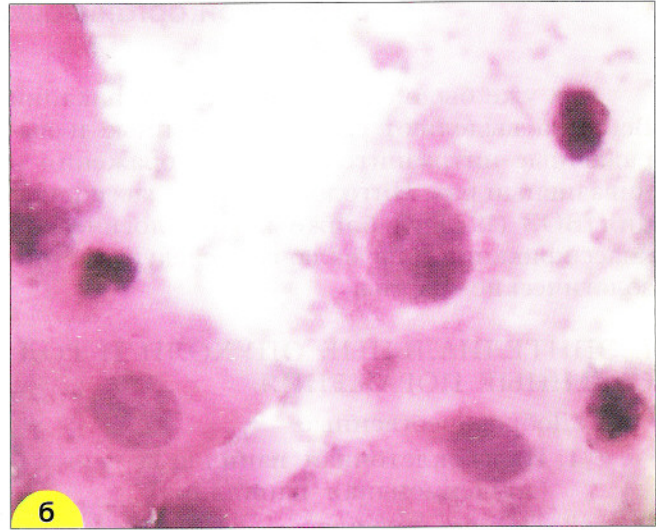
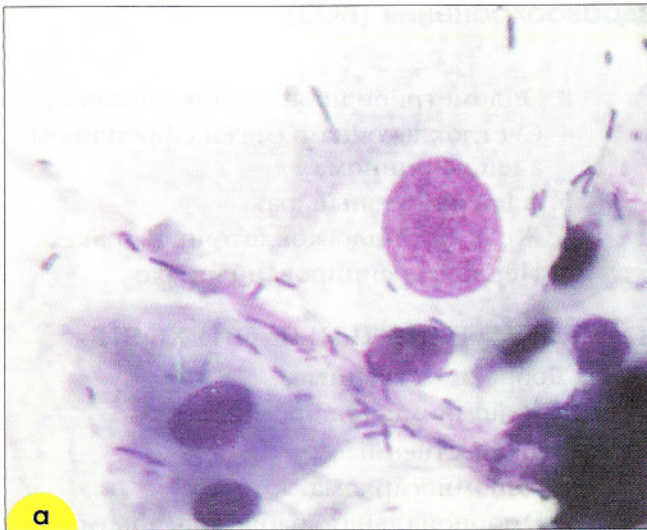

Рис. 90. ASCUS. Мазки, полученные при профилактическом осмотре у разных больных. Клетки промежуточного типа с укрупненным ядром, контуры ядра четкие, хроматин распределен неравномерно. При повторном исследовании в динамике у обеих пациенток установлены признаки папилломавирусной инфекции: **а** – окрашивание по Паппенгейму. $\times 1000$; **б** – окрашивание гематоксилин-эозином. $\times 600$

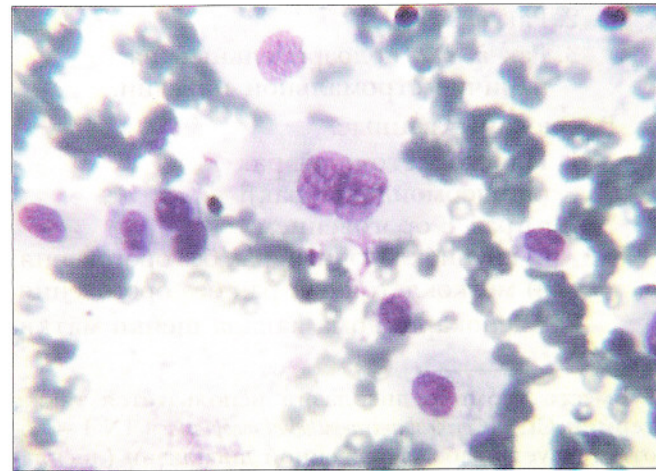
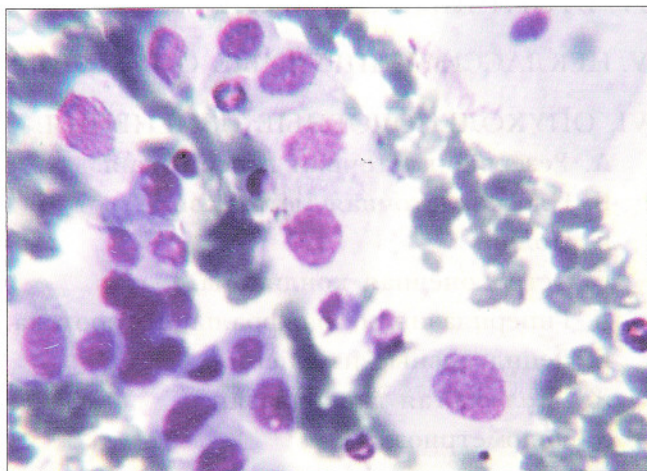


Рис. 91. ASCUS. Мазок из эктоцервикса. Среди элементов крови и элементов воспаления обнаружены клетки с атипией неясного значения (реактивные изменения, дисплазия?). После лечения воспаления клеточный состав соответствовал норме. Окрашивание по Паппенгейму. $\times 500$

ПАТОЛОГИЧЕСКИЕ ИЗМЕНЕНИЯ ЭПИТЕЛИЯ

Цитологическая классификация опухолей и неопухолевых поражений Всемирной организации здравоохранения (ВОЗ)

Как уже было отмечено, в классификации Bethesda выделяют слабо выраженные и выраженные интраэпителиальные поражения и инвазивный рак. Цитологическая классификация ВОЗ (1973 г.) ближе к гистологической классификации, она включает следующие нозологические формы:

I. ЭПИТЕЛИАЛЬНЫЕ ОПУХОЛИ И РОДСТВЕННЫЕ ПОРАЖЕНИЯ.

А. Доброкачественные.

1. Плоскоклеточная папиллома (эпидермоидная папиллома).
2. Прочие опухоли.

Б. Дисплазия и рак *in situ**.

1. Дисплазия:
 - а) слабо выраженная,
 - б) умеренная,
 - в) резко выраженная.
2. Рак *in situ*.
3. Рак *in situ*, подозрительный на наличие стромальной инвазии.

В. Злокачественные.

1. Плоскоклеточный рак (эпидермоидный рак):
 - а) рак с ороговением,
 - б) крупноклеточный рак без ороговения,
 - в) мелкоклеточный рак без ороговения.
2. Аденокарцинома канала шейки матки.

3. Эндометриоидная аденокарцинома.
4. Светлоклеточная (мезонефроидная) аденокарцинома.
5. Аденокистозный рак.
6. Железисто-плоскоклеточный рак.
7. Недифференцированный рак.

II. НЕЭПИТЕЛИАЛЬНЫЕ ОПУХОЛИ

А. Доброкачественные.

1. Лейомиома (фибромиома).

Б. Злокачественные.

1. Лейомиосаркома.
2. Эмбриональная рабдомиосаркома (ботриоидная саркома).

III. СМЕШАННЫЕ ОПУХОЛИ.

- А. Смешанная Мюллера опухоль.

IV. ВТОРИЧНЫЕ ОПУХОЛИ.

V. НЕКЛАССИФИЦИРУЕМЫЕ ОПУХОЛИ.

VI. ОПУХОЛЕПОДОБНЫЕ ИЗМЕНЕНИЯ.

- А. Резервно-клеточная гиперплазия.
 - Б. Плоскоклеточная метаплазия.
 - В. Полип.
 - Г. Остроконечная кондилома.
 - Д. Гиперплазия мезонефрального протока.
 - Е. Децидуальные изменения.
 - Ж. Железистая гиперплазия.
3. Эндометриоз.

* Вместо термина дисплазия используется также термин CIN (*Cervical intraepithelial neoplasia*: CIN I – соответствует слабо выраженной дисплазии (дисплазии I), CIN II – соответствует умеренной дисплазии (дисплазии II), CIN III – объединяет резко выраженную дисплазию (дисплазию III) и внутриэпителиальный рак.

В последующем изложении будет использована как терминология ВОЗ, так и терминология Бетесды.

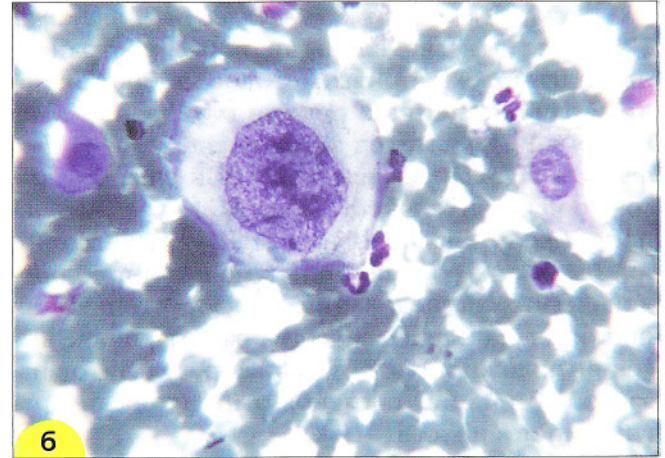
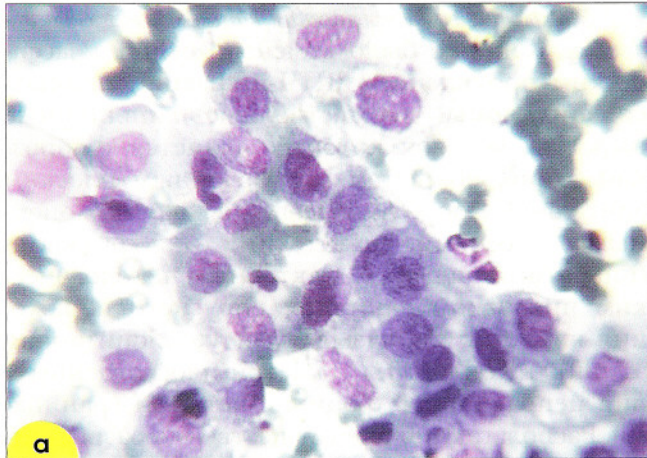


Рис. 92. Дисплазия, выявленная только при повторном исследовании: **а** – мазок из шейки матки. Обнаружены группы из метаплазированных клеток с укрупненными ядрами (ASCUS); **б** – мазок из цервикального канала этой же больной, взятый через неделю. Найденные изменения соответствуют дисплазии. Клетка с крупным ядром, контуры ядерной мембраны неровные, хроматин распределен неравномерно. Окрашивание по Паппенгейму. $\times 500$

Слабо выраженные интраэпителиальные изменения

Эта группа изменений включает папилломавирусную инфекцию/слабую дисплазию. У большинства больных со слабо выраженными изменениями эпителия поражения исчезают в динамике без лечения; у части больных остаются (персистируют); примерно у 15% пациентов возможно прогрессирование во внутриэпителиальный рак.

Изменения, связанные с вирусом папилломы человека (Human papillomavirus (HPV)). Известно более 80 типов вируса папилломы человека (ВПЧ), вызывающих различные поражения, наиболее распространенными из которых являются бородавки и кондиломы кожи и слизистых оболочек. Более 20 типов ВПЧ способны инфицировать слизистые оболочки гениталий. В настоящее время доказана и уже не подвергается сомнению роль ВПЧ как основного этиологического фактора в возникновении и развитии рака шейки матки.

Вирус может оказывать **продуктивное** и **трансформирующее** воздействие на слизистую оболочку. Классическим проявлением **продуктивного** воздействия ВПЧ являются **кондиломы**. Результатом **трансформирующего** действия ВПЧ могут быть внутриэпителиальные поражения (дисплазия, внутриэпителиальный

рак) и инвазивный рак. Поражение иногда протекает латентно, встречается бессимптомное носительство.

В зависимости от выраженности трансформирующего потенциала ВПЧ подразделяют на группы «низкого риска» и «высокого риска» развития рака шейки матки». К группе «низкого риска» относят HPV 6, 11, 42, 43 типа; их обнаруживают при остроконечных и плоских кондиломах, слабой дисплазии, и практически (за редким исключением) не обнаруживают при инвазивном раке. К группе «высокого риска» относят ВПЧ 16, 18, 31, 33, 35, 39, 45, 50, 51, 56, 58, 64 и 68 типа. При плоскоклеточном раке чаще всего (более чем в 50% наблюдений) встречается ВПЧ 16 типа, при аденокарциноме более чем у 50% больных обнаруживают ВПЧ 18 типа. Инфекция чаще всего передается половым путем. Мишенью для ВПЧ являются клетки базального эпителия, которые становятся доступными для внедрения вируса при микротравмах слизистой оболочки, преимущественно в зоне трансформации. Репликация и развитие вируса продолжается по мере созревания эпителиальных клеток и продвижения их к поверхности эпителиального пласта.

Молекулярные методы выявления ВПЧ-инфекции. Наиболее чувствительными и распространенными из молекулярных методов являются: **полимеразная цепная реакция** (*polimeraze chain reaction – PCR*) и **метод захвата гибридов** (*Hybrid capture – HC*). Преимуществом PCR считают высокую чувствительность. Высокая чувствительность требует выполнения ПЦР в лабораториях, имеющих большой опыт молекулярно-биологических исследований и осуществляющих постоянно контроль качества работы, иначе высок риск ложноположительных результатов из-за контаминации образцов ампликонами других типов вирусов.

Метод HC (в настоящее время используется модификация метода – HCII, разработанный для рутинного определения HPV в соскобах с шейки) позволяет определить полуколичественно содержание копий ДНК вирусов «высокого риска» без установления типа. HCII – система гибридизации, при которой применяются коктейль из РНК. После связывания гибридов и удаления несвязанных нуклеиновых кислот, проводится определение с помощью вторичных антител и субстрата, способного к хемолюминесценции, интенсивность которой определяется с помощью люминометра. Система позволяет определять одновременно 18 типов вируса, однако чувствительность метода уступает PCR. Реакция может проводиться даже персоналом, не имеющим большого опыта молекулярно-биологических исследований; при этом удается установить важные для клинициста данные о наличии HPV высокого риска. Недостатком метода является сравнительно высокая стоимость оборудования и реактивов. Выявление ВПЧ молекулярными методами требует обязательного клинического сопоставления.

Бессимптомные (латентные) формы папилломавирусной инфекции. При бессимптомных формах инфекции происходит только репликация вируса в клетке. Несмотря на то, что вирус проходит полный инфекционный цикл с возможностью заражения другого человека при сексуальном контакте, морфологических изменений в гистологических и цитологических препаратах практически не отмечается. В большинстве наблюдений при такой «транзитной» форме инфекции вирус исчезает в течение нескольких месяцев, возможно вследствие хорошего иммунного ответа.

Морфологические проявления папилломавирусной инфекции. Как уже было отмечено выше, классическим проявлением ВПЧ-инфекции являются **кондиломы**, множественные папиллярные выросты, основой которых является фиброзная ткань, покрытая многослойным плоским эпителием. Кондиломы могут быть остроконечными, плоскими, гигантскими, эндофитными (инвертирующими). Характерным цитологическим признаком папилломавирусного поражения является так называемая «койлоцитарная атипия». Койлоциты – клетки плоского эпителия неправильной формы с четкими границами. Располагаются преимущественно разрозненно или небольшими группами. Размер клеток может быть различным, но они обычно больше, чем клетки соответствующего им слоя. Встречаются двухъядерные клетки. Ядра гиперхромные увеличены в разной степени, мембрана неровная, складчатая. Хроматин часто смазанный, что придает ядрам вид матового стекла. В части клеток может отмечаться карioreксис. Цитоплазма обильная, характерно наличие обширной околядерной зоны просветления, полости или нескольких полостей, четко отграниченных от периферических отделов цитоплазмы, которые окрашиваются более равномерно и интенсивно.

Появление околядерной зоны просветления связано с дегенеративными изменениями, некрозом цитоплазмы, который начинается с ядра и постепенно распространяется на периферию. Четкое отграничение перинуклеарной зоны связано с конденсацией по периферии некроза фибрилл цитоплазмы. При электронной микроскопии в койлоцитах обнаруживают кристаллические стрелки вирусных частиц, характерные для семейства Паповавирусов, иногда – некристаллические скопления вокруг хроматина или в цитоплазме. Частицы обнаруживают преимущественно в ядре, а также в околядерной зоне просветления. При доброкачественных поражениях частицы располагаются эписомально, при раке – встроены в геном клеток.

Помимо койлоцитарной атипии часто при ВПЧ-инфекции отмечается амфофилия цитоплазмы, дискератоз, паракератоз (рис. 93–98). Иногда при кондиломатозных поражениях встречаются атипичные плоские клетки, формирующие «жемчужины» с ороговением в центре, напоминающие «жемчужины» при раке.

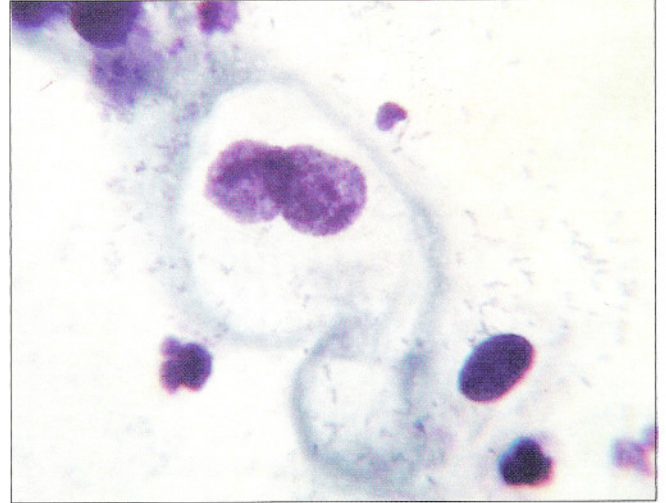
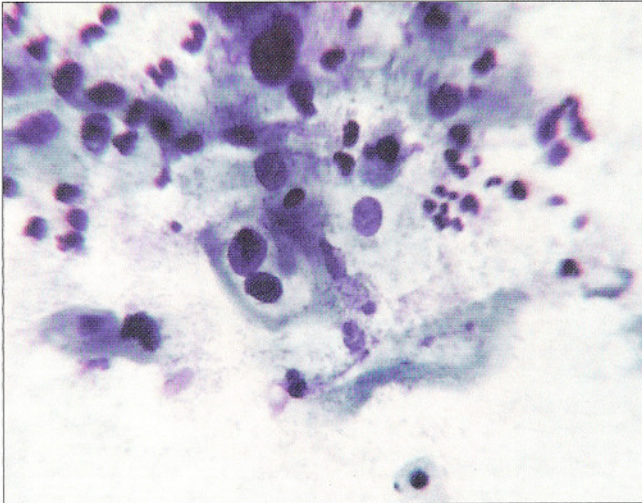


Рис. 93. Признаки папилломавирусной инфекции: двухъядерные койлоциты. Ядра крупные, расположены в виде «пенсне» с дегенеративными изменениями. Выражена околядерная зона просветления. Окрашивание по Паппенгейму. $\times 400, 1000$

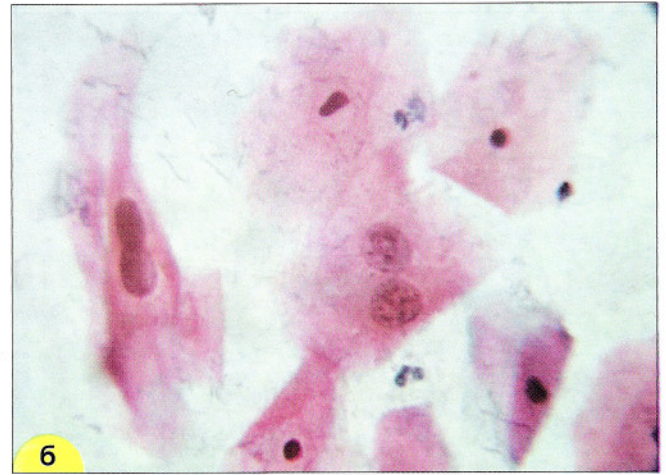
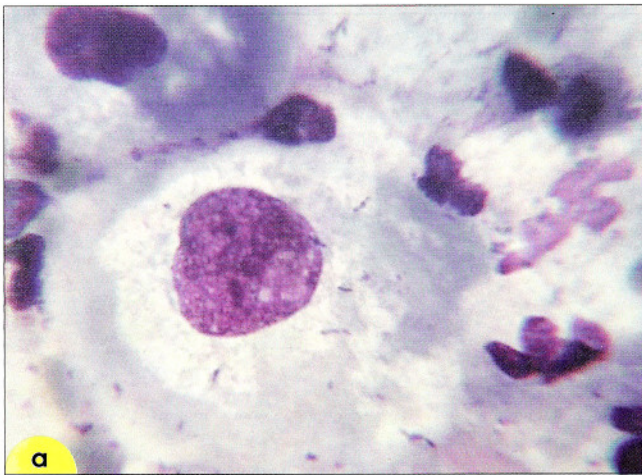


Рис. 94. Признаки папилломавирусной инфекции в мазке из шейки матки: **а** – койлоцит – крупная клетка плоского эпителия, ядро укрупнено, выражены дегенеративные изменения ядра и цитоплазмы. Околядерная зона просветления с неровными границами. По периферии клетки цитоплазмы уплотнены. Окрашивание по Романовскому. $\times 1000$; **б** – двухъядерные койлоциты крупных размеров. Ядра укрупнены, расположены в виде «пенсне», цифры «8». Окрашивание по Папаниколау. $\times 500$

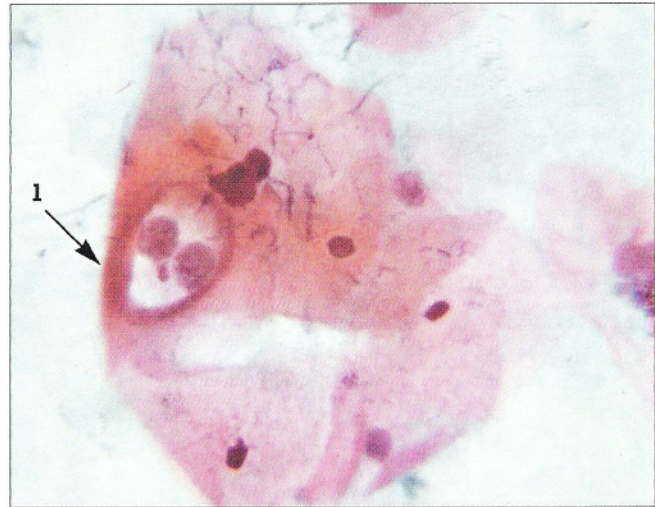
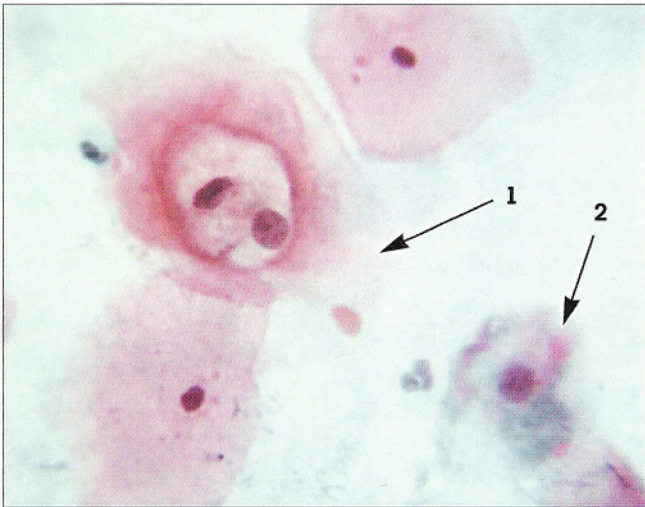
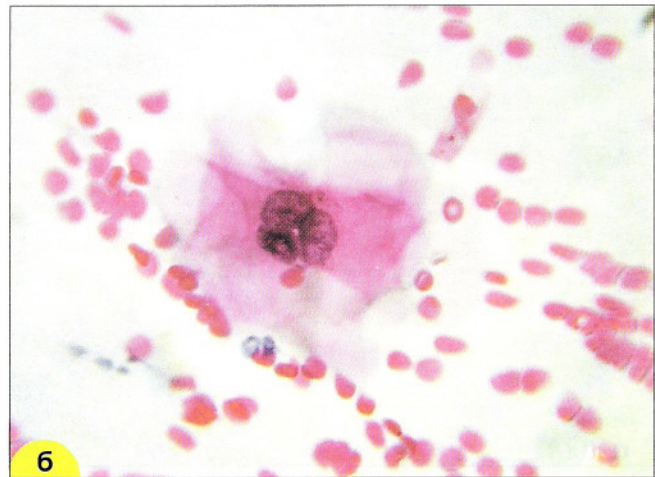
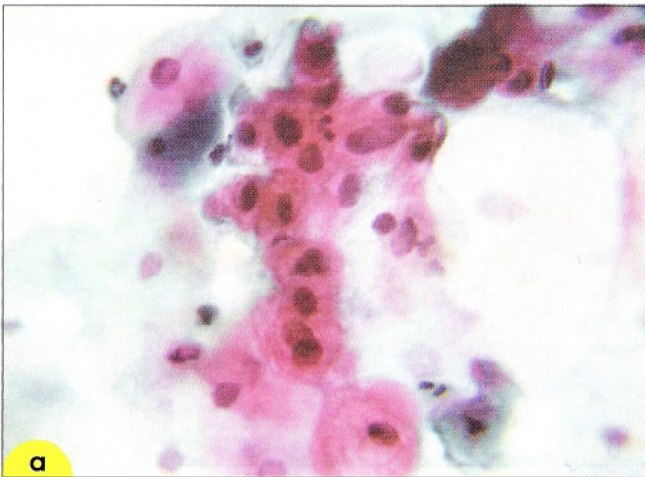


Рис. 95. Признаки папилломавирусной инфекции в мазке из шейки матки. Койлоциты (1), амфофилия цитоплазмы – цитоплазма окрашена в красный, сине-зеленый цвет, с участками просветления (2). Окрашивание по Папаниколау. $\times 1000$



6. Признаки папилломавирусной инфекции в мазке из шейки матки: **а** – дискератоз (группа клеток мелких размеров, укрупненные гиперхромные ядра, плотная, блестящая цитоплазма); **б** – многоядерная клетка. Ядра группируются и накладываются друг на друга. Окрашивание по Папаниколау. $\times 500$

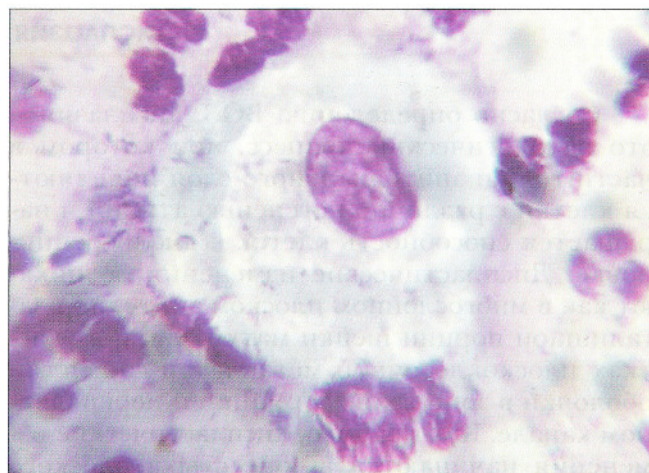
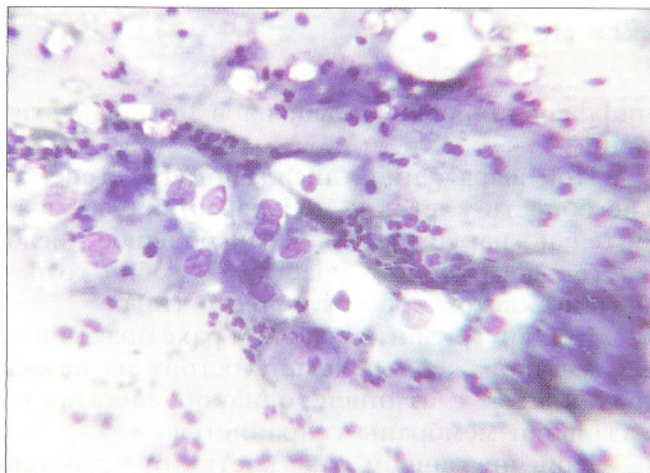


Рис. 97. Эпителий с признаками папилломавирусной инфекции. Койлоциты крупных размеров, ядра укрупнены, выражены дегенеративные изменения. Цитоплазма с околядерными участками просветления, имеющими неровные границы, по периферии цитоплазма окрашена интенсивно. Мазок из шейки матки. Окрашивание по Романовскому. $\times 200$, 1000

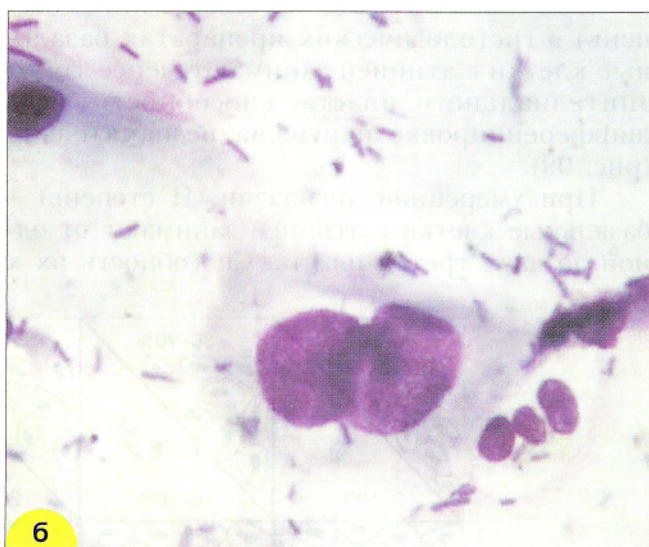
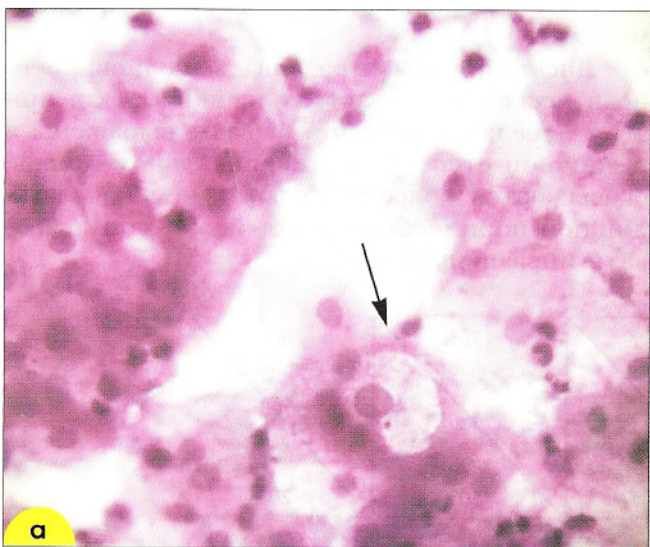


Рис. 98. Койлоциты: **а** – крупная одноядерная клетка с четкой обширной зоной просветления. По периферийным участкам цитоплазма плотная. Окрашивание гематоксилин-эозином. $\times 400$; **б** – двухъядерный койлоцит. Ядра крупные, гиперхромные, небольшая зона просветления. Окрашивание по Романовскому. $\times 1000$

Развитие дисплазии и рака при папилломавирусной инфекции является сложным процессом, зависящим от многих причин, сочетание которых приводит к появлению в эпителии «злокачественного» клона клеток, способного сохраниться и привести к раку. К факторам, усиливающим неопластическую роль вируса папилломы, относят множество инфекций, генетические особенности и состояние

иммунного статуса. Женщин с признаками папилломавирусного поражения нужно тщательно обследовать: при отсутствии данных за злокачественное поражение больным проводится электрокоагуляция, криодеструкция или лазерное удаление очага поражения и тщательное наблюдение в течение длительного времени. Рекомендуется также обследование их половых партнеров.

Дисплазия шейки матки

Согласно определению ВОЗ, дисплазия – это патологический процесс, при котором в части толщи эпителиального слоя появляются клетки с различной степенью атипии и нарушается способность клеток к дифференцировке. Диспластические изменения возникают как в многослойном плоском эпителии влагалищной порции шейки матки, так и в участках плоскоклеточной метаплазии слизистой оболочки в зоне трансформации и цервикальном канале. Как правило, диспластические изменения начинаются в зоне стыка плоского и цилиндрического эпителия или зоне трансформации и затем распространяются на влагалищную часть и/или в цервикальный канал.

При слабо выраженной дисплазии (I степень) в гистологических препаратах базальные клетки с атипией занимают менее трети эпителиального пласта, способность их к дифференцировке нарушена незначительно (рис. 99).

При умеренной дисплазии (II степень) – базальные клетки с атипией занимают от одной до двух третей пласта. Способность их к

дифференцировке нарушена в большей степени.

При выраженной дисплазии (III степени) способность клеток к дифференцировке значительно нарушена, только небольшое число клеток пораженного участка способно созревать до клеток промежуточного типа.

При внутриэпителиальном раке практически весь пораженный пласт состоит из незрелых клеток с атипией, однако целостность базальной мембраны сохраняется.

При инвазивном раке клетки отличаются выраженным полиморфизмом, нарушается целостность базальной мембраны.

Чем более выражена дисплазия и чем больший участок эпителия поражен, тем больше клеток с атипией попадает в цитологический мазок.

Дисплазия может развиваться одновременно в нескольких участках шейки матки, при этом нередко изменения бывают выражены в различной степени и в цервикальном канале оказываются более тяжелыми, чем на влагалищной порции. Дисплазия может сопутствовать инвазивному раку.

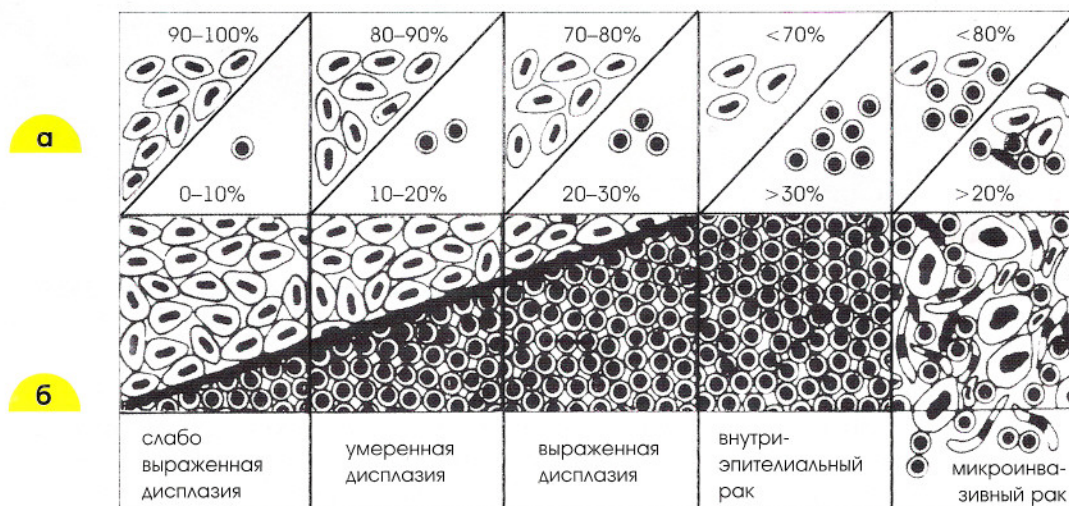


Рис. 99. Схема цитологических и гистологических изменений при дисплазии и раке: а – процентное содержание клеток разного типа с дискариозом (зрелых с обильной цитоплазмой и незрелых со скудной цитоплазмой) в цитологических мазках; б – изменения в гистологических препаратах

Слабо выраженная дисплазия. При слабо выраженной дисплазии или дисплазии I степени имеется небольшая ядерная патология, которая распространяется во всей толще эпителия, хотя наиболее выражена она в клетках базального слоя. Полярность и характер полойного расположения эпителиальных клеток при этом почти не изменены (рис. 100, б). Цитологические критерии дисплазии основываются преимущественно на степени выраженности **дискариоза**, изменений со стороны ядра. В понятие дискариоза входят: 1) непропорциональное увеличение ядра, 2) неправильная

форма и контуры, 3) гиперхромия, 4) неравномерная конденсация хроматина и утолщенные мембраны, 5) аномалии в числе, размере и форме ядрышек, 6) многоядерность в сочетании с любым из перечисленных признаков. При дисплазии I связи между клетками не нарушены, дифференцировка клеток сохранена, поэтому в цитологических мазках изменения обнаруживают преимущественно в зрелых клетках. Клетки с дискариозом единичные и расположены разрозненно, в небольших скоплениях или одномерных пластах среди нормальных клеток разных слоев (рис. 100, а; 101).

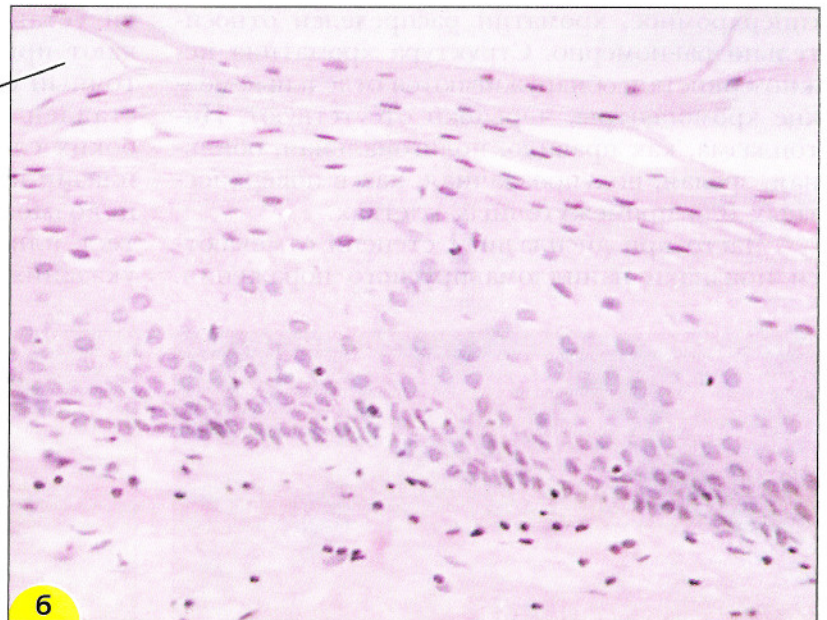
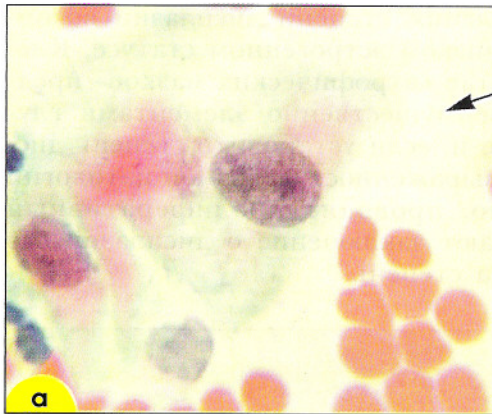

Рис. 100. Дисплазия I: **а** – мазок из шейки матки. В мазок попадают зрелые слущенные с поверхности клетки с атипией (указано стрелкой). Окрашивание по Романовскому. $\times 1000$; **б** – биоптат из шейки матки. Гистологический препарат. Менее трети эпителиального пласта занято незрелыми клетками с атипией. Окрашивание гематоксилин-эозином. $\times 200$

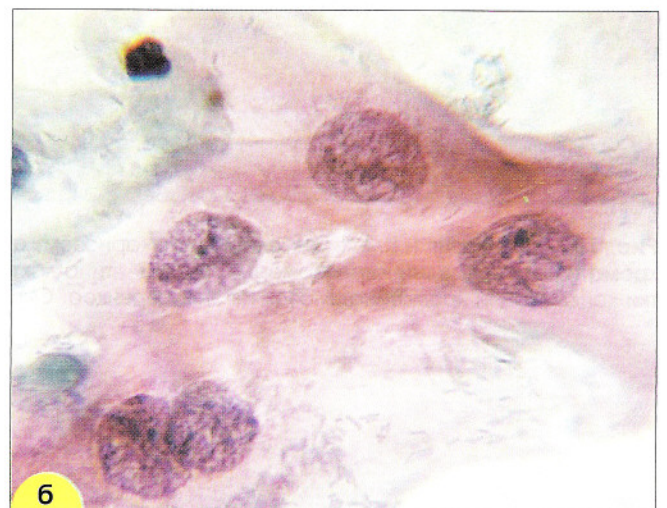
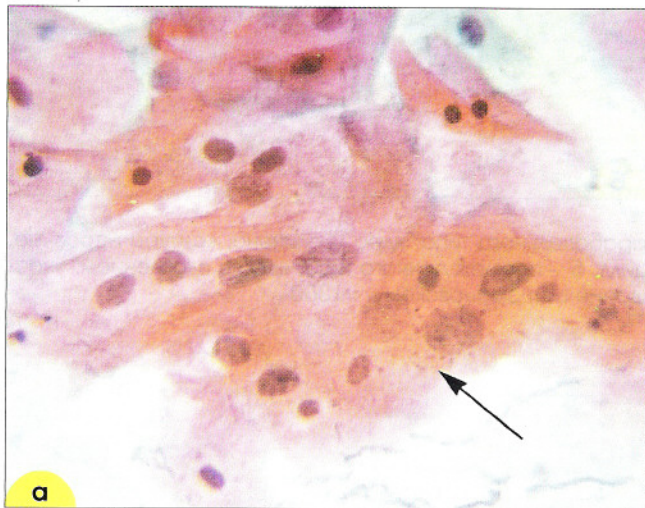


Рис. 101. Дисплазия I: **а** – клетки, характерные для дисплазии I промежуточного типа среди неизмененных клеток (отмечены стрелками). $\times 250$; **б** – клетки промежуточного типа со слабым дискариозом (ядра увеличены, контуры неровные; хроматин распределен неравномерно (участки конденсации хроматина)). Окрашивание по Папаниколау. $\times 1000$

У женщин с нормальной эстрогенной активностью клетки с атипией напоминают поверхностные и промежуточные, но могут встречаться единичные клетки типа незрелых промежуточных или даже парабазальных (рис. 99, 102). Отмечается небольшой дискариоз ядер, форма ядер обычно округлая, контуры гладкие, могут встречаться единичные борозды или вдавления, хроматин распределен равномерно. Размер ядра значительно увеличен, оно в 3–6 раз больше, чем в нормальной промежуточной клетке. Ядерно-цитоплазмное соотношение нарушено, но ядро занимает менее половины площади клетки. Ядро нормохромное или несколько гиперхромное, хроматин распределен относительно равномерно. Структура хроматина нежнозернистая, обнаруживаются отдельные мелкие хромоцентры, ядрышки отсутствуют. Цитоплазма, как правило, полигональная, обильная, зрелая, полупрозрачная, как в поверхностных или промежуточных клетках.

Часто при дисплазии I степени отмечают признаки папилломавирусного поражения.

В гистологических препаратах такое сочетание проявляется полиморфизмом ядер базальных слоев с койлоцитозом поверхностных клеток, в цитологических препаратах – дискариозом клеток, в которых отсутствуют признаки папилломавирусной инфекции, в сочетании с койлоцитарной атипией других клеток (рис. 103).

Дисплазия I является одним из наименее воспроизводимых цитологических диагнозов. Изменения, сходные с дисплазией I, могут быть при воспалительных, репаративных, дегенеративных и других поражениях, кроме того указанные патологические процессы могут скрывать дисплазию. Сложности установления степени дисплазии возникают при низком эстрогенном статусе. Клеточный состав «атрофических мазков» представлен преимущественно элементами глубоких слоев и, если установить степень дисплазии по выраженности ядерной патологии невозможно, проводят пролиферативный тест или дают заключение о дисплазии без указания на степень.

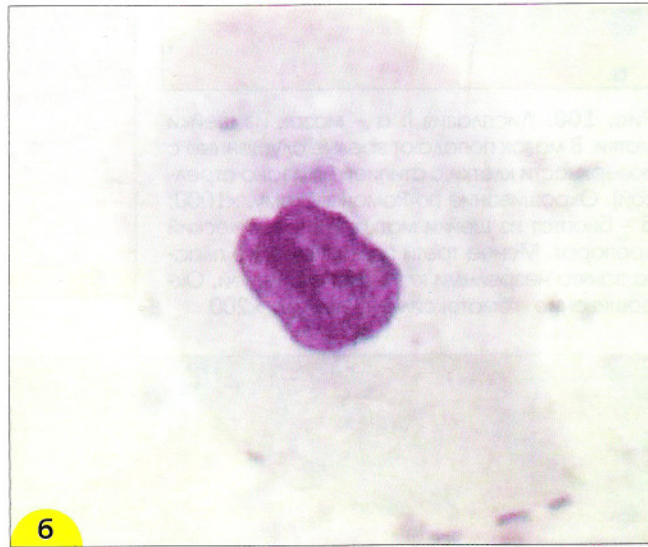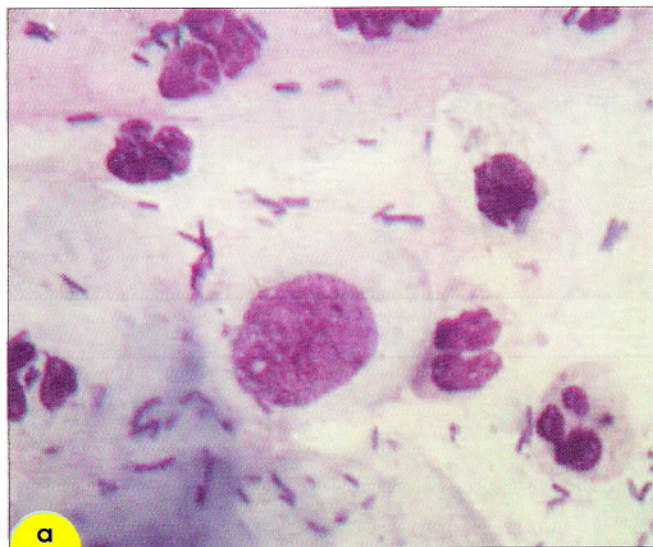


Рис. 102. Дисплазия I. Клетки со слабым дискариозом: **а** – парабазального типа: ядро увеличено, контуры неровные, хроматин распределен неравномерно. Флора – типа лактобацилл; **б** – промежуточного типа: ядро с вдавлением, участки конденсации хроматина. Мазок из эндоцервикса. Окрашивание по Романовскому. $\times 1000$

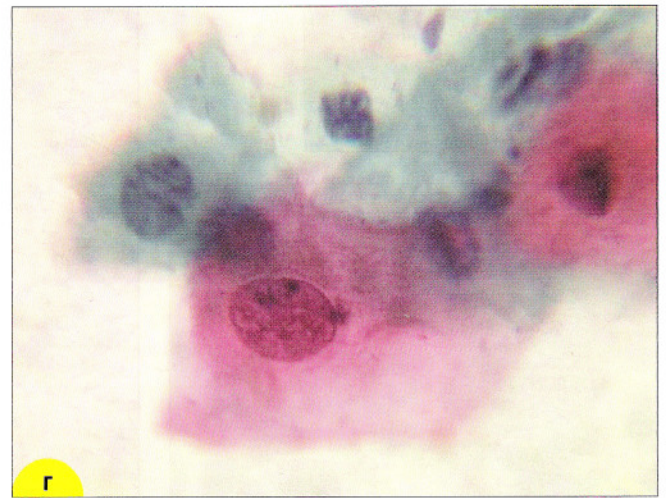
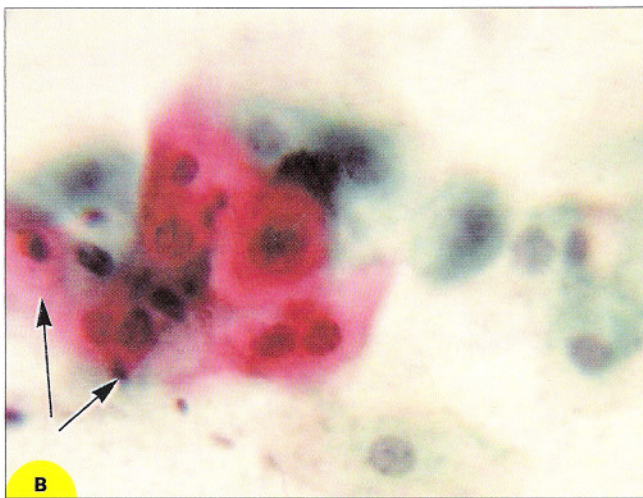
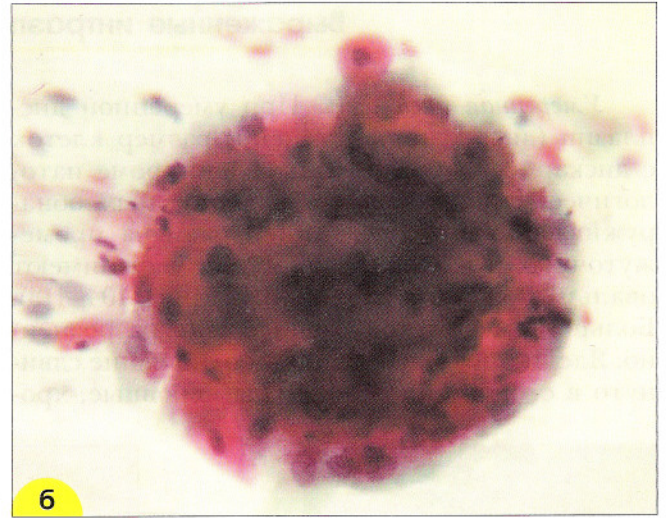
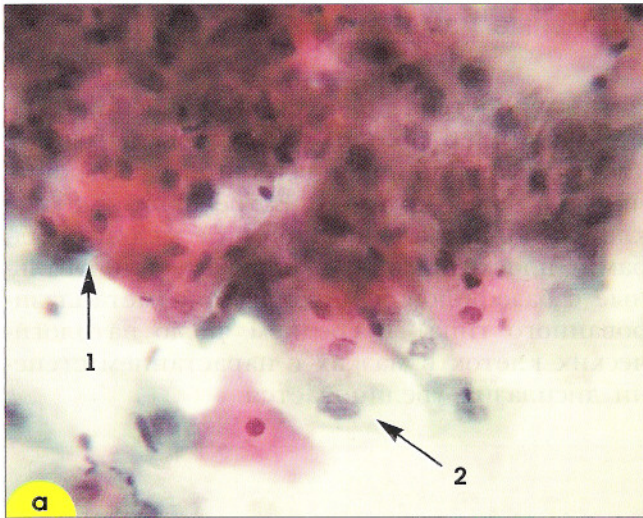


Рис. 103. Признаки папилломавирусной инфекции и слабой дисплазии в одном препарате. Мазок из шейки матки: **а** – участок дискератоза (1), койлоциты (2). $\times 500$; **б** – паракератоз. Структура из мелких клеток с мелкими пикнотичными ядрами. $\times 500$; **в** – дискератоз. Клетки небольших размеров с крупными гиперхромными ядрами (отмечены стрелками). $\times 500$; **г** – клетка промежуточного типа с дискариозом, характерным для слабой дисплазии. Окрашивание по Папаниколау. $\times 500$

Выраженные интраэпителиальные изменения

Умеренная дисплазия. При умеренной дисплазии (дисплазия II степени) размер клеток с дискариозом более вариабелен: кроме патологически измененных поверхностных обнаруживают клетки с атипией промежуточных и парабазальных; они часто имеют овальную и округлую форму (рис. 104–113). Большинство клеток расположено разрозненно. Ядерно-цитоплазмное соотношение сдвинуто в сторону ядра, контуры неровные, хро-

матин зернистый, гиперхромия умеренная. Изменения ядер больше выражены в мелких клетках, ядерно-цитоплазмное соотношение – в более крупных. Встречаются мелкие клетки полигональной формы с мелкими ядрами (плоского типа) и округлые или овальные с базофильной цитоплазмой (метаплазированной типа). В среднем число патологических клеток в мазках с нарастанием степени дисплазии увеличивается.

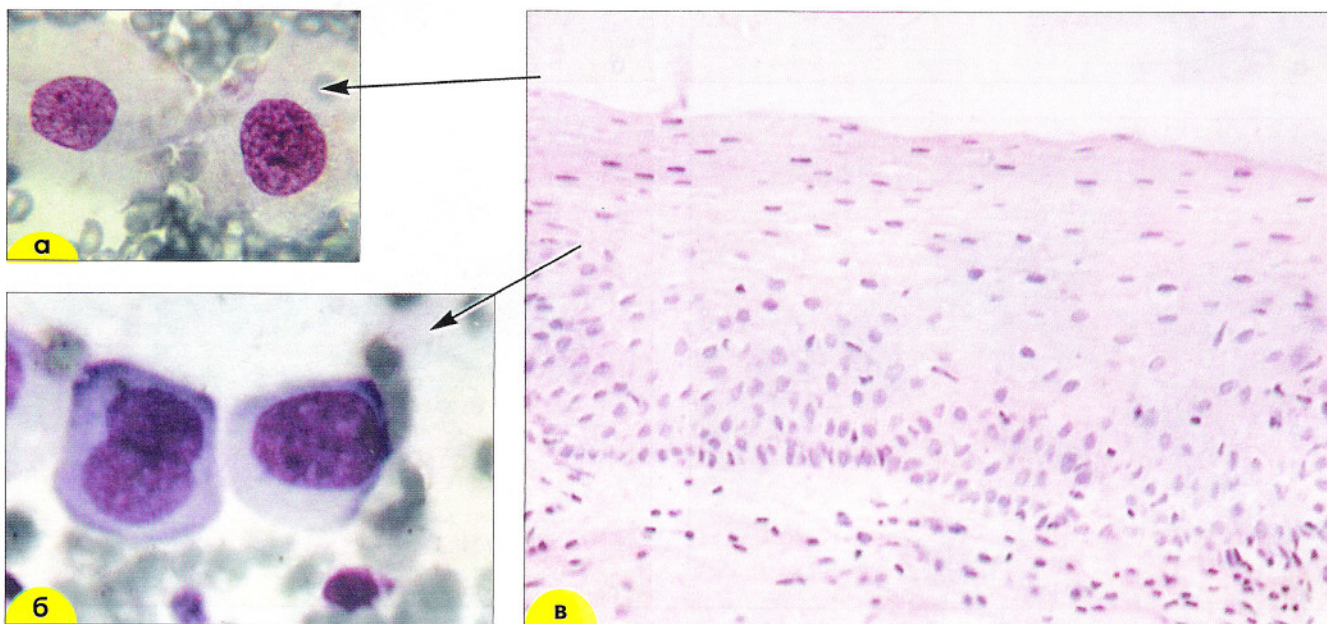


Рис. 104. Дисплазия II: **а, б** – мазок из шейки матки. В мазок попадают зрелые (**а**) и незрелые (**б**) клетки с атипией. Окрашивание по Романовскому, $\times 1000$; **в** – биоптат из шейки матки. Гистологический препарат. Около половины эпителиального пласта занято незрелыми клетками с атипией. Окрашивание гематоксилин-эозином, $\times 200$

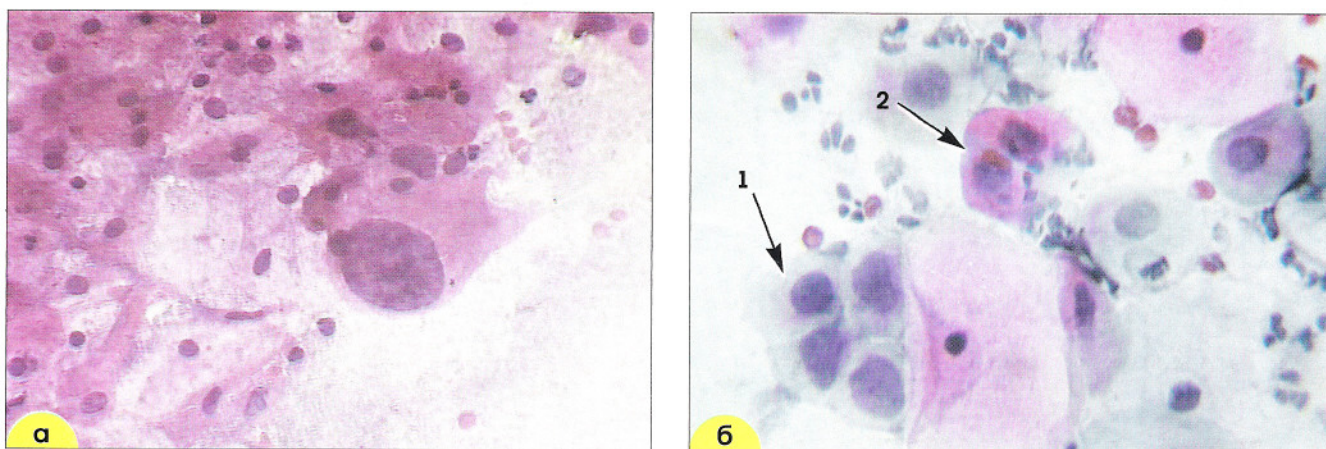


Рис. 105. Умеренная дисплазия: **а** – дискариоз в клетке плоского эпителия парабазального типа. Окрашивание гематоксилин-эозином, $\times 400$; **б** – группа из клеток плоского эпителия парабазального типа с укрупненными ядрами неправильной формы (1), дискератоциты (2). Мазок из цервикального канала. Окрашивание по Папаниколау, $\times 500$

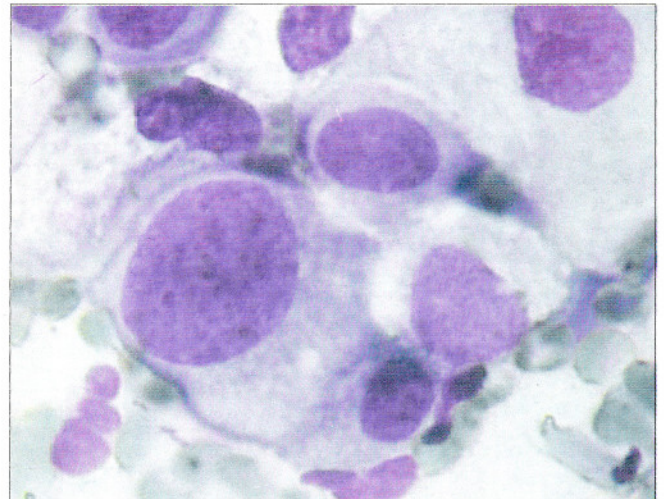
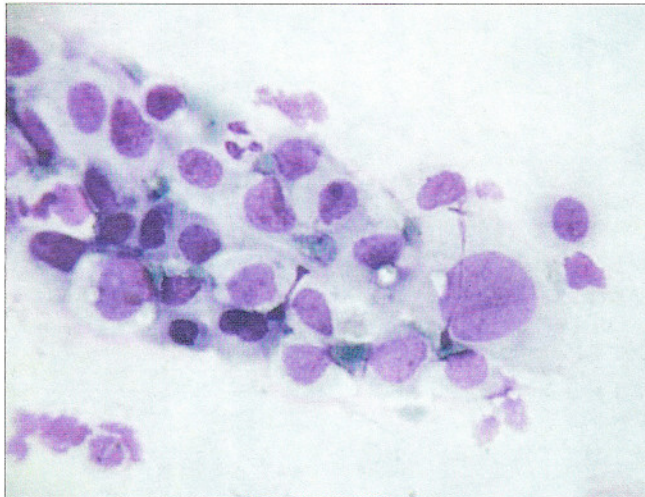


Рис. 106. Дисплазия II. Клетки парабазального типа с умеренным дискариозом: ядра увеличены, контуры неровные, хроматин распределен неравномерно, просматриваются участки конденсации хроматина. Окрашивание по Романовскому. $\times 160, 400$

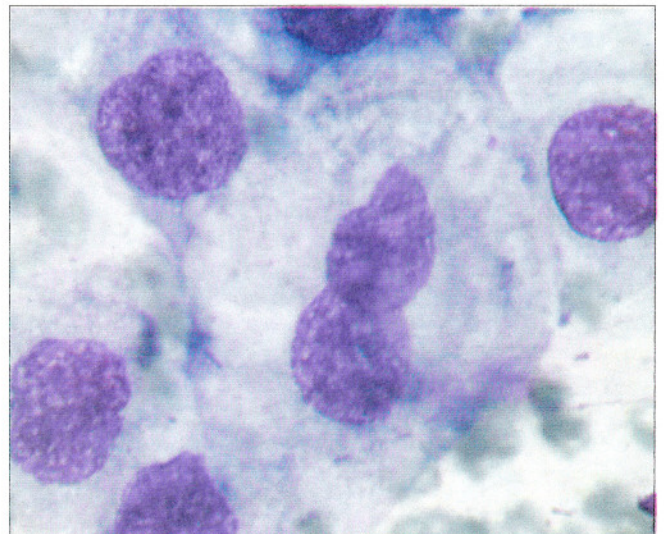
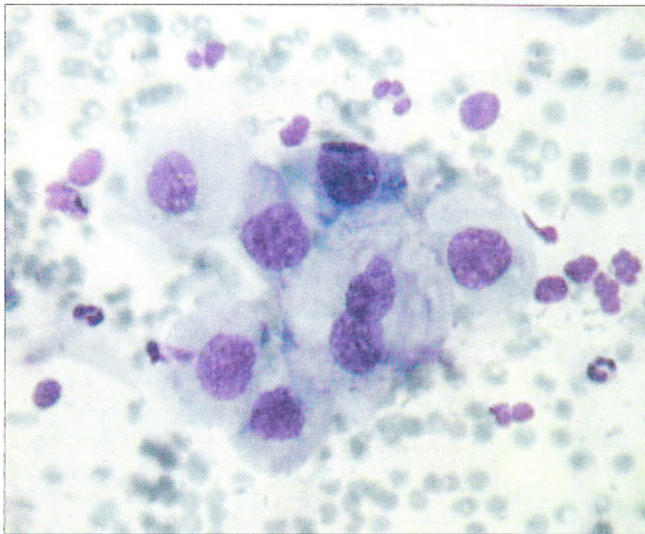


Рис. 107. Дисплазия II. Клетки промежуточного типа с умеренным дискариозом: ядра увеличены, контуры ядер неровные, хроматин распределен неравномерно. Двухъядерная клетка, ядра накладываются друг на друга. Окрашивание по Паппенгейму. $\times 160, 400$

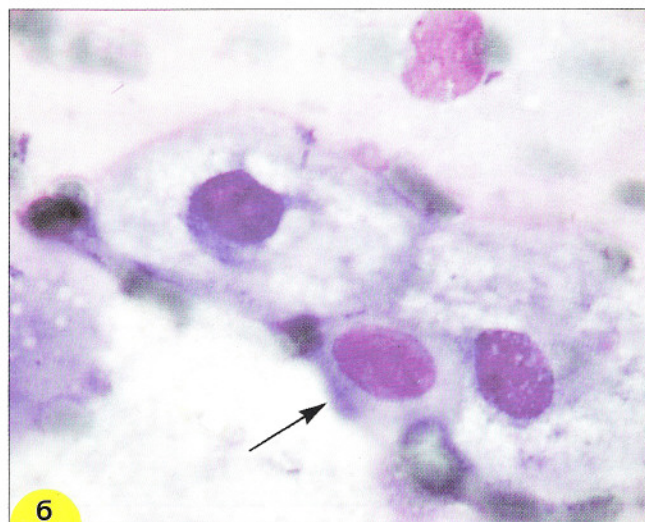
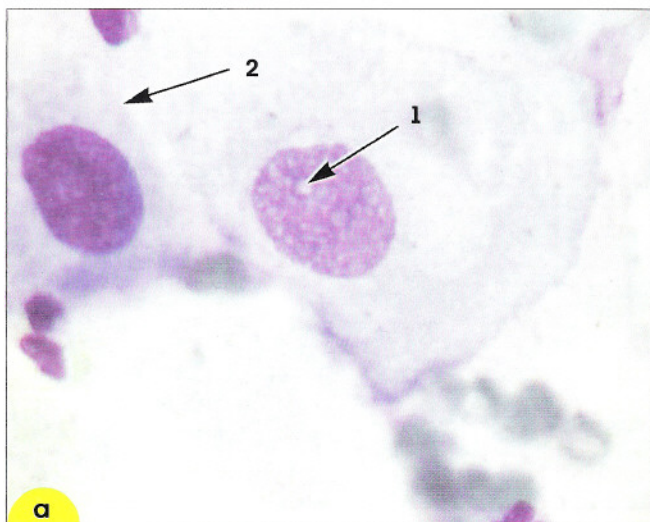


Рис. 108. Дисплазия II. Клетки промежуточного типа с дегенеративными изменениями, связанными с HPV-инфекцией: **а** – ядро увеличено, контур неровный, хроматин распределен неравномерно, участки просветления чередуются с «размытыми» участками базихроматина, просматривается мелкое ядрышко (1). Клетка парабазального типа с укрупненным гиперхромным ядром – дисплазия (2). Окрашивание по Паппенгейму. $\times 400$; **б** – ядра несколько увеличены, контуры неровные, структура хроматина «смазана». Околядерные зоны просветления цитоплазмы. Клетка небольшого размера с укрупненным ядром – дисплазия (отмечена стрелкой). Окрашивание по Паппенгейму. $\times 200$

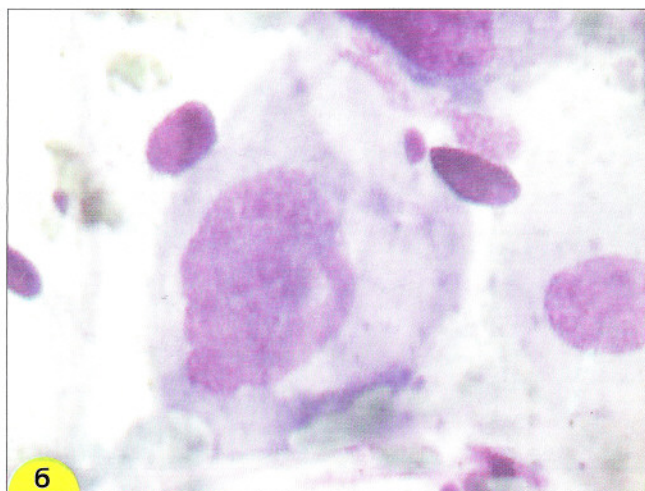
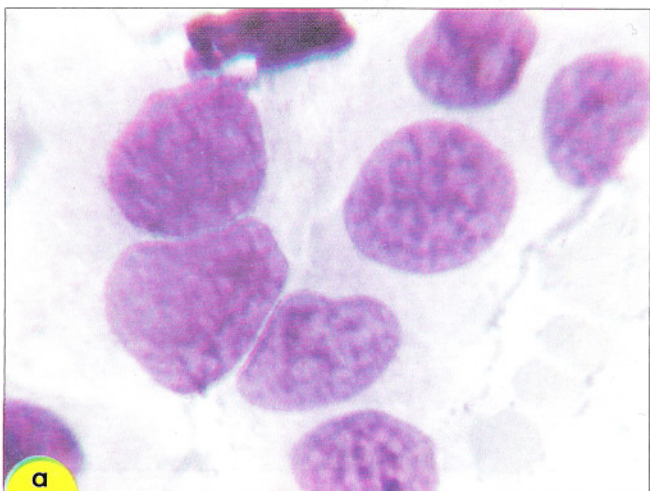


Рис. 109. Дисплазия II. Клетки парабазального типа: **а** – ядра укрупнены, контуры ядерной мембраны неровные, хроматин распределен неравномерно, конденсация хроматина, хромоцентры. Окрашивание по Паппенгейму. $\times 600$; **б** – в клетке слева – выраженная атипия ядра: неровные контуры ядерной мембраны, неравномерное распределение хроматина, хромоцентры. Окрашивание по Паппенгейму. $\times 600$

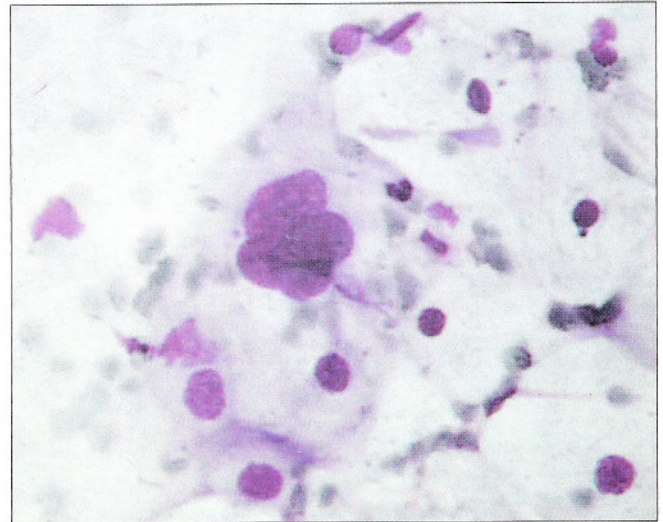
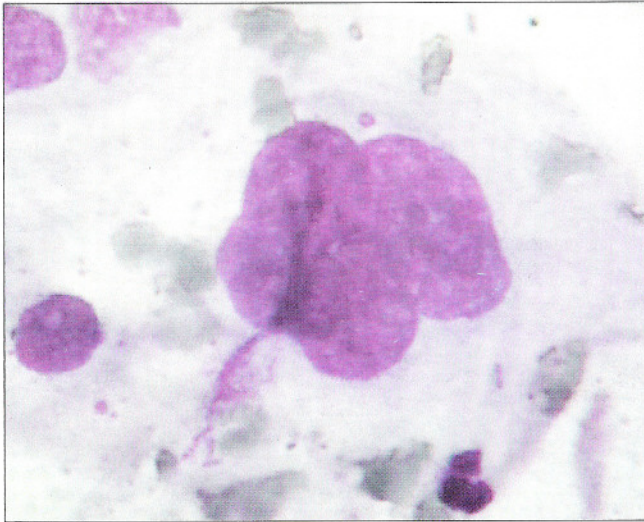


Рис. 110. Дисплазия II. Многоядерные клетки. Ядра располагаются плотно, слегка нагромождаются друг на друга (в виде цветка), гиперхромия ядер, неравномерное распределение хроматина. Окружение – нормальные поверхностные и промежуточные клетки. Окрашивание по Паппенгейму. $\times 1000, 500$

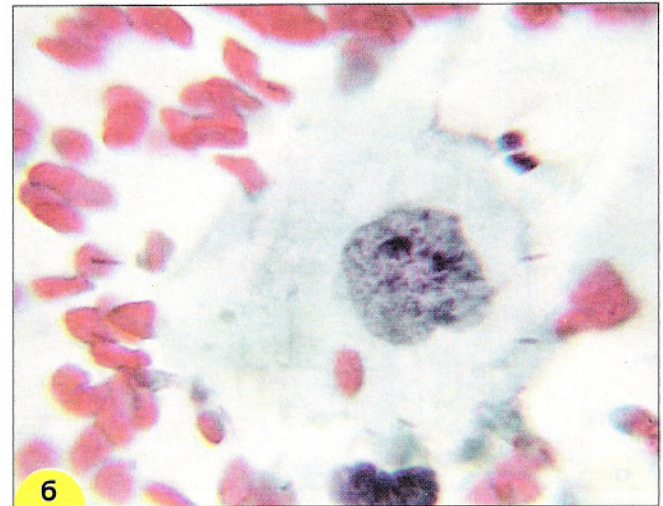
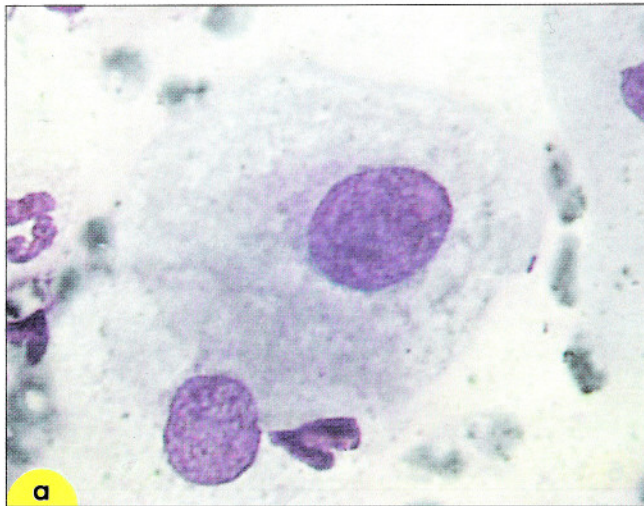


Рис. 111. Дисплазия II: **а** – клетки промежуточного типа со слабым дискариозом: ядра увеличены, контуры ядер неровные, хроматин распределен неравномерно. Дегенеративные изменения в цитоплазме, вероятнее всего связанные с HPV-инфекцией. Окрашивание по Паппенгейму; **б** – клетки промежуточного типа с умеренным дискариозом: ядро увеличено, контуры неровные, с вдавлением, хроматин распределен неравномерно. Окрашивание по Папаниколау. $\times 1000$

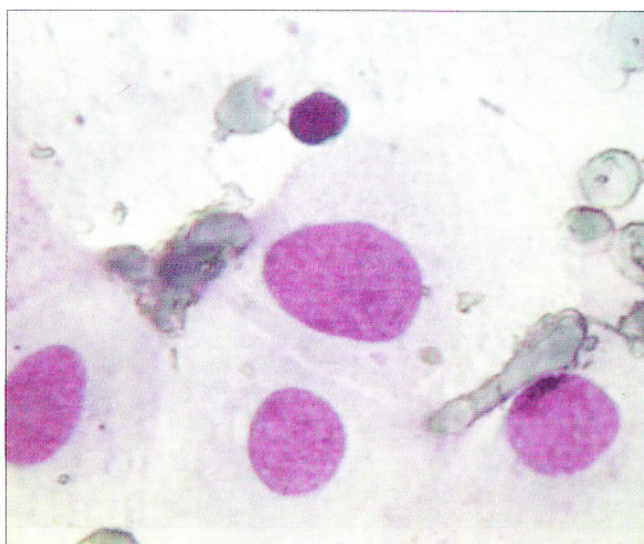
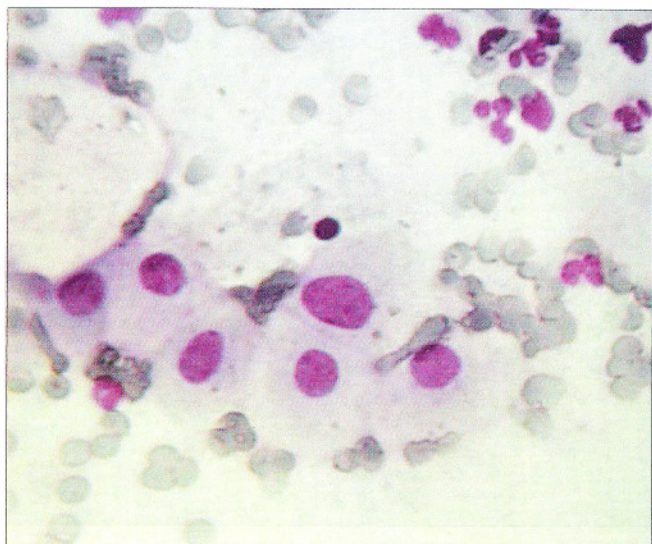


Рис. 112. Метаплазированные клетки. В одной из клеток укрупненное ядро, границы ровные, хроматин распределен равномерно, небольшие участки конденсации хроматина. Если изменения в препарате только такого типа, можно отнести их к реактивным или к ASCUS. Окрашивание по Паппенгейму. $\times 160, 400$

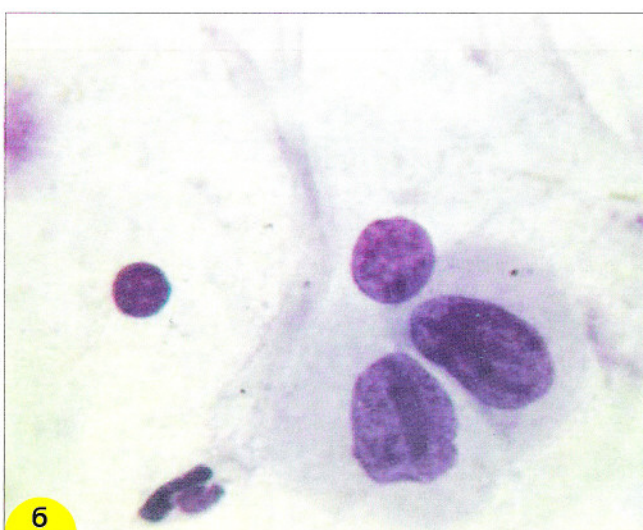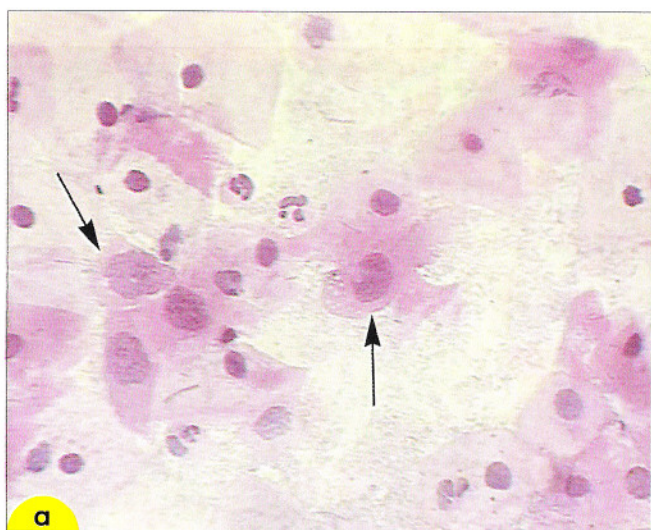


Рис. 113. Дисплазия II: **а** – клетки парабазального типа со слабым дискариозом (отмечены стрелками): ядра увеличены, контуры неровные, хроматин распределен неравномерно: участки конденсации хроматина. Единичные лейкоциты. Флора – типа лактобацилл. Окрашивание гематоксилин-эозином. $\times 200$; **б** – клетки парабазального типа с умеренным дискариозом: ядра увеличены, контуры неровные, хроматин распределен неравномерно: участки конденсации хроматина, борозды. Окрашивание по Романовскому. $\times 1000$

Выраженная дисплазия. При тяжелой дисплазии и внутриэпителиальном раке (*carcinoma in situ* (*cr in situ*)) признаки дискариоза более выражены. Размеры ядер могут быть меньше, чем при дисплазии I–II, но ядерно-цитоплазмное соотношение в большей мере сдвинуто в сторону ядра (рис. 114–117). Встречаются хромоцентры, участки нагромождения хроматина, но в основном хроматин распределен равномерно. Ядрышки, как правило, отсутствуют. Контуры мембраны неровные, иногда она разрушается и границы клеток выглядят волнистыми. Чем выше степень дисплазии, тем чаще встречаются скопления измененных клеток не только в виде плас-

тов, но и синцитиоподобные: двухмерные, с нечеткими клеточными границами (рис. 115, в, г).

Дисплазия любой степени может сочетаться с инфекциями. При сочетании с инфекцией установить степень дисплазии по цитологическим мазкам не всегда удается в связи с выраженными реактивными воспалительными изменениями эпителия. Эти сложности бывают особенно выражены при сочетании с хламидийной инфекцией. Некоторые авторы отводят хламидиям роль кофактора – агента, способствующего прогрессированию неоплазии, в возникновении дисплазии, другие авторы отрицают эту роль (рис. 116).

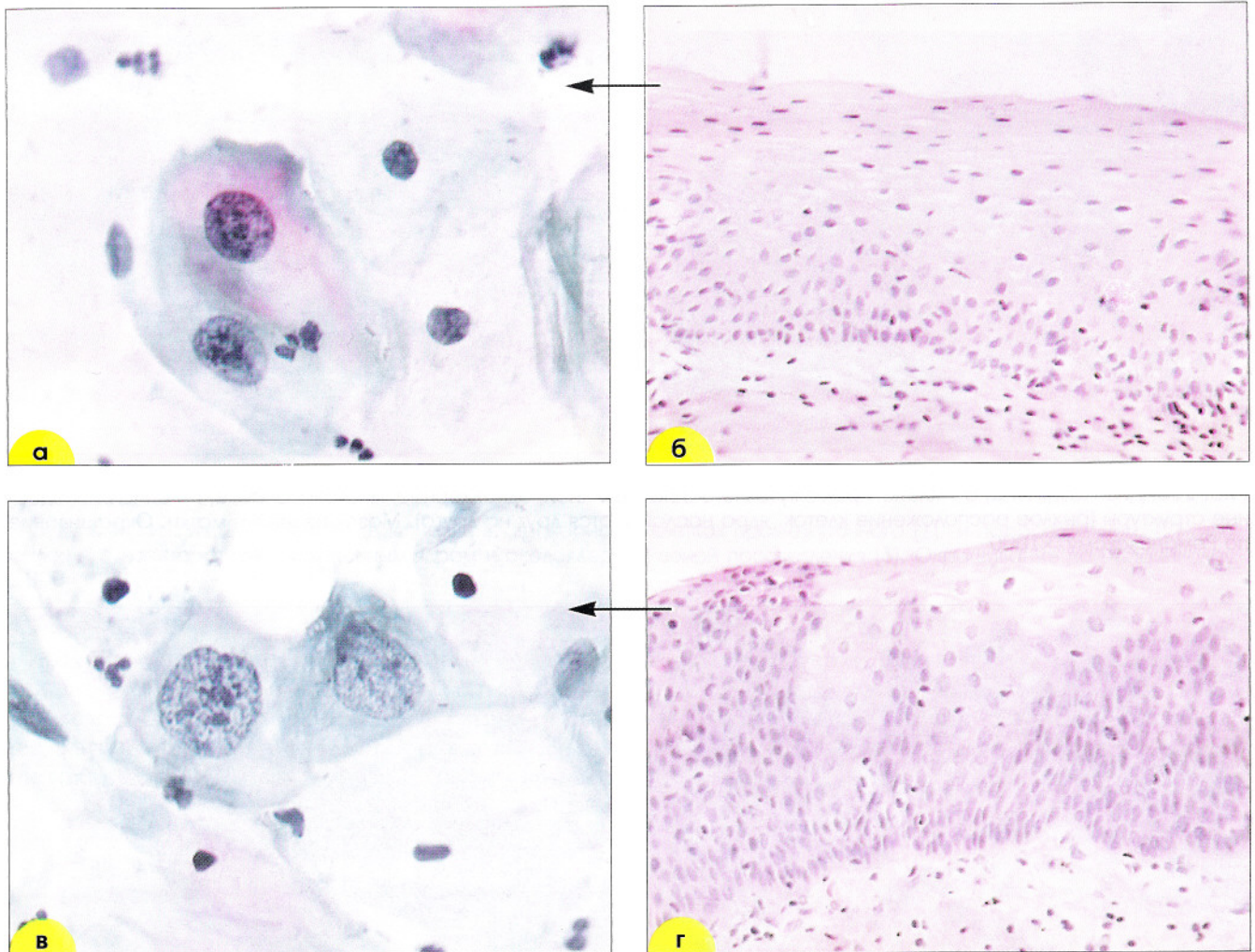


Рис. 114. Дисплазия III. Биоптат из шейки матки: **а, в** – цитологические мазки (окрашивание по Папаниколау. $\times 500$); **б, г** – гистологический препарат (окрашивание гематоксилин-эозином. $\times 200$). На отдельных участках почти весь эпителиальный пласт занят незрелыми клетками с атипией, которые попадают в цитологические мазки (а). На соседних участках дифференцировка эпителия сохраняется, поэтому в мазках из шейки матки обнаруживают и зрелые клетки с атипией (б).

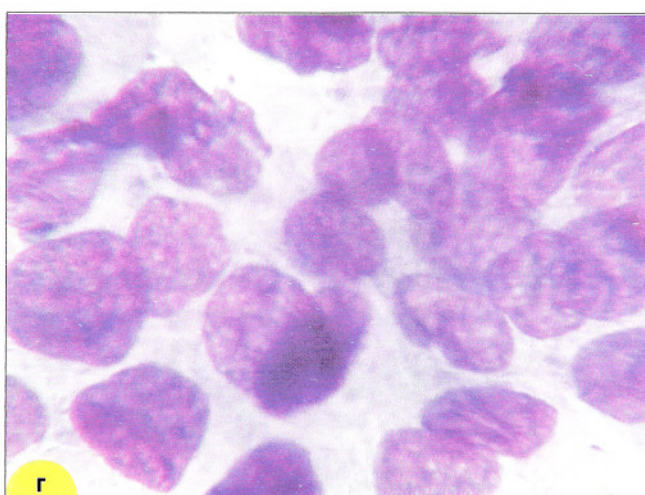
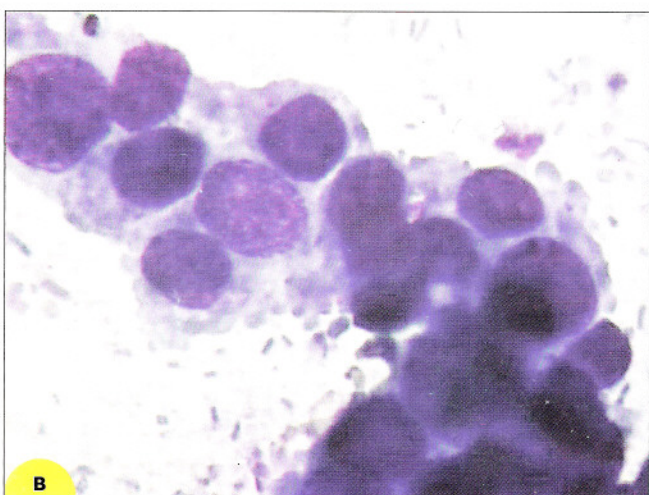
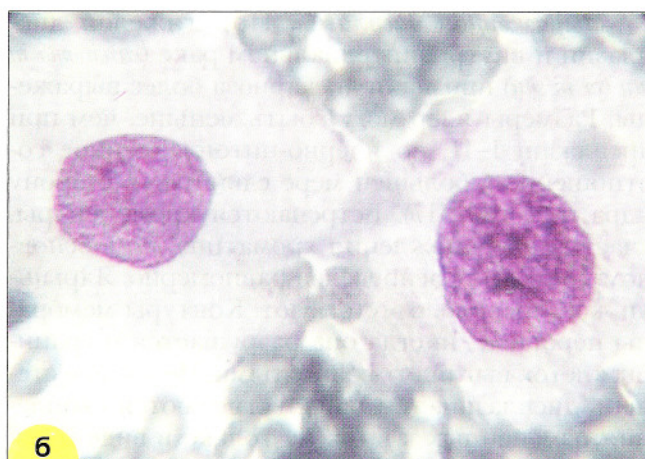
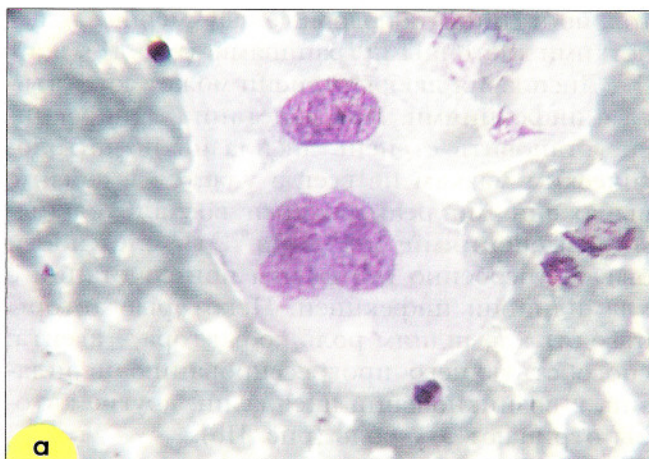


Рис. 115. Дисплазия III: **а, б** – клетки промежуточного типа с атипией, одноядерные, многоядерные; **в, г** – синцитиоподобные структуры (рыхлое расположение клеток, ядра наслаиваются друг на друга). Мазок из шейки матки. Окрашивание по Романовскому. $\times 1000$

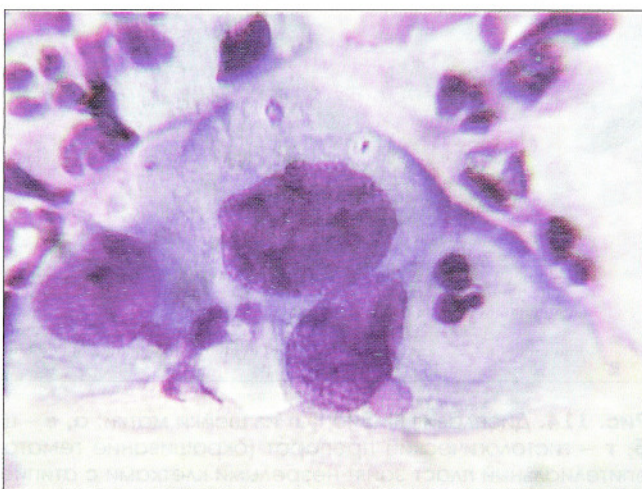
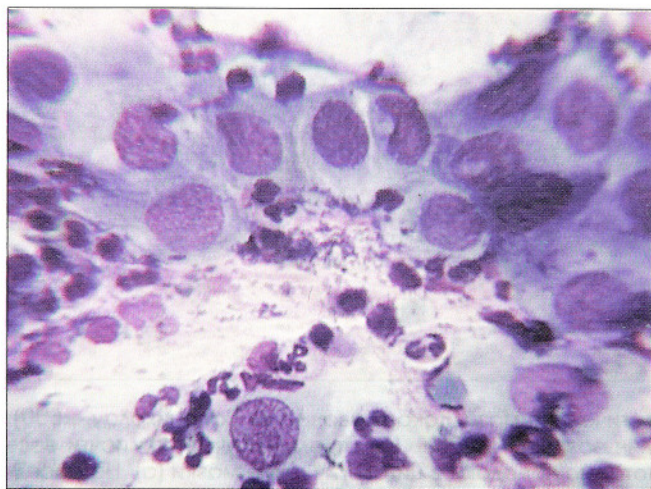


Рис. 116. Сочетание хламидийной инфекции и тяжелой дисплазии. Выражен дискариоз в клетках парабазального типа: неровные контуры ядерной мембраны, хроматин глыбчатый, хромоцентры. В цитоплазме – нежные вакуоли с розовато-фиолетовыми включениями. Мазок из шейки матки. Окрашивание по Паппенгейму. $\times 400, 1000$

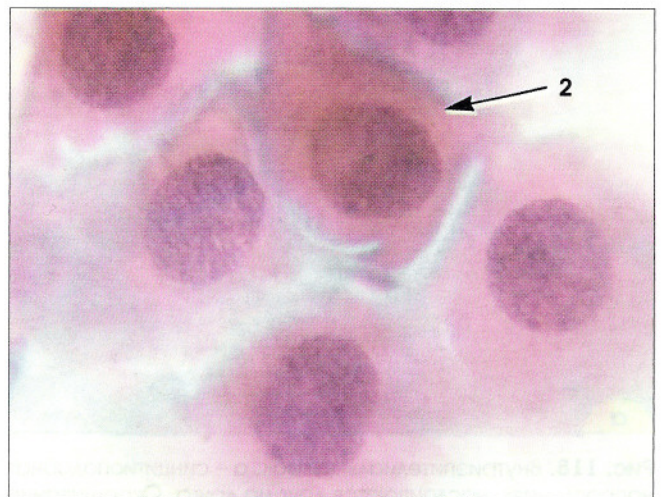
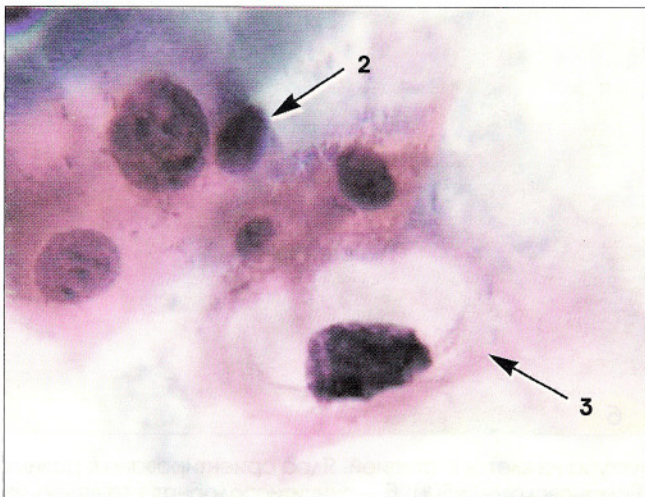
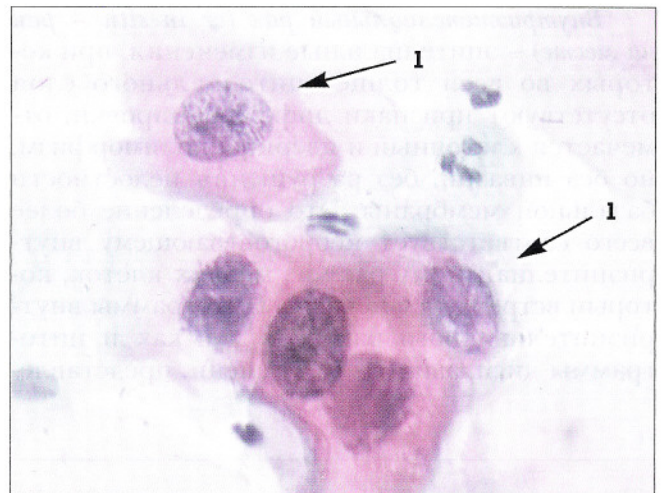
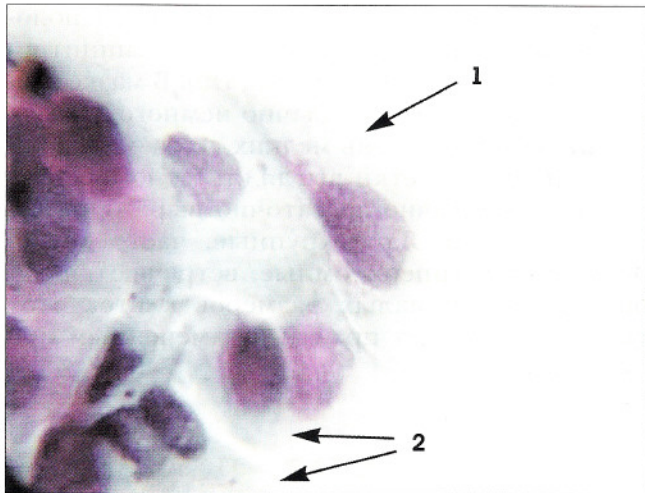


Рис. 117. Мазок из шейки матки. Дисплазия III: дискариоз в клетках промежуточного (1) и парабазального (2) типа, койлоцит с дегенеративно измененным ядром и околядерной зоной просветления (3). Окрашивание по Папаниколау. $\times 1000$

Провести дифференциальный диагноз между дисплазией и внутриэпителиальным раком не всегда возможно. Для дисплазии более характерно разрозненное расположение клеток с дискариозом, сходные изменения в

разных клетках. При внутриэпителиальном раке, как правило, обнаруживают большое число синцитиоподобных скоплений. Появляются клетки с равномерно распределенным грубозернистым хроматином.

Внутриэпителиальный рак (*cr in situ* – рак на месте) – эпителиальные изменения, при которых во всей толще эпителиального слоя отсутствуют признаки дифференцировки, отмечается клеточный и ядерный полиморфизм, но без инвазии, без разрушения целостности базальной мембраны. Это определение более всего соответствует неороговевающему внутриэпителиальному раку из мелких клеток, который встречается нечасто. Цитограммы внутриэпителиального рака так же, как и цитограммы дисплазий II–III степени, представле-

ны клетками небольших размеров, расположенными преимущественно в виде синцитиоподобных скоплений (рис. 118, 119). В мазке злокачественных клеток обычно немного, размер их варьирует от очень мелких до размеров парабазальных. Клетки выглядят мономорфными, однако обычно достаточно выражены изменения ядер. Ядра крупные, часто грубозернистые и гиперхромные, встречаются ядрышки. Ввиду малых размеров клеток этот тип *cr in situ* может пройти незамеченным при скрининге.

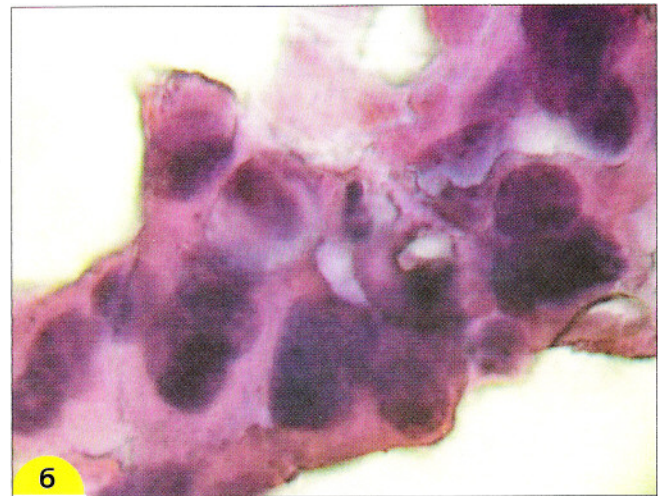
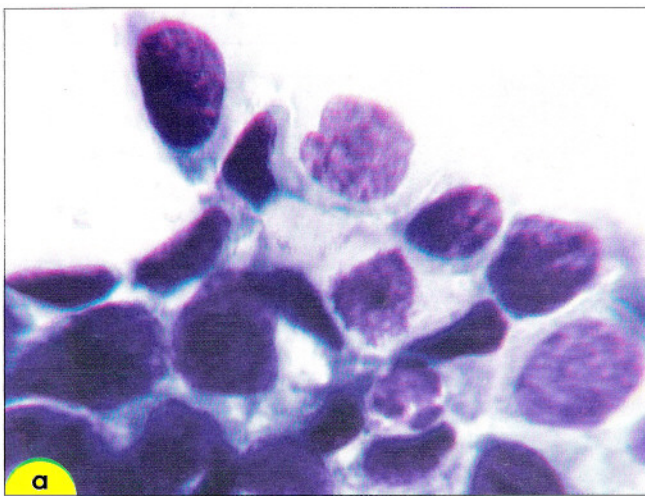


Рис. 118. Внутриэпителиальный рак: **а** – синцитиоподобная структура из клеток с атипией. Ядра ориентированы в разных направлениях, наслаиваются друг на друга. Окрашивание по Романовскому. $\times 500$; **б** – синцитиоподобная структура из клеток с атипией. Ядра различаются по размерам, ориентированы в разных направлениях, несколько нагромождаются друг на друга. Изменения в разных клетках отличаются мономорфизмом, фон препарата чистый. Мазок из эктоцервикса. Окрашивание гематоксилин-эозином. $\times 600$

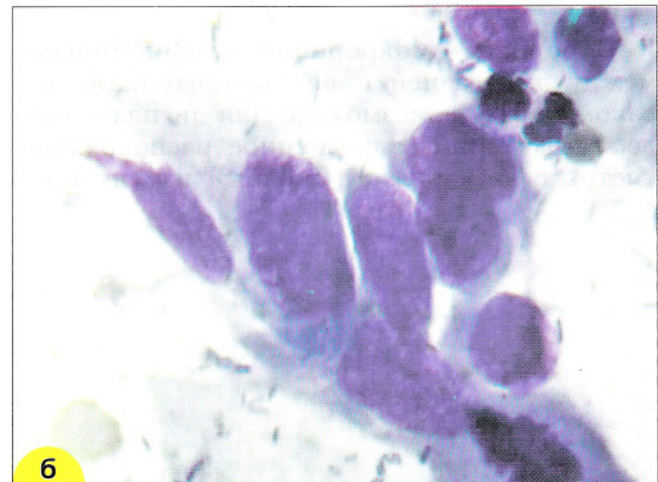
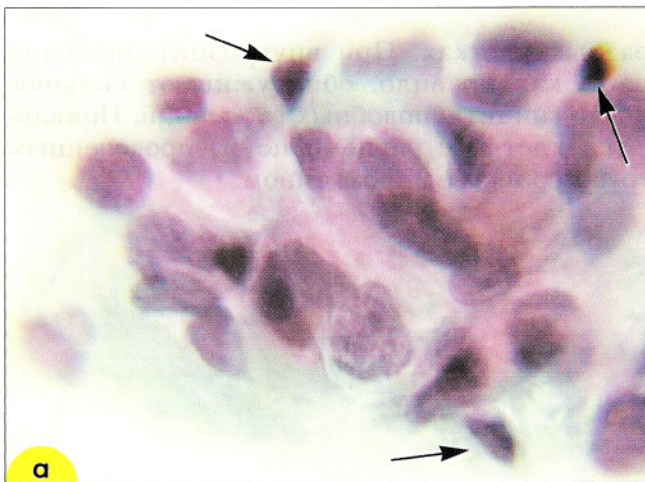

Рис. 119. Внутриэпителиальный рак с ороговением. Структуры из клеток с атипией. Клетки разных размеров и формы, часть клеток с ороговением (отмечены стрелкой – гиперхромные пикнотичные ядра, плотная блестящая цитоплазма). Мазки из эктоцервикса: **а** – окрашивание по Папаниколау; **б** – окрашивание по Романовскому. $\times 500$

Самая распространенная форма внутриэпителиального рака – неороговевающий из крупных клеток. Клетки крупные, округлые или овальные, разных размеров и формы, иногда причудливой. Располагаются преимущественно в виде синцитиоподобных структур или разрозненно. Ядра неровные, часто грубозернистые и гиперхромные. Ядрышки встречаются редко. Могут встречаться отдельные клетки с признаками ороговения.

Внутриэпителиальный рак с ороговением развивается из ороговевающей дисплазии. Цитogramмы представлены клетками с разной степенью ороговения и характерными для всех форм *in situ* синцитиоподобными структурами. В отличие от патологического ороговения без дисплазии при внутриэпителиальном раке встречаются клетки в форме головастика,

клюшки, веретенообразные. Выражено различие размеров и формы, могут встречаться структуры типа «жемчужин».

Последние две формы нередко расцениваются цитологами как рак в связи со значительным полиморфизмом клеток, а гистологами как дисплазия II–III степени в связи с наличием дифференцировки клеток. Отсутствие должного лечения у таких больных способно привести к развитию рака. В отличие от слабой дисплазии при тяжелой и *in situ*, а также в части наблюдений при умеренной дисплазии патологические клетки представлены уже злокачественным клоном, отличающимся от нормальных клеток и клеток слабой дисплазии отклонениями в организации пролиферативной активности и дифференцировки.

Внутриэпителиальная неоплазия железистого эпителия (дисплазия, атипическая гиперплазия железистого эпителия). Для внутриэпителиальной неоплазии цилиндрического эпителия характерны следующие признаки: изменение расположения клеток, изменения ядер, цитоплазмы (рис. 120–124). В норме клетки цилиндрического эпителия располагаются в виде соотоподобных структур и полосок.

При атипической железистой гиперплазии появляются:

– палисадообразные структуры,

– железистоподобные структуры,
– нагромождение клеток (псевдостратификация),
– расположение клеток в виде перьев по периферии структуры.

При слабо выраженной дисплазии эти изменения выражены незначительно, с увеличением степени дисплазии они нарастают, появляется грубая вакуолизация цитоплазмы, крупные ядрышки, при внутриэпителиальном раке – комплексы из клеток. Опухолевый диатез отсутствует.

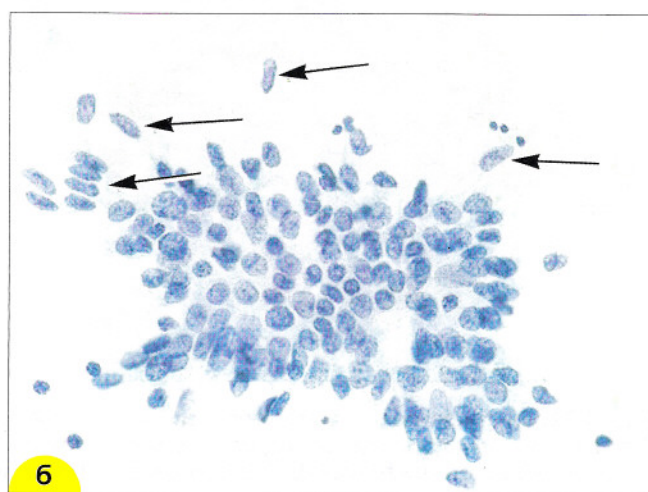
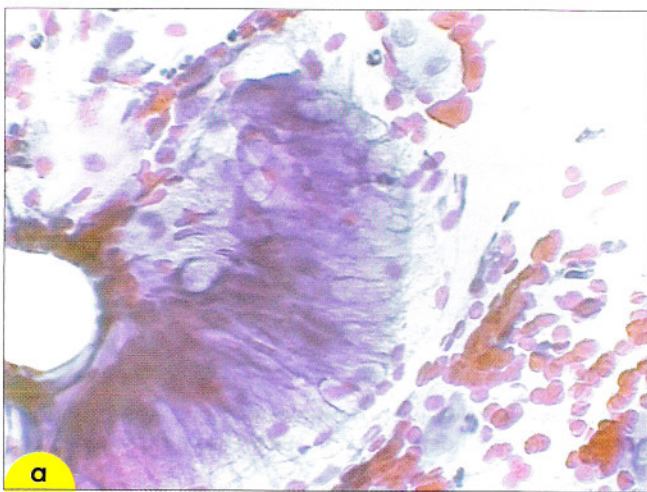


Рис. 120. Внутриэпителиальная неоплазия I (атипическая гиперплазия железистого эпителия со слабой атипией). В структуре типа полоски (а) ядра нагромождаются друг на друга, в пласте клетки располагаются в виде перьев (б) (отмечены стрелкой). Окрашивание по Папаниколау. $\times 400$

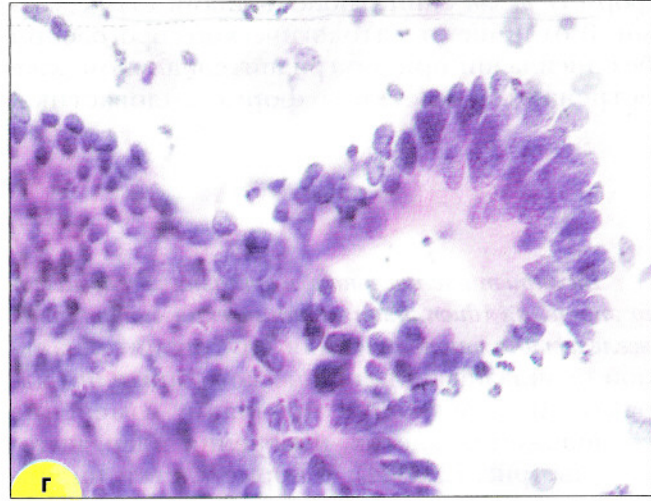
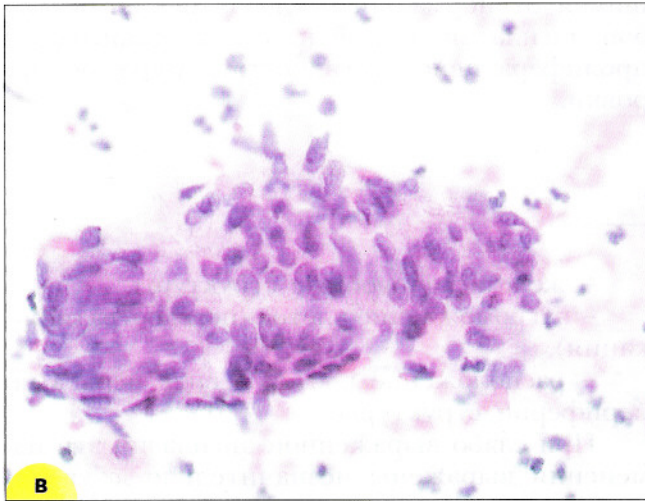
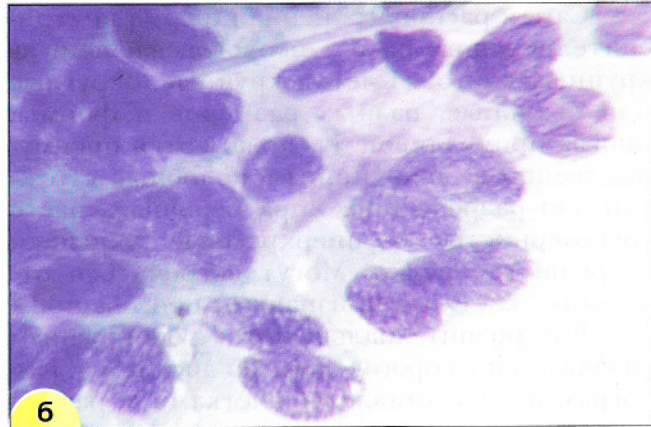
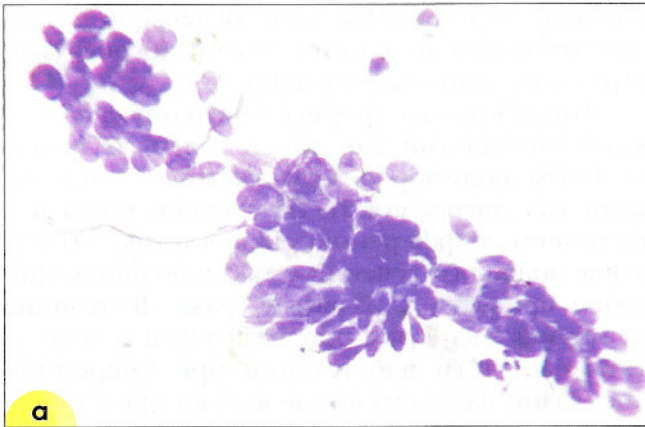


Рис. 121. Внутриэпителиальная неоплазия II. Изменения выражены в большей степени, клетки увеличены, ядра укрупнены, нагромождаются друг на друга, несколько нарушена полярность (ориентация) расположения клеток: **а, б** – окрашивание по Романовскому. $\times 250, 1000$; **в, г** – окрашивание по Папаниколау. $\times 400$

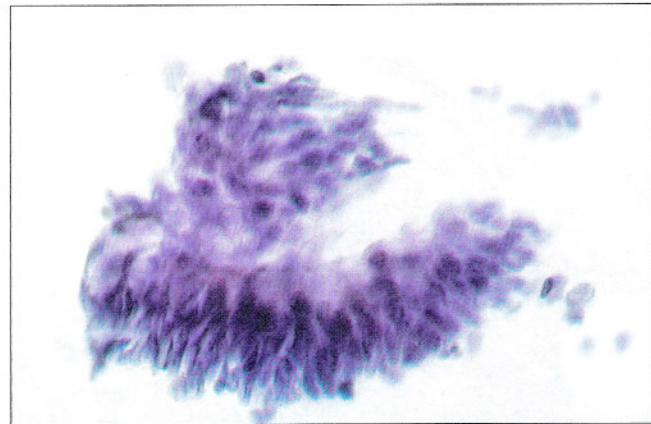
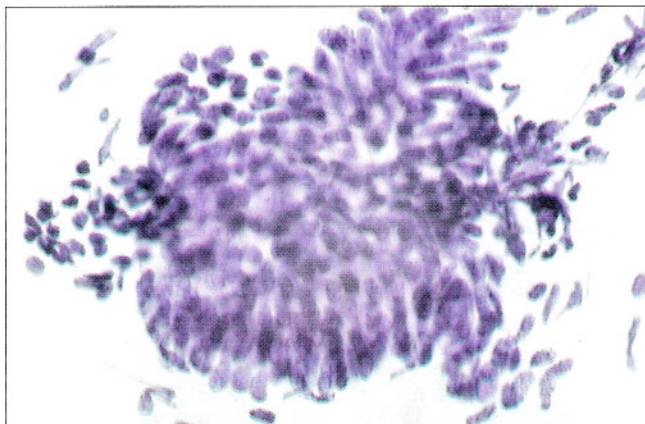


Рис. 122. Внутриэпителиальная неоплазия III (атипическая гиперплазия железистого эпителия с тяжелой атипией). В пласте клетки нагромождаются друг на друга, выражены «перья». Многорядное расположение ядер в структуре типа полоски (псевдостратификация). Окрашивание по Папаниколау. $\times 400$

Цитологическая диагностика внутриэпителиальной аденокарциномы сложна и не всегда возможна, этот диагноз лучше формулировать в предположительной форме. Цитологически при *внутриэпителиальной аденокарциноме* нет признаков опухолевого диатеза, фон препарата при отсутствии инфекции чистый, отмечается небольшой полиморфизм клеток. Клетки расположены в виде округлых розеткоподобных структур, полосок с палисадообразным расположением ядер. Сохраняется полярность ядер в структурах. Разрозненные клетки практически отсутствуют. Встречаются скопления, иногда нагромождения ядер. Размер опухолевых клеток и ядер крупнее, чем эндоцервикальных, расположение их в виде «пчелиных сот» не встречается. Секретция слизи снижена. Хроматин нежнозернистый, ядрышки единичные, мелкие (рис. 123, 124, а).

При эндометриоидном типе внутриэпителиальной аденокарциномы в цитологических препаратах обнаруживают толстые полосы розетки с выраженным нагромождением ядер. Хроматин грубозернистый, цитоплазма скудная. Встречаются трехмерные скопления железистых клеток, напоминающих атипичный эндометрий. В отличие от клеток эндометрия отмечают более крупные размеры клеток, более вытянутые ядра. Хроматин зернистый, во всех клетках имеются ядрышки.

При кишечном типе внутриэпителиальной аденокарциномы цитограммы представляют пласты из клеток с обильной непрозрачной светлой или нежнозернистой цитоплазмой. Ядра крупные, округлые или овальные, ядрышки выражены. Отмечается сходство с цилиндрическими клетками слизистой оболочки кишечника. Могут обнаруживаться перстневидные клетки (рис. 124, б).

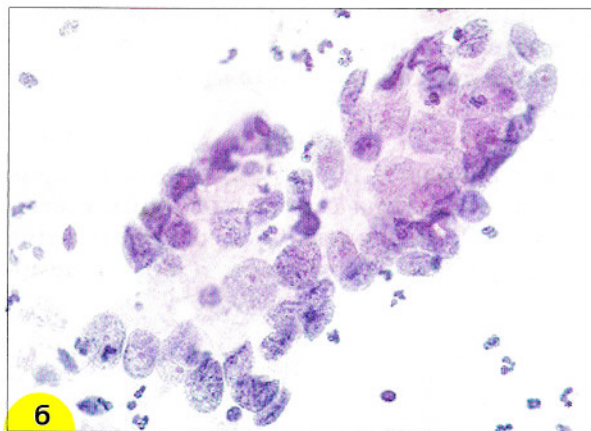
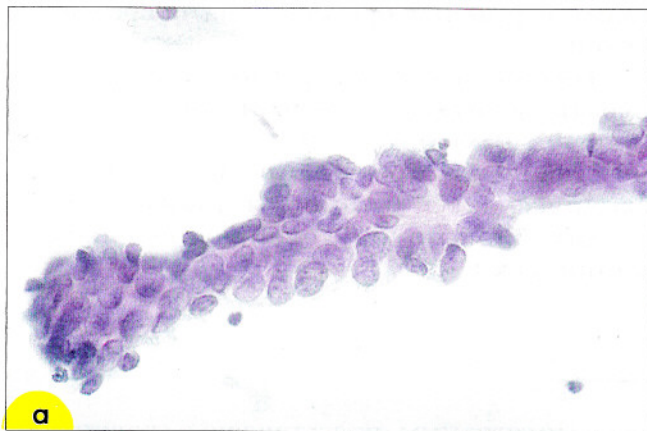


Рис. 123. Внутриэпителиальная аденокарцинома: **а** – палисадообразная структура. Окрашивание по Папаниколу. $\times 400$; **б** – железистоподобная структура. Окрашивание по Папаниколу. $\times 400$

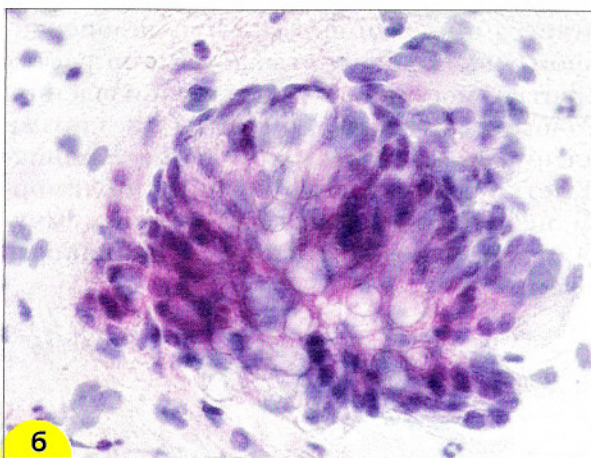
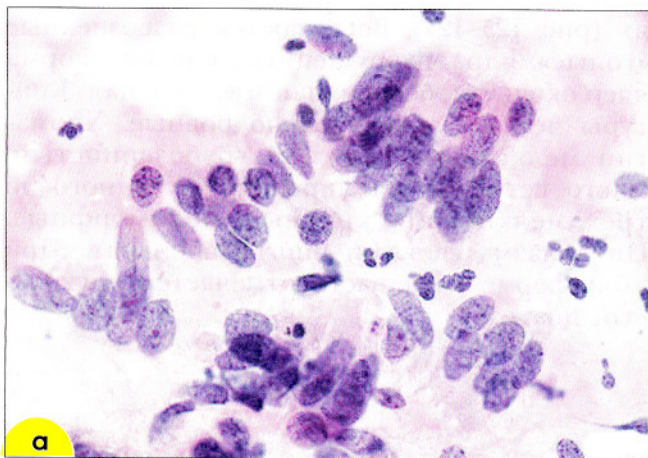


Рис. 124. Внутриэпителиальная аденокарцинома: **а** – эндоцервикального типа; **б** – кишечного типа. Окрашивание по Папаниколу. $\times 400$

Злокачественные опухоли шейки матки

Злокачественные опухоли шейки матки могут развиваться из различных источников.

– Плоскоклеточный рак – самая частая форма злокачественного поражения шейки матки, развивается из плоского или метаплазированного эпителия.

– Рак из мелких клеток – из полипотентных резервных клеток.

– Аденокарцинома и светлоклеточный рак – из цилиндрического эпителия эндоцервикса.

– Железисто-плоскоклеточный рак или адеиноакантома – из резервных клеток.

– Аденокистозный рак – из железистых и резервных клеток.

– Мезонефральный – из остатков мезонефрального протока.

– Карциноид и меланома – из клеток APUD-системы (апудоцитов, меланоцитов).

Для злокачественных опухолей шейки матки характерны:

1. Клеточный и ядерный полиморфизм (различие размеров и формы клеток и ядер, агрегация хроматина с просветлениями между гранулами, неравномерное распределение хроматина, неровные контуры ядерной мемб-

раны). Нередко при злокачественных опухолях встречаются ядрышки, множественные мелкие или крупные неправильной формы.

2. Образование комплексов из клеток (клетки ориентированы в разных направлениях, имеют разные размеры и форму, значительны отличия размеров промежутков между клетками).

3. Косвенным признаком инвазивного роста может быть так называемый *опухолевый диатез*. Опухолевый диатез – индивидуальная реакция организма на деструктивный процесс. Элементы опухолевого диатеза – нежнозернистый фон, представленный экссудатом или транссудатом, элементы некроза клеток, свежие или лизированные эритроциты, фибрин. Опухолевый диатез следует отличать от инфекционных поражений, при которых также имеется реакция организма на повреждение ткани.

Цитологическое исследование способно играть важную роль в выявлении скрытых (окультиных) опухолей, которые длительно развиваются без клинических и кольпоскопических симптомов, а также при неудачах биопсии опухолей, определяемых клинически.

Плоскоклеточный неороговевающий рак из крупных клеток – самая частая форма рака, составляет более половины всех злокачественных опухолей шейки матки. Чаще располагается в проксимальном или эндоцервикальном участке зоны стыка, обычно растет эндофитно, могут быть участки изъязвления. Гистологически характеризуется гнездными скоплениями клеток с округлыми границами. Клетки сравнительно крупные, полиморфизм небольшой, структуры типа «жемчужин» отсутствуют. Митотическая активность высокая.

Цитограммы представлены сравнительно крупными клетками округлой или овальной формы, расположенными изолированно, в неплотных (синтициоподобных) скоплениях (рис. 125–127). Встречаются разрозненные «голые» ядра разрушенных клеток. Форма ядер округлая, бобовидная, треугольная. Контуров четкие, относительно ровные. Хроматин мелкозернистый или грубозернистый. Часто встречаются ядрышки, от одного до трех мелких или крупные, полиморфные. Цитоплазма светлая, иногда обильная. При этой форме рака часто отмечается опухолевый диатез.

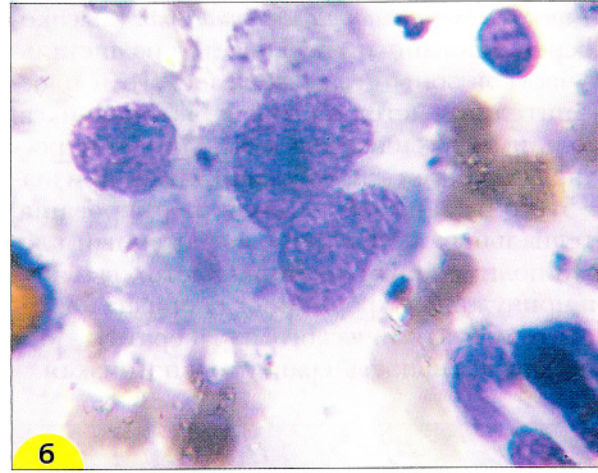
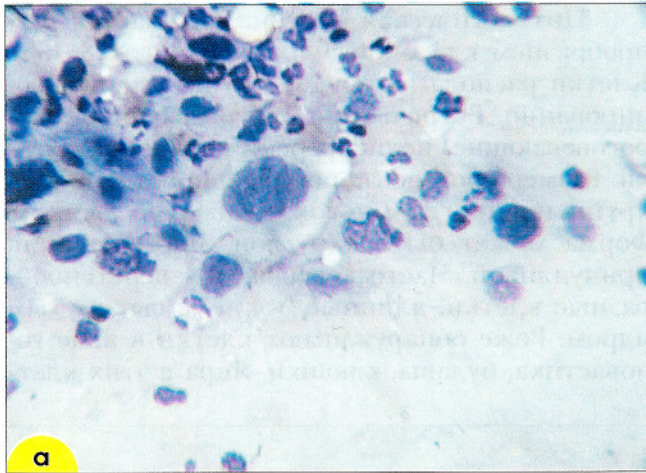


Рис. 125. Плоскоклеточный неороговевающий рак: **а** – опухолевые клетки разных размеров и формы; **б** – двухядерная клетка опухоли с полиморфными ядрами. Мазки из эктоцервикса. Окрашивание по Романовскому. $\times 600, 1000$

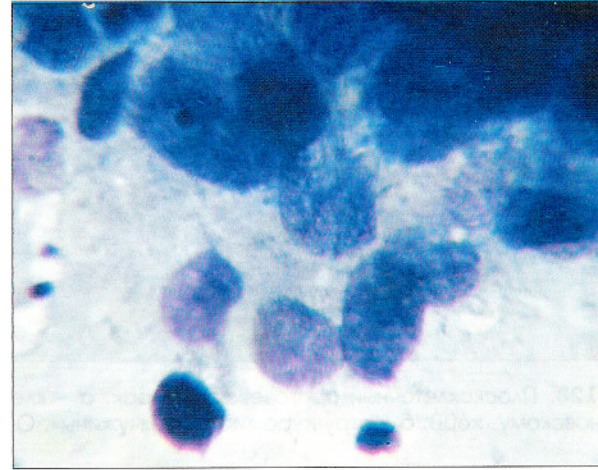
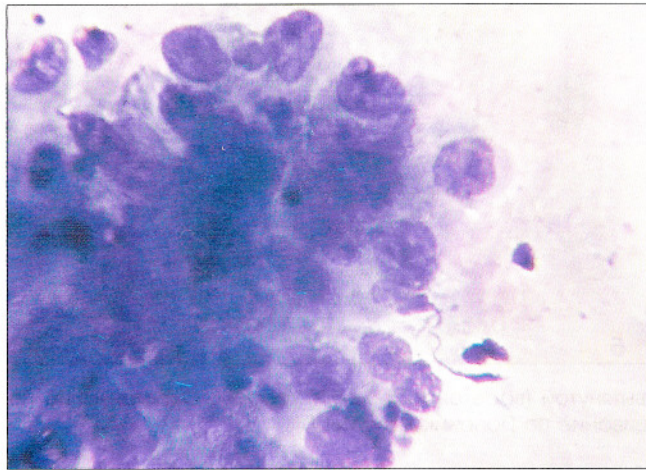


Рис. 126. Плоскоклеточный неороговевающий рак. Комплексы из клеток рака: клетки разных размеров и формы, ориентированы в разных направлениях, выражены ядрышки. Признаки опухолевого диатеза. Окрашивание по Романовскому. $\times 600, 1000$

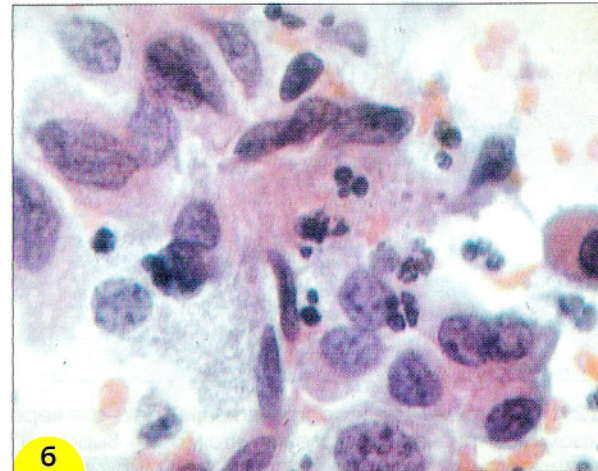
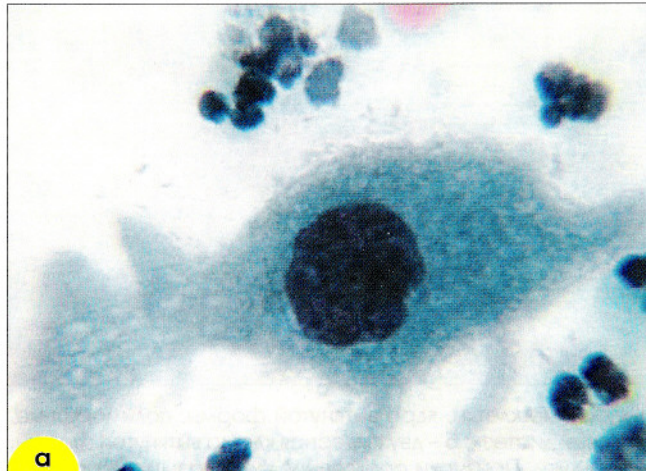


Рис. 127. Плоскоклеточный неороговевающий рак: **а, б** – клетки рака неправильной формы с полиморфными ядрами; **б** – скопление из клеток разных размеров и формы. Окрашивание по Папаниколау. $\times 400, 1000$

Плоскоклеточный ороговевающий рак (высокодифференцированный) развивается из дистальных участков зоны стыка железистого и плоского эпителия, растет в сторону эктоцервикса. Опухоль имеет тенденцию к экзофитному росту. Характерными гистологическими признаками этого типа рака считают формирование «эпителиальных жемчужин», выраженный клеточный полиморфизм, наличие клеток вытянутых и причудливых форм, иногда признаков гиперкератоза и атипического паракератоза. Митотическая активность сравнительно низкая.

Цитологическая картина отличается разнообразием клеточного состава (рис. 128–138). Клетки располагаются преимущественно изолированно. Встречаются ороговевающие, неороговевающие, недифференцированные клетки. Размер ороговевающих варьирует от очень крупных, иногда многоядерных, до мелких. Форма может быть округлой, многогранной, причудливой. Часто встречаются веретенообразные клетки, длинные, узкие, с вытянутым ядром. Реже обнаруживают клетки в виде головастика, булавы, клюшки. Ядра в этих клет-

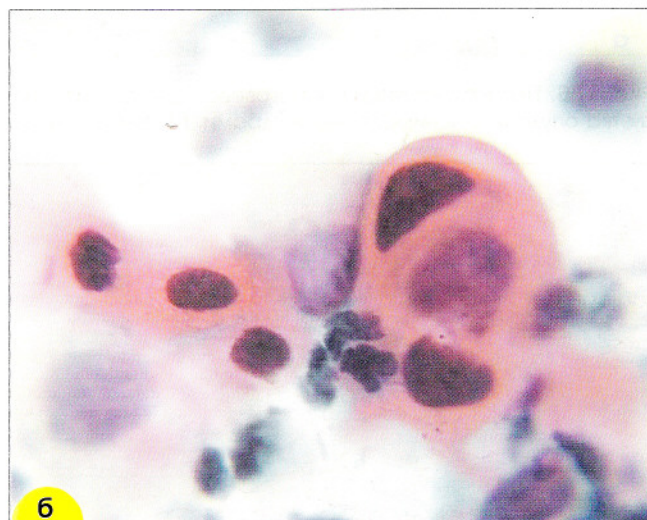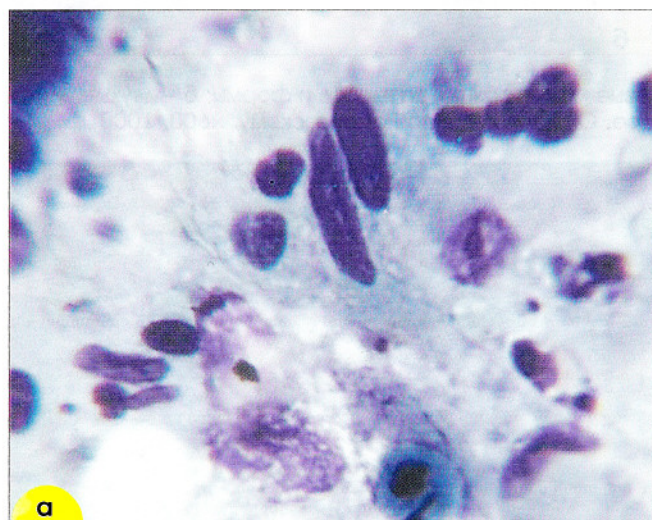


Рис. 128. Плоскоклеточный ороговевающий рак: **а** – клетки вытянутой (веретенообразной) формы. Окрашивание по Романовскому. $\times 600$; **б** – структура типа «жемчужины». Окрашивание по Папаниколау. $\times 600$

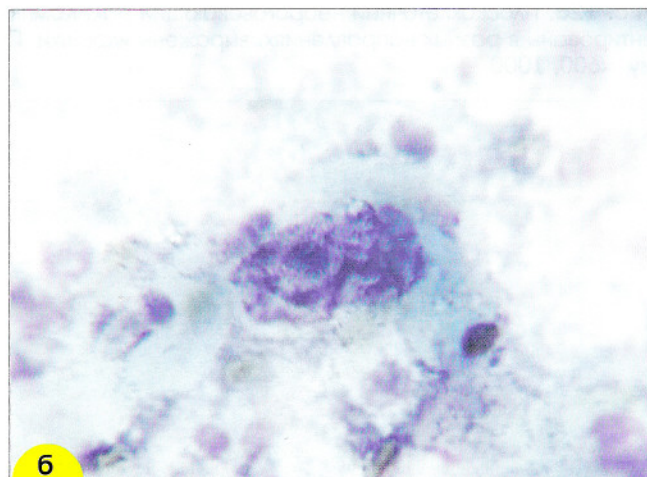
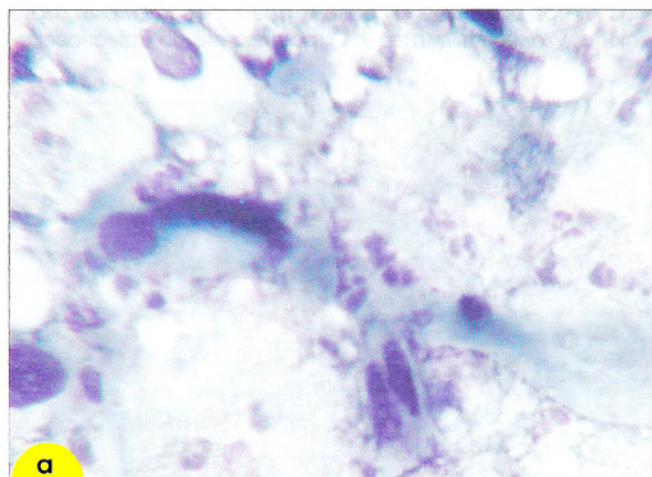


Рис. 129. Плоскоклеточный ороговевающий рак: **а** – веретенообразные клетки, ядра вытянутой формы, полиморфные, гиперхромные. Признаки ороговения цитоплазмы. Выражен «опухольный диатез»; **б** – двухъядерная клетка вытянутой формы, ядра полиморфные, хроматин распределен глыбками, крупные ядрышки. Признаки ороговения цитоплазмы. Окрашивание по Романовскому. $\times 1000$

ках расположены эксцентрически в более широкой части клетки. Для ороговевающих клеток характерно умеренное увеличение ядер, но они обычно крупнее, чем ядра нормальных клеток соответствующего размера. Хроматин грубоглыбчатый или грубозернистый, распределен неравномерно. Иногда отмечается кариорексис и карнопикноз. Ядрышки обнаруживают редко. Цитоплазма с признаками ороговения, плотная, блестящая, непрозрачная. Ороговение в разных клетках выражено по-разному.

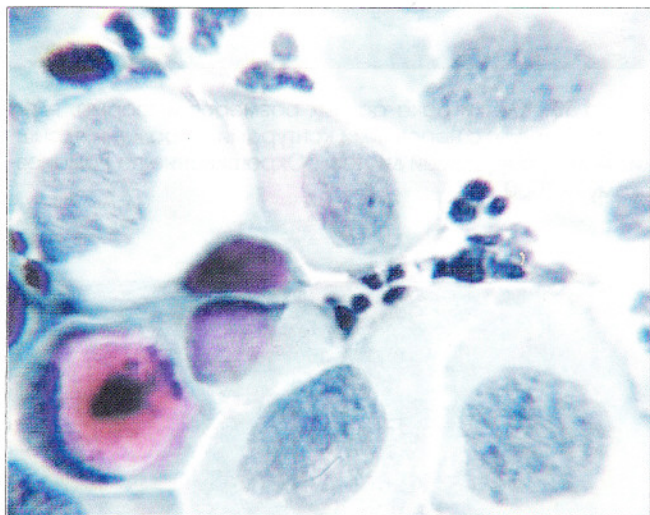


Рис. 130. Плоскоклеточный рак. Клетки рака с крупными полиморфными ядрами. Окрашивание по Папаниколау. $\times 100$

Неороговевающие клетки овальные или округлые, ядерно-цитоплазменное соотношение сдвинуто в сторону ядра. Ядра округлые или овальные, неправильной формы, хроматин мелкозернистый, распределен неравномерно. Присутствует 1–3 небольших ядрышка. Недифференцированные клетки могут быть разного размера, округлые, овальные. Ядра крупные, хроматин груботяжистый. Ядерно-цитоплазменное соотношение сдвинуто в сторону ядра.

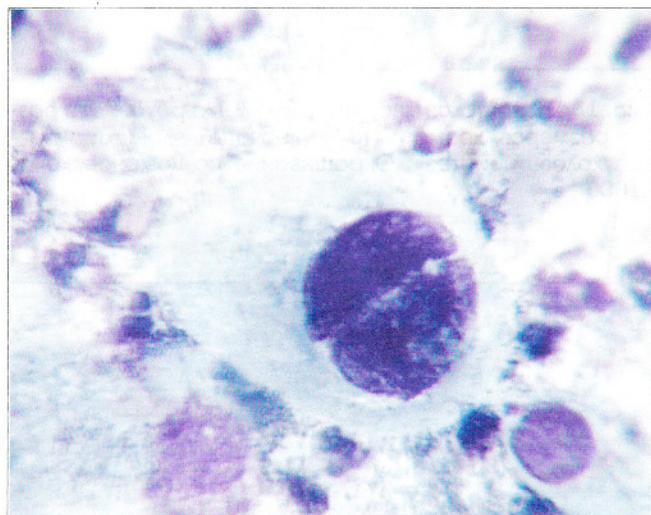


Рис. 131. Двухъядерная клетка овальной формы, ядра полиморфные, хроматин распределен глыбками, крупные ядрышки. Признаки ороговения цитоплазмы. Окрашивание по Романовскому. $\times 1000$

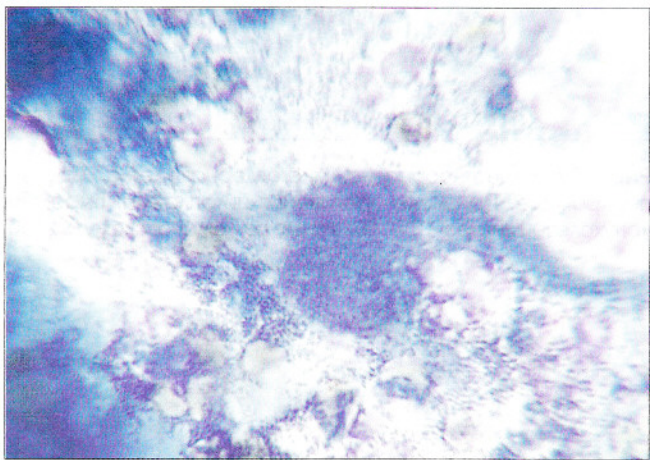


Рис. 132. Клетка-«головастик»: округлое ядро занимает большую часть клетки, хроматин распределен глыбками, цитоплазма в виде шлейфа у одного из полюсов клетки, признаки ороговения цитоплазмы. Окрашивание по Романовскому. $\times 1000$

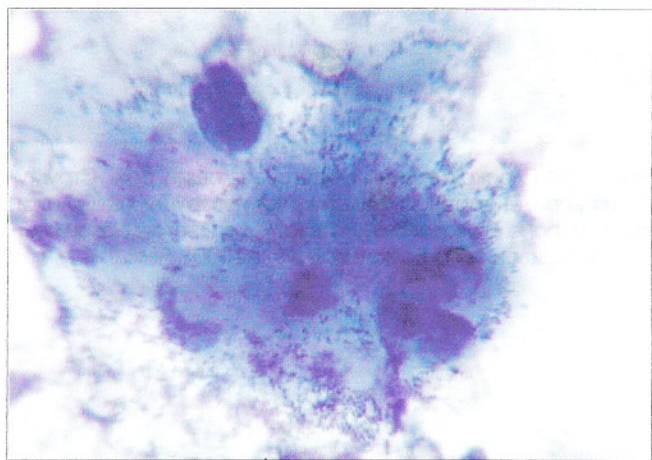


Рис. 133. Ядро разрушенной клетки, роговые массы, детрит. Окрашивание по Романовскому. $\times 1000$

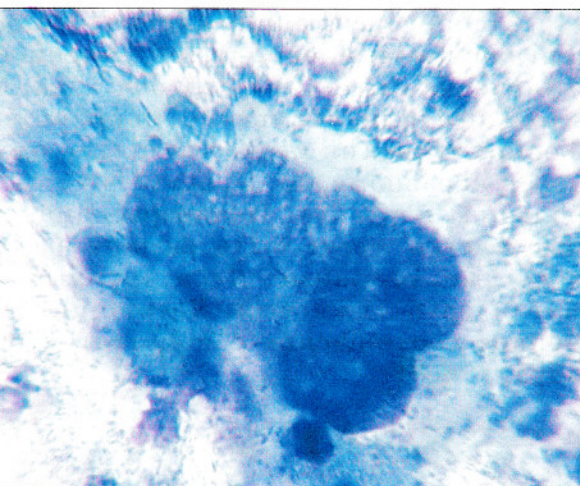


Рис. 134. Гигантская многоядерная клетка рака. Ядра разных размеров, хроматин грубоглыбчатый, ядрышки. Фон – «опухолевый диатез». Окрашивание по Романовскому. $\times 1000$

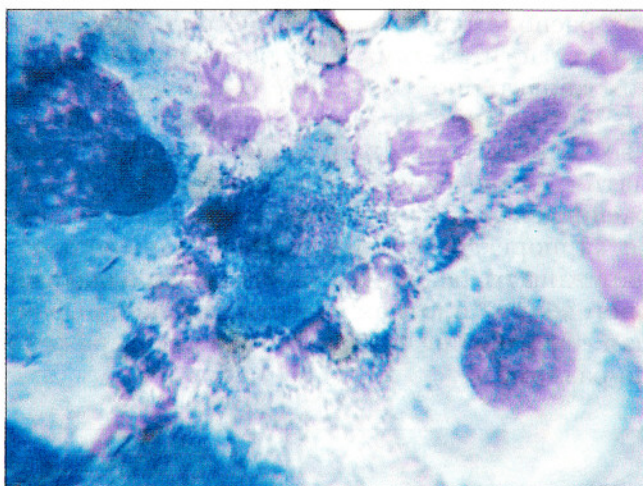


Рис. 135. Клетки рака разных размеров и формы, ядра гиперхромные, с неровными контурами, выражены ядрышки. Фон – «опухолевый диатез». Окрашивание по Романовскому. $\times 1000$

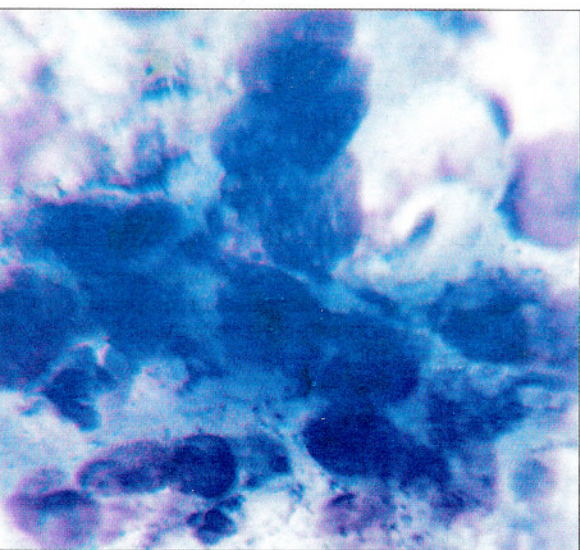


Рис. 136. Плоскоклеточный ороговевающий рак. Структура веретенообразных клеток, полуразрушенные клетки, на фоне опухолевого диатеза. Ядра многоядерной клетки. Окрашивание по Романовскому. $\times 1000$

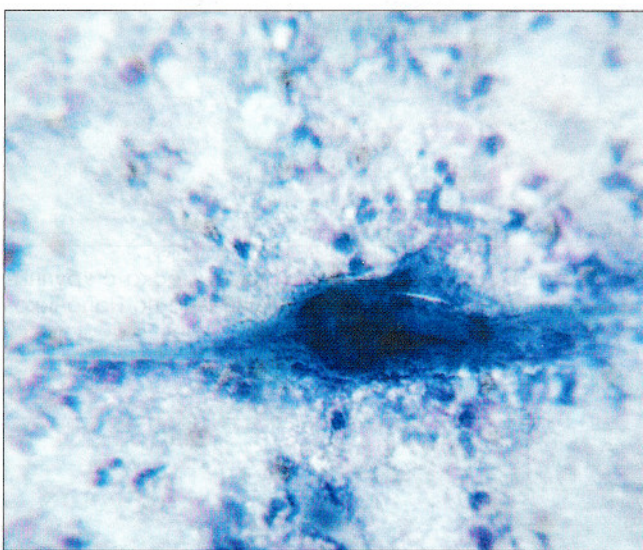


Рис. 137. Веретенообразная многоядерная клетка, ядра гиперхромные. Признаки ороговения цитоплазмы. Выражен «опухолевый диатез». Окрашивание по Романовскому. $\times 1000$

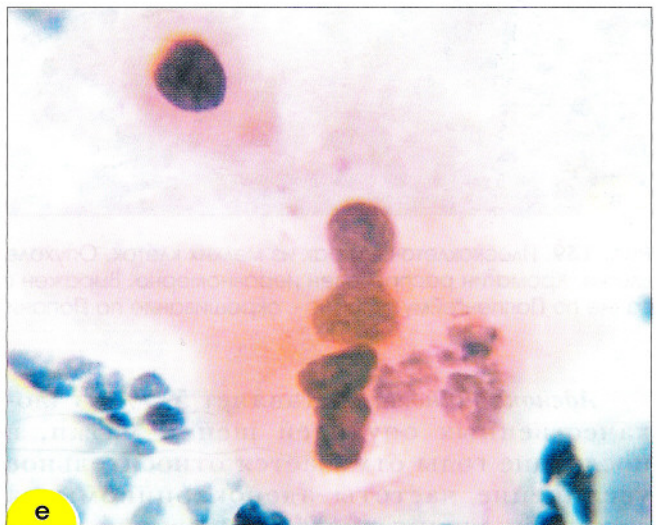
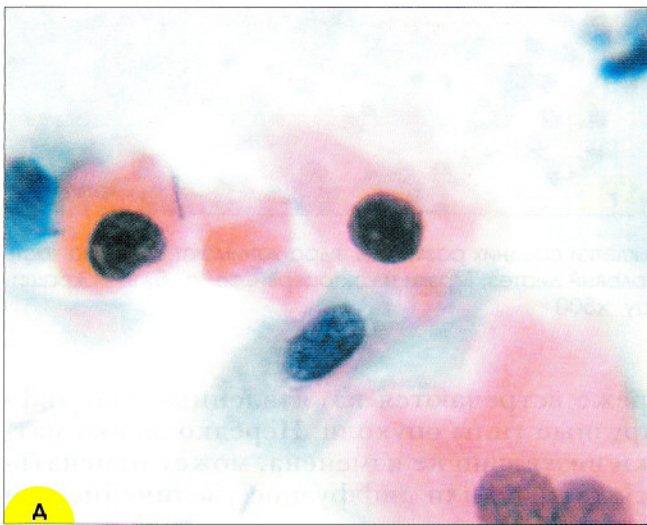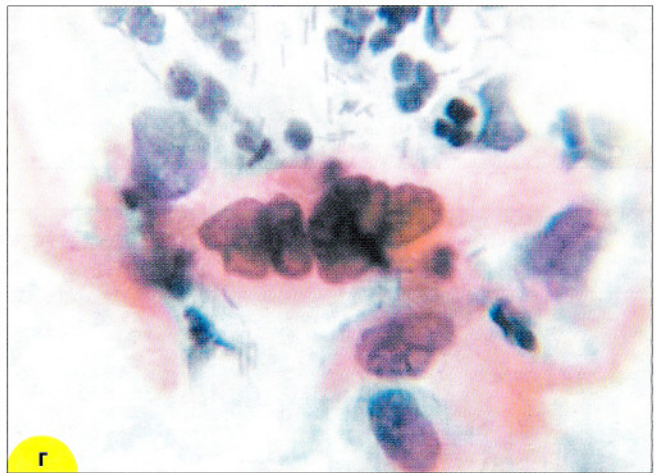
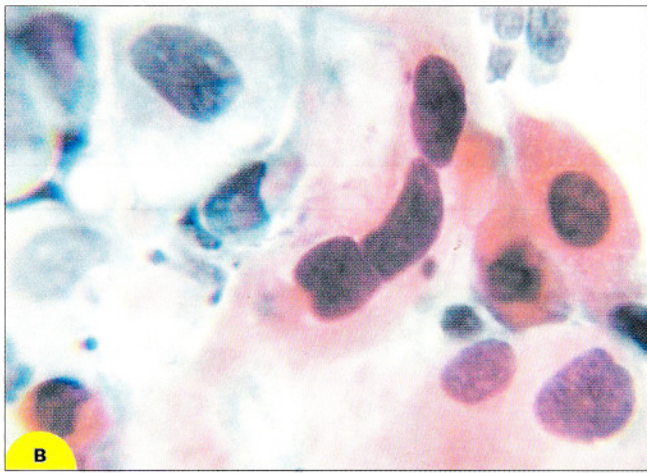
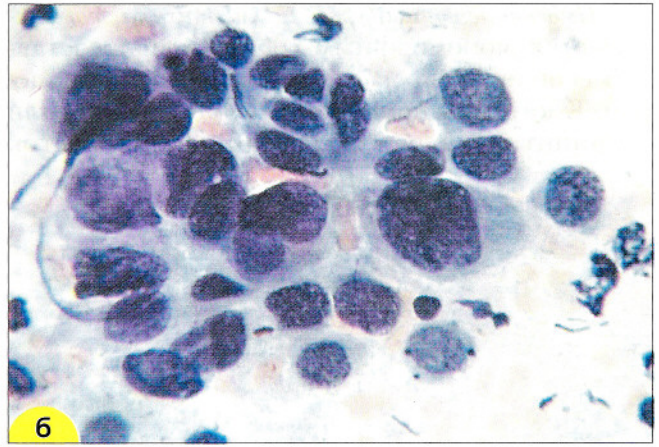
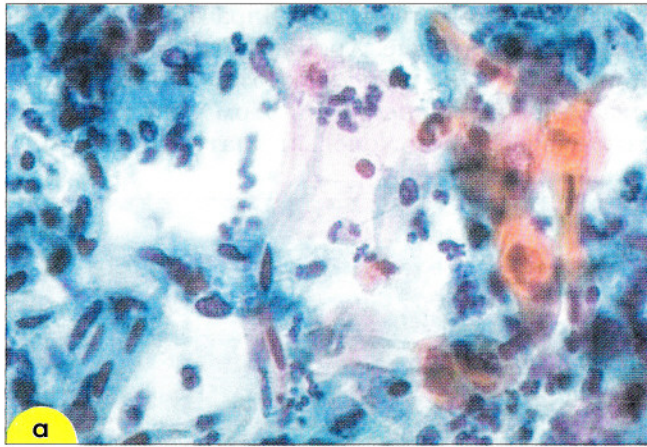
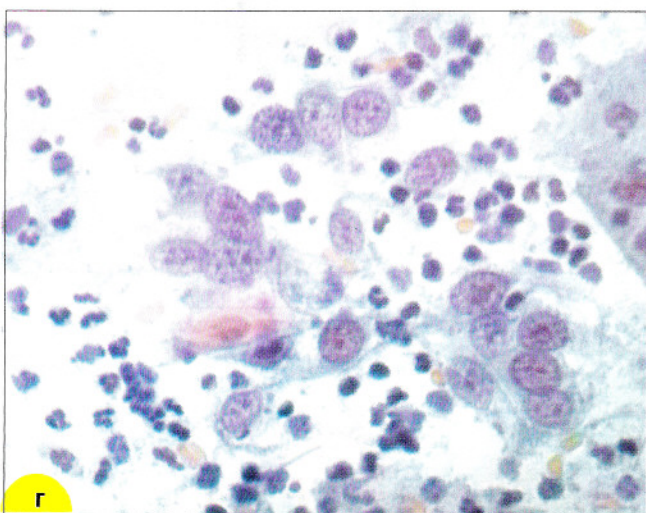
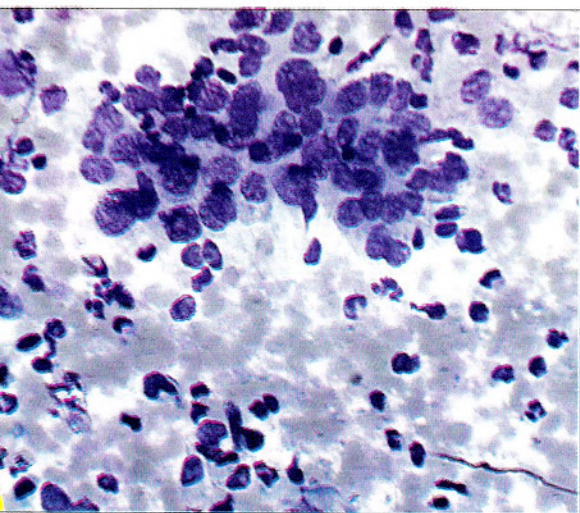
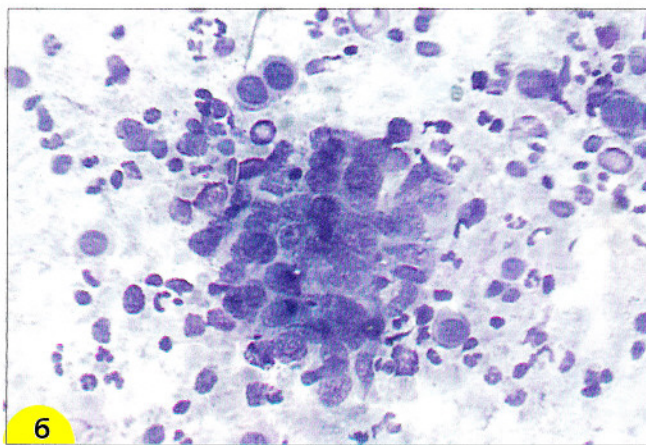
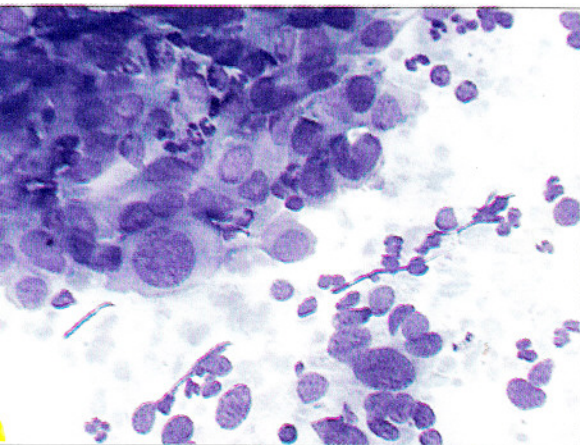


Рис. 138. Плоскоклеточный рак с ороговением. Одоядерные и многоядерные клетки, выражен клеточный и ядерный полиморфизм. Признаки ороговения цитоплазмы (цитоплазма ярко-оранжевого цвета). Ядра гиперхромные, в многоядерных клетках отличаются по размерам и форме. В незрелых клетках (а, в) цитоплазма зеленоватая, структура хроматина неравномерно-зернистая. Окрашивание по Папаниколау. $\times 400$ (а); $\times 1000$ (в-е); окрашивание по Романовскому. $\times 1000$ (б)

Плоскоклеточный рак из мелких клеток отличается мономорфным составом и представлением скоплениями из клеток небольших размеров. Клетки располагаются изолированно или в небольших группах. Форма клеток

овальная или вытянутая. Ядра обычно овальные, гиперхромные. Хроматин грубозернистый или тяжистый, реже нежнозернистый. Цитоплазма базофильная. При этом типе рака часто отмечается опухолевый диатез (рис. 139).



139. Плоскоклеточный рак из мелких клеток. Опухолевые клетки средних размеров, ядра занимают большую часть клетки. Хроматин распределен неравномерно. Выражен опухолевый диатез. Мазки из эктоцервикса: **а, б, в** – окрашивание Паппенгейму, $\times 400$; **г** – окрашивание по Папаниколау, $\times 500$

Аденокарцинома составляет 5–7% из злокачественных опухолей шейки матки, в последние годы отмечается относительное увеличение частоты аденокарциномы за счет уменьшения числа заболеваний инвазивным плоскоклеточным раком. Эта опухоль, как правило, долго не проявляется клинически, поэтому цитологическое исследование способно играть важную роль в выявлении этого заболевания. Макроскопически опухоль отличается экзофитным или эндофитным или папиллярным ростом,

реже встречаются изъязвленные или диффузные типы опухоли. Нередко шейка матки визуально не изменена, может отмечаться узловое или диффузное увеличение или уплотнение ее.

Прогноз при аденокарциноме шейки матки хуже, чем при плоскоклеточном раке, отмечается раннее поражение лимфатических сосудов.

Гистологически выделяют:

1. Аденокарциномы из эндоцервикального цилиндрического эпителия:

а) эндоцервикальная аденокарцинома, эндометриоидная, скirrosная, медуллярная, кишечного типа;

б) светлоклеточный рак.

2. Аденокарцинома из резервных клеток:

а) железистоплоскоклеточный рак, мукоэпидермоидный, стекловидно-клеточный, аденокистозный, недифференцированный;

б) карциноид.

3. Мезонефральная аденокарцинома.

Эндоцервикальная аденокарцинома состоит из железистого эпителия, сходного по строению с цилиндрическим эпителием эндоцервикса. Чем менее дифференцирована опухоль,

тем меньше сходство ее с исходной тканью (рис. 140).

Для микроинвазивной аденокарциномы и высокодифференцированного рака характерно наличие комплексов больших размеров, розеток и полосок с палисадообразным расположением ядер. Могут встречаться железистоподобные структуры. Часто отмечается опухолевый диатез с выраженным геморрагическим компонентом. Клетки цилиндрической формы, ядра овальные, границы цитоплазмы нечеткие (рис. 141). Может обнаруживаться нежная зернистость и отдельные вакуоли в цитоплазме клеток.

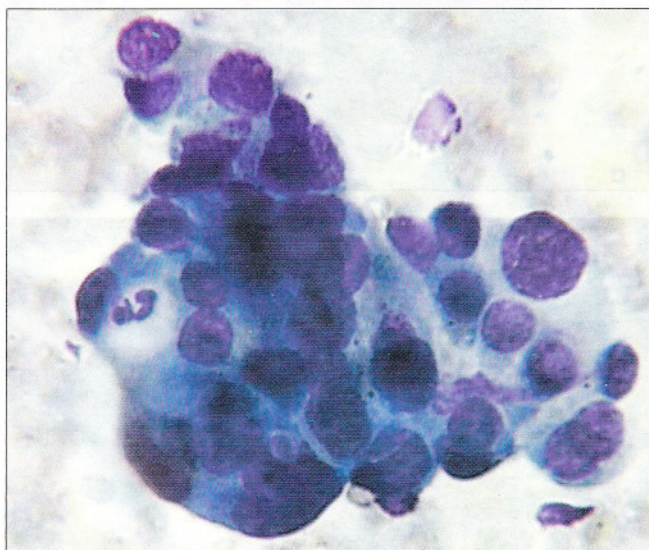
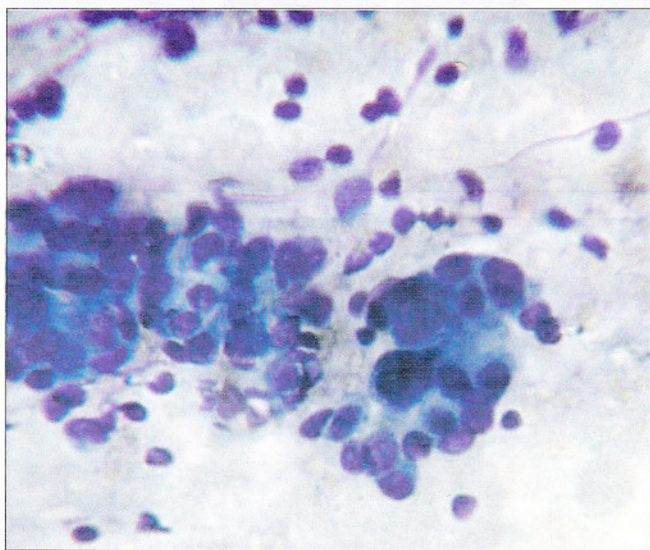


Рис. 140. Умереннодифференцированная аденокарцинома. Железистоподобные и сосочкоподобные структуры из клеток с округлыми и овальными ядрами. Цитоплазма вакуолизирована. Выражен опухолевый диатез. Мазок из цервикального канала. Окрашивание по Романовскому. $\times 600$

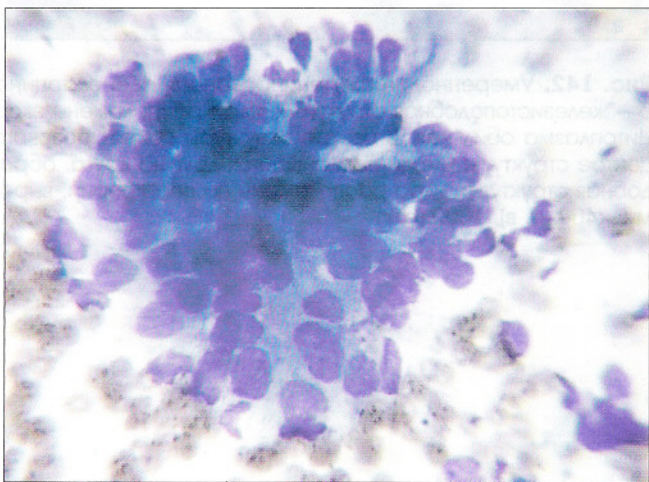
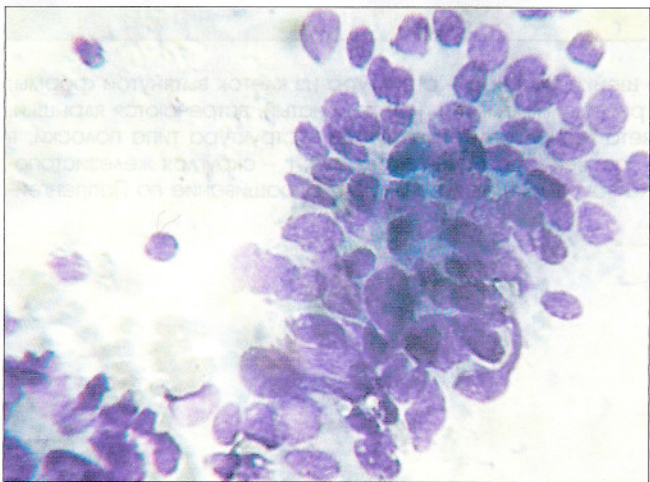
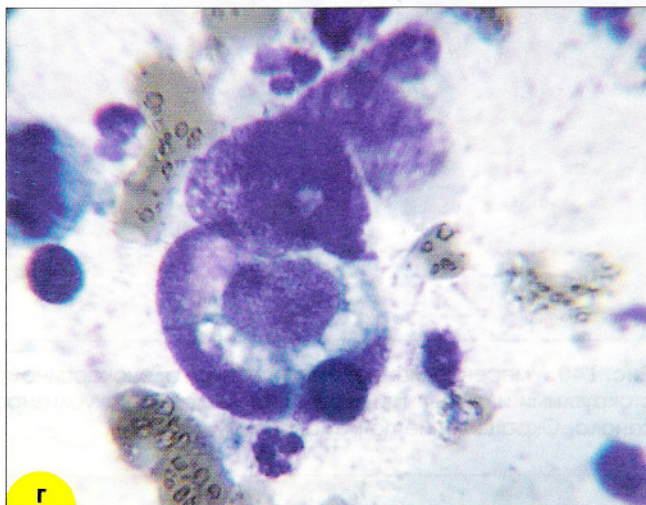
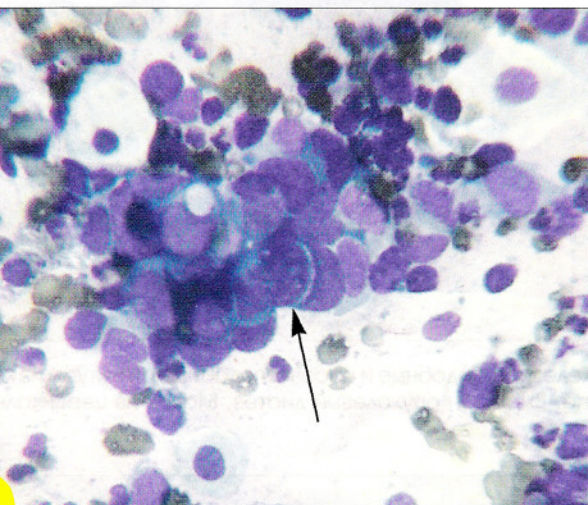
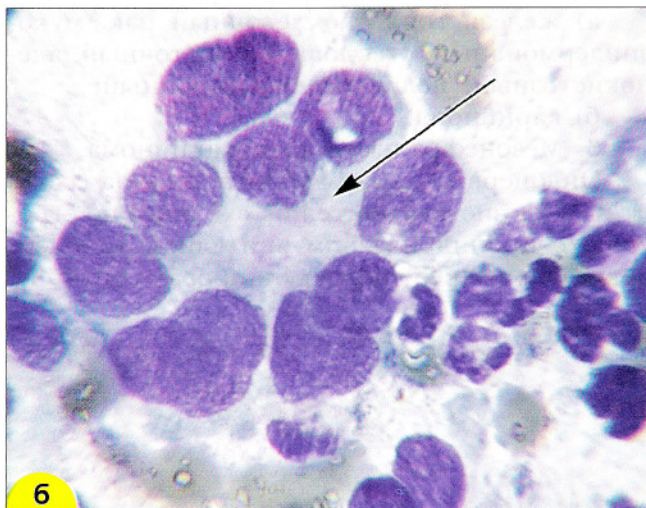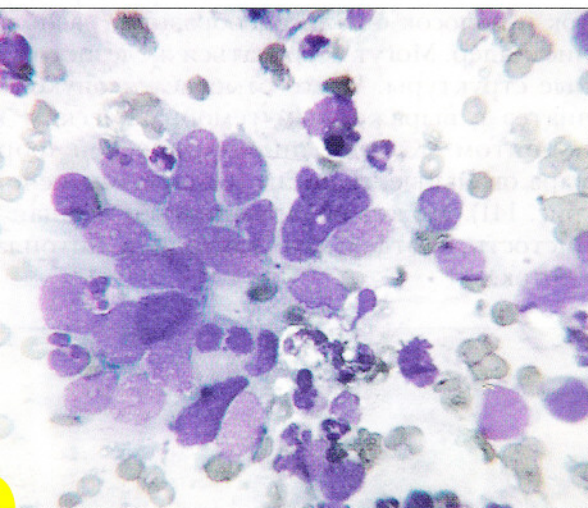


Рис. 141. Высокодифференцированная аденокарцинома. Рыхлые структуры из клеток с овальными ядрами. Полярность расположения клеток нарушена (клетки ориентированы в разных направлениях). Хроматин распределен неравномерно. Выражен опухолевый диатез. Мазок из цервикального канала. Окрашивание по Романовскому. $\times 600$

Для умереннодифференцированной аденоиды характерно значительное число раз-
 ненных клеток, реже встречаются полосы
 розетки. Клетки располагаются преимуще-

ственно в виде солидных и железистоподоб-
 ных структур. Форма клеток овальная или ок-
 руглая, хроматин тяжистый или грубозерни-
 стый, распределен неравномерно (рис. 142).



142. Умереннодифференцированная аденокарцинома шейки матки: **а** – структура из клеток вытянутой формы; железистоподобная структура. Ядра расположены эксцентрически, хроматин грубоглыбчатый, встречаются ядрышки. Плазма обильная. В центре структуры секрет розового цвета (обозначен стрелкой); **в** – структура типа полосы, в обе структуры клетки наслаиваются друг на друга, образуя сосочек (обозначен стрелкой); **г** – округлая железистоподобная структура, ядра расположены по периферии, выражена вакуолизация цитоплазмы. Окрашивание по Паппенгейму. 400 (а, в), 1000 (б, г)

При низкодифференцированной аденокарциноме обнаруживают большое число разрозненных клеток, скопления и группы, небольшие комплексы из клеток со скудной цитоплазмой (рис. 143). Ядра расположены преимущественно центрально.

От плоскоклеточного рака отличить эту форму сложно, характерна более грубая структура хроматина, присутствие железистоподобных комплексов, но эти признаки не всегда бывают четкими.

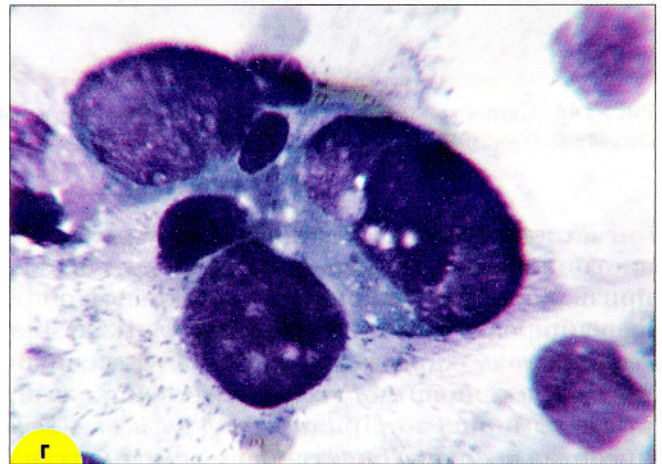
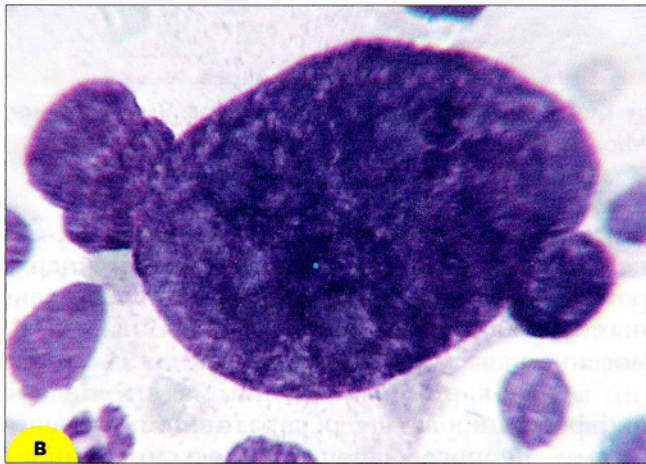
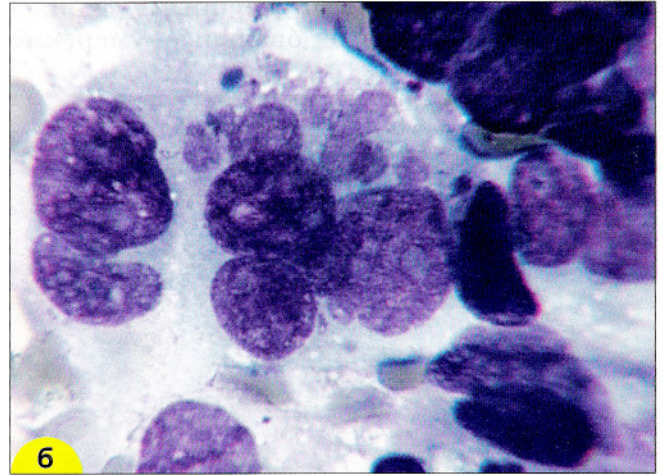
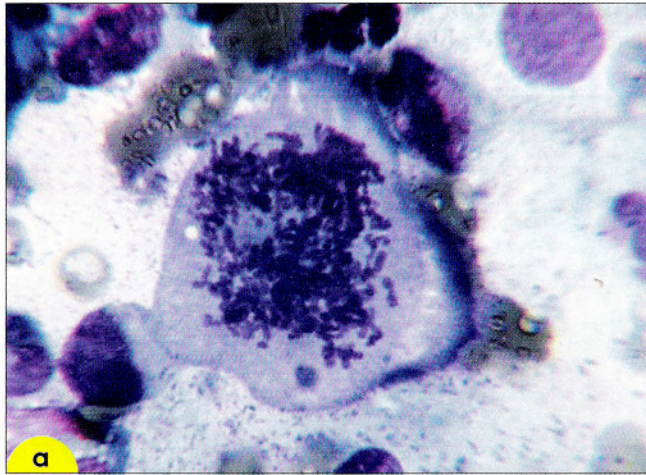


Рис. 143. Низкодифференцированная аденокарцинома. Выражен клеточный и ядерный полиморфизм, опухолевые клетки крупных размеров: **а** – атипичный митоз в опухолевой клетке. Хромосом больше, чем в норме, распределение их при расхождении неравномерное; **б** – многоядерные опухолевые клетки, содержащие ядра разных размеров и формы, структура хроматина грубая, ядрышки разных размеров; **в** – «голое» атипичное ядро разрушенной опухолевой клетки огромного размера; **г** – структура типа железки или сосочка округлой формы с эксцентрически расположенными ядрами. Цитоплазма вакуолизирована. Окрашивание по Паппенгейму. $\times 1000$

Светлоклеточный рак гистологически характеризуется крупными клетками со широким ободком цитоплазмы. Характерны тубулярные, кистозные, папиллярные, солидные структуры или их сочетание. Цитограммы представлены разрозненными клетками и отдельными крупными скоплениями. Ядра округлые, овальные, умеренно

гиперхромные, хроматин распределен неравномерно, нежнозернистый. Встречаются просветления в ядрах, множественные и крупные ядрышки. Цитоплазма преимущественно вакуолизированная, границы нечеткие. Часто отмечаются дегенеративные изменения, имеются «голые» ядра разрушенных клеток (рис. 144).

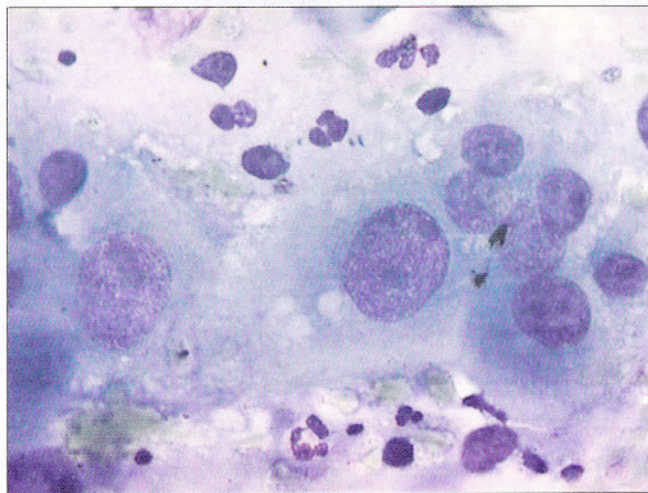
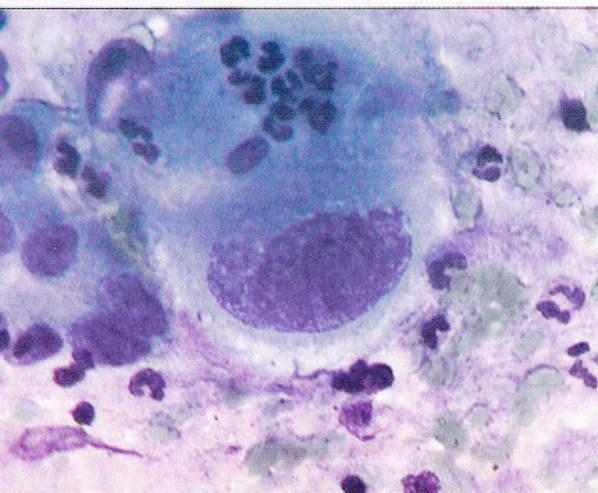


Рис. 144. Светлоклеточный рак. Мазок с опухоли шейки матки. Клетки крупных и гигантских размеров. Ядра округлые, полиморфные. Окрашивание по Романовскому. $\times 600$

Железистоплоскоклеточный рак. При железистоплоскоклеточном раке обнаруживают признаки железистой и плоскоклеточной дифференцировки в злокачественных клетках. Для *монокантомы* характерен доброкачественный железистоплоскоклеточный и злокачественный железистый компонент. При *мукоэпидермоидном раке* преобладает плоскоклеточный компонент на фоне слизистого железистого.

Стекловидноклеточный рак гистологически характеризуется солидными группами или скоплениями из недифференцированных злокачественных клеток. Для цитограмм характерен

опухолевый диатез, скопления из клеток с нежными границами. Ядра неровные, гиперхромные, хроматин нежнозернистый, в отдельных клетках грубозернистый. Цитоплазма однородная, часто вакуолизированная.

Аденокарциному шейки матки следует дифференцировать с репаративными изменениями, неороговевающим плоскоклеточным раком, метастазами аденокарциномы других локализаций, децидуальной реакцией, вирусными изменениями, микрожелезистой гиперплазией, эффектом, связанным с ношением внутриматочной спирали.

Карциноид. Для карциноида характерно разрозненное расположение клеток мелких или средних размеров, скопления в виде розеток. Железистоподобные комплексы при карциноиде не обнаруживают. Встречаются многоядерные гигантские клетки с выраженными ядрышками, нежнозернистым хроматином, светло-голубой цитоплазмой. Такие клет-

ки нередко располагаются в тесной связи с мелкими. Нежно-зернистая структура ядра, слегка неровная клеточная мембрана и присутствие азурофильных гранул в цитоплазме позволяет предположить карциноидную опухоль (рис. 145). Проведение иммуноцитохимических реакций способно подтвердить диагноз.

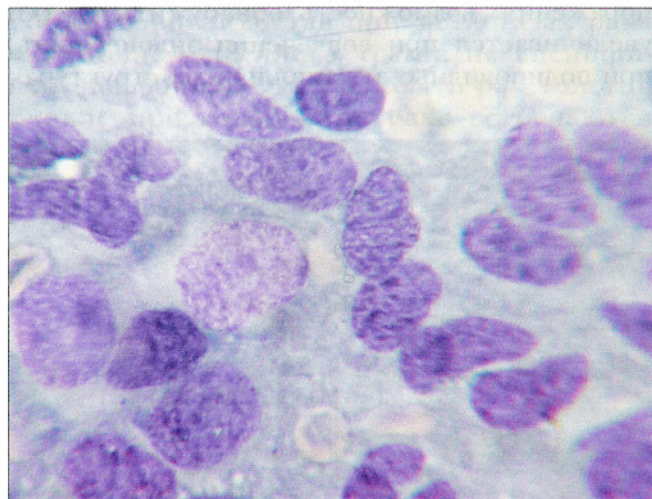
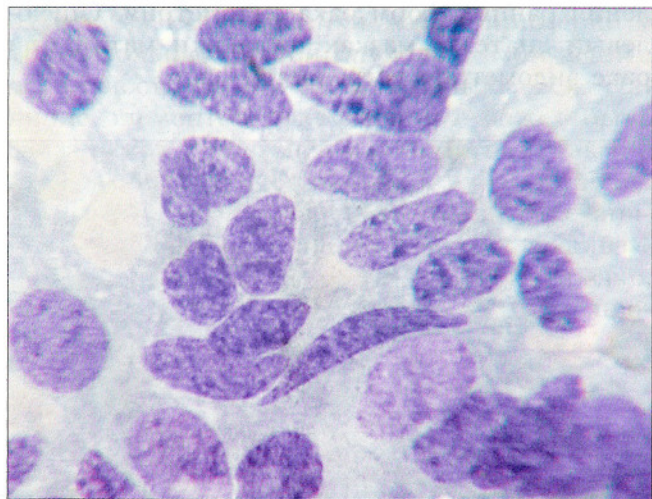


Рис. 145. Карциноид. Соскоб с опухоли шейки матки. Клетки неправильной формы, ядра овальные, вытянутые, контуры ядер неровные. Структура хроматина мелкоглыбчатая, «пестрая», ядрышки отсутствуют. Окрашивание по Паппенгейму. $\times 500$

При клинической оценке результатов цитологического исследования материала из шейки матки следует помнить о том, что отсутствие клеток рака в исследуемом материале не исключает наличия у больной злокачественной опухоли. Необходимо, чтобы в цитологическом диагнозе фигурировал критерий полноценного и неполноценного материала. Уверенное цитологическое заключение о раке

при типичных клинических проявлениях может служить подтверждением диагноза. Если клинические признаки злокачественного поражения отсутствуют, цитологический диагноз не может быть отвергнут без углубленного клинического, кольпоскопического исследования, гистероскопии, прицельной биопсии с изучением при необходимости послойных срезов.

Опухоли других локализаций

В мазках из шейки матки могут обнаруживаться элементы опухолей ЭНДОМЕТРИЯ: рака, саркомы, хорионэпителиомы. Вероятность появления клеток злокачественного новообразования в мазках из шейки тем больше, чем выше степень злокачественности, поверхность поражения; возможность обнаружить клетки увеличивается при вовлечении эндоцервикса, при полиповидных и папиллярных структурах

роста и при наличии плоскоклеточного компонента (рис. 146, 147). Косвенным признаком рака эндометрия считают присутствие гистиоцитов в мазках из шейки матки и влагалища, в связи с чем рекомендуют исследовать мазки из шейки матки у женщин в постменопаузе для выявления ранних форм рака эндометрия. Опухолевый диатез в мазках из шейки матки при раке эндометрия встречается часто.

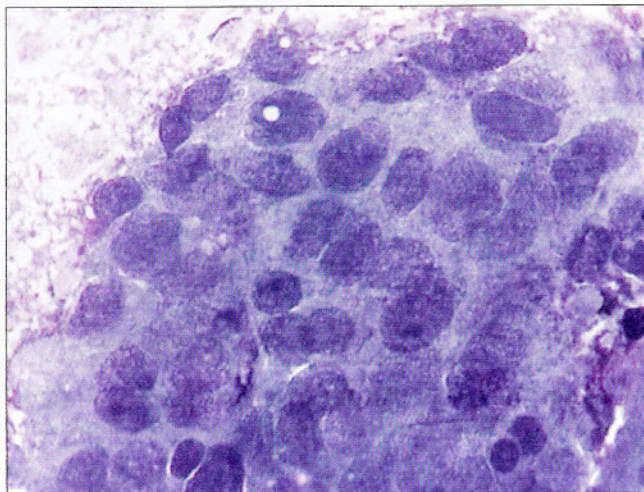
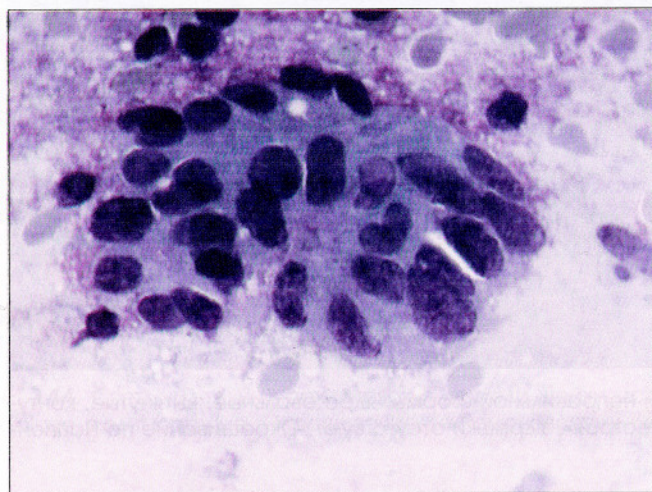


Рис. 146. Аденокарцинома эндометрия. Комплексы из железистых клеток с атипией в мазке из цервикального канала. Выражен опухолевый диатез. Окрашивание по Романовскому. $\times 600$

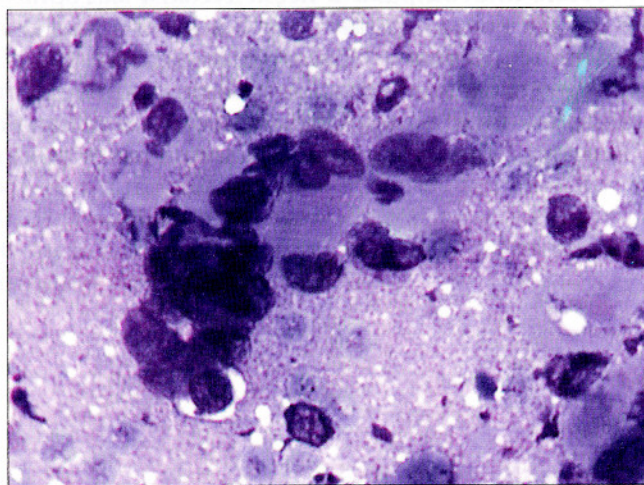
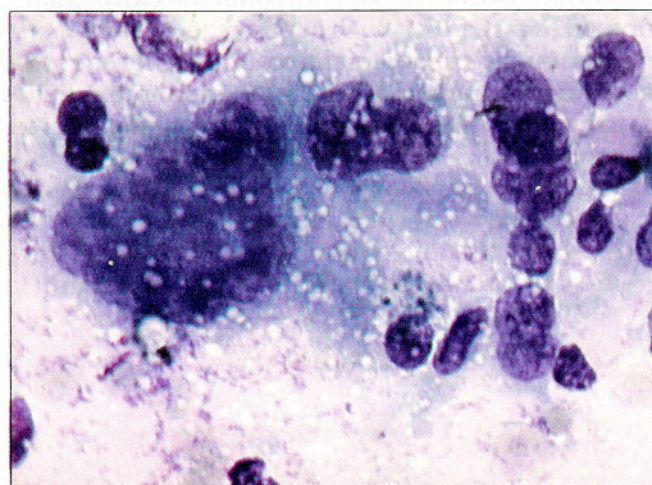


Рис. 147. Хорионэпителиома. Гигантские многоядерные клетки синцитиотрофобласта с выраженной атипией ядер в мазке из цервикального канала. Окрашивание по Паппенгейму. $\times 400$

Реже обнаруживают элементы рака фаллопиевых труб. Характерны округлые и полигональные клетки с обильной цитоплазмой, мелкие железистые структуры, иногда перстневидные клетки. Элементы рака могут напоминать рак эндометрия. Опухолевый диатез чаще отсутствует, иногда имеется водянистый трансудат.

Клетки рака яичника могут присутствовать в мазках из шейки матки примерно у трети больных с этой опухолью. При асците вероятность их появления повышается. Наличие элементов рака яичника может быть связано как с инвазией в эндометрий, так и с прямым прохождением через фаллопиевы трубы в полость и влагалище. При раке яичника так же, как при раке других локализаций, опухолевый диатез обнаруживаю редко, как правило при метастазировании (или про-

растании) в эндометрий, шейку, влагалище, что сопровождается вовлечением и изъязвлением слизистой оболочки.

При раке яичника могут обнаруживаться папиллярные структуры, псаммомные тельца. Их наличие не специфично: они могут встречаться и при раке поджелудочной железы, легкого, щитовидной и молочной железы, мезотелиоме.

Клеточный состав при метастазах рака желудочно-кишечного тракта не специфичен, исключением может быть рак толстой кишки, при котором нередко встречаются высокие цилиндрические клетки с вытянутыми ядрами, расположенными палисадообразно.

Клетки рака молочной железы, как правило, не образуют структур, располагаются пластами.

Изменения в клетках после лучевого воздействия

Изменения в клетках при лучевом и химиотерапевтическом воздействии сходны и связаны с повреждением доброкачественных и злокачественных клеток: нарушением синтеза ДНК, способности к нормальному делению, инактивацией энзимных систем, коагуляцией хроматина, денатурацией белков ядра и цитоплазмы. Поражаются преимущественно клетки на премитотической и митотической стадии, молодые клетки.

Острые лучевые изменения в доброкачественных клетках проявляются на ранних стадиях вакуолизацией цитоплазмы увеличением размеров клеток и ядер (рис. 148). Вакуоли разных размеров распределены неравномерно, могут занимать до трети объема клеток, не сливаются. Ядра увеличены вследствие отека,

структура хроматина бледная, мембрана не утолщена, может быть складчатой.

В дальнейшем обнаруживают многоядерные клетки, псевдомитозы, патологические митозы, вакуолизацию ядра, нагромождение хроматина, кариорексис, появление «добавочных ядер», изменения формы и окраски цитоплазмы. Может отмечаться каннибализм клеток, наложение и инвазия лейкоцитов.

При длительном лучевом воздействии появляются многоядерные гигантские клетки (лучевые гиганты), встречаются клетки с резко вытянутой цитоплазмой, причудливой формы с признаками кариорексиса и/или кариолизиса. На последней стадии повреждения обнаруживают эозинфильную гомогенизацию цитоплазмы, кариолизис, цитолиз.

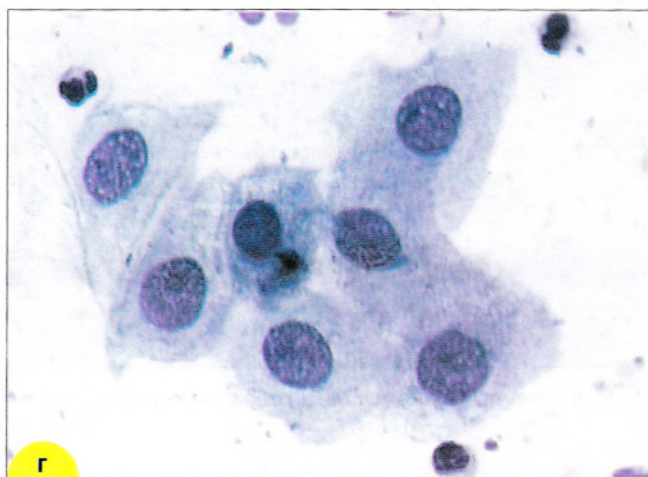
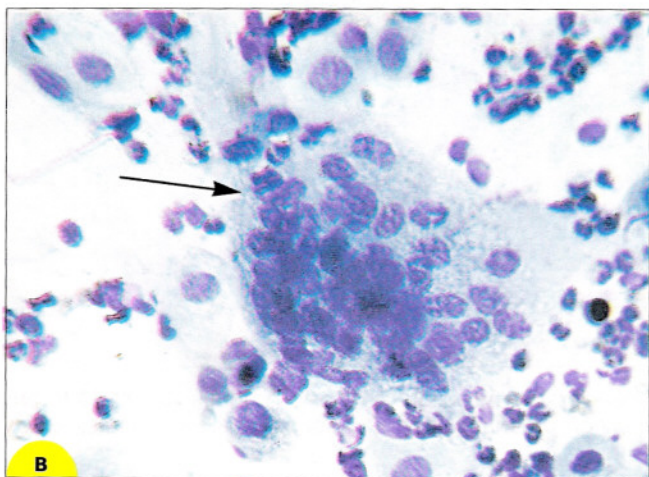
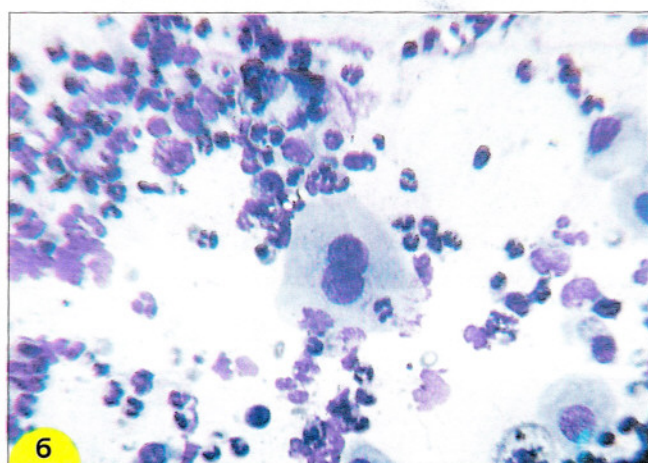
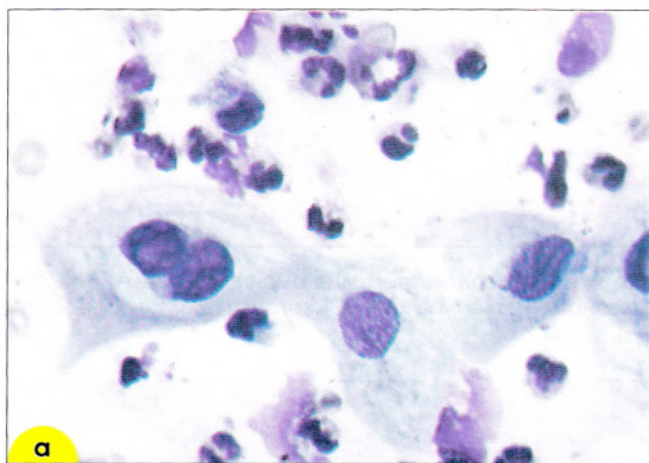


Рис. 148. Реакция эпителия (доброкачественного) на лучевое воздействие: **а, б, г** – клетки плоского эпителия с дегенеративными изменениями; **в** – гигантская многоядерная клетка типа «инородного тела». Мазок из шейки матки. Окрасивание по Паппенгейму. $\times 400$

Реакция организма на лучевое воздействие появляется через несколько дней после начала терапии. Обнаруживают большое число лейкоцитов, эритроцитов, преимущественно с некробиотическими изменениями. Фаза деструкции сменяется лимфоидной реакцией с появлением гигантских клеток типа «инородного тела». Затем в мазках обнаруживают фибробласты, свидетельствующие об образовании рубцовой ткани. Если первая фаза продолжается долго, возможно выраженное разрушение здоровых тканей, формирование фистул, глубоких абсцессов. Плохое кровоснабжение рубцовой ткани может быть причиной разрушения рубца, появления лучевых язв.

Большая часть острых лучевых изменений исчезает через 6 месяцев после окончания лучевой терапии. Иногда обнаруживают признаки хронического повреждения эпителия в виде атрофии или дисплазии. В отличие от атрофических изменений, связанных с недостаточностью эстрогенов, в части клеток отмечают признаки лучевого патоморфоза: двух- и многоядерные клетки, гигантские, причудливые (рис. 149).

В отличие от изменений в клетках при папилломавирусной инфекции после лучевого воздействия вакуоли мелкие, распределены в цитоплазме клеток беспорядочно, отсутствует четкая окооядерная зона просветления.

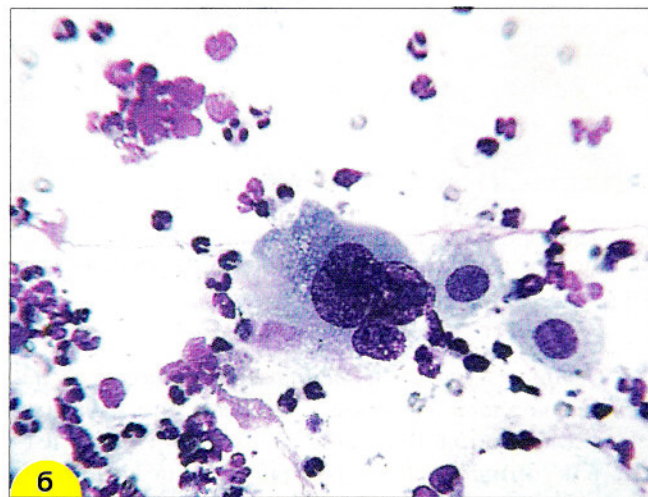
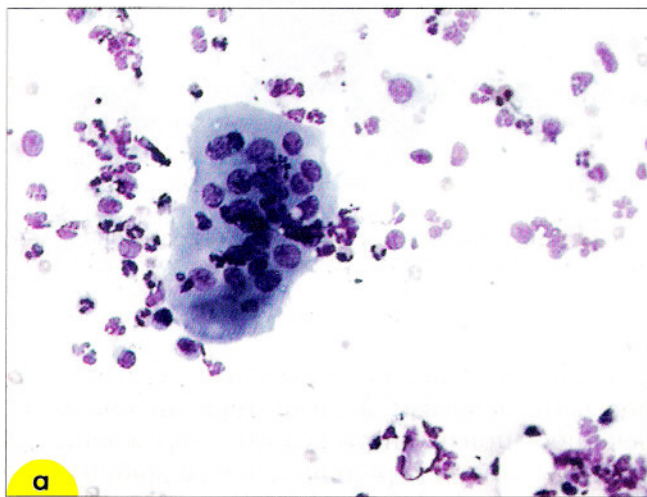


Рис. 149. Реакция на лучевую терапию: **а** – гигантская многоядерная клетка «реакции на инородное тело»; **б** – многоядерная клетка рака с дегенеративными изменениями: рыхлая структура хроматина, вакуолизация цитоплазмы. Мазок из шейки матки. Окрашивание по Паппенгейму. $\times 400$

Послелучевая дисплазия. В отличие от классической дисплазии патологические клетки часто располагаются пластами, форма ядер вытянутая, овальная или неровная, цитоплазма зрелая, при окрашивании по Папани-

колау оранжево-фиолетовая. Послелучевая дисплазия может исчезнуть через несколько лет или остаться на протяжении всей жизни. Прогностическое значение ее достоверно не изучено (рис. 150).

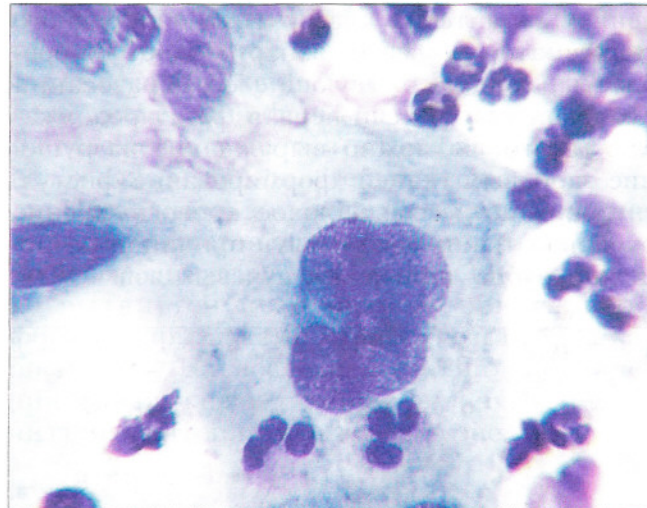
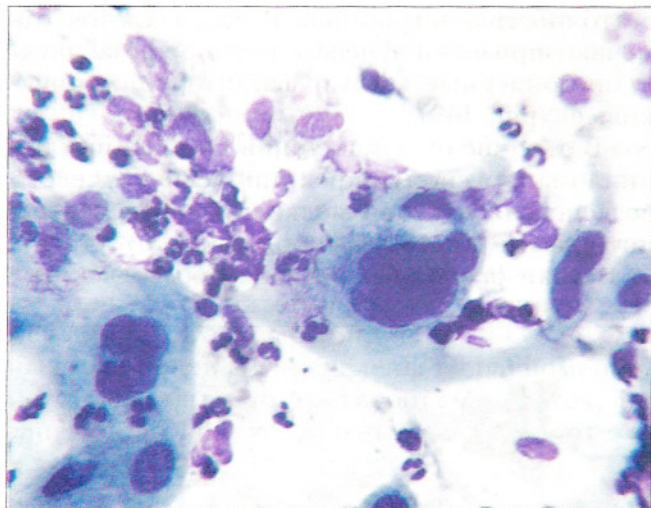


Рис. 150. Послелучевая дисплазия. Мазок с эктоцервикса. Клетки разных размеров, ядра крупные, многоядерные клетки. Цитоплазма обильная, содержит мелкие вакуоли. Много нейтрофильных лейкоцитов. Окрашивание по Романовскому. $\times 400, 1000$

Острые лучевые и химиотерапевтические изменения в злокачественных клетках проявляются баллонообразным увеличением тела клетки, вакуолизацией цитоплазмы, увеличением ядер. Хроматин конденсируется, располагается неравномерными скоплениями. Отмечается фрагментация ядер, вакуолизация ядра и цитоплазмы. В связи с тем, что злокачествен-

ные клетки отличаются большей чувствительностью к лучевому и химиотерапевтическому лечению, признаки тяжелого повреждения в них появляются раньше, чем в доброкачественных (рис. 149, б; 151). Злокачественные клетки обычно начинают исчезать в течение первой недели и полностью исчезают в течение месяца после окончания лечения.

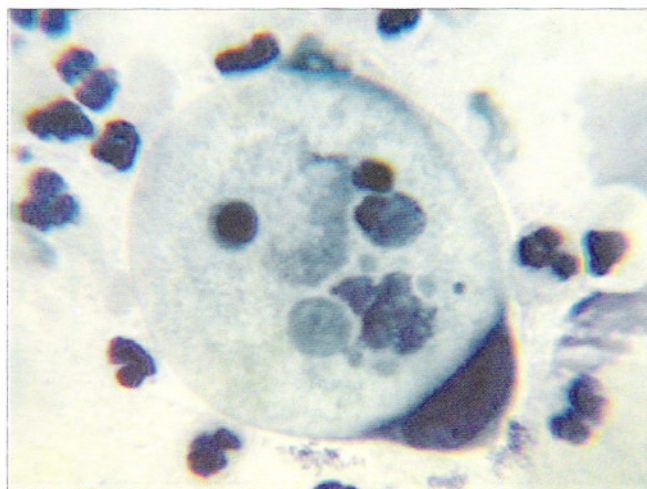
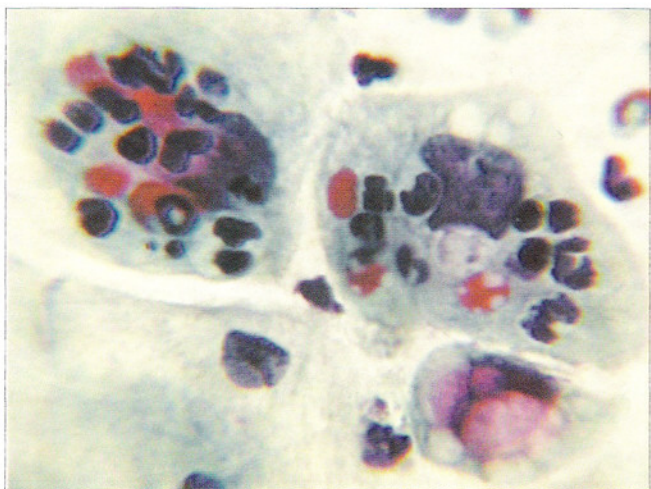


Рис. 151. Изменения в злокачественных клетках (плоскоклеточный рак шейки матки) после лучевого воздействия. Выражена вакуолизация ядер и цитоплазмы, конденсация хроматина, лейкоцитарная реакция. Окрашивание по Папаниколау. $\times 1000$

ОБЗОРНЫЕ И СПЕЦИАЛЬНЫЕ МЕТОДЫ ОБРАБОТКИ МАЗКОВ ИЗ ШЕЙКИ МАТКИ ДЛЯ МИКРОСКОПИЧЕСКОГО ИССЛЕДОВАНИЯ

Метод *Papanicolaou* для диагностики рака, предраковых и фоновых состояний – Pap-тест

Особенности приготовления микропрепаратов при проведении Pap-теста:

1. Забор материала (щеточка-шпатель комби № 9990342, *Endocervical brush* № B001, B010 или шпатель *Yair* № 181) должен выполняться квалифицированным персоналом в «зеркала» во избежание попадания постороннего материала.
2. Перенос образца на предметное стекло (№ 6776112) должен происходить быстро, без подсушивания и потери прилипших к инструменту слизи и клеток.
3. Необходима максимально быстрая фиксация влажного мазка в 96% этаноле или специальных цитологических фиксаторах (*Cell Fixx* № 6768326).

Использование для забора материала щеточек в виде кисти или ершика специальной конфигурации в значительной степени повышает информативность микропрепаратов.

Оригинальная пропись метода <i>Papanicolaou</i>	EA50	EA 65
Световой зеленый SF (0,5% спиртовой р-р)	45 мл	4,5 мл
Бисмарк коричневый (0,5% спиртовой р-р)	10 мл	10 мл
Эозин Y (0,5% спиртовой р-р)	45 мл	45 мл
Фосфорно-вольфрамовая кислота	200 мг	200 мг
Углекислый литий (насыщенный раствор)	1 капля	1 капля
95% этанол	–	40,5 мл

В настоящее время красители EA50 № 6766001 и EA 65 № 6766003 являются готовыми растворами, и для окрашивания не требуется каких-либо приготовлений.

Окрашивание мазков по *Papanicolaou* в ручном варианте:

1. Регидратация (насыщение водой) цитологических микропрепаратов в спиртах нисходящей крепости 80%, 70%, 50%, дистиллированная вода по 30 с.
2. Окраска – квасцовый гематоксилин или гематоксилин Gill (№6765007) – 10 мин.
3. Промывание водопроводной водой до появления синей окраски
4. Обезвоживание в спиртах восходящей крепости – 50%, 70%, 80% по 30 с.
5. Окраска – оранжевый G (OG 6 № 6766005) – 30–100 с.
6. Промывание – 3 смены 95% спирта.
7. Окраска – EA50 – 1,5 минуты.
8. Промывка – 3 смены 95% спирта.
9. Обезвоживание в 100% спирте, спирт-ксилоле (1:1), ксилоле (№9990505) – 2 смены.
10. Заклюают в синтетический бальзам (№ 6769007) с покровным стеклом (24×60 мм, № 6776308).

Результаты окрашивания: ядра голубые, цитоплазма зрелых поверхностных и зрелых промежуточных клеток плоского эпителия – розовая, цитоплазма промежуточных и базальных клеток – от голубого к зеленому, отмечается выраженная полихромность окраски, что позволяет дифференцировать типы эпителия, выявлять морфофункциональное состояние клеток, отличать клетки с ороговением, выход в апоптоз, признаки паракератоза и др. Метод *Papanicolaou* широко применяется при проведении скрининговых программ для выявления предраковых состояний и рака шейки матки. Важнейшей особенностью метода *Papanicolaou* считают возможность оценки изменений цитологической картины на протяжении гормонального цикла по мазкам из влагалища.

Окрашивание мазков по *Papanicolaou* с использованием автоматов

Дальнейшее развитие Pap-теста происходит в направлении стандартизации метода и использования для его выполнения автоматов (*Varistain Gemini* № A78000001, *Linistain GLX* № 243603, *VARISTAIN 24-4* № 74200001)

Метод *Papanicolaou* для мазков при использовании автомата *VARISTAIN 24-4* № 74200001:

1. 95% этиловый спирт	1–5 мин
2. 50% этиловый спирт	1 мин
3. Проточная вода	1–5 мин
4. Гематоксилин растворимый	вариабельно
5. Проточная вода	1 мин
6. Проточная вода	1 мин
7. 0,25% HCL в 50% этаноле	2–60 с
8. Проточная вода	1 мин
9. Проточная вода	1 мин
10. Реагент дифференцирующий	1 мин
11. Проточная вода	1 мин
12. 95% этиловый спирт	1 мин
13. Оранжевый G 6	от 45 с до 4 мин
14. 95% этиловый спирт	1 мин
15. 95% этиловый спирт	1 мин
16. EA 50 или EA 65	от 45 с до 4 мин
17. 95% этиловый спирт	1 мин
18. 95% этиловый спирт	1 мин
19. Абсолютный этиловый спирт	1 мин
20. Абсолютный этиловый спирт	1 мин
21. Абсолютный этиловый спирт	1 мин
22. Ксилол или <i>HistoSolve Xylene Substitute</i> (№ 9999122) (50:50)	1 мин
23. Ксилол или <i>HistoSolve Xylene Substitute</i> (№ 9999122) (50:50)	1 мин
Заключение в синтетический бальзам № 1900333 с покровным стеклом 24×40 mm № 6776319	1 мин

Рабочий цикл обеспечивает окрашивание до 124 микропрепаратов. Результаты окрашивания такие же, как при ручном выполнении (см. выше).

Гарантированное цитологическое окрашивание по *Papanicolaou* с использованием автомата *SLS* № 1903602:

1. 95% этиловый спирт	30 с
2. 50% или 95% этиловый спирт	30 с
3. Проточная вода	30 с
4. Гематоксилин растворимый	30 с
5. Гематоксилин растворимый	30 с
6. Проточная вода	30 с
7. 0,25% HCL в 50% этаноле	30 с
8. Проточная вода	30 с
9. Проточная вода	30 с
10. Проточная вода	30 с
11. 50%, 70% или 95% этиловый спирт	30 с
12. Оранжевый G 6	30 с
13. Оранжевый G 6	30 с
14. 95% этиловый спирт	30 с
15. 95% этиловый спирт	30 с
16. EA 50 или EA 65	30 с
17. EA 50 или EA 65	30 с
18. EA 50 или EA 65	30 с
19. EA 50 или EA 65	30 с
20. 95% этиловый спирт	30 с
21. Абсолютный этиловый спирт	30 с
22. Абсолютный этиловый спирт	30 с
23. Абсолютный спирт/ксилол или <i>HistoSolve Xylene Substitute</i> (№ 9999122) (50:50)	30 с
Заключение в синтетический бальзам № 1900333 с покровным стеклом 24×40 mm № 6776319	30 с

Результаты окрашивания такие же, как при ручном выполнении.

Применение скрининговой программы с использованием окраски цервикальных мазков по *Papanicolaou* в Северо-европейских странах (кроме Норвегии) позволило добиться выдающихся результатов по снижению смертности от рака шейки матки. Так, в Исландии с применением скрининга по *Papanicolaou* смертность женщин от рака шейки матки уменьшилась в 5,3 раза.

В настоящее время совершенствование технологических моментов в приготовлении цитологических препаратов может обеспечить дальнейший прогресс в борьбе с новообразованиями репродуктивной сферы.

PapSpin тест

Жидкостная цитология при исследовании гинекологического материала предлагается фирмой ЛабМетод как новый и прогрессивный *PapSpin* тест. Суть метода заключается в том, что материал, полученный из шейки матки посредством щетки или шпателя, не переносится сразу на стекло, а смывается в подготовленный стабилизирующий раствор (*PapSpin collection fluid* № 6768315) и отправляется в лабораторию, как это делают в случае биопсии. Только в условиях лаборатории происходит приготовление стандартного цитологического препарата максимально высокого качества из присланной суспензии клеток. Важно, что в отличие от прямого переноса материала на предметное стекло, при применении технологии *Cytospin* все клетки переходят в суспензию и, следовательно, в микропрепарат.

PapSpin тест позволяет сохранить для исследования весь клеточный материал, полученный от пациентки, без изменения структуры и иммуноцитохимических свойств диагностических клеток.

В лаборатории суспензия в виде тонкого слоя распределяется на предметном стекле с помощью цитоцентрифуги *Cytospin 3* (№ 74000001) (центрифугировать 5 минут при скорости 1000 об./мин, воронки *Megafunnel*).

Фиксация влажных мазков выполняется в 95% этаноле (+5% ледяная уксусная кислота) – 2 минуты или с помощью фиксатора *Cell Fixx* № 6768326.

PapSpin тест позволяет избежать ряда негативных моментов при цервикальном скрининге:

- маскировки диагностически важных клеток избытком крови и воспалительным экссудатом;
- поздней фиксации и нежелательного высушивания, приводящего к повреждению клеток, резко ухудшающему качество мазков при окрашивании по *Papanicolaou*;
- мазков плохого качества, перегруженных клетками, и как следствие, ложно-отрицательных результатов при микроскопии;
- гипердиагностики, в силу тонкослойного распределения клеточного материала и лучшей интерпретации клеточных компонентов.

Тонкослойные цитологические препараты, полученные из материала шейки матки, позволяют максимально повысить качество микроскопической диагностики. Клетки равномерно распределяются и окрашиваются на прямоугольном участке, предназначенном для скрининга, обозначенном на предметном стекле, в отличие от обычных препаратов с неравномерным распределением и окрашиванием материала.

Тонкослойные цитологические препараты позволяют применять современные методы автоматического скрининга, использовать компьютерные технологии и обеспечивать выявление патогенной флоры непосредственно в микропрепарате.

Окрашивание мазков по Романовскому

В красящих смесях Романовского и сходных с ним прописей Гимзы, Райта, Лейшмана в качестве ядерных красителей используют тиазины. В их ряду – тионин-анилиновый краситель и его моно-, ди-, три- и тетраметилпроизводные азур С, азур А и азур В, метиленовый синий – широко применяются в цитологических исследованиях как ценные ядерные красители со свойством метахромазии для эксфолиативной и пункционной цитологии, для клеток крови, костного мозга, окрашивания бактерий. Сочетание тиозинов с красителями эозиновой группы дает известную многовариантность методов. Красители типа Романовского, названные по именам авторов, которые стремились добиться стабильности состава тиозинов (Гимза, Лейшман, Дженнер, Май-Грюнвальд, Мак Нил, Райт и др.), в принципе дают сходные результаты окрашивания.

Результаты окрашивания мазков крови: цитоплазма лимфоцитов окрашивается в светло-синий цвет, их ядра – в цвета от интенсивно пурпурного до фиолетового, ядра моноцитов в более светлый пурпурно-красный, их цитоплазма в мутный голубовато-серый, грануломеры тромбоцитов в красный, гиаломеры – в голубой, гранулы базофилов – в интенсивный сине-фиолетовый цвет, гранулы эозинофилов – в оранжево-розовый, а нейтрофильных лейкоцитов – в цвета от пурпурного до фиолетового.

Референтным признается метод Романовского, состоящий из азура В и эозина Y.

Азур-эозиновые красители позволяют четко определять ранние некробиотические изменения в клетках, поскольку обычный светло-голубой оттенок цитоплазмы резко меняется на светло-розовый. В синий цвет обычно окрашиваются ядра, бактерии, риккетсии, тигроид и рибонуклеопротеиды, в голубовато-фиолетовый – гранулы тучных клеток и базофилов, цитоплазма зрелых клеток – от голубого до фиолетового и бледно-лилового цвета, цитоплазма клеток в состоянии некроза и некробиоза – ярко-розовая, секреторные гранулы ацинарных клеток (под-

желудочной железы, слюнных желез) от розового до красного. Амилоид, фибрин окрашиваются в розовый цвет, цитоплазма мышечных волокон, коллоид щитовидной железы – в серовато-синий, кератин – ярко-голубой. Эритроциты оранжево-красного цвета. Методы на основе азур-эозина широко используются для идентификации клеток воспалительного экссудата.

Окраска мазков по Wright-Giemsa (№ 9990710)

на основе эозинатов полихромного метиленового синего

1. Погрузить предметные стекла в раствор красителя Райт-Гимза на выбранное время (примерно 60 секунд). Не взбалтывать краситель!
2. Осушить или промокнуть свободную часть предметного стекла (или стеклодержатель), чтобы удалить избыток краски.
3. Погрузить предметное стекло в буферный раствор примерно на то же самое время, что и время в красителе (60 секунд). Увеличение или уменьшение времени пребывания мазка в краске или буфере будет менять окончательный цвет препарата.
4. Осушить или промокнуть свободную часть препарата (или стеклодержатель), чтобы удалить избыток буфера.
5. Погрузить мазок в раствор очистителя на 2–10 секунд, быстро взбалтывая.
6. Протереть обратную сторону стекла.
7. Высушить окрашенный мазок в вертикальном положении, поставив на адсорбирующую поверхность (например, на фильтровальную бумагу). Не промокать мазок!
8. Нанести каплю масла и исследовать мазок под микроскопом. Результаты: как при окрашивании по Романовскому.

Ускоренный метод Giemsa-Kwik-Diff (№9990700)

Приготовленный мазок высушивают.

Готовят 3 контейнера (сосуды Коплина или кюветы). Наполняют Kwik-Diff раствором № 1 (фиксатор), второй сосуд – раствором № 2, третий – раствором № 3.

1. Погрузить стекла или держатели со стеклами 5 раз (1 секунда на погружение).
2. Дать стечь раствору в сосуд, обсушить край стекла.
3. Погрузить стекла или держатели стекол в раствор № 2,5 раз (одно погружение – 1 секунда). Дать жидкости стечь, обсушить край.
4. Погрузить стекла или держатель со стеклами в раствор № 3 – 5 раз (одно погружение – 1 с). Дать жидкости стечь, обсушить край фильтровальной бумагой.
5. Промыть стекло или держатель со стеклами путем погружения и покачивания в дистиллированной или деионизированной воде.
6. Высушить на воздухе или использовать теплый воздух сушилки. Покрыть маслом и исследовать. Результаты окрашивания аналогичны представленным выше.

Окрашивание мазков гематоксилином-эозином

Могут использоваться различные виды гематоксилинов: *Gill, Harris*, кислый и неподкисленный.

1. Фиксация мазков в спирте-эфире или 96% этаноле.
2. Окрашивание в гематоксилине *Gill 2* (№ 6765007) – 3–5 минут.
3. Промывание в проточной воде 1–2 минуты.
4. Окрашивание в 0,3% спиртовом растворе эозина *Y (Instant, Eosin* № 6765040) – 1 минуту.
5. Для сохранения микропрепарата рекомендуется заключение в бальзам после обезвоживания в спиртах.

Результаты: ядра клеток – сине-фиолетового цвета, цитоплазма, мышечные волокна – различные оттенки розового цвета, муцины – светло-розового, кератогиалины – ярко-розового цвета.

Окрашивание мазков по Граму для выявления бактериальной флоры

1. Фиксация в пламени горелки мазком вниз при круговых движениях – 3 раза. Остудить.
2. Накрыть покровным стеклом с красителем кристаллическим фиолетовым Грама (№ 9990725) – 1 мин.
3. Промыть стекло до чистой промывной воды деионизированной или водопроводной водой.
4. Накрыть покровным стеклом с красителем йодным реагентом по Граму (№ 9990726) – 1 мин.
5. Осторожно промыть стекло деионизированной или водопроводной водой. Дать стечь.
6. Промыть стекло с обесцвечивающим раствором (№ 9990727) до потери окрашивания.
7. Осторожно промыть стекло деионизированной или водопроводной водой 5–10 с.

8. Накрывать покровным стеклом с красителем *Safranin O* (№ 9990728), подкрашивать 1 мин.
9. Осторожно промыть стекло деионизированной или водопроводной водой 5–10 с до чистого цвета воды.
10. Дать раствору стечь и высушить на воздухе. Можно осторожно промокнуть фильтровальной бумагой.
11. Исследовать с иммерсией.

Результаты: бактерии темно-фиолетового цвета – грамположительны. Бактерии грам-отрицательные окрашены в розово-красный цвет. Контролем качества окрашивания мазка является сине-фиолетовый цвет ядер лейкоцитов и эпителиальных клеток.

Молекулярно-биологические методы выявления

вируса папилломы человека

(*Human papilloma virus (HPV)*)

в диагностике заболеваний шейки матки

Тонкослойные препараты – *cytospins* – полученные на основе жидкостной цитологии, позволяют внедрить новые методы для микроскопической диагностики, в частности, иммуноцитохимические, для выявления микроорганизмов в мазках из шейки матки.

Выявление группы риска при исследовании цервикальных мазков и дальнейший мониторинг позволяют уловить процесс озлокачествления на самых ранних стадиях и получить лучшие результаты лечения, а обнаружение HPV при пограничных и неясных изменениях эпителия шейки матки – выбрать адекватную тактику ведения больных. Считают, что выявление HPV может стать второй по значимости скрининговой противораковой программой.

Для выявления вируса папилломы человека фирма ЛабМетод предлагает ряд методов.

Иммуноцитохимический метод

Метод обеспечивает выявление возбудителя внутри клеток. В основе метода лежит специфическое взаимодействие антигена и антитела. Предлагается широкая панель антител как для скрининга на вирус папилломы человека, так и для типирования вирусов, поскольку для эпителия шейки матки особенно «опасными» являются 16 и 18 типы. Время исследования: минимально от 2,5 часов, специфичность метода > 80%.

Иммунное окрашивание в стандартном варианте выполняется с использованием рабочего места иммуноморфолога *Sequenza* № 73300001, которое включает камеры для инкубации, панель реагентов, буферы и таймер. Используют протокол:

1. Используя пластины *coverplate* №7219950, инкубировать цитопрепараты *cytospins*, в растворе 0,25% Тритон X-100, 5% ДМСО в фосфатном буфере 10 минут для усиления проницаемости мембран.
2. Промыть 3 раза в деионизированной воде по 5 минут для удаления детергента.
3. Инкубировать в 1,5–3% растворе перекиси водорода в метаноле – 30 минут.
4. Промыть 3 раза в деионизированной воде по 5 минут для удаления перекиси водорода и метанола.
5. Инкубировать в 10% нормальной сыворотке соответственно вторым антителам при +4 °С в течение ночи или 20 минут.
6. Инкубировать с антителами против HPV (*Papillomavirus* 16&18 №P-160100601) – 30 минут.
7. Промыть в трис-буфере.
8. Обработать вторыми антителами, мечеными FITC – 30 минут.
9. Промыть в трис-буфере.
10. Заключить в среду PERMAFLUOR № 434980.

Исследовать посредством флуоресцентного микроскопа (*Nikon E400*). Существует возможность оценки результатов в световом микроскопе, если вторые антитела используют с ферментной меткой.

Автомат для выполнения иммунохимических реакций *NexES* (№ 750-200) – принцип «*walk away*» – компактная настольная система, от 1 до 25 микропрепаратов за цикл в течение от 60 до 90 минут с выбором из 30 первых антител. Имеются антитела к широкой группе вирусных возбудителей, включая *Anti-HPV* № 760-2651, герпес *Anti-HSV I* (№ 250-2749), *Anti-HSV II* (№ 250-2750), *Anti-Parvovirus* (№ 760-2663), *Anti-RSV*, *Respiratory Syncytial Virus* (№ 250-2825). Заключение готовых микропрепаратов происходит в жидкое покровное стекло.

Автомат *NexES* идеален для методов оценки гормонального статуса и исследований в онкоморфологии

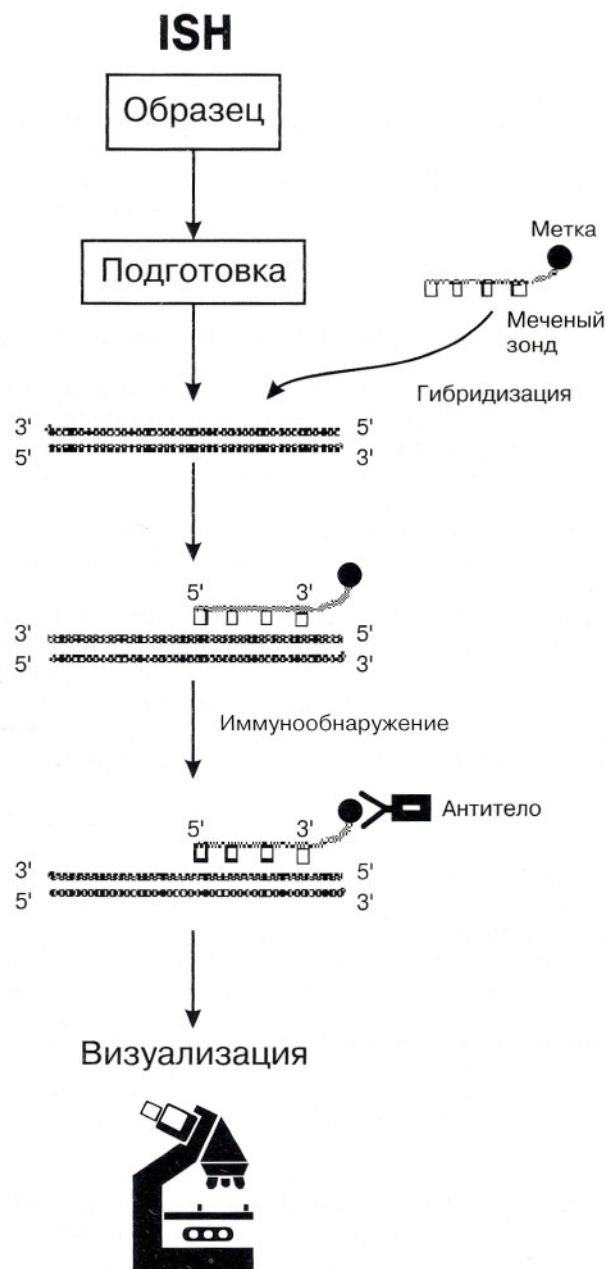
Метод гибридизации *in situ* (*In situ hybridisation (ISH)*), отличается высокой специфичностью, около 99%; чувствительность его приближается к 95%.

Гибридизация *In situ (ISH)* позволяет совместить два процесса: выявление специфических нуклеиновых кислот вируса папилломы человека и определение их локализации в единичных клетках. Это многоэтапная процедура, включающая: подготовку биологического материала (приготовление тонкослойных препаратов – *cytospins* на стеклах, обработанных раствором *Histogrip*), использование нуклеотидных зондов, иммуноцитохимическое обнаружение зондов, визуализацию меток (например, с помощью микроскопии).

Фирма ЛабМетод предлагает наборы REMBRANDT®

ISH для выявления вируса папилломы человека (№ НКВ18000), вируса герпеса (REMBRANDT® for HSV ½ № НКВ18056) методом гибридизации с меткой биотином или диоксигенином.

Принцип метода – выявления ДНК- или РНК-последовательностей без потери морфологической структуры, для чего используют молекулярные зонды, несущие метку.



Зонды представляют собой короткие молекулы ДНК, комплементарные ДНК-мишени (в данном случае, *HPV*). Метки, выявляемые иммуноцитохимическим методом, позволяют судить о наличии или отсутствии ДНК-мишени (вируса папилломы человека). Этот метод обладает высокой специфичностью и до появления ПЦР был самым высокочувствительным.

Протокол метода гибридизации *in situ* требует заданного температурного режима. Фирмой ЛабМетод могут быть предложены:

- Водяная баня (№ WB14).
- Термостат (№ INC222).
- Программируемый термостат *OmniSlide* (№ HB-OS-BB-220) с принадлежностями.

Оценка результатов при использовании светового или флуоресцентного микроскопа по выявлению хромосомных гранул или флуоресценции.

Автоматические системы для выполнения гибридизации *in situ* **NexES** (№ 850-100) с набором реагентов, которые обеспечивают высокий уровень исследования с положительными и отрицательными контролями.

Полимеразная цепная реакция (ПЦР)

ПЦР – метод, в основу которого положен процесс естественной репликации ДНК, осуществляемый в клетках.

ПЦР позволяет обнаружить единственную специфическую молекулу ДНК среди большого количества других молекул вирусного и клеточного происхождения.

Для проведения ПЦР необходимо наличие в реакционной смеси ряда компонентов:

- ДНК-мишени (ДНК, которую необходимо амплифицировать).
- Праймеров – пар олигонуклеотидов, протяженностью от 15 до 30 нуклеотидных пар (нп), комплементарных к соответствующим участкам ДНК-мишени. Корректно подобранные праймеры обеспечивают специфичность и чувствительность тест-системы.
- Таq-полимеразы – термостабильного фермента, достраивающего вторую цепь ДНК по одному из тяжелей ДНК-мишени.
- Дезоксирибонуклеотидтрифосфатов дНТФ – дезоксиаденозинтрифосфат дАТФ, дезоксигуанозинтрифосфат дГТФ, дезоксицитозинтрифосфат дЦТФ и дезокситимидинтрифосфат дТТФ. Эти компоненты используются Таq-полимеразой для синтеза второй цепи ДНК.
- Буферного раствора (БР), обеспечивающего оптимальные условия для реакции.

ПЦР включает в себя три температурных этапа:

- Первый этап состоит из процесса денатурации ДНК, находящихся в образце, в результате денатурации одна двухцепочечная молекула ДНК переходит в две одноцепочечные молекулы. Температурный режим ТР – 92–95 °С.
- Второй этап заключается в гибридизации (присоединении) праймеров к комплементарным участкам ДНК-мишени; этот процесс носит название отжига праймеров. ТР – 55–60 °С.
- Третий этап ПЦР включает в себя синтез второй цепи на одноцепочечной молекуле ДНК-мишени, на которой произошел отжиг праймеров. ТР на этом этапе соответствует оптимальным условиям работы Таq-полимеразы и равен примерно 70–74 °С.

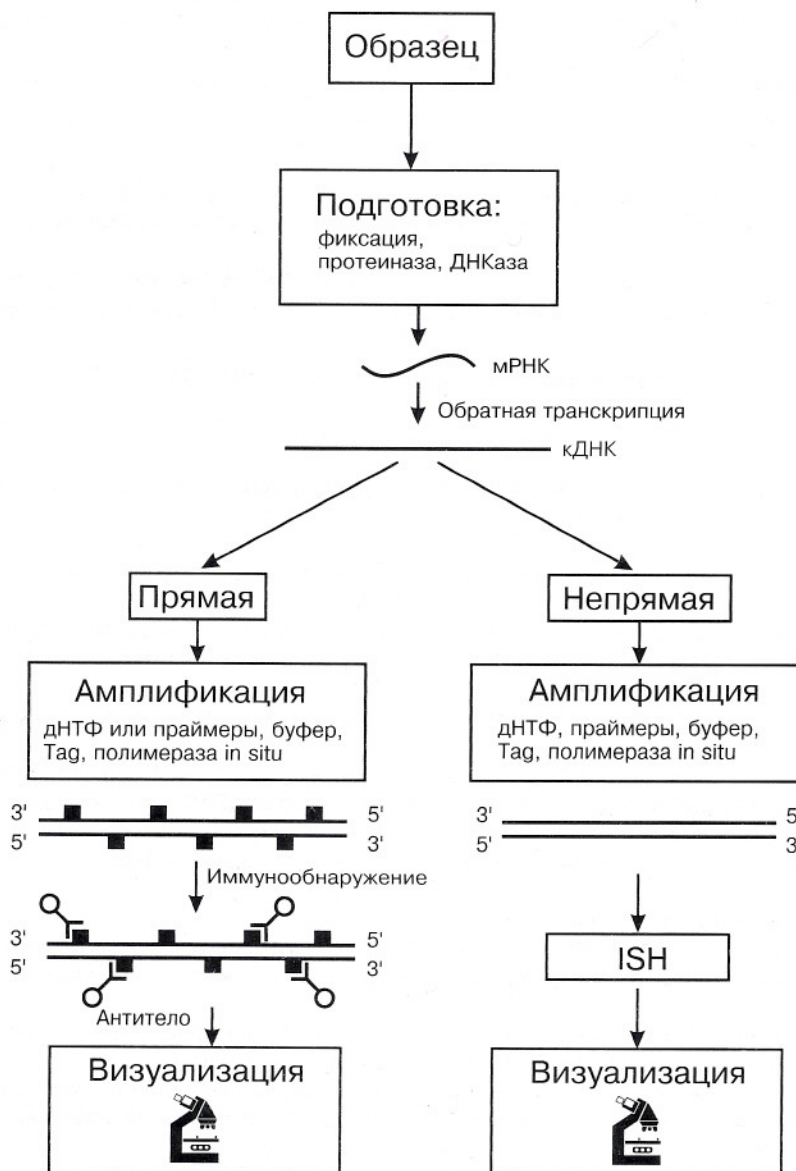
Если трехэтапный температурный цикл многократно повторить (30–40 циклов), то количество амплифицированных молекул ДНК-мишени (ампликонов) достигнет приблизительно 2^n (где n – число циклов амплификации). Необходимо отметить, что процесс накопления продуктов амплификации идет по геометрической прогрессии лишь определенное число циклов, а затем имеет место эффект «плато», то есть количество ампликонов не возрастает.

Детекцию ампликонов выполняют методами электрофореза или с помощью ДНК-ИФА. В настоящее время на рынке существует система DASH, которая позволяет выявлять ампликоны, используя совершенную систему ДНК-ИФА (дополнительная информация по запросу).

Организация ПЦР лаборатории требует специального оборудования (ламинары, настольные центрифуги, термостаты, пипетманы и т. д.) и специально оборудованных и корректно расположенных помещений (для предупреждения контаминации).

Метод *in situ* RT-PCR был разработан с целью соединения высокой чувствительности метода реакции обратного транскриптазной полимеразной цепной реакции (RT-PCR) с преимуществами исследований *in situ*, что особенно важно, например, для вирусов с низким уровнем репликации. Как и ISH, *in situ* RT-PCR состоит из нескольких этапов: подготовка биологического материала, *in situ* амплификация, обнаружение внутриклеточных продуктов RT-PCR.

In situ RT-PCR



Необходимое оборудование: термоциклер PCR Express (№-НВ-РХ-В05) со сменным блоком для предметных стекол или самостоятельный прибор *Omnislide* (№ НВ-ОС-ВВ-220), который позволяет целиком решить технологические задачи приготовления образцов.

По вопросам обучения современным методам в клинической цитоморфологии просим обращаться в учебный центр фирмы «ЛабМетод».