

**ЭЛЕКТРОННАЯ БИБЛИОТЕКА ПО
ХИРУРГИИ**


SURGERYLIB.RU

619 15
11 183
А.А.ШАЛИМОВ, В.Ф.САЕНКО

ХИРУРГИЯ ПИЩЕВАРИТЕЛЬНОГО ТРАКТА

А.А.ШАЛИМОВ, В.Ф.САЕНКО

ХИРУРГИЯ ПИЩЕВАРИТЕЛЬНОГО ТРАКТА



КИЕВ «ЗДОРОВ'Я» 1987

54.57

Ш18

УДК 616.3—089

Хирургия пищеварительного тракта/Шалимов А. А., Саенко В. Ф.— К.: Здоров'я, 1987.— 568 с.

В руководстве освещены клиника, диагностика, современные методы обследования, консервативное и оперативное лечение заболеваний пищевода, желудка и кишечника. Особое внимание уделено хирургической тактике и технике оперативных вмешательств. Наряду с классическими методиками приведены способы, разработанные авторами. С учетом последних достижений медицинской науки и практики изложены вопросы хирургического лечения нервно-мышечных заболеваний пищевода, рефлюкс-эзофагита, язвенной болезни желудка и двенадцатиперстной кишки, пострезекционных и постаготомических синдромов. Описаны радикальные методики лечения рака пищевода, желудка, ободочной и прямой кишок, обеспечивающие наиболее благоприятные отдаленные результаты.

Для хирургов, онкологов, проктологов, гастроэнтерологов.

Табл. 10. Ил. 191. Библиогр.: с. 560—562.

Рецензенты проф. **Ю. Н. МОХНЮК**
проф. **Ю. М. ПАНЦЫРЕВ**

ОТ АВТОРОВ

Заболевания пищеварительного тракта являются одним из самых распространенных страданий человека. Причем частота некоторых из них (язвенной болезни, опухолей пищеварительного тракта) не имеет тенденции к уменьшению, другие же характеризуются значительным ростом. За последние десятилетия достигнут существенный прогресс в понимании этиологии, патогенеза этих заболеваний, закономерностей их течения и развития опасных для жизни осложнений. Появились новые методы в диагностике и лечении (эндоскопия, ангиография, рентгенохирургия и др.), расширился арсенал терапевтических средств (антигистаминовые блокаторы секреции, кишечные гормоны и т. д.). Все это привело к изменению принципов консервативного и оперативного лечения заболеваний пищеварительного тракта.

Современной хирургии пищеварительного тракта присущ органо-сохраняющий принцип. Он лежит в основе лечения рубцовых сужений пищевода (бужирование, сегментарная пластика), язвенной болезни двенадцатиперстной кишки (селективная проксимальная ваготомия и другие варианты ваготомии), рака прямой кишки (сфинктеросохраняющие резекции). Разработаны высокоэффективные методики реконструктивных и восстановительных операций на пищеводе, желудке и кишечнике. Благодаря современной эндоскопической технике, основанной на волоконной оптике, достигнуты заметные успехи в раннем выявлении и лечении начальных стадий злокачественных опухолей пищеварительного тракта. Значительно улучшились диагностика и лечение острых желудочно-кишечных кровотечений.

В отечественной литературе недостаточно освещено современное состояние хирургической гастроэнтерологии. Располагая большим личным опытом в этой области, авторы сочли возможным обобщить и осветить наиболее сложные вопросы этого раздела хирургии.

Выполнение операций на пищеварительном тракте требует углубленного знания анатомии и физиологии. Поэтому мы в сжатой форме осветили наиболее важные с практической точки зрения вопросы кровоснабжения, иннервации пищевода, желудка, кишечника. Совершенствование методов оперативного лечения патологии пищеварительного тракта невозможно без оценки функционального состояния пораженного органа. Эти вопросы также нашли отражение в каждом разделе. При изложении хирургического лечения той или иной патологии мы стремились не только описать общепринятые и наиболее распространенные операции, но и показать пути развития различных методов оперативных вмешательств. По нашему мнению, это позволяет глубже понять их сущность и самостоятельно, творчески применять на практике.

Предлагаемое читателю руководство по хирургии пищеварительного тракта рассчитано на хирургов различной квалификации, поэтому в нем изложены и вопросы клиники, диагностики, подробно описаны детали техники как сложных, так и сравнительно простых

оперативных вмешательств, а также ошибки, опасности и осложнения после различных операций. Определенное внимание мы уделили принципам консервативного лечения, соблюдение которых во многих случаях является необходимым в предоперационной подготовке больных.

Наряду с изложением вопросов хирургической тактики при таких распространенных заболеваниях, как острый аппендицит, язвенная болезнь, рак желудка и толстой кишки, описано хирургическое лечение редких заболеваний пищеварительного тракта, имеющих практическое значение и представляющих клинический интерес. Рассмотрены также наиболее частые осложнения хирургического лечения заболеваний пищеварительного тракта — перитонит и спаечная болезнь.

В заключение описаны получившие в последние годы распространение способы хирургического лечения ожирения и гиперхолестеринемии.

Критические замечания и пожелания читателей, направленные на улучшение книги, будут с благодарностью приняты авторами.

Часть I

ХИРУРГИЯ ПИЩЕВОДА

АНАТОМИЯ И ФИЗИОЛОГИЯ ПИЩЕВОДА

Пищевод представляет собой полую, гибкую, растягивающуюся мышечную трубку, соединяющую глотку с желудком. Верхняя граница пищевода находится на уровне нижнего края перстневидного хряща, что соответствует расположению VI шейного позвонка. Пройдя грудную полость, диафрагму, пищевод попадает в брюшную полость, где на уровне XI грудного позвонка он открывается в желудок кардиальным отверстием. Длина пищевода составляет 23—30 см у мужчин и 20—26 см у женщин и зависит от возраста, телосложения и положения тела во время исследования.

С анатомо-физиологической и практической точек зрения в пищеводе различают следующие четыре части: глоточно-пищеводную, шейную, грудную и брюшную.

Глоточно-пищеводная часть представляет собой переход глотки в шейную часть пищевода. Задней поверхностью она соприкасается с прикрепленной к позвоночнику плотной фиброзной тканью. Последняя представляет собой переднюю границу рыхлой соединительной ткани, простирающейся от основания черепа до пищеводного отверстия диафрагмы. Характерно различное строение мышц глотки и пищевода в зоне перехода. Мышцы глотки более выражены, мощные, идут наискось вниз и в стороны от средней линии; мышцы пищевода более тонкие и гладкие, направлены вверх и латерально. В результате этого на задней поверхности глоточно-пищеводного перехода образуется ромбовидная площадка, где почти полностью отсутствует мышечный слой. Ромбовидную площадку пересекает только перстнеглоточная мышца, которая четко разгра-

ничивает собственно глотку и пищевод. Перстнеглоточная мышца действует как сфинктер и имеет большое значение в физиологии и патологии глоточной части пищевода. Благодаря действию этой мышцы образуется первое, самое узкое, перстнеглоточное сужение пищевода, так называемый рот пищевода по Киллиану, размерами 23 мм в поперечнике и 17 мм в переднезаднем направлении. Над перстнеглоточной мышцей и под ней располагаются тонкие пучки циркулярных мышц. В этих местах возможно прободение пищевода при эзофагоскопии, а также образуется шейный, ценкеровский, дивертикул пищевода. На внутренней поверхности пищевода соответственно расположению перстнеглоточной мышцы имеется складка слизистой оболочки, так называемый нижнеглоточный гребень, в который часто упирается конец эзофагоскопа во время исследования. Кроме того, здесь могут локализоваться небольшие инородные тела.

Шейная часть пищевода представляет собой отрезок длиной 5—6 см, начинающийся на уровне сонного бугорка поперечного отростка VI шейного позвонка и заканчивающийся на уровне яремной вырезки грудины, что соответствует расположению I грудного позвонка. Она находится несколько слева от средней линии, выходя за край трахеи. Вследствие такого расположения левосторонний доступ к этому отделу пищевода наиболее удобен. Шейная часть пищевода достаточно подвижна и окружена рыхлой соединительной тканью, соединяющейся вверху с клетчаткой заглоточного пространства, а внизу — с клетчаткой верхнего средостения. Это способствует распространению воспалительного процесса из заглоточного и околопищеводного пространства в средостение.

Грудная часть пищевода является продолжением шейной части и начинается у нижнего края I грудного позвонка на уровне яремной вырезки. В свою очередь грудную часть пищевода подразделяют на верхнюю, среднюю и нижнюю треть. Верхняя треть длиной около 5 см располагается на уровне II—IV грудных позвонков. Здесь слева между пищеводом и плеврой проходят грудной лимфатический проток и левая подключичная артерия. Справа пищевод почти полностью прикрыт трахеей и на уровне IV грудного позвонка его пересекает непарная вена. Средняя треть длиной 5—7 см соответствует

уровню V—VII грудных позвонков. Здесь пищевод перекрещивается вначале слева и спереди с дугой аорты, будучи прикрыт справа только медиастинальной плеврой. Ниже к нему предлежат бифуркация трахеи и начало левого главного бронха. В нижней своей трети, распространяющейся от VII грудного позвонка до диафрагмы и имеющей длину 6—7 см, грудная часть пищевода соприкасается спереди вверху с левым предсердием, ниже — с левым желудочком; сзади располагается нисходящая часть аорты. Грудная часть пищевода не занимает строго срединного положения. Располагаясь вначале по средней линии между позвоночником и трахеей до уровня V грудного позвонка, она затем оттесняется дугой аорты и нисходящей частью аорты вправо и на уровне VII грудного позвонка уже полностью лежит справа от позвоночника. Затем пищевод отходит кпереди, отклоняясь влево, и огибает спереди аорту. Располагаясь левее и несколько кпереди от нее, пищевод на уровне XI грудного позвонка проходит через пищеводное отверстие диафрагмы в брюшную полость (рис. 1).

На всем протяжении пищевод фиксирован к окружающим органам соединительнотканными тяжами, содержащими мышечные волокна и сосуды. Различают левую пищеводно-бронхиальную связку, соединяющую переднюю стенку пищевода с основанием левого бронха, пищеводно-аортальную связку, фиксирующую заднюю стенку пищевода к вогнутой поверхности дуги аорты, и связку Морозова—Савина, фиксирующую пищевод к диафрагме, аорте и соединяющую задне нижние углы плевральных синусов.

В грудной части пищевода имеется два сужения. Первое, аортальное, находится в месте пересечения пищевода с дугой аорты, на уровне IV грудного позвонка, и выявляется только в момент прохождения пищи. Частая локализация здесь послеожоговых рубцов, а также инородных тел объясняется не только наличием аортального сужения пищевода, но и боковым изгибом пищевода над ним. На уровне V—VI грудных позвонков на месте пересечения пищевода с левым главным бронхом, где последний несколько вдавливается в пищевод, располагается второе, бронхиальное, сужение. С бронхом пищевод спаян фиброзно-мышечными тяжами, которые можно разъединить только острым путем. Эта тесная связь способствует обра-

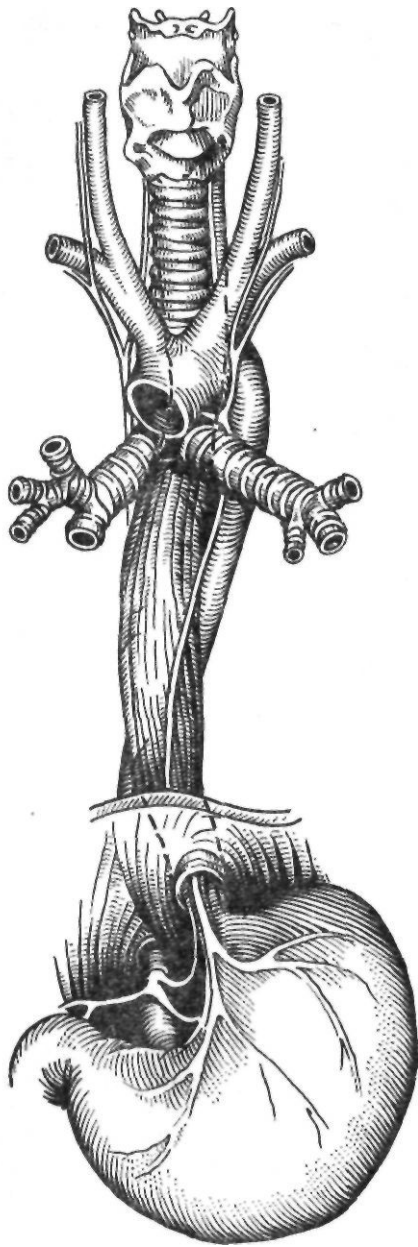


Рис. 1. Взаимоотношение пищевода с органами средостения

зованию пищеводно-бронхиальных свищей при некоторых патологических процессах. Поскольку в средней и верхней трети грудная часть пищевода слева и спереди прикрыта сердцем, дугой аорты и нисходящей частью аорты, подход к этим отделам пищевода более удобен через правую плевральную полость, где лишь на уровне IV грудного

позвонок пищевод перекрещивается с непарной веной. Перевязка и пересечение последней улучшает доступ к пищеводу. Доступ к нижней трети грудной части пищевода возможен как через левую, так и через правую плевральную полость.

Важное значение имеет так называемый внутридиафрагмальный сегмент, который представляет собой участок пищевода длиной 1,5—2 см, проходящий через пищеводное отверстие диафрагмы. Здесь находится диафрагмальное сужение пищевода. Внутридиафрагмальный сегмент располагается на 2 см кпереди от позвоночника, на 1 см левее от средней линии, на уровне X—XI грудных позвонков. Пищевод фиксирован в пищеводном отверстии диафрагмы пищеводно-диафрагмальной мембраной, противостоящей смещению брюшной части пищевода и кардиальной части желудка вверх.

Брюшная часть пищевода представляет собой продолжение его грудной части. Она простирается от диафрагмального отверстия до желудка и имеет длину от одного до нескольких сантиметров. Ниже диафрагмы пищевод расширяется, несколько напоминающая перевернутую воронку. Брюшная часть пищевода соответствует расположению X—XI грудных позвонков. Этот участок пищевода направляется влево и кпереди. Спереди к нему прилежит задняя поверхность левой доли печени, и на нем лежит левый блуждающий нерв. Брюшная часть пищевода окружена рыхлой клетчаткой, отделяющей пищевод от ножек диафрагмы и аорты. Справа находится хвостатая доля печени, справа и кзади в рыхлом слое соединительной ткани проходит правый блуждающий нерв, а слева расположено дно желудка. Брюшина покрывает брюшную часть пищевода только спереди. Мобилизация этого отдела пищевода облегчается после рассечения треугольной связки печени и отведения левой доли печени вправо.

Границы пищеводно-желудочного соединения выражены нечетко. Снаружи его можно определить по бороздке, образованной левым краем брюшной части пищевода и дном желудка, со стороны просвета — по различному цвету слизистых оболочек пищевода и желудка.

В норме забросу желудочного и кишечного содержимого в пищевод препятствует запирающий аппарат кардии и нижней трети грудной части пищевода. Хотя анато-

мический сфинктер в нижней трети грудной части пищевода не обнаружен, ряд исследователей считают, что здесь имеется функциональный сфинктер. Манометрические исследования пищевода показали, что на уровне пищеводно-желудочного соединения и на 3—4 см выше его существует зона повышенного давления, которую в настоящее время и называют нижним пищеводным сфинктером. Однако сам по себе он не может полностью обеспечить замыкание пищеводно-желудочного соединения. Замыкательная функция кардии и нижней трети пищевода зависит от физиологической полноценности мышц нижнего пищеводного сфинктера, функции правой диафрагмальной ножки, длины брюшной части пищевода, остроугола впадения пищевода в желудок (угла Гиса) и функции складок слизистой оболочки желудка.

Я- Г. Диллон (1938) отметил, что при рентгенологическом исследовании контрастное вещество проходит из пищевода в желудок только во время выдоха. При вдохе, особенно глубоком, поступление контрастного вещества в желудок полностью прекращается. Поэтому, по мнению автора, в замыкательном механизме участвует только 8-образная окопищеводная мышца, образованная ножками диафрагмы. В последующем эту теорию развивал Allison (1951).

Большое значение в осуществлении замыкательной функции кардии имеют угол Гиса и складки слизистой оболочки, которые под действием газового желудка пузыря плотно прилегают к правому краю пищеводного отверстия диафрагмы.

Длина брюшной части пищевода также играет важную роль в замыкании кардиального отверстия. При ее укорочении, которое можно считать начальной стадией образования скользящей грыжи пищеводного отверстия, усиливается натяжение пищеводно-диафрагмальной мембраны, что приводит в конечном итоге к зиянию просвета пищевода и рефлюксу.

Пищевод окружен рыхлой соединительной тканью, в которой проходят лимфатические и кровеносные сосуды, блуждающие нервы и ветви симпатической цепочки.

В стенке пищевода различают три слоя: слизистую оболочку, подслизистый и мышечный слои; серозная оболочка имеется только в брюшной части пищевода.

Слизистая оболочка состоит из эпителия, собственного слоя, мышечного слоя и желез. На участ-

ке пищевода выше диафрагмы эпителий многослойный плоский, без рогового слоя. Он напоминает эпителий слизистой оболочки полости рта. Ниже диафрагмы эпителий меняет структуру и резко в виде зубчатой линии переходит в цилиндрический, состоящий, как и эпителий желудка, из многочисленных, содержащих слизь, клеток и желез. Линия перехода находится несколько выше кардиального отверстия.

Подслизистый слой состоит из рыхлой подвижной эластичной соединительной ткани, в которой находятся сосуды и нервы, идущие в слизистую оболочку, а также островки железистой оболочки вплоть до эктопических островков слизистой оболочки желудка величиной с булавочную головку или рисовое зерно. Последние встречаются главным образом в нижней трети грудной части пищевода и могут играть роль в развитии кист, эзофагита и язв пищевода.

Мышечный слой. Нижний отдел глотки и верхняя часть пищевода состоят из поперечнополосатых волокон, перемежающихся с небольшим количеством гладких мышечных волокон. Книзу количество поперечнополосатых волокон уменьшается, а гладких — увеличивается, и в нижней трети грудной части пищевода гладкие мышечные волокна являются единственным типом мышечных волокон. У самого же кардиального отверстия могут быть обнаружены поперечнополосатые мышечные волокна, хотя они и не образуют сфинктероподобных утолщений.

Мышечный слой состоит из двух слоев — внутреннего циркулярного и наружного продольного. Циркулярный слой, располагающийся на всем протяжении, тоньше в начальной части пищевода; постепенно утолщаясь, он достигает максимальных размеров у диафрагмы. Слой продольных мышечных волокон истончается на участке пищевода, расположенном позади трахеи, а в конечных отделах пищевода он утолщается. В целом мышечная оболочка пищевода в начальном отделе, особенно в области глотки, относительно тонкая; постепенно она утолщается в направлении к брюшной части. Оба слоя мышц разделены соединительной тканью, в которой залегают нервные сплетения.

Кровоснабжение пищевода. Пищевод на разных уровнях имеет различные источники кровоснабжения (рис. 2). Шейная часть пищевода получает кровь из трех источников, имеющих неодинаковое значение: 1) нижних щитовидных артерий; 2) глоточных артерий; 3) подключичных артерий (артерии Люшка).

Грудная часть пищевода выше дуги аорты получает кровь за счет терминальных вето-

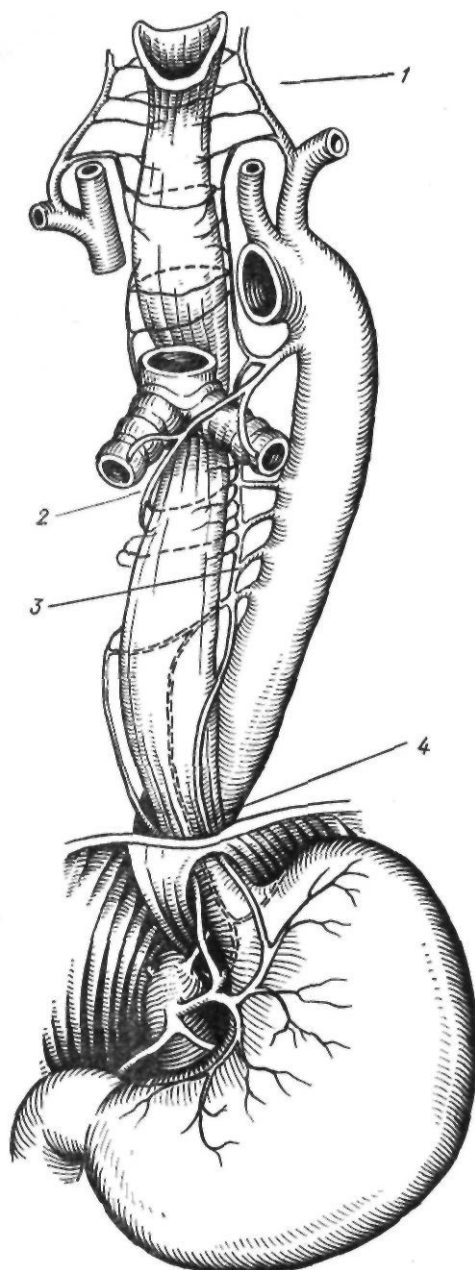


Рис. 2. Кровоснабжение пищевода:

1 — нижние щитовидные артерии; 2 — бронхиальные артерии; 3 — собственно пищеводные артерии; 4 — нижняя пищеводная артерия

чек подключичных артерий, а также нижних веточек нижней щитовидной артерии и восходящей ветви верхней бронхиальной артерии.

Кровоснабжение средней трети грудной части пищевода осуществляется в основном

за счет бронхиальных артерий: левой, которая отходит от задней поверхности восходящей части дуги аорты, и правой, начинающейся от первой межреберной артерии. От этих артерий отходят веточки, идущие в пищевод. Кроме этих артерий, в кровоснабжении пищевода участвуют артерии, отходящие от правой полукружности аорты, — собственно пищеводные артерии (обычно две веточки), а также веточки правых межреберных артерий. Нижняя треть грудной части пищевода получает кровь из пищеводных ветвей, отходящих непосредственно от нисходящей части аорты, а иногда от межреберных артерий.

Кровоснабжение брюшной части пищевода происходит главным образом за счет пищеводно-желудочных ветвей, идущих от левой желудочной и левой нижнедиафрагмальной артерий. Пищеводно-желудочные ветви анастомозируют с ветвями собственно пищеводных артерий, отходящих от дуги аорты. Иногда к брюшной части пищевода идут веточки от селезеночной и верхней надпочечниковой артерий. Между артериями пищевода существуют множественные анастомозы. Применительно к операциям на пищеводе следует помнить, что пищевод имеет сегментарное кровоснабжение, и излишняя мобилизация его нежелательна. По данным Szabo и соавторов (1961), наихудшее кровоснабжение имеют участки пищевода в области дуги аорты и пищеводного отверстия диафрагмы.

Отток крови из пищевода происходит по венам, соответствующим питающим пищевод артериям: в шейной части — по нижним щитовидным, бронхиальным и верхним межреберным венам в безымянные и верхнюю полую вены; в средней трети грудной части пищевода — по пищеводным и межреберным ветвям в непарную и полунепарную вены и, следовательно, в верхнюю полую вену. Из нижней трети грудной части пищевода венозная кровь по ветвям левой желудочной вены, верхним ветвям селезеночной вены направляется в портальную систему. Часть венозной крови из этой части пищевода левая нижняя диафрагмальная вена отводит в систему нижней полой вены.

Лимфатическая система пищевода образована двумя группами лимфатических сосудов — основной сети в подслизистом слое и сети в мышечном слое, которая частично соединяется с подслизистой сетью. В подслизистом слое лимфатические сосуды идут как в направлении ближайших регионарных лимфатических узлов, прободая при этом

мышечный слой, так и продольно по ходу пищевода. При этом лимфоотток в продольных лимфатических сосудах в верхних 2/3 пищевода происходит вверх, а в нижней трети пищевода — вниз. Этим и объясняется метастазирование не только в ближайшие, но и в отдаленные лимфатические узлы. При поражении верхних 2/3 пищевода опухолевые клетки распространяются далеко от опухоли вверх, а при поражении нижней трети — вниз в паракардиальные узлы, расположенные по ходу левой желудочной артерии, и в околоаортальные лимфатические узлы.

Из мышечной же сети лимфоотток идет в ближайшие регионарные лимфатические узлы. В шейной части пищевода регионарными являются лимфатические узлы, расположенные вдоль внутренних яремных вен на шее, в верхнем средостении — околотрахеальные лимфатические узлы, в средней трети грудной части пищевода — околобронхиальные бифуркационные, в нижнем средостении — околопищеводные и легочной связки, в нижней трети грудной части пищевода — поддиафрагмальные паракардиальные и по ходу левой желудочной артерии, и вдоль малой кривизны желудка (рис. 3).

При блокировании путей оттока метастазы опухоли довольно часто распространяются и в ретроградном направлении, что объясняется ретроградным лимфооттоком.

Иннервация пищевода осуществляется в основном за счет блуждающих нервов, образующих крупнопетлистое поверхностное сплетение, а также глубокие интрамуральные сплетения — мышечно-кишечное (ауэрбаховское) и подслизистое (мейсснеровское). Эти сплетения широко анастомозируют между собой.

Физиологическая роль пищевода в основном заключается в проведении пищи, то есть в осуществлении последней фазы глотания.

Во время глотания у здоровых людей пища задерживается в двух участках пищевода — сразу же позади дуги аорты на уровне аортально-бронхиального сужения и над диафрагмальным отверстием, где расположена диафрагмальная «ампула» пищевода. Эта задержка бавает едва ощутимой или длится до 30 с и зависит от физических свойств пищи, а также от состояния нервной системы.

Dodds (1976) показал, что наибольшее давление в просвете пищевода возникает сразу же за верхним пищеводным сфинктером.

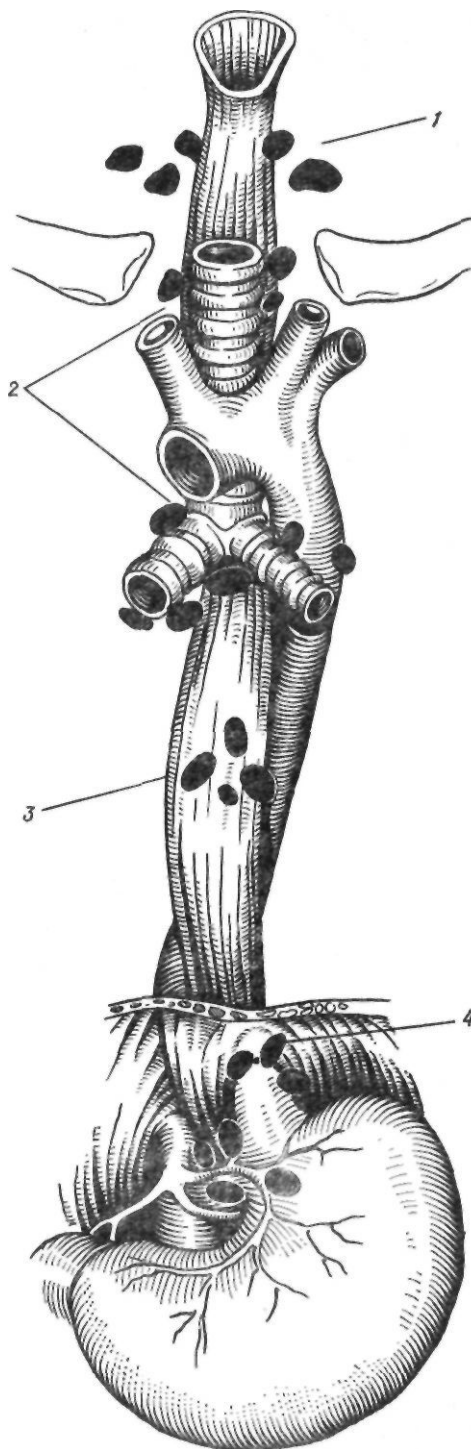


Рис. 3. Основные группы лимфатических узлов пищевода:

1 — шейные; 2 — околотрахеальные и бифуркационные; 3 — паразофагеальные; 4 — паракардиальные

ром. Затем в области дуги аорты давление снижается и возрастает в направлении нижнего пищеводного сфинктера, составляя 5,3—16 кПа (40—120 мм рт. ст.). Скорость распространения волны равна 1—5 см/с.

Перистальтика пищевода происходит в виде двух волн. Первая волна начинается у глотки и распространяется по всей длине пищевода. Вторая волна возникает у аортального или бронхиального сужения и также распространяется до нижнего конца пищевода. Она в основном проталкивает большие, малоразжеванные и плохо обработанные слюной комки пищи. Вторая волна вызывается сокращением гладких мышечных волокон, она возникает произвольно и на нее не влияют функциональные нарушения поперечнополосатых мышц глотки, встречающиеся при некоторых заболеваниях (например, при бульбарном полиомиелите, кровоизлиянии в мозг и т. д.).

Изучение внутрипищеводного давления с помощью эзофагоманометрии показывает, что в нижней части пищевода имеется участок длиной около 4 см, действующий как физиологический сфинктер. Он располагается в пищеводном отверстии диафрагмы, распространяясь в брюшную полость и в меньшей степени — в заднее средостение. Высокое давление покоя в этом участке является результатом тонического сокращения циркулярных мышц пищевода. Этот участок называется нижним пищеводным сфинктером, или зоной высокого давления, так как здесь давление выше, чем в желудке. В норме давление покоя в нижнем пищеводном сфинктере составляет 1,3—4 кПа (10—30 мм рт. ст.). У больных с грыжей пищеводного отверстия, не сопровождающейся рефлюксом, функция нижнего пищеводного сфинктера не нарушена. Многочисленными исследованиями доказано, что очень низкое давление покоя в нижнем пищеводном сфинктере свидетельствует о наличии рефлюкса, но сниженное или нормальное давление не является признаком рефлюкса.

МЕТОДЫ ИССЛЕДОВАНИЯ ПИЩЕВОДА

Физикальные методы исследования, применяющиеся при заболеваниях пищевода, дают очень мало сведений о характере

заболевания и стадии его. В связи с этим, наряду с изучением анамнеза заболевания, жалоб больного, при заболеваниях пищевода применяют различные вспомогательные методы исследования.

Рентгенологическое исследование пищевода. Рентгенологическое исследование является ведущим методом диагностики заболеваний пищевода. У взрослого человека пищевод может быть обнаружен при рентгенологическом исследовании даже без применения контрастных веществ. Особенно хорошо он виден при заглатывании воздуха. Это послужило поводом к применению с целью лучшего контрастирования пищевода контрастного вещества с шипучими жидкостями. Нередко к бариевой взвеси добавляют разваренную крупу, муку, жидкий шоколад, ароматные смеси.

Оптимальное положение больного зависит от исследуемого уровня пищевода. Шейную часть пищевода исследуют в боковом положении, чтобы исключить наложение тени позвонков. Для изучения грудной части пищевода применяют правое переднекосое и левое заднекосое положение. При этом тень сердца проецируется с одной стороны, тень позвоночника — с другой, а лопатки уходят из поля зрения. При патологии нижней трети грудной части пищевода, а также брюшной его части, применяют косое положение, при котором тень пищевода отделяется от тени левой доли печени, хотя при фронтальном положении также хорошо видна тень пищевода. При комбинации боковой экспозиции шеи с косым положением туловища можно получить картину всего пищевода на одном снимке.

Для выявления изменений в пищеводе замедляют прохождение контрастного вещества путем приема его в положении лежа, в положении Тренделенбурга и приема густой массы. В указанных положениях пищевод растягивается, хорошо видны складки слизистой оболочки, лучше выявляются дивертикулы и другие патологические образования.

Обычно рентгеноскопию, с которой начинают исследование, комбинируют с рентгенографией, позволяющей зафиксировать детали, не обнаруживаемые при рентгеноскопии.

Складки слизистой оболочки пищевода имеют продольное направление. Однако они определяются только в том случае, если диа-

метр пищевода не превышает 1,5 см, и исчезают при полном растяжении его. Количество складок — от 1 до 3, но одна из них более постоянная — главная складка пищевода.

Движение стенок пищевода наиболее полно может быть изучено с помощью электронно-оптического усилителя как при визуальном наблюдении, так и при рентгенокимографии.

Таким способом обнаруживают выпадение слизистой оболочки желудка в пищевод и дифференцируют различные функциональные заболевания пищевода (ахалазия, эзофагоспазм).

При некоторых заболеваниях пищевода показаны специальные методы исследования. Так, при новообразовании пищевода в средостение вводят воздух (пневмомедиастинум).

Использование газа для исследования органов средостения было предложено Sordorelli (1936). Он применил ретромануриальный способ введения газа, который впоследствии усовершенствовал В. И. Казанский (1954). Для выполнения пневмомедиастинографии лучше использовать закись азота, которая быстро всасывается. Значительно дольше всасываются кислород (1—2 сут) и воздух (3—4 сут).

В настоящее время наиболее распространены заградный и межреберно-заградный способы введения газа. Ретромануриальную пневмомедиастинографию выполняют в положении больного на спине с подложенным под лопатки валиком. После обработки операционного поля спиртовым раствором йода над яремной вырезкой внутрикожно вводят новокаин. Затем по средней линии на глубину 4—6 см вводят специальную длинную иглу с изгибом на конце под углом 30°. При продвижении иглы кончиком ее все время надо ощущать заднюю поверхность грудины. Иглу вводят до появления препятствия и пульсации дуги аорты. Убедившись в том, что игла не проколола сосуд, вводят 40—60 мл 0,25 % раствора новокаина и присоединяют к игле аппарат для наложения искусственного пневмоторакса. Медленно с перерывами вводит около 800 см³ газа. Для распространения газа в заднее средостение больного укладывают на живот и спустя 2 ч выполняют рентгенологическое исследование. При межреберно-заградном способе введения газа иглу вводят аналогичным образом во втором—четвертом

межреберье с той или иной стороны грудины, стараясь не повредить внутреннюю грудную артерию, лежащую на расстоянии 1—1,5 см от края грудины. Игла при этом должна пройти между краем грудины и артерией.

При отсутствии прорастания опухоли за пределы пищевода введенный газ окаймляет пищевод со всех сторон, отделяя его от органов средостения. При прорастании опухоли в средостение газ не полностью окаймляет пищевод на участке прорастания. С целью изучения толщины стенок пораженного участка пищевода используют париетографию. Для этого на фоне пневмомедиастинума после приема нескольких глотков бариевой взвеси пищевод раздувают через дуоденальный зонд. Возможности пневмомедиастинума и париетографии возрастают при дополнительном применении томографии.

Для решения вопроса о прорастании опухоли сосудов средостения применяют ангиографию. В VIII или IX ребро справа вводят 20—40 мл подогретого до температуры тела контрастного вещества (верографин и др.) и с помощью ангиографической приставки выполняют серию снимков.

Для диагностики инородных тел пищевода применяют методики Ивановой-Подобед и Земцова (см. ниже).

В последнее время для диагностики функциональных заболеваний пищевода начали применять различные фармакологические пробы. Нитроглицерин (1—2 таблетки под язык) и амилнитрит (вдыхание паров из разведенной ампулы) используют в дифференциальной диагностике ахалазии и рака кардии. В отличие от рака при ахалазии тонус сфинктера снижается и бариевая взвесь проходит в желудок. Для диагностики ахалазии кардии используют пробу с холиномиметиками. Введение этих препаратов больным с ахалазией (1,5—10 мг мехолила, 0,1 г ацетилхолина, 1 мл 0,025 % раствора карбохолина внутримышечно) вызывает сокращения пищевода, регистрируемые при рентгенологическом исследовании. При других заболеваниях сокращения пищевода отсутствуют. При побочных явлениях, вызванных препаратами (заградная боль, ощущение жара, тошнота, рвота), внутривенно вводят атропина сульфат. Рентгенологическая картина пищевода у детей в возрасте до 2 лет и особенно у детей грудного возраста значительно отличается от таковой у взрос-

лых и более старших детей. У грудного ребенка аэрофагия — нормальное явление. При сосании ребенок заглатывает большое количество воздуха. Ввиду слабости сфинктера нижнего сегмента пищевода ребенок часто срыгивает воздух и даже пищу.

Исследуют грудного ребенка без всякой подготовки. Ему дают сосать нормальную порцию молока из бутылки, куда добавляют небольшое количество бария. Исследование проводят в вертикальном и горизонтальном положениях. В положении лежа ребенок заглатывает меньше воздуха.

Эзофагоскопия. В настоящее время для исследования пищевода применяют в основном фиброэзофагоскопы, снабженные волоконной оптикой. Наиболее распространен фиброэзофагоскоп фирмы «Olympus». Он имеет управляемый изгиб в конечной части, что облегчает выполнение эндоскопических операций. Эзофагофиброскоп снабжен щипцами для биопсии, зондом и щеткой для забора материала. Фотоприставка дает возможность производить снимки во время исследования. Эзофагоскопия с помощью жестких эзофагоскопов Брюннинга, Мезрина в значительной степени утратила свое значение. Однако ее применяют при удалении крупных инородных тел.

Методика эзофагоскопии. Исследованию должны предшествовать тщательный анамнез, обязательный осмотр и пальпация шеи (в том числе наружной поверхности гортани, шейного отдела позвоночника, щитовидной железы), осмотр полости рта-, глотки и гортани, определение артериального давления, рентгеноскопия органов грудной полости, особенно контуров и перистальтики пищевода с обязательным исключением опухоли средостения.

В неэкстренных случаях эзофагоскопию производят натощак или через 4—5 ч после необильного приема пищи. Больному нужно подробно разъяснить цель исследования и условия его проведения, подчеркнув необходимость соблюдения положения туловища (не откидываться назад при проведении исследования в положении сидя), расслабления мускулатуры, спокойного глубокого дыхания. За 30—40 мин до начала эзофагоскопии проводят премедикацию: подкожно вводят 1 мл 2 % раствора промедола и 0,1 % раствор атропина сульфата. Легко возбуждаемым больным, кроме того, назначают супрастин.

В зависимости от возраста и состояния больного применяют местное обезболивание или наркоз. Без анестезии исследование иногда проводят у новорожденных, так как у них несколько ослаблено болевое ощущение.

Техника эзофагоскопии. Прежде чем приступить к эзофагоскопии, необходимо проверить исправность аппаратуры. Исследование проводят в положении больного сидя, лежа на боку, лежа на спине, колленно-локтевом. Мы чаще применяем положение на спине, так как оно одинаково удобно и при местном, и при общем обезболивании. Под плечи больного подкладывают плоскую подушку размером 60X40 см. Больным с короткой шеей и деформациями позвоночника необходимо запрокидывать голову, чему способствует частичное опускание подголовника стола. Эзофагоскоп берут правой рукой и указательным пальцем как бы обнимают проксимальный отдел трубки; большой палец левой руки упирается в верхние резцы, средний — в нижние. Раздвигают челюсти. Нагрев дистальный отдел эзофагоскопа в теплой воде (во избежание запотевания), вводят трубку по средней линии до язычка — первого анатомического ориентира. Затем, придав эзофагоскопу почти горизонтальное положение, проводят его несколько вглубь, обнажая надгортанник, — второй анатомический ориентир. Надгортанник смещают кпереди, эзофагоскоп продвигают вниз по средней линии. Плавно отодвигают гортань кпереди и эзофагоскоп устанавливают у нижнего сжимателя глотки, имеющего вид розетки со сходящимися в центре складками слизистой оболочки — третий анатомический ориентир. Легкое надавливание эзофагоскопа и глотательное движение помогают преодолеть тоническое сокращение мышцы, и эзофагоскоп попадает в шейную часть пищевода, находящуюся в спавшемся состоянии и имеющую вид поперечной щели. Продвигая эзофагоскоп дальше, обнаруживают в грудной части вместо щели воронку; заметны также дыхательные и пульсационные движения пищевода. Центр воронки должен совпадать с осью тубуса. При уклонении эзофагоскопа в сторону смещается центр воронки, что свидетельствует о вклинении в просвет трубки эзофагоскопа слизистой оболочки пищевода.

Ниже уровня дуги аорты (на расстоянии 25 см от края верхних резцов) пищевод слег-

ка отклоняется влево и кпереди. По ходу этого отклонения и следует продвигать эзофагоскоп. При достижении кардиального отверстия появляется розетка с лучеобразно расходящимися складками или в виде двух сомкнутых губ; отверстие расширяется при глубоком вдохе. При дальнейшем продвижении эзофагоскопа обнаруживается темно-красная слизистая оболочка желудка с более высокими складками, а характерные движения пищевода исчезают.

При проведении эзофагоскопии в положении сидя больного усаживают на низкую скамейку или стул с прямой спинкой. Туловище должно быть выпрямлено и наклонено вперед, плечевой пояс расправлен и свободно опущен. Чрезмерное запрокидывание головы нецелесообразно, так как при этом затрудняется продвижение эзофагоскопа по пищеводу. Такое положение неудобно для осмотра кардиальной части желудка.

При полной непроходимости пищевода вследствие рубцового сужения его для изучения состояния пищевода ниже места сужения применяют эзофагоскопию через гастростому.

Фиброэзофагоскопию проводят в положении больного лежа на левом боку. В глотку вводят предварительно согнутый дистальный конец аппарата, а затем эндоскоп выпрямляют. Больной делает глотательное движение, и в этот момент становится видным вход в пищевод. Инструмент продвигают по пищеводу, осматривая его.

Показания и противопоказания к эзофагоскопии. Следует различать диагностическую и лечебную эзофагоскопию. Диагностическую эзофагоскопию применяют для уточнения диагноза (визуальный осмотр, взятие участков ткани для биопсии и мазков для гистологического и цитологического исследований). К лечебной эзофагоскопии прибегают с целью удаления инородных тел, прижигания язв, иссечения небольших полипов.

Противопоказаниями к эзофагоскопии являются аневризма аорты (особенно ее нисходящей части), инфаркт миокарда, инсульт, гипертоническая болезнь III стадии; резко выраженный сколиоз или кифоз; декомпенсированные пороки сердца; зуб, стесняющий дыхание; туберкулез гортани или легких с кавернозным процессом; резко выраженная эмфизема легких; острые заболевания пищевода, в том числе ожоги (эзофа-

госкопия не показана в первые 7—10 дней), острый воспалительный процесс в миндалинах, глотке, бронхах.

Следует, однако, иметь в виду, что при выполнении эзофагоскопии по жизненным показаниям, например, для удаления инородных тел или определения источника массивного кровотечения, противопоказания к исследованию не учитывают.

В диагностике злокачественных новообразований большое значение имеют биопсия и цитологическое исследование. Биопсию осуществляют щипцами во время эзофагоскопии. Полученный кусочек ткани подвергают гистологическому исследованию. Материал для цитологического исследования берут посредством смыва, мазка или аспирации.

Осложнения при эзофагоскопии. Эзофагоскопия — манипуляция хотя и не очень сложная, но ответственная, требующая хорошего навыка. Чаще всего, осложнения развиваются при использовании жесткого эзофагоскопа. Наблюдаются травма верхней губы вследствие придавливания ее к зубам, повреждение зубов, особенно верхних передних резцов, прободение пищевода, его надрывы с последующим медиастинитом. Особенно опасно прободение пищевода в области нижнего сжимателя глотки и диафрагмального отверстия. Опасность прободения увеличивается при раке и язве пищевода. Трещины и надрывы с последующим развитием медиастинита встречаются чаще всего при сужении пищевода. Иногда осложнения связаны с биопсией, когда нарушается целостность стенки пищевода, поэтому при отсутствии сомнений в диагнозе от биопсии следует воздерживаться. У ряда больных из-за индивидуальной повышенной чувствительности к анестезирующим средствам могут возникнуть явления отравления: головокружение, слабость, бледность кожи, холодный пот, тошнота, рвота, цианоз, тонические и клонические судороги. Анестезию и исследование в таких случаях следует прекратить.

Для борьбы с интоксикацией внутривенно вводят растворы глюкозы, кальция хлорида, сердечно-сосудистые средства. Слизистую оболочку рта и глотки обрабатывают щелочным раствором. В таких случаях эффективно внутривенное введение барбитуратов или внутривенный наркоз с управляемым дыханием.

Эзофагоманометрия является незаме-

мым исследованием при дифференциальной диагностике различных нервно-мышечных заболеваний пищевода, а также грыж пищеводного отверстия диафрагмы.

Наиболее прост баллоновый метод. При этом используют 3—4-канальные зонды с 3—4 резиновыми баллончиками объемом 1—1,5 мл. Для записи кривых давления и сокращения применяют капсулу Маррея, поллавоково-кимографическую систему с ртутным манометром, аппарат «Мингограф» или полостной пневмотензиограф. За рубежом широко распространен метод открытых катетеров, при котором давление в пищеводе передается через жидкость, заполняющую катетер, на регистрирующую аппаратуру. По мнению А. Л. Гребенева (1964), метод открытых катетеров менее тонко характеризует тонус пищевода но-глоточного и нижнего пищеводного сфинктеров.

Кроме этих двух методов, для эзофагоманометрии применяют электромагнитные датчики и радиокапсулы.

Основным видом сокращений, регистрируемых с помощью эзофагоманометрии, является первичный глотательный комплекс. Он состоит из трех волн: небольшой отрицательной, за которой следует резкое отклонение вверх — вторая волна, переходящая в «плато». Это «плато» заканчивается выраженным, но сравнительно медленно нарастающим подъемом — третьей волной (А. Л. Гребнев, 1971).

Методы выявления желудочно-пищеводного рефлюкса. Проба с метиленовым синим. Под рентгенологическим контролем в горизонтальном положении больного через тонкий зонд в желудок вводят раствор метиленового синего (3 капли 2 % раствора на 300 мл кипяченой воды комнатной температуры) и небольшое количество неподкрашенной воды для промывания зонда. Затем зонд подтягивают и устанавливают в пищеводе выше кардиального отверстия. При наличии рефлюкса через зонд отсасывают окрашенную жидкость.

Определение рефлюкса рН-метрией считают одним из наиболее точных методов оценки функции кардии. Существует несколько вариантов этой пробы. В. Х. Василенко и А. Л. Гребнев (1978) рекомендуют использовать рН-зонд с одним или несколькими датчиками рН. Под рентгенологическим контролем рН-зонд устанавливают в пищеводе над местом его перехода в желудок. По-

казатели рН регистрируют в течение 40 мин (10 мин в положении сидя, 30 мин в положении лежа на правом боку), затем определяют рН в желудке.

Зарубежные авторы (Skinner, 1972) применяют иную методику. Через канал рН-зонда в пустой желудок вливают 300 мл 0,1 М раствора хлористоводородной кислоты. Определяют рН в желудке, затем зонд медленно подтягивают в пищевод. Определяют градиент рН и зонд располагают на 5 см выше зоны высокого давления. В вертикальном, горизонтальном положениях, на правом и левом боку и с приподнятым ножным концом, применяя пробы Вальсальвы, Мюллера, покашливание, глубокое дыхание, измеряют рН. В зависимости от "полученных результатов различают три степени рефлюкса: I — снижение показателя рН во время исследования 1—2 раза; II — более частое снижение рН; III — постоянно низкий показатель рН.

Перфузионная проба. Bernstein и Baker (1958) предложили при зондировании пищевода вливать в него капельно 0,1 М раствор хлористоводородной кислоты со скоростью 100—120 капель в 1 мин. При этом у больных с рефлюкс-эзофагитом через 15—30 мин появляются жжение и боль за грудиной. На результаты этой пробы оказывает влияние индивидуальная чувствительность слизистой оболочки пищевода к хлористоводородной кислоте. У 3 % больных отмечаются ложноположительные результаты (Shakelford, 1978).

Кислотный клиренс. Поскольку степень эзофагита зависит как от частоты заброса желудочного содержимого в пищевод, так и от времени контакта хлористоводородной кислоты со слизистой оболочкой пищевода, Booth и соавторы (1968) предложили определять скорость очищения пищевода от кислоты, используя специальный зонд, позволяющий одновременно определять рН и давление. Датчик рН располагают на 5 см выше зоны высокого давления. Через катетер, отверстие которого находится на 10 см выше датчика рН, в пищевод вливают 15 мл 0,1 М раствора хлористоводородной кислоты. Измеряют давление и рН в пищеводе. Больной в течение 30 с делает глотательные движения. При этом регистрируют число глотаний, необходимых для повышения рН до 5. В норме для этого необходимо сделать до 10 глотательных движений.

Определение разности потенциалов. Метод позволяет выявить патологию плоскоклеточного эпителия пищевода, и его используют для диагностики пищевода Бэррета. Определяют разность электрических потенциалов слизистой оболочки желудка (отрицательный) и пищевода (слабоположительный).

Суточное определение рН в дистальной части пищевода (Johnson, De Meester, 1974). При этом определяют время рефлюкса, число отдельных эпизодов рефлюкса, длительность их в вертикальном и горизонтальном положениях.

Для качественной и количественной оценки желудочно-пищеводного рефлюкса в последнее время применяют сканирование с радионуклидом коллоидного сульфата технеция (Fisher и соавт., 1976).

АТРЕЗИЯ ПИЩЕВОДА И ПИЩЕВОДНО-ТРАХЕАЛЬНЫЙ СВИЩ

Первые описания атрезии пищевода и некоторых других аномалий пищевода относятся к XVII в. Без хирургического лечения дети с атрезией пищевода обычно умирают в ближайшие дни после рождения. Предположение о возможности соединения двух участков атрезированного пищевода высказал Holmes (1869). В 1924 г. Wing произвел такую операцию, однако ребенок умер от причины, не связанной с операцией на пищеводе. Первые успешные операции выполнили независимо друг от друга Leven и Ladd в 1939 г., а в СССР Г. А. Баиров — в 1956 г. Naight (1941) успешно выполнил перевязку свища и соединил отрезки пищевода по типу конец в конец.

Атрезия пищевода встречается у 1 из 3000—4000 новорожденных. Различают следующие основные виды аномалий пищевода: 1) атрезия без свища; 2) атрезия со свищом проксимального сегмента; 3) атрезия со свищом дистального сегмента; 4) атрезия со свищом обоих сегментов; 5) свищ без атрезии (рис. 4). Наиболее часто (в 90 % случаев) встречается атрезия со свищом дистального сегмента.

Атрезия пищевода возникает вследствие нарушения деления трахеи и пищевода и быстрого роста трахеи. Быстро растущая трахея уносит аборальный сегмент пищевода вниз, не давая возможности сформироваться пищеводу. При наиболее частом

варианте атрезии со свищом нижнего сегмента проксимальный сегмент имеет длину 1—3,5 см и диаметр до 10 мм. Дистальный сегмент обычно сообщается с мембранозной частью трахеи на расстоянии 1 см от карины. Реже он находится выше или в проксимальной части главного бронха. Стенки дистального сегмента истончены и диаметр его уменьшается в проксимальном направлении. Кровоснабжение дистального сегмента незначительно. Оно осуществляется за счет веточек, идущих от аорты и левой желудочной артерии. Это следует учитывать во время оперативного вмешательства, избегая избыточной мобилизации дистального сегмента. Свищ проксимального сегмента располагается в средней части трахеи на расстоянии около 5 см от дистального сегмента. Во многих случаях отверстие находится на боковой поверхности пищевода.

Атрезия пищевода выявляется уже в первые часы и дни жизни новорожденного. Характерными признаками ее являются постоянное выделение слюны и слизи изо рта и носа, сильный кашель, одышка и цианоз, возникающие при каждой попытке кормления ребенка. При атрезии со свищом дистального сегмента воздух поступает в желудок,

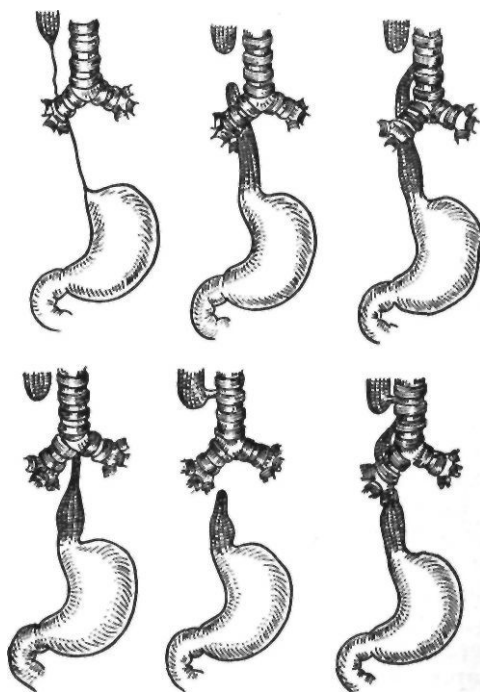


Рис. 4. Виды атрезии пищевода

поэтому определяется вздутие живота. Отсутствие воздуха в желудке указывает на наличие атрезии без свища или атрезии со свищом проксимального сегмента. Большую опасность представляет аспирационная пневмония, возникающая вследствие аспирации пищи и скапливающейся во рту слюны, при пищеводно-трахеальном свище — вследствие затекания в дыхательные пути через свищевой ход. Сначала поражается верхняя доля правого легкого, затем в процесс вовлекаются оба легких. Большинство неблагоприятных исходов обусловлено поражением легких.

Несмотря на достаточно характерную клиническую картину, правильный диагноз нередко устанавливают поздно. При подозрении на атрезию пищевода через нос проводят тонкий стерильный рентгеноконтрастный зонд. При наличии атрезии на расстоянии 9—13 см определяется непроходимость. Положение зонда контролируют с помощью рентгенологического исследования, одновременно определяя протяженность проксимального сегмента, степень поражения легких, наличие воздуха в желудке и кишечнике. Для выявления свища проксимального сегмента и в сомнительных случаях через зонд вводят 1—2 мл контрастного вещества (йодолипол), которое после рентгенографии немедленно отсасывают.

У половины больных атрезия пищевода сочетается с пороками развития сердечно-сосудистой системы (дефекты межжелудочковой и межпредсердной перегородок, корарктация аорты, тетрада Фалло и др.) и желудочно-кишечного тракта (атрезия заднего прохода, кишечника, желчных путей). Могут иметь место аномалии мочеполовой и нервной систем. Сопутствующие аномалии значительно ухудшают прогноз и обуславливают неблагоприятный исход заболевания.

Предоперационная подготовка начинается с момента установления диагноза и доставки ребенка в хирургическое отделение. Ребенка помещают в бокс, в котором поддерживаются постоянные температура и влажность воздуха. Ему придают положение с приподнятым на 20—30° головным концом, что уменьшает возможность регургитации. Выделяющуюся в большом количестве слизь постоянно аспирируют. В ряде случаев применяют трахеобронхиальную аспирацию. Кормление через рот абсолютно противопо-

казано, поэтому проводят парентеральное питание. Срок операции зависит от вида атрезии, наличия и тяжести сопутствующих аномалий, общего состояния, массы тела ребенка, степени поражения легких и наличия инфекции.

Операцией выбора при атрезии пищевода считают прямой анастомоз. Серьезную проблему представляет выбор способа обезболивания, поскольку адекватная оксигенация затруднена из-за избыточной секреции и вовлечения в воспалительный процесс легких. Кроме того, необходимо поддерживать нормальную температуру тела. Используют задний внеплевральный и чресплевральный доступы к пищеводу. Чаще всего применяют заднебоковую торакотомию по четвертому межреберью. Проксимальный сегмент пищевода находят по введенному в него катетеру. Свищ проксимального сегмента нередко не обнаруживают, поскольку он располагается высоко. О возможности наличия свища вспоминают при возникновении пневмонии и других легочных осложнений после операции по поводу атрезии со свищом дистального сегмента пищевода. Rehbein (1964) указывает на три диагностических признака атрезии проксимального сегмента пищевода: 1) проксимальный сегмент не расширен, как обычно; 2) форма его изменяется одновременно с дыханием и после вскрытия просвета пищевода можно почувствовать запах анестезирующего средства; 3) дистальный сегмент соединяется с трахеей высоко и проксимальный сегмент перекрывает его. Rehbein закрывает все проксимальные свищи через шейный разрез.

Следуя по правому блуждающему нерву вниз, определяют дистальный сегмент пищевода. Выделяют верхнюю часть дистального сегмента, пересекают и ушивают свищевое отверстие. Свищ пересекают вблизи трахеи с таким расчетом, чтобы образовать дистальный сегмент пищевода нужной длины и сохранить достаточно тканей для ушивания отверстия в трахее. Для ушивания применяют одно- или двухрядные швы. Швы подкрепляют лоскутом плевры, а при невозможности — тканями средостения или мышцей. Для проверки прочности швов в рану заливают изотонический раствор натрия хлорида и создают повышенное давление в трахее. Для сохранения кровоснабжения следует избегать избыточной мобилизации сегментов пищевода. Проксимальный сегмент име-

ет лучшее кровоснабжение и более мощную стенку, поэтому мобилизацию следует начинать сверху. После выделения обоих сегментов на них накладывают швы-держалки и подтягивают их. Если концы пищевода свободно заходят один за другой, накладывают анастомоз. Существуют различные методы прямого анастомоза (рис. 5). Naight (1944) предложил сшивать дистальный сегмент через все слои со слизистой оболочкой проксимального сегмента, укрепляя мышечным слоем верхнюю линию швов. Таким образом, дистальный сегмент как бы инвагинируется в проксимальный. Daniel (1944) для формирования анастомоза использует катетер, введенный в пищевод через нос до начала операции. Проксимальный сегмент вскрывают на верхушке и через отверстие проводят катетер в дистальный сегмент и в желудок. Край дистального сегмента обвязывают вокруг катетера и протягивают в просвет проксимального сегмента на глубину до 1 см. Край раны проксимального сегмента подшивают вокруг дистального сегмента двухрядными узловыми швами. Катетер удаляют после прорезывания фиксирующей нити. Ladd (1944) предложил соединять отрезки пищевода специальными швами типа обвивных, наложенными симметрично. Gross и Scott (1946) разработали методику косого анастомоза пищевода, при использовании которой значительно уменьшается возможность образования сужения в месте сшивания. Для наложения анастомоза применяют швы Ladd, а второй ряд укрепляют

отдельными шелковыми швами. Теп Kate (1952) внес оригинальное дополнение в методику наложения анастомоза. При наличии расхождения концов пищевода на верхушке проксимального сегмента образуют дугообразный лоскут, который отворачивают книзу и ушивают над дистальным сегментом. Г. А. Баиров (1956) применяет следующий способ удлинения сегментов пищевода (рис. 6). На проксимальный сегмент пищевода накладывают 4 обвивных шва. Один из швов оказывается на выкраиваемом лоскуте. На дистальный сегмент также накладывают 4 шва-держалки, но один из швов накладывают после рассечения задней стенки у края продольного разреза. Над катетером завязывают вначале задние, затем боковые и передние швы. Второй ряд образуют отдельными швами. При затруднении в сближении участков пищевода Eraklis (1976), Slim (1977) применяли циркулярную миотомию проксимального сегмента.

Sulamaa и соавторы (1951) предложили перевязывать свищ дистального сегмента и вшивать проксимальный сегмент в бок дистального. Для уменьшения опасности реканализации свища Lopez-Perez (1976) удалял слизистую оболочку свищевого хода.

При большом расстоянии между сегментами пищевода применяют двухэтапную операцию. Некоторые хирурги в подобных случаях откладывают вмешательство на несколько недель, так как за это время происходит удлинение сегментов пищевода, что позволяет без натяжения наложить первич-

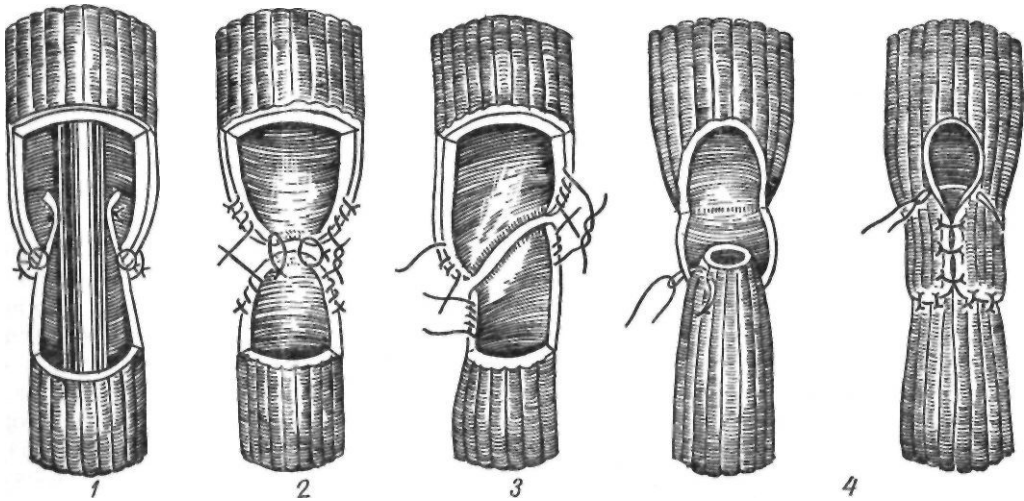


Рис. 5. Методики формирования анастомоза при атрезии пищевода: 1 — по Daniel; 2 — по Ladd; 3 — по Gross и Scott; 4 — по Ten Kate

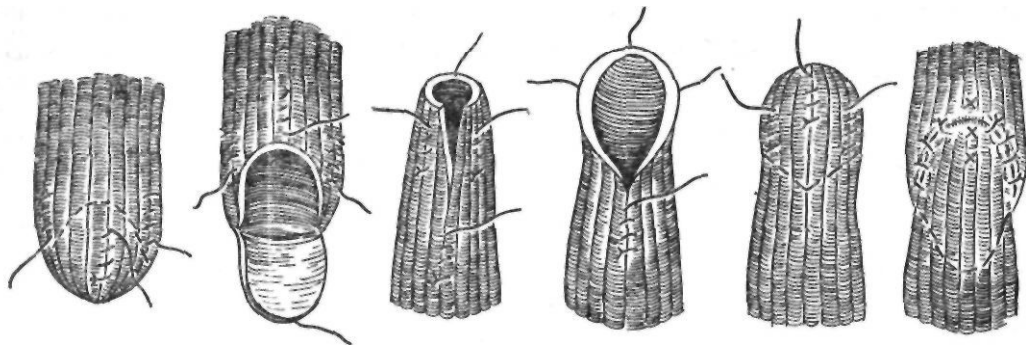


Рис. 6. Анастомоз по Баирову

ный анастомоз. Howord, Myers (1965) использовали бужи и зонд для удлинения проксимального сегмента. Оригинальный способ предложили Henden, Hale (1975). Они помещали в концы обоих сегментов металлические оливы и путем воздействия на них электромагнитным полем сближали концы пищевода.

Г. А. Баиров (1961) применяет двухэтапную операцию (рис. 7). Первый этап состоит в ликвидации пищеводно-трахеальных свищей, выведении проксимального сегмента на шею и эзофагостомии дистального сегмента с выведением его на переднюю брюшную стенку.

У тяжелобольных лечение начинают с гастростомии под местной анестезией. Второй этап операции — пластика пищевода — зависит от состояния ребенка. Обычно ее выполняют в возрасте 6—24 мес. Предпочтение отдают заградной толстокишечной пластике. Waterston и соавторы (1972) предпочитают внутригрудную сегментарную пластику, так как короткий сегмент пищевода, содержащий сфинктерную зону, имеется всегда над желудком. В последнее время используют изо- или антиперистальтические трубки из большой кривизны желудка. Изучается вопрос о ранней заградной эзофагопластике (Д. Е. Бабляк и соавт., 1984).

Rickham и соавторы (1977) при нарушении кровоснабжения трансплантата, созданного из правой половины толстой кишки, накладывают анастомоз с применением микрохирургической техники между подвздошно-ободочной и щитовидной артериями, что улучшает кровоснабжение трансплантата.

Основными осложнениями послеоперационного периода являются легочные осложнения и недостаточность швов. Частота последнего достигает 35%. Возникновению

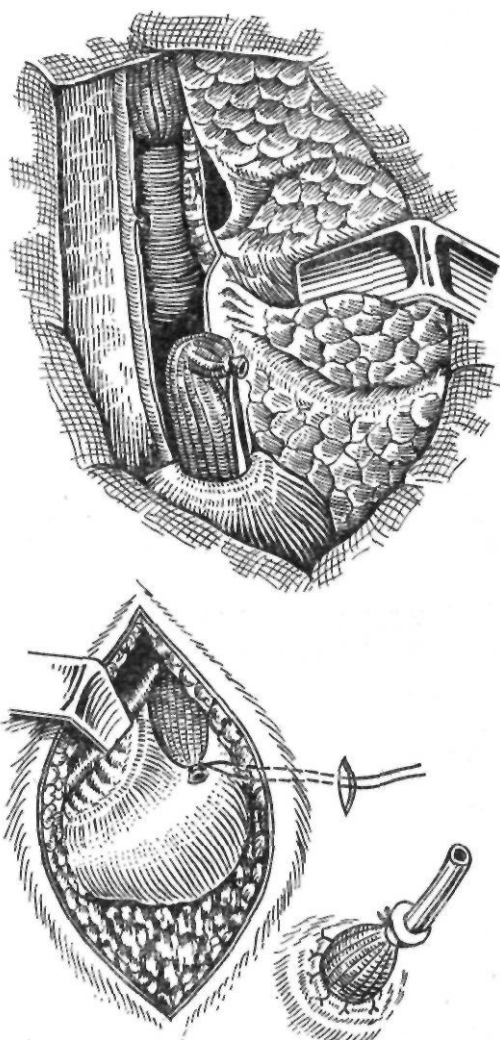


Рис. 7. Первый этап операции Баиров

недостаточности швов способствуют малоподвижность дистального сегмента, недостаточное кровоснабжение, натяжение швов, плохое сопоставление слоев, подвижность соединенных сегментов во время дыхания и глотания. Небольшие свищи могут закрыться самостоятельно. При большом дефекте требуется повторная операция. В возникновении стриктур в последнее время определенное значение придается рефлюксу.

Пищеводно-трахеальный свищ без атрезии. Различают пищеводно-трахеальный, бронхопищеводный, пищеводно-легочный свищи и свищ в секвестрированную долю легкого. У 60—65 % больных пищеводно-трахеальный свищ располагается выше III грудного позвонка. У большинства больных заболевание имеет бессимптомное течение. Предложен целый ряд способов для обнаружения свищей. Они заключаются во введении окрашенных жидкостей в трахею или пищевод, закупорке пищевода выше и ниже предполагаемого участка поражения и введения красящего вещества.

При расположении свища ниже II грудного позвонка применяют шейный доступ, а при более низкой локализации — торакотомию. В случае бронхоэктазов или абсцесса удаляют часть легкого. Длина и диаметр свищей могут быть различными. У старших детей и у взрослых воспалительная реакция и спайки вокруг свища отсутствуют. Оперативное лечение заключается в рассечении или иссечении свища с тщательным ушиванием отверстия в трахее и пищеводе с интерпозицией плевры или мышцы.

ИНОРОДНЫЕ ТЕЛА И ПОВРЕЖДЕНИЯ ПИЩЕВОДА

Инородные тела пищевода являются довольно частой и опасной патологией. По данным Б. А. Петрова (1967), за период с 1950 по 1964 г. в Институт скорой помощи им. Н. В. Склифосовского с инородными телами пищевода поступили 105 056 человек. Среди таких больных 21—25 % нуждаются в квалифицированной помощи (Б. С. Розанов, 1961). Большинство пациентов с инородными телами — дети.

Чаще всего в пищеводе застревают рыбы и птичьи кости (70—90 %), зубные протезы, монеты, пуговицы, булавки, гвозди. Основ-

ными причинами попадания инородных тел в пищевод являются поспешная еда, небрежное приготовление пищи, профессиональные привычки сапожников, портных, плотников держать во рту во время работы гвозди, иголки, булавки, патология полости рта у пожилых больных (плохо пригнанные съемные зубные протезы, снижение чувствительности слизистой оболочки полости рта), привычка у детей брать случайные предметы в рот, преднамеренное проглатывание.

Проглоченное инородное тело может пройти из пищевода в желудок и выйти естественным путем или задержаться в пищеводе. Этому способствуют различные патологические состояния пищевода — стриктуры, опухоли, дивертикулы, спазм, ахалазия. Вместе с тем, по данным Б. С. Розанова (1961), в 96,5 % случаев инородные тела обнаруживают в здоровом пищеводе.

Преимущественной локализацией инородных тел в пищеводе являются места физиологических сужений. Наиболее часто инородные тела задерживаются в нижнем отделе глотки и ниже перстнеглоточной мышцы, на уровне яремной вырезки грудины (в 75 % случаев), в области правого бокового изгиба пищевода, обусловленного дугой и нисходящей частью аорты. Реже они задерживаются в средней трети грудной части пищевода, на уровне дуги аорты и бифуркации трахеи (15 %) и в нижней трети (10 %).

Клиническая картина зависит от величины, формы, локализации, длительности нахождения инородного тела. Приблизительно в 10 % случаев не отмечается каких-либо симптомов. После попадания инородного тела больной жалуется на боль, ощущение сдавления в горле или за грудиной, которое усиливается при глотании. Болевые ощущения могут отсутствовать, если инородное тело имеет ровную, гладкую поверхность. Боль иррадирует в спину, межлопаточную область. Характерны дисфагия, регургитация, слюнотечение. При травме стенки пищевода может наблюдаться кровотечение. Крупные инородные тела вызывают полную непроходимость пищевода. Этому способствуют спазм мускулатуры и воспалительный отек слизистой оболочки.

Дальнейшее течение зависит от размеров, характера, места нахождения инородного тела и присоединившихся осложнений. Изъязвление стенки пищевода может вызвать раннее кровотечение. Осложнения со сторо-

ны верхних дыхательных путей и легких обусловлены аспирацией, сдавлением трахеи, воспалительной реакцией с отеком гортани, образованием пищеводно-трахеального свища. При сдавлении трахеи появляются одышка, стридорозное дыхание, цианоз. Иногда в клинической картине преобладают признаки внезапно возникшего удушья. Описаны случаи, когда массивные инородные тела закрывали вход в гортань и наступала смерть вследствие асфиксии.

При повреждении стенки пищевода и присоединении воспалительных явлений возникает постоянная боль в области шеи, в спине, за грудиной. Быстро нарастает дисфагия. Общее состояние больного ухудшается, повышается температура тела, появляется озноб. На шее, чаще слева, появляется болезненная припухлость, отмечается крепитация. Больной стремится занять положение, в котором давление на стенки пищевода бывает минимальным. Если инородное тело локализуется в шейной части пищевода, он вытягивает шею и наклоняет голову вниз. При задержке инородного тела в грудной части пищевода больной предпочитает лежать в согнутом положении. При глотании появляется болезненное выражение лица.

Диагностика. При подозрении на наличие инородного тела в пищеводе обследование начинают с осмотра зева и глотки с помощью гортанного зеркала. Иногда таким способом удается обнаружить инородное тело в области грушевидных синусов. После осмотра глотки переходят к рентгенологическому исследованию пищевода, которое является наиболее точным, простым и безопасным диагностическим методом. С его помощью выявляют рентгеноконтрастные металлические инородные тела (монеты, иглы, булавки и др.).

При подозрении на инородное тело шейной части пищевода вначале производят рентгенографию шеи по Г. М. Земцову (1956). В положении больного сидя с приподнятым подбородком и максимально опущенными плечами на высоте вдоха делают снимок в боковой проекции на пленке размером 13X 18 см при фокусном расстоянии 2 м. Технические условия: напряжение тока 95—100 кВ, сила тока 100 мА, экспозиция 0,1—0,15 с. Полученная рентгенограмма дает возможность обнаружить мелкие инородные тела, расширение позадипищеводного пространства или наличие газа в нем при перфорации

пищевода. Косвенными признаками инородного тела и травматического повреждения пищевода являются «воздушная стрелка», острие которой направлено кверху, и выпрямление шейного отдела позвоночника. При отрицательных данных рентгенографии применяют исследование с помощью контрастного вещества.

Для выявления мелких инородных тел чаще применяют методику Ивановой-Подобед (1932). Больной глотает густую бариевую взвесь, которая оседает на инородном теле. После проглатывания 1 чайной ложки взвеси больному дают несколько глотков воды, смывающей барий со стенок пищевода. Осевший на инородном теле барий делает видимым его при рентгеноскопии и на рентгенограммах. При глотании в результате смещения пищевода наблюдается маятникообразное качание осевших на инородном теле частиц бария.

При отрицательных данных рентгенологического исследования и продолжающихся жалобах больного на боль, дисфагию, при начинающихся воспалительных явлениях показана диагностическая эзофагоскопия. Она позволяет выявить внедрившиеся в стенку пищевода мелкие инородные тела. Инородное тело обычно прикрывается складками слизистой оболочки и легко обнаруживается по мере извлечения эзофагоскопа.

Лечение. Наличие инородного тела в пищеводе служит показанием к его немедленному удалению. С этой целью применяют эзофагоскопию. У взрослых ее выполняют под местным обезболиванием, у детей и возбужденных больных — под наркозом. Применяют жесткий открытый эзофагоскоп. В последнее время появились сообщения об успешном применении фиброэзофагоскопа. Важным моментом является тренировка с дубликатом инородного тела для отработки приемов безопасного извлечения его. Залогом успешного извлечения инородного тела являются: 1) точное представление о характере, размерах, локализации и ориентации инородного тела; 2) достаточный обзор инородного тела; 3) правильное положение эзофагоскопа и дополнительных приспособлений.

В зависимости от характера инородных тел применяют различные приемы для их удаления. Для извлечения костей используют специальные щипцы, которыми захватывают кость, вводят в просвет эзофагоскопа или подводят к отверстию тубуса и извлека-

ют вместе с эзофагоскопом. Застрявшее мясо удаляют кусками. Монеты удаляют с помощью ротационных шипцов. Большие трудности возникают при удалении раскрытых английских булавок. Иногда их низводят в желудок, разворачивают открытой частью вниз и затем извлекают. В последнее время для удаления мелких инородных тел, мяса успешно применяют баллонные катетеры типа Фоли, Фогерти.

После удаления инородного тела в течение 3—4 дней больному разрешают прием только жидкости. Затем в течение 7—10 дней назначают щадящую диету. На протяжении 7—10 дней больной должен находиться под амбулаторным наблюдением врача, так как в этот период могут развиваться осложнения.

Если инородное тело не удается удалить с помощью эзофагоскопа, применяют оперативные методы. При локализации инородного тела в шейной части пищевода на расстоянии 25—26 см от края верхних резцов прибегают к шейной эзофаготомии, при локализации его в средней трети грудной части пищевода производят торакотомия. Показания к таким операциям возникают очень редко. В послеоперационный период больного кормят через назогастральный зонд. При плохой переносимости зонда назначают парентеральное питание.

О с л о ж н е н и я . Инородные тела пищевода могут вызвать перфорацию пищевода, местные воспалительные процессы, кровотечение из крупных сосудов.

Наиболее частым осложнением является травматический эзофагит, который характеризуется умеренной болью при глотании, легкой дисфагией. Обычно после удаления инородного тела явления эзофагита быстро проходят. В выраженных случаях применяют порошки с висмута нитратом, местные анестезирующие средства, антибиотики.

В поврежденной слизистой оболочке пищевода, особенно если инородное тело не удалено, может образоваться абсцесс. Он проявляется острой болью, иррадиирующей в область шеи и в спину. Боль усиливается при кашле, глотании. Отмечается прогрессирующая дисфагия. Рентгенологически определяется кратковременная задержка контрастного вещества в месте бывшего инородного тела. При эзофагоскопии выявляются резкая гиперемия, отечность слизистой оболочки, иногда изъязвление. Абсцесс может вскрыться во время эзофагоскопии.

В неблагоприятных случаях возможно распространение гнойного воспаления на глубжележащие слои и развитие флегмоны пищевода. Чаше флегмона локализуется на задней стенке шейной части пищевода. При этом характерны высокая температура тела (до 40 °С), боль в шее, усиленное слюноотделение, резко затрудненное глотание, зловонный запах изо рта, ощущение удушья. При эзофагоскопии определяются отечность, гиперемия и выбухание задней стенки пищевода. Абсцесс следует обязательно вскрыть под контролем зрения в месте его наибольшего размягчения с помощью шипцов или эзофагоскопического ножа. Если после этого улучшения не наблюдается, расширяют разрез и дополнительно выполняют шейную медиастинотомию. Одновременно назначают антибиотики и дезинтоксикационные средства.

При распространении гнойного процесса на весь подслизистый слой пищевода развивается диффузный флегмонозный эзофагит. Слизистая оболочка пищевода при этом резко утолщается, частично некротизируется. Процесс переходит на окружающие ткани. Большинство больных умирают через 2—3 дня от интоксикации. Лечение заключается в широкой медиастинотомии, применении антибиотиков, дезинтоксикационной терапии.

Лечение разрывов пищевода и их осложнений описано ниже. Воспалительный процесс с пищевода может перейти на шейный отдел позвоночника и мозговые оболочки. Б. С. Розанов (1961) описал 12 подобных наблюдений; 4 больных выздоровели. Клинически это осложнение протекает с явлениями шейного радикулита, плексита. Больной отмечает резкую боль при малейшем движении. Лечение сводится к дренированию клетчатки, иммобилизации шейного отдела позвоночника, гастростомии, антибиотикотерапии.

Тяжелым осложнением, почти всегда заканчивающимся летальным исходом, является перфорация или аррозия близлежащих крупных сосудов (аорта, общая сонная артерия, яремная вена) с последующим профузным кровотечением.

Повреждения пищевода. Проникающие повреждения пищевода являются наиболее тяжелой, в ряде случаев быстро приводящей к смерти формой перфорации пищеварительного тракта. Наиболее частой причиной

повреждений пищевода являются лечебно-диагностические манипуляции (эзофаго-, гастроскопия, бужирование пищевода). Кроме того, разрыв пищевода могут вызывать инородные тела, ранения. По данным Postlethwait (1979), ятрогенные повреждения пищевода составляют 75,5 %, повреждения, обусловленные инородными телами,— 7,3 %, травмой,— 4,9 %, спонтанные разрывы — 12,3 %.

Разрыву пищевода способствуют изъязвления, воспалительные изменения, особенно некротический эзофагит при химических ожогах, сужения, рак пищевода, а также заболевания окружающих органов (воспалительный процесс в лимфатических узлах средостения, легких, плевре, аневризма аорты). Описаны наблюдения спонтанного разрыва ранее здорового пищевода.

Paulson и соавторы (1960) предлагают следующую классификацию повреждений пищевода.

1. Травматические перфорации.

А. Прямые.

1. Инструментальные: а) эзофагоскопия и гастроскопия; б) расширение, бужирование или интубация; в) хирургические.

2. Инородные тела: а) проглоченные; б) наносящие проникающие раны.

3. Ожоговые.

Б. Непрямые.

1. Самопроизвольный разрыв.

2. Р-азрыв в результате закрытой травмы.

3. Разрыв, сочетающийся с сужением.

II. Воспаление: а) эзофагит; б) пептическая язва; в) туберкулезный лимфаденит; г) дивертикулит; д) абсцесс или аневризма; е) неврогенное изъязвление;

III. Новообразования: а) доброкачественные; б) злокачественные.

Лечение повреждений пищевода, как правило, оперативное. Консервативное лечение применяют по строгим показаниям: при высоких перфорациях в шейной части, когда нет поступления воздуха и жидкости в окологлоточную клетчатку; при перфорации шейной части острым предметом (булавка, рыба кость) после удаления инородного тела; при поступлении большого в удовлетворительном состоянии через несколько дней после перфорации; при затихающей симптоматике; при подозрении на перфорацию; у некоторых больных с рубцовым сужением, сопровождающимся выраженным хроническим медиастинитом и периезофагеальным

фиброзом, когда перфорация бужем может не вызвать серьезных осложнений (если не повреждена плевра). Консервативное лечение заключается в исключении приема пищи через рот, отсасывании содержимого пищевода через тонкий зонд, назначении парентерального питания и антибиотиков.

При консервативном лечении проникающих повреждений применяют бензилпенициллин в суточной дозе 16—32 млн. ЕД или полусинтетические пенициллины в максимальной дозе. Если состояние больного ухудшается, о чем свидетельствуют повышение температуры тела, лейкоцитоз, данные рентгенологического исследования, применяют оперативное лечение.

Повреждения шейной части пищевода.

Проникающие изолированные повреждения пищевода представляют большую редкость вследствие глубокого расположения пищевода. Такие повреждения обычно локализируются слева, так как именно здесь шейная часть пищевода выступает из-под прикрывающей ее трахеи. В большинстве же случаев наблюдается Сочетанное повреждение трахеи, щитовидной железы и сосудов. Инструментальные перфорации возникают при форсированном введении эзофагоскопа в области первого сужения.

Характерными симптомами повреждений шейной части пищевода являются боль, усиливающаяся при глотании, дисфагия, повышение температуры тела, подкожная эмфизема в области шеи. В последующем по мере развития воспалительного процесса в клетчаточных пространствах шеи появляются отечность и тугоподвижность шеи. При проникающих ранениях извне в ране обнаруживается слюна или частицы пищи. При рентгенологическом исследовании может наблюдаться прослойка газа в мягких тканях шеи в стороне от пищевода или горизонтальный уровень жидкости, а при даче контрастного вещества отмечается затекание его в мягкие ткани шеи. Кроме того, при исследовании в боковой проекции определяется увеличение объема предпозвоночного пространства и смещение пищевода и трахеи кпереди.

Лечение повреждений шейной части пищевода оперативное и заключается в ушивании раны и подведении дренажей. С этой целью производят разрез по внутреннему краю левой грудино-ключично-сосцевидной мышцы. Сосудисто-нервный пучок шеи отводят латерально. Для улучшения доступа перевязывают нижнюю щитовидную артерию и щитовидную железу отводят медиально. Необходимо избегать повреждения левого возвратного нерва, расположенного в пищеводно-трахеальной борозде. Лопаточно-

подъязычную мышцу отводят в сторону или пересекают. Выделяют пищевод. Рану пищевода ушивают двухрядными узловыми швами. В рану мягких тканей засыпают антибиотики, подводят перчаточный дренаж, который следует располагать ниже места повреждения пищевода, и ушивают послойно мягкие ткани.

При обширных рваных повреждениях накладывают шейную эзофагостому, которую в последующем можно ушить или закрыть путем кожной пластики.

В запущенных случаях при уже сформировавшемся околопищеводном абсцессе последний вскрывают и дренируют. Выделять пищевод и искать место его перфорации не следует, так как разрушение отграничивающих спаек может привести к распространению инфекции и развитию медиастинита. Питание больного осуществляют через тонкий желудочный зонд. Так как многие больные плохо переносят постоянный зонд, можно назначить парентеральное питание. В таком случае в послеоперационный период запрещается прием пищи и жидкости через рот в течение 5—6 дней. Больной ежедневно получает 3—3,5 л жидкости, ему переливают кровь, плазму, альбумин. Проводят массивную антибиотикотерапию, назначают общеукрепляющее лечение. С 6—7-го дня разрешают прием жидкости через рот, а затем и полужидкой пищи.

Повреждения грудной части пищевода.

Этот вид повреждений пищевода отличается особой тяжестью, так как травма и загрязнение средостения, а иногда и плевральной полости микроорганизмами, слюной, пищевыми продуктами, пищеварительными соками приводят к шоку, сердечно-легочной недостаточности, резкому обезвоживанию организма и прогрессирующей инфекции. Типичными признаками повреждений грудной части пищевода являются боль, повышение температуры тела, тахикардия, одышка, подкожная эмфизема.

В зависимости от места перфорации боль локализуется в спине, позвоночнике, загрудинном пространстве. Резкая боль в надчревной области является признаком перфорации в нижней трети грудной части пищевода. Обычно больные, стремясь уменьшить боль, принимают вынужденное положение.

В момент перфорации развивается шок. Иногда наступает кратковременная потеря сознания. При повреждении плевры возникает резкая одышка и быстро нарастают явления дыхательной недостаточности. Ха-

рактерно раннее и быстрое повышение температуры тела до 38—39 °С. У некоторых больных развивается подкожная эмфизема в области шеи, но обычно этот симптом появляется поздно.

Различают три фазы клинического течения перфораций грудной части пищевода (Т. И. Шраер, 1964). В первой, начальной, фазе, или фазе шока, резко ухудшается общее состояние больного. Эта фаза длится от 30 мин до 4—5 ч и особенно тяжело протекает при повреждении плевры и у детей. Вторая фаза — кажущегося облегчения, или ложного затишья, — обычно длится 18—36 ч. Она характеризуется мнимым улучшением состояния больного, уменьшением боли, однако в этот период наблюдается постоянная высокая температура тела, нарастает обезвоживание. Третья фаза — фаза медиастинита и других воспалительных осложнений. У больного развивается тяжелое септическое состояние.

Течение процесса зависит от особенностей перфорации, возраста и общего состояния больного. Особенно тяжело протекает перфорация грудной части пищевода с повреждением плевры, для которой характерны выраженная картина шока, отсутствие фазы ложного затишья, прогрессирующая дыхательная недостаточность, наличие признаков гидропневмоторакса. У детей отмечается быстрое течение процесса с резкими дыхательными расстройствами даже при отсутствии повреждения плевры. У истощенных и пожилых больных, а также при медленно развивающейся перфорации (например, вызванной длительно находящимся в пищеводе инородным телом) клиническая симптоматика менее выражена. При перфорации в верхней трети грудной части пищевода инфицированию средостения способствует попадание в рану слюны; при перфорации в нижней трети грудной части в средостение проникает кислый желудочный сок, обладающий протеолитическими свойствами.

Д и а г н о с т и к а повреждений грудной части пищевода основана на клинических данных и результатах рентгенологического исследования больного. Christoforidis и Nelson (1957) различают следующие рентгенологические признаки перфорации грудной части пищевода: 1) эмфизема средостения; 2) подкожная эмфизема; 3) гидропневмоторакс; 4) выход контрастного вещества за пределы пищевода. При разрыве брюшной

части пищевода воздух распространяется под медиастинальным и диафрагмальным листками плевры в виде цифры V (V-симптом; Naclerio, 1957).

Обычно проникновение контрастного вещества в средостение, наличие горизонтального уровня жидкости на фоне расширенной тени средостения, эмфизема средостения и наличие очага плотной тени иногда с уровнем жидкости в средостении в сочетании с высокой температурой тела, нарастающим лейкоцитозом дают возможность с уверенностью диагностировать повреждение грудной части пищевода.

Для выявления перфорации следует пользоваться йодолиполом (М. А. Подгорбунский, Т. И. Шраер, 1970) или водорастворимыми трийодированными препаратами в виде 45—60 % растворов (Е. М. Коган, 1968). Последние получают все более широкое распространение, так как они проникают даже в небольшие дефекты стенки пищевода и обладают бактерицидным действием.

Мнение о нецелесообразности эзофагоскопии при повреждении пищевода в последние годы пересматривается. Если фиброэзофагоскопию, требующую раздувания пищевода, считают непоказанной, то эзофагоскопию жестким эзофагоскопом под общим обезболиванием с мышечными релаксантами расценивают как важный диагностический прием. Б. Д. Комаров и соавторы (1981) считают целесообразным применение диагностической эзофагоскопии при разрыве пищевода любой этиологии. Особенно показана эзофагоскопия при сомнительных данных рентгенологического исследования.

Лечение. Выбор метода лечения поврежденной грудной части пищевода зависит от времени, прошедшего с момента перфорации, размеров прободного отверстия, проходимости пищевода, общего состояния больного.

Консервативное лечение показано в ранние сроки после перфорации при удовлетворительном общем состоянии больного, небольшом прободном отверстии, коротком (1,5—2 см) ложном ходе, хорошей проходимости пищевода. Оно заключается в предоставлении пищеводу покоя путем питания через проведенный в желудок тонкий зонд, в антибиотикотерапии, парентеральном возмещении потерь жидкости и белков, симптоматической терапии (сердечные, витаминные средства), туалете полости рта.

Основным методом лечения перфораций и травм грудной части пищевода является оперативный. Применяют три группы операций (М. А. Подгорбунский, Т. И. Шраер, 1970): 1) операции для выключения пищевода (гастростомия, еюностомия, пересечение пищевода в шейной части с двойной эзофагостомой, пересечение желудка в кардиальной части с двойной гастростомой); 2) дренирующие операции (медиастинотомии — шейная, задняя внеплевральная, чрездиафрагмальная, чрезплевральная, их сочетания, дренаж плевральной полости); 3) операции на перфорированном пищеводе (ушивание перфорационного отверстия, резекция перфорированного пищевода).

Обычно при лечении перфораций грудной части пищевода применяют сочетание нескольких операций.

Основным методом оперативного лечения проникающих повреждений пищевода является операция ушивания прободного отверстия, направленная на восстановление целостности пищевода и устранение источника инфекции. Ушивание раны шейной части пищевода было впервые выполнено еще в прошлом столетии (Н. А. Богораз).

В зависимости от локализации повреждения ушивание выполняют чрезплевральным или чрезбрюшинным доступом. Последний применяют при локализации повреждения в нижних 5—6 см пищевода. Ушивание осуществляют двухрядным швом с дополнительным укреплением линии швов плеврой, диафрагмой или сальником. При ушивании повреждения чрезплевральным доступом одновременно производят широкую медиастинотомию. Плевральную полость дренируют. В послеоперационный период проводят весь комплекс консервативных мероприятий.

Широко применяют метод активного дренирования средостения, разработанный Н. Н. Каншиным (1973). В основе метода лежит промывание гнойной полости антисептическим раствором с одновременным отсасыванием оттекающей жидкости. Благодаря создаваемому в полости постоянному разрежению происходит быстрое ее спадение. Для дренирования используют двухпросветную силиконовую трубку с 2—6 боковыми отверстиями. Разрежение создают с помощью модифицированного виброотсоса. Активное дренирование применяют при различных локализациях гнойного очага и различных доступах к пищеводу. Двухпрос-

ветную дренажную трубку устанавливают у дна полости. При обширных повреждениях используют вторую трубку, которую подводят непосредственно к месту повреждения пищевода. Дренажные трубки выводят через отдельные разрезы. Основную рану послойно ушивают, герметизируя полость. При чрезбрюшинной медиастинотомии двухпросветную трубку располагают у верхнего полюса полости у места повреждения пищевода, вторую трубку после ушивания разреза диафрагмы помещают под левой долей печени. При чрезплевральном доступе двухпросветную трубку укладывают в средостении до уровня разрыва пищевода и выводят наружу. Второй трубкой дренируют плевральную полость.

По мнению Н. Н. Каншина, операция при повреждении пищевода всегда должна включать активное дренирование. В ряде случаев внеплевральное активное дренирование применяют как самостоятельную операцию — при позднем (свыше 6—12 ч) поступлении больных, когда ушивание опасно из-за угрозы расхождения швов, а также у пожилых больных с тяжелыми сопутствующими заболеваниями. При разрывах шейной и грудной частей пищевода до уровня бифуркации трахеи применяют шейный доступ, при разрывах пищевода ниже бифуркации трахеи используют абдоминальный доступ.

В последние годы в НИИ скорой помощи им. Н. В. Склифосовского разработана методика эндоскопического чрезпищеводного дренирования (Б. Д. Комаров и соавт., 1981).

При перфорации пищевода, пораженного опухолью, и при обширных повреждениях пищевода производят резекцию пищевода по Тореку. Первая резекция пищевода при перфорации выполнена Clagett в 1949 г. В нашей стране эту операцию из доступа по Савиных впервые выполнил М. А. Подгорбунский (1951).

В случаях перфорации рубцово суженного пищевода, наличия пищеводно-бронхиального свища, а также в поздние сроки после перфорации при наличии абсцесса в средостении показано дренирование средостения в сочетании с выключением пищевода. При этом обеспечиваются покой поврежденному пищеводу и питание больному, минуя полость рта.

Для выключения пищевода наиболее часто применяют гастростомию. В тех случаях, когда желудок резко изменен (химический

ожог), а также при перфорациях в нижней трети грудной части пищевода, когда возможно затекание желудочного содержимого в пищевод, хорошие результаты дает еюностомия по Майдлю. В запущенных случаях разрывов верхней трети грудной части пищевода, при наличии медиастинита, широких пищеводно-плевральных или пищеводно-бронхиальных свищей, когда гастростома не обеспечивает полного отключения пищевода, прибегают к более радикальным операциям. Johnson и соавторы (1956), Belsey (1968), М. А. Подгорбунский и Т. И. Шраер (1970) у больных с пищеводно-плевральным свищем в нижней трети грудной части пищевода выполнили полное выключение пищевода путем пересечения желудка в кардиальной части, наложения эзофагостомы на шею и дренирования средостения.

Shor-Pinsker и соавторы (1970) предложили для лечения перфораций пищевода пересекать желудок на границе между верхней и средней третью с наложением двух гастростом на обе половины желудка. Верхнюю гастростому, наряду с зондом, проведенным в пищевод, использовали для отсасывания, нижнюю — для питания больного. После выздоровления обе половины желудка соединяли. Метод был с успехом применен у 2 больных.

Для дренирования околопищеводной клетчатки и абсцессов в зависимости от локализации последних применяют различные операции. Шейную медиастинотомию впервые выполнили В. Шаболдаев в 1890 г. и В. И. Разумовский в 1899 г. Эта операция позволяет дренировать абсцессы, локализующиеся в верхнем средостении не ниже уровня II—III грудного позвонка, и ушить отверстие в пищеводе. Залогом успеха шейной медиастинотомии является хорошая проходимость пищевода, так как ушивание отверстия над суженным участком пищевода приводит к расхождению швов. Поэтому в таких случаях следует обязательно накладывать гастростому.

При локализации абсцесса в средней трети грудной части пищевода для дренирования средостения применяют чрезплевральную медиастинотомию.

Дренирование средостения чрезплевральным доступом показано при повреждении плевры, эмпиеме плевры. При этом средостение широко вскрывают от купола плевры до

диафрагмы, дренируют средостение и плевральную полость. Накладывают гастростому для питания.

Для дренирования задненижнего средостения применяют чрезбрюшинную медиастинотомию, предложенную Б. С. Розановым (1942). Автор использовал сагиттальную диафрагмотомию. Полость абсцесса вскрывают, опорожняют и дренируют резиновой трубкой, которую выводят через верхний угол раны. В поддиафрагмальное пространство к отверстию в диафрагме подводят большую салфетку, отгораживающую свободную брюшную полость, и верхний край салфетки выводят рядом с дренажем. После этого накладывают гастростому с выводением трубки через отдельный разрез слева. Салфетку удаляют на 12—14-й день (рис.8).

В послеоперационный период проводят консервативную терапию. Летальность при проникающих повреждениях пищевода в настоящее время составляет 15—20 %.

В заключение следует остановиться на спонтанном, или самопроизвольном, разрыве пищевода, под которым понимают разрыв ранее не измененного пищевода. Впервые эту патологию описал Voerhaave в 1724 г.,

наблюдавший поперечный, наиболее редкий вариант спонтанного разрыва пищевода. Причиной спонтанного разрыва является внезапное повышение внутрипищеводного давления. Возникновению разрыва способствуют анатомические особенности строения стенки пищевода, кровоснабжения, иннервации, сегментарные дефекты циркулярных мышц стенки и воспалительные изменения его стенки. Среди других сопутствующих заболеваний описаны полиомиелит, заболевания центральной нервной системы. Большинство авторов считают основным этиологическим фактором внезапное натуживание при рвоте, возникающей вследствие переедания и чрезмерного употребления алкоголя. При этом нарушается координированное открытие сфинктеров пищевода, что приводит к резкому повышению в нем давления. Описаны случаи разрыва пищевода при дефекации, во время родов, при кашле и даже без видимой причины.

Характерно то, что обычно рвота предшествует появлению боли. Разрыв почти всегда наблюдается в нижней трети грудной части пищевода над диафрагмой, обычно по левой боковой поверхности, и сообщается с левой плевральной полостью. Длина разрыва составляет от 1 до 10 см. В 85 % случаев разрыв происходит в нижней трети грудной части пищевода, преимущественно слева (80 %), реже справа (16 %) или спереди (4 %). В средней трети грудной части, как правило, ниже непарной вены, самопроизвольные разрывы отмечены у 14 % больных. Очень редко повреждаются шейная часть и верхняя треть грудной части пищевода. У ряда больных самопроизвольный разрыв пищевода сочетается с разрывом слизистой оболочки кардиальной части желудка и кровотечением (сочетание синдромов Бюэрхава и Маллори—Вейсса).

У таких больных во время рвоты внезапно появляется боль за грудиной или в надчревной области, отдающая в поясницу и левое плечо. В рвотных массах имеется примесь крови. Больной бледнеет, покрывается холодным потом, возникают одышка, сильная жажда, тахикардия. Приблизительно у 20 % больных клиническая картина напоминает таковую при перфорации язвы, и больных оперируют с этим диагнозом. В более поздних стадиях развивается эмфизема средостения. При рентгенологическом исследовании выявляют гидронефроторакс и эмфизему средос-

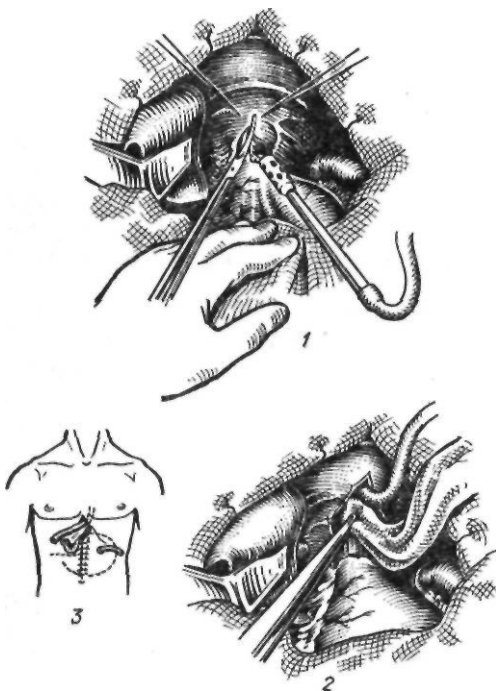


Рис. 8. Нижняя медиастинотомия по Розанову: 1 — диафрагмотомия; 2 — дренирование полости абсцесса; 3 — схема операции

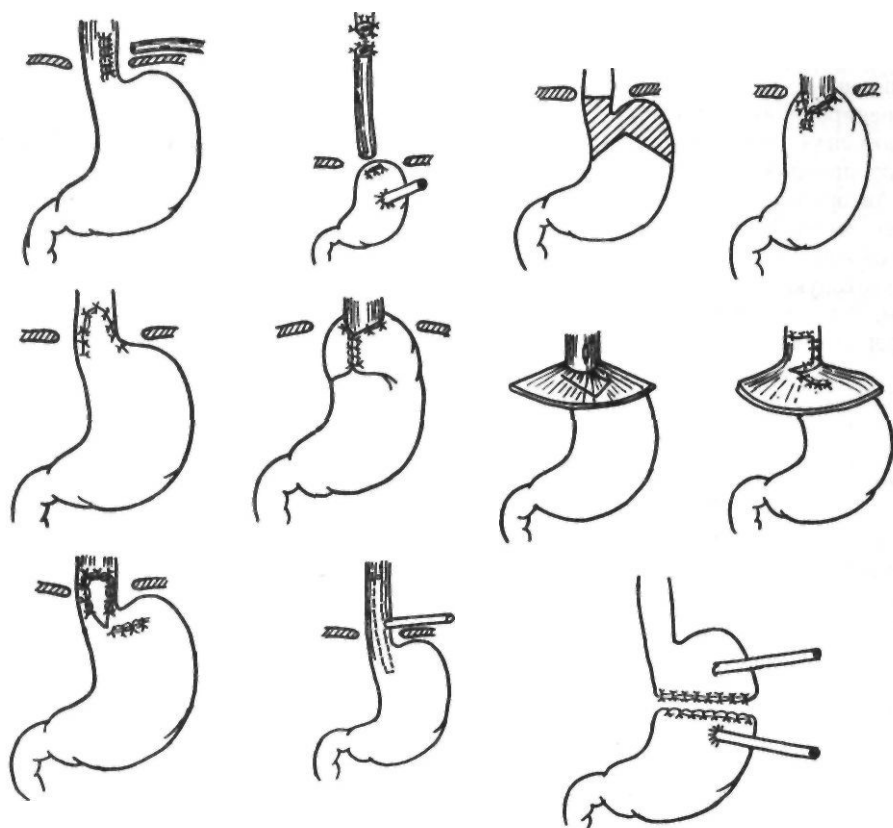


Рис. 9. Операции при разрывах нижней трети грудной части пищевода

тения. При даче контрастного вещества оно затекает в средостение или в плевральную полость. Диагноз обычно устанавливают на основании характерной клинической картины и результатов рентгенологического исследования. Основным методом лечения является операция, которая заключается в левосторонней торакотомии, широкой медиастинотомии, ушивании разрыва пищевода, дренировании плевральной полости, наложении гастростомы для дренирования желудка и еюностомы по Майдлю. Volooki и соавторы (1971) отметили, что у таких больных длина разрыва слизистой оболочки больше, чем мышечного слоя. Поэтому рекомендуется на 1–2 см рассечь мышечный слой вверх и вниз для полного ушивания разрыва слизистой оболочки.

Спустя 24 ч с момента перфорации прямое ушивание отверстия обычно невозможно, но следует попытаться выполнить его. Cifarelli, Shin (1975) используют для укрепления линии швов дно желудка, Grillo, Wilkins

(1975) — утолщенный, отечный листок париетальной плевры. Если ушивание выполнить невозможно, производят выключение пищевода путем концевой шейной эзофагостомии и пересечения кардиальной части желудка.

В запущенных случаях самопроизвольных разрывов пищевода Abbott и соавторы (1970) предложили после широкой медиастинотомии вводить в пищевод мягкую Т-образную трубку, поперечную часть которой располагают в пищеводе, не доводя до уровня дуги аорты, и проводят в желудок, а вертикальную выводят через суженную рану пищевода и рану грудной клетки наружу. Накладывают гастростому для отсасывания и еюностому для питания. Плевральную полость дренируют. Цель операции — полное выключение пищевода, обеспечение максимального отсасывания из пищевода, желудка и плевральной полости. В послеоперационный период проводят коррекцию белкового обмена, дезинтоксикационную терапию

и назначают антибиотики. Трубку извлекают на 21-й день. Пищеводно-плевральный свищ закрывается самостоятельно. Из 9 больных, леченных этим методом в сроки от 26 до 148 ч после разрыва, выздоровели 7. Различные виды оперативных вмешательств при повреждениях нижней трети грудной части пищевода представлены на рис. 9.

ПРИОБРЕТЕННЫЕ ПИЩЕВОДНО- ТРАХЕАЛЬНЫЕ И ПИЩЕВОДНО- БРОНХИАЛЬНЫЕ СВИЩИ

Приобретенные свищи между пищеводом, трахеей и бронхами являются довольно редкой патологией. Впервые пищеводно-трахеальный свищ был описан Mondiege (1827).

Наиболее часто встречаются свищи, возникающие на почве опухолей пищевода, дыхательных путей и средостения. Реже наблюдаются пищеводно-бронхиальные свищи при травмах (инородные тела, операционная, инструментальная травмы), ожогах, дивертикулах пищевода, медиастините, туберкулезном лимфадените. Наиболее редкой причиной свищей является воспалительный процесс, в основном сифилис и актиномикоз.

Приобретенные пищеводно-трахеальные и пищеводно-бронхиальные свищи неопухоловой этиологии чаще локализируются в области трахеи (46,2 %), реже — на уровне главных (39,3 %) и нижнедолевых (14,5 %) бронхов (П. А. Бендельстон, 1968). При возникновении свища на почве воспалительного процесса может произойти прорыв из пищевода в дыхательные пути и, наоборот, из плевры и средостения в пищевод и дыхательные пути.

В зависимости от диаметра, протяженности и проходимости различают широкие (диаметром более 1 мм), узкие (диаметром менее 1 мм), короткие (длиной до 10 мм), длинные (длиной более 10 мм) и клапанные свищи. При клапанных свищах пищеводное устье или свищевой канал закрыты грануляционной тканью или распадающейся опухолью (М. И. Перельман и соавт., 1969; Д. М. Багиров и соавт., 1972).

В клинической картине приобретенных пищеводно-трахеальных и пищеводно-бронхиальных свищей различают симптомы

предшествующих заболеваний (рака или дивертикула пищевода, туберкулезного лимфаденита и др.), а также признаки сообщения пищевода с дыхательными путями и различных гнойных осложнений со стороны легких, плевры и средостения. Клинически различают синдромы проксимального и дистального свища. Синдром проксимального свища наблюдается при наличии соединений между пищеводом и трахеей, главными, долевыми и сегментарными бронхами. В клинической картине синдрома проксимального свища ведущим симптомом является сильный мучительный кашель, возникающий в различное время после еды и сопровождающийся удушьем и цианозом. При свищах между пищеводом и трахеей, главными бронхами кашель возникает сразу после приема пищи, а при соединении пищевода с сегментарными бронхами — спустя некоторое время после еды. Чаще кашель начинается при приеме жидкой пищи. В мокроте обычно содержатся частицы пищи, кровь, слизь. Иногда образование свища сопровождается выраженным кровотечением. У многих больных определяется положительный симптом Оно — появление в легких влажных хрипов после питья. Отмечается также вздутие живота вследствие попадания воздуха из дыхательных путей через свищ в пищевод и желудок. В результате обратного поступления воздуха из пищевода в трахею может наблюдаться симптом вибрации. У большинства больных возникает боль различной интенсивности в грудной клетке, в спине, за грудиной. Причиной ее является воспалительная инфильтрация тканей вокруг свища. Избегая мучительных приступов кашля, больной начинает ограничивать себя в еде, худеет. Следует отметить, что легочные осложнения при этой форме свищей очень редки, так как постоянный кашель обеспечивает достаточный дренаж бронхиального дерева.

Дистальные свищи характеризуются соединением пищевода с мелкими бронхами и бронхиолами, клинически проявляются очень редко и протекают под маской хронического бронхолегочного заболевания, трудно поддающегося лечению. Иногда в мокроте определяется примесь пищи. В связи с поздней диагностикой в легких возникают необратимые изменения (бронхоэктазы, абсцессы), тяготящие состояние больного.

Диагностика. Диагноз пищеводно-трахеальных и пищеводно-бронхиальных свищей можно поставить на основании клинической картины. Чаще всего клинически распознаются свищи между пищеводом, трахеей и главными бронхами. Основным методом диагностики пищеводно-трахеальных и пищеводно-бронхиальных свищей является рентгенологический. Различают прямые и косвенные рентгенологические признаки свищей. К прямым относят обнаружение свищевого хода и контрастирование бронхиального дерева при приеме бариевой взвеси через рот. Косвенными признаками считают наличие полости в легких и средостении, а также явления медиастинита.

При рентгенологическом исследовании грудной клетки можно обнаружить изменения в легких и средостении, что при наличии соответствующих клинических данных позволяет заподозрить пищеводно-трахеальный или пищеводно-бронхиальный свищ. Характер изменений в легких уточняют с помощью томографии.

Для контрастирования свища рекомендуют использовать не бариевую взвесь, а контрастные вещества, применяемые для бронхографии. Если, несмотря на характерную клиническую картину, заполнить свищ не удастся, применяют эзофагоскопию и комбинированные рентгенологические методы исследования.

Эзофагоскопию используют для уточнения этиологии свища, при подозрении на рак пищевода. Противопоказаниями к ее применению является тяжелое общее состояние больного (гнойный медиастинит, плеврит, перитонит, абсцессы в обоих легких), кровотечение из свищевого хода (распад опухоли, аррозия сосудов), рентгенологический диагноз рака пищевода.

К рентгенологическим методам исследования относятся рентгеноэзофагоскопия, ретроградная эзофагоскопия и ретроградная рентгеноэзофагоскопия при наличии гастростомы, бронхоэзофагоскопия и бронхоэзофагография. Основным показанием к применению комбинированных методов исследования являются недиагностируемые с помощью обычных методов исследования свищи. При этом после эндоскопии к месту патологических изменений подводят тонкий зонд, через который вводят контрастное вещество. Полученную картину фиксируют на серии рентгенограмм. Иногда

установить диагноз помогает проба с питьем подкрашенной жидкости, которая при попадании в дыхательные пути окрашивает мокроту. Эту пробу можно сочетать с бронхоскопией. Для диагностики свищей небольших размеров можно также применять рентгенокимографию пищевода.

Установление диагноза пищеводно-трахеального или бронхиального свища является показанием к прекращению или резкому ограничению питания через рот. Поэтому накладывают гастростому или вводят назогастральный зонд. Свищи, вызванные длительным нахождением в пищеводе инородного тела, часто закрываются после его удаления. При свищах специфического происхождения осуществляют этиологическое лечение. Для лечения небольших свищей местно, через эзофагоскоп, применяю прижигающие средства. Однако ввиду незначительной эффективности консервативной терапии чаще прибегают к хирургическому лечению. Первую радикальную операцию при пищеводно-бронхиальном свище выполнил в 1923 г. Sauerbruch. Оперативные вмешательства при пищеводно-трахеальных и пищеводно-бронхиальных свищах разделяют на паллиативные и радикальные. К паллиативным операциям относят гастро- и еюностому. Как самостоятельные операции гастро- и еюностому применяют у неоперабельных больных.

Описаны единичные радикальные операции при пищеводно-трахеальных и пищеводно-бронхиальных свищах опухолевой этиологии (Б. В. Петровский, 1969; Penton, Vgaptigan, 1952; Ong, Kwong, 1970, и др.).

Основным методом лечения доброкачественных пищеводно-трахеальных и пищеводно-бронхиальных свищей является пересечение свища с ушиванием отверстий в пищеводе, трахее или бронхах. Перевязка и прошивание механическим швом без иссечения свища не всегда радикальны. Для укрепления линии швов используют плевру, аллопластические материалы, выполняют мышечную пластику. Чтобы избежать недостаточности пищеводных швов, в первые 5–6 дней проводят парентеральное питание или питание через зонд. При невозможности надежно ушить воспалительно измененную стенку пищевода накладывают гастростому. В случае грубых изменений со стороны легких одновременно удаляют пораженный участок легкого или даже его долю (О. М. Ави-

лова, 1984). При свищах, вызванных дивертикулами пищевода, выполняют дивертикулэктомию с ушиванием отверстий в пищеводе и трахее или бронхах. Свищи на почве химического ожога пищевода, сочетающиеся с рубцовым сужением последнего, излечивают с помощью тотальной эзофагопластики. При сочетании свища, рубцово суженного пищевода и деструктивных изменений в легких вначале накладывают гастростому, затем производят тотальную эзофагопластику и наконец удаляют пораженный участок легкого и суженный отдел пищевода.

ДИВЕРТИКУЛЫ ПИЩЕВОДА

Дивертикул — одно из наиболее часто встречающихся доброкачественных заболеваний пищевода. Первые описания дивертикулов пищевода принадлежат Ludlow (1764) и Deguise (1804). Rokitansky (1840) разделил все дивертикулы пищевода на пульсионные и тракционные. Он подробно описал эпибронхиальные дивертикулы, а Zenker (1877) — пульсионные дивертикулы в области шеи, на границе пищевода и глотки (пищеводно-глоточные, или ценкеровские, дивертикулы).

По сводной статистике Postlethwait и Sealy (1979), основанной на анализе более 2000 наблюдений, глоточно-пищеводные дивертикулы составляют 63,1 % всех дивертикулов, бифуркационные — 16,5 %, эпифренальные — 20,4 %. По статистическим данным отечественных авторов (Ю. Е. Березов, М. С. Григорьев, 1965; Б. В. Петровский, Э. Н. Ванцян, 1968), на первом месте по частоте находятся дивертикулы уровня бифуркации, затем нижней трети грудной части пищевода и глоточно-пищеводные дивертикулы. Дивертикулы пищевода наблюдаются обычно в возрасте 40—60 лет и встречаются в 2—3 раза чаще у мужчин. У ряда больных они сочетаются с грыжей пищеводного отверстия диафрагмы, язвенной и желчнокаменной болезнью.

Из большого количества классификаций дивертикулов пищевода наиболее приемлема классификация Yusbasic (1961), который делит их на три группы: 1) фаринго-эзофагеальные (ценкеровские, пограничные); 2) бифуркационного уровня; 3) эпифренальные. Из других классификаций следует отметить классификацию Terracol и Sweet

(1958), которые считают, что истинные дивертикулы располагаются над мышечными жомами пищевода и поэтому делят их на две группы: 1) юкстасфинктерные (пульсионные) — фаринго-эзофагеальные и эпифренальные; 2) несфинктерные (тракционные). Важным патогенетическим фактором при дивертикулах первой группы авторы считают дисфункцию близлежащего сфинктера, спазм его во время глотания или дискоординацию сокращения пищевода и сфинктера, а при дивертикулах второй группы — склеротические процессы периезофагеальных тканей.

Глоточно-пищеводные (ценкеровские) дивертикулы. По мнению Zenker (1877), ведущим в возникновении шейных дивертикулов является повышение внутрипищеводного давления, которое постепенно приводит к выпячиванию слизистой оболочки через слабые участки мышечной стенки пищевода в месте перехода глотки в пищевод. Повышению внутрипищеводного давления способствуют нарушения координации сокращений нижнего сжимателя глотки, расслабление и сокращение перстнеглоточной мышцы. Ellis (1969) обнаружил при гистологическом исследовании гипертрофию перстнеглоточной мышцы и повышение внутрипросветного давления у больных с шейными дивертикулами пищевода.

Ряд авторов считают основной причиной образования глоточно-пищеводных дивертикулов неполноценность соединительнотканного опорного аппарата и мышц глотки.

Различают три стадии возникновения и развития глоточно-пищеводных дивертикулов (Lahey, 1946): 1) выпячивание слизистой оболочки пищевода через слабые участки мышечной оболочки; 2) формирование шарообразного дивертикулярного мешка, распространяющегося книзу и кзади между пищеводом и позвоночником. Вход в дивертикул не является прямым продолжением пищевода, поэтому пища поступает в пищевод; 3) увеличение размеров дивертикула, в результате чего он может опускаться в средостение. При этом просвет дивертикула становится как бы продолжением пищевода, а естественное отверстие смещается кпереди или в сторону. Это вызвано тем, что увеличивающийся в размерах дивертикул смещается все больше книзу и кпереди под воздействием задерживающейся в нем пищи. В запущенных случаях дивертикул может

вмещать до 1,5 л жидкости. Переполненный дивертикул сдавливает просвет пищевода, вызывая дисфагию. В очень редких случаях дивертикул располагается интрамурально, расслаивая мышцы пищевода. Несмотря на небольшие размеры, такой дивертикул проявляется выраженной симптоматикой (Sweet, 1947).

Клиническая картина и диагностика. Симптоматология шейных дивертикулов пищевода зависит от стадии развития и широко варьирует в зависимости от их размеров и способности опорожняться. Terracol и Sweet (1958) выделяют характерную триаду симптомов больших глоточно-пищеводных дивертикулов: регургитация застоявшейся пищи, постоянное наличие в глотке слизи, бурлящий шум при надавливании на глотку. Небольшие выпячивания слизистой оболочки обычно клинически не проявляются. По мере увеличения дивертикула больной начинает ощущать/небольшую боль, легкую дисфагию, оукашелЦтошноту, неприятный запах изо рта. В стадии полностью сформировавшегося дивертикула симптомы зависят от степени его наполнения и опорожнения. Вследствие наполнения мешка пищей и воздухом возникают булькающие звуки, слышимые на расстоянии, нарушается глотание, вплоть до внезапной остановки пищи во время еды. Это заставляет больных есть медленно, придавая определенное положение голове и шее. Иногда после еды или питья ночью может наступить регургитация.

Наиболее яркая клиническая картина отмечается в третьей стадии заболевания, когда сильнее всего выражены дисфагия, регургитация, симптомы сдавления окружающих органов, кашель, легочные осложнения. Чтобы облегчить глотание, больные массируют или сдавливают шею руками. Периодически по мере накопления содержимого наблюдается срыгивание застоявшихся пищевых масс. При отсутствии срыгиваний больные опорожняют дивертикул путем надавливания его содержимого в рот или промывания. Опорожнение дивертикула обычно приносит облегчение. Вследствие аспирации возникают легочные осложнения.

При осмотре больного в этой стадии заболевания отмечается выпячивание на боковой поверхности шеи слева, мягкой консистенции, уменьшающееся при надавливании. Иногда в нем определяется шум плеска (симптом Купера).

Сдавlenie трахеи вызывает затрудненное дыхание, сдавление возвратного нерва — охриплость голоса, сдавление крупных венозных стволов — затруднение венозного оттока от шеи и головы.

Длительный застой вызывает также воспалительный процесс в дивертикуле и окружающих тканях.

Диагноз глоточно-пищеводных дивертикулов основывается на данных клинического и рентгенологического исследований. Последнее производят преимущественно в боковой проекции. Обычно уже после первых глотков бариевой взвеси в шейной части пищевода заполняется мешок с четкими ровными контурами. Если дивертикул имеет большие размеры, контрастное вещество вначале заполняет его и лишь затем продвигается по пищеводу. Эзофагоскопию при шейном дивертикуле применяют редко, поскольку рентгенологическое исследование позволяет точно поставить диагноз.

Лечение. Наиболее радикальным методом лечения является оперативное удаление дивертикула (Б. В. Петровский и соавт., 1985). Консервативное лечение, заключающееся в строгой диете, приеме пищи в определенном положении, промывании дивертикула, постуральном его дренаже, приеме растительного масла для смазывания дивертикула, применяют в редких случаях при наличии противопоказаний к оперативному лечению.

Впервые оперативное лечение глоточно-пищеводных дивертикулов предложил Bell в 1830 г. Идея удаления дивертикула принадлежит Kluge (1850). Первые удачные дивертикулэктомии были выполнены Wheeler (1886), Bergmann (1892) и Kocher (1892). Girard (1896) предложил инвагинацию дивертикула кисетным швом, Liebl (1910) и Schmied (1912) — дивертикулопексию с фиксацией дна дивертикула к мышцам глотки. В 1911 г. Goldmann выполнил двухмоментную резекцию дивертикула. Вначале он выделял дивертикул, перевязывал его шейку и тампонировал рану, а через 2 нед удалял дивертикул.

В настоящее время все эти операции не применяют.

Операцией выбора в настоящее время является одномоментная дивертикулэктомия, которую выполняют следующим образом. Делают разрез кожи по переднему краю левой грудино-ключично-сосцевидной мыш-

цы. Послойно рассекают и раздвигают ткани до левой доли щитовидной железы и мобилизуют эту долю. Сосудисто-нервный пучок шеи отводят кнаружи и, тупо раздвинув клетчатку, обнажают пищевод. При этом следует избегать травмирования нижнего гортанного нерва, располагающегося в пищеводно-трахеальной борозде. Затем обнажают заднюю поверхность пищевода и глотки. Как правило, глоточно-пищеводные дивертикулы располагаются на уровне перстневидного хряща. Дивертикул выделяют из окружающих тканей до шейки. На последнюю накладывают два мягких зажима, между которыми шейку дивертикула пересекают, и дивертикул удаляют. Для предупреждения сужения просвета пищевода не следует отсекал дивертикул у самого пищевода, но и нельзя оставлять избыток стенки пищевода во избежание рецидива. Слизистую оболочку ушивают либо непрерывным кетгутовым швом, либо узловыми швами с завязыванием узлов внутри просвета. Шейку дивертикула можно прошить и с помощью аппаратов УКЛ-40, УАП. Мы отдаем предпочтение последнему, поскольку наложение швов не сопровождается раздавливанием тканей. После этого накладывают узловые капроновые швы на мышцы пищевода, погружая первый ряд швов (рис. 10). К линии швов (но не непосредственно на них!) стенки пищевода подводят резиновый дренаж и рану ушивают.

Cornell и Swan (1966) предлагают для удаления пищеводно-глоточных дивертикулов использовать доступ по заднему краю левой кивательной мышцы почти от сосцевидного отростка до уровня ключицы. Подкожную мышцу шеи рассекают и раздвигают края раны, обнажают глубокую шейную и предпозвоночную фасции. Последнюю рассекают по ходу раны. После этого становится легко доступным шейный отдел позвоночника. Тупо выделяют пищевод. Единственным образованием, которое можно увидеть в верхней части раны, является возвратный нерв. Авторы успешно оперировали 21 больного. В течение 3—5 дней после операции запрещается прием пищи и воды через рот. С 5—6-го дня больной начинает пить, а с 7-го — принимать жидкую пищу.

По мнению ряда зарубежных хирургов, ведущим моментом в возникновении шейных дивертикулов является ахалазия перстнеглоточной, мышцы (Lahey, 1946; Suther-

land, 1962; Belsey, 1966, и др.). У ряда больных во время оперативного вмешательства обнаруживается выраженное утолщение этой мышцы, располагающейся обычно ниже шейки дивертикула. В связи с этим Jackson (1926) применял дилатацию для устранения спазма мышцы, а Negus (1957) предложил помимо удаления дивертикула рассекать перстнеглоточную мышцу. Об успешном применении этой операции сообщили Belsey (1966), Ellis (1969) и другие авторы.

Мы оперировали 15 больных с пищеводно-глоточными дивертикулами и наблюдали хорошие отдаленные результаты. Перстнеглоточную мышцу мы не рассекали, хотя считаем, что в случаях гипертрофии рассечение ее необходимо.

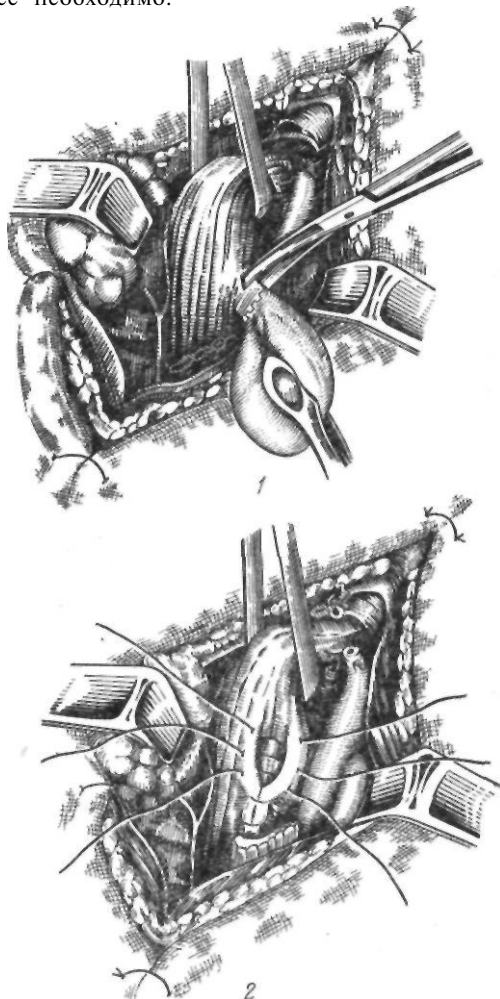


Рис. 10. Удаление шейного дивертикула пищевода:

1 — отсечение дивертикула; 2 — наложение второго ряда швов на стенку пищевода

Бифуркационные дивертикулы. Уже само название этих дивертикул свидетельствует о том, что они располагаются на уровне пересечения пищевода с бифуркацией трахеи. По мнению большинства авторов, в возникновении бифуркационных дивертикулов ведущую роль играют спайки после различных воспалительных процессов в легких и средостении (туберкулез, неспецифическое воспаление). Э. Н. Ванцян (1964) наблюдал заболевания легких и плевры у 45,5 % больных с бифуркационными дивертикулами. У ряда больных образованию дивертикулов способствуют нарушения эмбриогенеза. Макроскопически дивертикулы представляют собой конусообразное выпячивание всех слоев переднеправой или переднелевой стенки пищевода. Так как дно дивертикула спаяно с трахеей, бронхами или другими органами и располагается выше устья, задержка пищевых масс в нем наблюдается очень редко.

Клиническая картина и диагностика. Бифуркационные дивертикулы не имеют характерной симптоматики. Нередко их случайно обнаруживают во время рентгенологического исследования пищевода. В клинически выраженных случаях больные жалуются на затрудненное глотание, боль в грудной клетке, отрыжку, срыгивание. Дисфагия при бифуркационных дивертикулах обычно не выражена, так как дивертикул хорошо дренируется в пищевод. Э. Н. Ванцян (1964) наблюдал дисфагию лишь у 30 % больных. К осложнениям бифуркационных дивертикулов относятся образование пищеводно-бронхиальных свищей, кровотечения вследствие аррозии сосудов, воспаления (дивертикулит) с образованием абсцесса и редко — перфорация.

Рентгенологически бифуркационный дивертикул представляет собой выпячивание конусовидной или неправильной формы. В зависимости от расположения дивертикула (восходящего или нисходящего) выполнение его контрастным веществом возможно в горизонтальном или вертикальном положении больного.

Лечение. Бифуркационные дивертикулы редко требуют лечения. Оперативному лечению подлежат дивертикулы больших размеров с явлениями стаза в них, осложненные дивертикулитом, кровотечением, а также небольшие дивертикулы с выраженной симптоматикой дивертикулита (постоянная тупая боль за грудиной).

Первую безуспешную попытку удалить бифуркационный дивертикул пищевода осуществил в 1910 г. Enderlen, использовавший заднемедиастинальный доступ по Насилову. Трансплевральный доступ для удаления дивертикула средней трети грудной части пищевода разработал Sauerbruch (1916, 1923). Первый оперированный им больной умер от медиастинита вследствие недостаточности пищевода. У второго больного с пищеводно-бронхиальным свищем на почве дивертикулита операция прошла успешно. Инвагинацию бифуркационного дивертикула по Жирару впервые выполнил Thorek в 1927 г., применив внеплевральный доступ по Насилову.

В настоящее время для оперативного лечения бифуркационных дивертикулов применяют дивертикулэктомию и инвагинацию по Жирару. Операцию выполняют из трансплеврального доступа. Осуществляют правостороннюю торакотомию в пятом-шестом межреберье. Легкое отводят кнутри и кпереди. Рассекают медиастинальную плевру. Перевязывают и пересекают непарную вену. Пищевод выделяют из клетчатки средостения. Потягивая за пищевод, находят дивертикул, который обычно фиксирован спайками в средостении. При затруднении в обнаружении дивертикула пищевод раздувают воздухом через зонд. После обнаружения дивертикула выделяют из сращений. Верхушка его может быть спаяна с трахеей или бронхами. Выделяя ее, следует помнить о возможном наличии пищеводно-бронхиального свища. Выделив дивертикул со всех сторон, прошивают его основание с помощью сшивающих аппаратов или накладывают непрерывный П-образный кетгутовый шов. В последнем случае после удаления дивертикула слизистую оболочку прошивают еще раз той же нитью. Затем накладывают узловые швы на мышечную оболочку пищевода. Линию швов можно укрепить лоскутом плевры, диафрагмы (Б. В. Петровский и соавт., 1985); рис. 11.

Инвагинацию дивертикула применяют при небольших дивертикулах, которые при погружении в просвет не вызывают сужения просвета пищевода. Выполняют инвагинацию дивертикула с помощью кисетного или однорядного узлового шва, наложенных в продольном направлении.

По данным отечественных и зарубежных авторов (Б. В. Петровский, Э. Н. Ванцян,

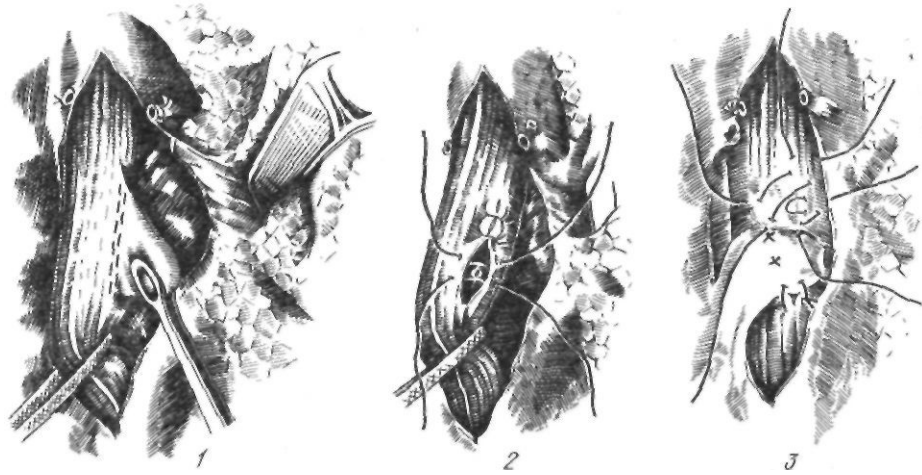


Рис. // Удаление эпифренального дивертикула пищевода:

1 — прошивание основания дивертикула; 2 — наложение второго ряда швов на стенку пищевода; 3 — укрепление линии швов лоскутом плевры

1968), из 148 оперированных умерли 13 (8,9 %). В общее число наблюдений некоторые хирурги включали и больных с такими осложнениями бифуркационных дивертикулов, как пищеводно-бронхиальные свищи, что не могло не сказаться на результатах.

Мы оперировали 33 больных с бифуркационными дивертикулами с благоприятным исходом.

Эпифренальные дивертикулы. Дивертикулы этой локализации, как и глоточно-пищеводные, являются пульсионными. Они нередко сочетаются с такими заболеваниями, как грыжа пищеводного отверстия диафрагмы, диффузный спазм пищевода, ахалазия кардии. Ведущее значение в образовании эпифренальных дивертикулов имеют следующие факторы: слабость мышечной оболочки пищевода, повышение внутрипищеводного давления и давления пищевого комка на слабые участки стенки пищевода. Слабость мышечной оболочки может быть врожденной или приобретенной (результат поражения интрамуральной нервной системы). Повышение внутрипищеводного давления возникает вследствие некоординированной перистальтики пищевода и его нижнего сфинктера. Эпифренальные дивертикулы располагаются на заднеправой стенке пищевода на 2—11 см выше диафрагмы. Стенка дивертикула состоит из слизистой оболочки и подслизистого слоя. Форма его шарообразная или грибовидная.

Клиническая картина и диагностика. Симптоматика эпифренальных дивертикулов обусловлена: 1) нарушениями функции пищевода (спазм, ахалазия, дискоординация моторики), что проявляется дисфагией, регургитацией, рвотой, аспирацией и 2) задержкой и разложением пищи в дивертикуле, вследствие чего отмечаются плохой запах изо рта, неприятные вкусовые ощущения, срыгивания пищи с неприятным запахом, местные болевые ощущения.

В начальной стадии заболевания больные жалуются на замедленное прохождение пищи, ощущение тяжести, боль в нижней части грудины, в области мечевидного отростка, появляющиеся после еды. В более поздних стадиях эпифренальные дивертикулы характеризуются усилением дисфагии, выраженность которой зависит от степени наполнения дивертикула пищевыми массами, периодическим срыгиванием застоявшейся пищи, аэрофагией и др. У ряда больных боль напоминает приступ стенокардии или бронхиальной астмы.

Рентгенологический диагноз эпифренального дивертикула не вызывает особых затруднений. В заднебоковом положении или положении Тренделенбурга определяется выпячивание с четкими контурами, в котором более или менее длительное время задерживается контрастное вещество. При рентгенологическом обследовании необходимо исключить сопутствующую патологию

(ахалазию, грыжу пищеводного отверстия диафрагмы и др.).

Лечение эпифренальных дивертикулов оперативное. Первая попытка хирургического лечения дивертикула этой локализации принадлежит Lotheissen (1908), который из абдоминального доступа наложил дивертикулогастроанастомоз. Clairmont (1924) удалил эпифренальный дивертикул из абдоминального доступа, Sauerbruch (1927) использовал с этой целью чресплевральный доступ.

В настоящее время операцией выбора является дивертикулэктомия. Наиболее удобен правосторонний доступ по седьмому-восьмому межреберью. Рассекают медиастинальную плевру, выделяют дивертикул, шейку дивертикула прошивают скрепочным аппаратом или вручную синтетическим швом травматической иглой. Вторым рядом швов накладывают на мышечную оболочку пищевода. Линию швов укрепляют лоскутом диафрагмы (Sauerbruch, 1927; Б. В. Петровский, 1949), медиастинальной плеврой (Denk, 1922), легким (Nissen, 1954), аллопластическими тканями (Т. А. Суворова, Э. Н. Ванцян, 1962). Так как эпифренальные дивертикулы иногда комбинируются с ахалазией

кардии, то Effler (1959), Nissen (1958), Santu (1958) помимо удаления дивертикула выполняют эзофагокардиомиотомию по Геллеру. Мы укрепляем линию швов лоскутом на ножке, выкроенным из плевры (рис. 12). После операции больному запрещают прием пищи и жидкости через рот в течение 5—6 дней. Затем разрешают питье жидкости, назначают жидкую пищу, а с 14—15-го дня — обычный стол.

Следует отметить, что некоторые хирурги отдают предпочтение левостороннему доступу, поскольку из него удобнее восстанавливать пищеводное отверстие диафрагмы и выполнять миотомию (Postlethwait, 1979). В последнее время миотомию применяют и при эпифренальных дивертикулах пищевода, не сопровождающихся ахалазией, считая, что нарушение функции мышц пищевода является существенным патогенетическим фактором. Рассечение мышц начинают чуть выше шейки дивертикула и продлевают вниз до пищеводно-желудочного соединения. При небольших дивертикулах этим ограничиваются. При дивертикулэктомии мышцы ушивают над культей дивертикула, а миотомию выполняют латеральнее (Shackelford, 1978).

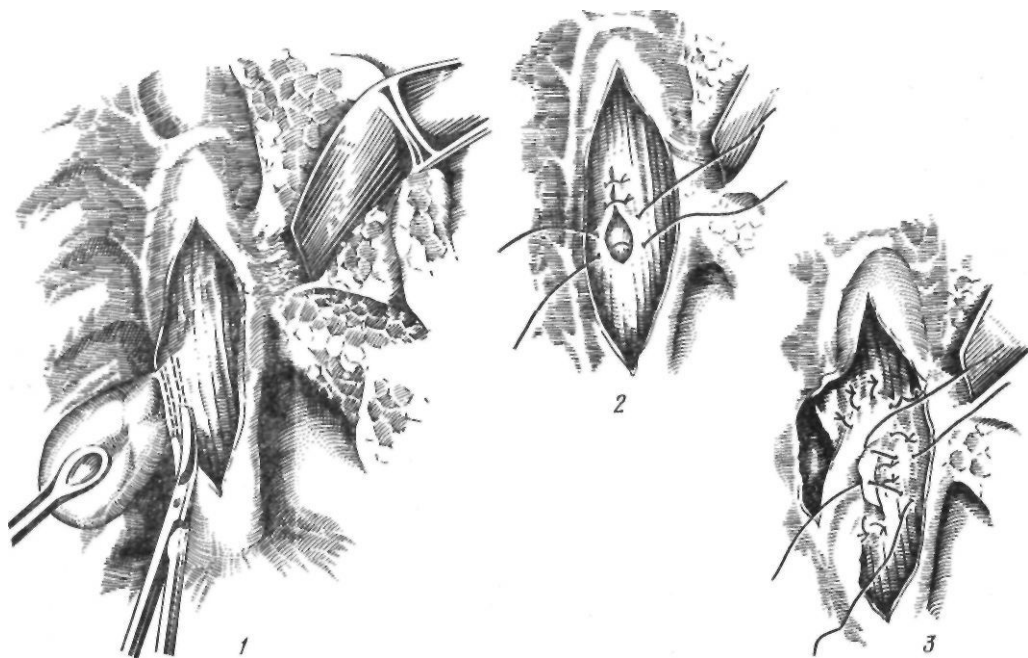


Рис. 12. Удаление эпифренального дивертикула пищевода:

1 — отсечение дивертикула; 2 — наложение второго ряда швов на стенку пищевода; 3 — укрепление линии швов плевральным лоскутом

По сводным статистическим данным Б. В. Петровского и Э. Н. Ванцяна (1968), отечественными и зарубежными хирургами выполнено 146 операций по поводу эпифрениального дивертикула. При этом летальность составила 3,4 %. Нами оперированы 26 больных с эпифрениальными дивертикулами, отдаленные результаты хорошие. Характер оперативных вмешательств представлен в табл. 1.

Интрамуральный дивертикулез представляет собой редкую патологию пищевода. Со времени первого сообщения Mendl и соавторов в 1960 г. в литературе описано 28 подобных наблюдений. Это заболевание характеризуется образованием множественных мелких бухтообразных выпячиваний слизистой оболочки пищевода с сопутствующим хроническим ее воспалением и частым образованием сужения просвета пищевода. Этиология заболевания неизвестна. Существует мнение, что интрамуральные дивертикулы представляют собой расширение желез слизистой оболочки пищевода. Приблизительно у 25 % больных высеян *Candida albicans*. Клиника характеризуется дисфагией, тупой болью в верхней половине грудной клетки. Рентгенологически определяются множественные бухтообразные выпячивания, располагающиеся в толще стенки пищевода. Лечение симптоматическое: бужирование, антигрибковая терапия.

Таблица 1. Оперативные вмешательства при дивертикулах пищевода

Операция	Всего больных	Локализация дивертикула		
		Шейный	Грудной	Эпифрениальный
Дивертикулэктомия	39	15	24	—
Дивертикулэктомия с пластикой поливинилалкогольной губкой	1		1	
Дивертикулэктомия с пластикой плеврой на ножке	23			23
Инвагинация дивертикула	8		8	
Дивертикулэктомия с пластикой пищевода отверстия диафрагмы	2			2
Дивертикулэктомия с бужированием пищевода	1			1

НЕРВНО-МЫШЕЧНЫЕ ЗАБОЛЕВАНИЯ ПИЩЕВОДА

Нервно-мышечные заболевания пищевода характеризуются нарушениями моторики пищевода, его функциональных сфинктеров и кардии. Мы различаем следующие нервно-мышечные заболевания пищевода:

1. Нарушения функции верхнего, глоточно-пищеводного сфинктера (ахалазия).
2. Нарушения моторики пищевода:
 - а) диффузный спазм; б) сегментарный спазм.
3. Нарушения функции нижнего пищеводного сфинктера: а) гипертония сфинктера; б) недостаточность сфинктера.
4. Сочетанные нарушения: а) ахалазия кардии; б) гипертоническая ахалазия — сочетание диффузного спазма пищевода и ахалазии кардии.

Нарушения функции верхнего пищеводного сфинктера

γ Нарушения функции верхнего пищеводного сфинктера могут быть обусловлены разнообразными причинами (Poslletwhait, 1978). Основными из них являются:

I. Нейрогенные: 1) центральные (паркинсонизм, бульбарный полиомиелит, опухоли мозга, паралич, амиотрофический боковой склероз); 2) периферические (повреждение нервов, неврит, невропатия); 3) смешанные (миастения, ахалазия, рефлкторные нарушения при рефлюкс-эзофагите).

II. Миогенные: миозит, миотоническая дистрофия, тиреотоксикоз.

III. Механические: 1) внешние (опухоли, лимфатические узлы, костные образования); 2) внутренние (опухоли, сужения, инфекция); 3) травма или операция.

IV. Психогенные (*globus hystericus*).

Особый интерес для хирурга представляет ахалазия верхнего пищеводного сфинктера. Эта патология впервые была описана Asherson (1950). Чаще всего страдают женщины в возрасте от 18 до 30 лет с невротическими и истероидными проявлениями в анамнезе. Belsey (1966) считает, что состояние, описываемое ранее как *globus hystericus*, в действительности является ахалазией верхнего пищеводного сфинктера.

Заболевание начинается внезапно. У здоровых людей возникает ощущение сдавления в гортле; невозможно проглотить пищу и даже слюну; появляются загрудинная боль, кашель, рвота, резкое беспокойство, возбуждение, чувство страха. Вначале приступы носят кратковременный характер, но затем становятся постоянными, при этом ухудшается проходимость пищи. Для предотвращения приступов больные пытаются принимать только жидкую пищу. Во время поспешной еды пища может выбрасываться через рот и нос. Со временем в результате расширения нижней части глотки возникает одностороннее или двустороннее вздутие на шее.

Различают две формы ахалазии верхнего пищевода сфинктера (Terracol, Sweet, 1958). Первая — динамическая, нервно-мышечная, форма характеризуется поражением интрамуральных нервных ганглиев. Вначале кратковременный спазм перстнеглоточной мышцы становится постоянным. При второй — пассивной, миопатической, интерстициальной, форме в мышцах обнаруживается диффузный интерстициальный фиброз. В этих случаях нарастает дисфагия в связи с наступающей полной непроходимостью пищевода.

При рентгенологическом исследовании, особенно в боковой проекции, отмечается дефект наполнения, обусловленный спазмом перстнеглоточной мышцы, наполнение грушевидных синусов, растяжение глотки контрастным веществом. Бариевая взвесь узкой струйкой проходит в пищевод. Это обуславливает характерную рентгенологическую картину, получившую название симптома «бабочки». При наличии ахалазии верхнего пищевода сфинктера из-за повышенного давления в ряде случаев возникает глоточно-пищеводный дивертикул вследствие выпадения слизистой оболочки в щель между пищеводом и глоткой. При эзофагоскопии определяется выступающая в просвет пищевода поперечная ригидная складка, которая не расслабляется даже при введении эзофагоскопа.

Консервативное лечение (атропина сульфат, амилнитрит, но-шпа) эффективно в начальных стадиях заболевания. Применяют также инъекции новокаина в подслизистый слой в области спазма. При безуспешном консервативном лечении прибегают к операции. Первая попытка оперативного

лечения «спазматической дисфагии» принадлежит Rogers (1935), который с успехом выполнил двустороннее удаление верхнего шейного симпатического ганглия. Kaplan (1951) произвел рассечение перстнеглоточной мышцы при дисфагии бульбарного происхождения. Широкое распространение получило рассечение перстнеглоточной мышцы при ахалазии после работ Sutherland (1962) и Belsey (1966), выполнивших соответственно 10 и 18 таких операций. Belsey подчеркивает, что важной функцией пищевода, его сфинктеров, является защита дыхательных путей от аспирации желудочного сока. При этом наиболее эффективную и постоянную роль играет верхний пищеводный сфинктер. Прежде чем выполнить миотомию, необходимо убедиться в достаточной замыкательной функции кардии. Belsey выполнял миотомию из правостороннего доступа по переднебоковой стенке пищевода с переходом на 1—2 см на нижний сжиматель глотки. Blakey и соавторы (1968) используют левосторонний доступ и миотомию выполняют по заднесрединной линии пищевода. Операция заключается во внеслизистом рассечении перстнеглоточной мышцы посредине по задней поверхности пищевода и глотки. Разрез имеет длину 5—6 см и частично (на 1—2 см) захватывает нижний сжиматель глотки. Предложение Lund (1965) рассекать мышцу с двух сторон не получило поддержки. Лучшие результаты получены при миогенной этиологии ахалазии, худшие — при неврогенной.

Нарушения моторики пищевода

Диффузный спазм представляет собой клинико-рентгенологический синдром, характеризующийся перемежающейся дисфагией, загрудинной болью, одновременными, повторными сильными сокращениями мускулатуры пищевода, преимущественно нижней его половины, и нормальной функцией сфинктеров. Впервые эта патология была описана Bailie в 1799 г. Точное клиническое описание дали в 1934 г. Moersch и Camp.

При этом заболевании имеет место диффузная гипертрофия мышечной стенки, наиболее выраженная в нижней половине пищевода, за исключением кардии, и уменьшающаяся выше дуги аорты. При гистологическом исследовании иногда выявляют

гипертрофию мышечного слоя за счет круговых мышц, реже — гипертрофию продольных мышц. В более поздних стадиях заболевания отмечаются разрастание соединительной ткани, лимфоцитарная, реже — эозинофильная или плазмоклеточная инфильтрация. При гистологическом исследовании участков ткани нижней трети пищевода обнаруживают генерализованные дегенеративные изменения в чувствительных волокнах блуждающего нерва. Имеется отчетливая разница между поражением мышц и нервов при диффузном спазме и ахалазии кардии. Полагают, что диффузный спазм является результатом повышенной реактивной способности на обычные раздражители. Диффузный спазм — это поражение афферентной части рефлекторной дуги, ахалазия — поражение эфферентной, моторной ее части (Casella и соавт., 1965). Описаны случаи перехода диффузного спазма в ахалазию (Milian и соавт., 1979).

Диффузный спазм чаще встречается у женщин в возрасте 40—60 лет. Основной жалобой больных является за грудиной боль, наиболее выраженная в нижней трети грудины и напоминающая боль при стенокардии. Боль иррадирует в спину, в области лопаток, шеи, в плечо. Она может возникать после психической травмы, быстрой еды, питья холодной или газированной воды. С появлением боли нарушается глотание. В тяжелых случаях наблюдаются сильная боль, выраженная дисфагия, приводящая к нарушению питания. Диффузный спазм часто сочетается с желчнокаменной болезнью и грыжей пищеводного отверстия диафрагмы.

Рентгенологическая картина при диффузном спазме отличается следующими особенностями. Первичная перистальтическая волна останавливается на уровне дуги аорты. В это время просвет двух нижних третей пищевода пассивно расширяется бариевой взвесью. Затем стенка пищевода диффузно сокращается, и бариевая взвесь проходит в желудок; видны участки сокращения пищевода, перемежающиеся с участками его расширения. В тот момент, когда сокращаются нижние две трети пищевода, бариевая взвесь забрасывается и в пищевод выше дуги аорты. Вторая перистальтическая волна смыкает бариевую взвесь вниз, однако на уровне дуги аорты она задерживается, то есть цикл повторяется.

При эзофагоманометрии во время глотания амплитуда и продолжительность кривой давления быстро увеличиваются, на большом протяжении пищевода волны сокращений возникают синхронно и повторно, одновременно со значительным и повторным подъемом внутрипищеводного давления в различных участках пищевода. Нижний пищеводный сфинктер расслабляется нормально. Перистальтические волны в верхней трети пищевода ослаблены, в средней и нижней — удлинены, внутрипищеводное давление в среднем в 3 раза выше, чем в норме.

Консервативные мероприятия, включающие психотерапию, диету, прием внутрь местных анестезирующих средств, введение антихолинергических и транквилизирующих препаратов, папаверина гидрохлорид, никотиновую кислоту, дают временный эффект. Rider и соавторы (1969) с успехом применили у 9 больных дилатацию пищевода, направленную на перерастяжение его мускулатуры.

В тяжелых случаях показано оперативное лечение. Виосса впервые в 1956 г. применил при диффузном спазме трансторакальную миотомию (15—20 см) пораженного участка пищевода до кардиального отверстия (рис. 13). Об успешном результате этой операции



Рис. 13. Операция Виосса при диффузном спазме пищевода

сообщили многие хирурги. Belsey (1965) у 1 больного с диффузным спазмом выполнил миотомию от дуги аорты до кардиальной части желудка. Henderson (1974, 1976) рекомендует исходить из данных эзофагоманометрии и в показанных случаях продлевать разрез выше дуги аорты. Выполняя операцию из левостороннего доступа, Henderson завершает ее гастропластикой и пластикой по Belsey.

Поданным Postlethwait (1978), в литературе опубликовано около 100 случаев длинной миотомии с хорошими результатами у 70—90 % больных.

Благодаря развитию эзофагоманометрии стала возможной дифференциация диффузного спазма и ахалазии кардии, но у ряда больных выявляется сочетание этих двух заболеваний — гипертоническая ахалазия (vigorous achalasia). При этом отсутствует расслабление кардиальной части, однако сохранена моторика пищевода. Заболевание характеризуется дисфагией, регургитацией, болью и потерей массы тела. Боль является основной жалобой больных. Рентгенологически отмечается дилатация с сегментарными сокращениями пищевода. Среди 5800 больных, обследованных с применением эзофагоманометрии, у 72 Sanderson и соавторы (1967) обнаружили гипертоническую ахалазию. В ответ на глотание у этих больных появлялись одновременные и повторные сокращения высокой амплитуды. Релаксация в области сфинктеров отсутствовала или была ослаблена. Перистальтика пищевода часто имела значительную амплитуду, но не массивную и повторную, как при диффузном спазме (Bondi и соавт., 1972). Лечение гипертонической ахалазии оперативное — выполняют эзофагокардиомиотомию.

При дифференциальной диагностике ахалазии кардии, диффузного спазма и гипертонической ахалазии Sanderson и соавторы (1967) предлагают учитывать следующие признаки (табл. 2).

Сегментарный спазм (синдром Барсони—Тешендорфа) часто является следствием эзофагита, язвенной болезни, заболеваний желчных путей. Основная жалоба больных — внезапная и непостоянная дисфагия, возникающая через различные промежутки времени (от нескольких дней до нескольких месяцев). Дисфагия сопровождается загрудинной болью, ощущением сдавления за

Таблица 2. Дифференциальная диагностика ахалазии кардии, диффузного спазма и гипертонической ахалазии (Sanderson, 1967)

Симптом	Ахалазия	Диффузный спазм	Гипертоническая ахалазия
Боль	Нехарактерна	Характерна	Часто
Непроходимость пищевода	Всегда	Иногда	То же
Регургитация	Характерна	Иногда	— » —
Задержка пищи	Часто	Отсутствует	— » —
Неврологические симптомы	Нехарактерны	Характерны	Иногда
Рентгенологический: диффузная дилатация пищевода	Характерна	Отсутствует	Иногда
сегментарный спазм	Нехарактерен	Часто	Характерен

грудиной, диспептическими расстройствами. Рентгенологически отмечаются усиленные перистальтические волны, разделяющие пищевод на сегменты. Пищевод как бы перерезан циркулярными сокращениями, между которыми видны его расширенные стенки, и напоминает нитку бус. Расширения могут быть неправильной формы. Размеры поражения пищевода различны. Примерно у 65 % больных поражается только нижняя треть его грудной части. При вторичном сегментарном спазме проводят лечение основного заболевания. Обязательно назначение спазмолитических средств. В наиболее упорных случаях выполняют операцию Геллера

Нарушения функции нижнего пищеводного сфинктера

К заболеваниям этой группы относятся гипертония и недостаточность нижнего пищеводного сфинктера. Гипертония, или спазм нижнего пищеводного сфинктера, представляет собой единственный симптомокомплекс, к которому может быть применен термин «кардиоспазм». При этом в отличие от ахалазии кардии моторика всего пищевода нарушена в меньшей степени. В самостоятельное понятие гипертония нижнего пищеводного сфинктера выделена Code и соавторами (1960). Причину, вызывающую спазм нижнего пищеводного сфинктера, не всегда

удается установить. Иногда он возникает при проглатывании плохо пережеванной грубой пищи, после различных нервных потрясений. Развитию спазма способствует эзофагит (Pedersen, 1972).

Garrett (1969) выделяет три формы усиления функции нижнего пищеводного сфинктера: 1) гипертензивный сфинктер, характеризующийся очень высоким давлением (более 1372 кПа, или 140 мм вод. ст., при баллонном методе); часто сочетается с диффузным спазмом пищевода; 2) гиперреактивный сфинктер, при котором усилено сокращение сфинктера после проглатывания и отмечается высокая амплитуда сокращения; может сочетаться с первой формой, но обычно связан с грыжей пищеводного отверстия диафрагмы или диффузным спазмом; 3) гиперконтрактильный сфинктер, проявляющийся необычно длительным сокращением; может сопровождаться повышенным давлением, гиперреактивностью. Наблюдается при грыже пищеводного отверстия диафрагмы, диффузном спазме. Prince и соавторы (1968) отметили, что В-адреноблокаторы вызывают усиленный ответ нижнего пищеводного сфинктера. При этом происходит увеличение амплитуды и длительности сокращения. Prince высказал предположение, что блокада р-рецепторов может быть причиной развития гипертензивного или гиперконтрактильного сфинктера.

Различают острый и хронический спазм нижнего пищеводного сфинктера. Если при первом имеют место функциональные нарушения, то при втором присоединяются и органические изменения. При хроническом спазме резко выражена гипертрофия мышечной оболочки пищевода, преимущественно кольцевого ее слоя. При пальпации этот участок резко уплотнен. Протяженность его различная. При микроскопическом исследовании выявляется умеренно выраженная круглоклеточная инфильтрация.

Клинически гипертония нижнего пищеводного сфинктера проявляется дисфагией и жгучей загрудинной болью с иррадиацией вдоль грудины, в плечо, шею, затылок; часто боль напоминает приступ стенокардии. Иногда больной ощущает тяжесть в груди. Спазм может наступить во время еды, и ни усиленные глотательные движения, ни прием жидкости не помогают протолкнуть пищу в желудок. При хроническом спазме отмечается длительная перемежающаяся дисфа-

гия. Постепенно возникает почти полная непроходимость твердой пищи; у ряда больных гипертония нижнего сфинктера сочетается с нарушениями моторики других отделов пищевода (диффузный спазм, ахалазия верхнего сфинктера).

При рентгенологическом исследовании обнаруживается задержка контрастного вещества в нижнем сегменте пищевода. Несмотря на активную перистальтику, контрастное вещество в желудок не поступает и выбрасывается во время наступающих затем рвотных движений. Периодически нижний сегмент пищевода расслабляется, и контрастное вещество проникает в желудок. При хроническом спазме выявляется ограниченное сужение пищевода в наддиафрагмальном сегменте. При эзофагоскопии отмечается гиперемия слизистой оболочки пищевода в нижней трети грудной части с небольшим сужением его просвета. Эзофагоманометрия позволяет выявить высокое остаточное давление в зоне нижнего сфинктера: более 1372 кПа, или 140 мм вод. ст., при баллонном методе и 3920 кПа, или 40 см вод. ст., при применении метода открытых катетеров.

В острых случаях для снятия спазма применяют атропина сульфат, амилнитрит, в последующем проводят консервативную терапию (спазмолитические средства, седативные препараты, общеукрепляющее лечение). В хронических случаях лечение начинают с дилатации. При неэффективности применяют оперативное лечение, заключающееся в эзофагомиотомии. При сочетании гиперреактивного сфинктера с грыжей пищеводного отверстия диафрагмы во время герниопластики выполняют миотомию.

Ахалазия кардии

Наиболее распространенным нервно-мышечным заболеванием пищевода является ахалазия кардии, которая характеризуется неэффективной перистальтикой всего пищевода и отсутствием координированного расслабления нижнего пищеводного сфинктера в ответ на глотание. По отношению к другим заболеваниям пищевода частота ахалазии кардии составляет от 3—5 % (И. Т. Шевченко, 1949; Б. В. Петровский, 1950) до 20 % (Maingot, 1944). По данным Tegaco! и Sweet (1958), ахалазия кардии занимает второе место по частоте после рака пищевода и рака кардии.

Заболевание преимущественно встречается у лиц в возрасте от 20 до 40 лет. Ellis и Olsen (1969) полагают, что примерно у 5 % больных заболевание начинается в детстве. Описаны наблюдения

ахалазии кардии у детей в возрасте 1—2 лет. Мы наблюдали мальчика 6 лет, у которого заболевание началось в 2 года. После двукратной кардиодилатации возник рецидив, в связи с чем была выполнена эзофагокардиомиотомия. Отдаленный результат хороший. Ахалазия кардии встречается одинаково часто у мужчин и женщин.

Miculicz (1882) первым указал на возможность патологии пищеводно-желудочного соединения в виде спазма под влиянием внутренних или внешних факторов и предложил термин «кардиоспазм». Количество клинических наблюдений этой патологии быстро росло, однако сущность заболевания оставалась мало понятной, и это привело в последующем к появлению большого числа названий этого заболевания, отражающих изменения наших знаний о его патогенезе. Более точно передает сущность заболевания термин «ахалазия кардии». Хотя это название говорит об отсутствии расслабления кардии, в то же время оно не включает в себе полного определения патологии, так как не отражает нервно-мышечных нарушений остальных отделов пищевода. Но все же, по нашему мнению, этот термин более правильный, чем «кардиоспазм».

Этиология и патогенез. Этиология ахалазии кардии, как и других нервно-мышечных заболеваний пищевода, до настоящего времени не выяснена. Хотя многие больные (40—70 %, по данным Б. В. Петровского, 1962; В. Х. Василенко и соавт., 1976) связывают заболевание с эмоционально-психической травмой, рассматривать ее в качестве основной причины заболевания нельзя. Как показывают данные К. Н. Зиверт (1948), В. В. Уткина (1966), нервно-психические нарушения не всегда предшествуют возникновению заболевания.

Многочисленные экспериментальные исследования с перерезкой на разных уровнях и хроническим раздражением блуждающих нервов, а также клинические наблюдения, указывающие на возможность возникновения ахалазии кардии при ушибах, вовлечении в рубцовый процесс, пересечении блуждающих нервов, подтвердили возможную роль нарушений парасимпатической иннервации пищевода в патогенезе ахалазии кардии (М. И. Брякин, 1958; В. А. Иванов, М. Н. Молоденков, 1964; Saweth и соавт., 1962; Jefferson и соавт., 1966).

Роль симпатической части вегетативной нервной системы в возникновении ахалазии кардии окончательно не выяснена.

Большое значение в развитии ахалазии кардии придать изменениям в интрамуральных нервных сплетениях пищевода. Rake (1926) обнаружил дегенерацию ганглиозных клеток мышечно-кишечного (ауэрбахов-

ского) сплетения, приводящую к нарушению парасимпатической иннервации пищевода. Kramer, Ingelfinger (1956) показали, что подкожное введение 5—10 мг мехолила (ацетилметилхолина) больному с ахалазией вызывает тоническое болезненное сокращение пищевода. По закону Кэннона, разрыв одного из звеньев в цепи эфферентных нейронов приводит к сверхчувствительности структуры к специфическим нейрогуморальным раздражителям. На основании этого закона Kramer и Ingelfinger полагают, что причиной ахалазии являются нарушения парасимпатической иннервации пищевода вследствие разрушения мышечно-кишечного сплетения. Ellis и соавторы (1960), Wschels и соавторы (1964) наблюдали полное исчезновение холинергических нервных окончаний и клеток в области кардии.

Заслуживают внимания данные исследований ряда авторов о реакции изолированных мышечных полосок пищевода при ахалазии на вегетотропные вещества. Tronise и соавторы (1957) отметили при этом наличие активных ганглиозных клеток в суженном участке пищевода. Они считают, что повышенная реакция на метахолин обусловлена снижением содержания или отсутствием холинэстеразы в стенке пищевода.

Misiewicz и соавторы (1974) на основании гистологических и фармакологических исследований пришли к заключению, что недостаточное расслабление пищеводного сфинктера обусловлено денервацией и потерей (3-адренергической) тормозной активности. Основываясь на изучении реакции мышечных полосок пищевода на а- и (3-адреноблокаторы, Schmitt и Bruch (1978) с успехом применили у больных с ахалазией кардии а-адреноблокатор фентоламин.

Einhorn (1888), Kronecker, Meltzer (1888) первыми указали на возможность недостаточной релаксации нижнего пищеводного сфинктера при этом заболевании. Позже Hurst (1914—1927) сформулировал теорию нервно-мышечного поражения пищевода и отсутствие расслабления кардии. Согласно этой теории, функциональная непроходимость кардии обусловлена тем, что сокращения тела пищевода не сопровождаются расслаблением кардии, а это вызвано поражением нервных путей.

П а т о л о г и ч е с к а я а н а т о м и я . Макроскопически вверх от желудка имеется суженный участок пищевода длиной 2—8 см.

Выше него пищевод расширен. Дилатация может достигать уровня перстневидного хряща, но обычно захватывает нижние 2/3 пищевода. Стенка пищевода в расширенном участке утолщена, мышцы гипертрофированы. В более поздних стадиях заболевания, когда расширение пищевода сочетается с удлинением и изгибом, мышечный слой пищевода атрофируется. Между мышечными пучками, особенно в наддиафрагмальной части пищевода, образуются дивертикулоподобные выпячивания слизистой оболочки. Sweet (1958) в зависимости от характера сужения нижнего отдела пищевода и расширения грудной его части различает два типа ахалазии. При первом типе, встречающемся приблизительно у 70 % больных, наряду с расширением пищевода, определяется его удлинение и S-образная деформация. Емкость пищевода достигает 1 л и более. Стенки пищевода резко гипертрофированы. Второй тип характеризуется сужением дистальной части пищевода на протяжении 2—2,5 см и веретенообразным расширением проксимальной его части.

Т.А.Суворова (1959) считает, что помимо этих двух типов ахалазии существуют промежуточные формы и ахалазия II типа может перейти в ахалазию I типа. Существование двух типов изменений пищевода обусловлено степенью повреждения вне- и внутриорганных нервных структур и различными нарушениями иннервации мышечных слоев пищевода.

К л а с с и ф и к а ц и я . Существует большое число классификаций ахалазии кардии. Наибольшее распространение получили классификации, в основу которых положены клиничко-рентгенологические и манометрические признаки.

Б. В. Петровский (1957) различает четыре стадии заболевания: I — функциональный спазм без расширения пищевода; II — стойкий спазм с умеренным расширением пищевода; III — рубцовое изменение мышечных слоев с выраженным расширением пищевода; IV — кардиостеноз с большим расширением пищевода и S-образным искривлением его.

Siewert (1981) в основу клинической классификации ахалазии положил нарушения моторики пищевода и нижнего пищеводного сфинктера. Он различает три формы заболевания: I — Vigorous achalasia — остаточное давление нижнего пищеводного сфинк-

тера может быть высоким, и давление в теле пищевода возрастает одновременно с глотанием; 2 — Hypermotile achalasia — остаточное давление может быть нормальным и пищевод при рентгеноскопии все еще относительно не изменен, но нижний пищеводный сфинктер во время глотания не расслабляется; 3 — Amotile achalasia — пищевод дилатирован и сфинктер не расслабляется.

Мы в своей практике пользуемся классификацией Б. В. Петровского, в которой эта патология хотя и рассматривается как спазм, но в то же время дается практически удобная оценка состояния пищевода и приведена степень изменения функции кардии.

К л и н и ч е с к а я к а р т и н а . Основными симптомами ахалазии кардии являются дисфагия, регургитация, загрудинная боль, а наиболее ранним и характерным симптомом — дисфагия. Вначале дисфагия носит преходящий характер, затем становится постоянной. Обычно пища при глотании задерживается на уровне нижней части грудины после нескольких глотков, по мере накопления в пищеводе. Во многих случаях дисфагия возникает внезапно без видимой причины, иногда во время быстрой, торопливой еды. Большинство больных легче глотают теплую или горячую пищу. Многие из них знают, какую пищу они лучше переносят, как ее принимать, необходимое количество жидкости во время еды, температуру пищи. Такие больные даже составляют собственное меню. По мере прогрессирования заболевания больные вырабатывают различные приемы, облегчающие прохождение пищи в желудок — заглатывание воздуха во время еды, глубокий вдох с натуживанием, запрокидывание головы, энергичная ходьба, подпрыгивание на месте. Однако в выраженных стадиях заболевания эти приемы не помогают, и часть пищи остается в пищеводе. У некоторых больных в пищеводе скапливается до 2 л жидкости.

Регургитация отмечается у 70 % больных. В начальных стадиях заболевания она появляется во время и вскоре после еды и крайне мучительна. Обычно этот симптом более выражен в поздних стадиях заболевания, когда пищевод вмещает иногда до 2 л жидкости. Некоторые больные срыгивают пищевые массы с гнилостным запахом. Очень часто регургитация наблюдается во время сна. Г. Д. Вилявин и соавторы (1971) называют этот признак ахалазии симптомом мокрой

подушки. В редких случаях отмечаются шум плеска, бульканье за грудиной. Опасно попадание содержимого пищевода во время сна в дыхательные пути, поэтому больные спят сидя. Характерны приступы ночного кашля (симптом ночного кашля). С. А. Зеликович (1969) отмечал этот симптом у 66 % больных, Fish и Harrison (1962) — у 89 % больных.

Нередко отмечаются ощущение давления и боль за грудиной, возникающие вследствие растяжения и спазма мускулатуры пищевода. При присоединении эзофагита боль принимает жгучий характер. Б. В. Петровский (1962), В. В. Уткин (1966) описали у больных с ахалазией кардии симптом сдавления средостения, который характеризуется тахикардией, ощущением удушья, набуханием шейных вен, цианозом. При сдавлении возвратного нерва может появиться охриплость голоса, при сдавлении правого главного бронха — ателектаз легкого.

Длительное нарушение питания приводит к исхуданию больного. Развивается анемия, которая чаще всего возникает вследствие нарушения питания, но иногда может быть обусловлена хронической кровопотерей из воспаленной слизистой оболочки пищевода.

У детей основными жалобами являются регургитация и нарушение глотания. Ребенок плохо поправляется, наблюдается задержка роста и развития. Часто присоединяются аспирационные осложнения.

О с л о ж н е н и я . По мере прогрессирования заболевания развиваются тяжелые осложнения — эзофагит, изъязвление пищевода, легочные осложнения, рак.

В результате затекания содержимого пищевода дыхательные пути часто возникают аспирационная пневмония, бронхит, абсцесс легкого, бронхоэктазы, бронхиальная астма.

К редким осложнениям относятся самопроизвольный разрыв пищевода (Benedict, Grillo, 1962), образование пищеводно-трахеального и пищеводно-пищеводного свищей между коленами дилатированного пищевода (Кнаусг и соавт., 1970). Описаны также токсические и ревматоидные артриты у длительно болеющих.

Д и а г н о с т и к а . Диагноз ахалазии кардии основывается на данных анамнеза, клиники, рентгенологического исследования, эзофагоманометрии, проб на чувствительность к парасимпатомиметикам.

У большинства больных рентгенологичес-

кое исследование позволяет установить диагноз. В начальных стадиях заболевания обнаруживают незначительное расширение пищевода, кратковременную задержку контрастного вещества в средней трети грудной части, некоординированную моторику в нижней трети грудной части пищевода, кратковременный спазм в области кардии. При этом кардия периодически открывается и бариевая взвесь «проваливается» в желудок. В верхней трети грудной части пищевода до уровня дуги аорты перистальтика не изменена. Затем по мере прогрессирования заболевания увеличивается расширение пищевода и задержка контрастного вещества. Перистальтика в верхней трети грудной части пищевода не нарушена, в нижней трети наблюдаются энергичные некоординированные мышечные сокращения. В выраженных стадиях заболевания пищевод на всем протяжении равномерно расширен, с большим количеством пищи и жидкости. Перистальтика пищевода не определяется. Область кардии резко сужена. Контуры сужения равномерные, гладкие, без дефектов наполнения. Рентгенологи описывают суженную кардию как симптом «завязанного мешка», «конца сигары», «мышинного хвоста». В запущенных случаях пищевод резко расширен. Нижняя треть грудной части его нередко лежит на диафрагме. Диаметр пищевода достигает 15—18 см. Уже при обзорной рентгеноскопии отмечается расширение тени средостения. В пищеводе определяется уровень жидкости. Перистальтика его отсутствует. Контрастное вещество узенькой струей поступает в желудок. У некоторых больных даже через 48 ч после приема бариевой взвеси небольшое количество ее обнаруживается в пищеводе. Пищевод имеет вид мешка, видны изгибы, карманы.

По мнению И. Л. Тагера (1947), А. В. Моргенштерна (1962), характерным признаком ахалазии является уменьшение или отсутствие газового пузыря желудка.

В легких выявляются признаки пневмонии, бронхоэктазов, ателектаза, фиброза легочной ткани, абсцессов. В выраженных случаях отмечается гипертрофия сердца.

Значительные диагностические трудности возникают в тех случаях, когда ахалазия является лишь симптомом рака кардии.

Эндоскопия показана для уточнения диагноза, выявления ранних стадий ракового перерождения. Введение эндоскопа иногда

бывает затруднено из-за выраженного эзофагита. Слизистую оболочку легче осматривать после промывания пищевода через зонд. При ахалазии слизистая оболочка состоит из нависающих одна над другой поперечных складок, что затрудняет осмотр пищевода. В начальных стадиях заболевания слизистая оболочка пищевода изменена мало. В поздних стадиях пищевод расширен, удлиннен, слизистая оболочка его становится грязно-серой, ^щещрй, утолщенной, легко кровоточит, местами на ^юдаются изъязвления. Покрытые беловатыми пленками. Кардии плотно закрыта. Тяжелые воспалительные изменения в нижней трети грудной части пищевода делают необходимой биопсию для исключения малигнизации.

Ortega (1977) подчеркивает, что при ахалазии зона функционального стеноза имеет форму конуса, верхушка которого образована пищеводной розеткой (верхним краем нижнего пищеводного сфинктера), а основание — кардиальным отверстием. Единственным эндоскопическим признаком, который изменяется после успешного лечения, является постоянно открытая пищеводная розетка. Так как дистальная часть нижнего пищеводного сфинктера постепенно расширяется, пища может проходить в силу тяжести.

Данные эзофагоманометрии при ахалазии кардии свидетельствуют о том, что как релаксация, так и сокращение нижнего пищеводного сфинктера нарушены. Раскрытия кардии в ответ на глотание часто совсем не происходит или оно неполное, сегментарное. В начальных стадиях заболевания перистальтика сохранена в верхней трети грудной части пищевода, в поздних стадиях перистальтика пищевода отсутствует. Давление в нижнем пищеводном сфинктере приблизительно в 2 раза выше нормы.

С диагностической целью применяют пробу на чувствительность к парасимпатомиметикам (мехолиловая проба). Типичным признаком заболевания является повышенная чувствительность мускулатуры пищевода к холинергическим импульсам, поэтому подкожное введение 5—10 мг мехолила способствует появлению сокращений пищевода.

Лечение. Консервативное лечение включает диету, лекарственные средства и кардиодилатацию.

Пища должна быть размельченной или кашицеобразной, химически щадящей, с достаточным содержанием белков и витами-

нов. Медикаментозное лечение дает лишь временный эффект. Оно включает местные анестезирующие и спазмолитические средства, м-холинолитики, витаминные, седативные препараты, физиотерапию. Препараты, снижающие тонус блуждающих нервов (атропина сульфат и др.) приводят лишь к усилению спазма. Они оказывают болеутоляющее действие, связанное с параличом мускулатуры самого пищевода. Папаверина гидрохлорид вызывает антиперистальтику. В последнее время применяют α -адреноблокаторы и антагонисты кальция.

Для лечения ахалазии кардии применяют два основных метода — кардиодилатацию и оперативное вмешательство.

Кардиодилатация. Сущность метода заключается в насильственном растяжении и частичном надрыве мускулатуры конечной части пищевода. Первая попытка бескровного расширения кардии принадлежит Willis (1679), который применил буж, изготовленный из китового уса. В 1898 г. Schraiberg и Russell предложили для форсированного расширения дилататор, состоящий из зонда и баллона. Однако этот метод лечения получил распространение лишь после того, как Plummer (1908—1912) предложил гидростатический дилататор, а Stark (1924) разработал и применил в клинике расширитель с раздвижными металлическими лопастями. В последние годы широко применяют пневматический кардиодилататор типа Сиппи, с помощью которого можно создать равномерное давление на всю суженную зону. Vantgappen (1963, 1977) применяет пневматический дилататор, состоящий из системы баллонов с возрастающим диаметром (3; 3,5; 3,8; 4,2; 5 см). В СССР используют пневматический дилататор и металлический кардиодилататор типа Штарка, выпускаемый заводом «Красногвардеец».

Методика кардиодилатации. За несколько дней до кардиодилатации пищевод промывают раствором фурацилина или калия перманганата для уменьшения явлений застойного эзофагита. За полчаса до начала дилатации больному вводят 1 мл 1—2 % раствора промедола и 1 мл 0,1 % раствора атропина сульфата. Затем производят местную анестезию носовой части глотки, корня языка и верхнего пищеводного сфинктера. После анестезии вводят кардиодилататор. Если проведение пневмодилататора затруднено, используют проводник — нить или

струну. Положение его контролируют с помощью рентгенологического исследования. Затем в течение 1—2 мин производят расширение. При использовании дилатора Штарка раскрывают бранши, при применении дилатора Плюммера в баллон под давлением 58,8—78,4 кПа (6—8 мм вод. ст.) накачивают воду. При пневмокардиодилатации в баллон накачивают воздух, создавая давление 20—40 кПа (150—300 мм рт. ст.)— В. Х. Василенко и соавторы (1976) рекомендуют при первой дилатации создавать давление 24—34,7 кПа (180—260 мм рт. ст.), повышая его при повторных манипуляциях до 40—42,7 кПа (300—320 мм рт. ст.). Уже при первом сеансе лечения необходимо добиваться максимального расширения кардии. Через 2—4 дня проводят повторные манипуляции. Общее число их колеблется от 1 до 7.

Критериями успешной дилатации являются исчезновение или существенное снижение давления в нижнем пищеводном сфинктере, а также улучшение опорожнения пищевода и расширение суженного участка пищевода, определяемые при рентгенологическом исследовании (Б. В. Петровский и соавт., 1985). Neitmann (1971), Berges и соавторы (1976) считают, что при успешной дилатации максимальное давление в сфинктере снижается на 60 %.

Наиболее тяжелыми осложнениями кардиодилатации являются перфорация и разрыв пищевода. При этом появляется сильная загрудинная боль, затем — подкожная эмфизема на шее. Оба осложнения служат показанием к немедленной операции.

Наибольшим опытом применения кардиодилатации располагает клиника Мейо. По данным Ellis и Olsen (1969), к 1967 г. было выполнено 2364 дилатации. Отдаленные результаты изучены у 456 больных (у 65 % — отличные и хорошие, у 16 % — удовлетворительные и у 19 % — плохие).

Мы считаем, что кардиодилатация показана лишь в первой и второй стадиях ахалазии, а также в случаях, когда имеются противопоказания к операции. Оперативное лечение дает хорошие результаты в третьей и четвертой стадиях заболевания и при рецидивах после курса кардиодилатации.

Оперативное лечение. Операции, применяемые для лечения ахалазии, можно разделить на следующие группы.

Операции на расширенном пищеводе:

1. Иссечение части стенки пищевода (Jaffe, 1897; Reisinger, 1907). 2. Трансплевральная эзофагопликация (Meyer, 1911). 3. Эзофагэктомия с последующей пластикой (Camara Lopes, 1955). 4. Сегментарная резекция пищевода в сочетании с операцией Геллера (Gaglia, Segal, 1962). 5. Иссечение части стенки расширенного пищевода в сочетании с операцией Геллера (Nicks, 1968; Malm, Schwindt, 1969).

Операции на суженном участке пищевода:

А. Рассечение суженного участка. 1. Внеслизистая эзофагокардиомиотомия (Gottstein, 1901; Heller, 1913; De Bruine Groeneweldt, 1918; Vasconcellos, 1937). 2. Тотальная демускуляризация кардии (С. В. Гейнац, 1947; De Oliveira, 1955). 3. Внеслизистая эзофагокардиомиотомия с фундопликацией (А. А. Шалимов и соавторы, 1979; Rosetti, 1963; Belsey, 1966; Raia, 1974). 4. Миотомия с пилоропластикой (Hawthorne, 1951). 5. Миотомия с левосторонней спланхникэктомией (Fontaine, 1961). 6. Миотомия с низведением пищевода в брюшную полость (Thorbjarnarson, 1975). 7. Эндоскопическая миотомия (Ortega, 1980).

Б. Рассечение суженного участка с пластикой его. 1. Кардио пластика по Марведель-Венделю (Marwedel, 1903; Wendel, 1910). 2. Внеслизистая эзофагокардиомиотомия с пластикой: лоскутом диафрагмы (Б. В. Петровский, 1949), сальником (И. М. Чуйков, 1932; В. И. Колесов, 1961), желудком (Т. А. Суворова, 1960; Rudler, 1951), лоскутом передней стенки желудка (Н. А. Захаров, 1961; Hirashima, 1970), аллопластика (Т. А. Суворова, 1959).

В. Резекция суженного участка. 1. Резекция кардии (Rumpel, 1897). 2. Резекция кардии и нижней трети грудной части пищевода (Wangensteen, 1951). 3. Перемещение кардии (Е. И. Захаров, 1957). 4. Резекция кардии с интерпозицией сегмента тонкой или ободочной кишки (Merendino, Dillard, 1955; Bergan, Bie, 1963; Jekler и соавт., 1964; Couto, Aldrovando, 1966).

Обходные анастомозы. 1. Эзофагогастроанастомоз (Heyrovsky, 1913; Grondahl, 1916). 2. Обходная эзофагоэюностомия (Kummel, 1921; Barrett, 1949). 3. Эзофагогастростомия с резекцией желудка по Финстереру (Rapant, 1957). 4. Эзофагогастростомия с резекцией желудка по Ру (De Barros Serra Doria, 1970).

Операции, направленные на сокращение размеров пищевода, не получили распространения. Широко применяют различные операции на суженном участке пищевода, поскольку они устраняют препятствие для прохождения пищи в желудок. В 1903 г. Marwedel предложил производить продольное рассечение всех слоев пищевода и кардии на протяжении 7 см с последующим сшиванием раны в поперечном направлении. Эту операцию впервые выполнил Wen del в 1910 г., но она не получила распространения из-за возникновения рефлюкс-эзофагита и пептических язв пищевода. В 1913 г. Lotheissen предложил рассекать суженный участок пищевода через все слои и погружать его в просвет желудка.

Natafuku и соавторы (1971) модифицировали оригинальную операцию Таля применительно к лечению ахалазии. После левосторонней торакотомии по седьмому межреберью выделяют пищевод, рассекают пищеводно-диафрагмальную мембрану и мобилизуют дно желудка. Пищевод рассекают полевой боковой стенке через сужение на 5—6 см и ниже пищеводно-желудочного сужения на 1—2 см. Если задняя стенка рассеченного сегмента очень узкая, накладывают поперечные швы для ее расширения. Затем накладывают швы между дном желудка и краем пищевода по желудочно-желудочному соединению. Благодаря этому создается клапан из стенки желудка. В заключение к краям разреза пищевода подшивают по всей окружности дно желудка. Пищевод окутывают дном желудка. Желудок фиксируют к краям пищеводного отверстия диафрагмы. В отечественной литературе об успешном применении этой методики сообщил В. А. Малхасян (1980).

Наибольшее распространение при ахалазии кардии получили различные варианты внеслизистой эзофагокардиомиотомии. Идея этой операции, заключающейся в рассечении только мышечного слоя пищевода и кардии, принадлежит Gottstein (1901). Первые ее выполнил Heller в 1913 г. Он рассекал мышечный слой до слизистой оболочки в суженном участке по передней и задней стенкам. В последующем были разработаны различные варианты миотомии по Геллеру. В 1918 г. De Bruin Groeneweldt предложил рассекать только переднюю стенку пищевода. Такую модификацию операции из абдоминального и трансторакального доступов начали применять многие хирурги. Shalde-

mose (1916) предложил производить циркулярную миотомию, Mattos (1938) — иссекать полоску мышечной оболочки пищевода. Стремясь наиболее полно выделить суженный участок из мышечного футляра, С. В. Гейнац в 1949 г. выполнил тотальную демускуляризацию суженного отдела пищевода с окутыванием слизистой оболочки сальником. За рубежом аналогичную операцию впервые произвел De Oliveira (1955). Fontaine (1961) сочетал операцию Геллера с левосторонней спланхэктомией.

В последнее время ряд хирургов при резко выраженной дилатации и удлинении пищевода для уменьшения размеров и улучшения опорожнения пищевода в дополнение к операции Геллера иссекают полоску мышечного слоя пищевода на всем протяжении грудной его части с последующим сшиванием краев мышечного разреза грудной части. Об эффективности этой операции сообщают Nicks (1968), Malm, Schwindt (1969).

Техника эзофагокардиомиотомии по Геллеру. Производят верхнесрединную лапаротомию. Рассекают треугольную связку печени. Нижнюю диафрагмальную вену прошивают двумя лигатурами на расстоянии 1,5—2 см одна от другой и пересекают между ними. Диафрагму рассекают кпереди на 4—5 см. Тупо выделяют пищевод до расширенной его части и берут на держалку. Рассекают переднюю стенку пищевода до слизистой оболочки от расширенной части его до перехода в желудок. Ориентиром является появление подслизистых вен, расположенных больше перпендикулярно к разрезу, под кольцевой мускулатурой желудка. Таким же образом производят разрез и на задней стенке пищевода. Разрезы на пищеводе не зашивают. Диафрагму ушивают.

Важным условием успеха операции Геллера является полное рассечение всего мышечного слоя пищевода, особенно циркулярных мышечных волокон, и достаточная (не менее 8—10 см) длина рассечения мышц. Для более полного пересечения циркулярных мышц и рубцовых тяжей Г. Н. Амбрумянц (1929) предложил выполнять миотомию на пальце, введенном через отверстие в желудке. В последующем с этой целью начали использовать баллон, введенный через рот (Pemberton и др., 1962) или отверстие в желудке (Wangensteen, 1951). Недостатками операции Геллера являются возможность рецидива заболевания вследствие неполного рас-

чения циркулярных мышц или вторичного рубцевания, образование дивертикула пищевода, возможность повреждения слизистой оболочки пищевода, развитие рефлюкс-эзофагита.

Наибольшим опытом применения этой операции располагает клиника Мейо, в которой с 1953 по 1967 г. было выполнено 1906 операций. Улучшение состояния отмечено у 83,6 % больных, изменений не выявлено у 11,6 %. Летальность составила 1,4 %. У 3,4 % оперированных не удалось проследить результаты (Ellis, Olsen, 1969). Частота рефлюкса колеблется в пределах 1—35 %, однако не у всех больных с рентгенологически определяемым рефлюксом возникает эзофагит.

Для уменьшения частоты рефлюкс-эзофагита D'Allaines, Santy (1949), Lortat—Jacob (1953) дополняют миотомию по Геллеру эзофагофундопексией, а Rosetti (1963), Murray и соавторы (1985)—фундопликацией по Ниссену.

А. А. Шалимов, С. А. Андреев в 1976 г. разработали и с успехом применили новую методику внеслизистой эзофагокардиомиотомии с фундопликацией. После верхней срединной лапаротомии, рассечения левой треугольной связки печени и срединной диафрагмотомии тупо выделяют пищевод вместе с мешкообразно расширенной частью, лежащей на диафрагме. Выделяют передний и задний блуждающие нервы. Мобилизуют дно желудка, для чего перевязывают 2—3 короткие желудочные артерии, проходящие в желудочно-селезеночной связке. Низводят удлинненный и расширенный пищевод. На передней стенке производят внеслизистую эзофагокардиомиотомию на протяжении 10—12 см до подслизистых вен желудка и высвобождают слизистую оболочку на $\frac{2}{3}$ или половину окружности пищевода. Дно желудка проводят позади пищевода так, чтобы стволы блуждающих нервов остались снаружи, и подшивают к правому краю рассеченного мышечного слоя; противоположный край мышц подшивают ко дну желудка с другой стороны. Оставшийся дефект в мышечном слое пищевода закрывают складкой из передней стенки желудка. Диафрагму частично ушивают и фиксируют к ней пищеводно-диафрагмальную связку, тем самым выполняя низведение пищевода (рис. 14).

Операция имеет следующие преимущества: растяжение мышц после миотомии пре-

пятствует развитию рецидива; достаточно надежная фундопликация предотвращает желудочно-пищеводный рефлюкс; низведение пищевода и ликвидация его искривления способствуют лучшему прохождению пищи.

При выраженных формах ахалазии операция Геллера мало эффективна из-за искривления пищевода и его плохого опорожнения. В таких случаях Thorbjarnarson (1975) предлагает выполнять операцию, направленную на выпрямление искривленной части пищевода и низведение ее в брюшную полость. После эзофагокардиомиотомии производят стволовую ваготомию, что способствует выпрямлению пищевода и удлинению его брюшной части. Края мышц подшивают к ножкам диафрагмы. Дно желудка подшивают к передней поверхности пищевода и диафрагме. В заключение выполняют пилопластику.

Ortega (1980), основываясь на данных собственных исследований, разработал и применил с успехом у 17 больных эндоскопическую эзофагомиотомию. При этом выполняют два разреза длиной 1 см и глубиной 3 мм выше линии перехода слизистой оболочки пищевода в слизистую оболочку желудка в зоне функционального стеноза. Таким образом, по мнению автора, пересекаются только циркулярные волокна без повреждения антирефлюксной зоны выше пищеводно-желудочного соединения. Как показывает наш опыт, эндоскопическая миотомия показана во II и в III стадиях заболевания.

Gottstein (1901) предложил после рассечения мышечного слоя кардии и пищевода до слизистой оболочки сшивать мышечный слой поперечно. Впервые эта операция была выполнена Girard (1915). Мы применяем ее в модификации А. А. Шалимова (1958) при III стадии ахалазии кардии.

Техника эзофагокардиомиопластики по Готтштейну—Шалимову. Применяют верхне-срединную лапаротомию. Мобилизуют пищевод с рассечением левой треугольной связки, нижней диафрагмальной вены и самой диафрагмы кпереди на 5—6 см. Тупо выделяют пищевод до расширенной части, берут его на марлевую держалку и подтягивают кпереди. На всем протяжении суженной части пищевода и у перехода к расширению рассекают стенку пищевода до слизистой оболочки. Осторожно рассекают

круговые мышцы у места перехода пищевода в желудок, так как здесь находится венозное сплетение, имеющее значительное количество поперечно расположенных вен. Ниже этого места продлевать разрез на желудок нельзя, так как это может привести к недостаточности кардии. Ножницами и тупфером высвобождают слизистую оболочку в пределах раны пищевода на половину или $\frac{2}{3}$ окружности (рис. 15, /, 2). Пальцем, инвагинируя стенку желудка, проверяют проходимость кардии. Если повреждается слизистая оболочка, рану ушивают тонким кетгутом или капроном, желательнее атравматической иглой. На края мышечной оболочки

в поперечном направлении накладывают капроновые швы, а посередине — П-образный шов.

Швы затягивают поочередно; они располагаются в поперечном направлении к оси пищевода (рис. 15, 3, 4). Диафрагму частично ушивают и фиксируют к краям пищеводно-диафрагмальной связки, производя одновременно диафрагмофундопексию для профилактики рефлюкс-эзофагита,

Поскольку при эзофагокардиомиопластике не исключена возможность рецидива, были разработаны различные варианты этой операции. В 1932 г. И. М. Чуйков предложил закрывать мышечный дефект в пищеводе

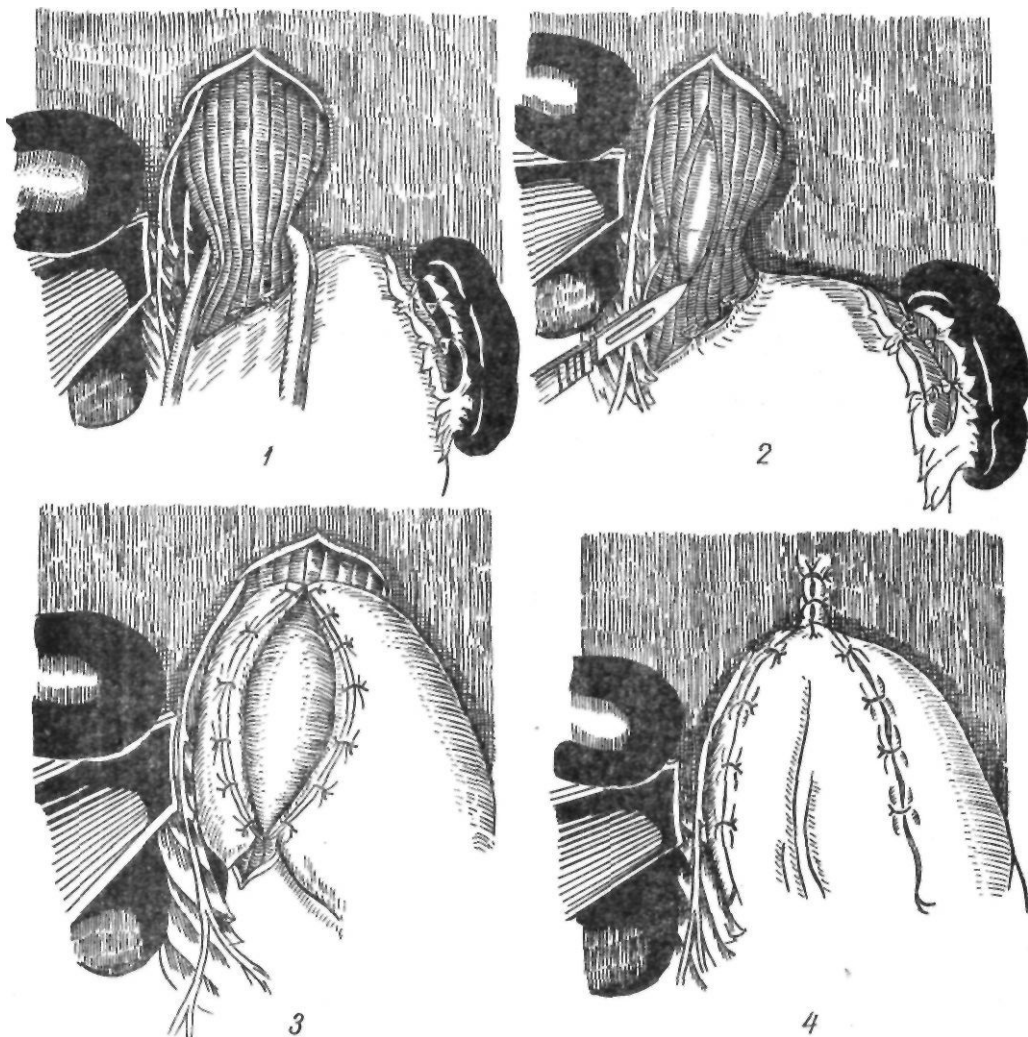


Рис. 14. Внеслизистая эзофагокардиомиотомия с фундопликацией по Шалимову — Андрееву:

1 — выделение пищевода; 2 — рассечение мышц; 3 — фундопликация; 4 — окончательный вид операции

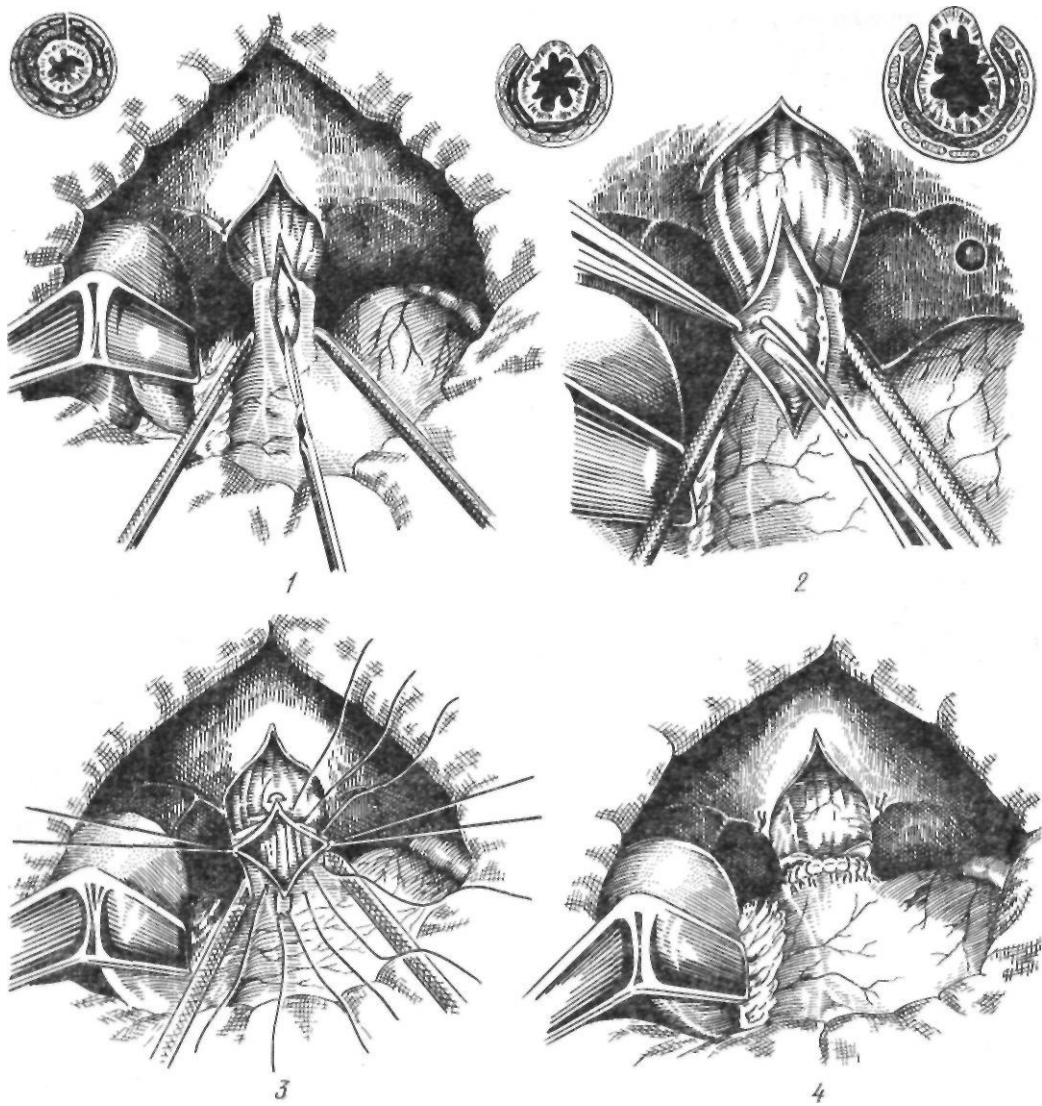


Рис. 15. Эзофагокардиомиопластика по Готтштейну — Шалимову:

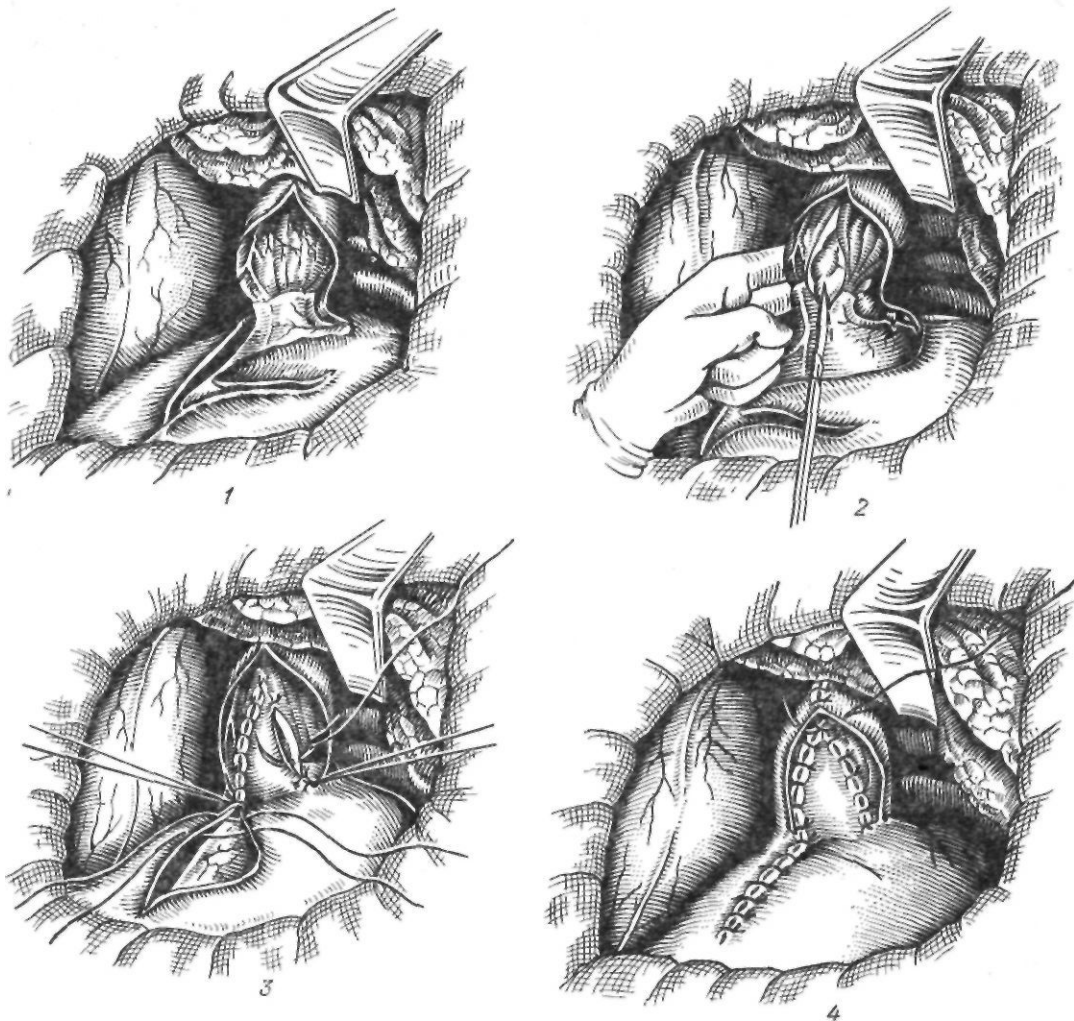
1 — рассечение мышц; 2 — выделение слизистой оболочки; 3, 4 — ушивание мышечного дефекта

свободным лоскутом сальника. В. И. Колесов (1961) рекомендует применять с этой целью лоскут сальника на ножке.

Б. В. Петровский (1949, 1956) разработал методику эзофагокардиофренопластики, используя лоскут диафрагмы на ножке.

Эзофагокардиомиотомия с френопластикой по Петровскому. Осуществляют левостороннюю торакотомия по седьмому межреберью. Рассекают медиастинальную плевру, тупо выделяют пищевод, берут его на марлевую держалку. Пересекают левую ножку диафрагмы. В вертикальном направ-

лении разрезом длиной 8—10 см рассекают мышечную оболочку суженной части пищевода. Тупым путем отодвигают края мышц в стороны, освобождая переднюю поверхность слизистой оболочки суженной части пищевода на участке 8X4 см (рис. 16, /). Из латерального края диафрагмы выкраивают треугольной формы лоскут, основанием обращенный к позвоночнику, длиной 10 см, шириной у основания — 5—6 см. Сосуды диафрагмы тщательно лигируют. Верхушку лоскута подшивают к верхнему краю разреза мышечной оболочки пищевода. Лоскут



*Рис. 16. Эзофагокардиомиотомия с пластикой лоскутом диафрагмы по Петровскому:
1 — выкраивание лоскута; 2 — миотомия; 3 — подшивание лоскута к краям рассеченных мышц пищевода; 4 — окончательный вид операции*

укладывают на слизистую оболочку в дефект мышечной оболочки и тонкими швами подшивают к разрезу мышечного слоя на всем протяжении дефекта (рис. 16, 2, 3). Дефект диафрагмы ушивают узловыми капроновыми швами с подшиванием ее края к пищеводу (рис. 16, 4). Рану грудной клетки ушивают послойно наглухо, без дренажа или с подведением последнего в нижележащем межреберье. Поданным С. А. Зеликовича (1969), из 426 оперированных хорошие результаты получены у 81,1 %, неудовлетворительные — у 7,5 %; летальность составила 1,4 %.

К осложнениям перечисленных вариантов эзофагокардиомиотомии относятся: 1) неполная миотомия; 2) повреждение слизистой

оболочки; 3) перекручивание пищевода; 4) рефлюкс-эзофагит; 5) диафрагмальная грыжа (Г. Д. Вилявин и соавт., 1971).

Rudler (1951), Т. А. Суворова (1960), А. Н. Беркутов (1961) предложили закрывать дефект мышечной оболочки складкой передней стенки желудка. Как указывает Т. А. Суворова, хорошо кровоснабжаемая стенка желудка обеспечивает надежную пластику. Кроме того, предупреждается возникновение стеноза, рефлюкс-эзофагита (рис. 17). Эзофагокардиомиотомия в сочетании с аллопластикой не получила широкого распространения.

Резекция суженного участка пищевода. Идея резекции суженного

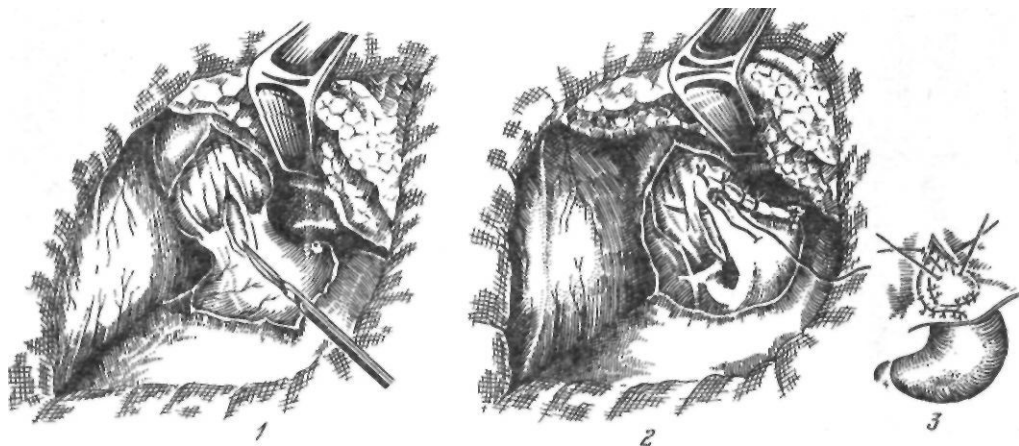


Рис. 17. Эзофагокардиомиотомия с гастропластикой по Суворовой:

1—миотомии; 2 — подшивание передней стенки желудка к краям рассеченных мышц пищевода; 3—окончательный вид операции

участка пищевода с наложением пищеводно-желудочного анастомоза принадлежит Rumpel (1897). Попытки Rumpel (1898) и Bier (1920) выполнить эту операцию окончились неудачей. Для предупреждения рефлюкс-эзофагита, который развивается после резекции пищевода и кардии, Wangensteen (1951) предложил резецировать нижнюю треть пищевода и проксимальную часть желудка с пилоропластикой. Операция не предупредила рефлюкс-эзофагита, и была оставлена. В последующем для предупреждения рефлюкс-эзофагита Merendino (1955) при резекции кардии использовал интерпозицию сегмента тонкой кишки длиной 10—12 см на сосудистой ножке. Raia (1970) сообщил о 34 аналогичных операциях; у 30 больных были получены отличные результаты, у 1 больного возник стеноз дистального анастомоза, у 1 сохранилась атония пищевода. После операции умерли 2 больных из-за недостаточности швов. Была разработана интерпозиция толстой кишки (И. Г. Кролевец, 1962). Vergan и Bie (1963) с успехом использовали для интерпозиции илеоцекальный угол. Толстокишечную вставку применили Jekler и соавторы (1964), Couto и Aldrovando (1966).

Однако, по нашему мнению, эти операции не могут получить широкого распространения из-за опасности недостаточности пищеводного анастомоза.

Е. И. Захаров (1957) предложил перемещать нижний отдел пищевода в область дна Желудка с целью создания новой кардии и

предупреждения развития рефлюкс-эзофагита. В. И. Соловьев (1968) сообщил о 32 операциях по Захарову.

Отдаленные результаты изучены у 29 больных: хорошие результаты отмечены у 22 из них, удовлетворительные — у 6, неудовлетворительные — у 1. После операции умерли 2 больных.

В крайне тяжелых случаях, в запущенных стадиях ахалазии кардии, осложненной язвенно-геморрагическим эзофагитом, некоторые хирурги начали удалять почти весь пищевод с последующей эзофагопластикой тонкой или толстой кишкой. Samara Lopes (1955) получил хорошие результаты у 100 больных, которым он выполнил субтотальную эзофагэктомию с загрудинной пластикой пищевода желудком. Эзофагогастроанастомоз накладывали на шею. В. В. Уткин (1963) после мобилизации и проведения предгрудинно толстокишечного трансплантата из правой половины толстой кишки с терминальным отделом подвздошной кишки соединил трансплантат с желудком. На 5-е сутки был наложен шейный анастомоз и отключен пищевод, который был удален через 4 мес.

Обходные анастомозы. Наиболее простой операцией является гастростома, примененная Dauber (1901). В настоящее время эту операцию выполняют лишь у крайне тяжелых больных с запущенным заболеванием, чтобы улучшить их состояние и в последующем применить радикальную операцию.

ГРЫЖИ ПИЩЕВОДНОГО ОТВЕРСТИЯ ДИАФРАГМЫ. РЕФЛЮКС-ЭЗОФАГИТ. ПЕПТИЧЕСКИЕ СТРИКТУРЫ

Одно время для лечения ахалазии кардии широко применяли эзофагогастростомию, разработанную Neugovsky (1913) и Gron-dahi (1916). Однако, как показали отдаленные результаты, у 40—60 % оперированных развивается тяжелый пептический эзофагит. В связи с этим эзофагогастроанастомоз как самостоятельную операцию не производят. Karant (1957) сочетает эзофагогастроанастомоз с резекцией желудка по Финстереру, что, однако, не предотвращает щелочного рефлюкса. De Barros Serra Dogia и соавторы (1970) применили у 70 больных эзофагогастроанастомоз по Грэндалю и резекцию желудка по Ру для предупреждения щелочного и кислотного рефлюкс-эзофагита Kummel (1921) выполнил при ахалазии кардии следующую обходную операцию. Сначала он пересекал пищевод над кардией и накладывал эзофагоэюноанастомоз, а мобилизованный желудок проводил подкожно на шею с наложением шейной гастростомы. Через 2 мес накладывал шейный пищеводно-желудочный анастомоз.

Barrett (1949) предложил накладывать обходной эзофагоэюноанастомоз по типу копец в копец с выключением желудка из пищеварения в тяжелых случаях пептического эзофагита.

По нашему мнению, при I и II стадиях ахалазии кардии следует применять кардиодилатацию, а при III стадии — эзофагокардиомиотомию по одной из описанных выше методик. Мы отдаем предпочтение операции Готтштейна в модификации Шалимова. При IV стадии заболевания, когда имеются выраженные дилатация, удлинение и искривление пищевода, показана кардиомиотомия с фундопликацией и удлинением брюшной части пищевода. Это предупреждает рецидив заболевания, развитие рефлюкс-эзофагита.

Мы применяем в таких случаях разработанную нами (А. А. Шалимов, С. А. Андреев) операцию.

Всего мы оперировали 242 больных. У 1 больного наступил летальный исход. Кардиомиотомия по Готтштейну—Шалимову выполнена у 150 больных, у 4 больных операция дополнена резекцией желудка и у 4, страдающих язвой двенадцатиперстной кишки, — селективной проксимальной ваготомией, у 62 больных выполнена эзофагокардиомиотомия с фундопликацией; другие операции произведены у 22 больных.

Грыжи пищевода и отверстия диафрагмы представляют собой смещение желудка и других органов брюшной полости в грудную полость через расширенное пищеводное отверстие. Патология впервые описана Morgagni в 1769 г. Заболевание встречается довольно часто. Его обнаруживают у 2—16 % лиц, страдающих желудочно-кишечными расстройствами и у 5—15 % больных, подвергшихся рентгенологическому обследованию по поводу заболеваний пищеварительного тракта (Е. М. Каган, 1968; Jonson и соавт., 1969). В пожилом возрасте частота заболевания достигает 50 % (Stein, Finkelstein, 1960). Болеют преимущественно женщины в возрасте старше 50 лет.

Классификация. Основу всех современных классификаций составляет классификация Akerlund (1926), Postlethwait и Sealy (1961). Авторы выделили три основных типа грыж пищевода и отверстия диафрагмы:

1. Скользящая грыжа. Встречается почти у 90 % больных с грыжами пищевода и отверстия диафрагмы. В этом случае кардия лежит выше пищевода и желудка, резко нарушается замыкательная функция кардии.

2. Параэзофагеальная грыжа. Отмечается приблизительно у 5 % больных. Характеризуется тем, что кардия не изменяет своего положения, а через расширенное отверстие выходят дно и большая кривизна желудка.

3. Короткий пищевод. Как самостоятельное заболевание встречается редко и представляет аномалию развития. Обычно встречается в сочетании со скользящей грыжей и является следствием спазма, воспалительных изменений и рубцовых процессов в стенке пищевода.

Скользящая грыжа пищевода и отверстия диафрагмы. Появлению скользящей грыжи пищевода и отверстия диафрагмы способствуют изменения строения структур, образующих пищеводное отверстие, повышение внутрибрюшного давления, ожирение.

При изменении конфигурации формирующих пищеводное отверстие ножек диафрагмы в нем образуются слабые участки, преимущественно по задней окружности. Внедряющиеся в них ткани или органы не встречают достаточного сопротивления, и происходит постепенное расширение пищеводного отверстия, его мышечных и соединительнотканых структур. Фиксирующие структуры (пищеводно-диафрагмальная мембрана, желудочно-печеночная и желудочно-диафрагмальная связки) могут быть врожденно ослабленными либо подвергаться возрастным инволюционным изменениям и легко растягиваться, надрывать. Подобные изменения в соединительнотканых структурах возникают вследствие плохого питания, тяжелых заболеваний.

Определенную роль в образовании грыжи пищеводного отверстия диафрагмы играет повышенное внутрибрюшное давление, наблюдающееся при ожирении, беременности (у 18 % повторнородящих находят грыжу пищеводного отверстия диафрагмы), асците, длительном кашле, хронических заболеваниях легких, рвоте, поднятии тяжестей.

Ожирение, кроме повышения внутрибрюшного давления, способствует отложению жира в забрюшинном пространстве позади пищеводно-желудочного соединения, что приводит к расширению этой зоны.

Большое значение придается также ослаблению и растяжению пищеводно-диафрагмальной мембраны, которая у здорового человека препятствует смещению кардии вверх.

При повышении внутрибрюшного давления увеличиваются размеры пищеводного отверстия, через которое кардия смещается в грудную полость, укорачивается брюшная часть пищевода, выпрямляется угол Гиса. Перемещению кардии способствует отрицательное давление в грудной полости. Пищеводно-диафрагмальная связка растягивается, возрастает боковая тяга на стенки пищевода, изменяется функция нижнего пищеводного сфинктера. В результате этого резко нарушается замыкательная функция кардии, создаются благоприятные условия для забрасывания желудочного содержимого в пищевод и возникновения рефлюкс-эзофагита. Вместе с тем возникающие в результате пептического эзофагита спастические сокращения пищевода или его рубцовое укорочение способствуют увеличению фиксации грыжи пищеводного отверстия.

Таким образом, грыжа пищеводного отверстия диафрагмы и рефлюкс-эзофагит взаимодействуют по принципу взаимного отягчения.

Клиническая симптоматика скользящих грыж пищеводного отверстия диафрагмы обусловлена недостаточностью аппарата кардии и возникающим вследствие этого желудочно-пищеводным рефлюксом и пептическим эзофагитом.

Основными симптомами являются боль, регургитация, изжога, дисфагия, анемия. Наиболее частый и мучительный симптом — боль. Она обычно локализуется в нижней трети грудины, в области мечевидного отростка, в надчревной области и отдает в спину, левое плечо, левую руку. Периодичность, интенсивность и продолжительность боли у одного и того же больного различны. У ряда больных ее трудно отличить от боли при стенокардии или инфаркте миокарда и лишь электрокардиограмма позволяет дифференцировать эти заболевания. Однако в ряде случаев грыжа пищеводного отверстия диафрагмы может вызвать спазм венечных сосудов с последующим развитием морфологических изменений в мышце сердца. Bergmann (1932) описал «эпифрениальный синдром», характеризующийся загрудинной болью, нарушениями сердечного ритма, вызванный сдавлением стволов блуждающих нервов в пищеводном отверстии диафрагмы желудком, выходящим в грудную полость.

Обычно боль появляется после поднятия тяжести, при наклоне туловища вперед (симптом «шнурков», по определению французских авторов) и вследствие воздействия других факторов, способствующих повышению внутрибрюшного давления. У многих больных боль усиливается после еды, в горизонтальном положении, ночью. В. Х. Василенко и А. А. Гребенев (1978) считают ведущими моментами в возникновении боли пептический фактор, мышечную дискинезию (эзофагоспазм) и растяжение стенок пищевода при желудочно-пищеводном рефлюксе. Н. Н. Каншин (1963) считает, что возникновение боли при грыже пищеводного отверстия диафрагмы связано с натяжением правого блуждающего нерва и его чревной ветви, идущей к чревному сплетению.

Следствием недостаточности замыкательной функции кардии являются забрасывание кислого желудочного содержимого в пищевод и изжога. Последняя носит упорный и

мучительный характер и так же, как боль, чаще возникает в горизонтальном положении больного. Изжога уменьшается после еды, приема молочных продуктов, масла и усиливается после приема острой пищи. У некоторых больных проглоченная пища возвращается в полость рта без рвотных движений.

Дисфагия в начальных стадиях заболевания обычно возникает в результате спазма нижнего сегмента пищевода, а в поздних стадиях — вследствие образования пептической стриктуры пищевода.

Особым симптомом является эпизодическая афагия, отмеченная Postlethwait (1979) у 17,5 % больных. Она возникает внезапно, вызывается приемом пищи и жидкости. Во время приступа больной полностью не может глотать. Приступ может длиться несколько часов. Отмечается боль, образуется значительное количество слизи. Афагия может внезапно прекратиться или же уменьшается постепенно.

Длительная регургитация желудочного содержимого приводит к возникновению пептического эзофагита, который в свою очередь способствует образованию эрозий и язв пищевода.

Кровотечение с последующим развитием анемии встречается у 15—20 % больных с грыжей пищеводного отверстия диафрагмы. Чаще кровотечение бывает скрытым, и единственным проявлением заболевания является прогрессирующая анемия. Источником кровотечения обычно служат эрозии и язвы пищевода и желудка.

Данные о частоте различных симптомов грыжи пищеводного отверстия диафрагмы (по Urschel, Paulson, 1967) представлены ниже.

<i>Симптом</i>	<i>Частота, о/о</i>	<i>Симптом</i>	<i>Частота, о/о</i>
Ухудшение состояния в горизонтальном положении	88	Одышка	13
Сердцебиение	83	Кровотечение	11
Кашель	47	Боль в плече, руке	8
Дисфагия	40	Боль по типу стенокардии	5
Тошнота, рвота	21	Боль в шее, ушах	3
Боль в спине	16	Регургитация	23
Лихорадка	16	Бронхит	35
		Астматические приступы	16
Кровохарканье	13	Пневмония	11

У ряда больных во время сна желудочное содержимое попадает в дыхательные пути, вызывая различные легочные осложнения, которые Paulson (1973) отметил у 60 % больных с гастроэзофагеальной рефлюксом. К ним относятся кашель, бронхит, астматический бронхит, пневмония, кровохарканье, одышка. Описаны случаи развития диффузного легочного фиброза (Mays и соавт., 1976).

К редким осложнениям грыжи пищеводного отверстия диафрагмы относится инвагинация пищевода в желудок, впервые описанная Sarasin и Hoch (1951). В клинически выраженных случаях при инвагинации пищевода отмечаются приступы боли в надчревной области, дисфагия, усиленное слюноотделение.

У многих больных грыжа пищеводного отверстия диафрагмы сочетается с желчнокаменной болезнью, язвой двенадцатиперстной кишки и др. Все это обуславливает пеструю клиническую картину и значительные диагностические трудности.

Диагностика. Основным методом диагностики, наряду с клиническими данными, является рентгенологическое исследование. При больших фиксированных грыжах уже при обзорной рентгеноскопии органов грудной полости можно на фоне тени сердца наблюдать просветление и горизонтальный уровень жидкости. Особенно хорошо виден газовый пузырь с горизонтальным уровнем жидкости в боковой проекции. Исследование с контрастным веществом позволяет окончательно обнаружить часть желудка с типичными складками слизистой оболочки, расположенную над диафрагмой. При этом также отмечается зияние кардиального отверстия с забрасыванием контрастного вещества в пищевод. Особенно хорошо перемещение желудка выше уровня диафрагмы и недостаточность кардии определяются в положении Тренделенбурга с дозированной компрессией живота. Этот прием обязателен при диагностике небольших нефиксированных грыж пищеводного отверстия диафрагмы. К косвенным рентгенологическим признакам относятся уменьшение или исчезновение газового пузыря желудка, удлинение и дугообразное искривление наддиафрагмального отдела пищевода. Отмечаются также проявления рефлюкс-эзофагита, гипокинезия и эзофагоспазм. Наличие в наддиафрагмальном отделе пищевода бо-

лее четырех складок слизистой оболочки указывает на их принадлежность слизистой оболочке желудка. Для выявления рефлюкса В' Х. Василенко и А. Л. Гребснев (1978) рекомендуют вводить холинолитические и миотропные спазмолитические средства (атропина сульфат и метацин), что приводит к увеличению недостаточности кардии.

При инвагинации пищевода наблюдается рентгенологический симптом «воротничка», описанный Г. И. Вайштейном (1963). Стенки желудка, окружающие пищевод, напоминают воротничок, надетый на шею.

Эзофагоскопия позволяет не только точно установить диагноз, но и обнаружить некоторые детали, недоступные рентгенологическому исследованию. При эзофагоскопии пищеводно-желудочное соединение определяется выше диафрагмы, обнаруживаются недостаточность замыкательного аппарата кардии, затекание желудочного содержимого в пищевод. Слизистая оболочка нижней трети пищевода отечна, воспалена, покрыта поверхностными эрозиями. При наличии пептической стриктуры отмечается сужение просвета и укорочение пищевода вследствие спазма и рубцевания стенки пищевода. Диагноз грыжи пищеводного отверстия диафрагмы подтверждается также данными эзофагоманометрии, при которой определяется смещение зоны повышенного давления вверх от уровня диафрагмы. Для выявления желудочно-пищеводного рефлюкса применяют вышеописанные пробы. Как правило, чем более выражены результаты проб, тем тяжелее явления эзофагита.

Лечение. При небольших бессимптомных грыжах лечение не показано. При грыжах, вызывающих незначительные жалобы больного, рекомендуются консервативное лечение, направленное на снижение внутрибрюшного давления, устранение запоров, длительного кашля, и борьба с ожирением. Назначают средства для уменьшения желудочно-пищеводного рефлюкса, подавления кислотно-пептического фактора желудочного сока, устранения эзофагита и нарушений моторики пищевода. Противопоказаны тяжелая физическая нагрузка, ношение тугих поясов, бандажей, повышающих внутрибрюшное давление. Больной должен спать с приподнятым головным концом кровати. Рекомендуется дробное питание. Диета должна быть механически, химически и термически щадящей. Противопоказано куре-

ние. Последний раз больной должен принимать пищу за 3—4 ч до сна.

Медикаментозная терапия заключается в применении антацидных (магния окись, натрия гидрокарбонат, алюминия гидроокись, магния трисиликат и др.), вяжущих (висмута нитрат, серебра нитрат) и обволакивающих (крахмал, белая глина, винилин, бария сульфат) средств. Широко применяют различные комбинации указанных препаратов с учетом тяжести рефлюкс-эзофагита, сопутствующих заболеваний. При нарушениях моторики пищевода и желудка используют спазмолитические (папаверина гидрохлорид, но-шпу), холинолитические (атропина сульфат, платифиллина гидротарtrat) средства, а также метоклопрамид. В комплекс лечения включают анаболические гормоны, метаболические активаторы (метилурацил, пентоксил и др.), витаминные препараты. Дополнительно применяют физиотерапевтические процедуры (воротник по Щербаку, электрофорез с новокаином).

Хирургическое лечение показано при наличии больших грыж, не поддающихся консервативному лечению; пептическом болевом эзофагите с явлениями стенокардии, выраженной дисфагии, кровотечением; пептической стриктуре пищевода; выраженной регургитации и легочных осложнениях.

Первые операции по поводу грыжи пищеводного отверстия диафрагмы выполнили Стоянов (1901) и Дон (1908). При операциях по поводу скользящей грыжи пищеводного отверстия диафрагмы используют абдоминальный и чресплевральный доступы. Абдоминальный доступ применяют у пожилых больных, а также в тех случаях, когда имеется сопутствующая патология со стороны органов брюшной полости (язвенная болезнь, камни желчного пузыря и др.). К недостаткам его следует отнести большую глубину операционной раны, что затрудняет обнажение ножек диафрагмы и наложение на них швов.

Чресплевральный доступ показан у относительно молодых, а также у тучных больных. Он обеспечивает большую свободу манипуляций, дает возможность достаточно мобилизовать, низвести в брюшную полость пищевод, восстановить пищеводное отверстие диафрагмы. Вместе с тем при этом доступе затруднена ревизия органов брюшной полости.

Большое количество оперативных прие-

мов, применяющихся при хирургическом лечении грыж пищеводного отверстия диафрагмы, можно разделить на следующие группы: 1) сужение пищеводного отверстия диафрагмы и укрепление пищеводно-диафрагмальной связки; 2) гастрокardiопексия; 3) воссоздание угла Гиса; 4) фундопликация.

Наиболее распространены в настоящее время операции Хилла, Ниссена и Белей. Общим для них является укрепление пищеводного сфинктерного механизма и восстановление клапанного механизма. Как показали исследования Henderson и соавторов (1974), наиболее эффективно сфинктерный механизм пищевода функционирует при длине брюшной части пищевода 2,5—4 см. Усиление сфинктера обеспечивается круговым окутыванием дистального отдела пищевода верхней частью желудка. По мнению Sievert и соавторов (1974), создаваемая при этом манжетка оказывает не только механическое действие на сфинктерную зону. Мышцы дна желудка чувствительны к гормональным влияниям, и их тонус возрастает при воздействии пентагастрина, что имеет определенное значение в положительном антирефлюксном эффекте фундопликации.

Одной из первых операций, предложенных для лечения скользящих грыж пищеводного отверстия диафрагмы, была операция Аллисона (Allison, 1951). В настоящее время ее применяют реже и преимущественно в виде различных модификаций.

Allison придавал большое значение в осуществлении замыкательной функции кардии правой ножке диафрагмы и функции пищеводно-диафрагмальной связки. Операция, разработанная им, направлена на укрепление этих образований.

Техника операции Аллисона. Производят левостороннюю торакотомию по седьмому-восьмому межреберью. Отделяют легкое от медиастинальной плевры. Последнюю рассекают над пищеводом и продлевают разрез на грыжевое выпячивание. Пищевод выделяют из окружающих тканей до уровня нижней легочной вены. Обнажают ножки диафрагмы и накладывают 3—5 провизорных швов. В верхний шов захватывают и стенку пищевода. Диафрагму на расстоянии 3 см от края пищеводного отверстия рассекают и вскрывают брюшную полость. Пальцами, введенными через разрез в брюшную полость, выпячивают в грудную полость пищеводно-

диафрагмальную связку. Отступя 1 см от пищевода, рассекают связку, избыток ее иссекают, производя тщательный гемостаз. Остатки пищеводно-диафрагмальной связки на пищеводе подшивают П-образными швами к краям пищеводного отверстия диафрагмы, в результате чего пищеводно-диафрагмальная связка фиксируется к нижней поверхности диафрагмы. После этого завязывают наложенные на ножки швы и суживают пищеводное отверстие диафрагмы так, чтобы оно могло пропускать кончик пальца. Ушивают отверстие в диафрагме, дренируют и ушивают плевральную полость (рис. 18).

В последующем были предложены различные модификации этой операции. Они в основном касаются способа фиксации пищеводно-диафрагмальной связки. Grain и Maupard (1968) считают, что при скользящих грыжах пищеводного отверстия диафрагмы пищеводно-диафрагмальная связка резко растянута и ослаблена. В связи с этим они используют лоскут широкой фасции бедра, который фиксируют вокруг пищевода к ножкам диафрагмы. К краям укрепленного таким образом пищеводного отверстия диафрагмы подшивают остатки пищеводно-диафрагмальной связки. После этого суживают пищеводное отверстие диафрагмы.

Для укрепления пищеводного отверстия Poilleux (1958) рассекает диафрагму кпереди от пищевода, выкраивает из нее лоскут, который проводит вокруг пищевода и подшивает к диафрагме; отверстие в диафрагме ушивает. Б. В. Петровский (1962) после ушивания пищеводного отверстия окутывает пищевод лоскутом из диафрагмы, создавая своего рода жом для предупреждения рефлюкса. Mauger и Keigle (1962), сшивая ножки, для большей прочности захватывают в шов предпозвоночную фасцию.

Операцию Аллисона можно выполнить и из абдоминального доступа. Накладывают швы на ножки, подшивают остатки пищеводно-диафрагмальной мембраны к краям пищеводного отверстия диафрагмы, восстанавливают угол Гиса.

После операции Аллисона у 10 % больных отмечаются рецидивы грыжи; у 25 % сохраняются явления рефлюкса. В связи с этим в настоящее время эту операцию в самостоятельном виде применяют редко, и она является составной частью более сложных операций.

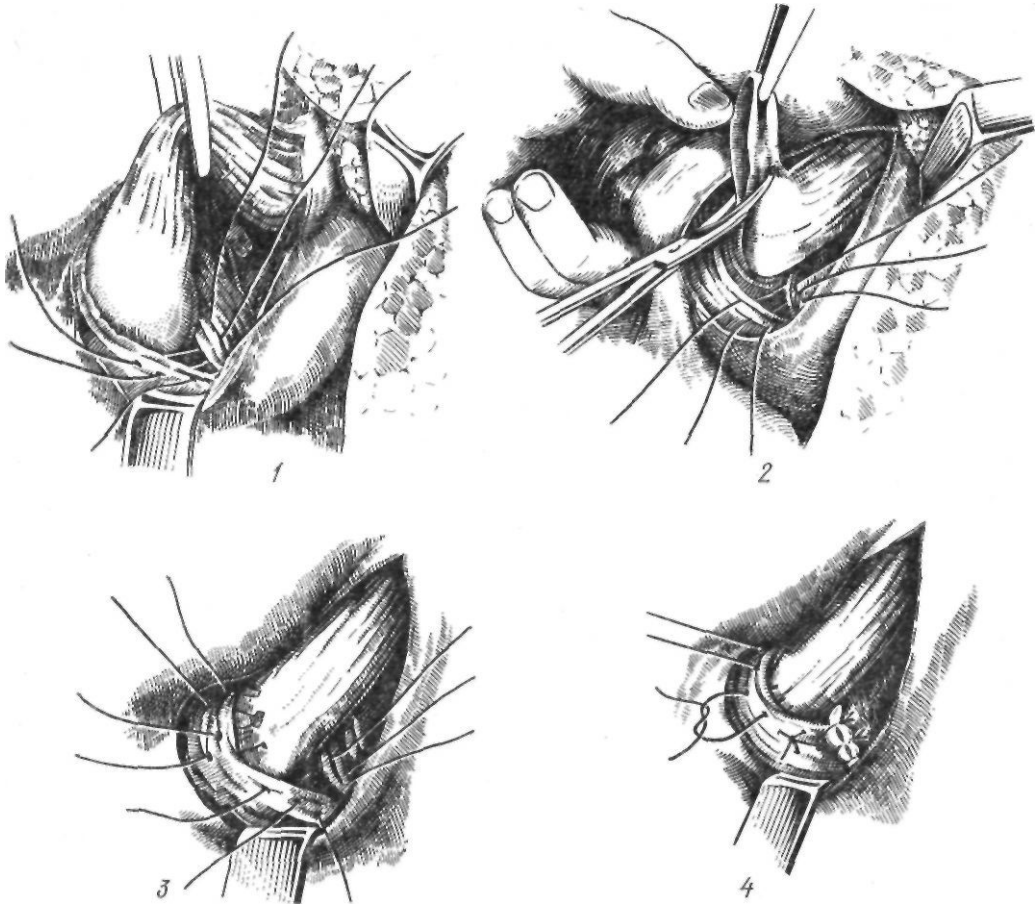


Рис. 18. Операция Аллисона:

1 — наложение провизорных швов на ножки диафрагмы; 2 — иссечение пищеводно-диафрагмальной связки; 3 — подшивание остатков пищеводно-диафрагмальной связки к диафрагме; 4 — провизорные швы завязаны

Гастрокардиопексия заключается в фиксации желудка и пищевода к различным образованиям поддиафрагмального пространства и восстановлении клапанной функции кардии. Воегема (1958) предложил фиксировать малую кривизну как можно ниже к передней брюшной стенке, восстанавливая затем угол Гиса. Nissen (1959) подшивал не только малую кривизну, но и дно желудка. Pedinelli (1964) для фиксации угла Гиса применил кожный У-образный лоскут, взятый из краев раны. Лоскут проводят вокруг кардии и фиксируют к прямым мышцам живота. Ramral с этой же целью использовал круглую связку печени, проведя и фиксируя ее вокруг пищевода. Дополнительно желудок подшивают к пищеводу.

Наиболее эффективной операцией этой группы оказалась операция Хилла (Hill, 1967). Автор считает, что основной фикси-

рующей частью пищеводно-желудочного соединения является задняя часть пищеводно-диафрагмальной связки, прочно связанная с предаортальной связкой. Причиной образования скользящей грыжи пищевода является отсутствие или ослабление фиксации пищевода к предаортальной фасции.

Техника операции Хилла. Осуществляют верхнесрединную лапаротомию. Мобилизуют левую долю печени и рассекают верхнюю половину малого сальника, пищеводно-диафрагмальную связку. Пищевод низводят в брюшную полость. Выделяют пищеводное отверстие диафрагмы, предаортальную фасцию и дугообразную связку. Желудок поворачивают кпереди. Накладывают Z-образные швы, захватывающие оба листка малого сальника, пищеводно-диафрагмальную связку, сроссно-мышечный слой желудка и

затем преаортальную фасцию. Накладывают и завязывают Z-образные швы на ножки диафрагмы. Пищеводное отверстие диафрагмы должно пропускать только указательный палец. После завязывания этих швов накладывают два узловых шва между дном желудка и пищеводом для воссоздания угла Гиса (рис. 19). Следует помнить, что швы на преаортальную фасцию необходимо накладывать до ушивания пищеводного отверстия диафрагмы. При слабо развитой преаортальной фасции в шов захватывают сухожильную часть правой ножки диафрагмы. При этом надо помнить о возможности повреждения грудного протока, который проходит через аортальное отверстие диафрагмы и лежит на правой ножке. Накладывая швы на желудок и преаортальную фасцию, необходимо помнить о возможности сужения входа в желудок. Hill вначале вводил палец в пищевод, инвагинируя стенку желудка в него. В последнее время он во время операции измеряет внутрипищеводное давление, поддерживая его на уровне 6.7—8 кПа (50—60 мм рт. ст.).

Larrain (1971), выполняя операцию Хилла, приподнимает преаортальную связку и соединяет ножки диафрагмы зажимом.

Vansant и соавторы (1976) выделяют преаортальную связку сверху у места слияния ножек диафрагмы и тупо пальцем приподнимают ее.

Хорошие результаты отмечены у 92,8 % больных, перенесших операцию Хилла (Postlethwait, 1978).

Из операций третьей группы наиболее совершенной является операция Латаста (Lataste, 1968), которая направлена на восстановление нормальной анатомии кардио-эзофагеальной области.

Техника операции Латаста. Производят верхнесрединную лапаротомию. Мобилизуют левую долю печени путем пересечения треугольной связки печени. Рассекают верхнюю половину малого сальника, затем пищеводно-диафрагмальную связку. Пищевод выделяют и берут на держалку. Выделяют ножки диафрагмы и накладывают на них 2—3 узловых шва. Пищеводное отверстие диафрагмы должно пропускать кончик

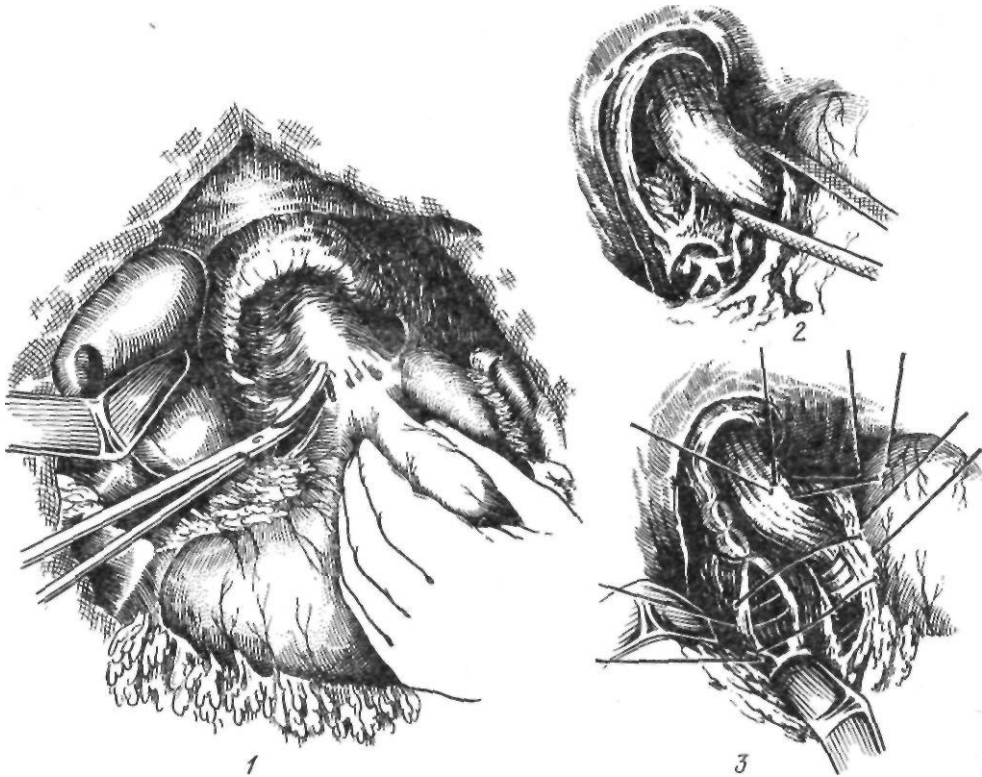


Рис. 19. Операция Хилла:

1 — выделение пищевода; 2 — наложение швов на ножки диафрагмы; 3 — наложение основных фиксирующих швов.

указательного пальца. Для воссоздания острого угла Гиса подшивают несколькими швами дно желудка к пищеводу. Дно желудка также несколькими швами подшивают к диафрагме. Пищеводно-диафрагмальную мембрану подшивают к брюшной части пищевода. На этом операцию заканчивают.

Широкое применение при лечении грыж пищеводного отверстия диафрагмы, осложненных рефлюкс-эзофагитом, получила фундопликация, разработанная Nissen (1961).

Техника фундопликации по Ниссену (рис. 20). Осуществляют верхнесрединную лапаротомию. Рассекают левую треугольную связку печени и верхнюю половину малого сальника. Частично мобилизуют дно желудка, для чего приходится перевязать 1—2 короткие желудочные артерии, проходящие в желудочно-селезеночной связке. Пищевод выделяют из окружающих тканей и берут на держалку. Сшивают ножки диафрагмы. Дном желудка, как манжеткой, окутывают пищевод. Несколькими швами, захватывающими пищевод, фиксируют вокруг пищевода стенки желудка. Существенным моментом операции является достаточная степень натяжения желудочной манжетки. Указательный палец должен легко проникать между манжеткой и пищеводом. Safaie-Shirazi (1975) проверяет эффективность операции путем вливания в желудок через зонд 250 мл изотонического раствора натрия хлорида. Затем перемещает зонд в пищевод, пережимает привратник, и, надавливая на желудок, определяет наличие рефлюкса жидкости в пищевод. Di Marino и соавторы (1975) комбинируют принципы Nissen и Hill, накладывая швы на манжетку с захватом преаортальной фасции.

В последние годы зарубежные хирурги применяют операцию Белей, которая направлена на устранение грыжи и воссоз-

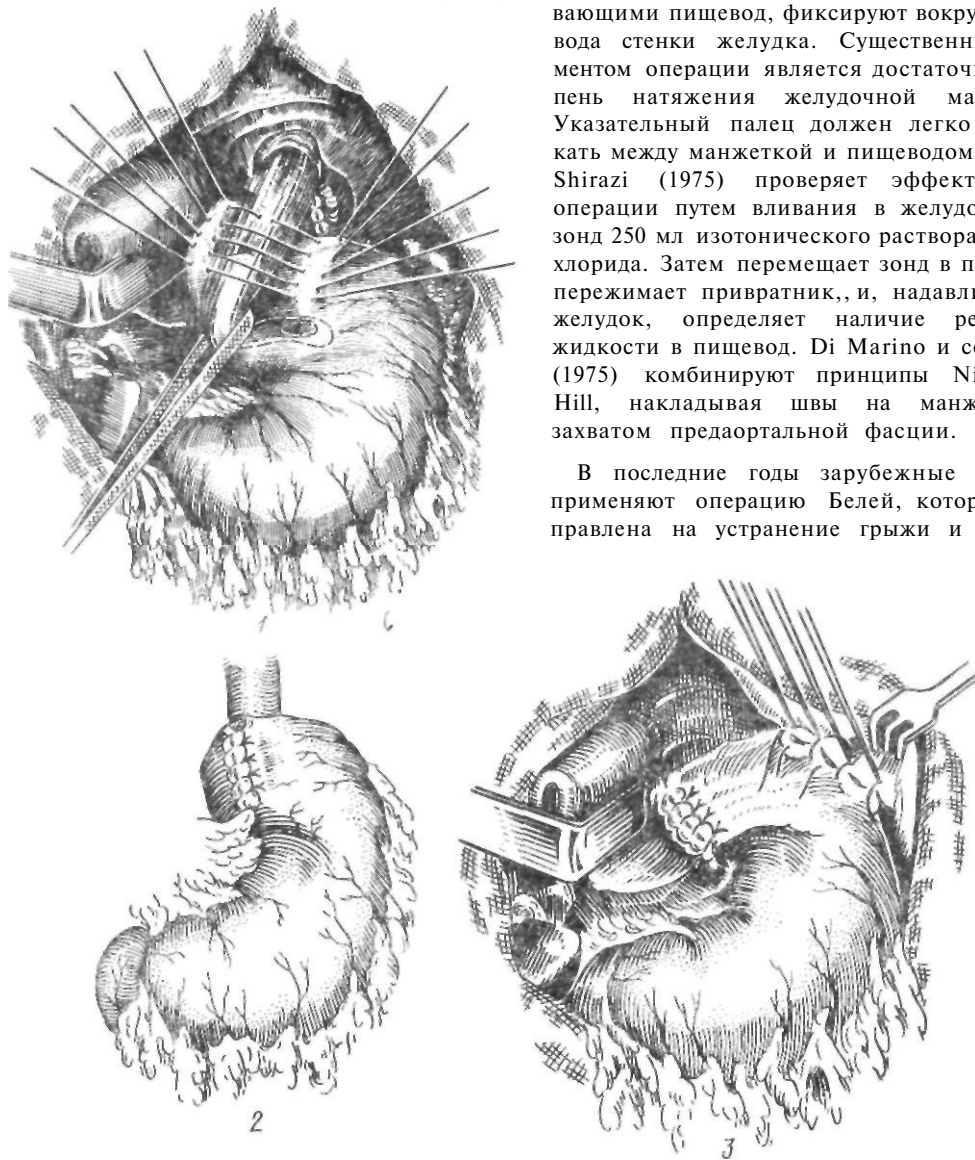


Рис. 20. Фундопликация по Ниссену:

1 — укутывание пищевода дном желудка; 2 — окончательный вид операции; 3 — гастропексия

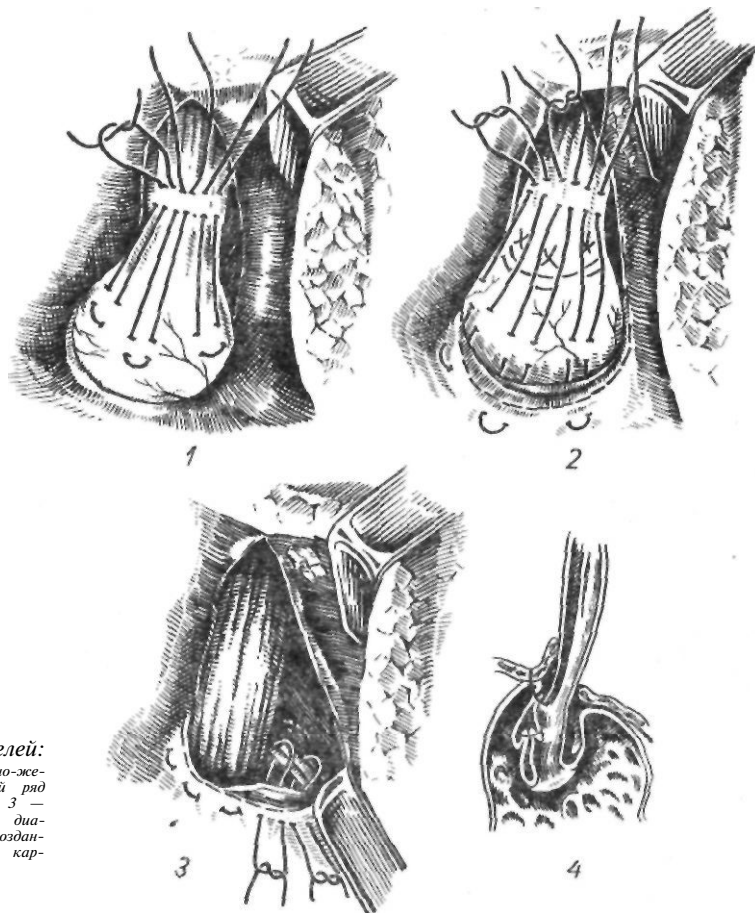


Рис. 21. Операция Белей:

1 — первый ряд пищеводно-желудочных швов; 2 — второй ряд пищеводно-желудочных швов; 3 — наложены швы на ножки диафрагмы; 4 — схема вновь созданного клапанного механизма кардиальной части желудка

дание внутрибрюшного отдела пищевода с одновременной фундопликацией.

Техника операции Белей (рис. 21). Осуществляют заднебоковую левостороннюю торакотомию по седьмому-восьмому межреберью. Пищевод мобилизуют до нижней легочной вены, сохраняя блуждающие нервы. Рассекают пищеводно-диафрагмальную связку, и желудок извлекают через расширенное пищеводное отверстие диафрагмы в плевральную полость. Иногда для этого перевязывают и пересекают 1—2 короткие желудочные артерии. Накладывают провизорные швы на ножки диафрагмы. Для облегчения этого этапа операции перикард отделяют от диафрагмы. Швы проводят через сухожильную часть правой ножки и поверхностные мышечные пучки левой, не захватывая всей ножки. По переднебоковой поверхности пищевода и желудка накладывают продольные швы. Шов на пищеводе накладывают на 2—3 см выше, на

желудок — на 2 см ниже пищеводно-желудочного соединения. Второй ряд швов начинают на стенке пищевода на 1 см выше и проводят его через желудок на 2 см ниже предыдущих швов, также через сухожильную часть диафрагмы. Таким образом, дно желудка подшивают вокруг передних $2/3$ пищевода и одновременно пищевод и желудок фиксируют к диафрагме. После завязывания этих швов желудок погружают в брюшную полость. Завязывают провизорные швы на ножках диафрагмы. Ушивают плевральную полость.

Эффективность операции Белей связывают с устранением боковой тяги на пищеводно-диафрагмальную связку путем ее пересечения и использования для наложения первого ряда швов, восстановлением острого угла Гиса и клапанного механизма, а также нормальной позиции брюшной части пищевода, мускулатуры пищеводного отверстия диафрагмы.

Мы при оперативном лечении грыж пищеводного отверстия диафрагмы применяем в основном два метода. При грыжах, не сопровождающихся выраженным пептическим эзофагитом, выполняем операцию, аналогичную операции Хилла (рис. 22). Мобилизуем кардиальную часть желудка. Обнажаем и накладываем провизорные П-образные швы на ножки диафрагмы, используя круглую связку печени. Пищевод низводим в брюшную полость и фиксируем, накладывая швы на остатки пищеводно-диафрагмальной связки и диафрагму, в пищеводном отверстии диафрагмы. Кардию фиксируем к пред-аортальной фасции, захватывая в шов правую ножку диафрагмы. После этого подшиваем к пищеводно-диафрагмальной связке дно желудка, располагая его спереди пищевода. При грыжах пищеводного отверстия диафрагмы с сопутствующим рефлюкс-эзофагитом применяем следующую операцию. Мобилизуем верхнюю поло-

вину малой кривизны, дно желудка и пищевода, как при селективной проксимальной ваготомии. Блуждающие нервы с помощью держалок отводим вправо. Накладывая швы на переднюю и заднюю стенки желудка, окутываем пищевод.

Желудочная манжетка в этом случае располагается под блуждающими нервами (рис. 23).

Всего нами оперированы 202 больных с грыжей пищеводного отверстия диафрагмы с 2 (1 %) летальными исходами. Рецидив грыжи пищеводного отверстия диафрагмы после операции обусловлен одной из следую-

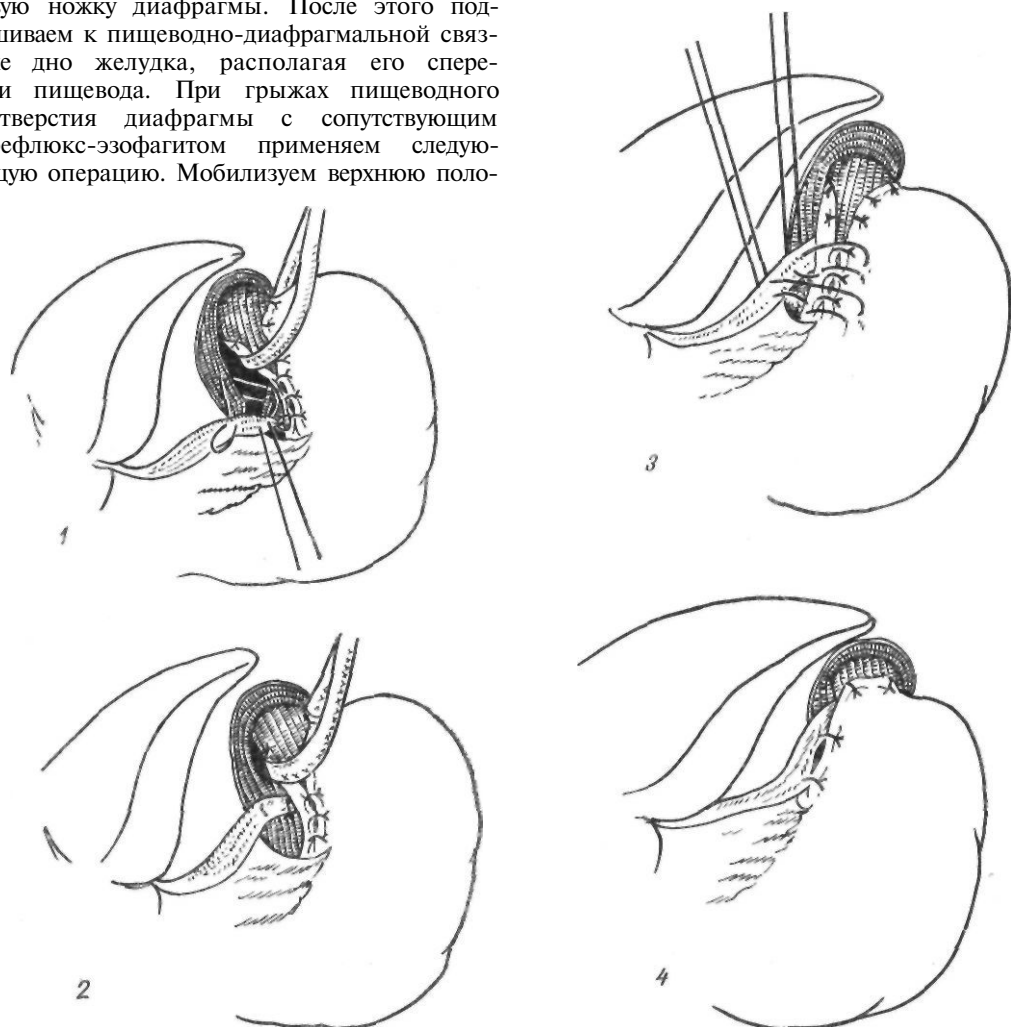


Рис. 22. Операция Шалимова при грыже пищеводного отверстия диафрагмы с использованием круглой связки печени:

1 — наложение швов на ножки диафрагмы с захватом круглой связки печени; 2 — швы завязаны; 3 — подшивание желудка к круглой связке печени; 4 — окончательный вид операции

щих причин или их сочетанием: 1) недостаточным сужением пищеводного отверстия диафрагмы; 2) неэффективной фиксацией кардии ниже диафрагмы; 3) прорезыванием швов, наложенных на ножки диафрагмы; 4) чрезмерным натяжением пищевода. В других случаях отмечается рецидив рефлюкса при отсутствии рецидива грыжи.

Причинами рефлюкса являются: 1) недостаточная длина брюшной части пищевода; 2) отсутствие острого угла Гиса; 3) зияние пищевода при чрезмерной фиксации пищеводно-диафрагмальной мембраны к

краям пищеводного отверстия диафрагмы.

Осложнения при операциях по поводу грыжи пищеводного отверстия диафрагмы и рефлюкс-эзофита. Характерными осложнениями являются: 1) послеоперационная дисфагия; 2) синдром порочной фундопликации; 3) послеоперационное расширение желудка; 4) повреждение блуждающих нервов; 5) рецидив рефлюкса или грыжи; 6) перфорация пищевода или желудка; 7) кровотечение; 8) рецидив стриктуры.

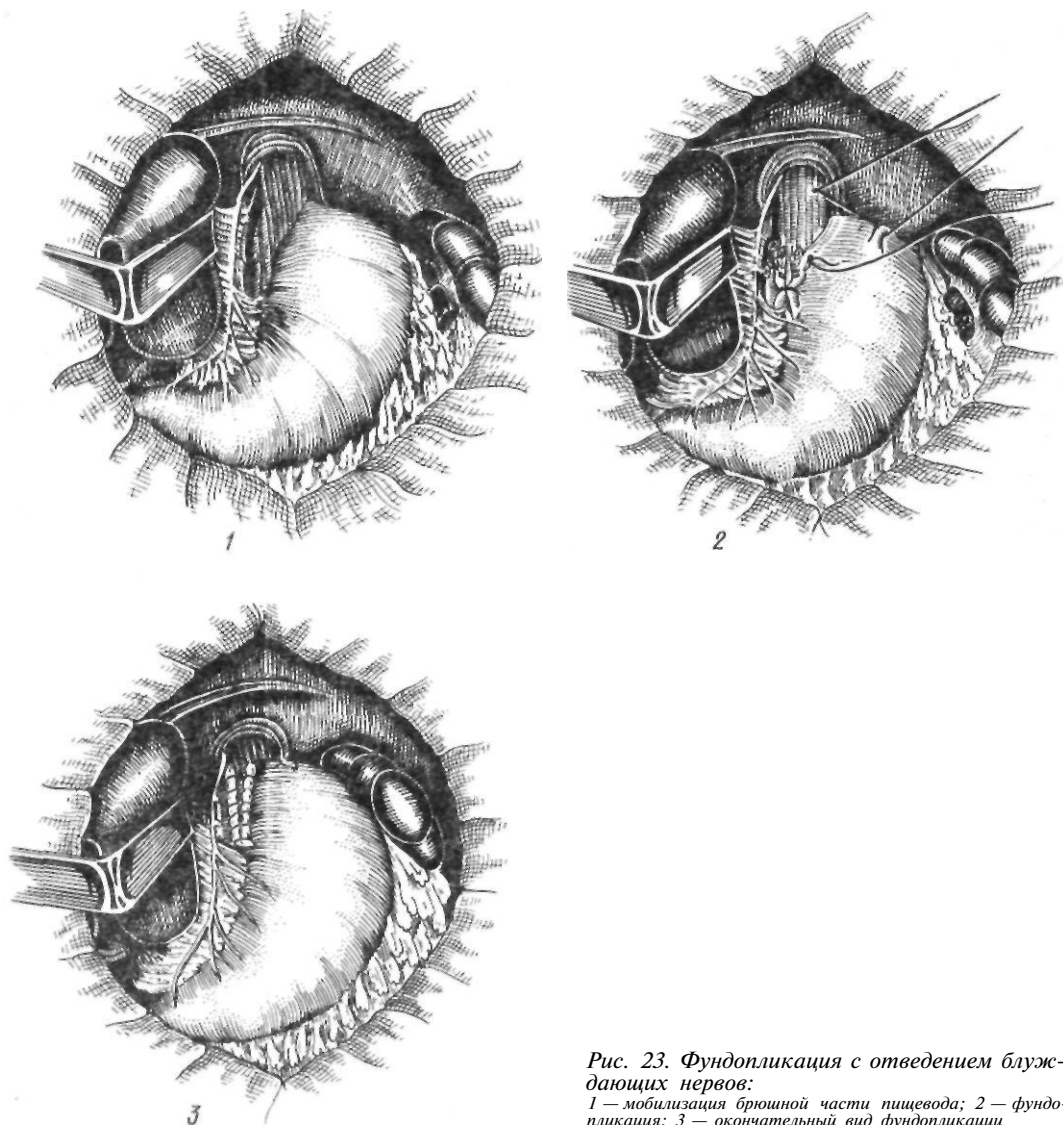


Рис. 23. Фундопликация с отведением блуждающих нервов:

1 — мобилизация брюшной части пищевода; 2 — фундопликация; 3 — окончательный вид фундопликации

Послеоперационная дисфагия может быть обусловлена механической причиной (сужение пищевода швами) или нейромышечными нарушениями функции нижней трети грудной части пищевода. При накладывании швов на ножки диафрагмы следует помнить, что после завязывания швов палец хирурга должен легко проходить через пищеводное отверстие. Дисфагия чаще встречается после фундопликации по Ниссену, что обусловлено сдавленной пищевода желудочной манжеткой.

В первые дни после операции многие больные отмечают замедление прохождения пищи. Наблюдается также нарушение глотания плотной пищи. Неприятные ощущения проходят обычно в течение 1—2 мес после операции. Больному рекомендуют тщательно пережевывать пищу, избегать острых блюд. В тяжелых случаях прибегают к бужированию.

Синдром порочной фундопликации. Больные отмечают увеличение объема живота, ощущение переполнения желудка, быстрое насыщение, метеоризм. Симптоматика менее выражена у больных, способных срыгивать. Как известно, эффективные антирефлюксные операции ограничивают способность пациента к срыгиванию и рвоте, что усугубляет симптомы, вызванные скопившимся газом. Больной должен быть предупрежден о том, что он не сможет рвать, и что при возникновении тошноты и позывов на рвоту он должен немедленно обратиться к врачу. В подобных случаях рекомендуются применение трансназального зонда, парентеральное введение жидкостей, назначение седативных препаратов.

Во время выполнения операции необходимо помнить о возможности этого осложнения. Регургитация зависит от размеров брюшной части пищевода. Если длина ее превышает 4 см, затруднения при срыгивании и рвоте возрастают. Чаще всего синдром вздутия отмечается после фундопликации по Ниссену.

Послеоперационное расширение желудка. У некоторых больных в ранний послеоперационный период возникает скопление большого количества газа в желудке, сопровождающееся тахикардией, одышкой, снижением артериального давления. Резкое расширение желудка вызывает натяжение швов и способствует их прорезыванию и рецидиву заболевания. Необходимо тща-

тельное наблюдение и введение по показаниям желудочного зонда.

Повреждение блуждающих нервов. Частичное пересечение или сдавливание блуждающих нервов у некоторых больных вызывает задержку пищи в желудке и его расширение. В большинстве случаев эти явления самостоятельно проходят в течение первых 2 мес после операции и не требуют лечения. Если стаз сохраняется, выполняют пилоропластику.

Рецидив рефлюкса или грыжи. Вероятность рецидива уменьшается при тщательном соблюдении техники операции. Достаточная мобилизация пищевода обеспечивает соответствующую длину брюшной части его. Швы надо накладывать тщательно. Подготовка к операции включает антацидную терапию и возвышенное положение в кровати в течение 2 нед.

Перфорация пищевода или желудка возможна во время эзофагоскопии или бужирования. Ушивание по возможности следует сочетать с антирефлюксной операцией и устранением сужения. Повреждение пищевода и желудка возможно при глубоком наложении швов. При своевременной диагностике швы снимают и рану ушивают. При запоздалой диагностике требуется повторное вмешательство.

Кровотечение. При абдоминальных операциях возможно повреждение селезенки. Для уменьшения этого осложнения рекомендуют перевязывать 1—2 короткие желудочные артерии.

Рецидив стриктуры. Если стриктура легко поддается бужированию до операции, резекция суженного участка излишня. Производят интраоперационное бужирование и антирефлюксную операцию. При плохо бужирующейся стриктуре показана резекция суженного участка.

Параэзофагеальная грыжа является более редкой патологией, чем скользящая грыжа пищеводного отверстия диафрагмы.

По данным Postlethwait (1979), она составляет 15 % всех случаев грыж пищеводного отверстия диафрагмы. В этом случае пищеводно-желудочное соединение располагается под диафрагмой, пищеводно-диафрагмальная связка хорошо выражена и не растянута. Дно желудка и большая кривизна желудка смещаются в грудную полость через расширенное отверстие пищевода. Содержимое параэзофагеальной грыжи со всех

сторон покрыто брюшиной, то есть имеется грыжевой мешок. Иногда грыжевое выпячивание располагается не рядом с пищеводом, а отделено от него фиброзно-мышечными волокнами. При увеличении размеров грыжи может сместиться в средостение и кардия. В таких случаях говорят о комбинированной грыже. Кроме желудка, содержимым грыжевого мешка могут быть тонкая и толстая кишки, сальник, селезенка. При бессимптомном течении параэзофагеальная грыжа может быть случайной находкой во время рентгенологического исследования. В клинически выраженных случаях параэзофагеальная грыжа проявляется симптомами сдавления или ущемления выпавших органов. Диагностика не представляет больших затруднений. При обзорной рентгеноскопии отмечается внутригрудное расположение газового пузыря желудка. Исследование желудка и кишечника с помощью контрастного вещества позволяет точно определить содержимое грыжевого мешка.

Ввиду опасности увеличения размеров грыжи и угрозы ущемления параэзофагеальные грыжи подлежат оперативному вмешательству. Операция заключается в ушивании грыжевых ворот. При больших и комбинированных грыжах, кроме того, выполняют фундопликацию по Ниссену.

Короткий пищевод может быть врожденным и приобретенным. Врожденный короткий пищевод представляет собой аномалию развития, при которой происходит задержка опускания желудка в брюшную полость. При этом часть желудка располагается в грудной полости и лишена брюшинного покрова; кровоснабжение ее осуществляется сосудами, отходящими непосредственно от аорты. Olson и Harrington (1948) наблюдали врожденный короткий пищевод у 9 (4 %) из 220 больных с грыжей пищеводного отверстия диафрагмы. Приобретенный короткий пищевод является следствием тяжелого пептического эзофагита. Н. Н. Каншин и В. И. Чиссов (1969) обнаружили приобретенное укорочение пищевода у 10 % больных с грыжей пищеводного отверстия диафрагмы. Авторы различают две степени заболевания: при I степени кардия фиксирована на 4 см выше диафрагмы; при II степени укорочение пищевода выражено больше. Окончательный дифференциальный диагноз возможен лишь при операции. Клинически короткий пищевод проявляется симптомами

тяжелого рефлюкс-эзофагита. Оперативное лечение связано с трудностями низведения желудка в брюшную полость (вопросы хирургического лечения короткого пищевода рассмотрены в разделе, посвященном пептическим стриктурам пищевода).

Осложнения грыж пищеводного отверстия диафрагмы. К осложнениям скользящих грыж пищеводного отверстия диафрагмы относятся пептическая язва пищевода, пищевод Бэррета, язва грыжевой части желудка, кольцо Schatzki, панмуральный эзофагит и пептическая стриктура пищевода. По существу, все эти осложнения являются результатом рефлюкс-эзофагита, под которым понимают воспалительный процесс в пищеводе, развивающийся вследствие заброса в него желудочного или кишечного содержимого. В 90 % случаев (Rosetti и соавт., 1971) рефлюкс вызывается скользящей грыжей пищеводного отверстия диафрагмы. Кроме того, возникновению рефлюкс-эзофагита способствуют первичная и вторичная недостаточность нижнего пищеводного сфинктера. Последняя обычно наблюдается при длительной рвоте, длительном зондировании желудка, удалении или разрушении сфинктера. Развитию рефлюкса благоприятствуют оперативные вмешательства на пищеводе и желудке, которые сопровождаются травмой или удалением последнего, натяжением связочного аппарата желудка, выпрямлением угла Гиса. Особенно это относится к обширным резекциям желудка с гастродуоденоанастомозом по Бильрот-I. Способствующими моментами могут быть также варикозное расширение вен пищевода, склеродермия, опухоли, химические ожоги пищевода.

Как самостоятельное заболевание рефлюкс-эзофагит был выделен Quincke (1879). В отечественной литературе эту патологию впервые описал В. С. Розенберг (1892). Много работал над решением этой проблемы Allison (1946, 1951, 1956), который и предложил термин «рефлюкс-эзофагит». Автор подчеркнул связь рефлюкс-эзофагита с грыжами пищеводного отверстия диафрагмы.

Как показали исследования Ismail-Beigi и соавторов (1970, 1974), при рефлюкс-эзофагите наблюдаются характерные изменения многослойного плоского эпителия пищевода — утолщение базального слоя за счет потери поверхностных слоев эпителия под влиянием желудочно-кишечных соков.

В выраженных стадиях возникают язвы пищевода, располагающиеся преимущественно продольно, соответственно ходу складок слизистой оболочки, чаще на задней стенке. Язвы могут проникать через все слою пищевода, пенстрируя в соседние органы. В хронических случаях заболевания язвы чередуются с островками регенерирующего эпителия, стенка пищевода утолщена, рубцово изменена, циркулярно сужена и укорочена по длиннику. Skinner и Belsey (1967) различают четыре степени тяжести рефлюкс-эзофагита: I — гиперемия и отечность слизистой оболочки пищевода; II — наличие поверхностных язв и фиброзных наложений на слизистой оболочке пищевода; III — хронические язвы на слизистой оболочке пищевода, фиброз и укорочение пищевода; IV — прогрессирующий фиброз, сопровождающийся сужением пищевода, образование пенетрирующих язв пищевода.

Пептическая язва пищевода встречается у 3—7 % больных с грыжами пищеводного отверстия диафрагмы. Она образуется вследствие забрасывания в пищевод кислого желудочного содержимого. Нередко пептическая язва пищевода сочетается с язвой двенадцатиперстной кишки, особенно стенозирующей. Характерными жалобами больных являются сильная загрудинная боль, нередко иррадиирующая в область сердца и в межлопаточную область. Боль обычно связана с приемом пищи. Отмечается изжога, появляющаяся или усиливающаяся в горизонтальном положении, особенно во время сна. Отек слизистой оболочки, спазм, рубцовое сужение пищевода приводят к дисфагии. Реже наблюдаются кровотечения, рвота, потеря массы тела. Рентгенологическая и эндоскопическая диагностика нередко затруднены из-за сужения, которое возникает в зоне язвы. Язва обычно располагается на задней стенке в зоне ишеводно-желудочного соединения. Консервативное лечение включает весь комплекс мероприятий, применяемых при скользящей грыже пищеводного отверстия диафрагмы. При отсутствии эффекта показано оперативное лечение из-за склонности язв пищевода к пенетрации.

Пищевод Бэррета, или пищевод, выстланный цилиндрическим эпителием. В 1950 г. Barrett описал синдром, названный впоследствии его именем. Он характеризуется следующими признаками: 1) дистальный отдел

пищевода внешне не отличается от других отделов пищевода, но выстлан цилиндрическим эпителием; 2) в цилиндрическом эпителии возникают глубокие, пенетрирующие язвы; 3) имеются сочетанный рефлюкс и грыжа пищеводного отверстия диафрагмы; 4) на границе перехода плоскоклеточного эпителия в цилиндрический возникают стриктуры пищевода. В последнее время к этой патологии проявляют значительный интерес. Пищевод Бэррета отмечается у 4—5 % больных с проявлениями рефлюкса.

Большинство исследователей в настоящее время считают, что цилиндрический эпителий замещает плоскоклеточный в ответ на раздражающее действие желудочного сока, содержащего кислоту и пепсин. Характерно, что цилиндрический эпителий в пищеводе может продуцировать кислоту, пепсин, гастрин (Hershfield, 1965; Mangla, 1976). Язвы при пищеводе Бэррета обычно располагаются в зоне цилиндрического эпителия. Они одиночные, глубокие, с выраженным воспалительным валом.

Клиническая картина при пищеводе Бэррета такая же, как при грыже пищеводного отверстия диафрагмы, рефлюкс-эзофагите со стриктурой пищевода или без нее.

При рентгенологическом исследовании находят сужение, язву пищевода или же их сочетание. У большинства больных определяются грыжа пищеводного отверстия диафрагмы, желудочно-пищеводный рефлюкс, изменения слизистой оболочки пищевода, характерные для эзофагита. Эндоскопические данные соответствуют результатам рентгенологического исследования. Данные манометрии свидетельствуют о недостаточности замыкательного аппарата кардии. Кроме общепринятых методик, для диагностики пищевода Бэррета определяют разницу потенциалов, демонстрирующую переход от цилиндрического к плоскоклеточному эпителию, а также сканирование ⁵¹Tc, показывающее наличие железистого эпителия в дистальной половине пищевода.

Консервативное лечение включает применение антацидных, обволакивающих средств, бужирование пищевода. При неэффективности медикаментозной терапии, а также при наличии больших язв, кровотечения показано оперативное лечение, направленное на устранение рефлюкса и его причины. Несмотря на эффективность операции, исчезновение клинических проявлений забо-

левания, изменения слизистой оболочки не подвергаются обратному развитию. Возможна малигнизация цилиндрического эпителия. Частота последней колеблется в пределах 8,5—26,3 % (Naet и соавт., 1975; Radigan и соавт., 1977).

Язва грыжевой части желудка встречается у 2—3 % больных. Образованию ее способствуют задержка желудочного сока в желудке выше пищеводного отверстия диафрагмы, травма желудка краями пищеводного отверстия диафрагмы, нарушения кровообращения в желудке. Отмечается склонность язв грыжевой части желудка к осложнениям (перфорации, кровотечению, пенетрации в плевру, аорту, средостение, миокард). Основным клиническим признаком является боль с характерной иррадиацией. Точная диагностика невозможна без применения эндоскопии. Лечение оперативное.

Нижнее пищеводное кольцо представляет собой циркулярное диафрагмоподобное сужение на месте перехода плоскоклеточного эпителия пищевода в железистый эпителий желудка. Подробно описали эту патологию Schatzki и Gary в 1953 г. Частота ее колеблется в пределах 3,5—12 %.

Причина образования кольцеобразного сужения в нижнем отделе пищевода до сих пор не выяснена. Согласно пликационной теории, оно представляет собой дубликатуру слизистой оболочки. Сторонники эмбриональной теории считают, что это врожденная складка слизистой оболочки на месте соединения пищеводной трубки с желудочным резервуаром; представители воспалительной теории рассматривают его как следствие рефлюкс-эзофагита. Макроскопически пищевод не изменен. Кольцеобразное сужение располагается на месте перехода слизистой оболочки пищевода в слизистую оболочку желудка, на 1—2 см выше пищеводно-желудочного соединения. Циркулярная мускулатура пищевода в образовании кольца не участвует.

Основной жалобой больных является затруднение при глотании, выраженность которого зависит от величины отверстия в суженном участке пищевода. Дисфагия возникает при диаметре отверстия 13 мм и менее.

Дифференциальную диагностику следует проводить с контрактильным нижним пищеводным кольцом. Оно располагается проксимальнее нижнего пищеводного кольца. Кон-

трактильное кольцо соответствует нижнему пищеводному сфинктеру и верхнему уровню прикрепления диафрагмально-пищеводной мембраны.

У большинства больных нижнее пищеводное кольцо клинически не проявляется. При легкой дисфагии рекомендуется диета, при выраженной — дилатация. При выраженном рефлюксе показана антирефлюксная операция. Многие хирурги применяют интраоперационную дилатацию с разрывом кольца и пластику грыжи пищеводного отверстия диафрагмы (Vansant, 1972), другие производят иссечение кольца через гастротомию и пластику грыжи (Cahagan и Lam, 1976).

Панмуральный эзофагит. Клиническими признаками являются дисфагия, боль при глотании. Иррадиация боли в спину позволяет предположить воспалительный процесс в средостении. При рентгенологическом исследовании пораженный сегмент ригиден, плохо перистальтирует. Henderson (1976) считает, что панмуральный эзофагит можно диагностировать на основании данных манометрии, по протяженности и выраженности нарушений моторики пищевода. Важна дооперационная диагностика, так как она имеет значение для выбора операции и прогноза. Обычного восстановления грыжи недостаточно, как при поверхностном эзофагите, и часто необходима послеоперационная дилатация.

Пептическая стриктура пищевода встречается у 7—16 % больных с грыжей пищеводного отверстия диафрагмы (Skinner и соавт., 1967; Brindley и Wangsanutz, 1976). Чаше наблюдается у больных с панмуральным эзофагитом. Основной симптом — дисфагия на фоне длительно протекающего эзофагита. Соответствующая диета, антацидные средства, положение Фаулера во время сна могут значительно улучшить состояние больного и позволяют успешно выполнить дилатацию. К осложнениям постоянного рефлюкса, наблюдаемого у данной категории больных, относятся рецидивирующая пневмония, хронический бронхит, бронхоэктазы, кровохарканье, рак. У ряда больных возникают бронхиальная астма, эмфизема. Некоторые больные с рефлюкс-эзофагитом длительно и безуспешно лечатся по поводу хронической коронарной недостаточности.

В случаях тяжелого, длительного рефлюкс-эзофагита на фоне хронического вос-

палительного процесса может возникнуть рак пищевода, частота которого в таких случаях достигает, по данным Rosetti и соавторов (1971), 11 %.

Диагностика. Диагноз устанавливают на основании клинических данных, результатов рентгенологического исследования, эзофагоскопии, эзофагоманометрии, изучения желудочной секреции. Данные анамнеза имеют ведущее значение. Триада симптомов — жгучая боль за грудиной, дисфагия и регургитация пищи — является характерным признаком рефлюкс-эзофагита.

Рентгенологическое исследование показано всем больным с подозрением на желудочно-пищеводный рефлюкс, но в ранних стадиях, особенно при отсутствии сопутствующей грыжи пищеводного отверстия диафрагмы, не обнаруживает патологии. Могут наблюдаться лишь некоторые задержка прохождения бариевой взвеси и умеренно выраженные явления эзофагита в виде некоторого утолщения слизистой оболочки. Важно исследовать больных в положении Тренделенбурга. При этом у большинства из них можно обнаружить регургитацию бариевой взвеси из желудка в пищевод, особенно при применении пробы Вальсальвы. Показательны данные при наличии осложнения рефлюкс-эзофагита — пептической стриктуры. Пищевод обычно слегка расширен над местом сужения, но резкой дилатации нет. Область сужения, как правило, расположена в нижней трети пищевода сразу же над кардией и имеет протяженность 3—5 см.

Эзофагоскопия. Диагностическая эзофагоскопия показана каждому больному с рефлюкс-эзофагитом. При этом отмечают различные стадии воспалительного процесса от катарального до язвенно-некротического, наиболее выраженные в нижней трети грудной части пищевода. Визуально можно наблюдать затекание желудочного содержимого в пищевод из желудка.

Для выбора метода операции необходимо знать характер желудочной секреции, особенно при наличии сопутствующей язвенной болезни желудка или двенадцатиперстной кишки.

Лечение. Консервативная терапия часто оказывается неэффективной и тогда приходится прибегать к оперативному лечению с целью восстановления замыкательной функции кардии. Его следует проводить

по возможности раньше, до развития тяжелых стадий пептического эзофагита и образования короткого пищевода. Хирургическое лечение показано при II—IV степени тяжести пептического эзофагита. При рефлюкс-эзофагите II степени, в том числе при наличии скользящей грыжи пищеводного отверстия диафрагмы, восстановление замыкательного аппарата кардии, устранение рефлюкса приводят к излечению эзофагита. Применяют операции Ниссена, Белей, Ластаста, Хилла и др. При наличии язвенной болезни операцию дополняют ваготомией и пилоропластикой.

Операции, направленные на снижение кислотности желудочного содержимого (резекция желудка, ваготомия с антрумэктимией или пилоропластикой), не получили широкого распространения, так как они окончательно не устраняют рефлюкс. Кроме того, после этих операций может развиваться щелочной рефлюкс. В этом плане интересно предложение Раупе (1970). Он рекомендовал применять ваготомию с антрумэктимией, а гастроэнтероанастомоз выполнять по способу Ру или применять тонкокишечную вставку. Таким образом устраняется кислый рефлюкс (ваготомия с антрумэктимией) и щелочной рефлюкс (анастомоз по Ру или тонкокишечная вставка). Непосредственные результаты 15 операций были удовлетворительными.

При рефлюкс-эзофагите III степени, когда имеется укорочение пищевода, восстановление замыкательной функции кардии без удлинения пищевода невозможно. При умеренном укорочении пищевод легко низводит в брюшную полость.

Collis (1957) применил для удлинения пищевода гастропластику. Гастропластика по Коллису заключается в рассечении желудка параллельно малой кривизне от угла Гиса на 12—15 см. Сформированная из малой кривизны трубка удлиняет пищевод. Кроме того, как бы создается новый угол Гиса.

Достаточно эффективной операцией при коротком пищеводе является операция Ниссена и Розетти (1959), которые предложили трансплевральную фундопликацию с оставлением части желудка в грудной полости.

Н. Н. Каншин (1962) разработал трансабдоминальную клапанную гастропластику при коротком пищеводе II степени; после диафрагмокруротомии по Савиных мобилизуют кардиальную часть желудка, вокруг

которой проводят держалку. Гофрирующими швами желудок суживают, превращая в трубку, являющуюся продолжением пищевода. Эту часть желудка, окутывают желудочной стенкой по типу фундопликации Ниссена. Лишь у 1 из 10 оперированных получен неудовлетворительный результат.

Наиболее сложным является лечение пептической стриктуры, при которой необходимо не только устранить рефлюкс, но и ликвидировать сужение пищевода.

В зависимости от степени выраженности пептических стриктур выделяют два типа их. Первый тип обычно является конечным результатом пептической эзофагита, когда поражены вся стенка пищевода и окружающие ткани. При этом отмечается восходящий тип поражения. В процесс вовлечен значительный участок нижней половины пищевода, имеется укорочение пищевода. Второй тип представляет собой кольцеобразную стриктуру, располагающуюся над пищеводно-желудочным соединением. В процесс вовлечены слизистая и подслизистая оболочки. По мнению ряда авторов (Paulson, 1967; Johnston, 1971), второй тип связан с пептическим эзофагитом, развивающимся на почве грыжи пищеводного отверстия диафрагмы или короткого пищевода. Операции, применяемые для лечения пептических стриктур, можно разделить на следующие группы: 1) дилатация; 2) дилатация с антирефлюксной операцией; 3) интраоперационная дилатация; а) антирефлюксная операция (Hayward, 1961); б) удлинение брюшной части пищевода путем формирования желудочной трубки из малой кривизны в сочетании с антирефлюксной операцией (Pearson, 1972); 4) пластическая реконструкция (Thai, 1965; Hugh, 1979); 5) эзофагопластика: а) желудком; б) толстой кишкой (Neville, Glowes, 1958); в) тонкой кишкой (Merendino, 1955); г) желудочной трубкой из большой кривизны (Johansson, Silander, 1963); рис. 24.

Пептическую стриктуру во многих случаях удается устранить путем обычного бужирования или с помощью пневмодилататора, однако частые рецидивы с распространением стриктуры в восходящем направлении и необходимость проведения бужирования до сотни раз вынуждают прибегать к операции.

Интраоперационная дилатация, дополненная антирефлюксной операцией (операция Хейворда). Hayward предложил после

мобилизации пищевода расширять стриктуру бужами до необходимых размеров под контролем руки хирурга. В заключение выполняют антирефлюксную операцию Аллисона. В последующем начали применять методики Хилла, Белей, Ниссена.

Pearson (1972) подчеркивает, что у больных с пептической стриктурой и приобретенным коротким пищеводом редко удается контролировать рефлюкс, и стриктура продолжает прогрессировать. Он предложил в этих случаях сочетать принцип гастропластики по Коллису и антирефлюксной операции Белей (операция Пирсона). Pearson подчеркивает важность создания адекватной длины брюшной части пищевода без натяжения. Техника операции Пирсона состоит в следующем. Производят торакотомию. Рассекают плевру, мобилизуют пищевод, обнажают ножки диафрагмы и заднюю поверхность желудка. Накладывают, но не завязывают швы на ножки. Вскрывают брюшину. Мобилизуют малую кривизну желудка с пересечением восходящей ветви левой желудочной артерии. Удаляют клетчатку с кардии, избегая повреждения блуждающих нервов. Последовательно в пищевод вводят бужи возрастающих размеров. Бужи максимальной величины оставляют в пищеводе. При помощи сшивающего аппарата рассекают желудок через угол Гиса параллельно малой кривизне, образуя вокруг бужа трубку длиной 6—7 см. Накладывают второй ряд швов на линию механического шва. Аналогично методике Белей накладывают три ряда швов на желудок, пищевод и диафрагму, выполняют фундопликацию, перемещают пищевод в брюшную полость и фиксируют желудок к диафрагме.

В отдаленные сроки Pearson наблюдал 97 % хороших результатов. В то же время некоторые хирурги считают, что эта операция имеет ряд недостатков.

Иногда применяют пластические операции на суженном участке. Так, Hugh и соавторы (1979) разработали в эксперименте и с успехом применили в клинике пластику суженного участка пищевода лоскутом из антральной части желудка на сосудистой ножке из левых желудочно-сальниковых сосудов. Операцию выполняют из комбинированного абдоминально-торакального доступа. Выкроенный под контролем рН-метрии эллипсоидный лоскут из антральной части желудка перемещают позади желудка в

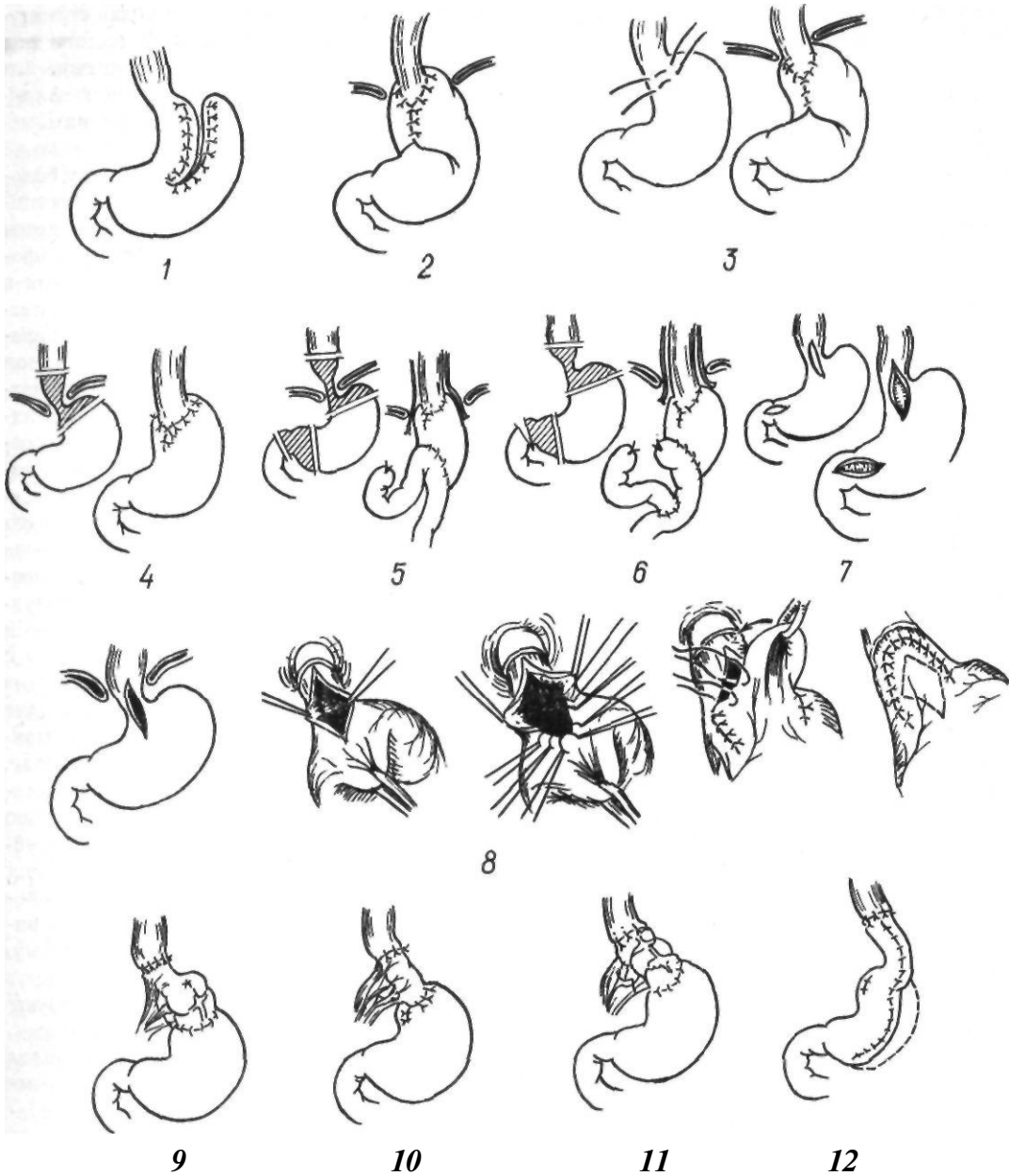


Рис. 24. Методы оперативного лечения рефлюкс-эзофагита и пептических стриктур:

1 — no Collis; 2 — no Hucceuy, Rosetti; 3 — no Каншуну; 4 — no Sweet; 5 — no Ellis; 6 — no Holt, Large; 7 — no Hucceuy; 8 — no Thai; 9 — no Najarian; 10 — no Merendino; 11 — no Neville, Glomes; 12 — no Johansson, Silander

грудную полость. Суженный участок пищевода рассекают продольно и в образовавшийся дефект вшивают желудочный лоскут. В заключение нижнюю часть линии швов окутывают дном желудка по типу фундопликации Ниссена, избегая сдавления судиетой ножки. Рассеченную диафрагму фиксируют к желудку.

Резекция суженного участка в сочетании с различными операциями на желудке. Ellis и соавторы (1956) предложили резекцию суженного участка пищевода в сочетании с двусторонней ваготомией и резекцией желудка по Бильрот-I или Бильрот-II. Holt, Large (1961), Weaver и соавторы (1970), Payne (1970) рекомендуют следующую

двухэтапную операцию. Вначале производят резекцию суженного участка с двусторонней ваготомией. Одновременно выполняют эзофагофундопликацию, создавая угол Гиса. Через несколько недель производят резекцию желудка по Ру. К этой операции советуют прибегать в тяжелых случаях, не поддающихся обычным методам лечения.

Резекция суженного участка с созданием антирефлюксного механизма выполнена у единичных больных (Watkins и соавт., 1954; Wooler, 1956; Gwathmay и Byrd, 1963, и др.).

Эзофагопластика, У ряда больных рефлюкс носит настолько упорный характер, что ни одно из перечисленных оперативных вмешательств не приносит облегчения.

Merendino (1955) рекомендовал в таких случаях после иссечения участка сужения применять тонкокишечную вставку, располагая ее между пищеводом и желудком. Операцию дополняют ваготомией и пилоропластикой. Отдаленные результаты операции оказались хорошими, Johansson и Silander (1963) прибегли к Пластике желудочной трубкой по Гаврилуу.

Толстокишечную пластику при пептической стриктуре применили Neville и Glowes (1958), Paulson (1967) и др.

Множество предлагаемых для лечения рефлюкс-эзофагита и пептических стриктур методов свидетельствует о том, что проблема еще далека от решения.

ОЖОГИ И РУБЦОВЫЕ СУЖЕНИЯ ПИЩЕВОДА

Ожоги пищевода

Ожоги пищевода химическими веществами — довольно частая патология пищевода. Причиной ожогов пищевода является случайный прием различных агрессивных веществ или с попыткой самоубийства. В последнее время чаще наблюдаются ожоги щелочью, которые являются составной частью различных моющих средств, детергентов и других широко употребляемых в быту веществ.

Ожоги встречаются у лиц всех возрастов, но несколько чаще у детей в возрасте от 1 года до 5 лет. У мужчин ожоги регистрируются реже, чем у женщин, и во многих случаях носят непреднамеренный характер.

В США ежегодно регистрируется 400—500 ожогов пищевода на 100 000 жителей, из них 5000—8000 — у маленьких детей (Bikhazi и соавт., 1969; Leape, Ashcraft, 1971). При случайном приеме агрессивных веществ летальность составляет около 2 %, при попытках самоубийства — 20—30 % (Tucker, Yarrington, 1979).

Тяжесть химического ожога, а также его общее токсическое воздействие на организм зависят от концентрации принятого вещества, количества, химической природы и времени воздействия на слизистые оболочки пищеварительного тракта. Щелочи вызывают глубокий и обширный колликвационный некроз (мягкое омертвление) тканей пищеварительного тракта, сопровождающийся диффузией принятого вещества в подлежащие ткани. В последующем присоединяется инфекция, вызывающая расширение зоны воспаления. Кислоты обуславливают менее глубокий сухой коагуляционный некроз.

В зависимости от глубины поражения тканей различают четыре степени ожогов пищевода: I — повреждение поверхностных слоев эпителия пищевода; II — развитие некроза, который местами распространяется на всю глубину слизистой оболочки пищевода; III — распространение некроза на все слои пищевода; IV — распространение некроза на околопищеводную клетчатку, плевру, иногда на перикард и заднюю стенку трахеи и другие прилегающие к пищеводу органы.

В случае некроза слизистой оболочки со временем образуются тяжи, поверхностные спайки, кольцевидные перепонки. Вовлечение в процесс мышечного слоя с образованием некроза приводит к развитию во всех слоях стенки пищевода фиброзной соединительной ткани с последующим трубчатым стенозом. Процесс рубцевания до стадии образования сужения при этом продолжается длительное время, в среднем 2—3 мес.

Рубцовый стеноз чаще всего образуется в местах физиологических сужений пищевода, так как на этих уровнях происходит задержка химических веществ в результате рефлексорного спазма. Наиболее интенсивные рубцы образуются в области аортального сужения пищевода, меньше они выражены в области устья пищевода и в наддиафрагмальном отделе. Выше рубцового сужения стенка пищевода расширяется, истончается

и склеротически изменяется в результате длительной задержки пищи, поддерживающей воспалительный процесс.

Морфологические изменения при ожогах щестью характеризуются гибелью тканей на различной глубине. В 1-е сутки наблюдаются явления отека и некроза с незначительной воспалительной реакцией. На 2-е сутки возникает полиморфноклеточная или лейкоцитарная инфильтрация с быстрым образованием грануляционной ткани. Некротические ткани отторгаются к 7-му дню. В течение 2-й недели преобладает фибропластическая пролиферация с отложением коллагена. В различных участках пищевода могут быть некроз, изъязвления, острое воспаление, рост грануляционной ткани, фибропластическая реакция, коллагенообразование. По мере стихания воспалительной реакции усиливается рост грануляционной ткани. Иногда очаги воспаления длительно существуют под неизменным эпителием. При глубоком повреждении возникает перизофагальная реакция, приводящая к рубцеванию, сращению с окружающими тканями.

Ранние и поздние осложнения зависят от глубины повреждения, степени инфицирования и характера лечения. Наиболее частым поздним осложнением является образование стриктуры, которая развивается через 6 нед после ожога. По сводной статистике Postlethwait (1979), у 36,9 % больных стриктуры образуются в верхней трети грудной части пищевода, у 45,8 % — в средней ее трети, у 15,1 % — в нижней трети; у 2,2 % больных наблюдаются множественные сужения. Ожоги кислотой могут не вызывать тяжелого поражения пищевода, но в то же время возникают рубцовые сужения желудка. По данным Роровісі (1977), у 85 % больных рубцовые сужения желудка, вызванные ожогами кислотой, локализируются преимущественно (79 %) в антральной части.

В течении патологического процесса в зоне химического ожога верхнего отдела пищеварительного тракта М. А. Сапожникова (1978) различает четыре периода: 1-й — период острого коррозивного эзофагита, 2-й — период хронического эзофагита. Макроскопически определяются язвы слизистой оболочки различной величины, формируется сужение просвета неодинаковой протяженности; 3-й — период формирования стриктур просвета пищевода. Он начинается через 2—4 мес после ожога и заканчивается обычно спустя 2—3 года. По форме различают пленчатые стриктуры, имеющие вид грубой складки или косо расположенной перемычки до 0,5 см шириной; кольцевидные стриктуры длиной 2—3 см и трубчатые — длиной 5—10 см; 4-й — период поздних осложнений. К ним относятся облитерация просвета пищевода, которая развивается через 2—3 года после ожога, перфорация стенки пищевода, рак рубцосо измененного пищевода.

Клиническая картина. В течении ожогов пищевода различают: 1) острую стадию; 2) латентный период и 3) стадию рубцовой непроходимости. В зависимости от общих и местных проявлений в острой

стадии заболевания выделяют легкую, среднюю и тяжелую степени.

Легкая степень. После приема агрессивных веществ возникает рефлекторная рвота, иногда с кровью. Больные жалуются на боль в глотке при проглатывании слюны и пищи, повышенное слюноотделение, общую слабость, повышение температуры тела в течение 1—3 сут, жажду, иногда уменьшенное выделение мочи. Обычно эти симптомы проходят через 3—6 сут.

Средняя степень. Сразу после проглатывания химического вещества наступает многократная рвота, часто с примесью крови. У больного возникают страх, возбуждение, отмечаются бледность кожи, обильное слюноотделение, часто наблюдается осиплость голоса. Больные испытывают сильную боль в полости рта, за грудиной, в надчревной области, жажду. При приеме воды возникает повторная рвота. Температура тела повышается до 38—39 °С, пульс учащается до 120 в 1 мин. Уменьшается количество мочи, через 1—2 дня появляется белок в моче. Спустя 3—4 сут, если не присоединяются осложнения, состояние больного улучшается, а через 12—15 дней он уже может принимать пищу; симптомы острого воспаления проходят.

Тяжелая степень. В клинической картине преобладают проявления тяжелой интоксикации и шока. Сразу после приема химического вещества наступают резкое возбуждение, страх, больной бледнеет, покрывается холодным потом, затем лицо становится цианотичным. Больной мечется от сильной боли в полости рта, за грудиной и в надчревной области, наступает многократная рвота с примесью крови. При тяжелом повреждении пищевода у 20 % больных возникает повреждение желудка.

Двигательное возбуждение сменяется адинамией, появляется спутанное сознание, нередко бред. Пульс нитевидный, артериальное давление снижается, возникают одышка, затрудненное дыхание.

Количество мочи заметно уменьшается, в ней обнаруживаются белок, эритроциты. Прием кислоты приводит к метаболическому ацидозу, внутрисосудистому гемолизу с гемоглобинурией.

Ранние осложнения ожогов пищевода. **Острый ограниченный или диффузный медиастинит.** Медиастинит может развиваться после перфорации пищевода

в результате глубокого поражения его стенки, а также вследствие лимфогенного или гематогенного инфицирования средостения.

При молниеносной форме наступает внезапная тяжелая интоксикация, которая быстро приводит к смерти. При остром медиастините наблюдается клиническая картина, характерная для септического состояния. Больной отмечает жажду, усиление боли в груди, озноб, который сменяется проливным потом. Пульс до 120—140 в 1 мин, одышка (до 40 дыханий в 1 мин).

Рентгенологически иногда определяются расширение тени средостения, признаки эмфиземы средостения, одно- или двустороннего плеврита.

Серозно-фибринозный и гнойный перикардит. Клиническая картина характеризуется ухудшением общего состояния: возникает боль в области сердца, усиливается загрудинная боль, особенно при глубоком вдохе, повышается температура тела до 41 °С, нарастает одышка. В связи с затруднением притока крови к сердцу набухают яремные вены, больной принимает вынужденное положение полусидя, опершись руками о кровать. Рентгенологически наблюдается увеличение размеров сердца; тень его приближается к треугольнику, уменьшается амплитуда пульсации.

При пункции перикарда получают серозно-фибринозный выпот или гной.

Плеврит. Обычно клиническая картина плеврита наслаивается на симптомы ожога пищевода. Она зависит от распространенности поражения плевры и характера плеврита (серозный, гнойный). Кроме физикальных данных, в диагностике плеврита важное значение имеют результаты рентгеноскопии и рентгенографии. Диагноз подтверждается пункцией плевральной полости.

Пневмония встречается довольно часто — у 5—8 % больных (С. Д. Терновский и соавт., 1965).

Абсцессы легкого (пара- и метапневмонический) наблюдаются у некоторых больных с тяжелой степенью ожога пищевода. У истощенных и обезвоженных больных абсцессы легкого развиваются также гематогенным и аспирационным путем. Диагноз устанавливают на основании клинических и рентгенологических данных.

Пищеводно-бронхиальные и пищеводно-трахеальные свищи развиваются чаще в

результате вскрытия абсцесса средостения в бронх и реже — после перфорации стенки пищевода и трахеи в результате некроза после глубокого ожога химическими веществами.

Клиническая картина довольно характерна. При проглатывании пищи возникает удушьящий кашель с отделением гнойной мокроты и примесью только что съеденной пищи. Часто развивается сопутствующая аспирационная пневмония и нередко — абсцесс легкого.

При рентгенологическом исследовании виден заброс бариевой взвеси из пищевода в бронх или трахею.

Аррозии крупных сосудов средостения — грозное и довольно редкое осложнение, которое почти всегда приводит к смерти.

Острый ожоговый гастрит и перигастрит. Химические вещества, попадая в желудок, вызывают острый ожог слизистой оболочки желудка, образование множественных язв, которые могут пенетрировать в соседние органы, сальник или перфорировать в брюшную полость.

Желудочно-кишечное кровотечение возникает при аррозии сосудов желудка вследствие непосредственного действия химического вещества или в результате гнойных процессов в стенке желудка.

Диагностика кровотечения вызывает определенные трудности. Лечение консервативное. При безуспешности консервативного лечения прибегают к оперативному вмешательству.

Лечение ожогов пищевода и их осложнений. В первые часы после отравления необходимо удалить химическое вещество путем промывания желудка и пищевода с помощью желудочного зонда слабым раствором нейтрализующего вещества или водой. При ожоге едкой щелочью желудок промывают слабым раствором уксусной (1 часть столового уксуса на 20 частей воды), 1 % раствором лимонной или виннокаменной кислоты. При отравлении кислотами используют 2 % раствор натрия гидрокарбоната, магния окись. Не извлекая зонд, больному дают выпить несколько глотков 5—10 % раствора новокаина, а затем слабый раствор нейтрализующих веществ или теплую воду. После этого опять промывают желудок. Таким образом достигается промывание не только желудка, но и пищевода.

Наряду с удалением и нейтрализацией химических веществ необходимо применение противошоковых средств и дезинтоксикационной терапии.

Через 2 дня после ожога можно провести через нос в желудок тонкий хлорвиниловый зонд для введения питательных веществ. Если ожог пищевода значительный и больной в течение 5—7 дней не может начать принимать жидкость через рот, накладывают гастростому. Необходимо постоянно отсасывать слизь из трахеи и бронхов и поддерживать проходимость дыхательных путей. В крайне тяжелых случаях накладывают трахеостому.

С первых дней после ожога рекомендуется прием жидких масел (прованское, кукурузное, подсолнечное, вазелиновое, оливковое, рыбий жир).

Раннее дренирование пищевода. Впервые дренирование пищевода пытался применить Gersuny в 1887 г.

Ввиду малоэффективности, травматичности и множества осложнений методика раннего дренирования пищевода не получила широкого распространения.

Раннее (профилактическое) бужирование пищевода является довольно эффективным методом предупреждения образования рубцового стеноза. Его производят после стихания острых воспалительных явлений. Впервые эту методику применил Salzel (1920).

По мнению большинства авторов, бужирование необходимо начинать рано, спустя 7—15 дней с момента ожога пищевода.

Техника бужирования. В зонд вводят буж и закрепляют не доходя 5—6 мм до конца зонда. Таким образом, зонд вводят в пищевод как бы на проводнике и в то же время не создается опасности перфорации пищевода бужем, так как конец резинового зонда свободен от бужа-проводника. Бужирование осуществляют дважды в неделю в первые 2 нед, а затем вводят эластический буж № 24 также 2 раза в неделю, оставляя его в пищеводе на 10—20 мин. В последующем проводят бужирование 1 раз в месяц в течение года.

Частым осложнением бужирования пищевода является перфорация его стенки. Несмотря на это, к раннему профилактическому бужированию в настоящее время прибегает большинство хирургов. Мы его применяем, начиная с 7-го дня, а в тяжелых случаях — с 15-го дня.

В последнее время при ожогах пищевода

широко применяют стероидные гормоны в сочетании с антибиотиками, с бужированием и без него, а также тотальное парентеральное питание (Д. Я. Халиков, 1967; Burian, 1956; Haller и соавт., 1971; Di Constanzo и соавт., 1980; Widmer, Aeberhard, 1982). Стероидные гормоны (100 мг преднизолон внутривенно) начинают вводить в течение 48 ч после ожога. Haller и соавторы (1971) рекомендуют раннее применение антибиотиков и стероидных гормонов в течение 3 нед, а в тяжелых случаях и дольше. Антибиотики уменьшают опасность инфицирования. Начиная с 3-й недели после ожога, периодически проводят рентгенологическое исследование пищевода для определения начала образования стриктуры и раннего бужирования. Поскольку при III—IV степени ожога пищевода стероидная терапия малоэффективна, Widmer и Aeberhard (1982) предпочитают в таких случаях применять антибиотики и парентеральное питание. Di Constanzo и соавторы (1980) сообщили о хороших результатах тотального парентерального питания без бужирования, назначения стероидных гормонов и антибиотиков. При II степени ожога парентеральное питание проводилось в течение 20—30 дней, при III степени — до 90 дней. Лишь у 5 из 41 больного со II—III степенью ожога возникла рубцовая стриктура. Г. Л. Ратнер и В. И. Белоконев (1982) для профилактики рубцового стеноза применяют гипербарическую оксигенацию. По их данным, значение гипербарической оксигенации состоит в изменении фибриллогенеза, в то время как гормональные препараты ослабляют нейтрофильную инфильтрацию.

Рубцовые сужения пищевода

Несмотря на широкий арсенал лечебных мероприятий, частота Рубцовых сужений пищевода составляет 50—70 %. У 60 % больных клиническая симптоматика развивается в течение 1 мес, у 80 % — через 2 мес, у 99 % — через 8 мес после ожога (Widmer, Aeberhard, 1982).

Клиническая картина и диагностика. Диагноз рубцового сужения пищевода ставят на основании данных анамнеза, рентгенологического исследования и эзофагоскопии. Указание в анамнезе на проглатывание химического вещества,

появление через некоторое время дисфагии позволяют заподозрить образование рубцового сужения пищевода.

При рентгенологическом исследовании определяют уровень расположения участка сужения, состояние пищевода выше места препятствия, контуры суженного пищевода, наличие перистальтики и регургитации. Большое значение для решения вопроса об объеме хирургического вмешательства имеет определение верхней и нижней границ сужения пищевода.

Верхнюю границу определяют с помощью зонда, введенного в пищевод до места сужения, с последующим введением бариевой взвеси через зонд. Для определения нижней границы (при отсутствии полной непроходимости) применяют способ Неменова (1930). Больному дают проглотить бусинку или дробинку с привязанной ниткой. Бусинку извлекают из гастростомы, привязывают к нитке зонд и проводят в пищевод ниже места сужения. В зонд вводят контрастное вещество и определяют нижнюю границу сужения.

При полной облитерации пищевода вводят зонд через тубус эзофагоскопа, который проводят через гастростому в кардиальную часть желудка и пищевод, или заполняют желудок и отрезок ниже сужения контрастным веществом через гастростому (Л. Г. Розенфельд, 1962, и др.).

Эзофагоскопия дает возможность определить степень и форму сужения, характер расширения пищевода над участком сужения, характер расположения рубцов, границы неизменной слизистой оболочки.

При эзофагоскопии стеноз виден как бледно окрашенное фиброзное кольцо с фиброзной воронкой, если просвет находится в центре. Клапанный тип сужения пищевода выявляется в виде рубцового тяжа, занимающего часть просвета пищевода, трубчатый — в виде постепенного фиброзного сужения, затрудняющего прохождение эзофагоскопа. Ретроградная эзофагоскопия позволяет определить нижнюю границу сужения пищевода, состояние постстенотического отдела пищевода и кардии.

Эзофагоманометрия — вспомогательный метод исследования, с помощью которого можно выявить сократительную функцию мышечной оболочки пищевода, дифференцировать эзофагоспазм и атонию.

Среди предложенных классификаций

послеожоговой непроходимости⁴ пищевода наиболее приемлема клинико-рентгенологическая классификация Г. Л. Ратнера и В. И. Белоконева (1982), в которой отражены этиология и время развития непроходимости, а также протяженность, форма супрастенотического расширения, наличие осложнений.

По этой классификации непроходимость пищевода I степени — избирательная, лишь при приеме некоторых видов пищи. Диаметр пищевода в области сужения менее 1—1,5 см. Непроходимость II степени — компенсированная. Пищевод проходим для полужидкой и тщательно механически обработанной пищи. Диаметр просвета 0,3—0,5 см. Имеется небольшое расширение пищевода над сужением. Непроходимость III степени — субкомпенсированная. Пищевод проходим для жидкостей и масла. Диаметр сужения менее 0,3 см. Определяется супрастенотическое расширение пищевода. Густая бариевая взвесь задерживается на уровне сужения. Пищевод проходим для водорастворимых контрастных веществ. При непроходимости IV степени полностью нарушена проходимость пищевода, выражено супрастенотическое сужение. Под действием противовоспалительного лечения и наложения гастростомы проходимость может восстановиться. Пятая степень непроходимости — необратимая — характеризуется облитерацией пищевода.

Консервативному лечению рубцовых сужений пищевода, в частности бужированию, до настоящего времени в широкой лечебной сети не уделяется должного внимания. В то же время в специализированных учреждениях подавляющее большинство больных, даже с запущенным заболеванием, излечивают.

Лечение хронического послеожогового эзофагита. Эзофагит после глубокого ожога пищевода поддерживается долгое время в результате хронического воспаления в зоне ожога, хронической травмы грубой пищей его суженной части и в результате скопления слизи и пищи в супрастенотическом участке пищевода.

При лечении хронического эзофагита нужно сочетать местную противовоспалительную и общеукрепляющую терапию.

Рекомендуются исключение грубой и острой пищи, прием пищи небольшими пор-

циями. В то же время пища должна быть полноценной, богатой витамин-ами. Больной должен принимать пищу не позже чем за 2 ч до сна.

Необходимо полоскание рта, глотки и промывание пищевода раствором колларгола 0,12:200. При явлениях эзофагоспазма перед едой назначают 2—5 % раствор новокаина, 0,1 % раствор атропина сульфата по 8 капель 4—6 раз. После еды следует принимать щелочные растворы или теплый чай.

В качестве противовоспалительных и тормозящих развитие грануляционной ткани средств применяют стероидные гормоны.

Позднее (лечебное) бужирование пищевода. Впервые метод бужирования с целью расширения суженного участка пищевода применил Wallisner в 1733 г. В наше время для бужирования используют пластмассовые гибкие рентгеноконтрастные бужи. Для придания бужу гибкости его помещают в горячую воду на 10—15 мин.

Позднее лечебное бужирование следует применять только через 6 нед после ожога, так как при бужировании пищевода в более ранние сроки разрушаются грануляции и молодая соединительная ткань. В этот период наиболее часто встречается перфорация пищевода. Cardona и Daly (1971) указывают, что в случае применения стероидной терапии пищевод наиболее податлив к растяжению на 4—6-й неделе после ожога.

Различают следующие способы бужирования пищевода: 1) вслепую через рот; 2) под контролем эзофагоскопа; 3) без конца; 4) по нити; 5) по металлической струне-проводнику.

Бужирование вслепую через рот производят при небольшом сужении пищевода. Сначала бужирование выполняют под местным обезболиванием 3 % раствором дикаина. Буж смазывают вазелином или растительным маслом. При сформировавшемся рубцовом сужении следует ежедневно или каждые 2 дня вводить буж возрастающего размера до № 38—40. Затем бужируют 2 раза в неделю и 1 раз в месяц в течение года.

Бужирование с эзофагоскопией можно проводить под местным обезболиванием и под наркозом с релаксантами и управляемым дыханием. При первом бужировании вводят самый тонкий буж. Если не удается

пройти бужом в стриктуру или возникает кровотечение, бужирование прекращают. В тех случаях, когда первый буж прошел с трудом, его оставляют в пищеводе на 2—3 ч; если же буж прошел свободно, то вводят буж следующего диаметра.

Метод бужирования без конца впервые применил А. С. Яценко в 1880 г., а за рубежом — Hacker в 1885 г.

Способ заключается в следующем: предварительно накладывают гастростому. Через 4—5 нед больному дают проглотить дробинку на длинной крепкой шелковой нитке. Дробинка проходит через пищевод, желудок и тянет за собой нитку, которую извлекают через гастростому разными способами: 1) желудок наполняют водой и дают ей быстро стечь через трубку свища; при этом вместе с водой выходит и нитка; 2) нитку захватывают тупым металлическим крючком или же наматывают на корнцанг вращательными движениями; 3) с помощью цистоскопа; 4) по способу Топровера динамической петлей: через желудочный свищ вводят в желудок проволоку, оба конца которой остаются снаружи. Таким образом в желудке создается петля-ловушка, в которую и попадает проведенная через пищевод нитка с дробинкой.

Стриктуры пищевода расширяют резиновыми дренажными трубками, которые привязывают к нитке и проталкивают через рубцово суженный пищевод или со стороны рта, или со стороны гастростомы.

Бужирование без конца можно производить ежедневно или через день. В конце манипуляции один конец нитки закрепляют пластырем на шее, а второй — на животе. При длительном нахождении дренажной трубки может образоваться пролежень стенки пищевода в результате нарушения кровоснабжения в области рубца.

Бужирование по нити предложил Plummet. Его применяют в тех случаях, когда опасно проводить бужирование вслепую. Методика сводится к следующему. Больной глотает бусинку, к которой привязана нить длиной до 4 м. Plummet использовал пластмассовый буж с бороздкой, по которой скользит нить. Применяют также полые бужи или полиэтиленовые трубки, которые насаживают на нить.

Бужирование рентгеноконтрастными бужами по металлической струне-проводнику. Б. В. Петровский и соавторы (1973) про-

дят полые рентгеноконтрастные бужи по специально изготовленной струне-проводнику с гибкой спиралью на конце под контролем рентгена. Авторы осуществили бужирование у 225 больных.

В последние годы получило широкое распространение *форсированное бужирование пищевода*. После проведения струны-направителя ортоградно или ретроградно (через гастростому), или капроновой нити, которую в натянутом положении можно использовать как направитель, больному дают наркоз и расширяют пищевод бужами до № 28—30. Для расширения пищевода бужами до № 38—40 выполняют 2—4 манипуляции с интервалами 5—6 дней, используя их для ликвидации обострения эзофагита (О. К. Скобелкин и соавт., 1974; Г. Л. Ратнер, Е. И. Белоконов, 1982). Метод высокоэффективен, безопасен, дает возможность сократить сроки лечения. Заслуживает внимания методика интубации рубцово суженного пищевода силиконовой трубкой конструкции Г. К. Ткаченко. Автор применил ее при очень ригидных стриктурах, когда многократное форсированное бужирование не оказывало необходимого эффекта. Максимальный срок нахождения трубки в пищеводе 2,5 мес. После извлечения трубки наблюдалось резкое уменьшение ригидности стриктуры (Г. К. Ткаченко и соавт., 1981).

Оперативное лечение. Кожная пластика пищевода. Первые попытки восстановления непрерывности пищевода были осуществлены с помощью кожного лоскута в наиболее доступной шейной его части. В настоящее время кожную эзофагопластику практически не применяют. Ее используют при неудачной внутригрудной пластике в тех случаях, когда кишка не достает до нужного уровня пищевода на шее. А. Н. Покотило (1930) предложил для соединения свищей пищевода и кишки выкраивать языкообразный кожный лоскут ниже нижнего свища с включением последнего в этот лоскут. Лоскут сшивают в виде трубки эпителием внутрь и проводят через тоннель до верхнего свища, где и соединяют с ним. Этот способ автор с успехом применил у 1 больного.

После образования свища шейной части пищевода и свища верхнего конца, выведенного под кожу трансплантата, используют следующие методики кожных «наставок».

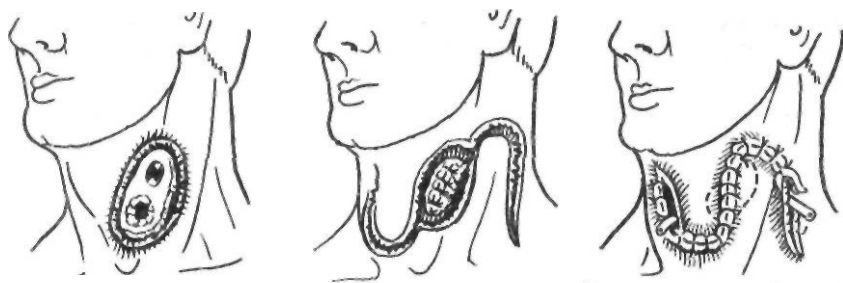
В тех случаях, когда свищи шейной части пищевода и верхнего конца трансплантата находятся на расстоянии 6—7 см один от другого, С. С. Юдин (1954) рекомендовал производить окаймляющий разрез кожи вокруг свищей, заворачивать и сшивать над ними мобилизованные в их сторону края кожи; кожный дефект он устранял, сшивая боковые лоскуты. Различные варианты соединения свищей на шее с помощью кожной пластики представлены на рис. 25.

Пластика пищевода тонкой кишкой является одной из основных методик создания искусственного пищевода. Тотальная тонкокишечная пластика из-за опасности ишемических некрозов выполняема только у 40—45 % больных, а по данным некоторых авторов, — у 60 % (Б. А. Петров, Г. Р. Хундадзе, 1952; В. И. Филин, 1963; М. И. Коломийченко, 1967; В. И. Филин, В. И. Попов, 1973). Beck, Baronofsky (1960), Zinder, Necker (1962) отмечают, что даже при выполнении всех технических приемов мобилизации у 25—30 % больных тонкую кишку удается вывести только до середины грудины.

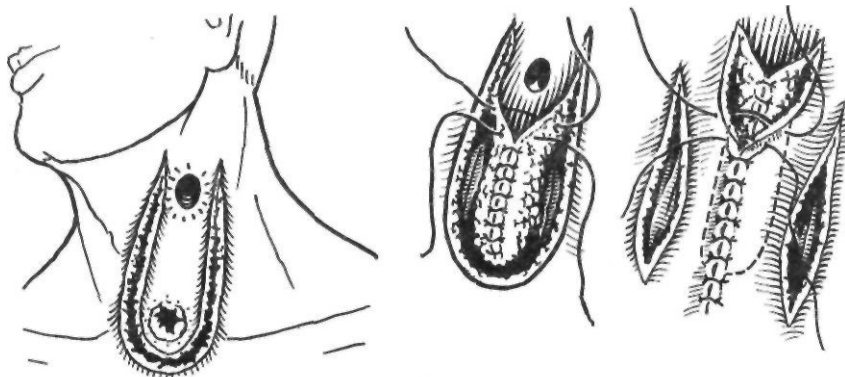
Несмотря на то что А. А. Русанов с соавторами (1969), В. С. Рогачева (1968) и другие авторы получили отличные результаты после тонкокишечной эзофагопластики, большинство хирургов в настоящее время применяют ее лишь в исключительных случаях.

Хотя идея создания искусственного пищевода из тонкой кишки принадлежит Wullstein (1904), новый этап в пластической хирургии пищевода наступил лишь после того, как Roux (1907) удалось создать пищевод из тонкой кишки. Изучая кровоснабжение тощей кишки, Roux обнаружил, что кишечные артерии образуют несколько аркад, а от последних отходят прямые тонкие веточки к кишке без анастомоза. Он сделал вывод, что несколько (4—5) кишечных сосудов можно свободно пересечь ниже сосудистой аркады и таким образом произвести значительную мобилизацию тощей кишки.

В 1907 г. Roux оперировал больного с Рубцовым сужением пищевода. Из начального отдела тонкой кишки он создал трансплантат путем пересечения 4—5 кишечных артерий ниже сосудистой аркады с сохранением питания кишки за счет других кишечных стволов у отводящего участка. Под кожей груди Roux сделал тоннель, в него провел



2



3

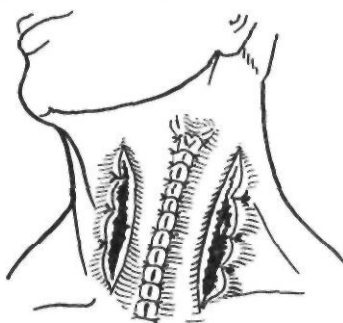


Рис. 25. Соединение пищевода и кишечного свищей с помощью кожной пластики по Юдину.

Этапы операции при близком (1, 2) и дальнем (3) расположении свищей

до яремной вырезки мобилизованную кишку впереди поперечной ободочной кишки; отводящий конец мобилизованной кишки вшил в желудок. Непрерывность тощей кишки была восстановлена анастомозом с помощью пуговки Мерфи. В верхний конец тощей кишки, лежащей под кожей, вставлен зонд для питания. Затем обнажена и пересечена шейная часть пищевода. Аборальный конец его был ушит и погружен, а оральный сшит с верхним концом мобилизованной кишки.

В дальнейшем в области анастомоза кишки с пищеводом образовался свищ, закрыть который Роух удалось лишь через 5 лет с помощью лоскута кожи (рис. 26).

В 1907 г. П. А. Герцен успешно выполнил операцию создания законченного антеторакального искусственного пищевода из тонкой кишки. Он изменил технику операции Ру, предложив выполнять ее в три этапа. В первый этап мобилизуют кишку по Ру. Приводящий конец тощей кишки вшивают в отводящую часть мобилизованной кишки. Мобилизованную кишку проводят через отверстие, сделанное в брыжейке поперечной ободочной кишки и желудочно-ободочной связке. Под кожей создают тоннель до

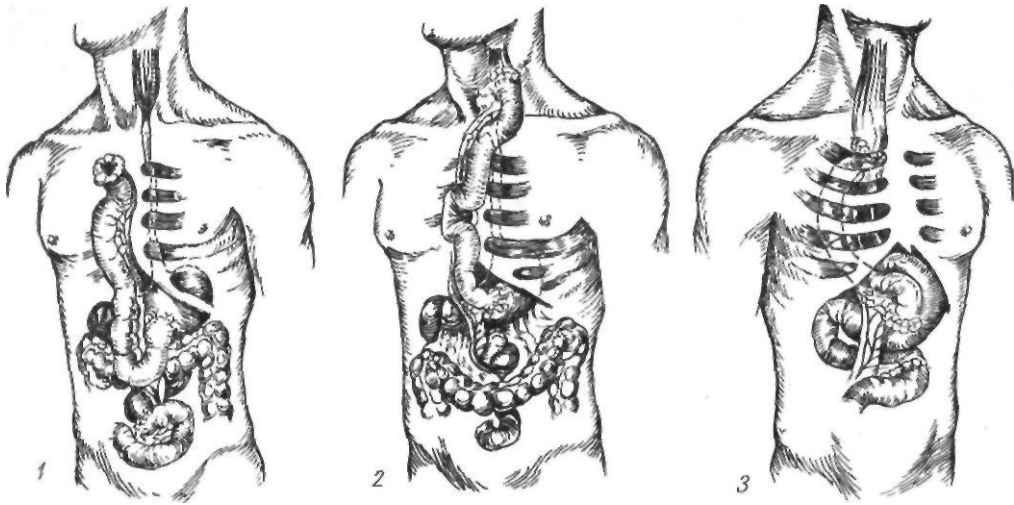


Рис. 26. Варианты тонкокишечной эзофагопластики:
1 — по Ру; 2 — по Герцену; 3 — по Юдину

середины шеи и в него проводят мобилизованную кишку. Во второй этап выделяют и пересекают мобилизованную кишку. Дистальный конец образованного трансплантата вшивают в желудок. В третий этап разрезом на шее выделяют и пересекают пищевод, аборальный конец которого зашивают наглухо и погружают, а оральный сшивают с подведенной кишкой.

Применив способ Ру—Герцена, многие хирурги не получили обнадеживающих результатов. Кишку или невозможно было довести до нужного уровня, или наступало частичное или полное нарушение ее кровоснабжения. Трудность мобилизации достаточно длинных отрезков тонкой кишки и частый их некроз побуждали разработать другие, более безопасные методы пластики пищевода. Так, в 1911 г. Лехер предложил комбинированный способ пластики пищевода, объединив способы Ру и Вульштейна (рис. 27). Операцию Лехер начал в 1908 г. и закончил в 1910 г. При этом способе меньше риск омертвления кишки, реже случаи медиастинита от погружения аборального конца пищевода в средостение, исключается образование ретенционной кисты средостения.

Недостатками операции являются ее длительность и многоэтапность. Как правило, образуются свищи, которые требуют повторных, подчас многочисленных оперативных вмешательств.

^Большие успехи в тонкокишечной эзофагопластике были достигнуты С. С. Юди-

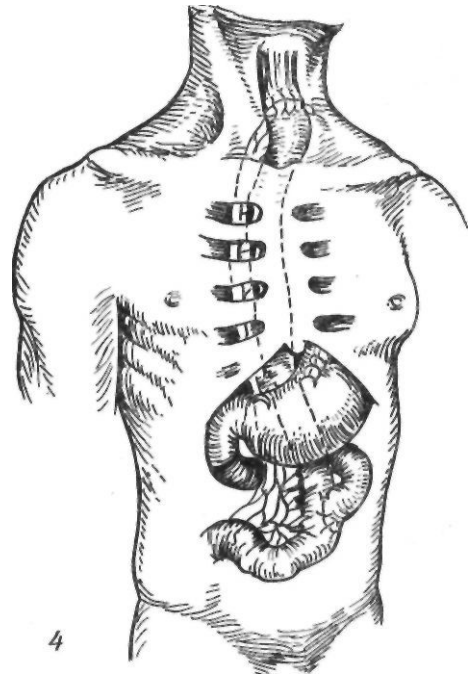
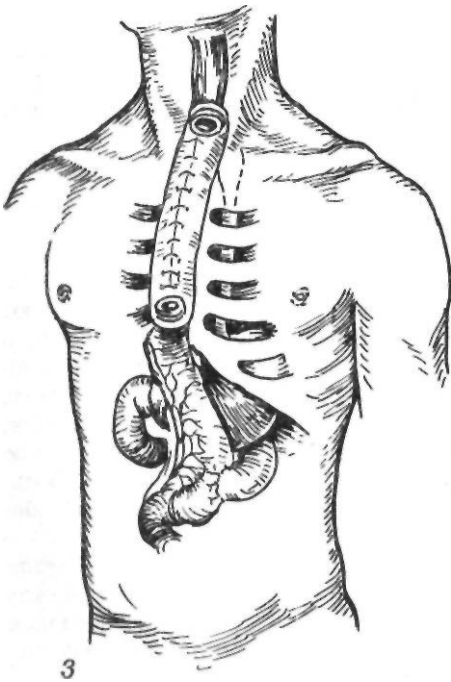
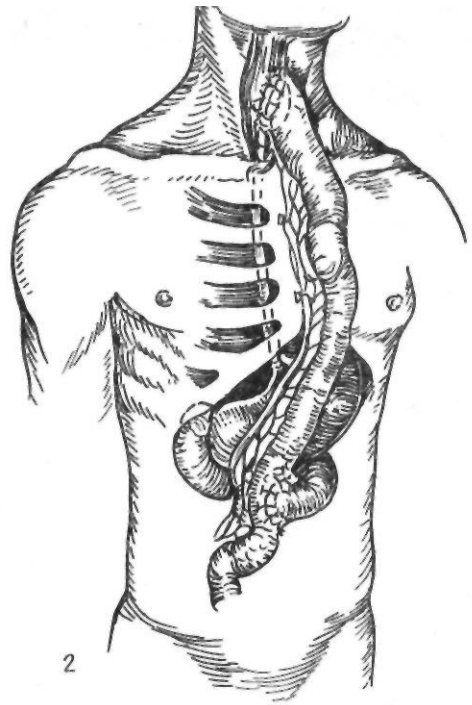
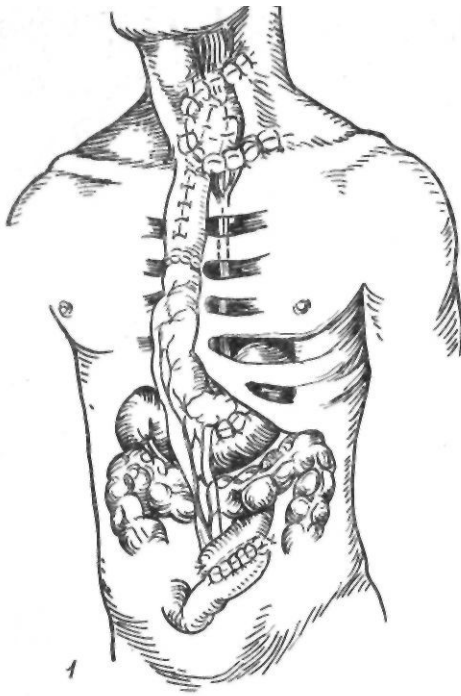
ным, который за 20 лет (1928—1948) выполнил 318 операций; летальность составила 9 %. К 1950 г. операция Ру—Герцена—Юдина стала наиболее распространенной.

Методика операции Юдина заключается в следующем.

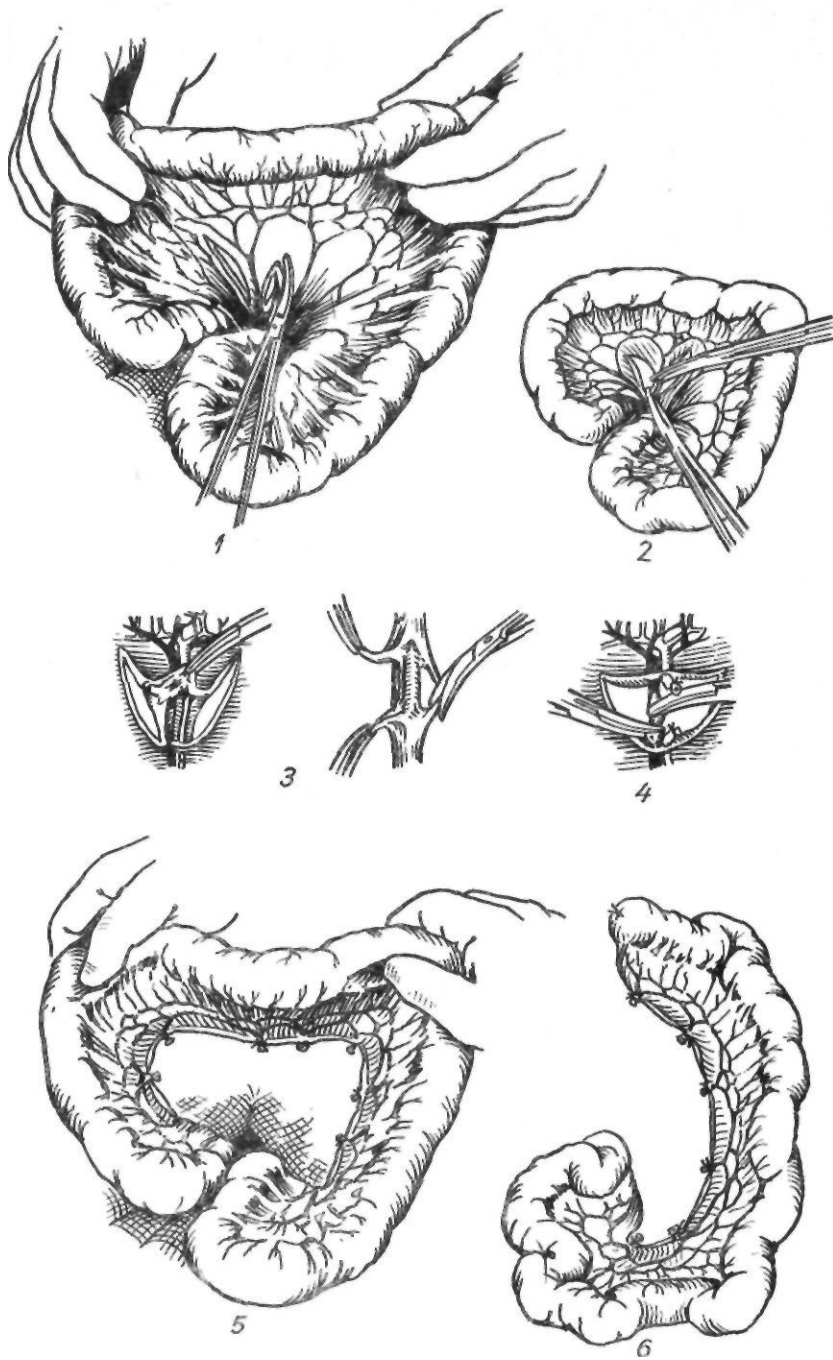
1. Накладывают предварительную гастростому из левого параректального разреза для выведения больного из тяжелого состояния.

2. Мобилизуют петли тощей кишки, отступя 8—10 см от позадиподжелудочной фасции путем дугообразного разреза брыжейки на 1,5—2 см ниже сосудистой аркады. Кишечные сосуды выделяют и перевязывают изолированно, кишку пересекают (рис. 28). Проксимальный конец кишки вшивают в бок трансплантата. Специальным копьевидным расширителем образуют тоннель под кожей груди до угла нижней челюсти, в который проводят мобилизованную петлю тощей кишки, располагающуюся в большинстве случаев впереди поперечной ободочной кишки.

3. Через 6—15 дней после первого этапа операции накладывают анастомоз между мобилизованной кишкой и пищеводом (рис. 29). В тех случаях, когда невозможно вывести кишку на нужное расстояние для непосредственного соединения с пищеводом, на кишку и пищевод накладывают стомы (на пищевод накладывают боковую стому). В последующем с помощью кожи восстанавли-



*Рис. 27. Варианты тонкокишечной эзофагопластики:
1 — по Лексеру; 2 — по Юдину; 3 — по Вульштейну; 4 — по Еремееву*



Рис, 28. Мобилизация тонкой кишки:

1—4 — выделение и пересечение радиальных сосудов тонкой кишки; 5 — радиальные -сосуды перевязаны; 6 — формирование тонкокишечного трансплантата закончено

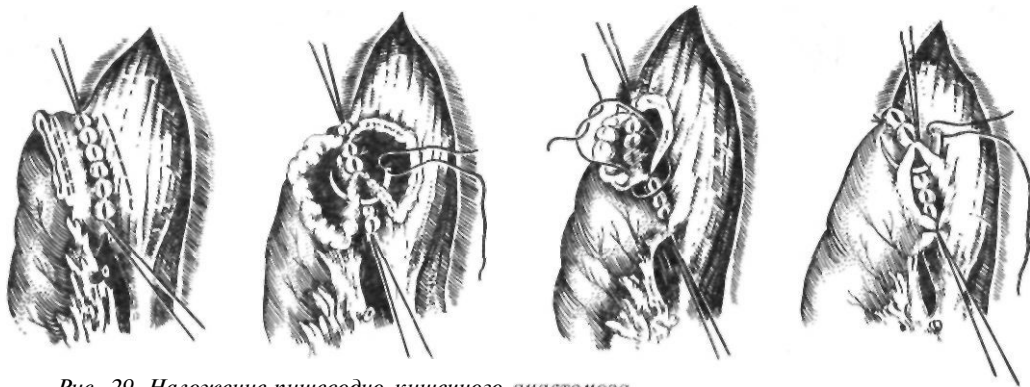


Рис. 29. Наложение пищеводно-кишечного анастомоза

ливают непрерывность искусственного пищевода, причем вначале включают в кожный тоннель и закрывают нижнюю стому, а потом — верхнюю. Если расстояние между свищами небольшое, операцию включения свищей в кожную трубку выполняют одновременно.

Благодаря хорошо разработанной методике операции в Институте скорой помощи им. Н. В. Склифосовского непосредственное соединение пищевода с кишкой выполнено у 43,5 % больных. У остальных больных удалось закончить пластику с кожной надставкой.

Для удлинения тонкокишечного трансплантата предложен ряд приемов. Van Prohaska и Sloan (1947) удаляли серозно-мышечный слой верхней части трансплантата, оставляя лишь слизистую оболочку, что делало верхнюю часть трансплантата более растяжимой. Однако такой прием привел к ухудшению кровоснабжения остающейся слизистой оболочки и рубцеванию шейного анастомоза.

В 1950 г. Г. А. Петров и Г. Р. Хундадзе предложили новый способ мобилизации тонкой кишки для создания искусственного пищевода: разрезом париетальной брюшины в области слепой кишки корень брыжейки вместе со всеми петлями кишечника смещают кверху до уровня двенадцатиперстной кишки, что позволяет удлинить брыжейку мобилизованной кишки на 8—10 см. Недостатком этой методики является оставление задней части брюшной стенки непокрытой брюшиной. Это, безусловно, ведет к образованию спаек, а также сопровождается болью в послеоперационный период, которая держится в течение 3—4 сут. Пре-

имуществом данного способа является то, что авторы благодаря добавочной мобилизации кишки добились непосредственного соединения ее с пищеводом у большего числа больных (60 %), чем до применения этой методики.

Jeziro и Kus (1957) при мобилизации корня брыжейки пересекают затрудняющие мобилизацию подвздошно-ободочные сосуды, что позволяет не смещать илеоцекальный отдел кишечника.

С. С. Юдин (1954) предложил для увеличения длины брыжейки отдельно обрабатывать сосуды, листки брюшины и жировую клетчатку. При натяжении между оральным концом трансплантата и пищеводом можно воспользоваться приемом, разработанным З. Т. Сенчилло-Явербаум (1957). Автор установила, что при циркулярном рассечении серозной оболочки кишка удлиняется почти на 5 см. А. А. Русанов (1964) фиксировал корень брыжейки к апоневрозу по белой линии живота и расправлял оральный конец трансплантата путем пересечения 2—3 прямых сосудов и первичной аркады. Это увеличивало длину выкраиваемой кишки на 8—10 см. Но даже при смещении корня брыжейки тонкую кишку не всегда удается вывести до угла нижней челюсти (Ю. Т. Коморовский, 1953; Б. А. Петров, А. П. Сытник, 1962, 1972; И. М. Бородин, 1967).

М. И. Коломийченко (1967) предложил использовать интервал между первой и второй операцией (если из-за риска расстройства кровообращения трансплантат нельзя довести до нужного уровня) для массажа антеторакально перемещенной кишки. Для улучшения кровоснабжения тонкокишечного трансплантата Е. Ю. Крамаренко (1921)

разработал на трупах методику сосудистого анастомоза между брыжеечной артерией мобилизованной кишки и внутренней грудной артерией или одной из шейных артерий. Longmire (1946) впервые выполнил эту операцию в клинике.

П. И. Андросов (1952) с помощью аппарата для сшивания сосудов также накладывал анастомоз между вторым радиарным стволом мобилизованной кишки и правой желудочно-сальниковой артерией (рис. 30). У 15 больных достигнуто хорошее кровоснабжение мобилизованной кишки.

В 1951 г. А. А. Шалимов предложил способ предварительной тренировки сосудистой сети трансплантата. Он предварительно перевязывал радиарные сосуды тощей кишки, намеченной для мобилизации, а через 3 мес пересекал их между ранее наложенными лигатурами и выполнял эзофагопластику. К 1962 г. автор выполнил 22 операции. Предварительную тренировку кишки применяли Shumacker, Battersby (1951), Н. М. Амосов (1958), А. Г. Савиных (1962) и другие авторы. Предварительной тренировкой достигается увеличение калибра питающей артерии краевого сосуда трансплантата (А. А. Шалимов, 1954; И. М. Стельмашонок, В. Я. Бондалевич,

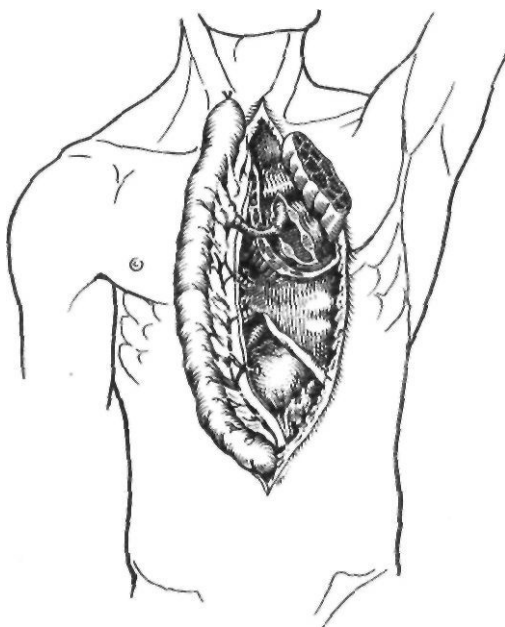


Рис. 30. Тонкокишечная эзофагопластика с анастомозом внутренней грудной артерии и радиарной артерии трансплантата

1961; Г. М. Мусагалиев, 1963; Э. Л. Фрайфельд, 1966).

Кишечную пластику шейной части пищевода трансплантатами на длинной сосудистой ножке разработали и успешно выполнили В. И. Попов и В. И. Филин в 1962 г. При этом используют участок подвздошной кишки с сосудистой ножкой из средней ободочной артерии и вены, мобилизуют илеоцекальный угол и терминальный отдел подвздошной кишки. Перевязывают и пересекают правую ободочную артерию и вену. Авторы чаще выполняли сегментарную пластику шейной части пищевода в два этапа. Кишечный трансплантат проводят через предгрудинный подкожный тоннель на шею до угла нижней челюсти; верхний конец трансплантата вшивают в глотку. Нижний конец кишечного трансплантата соединяют с культей шейной части пищевода анастомозом по типу конец в конец. Избыточную часть кишечного трансплантата удаляют через 12—15 дней.

Оригинальную методику внутригрудинной эзофагопластики тонкокишечным трансплантатом на двух сосудистых ножках разработали Г. Е. Островерхое и Р. А. Тошаков (1962), а впервые успешно осуществили в клинике Т. А. Суворова и Р. А. Тошаков в 1963 г. Отступя 20—25 см от двенадцатиперстной кишки, намечают участок длиной 8—12 см, подлежащий перемещению в грудную клетку. В питающую ножку входят 2-я и 7-я кишечные артерии. Перевязывают и пересекают 3—6 сосудов. Резецируют участки тощей кишки дистальнее и проксимальнее трансплантата.

Т. А. Суворова произвела сегментарную пластику пищевода при раке после резекции средней трети грудной части и при рубцовой стриктуре, выполнив шунтирование пищевода.

Дальнейшее совершенствование сегментарной эзофагопластики шло по пути использования свободной трансплантации кишечника. При такой методике отрезок кишки отделяют от брыжейки и после реваскуляризации сосудистым анастомозом с ближайшими артерией и веной вшивают отрезок кишки между участком резецированного пищевода или в обход стриктуры.

Впервые использовали участок кишки для свободной пересадки Seidenberg и соавторы (1959). В. И. Попов и В. И. Филин (1961, 1962) производили свободную пересадку кишечника и

при реконструктивных операциях для соединения верхнего конца трансплантата с шейной частью пищевода в тех случаях, когда при первой операции трансплантат был выведен недостаточно высоко.

Частые ишемические некрозы в большинстве случаев связаны с большой протяженностью мобилизованной тонкой кишки. Для повышения ее жизнеспособности можно применить два способа: уменьшить размеры трансплантата или обеспечить его дополнительным источником кровоснабжения за счет наложения сосудистых анастомозов. Последний способ распространения не получил. Мобилизованная тонкая кишка в несколько раз превосходит длину питающей ее сосудистой ножки и в связи с этим образует множество изгибов (петель). Это позволяет осуществлять сегментарную резекцию кишки, которая заключается в удалении избыточных петель без уменьшения длины сосудистой ножки.

Еще в 1950 г. Ballivet рекомендовал резецировать нижнюю треть или даже половину тонкокишечного трансплантата, что улучшает кровоснабжение остающейся части трансплантата.

Е. И. Кухаренко (1970) разработал в эксперименте, а А. А. Шалимов (1970) выполнил в клинике тотальную тонкокишечную эзофагопластику с резекцией нескольких сегментов трансплантата.

Данные литературы свидетельствуют о том, что с уменьшением массы питаемого органа при сохранении источника кровоснабжения жизнеспособность его повышается. При стриктурах пищевода на ограниченном протяжении ряд хирургов считают целесообразной сегментарную эзофагопластику. При такой методике сохраняется лишь проксимальная часть мобилизованной кишки, достаточная для пластики в обход стриктуры или для вставки между концами резецированного пищевода. Неиспользованную дистальную часть трансплантата резецируют, тщательно сохраняя первичные сосудистые аркады. Выкроенный таким образом небольшой сегмент кишки, как правило, получает адекватное кровоснабжение.

Эзофагопластика желудком (рис. 31). Первым шагом в осуществлении пластики пищевода желудком была трубчатая гастростомия, разработанная Derage (1901), который создавал трубку из передней стенки

желудка. Beck и Carrell (1905) использовали большую кривизну желудка.

В 1911 г. Hirsch предложил выкраивать длинный прямоугольный лоскут из передней стенки желудка, формировать трубку и выводить ее под кожу передней стенки грудной клетки, чтобы в последующем соединить желудочную трубку с пищеводом посредством кожной надставки. Таким образом Hirsch оперировал 6 больных, но ни у одного ему не удалось довести операцию до конца.

Операция Гирша не получила распространения, поскольку при этом способе создается короткая желудочная трубка с недостаточным кровоснабжением.

В 1912 г. независимо друг от друга Я. О. Гальперн и А. Jianu предложили создавать искусственный пищевод посредством выкраивания трубки из большой кривизны желудка с питанием за счет левой желудочно-сальниковой артерии. Желудочную трубку выводили под кожу передней стенки грудной клетки и затем, как правило, соединяли посредством кожной надставки с пищеводом, так как довести желудочную трубку до пищевода не удавалось. Впервые осуществить прямое соединение желудочной трубки с пищеводом удалось Lotheissen (1922).

Следует заметить, что операция Гальперна — Жиану не всегда выполнима, так как желудок при рубцовых сужениях пищевода часто бывает также рубцово суженным и это препятствует созданию желудочной трубки достаточной длины. Для увеличения длины и улучшения кровоснабжения желудочной трубки Кау (1943), Swenson, Magruder (1944) удаляли селезенку, перевязывая селезеночную артерию в воротах селезенки.

В последующем эзофагопластика желудочной трубкой из большой кривизны получила распространение благодаря работам Gavriiliu.

В 1951 г. Gavriiliu предложил методику выкраивания желудочной трубки для пластики пищевода. Операция заключается в следующем. Рассекают листок париетальной брюшины слева и сзади селезенки. Селезенку и поджелудочную железу мобилизуют до уровня аорты и отводят кпереди. Рассекают передний листок желудочно-селезеночной связки и у ворот селезенки перевязывают сосуды, стараясь не повредить желудочных ветвей селезеночной артерии. Удаляют селезенку, но желудочно-поджелудочную связку при этом сохраняют. Большой сальник отделяют от желудка, сохраняя желудочно-сальниковые артерии. Затем с помощью специальных зажимов или сшивающих аппаратов из большой кривизны выкраивают трубку диаметром 2—2,5 см, стараясь не повредить ветви левой желудочно-сальниковой артерии. Сформированную из стенки желудка трубку проводят подкожно, за грудную или внутриплеврально на шею, где ее соединяют с пищеводом. В тех случаях, когда длина желудочной трубки недостаточна, Gavriiliu (1964) включает в трансплантат препилорический отдел желудка, привратник и начальный отдел двенадцатиперстной кишки. Непрерывность пищеварительного тракта восстанавливают с помощью гастродуоденоанастомоза.

В 1923 г. Rutkowski в эксперименте разработал методику выделения трансплантата из боль-

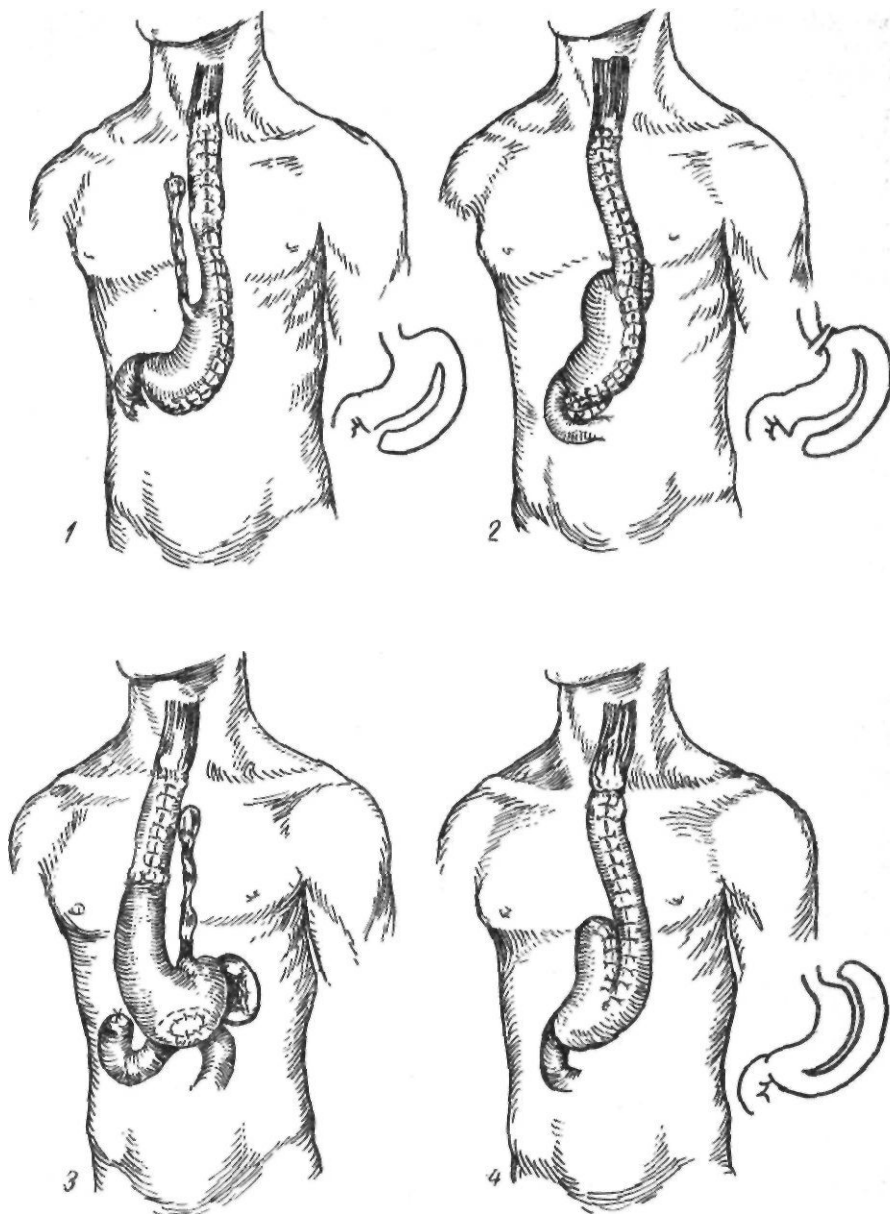


Рис. 31. Варианты пластики пищевода желудком:
 1 — no Пана; 2 — no Gavritiu; 3 — no Fink; 4 — no Rulkowski

шой кривизны желудка с изонеристальтическим расположением желудочной трубки. Основание ее располагают у антральной части желудка. Кровоснабжение желудочной трубки при этом осуществляется за счет правой желудочно-сальниковой артерии. В клинике эта методика была впервые успешно применена Lortat-Jacob (1949), который указывал на недостаточное кровоснабжение верхнего конца созданной таким образом трубки вследствие пересечения коротких желудочных

артерий и левой желудочно-сальниковой артерии. В связи с этим А. А. Шалимов (1961) рекомендовал сохранять короткие желудочные артерии и левую желудочно-сальниковую артерию, перевязывая селезеночную артерию в воротах селезенки.

Ogilvie (1938) и Mes (1948) предложили для создания изоперистальтической трубки из большой кривизны включать в трансплантат и дно желудка. При этом линия отсечения идет па-

параллельно большой кривизне, дну желудка вплоть до угла Гиса. При выпрямлении созданной таким образом трубки длина ее увеличивается.

Для улучшения кровоснабжения верхнего отдела трансплантата из большой кривизны желудка Накаюта (1962) накладывал дополнительный сосудистый анастомоз между культей селезеночной артерии и одной из артерий шеи.

Наряду с пластикой пищевода с помощью желудочной трубки разрабатывались методики замещения пищевода целым желудком. В 1913 г. Fink предложил перемещать под кожу грудной клетки расположенный антиперистальтически желудок.

Н. Н. Ковальский успешно выполнил операцию Финка у 3 больных. Р. Т. Панченков применил аналогичную операцию после удаления кожного пищевода (цит. по Н. С. Королевой, 1961).

В 1920 г. Kirschner использовал для пластики пищевода желудок, расположенный изоперигастрически. При этом способе желудок мобилизуют с сохранением правой желудочной и желудочно-сальниковой артерий, отсекают у кардии и проводят подкожно на переднюю стенку грудной клетки. Культю пищевода соединяют с выключенной по Ру петлей тонкой кишки. Во второй этап пересекают пищевод на шее, аборальный его конец ушивают, а оральный соединяют с подкожно расположенным желудком. Kirschner предложил выполнять эту операцию одномоментно двумя бригадами хирургов. Он оперировал 2 больных, одна операция закончилась успешно.

Оригинальную модификацию эзофагопластики целым желудком успешно выполнил А. Н. Бакулев (1930). Чтобы избежать наложения эзофагоеюноанастомоза и удлинить трансплантат, он сформировал из малой кривизны желудочную трубку небольших размеров и соединил ее с двенадцатиперстной кишкой. Остальная часть желудка была мобилизована, проведена подкожно на шею, где был наложен эзофагогастроанастомоз (рис. 32). В последующем этот принцип удлинения желудочного трансплантата (резекция малой кривизны или кардиальной части желудка) разработали В. И. Попов и В. И. Филин (1965).

Применительно к эзофагопластике нужно учитывать, что у некоторых больных желудок можно поднять до уровня мочки уха, а у большинства его с трудом можно довести до яремной вырезки грудины. Так, В. И. Филин (1965), исследовавший 25 трупов, только в 10 случаях свободно довел целый желудок после мобилизации до уровня нижнего края гортани, в 15 случаях его удалось довести лишь до яремной вырезки грудины или ниже.

При тотальной эзофагопластике для наложения анастомоза с глоткой длина трансплантата должна быть больше расстояния от мечевидного отростка до угла нижней челюсти, которое у взрослых равно 35—40 см (Н. И. Еремеев, 1951; И. С. Мгалоблишвили, 1960).

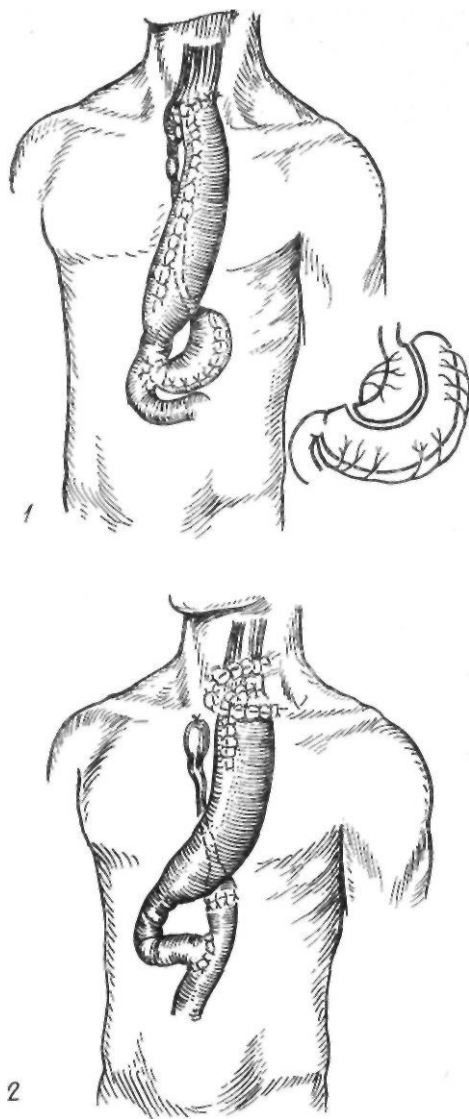


Рис 32. Варианты пластики пищевода желудком:

1 — по Бакулеву; 2 — по Киршнеру

Наряду с недостаточной длиной желудка трудности эзофагопластики нередко связаны с вариабельностью его кровоснабжения. При отсутствии или недостаточной выраженности внеорганных анастомозов между правыми и левыми сосудами желудка при мобилизации его нарушается кровоснабжение проксимального отдела желудка и особенно дна, используемого для наложения анастомоза с пищеводом.

В зависимости от уровня сужения, состоя-

ния желудка, его сосудов и аркад мы применяем следующие операции. При локализации сужения в нижней трети грудной части пищевода резецируем суженный участок пищевода и дно желудка с наложением пищеводно-желудочного анастомоза в левой плевральной полости. При сужении в средней трети пищевода производим одномоментную пластику желудка по Льюису. Эта операция выполнима в тех случаях, когда сосудистые аркады желудка хорошо развиты и нет перерыва между правой и левой желудочно-сальниковыми артериями. При отсутствии хороших сосудистых анастомозов выполняем резекцию дна желудка с последующей пластикой.

Внутригрудная пластика пищевода желудка. Резекция средней трети грудной части пищевода по поводу рубцового сужения с последующей пластикой ее желудком является большой по объему и технически сложной операцией. До настоящего времени отмечается высокая летальность, связанная с возникновением в послеоперационный период недостаточности швов пищеводно-желудочного анастомоза. Причиной недостаточности швов анастомоза большинство авторов считают нарушение кровообращения в сопоставляемых после резекции органах, вплоть до их некроза.

Мы применяем усовершенствованную А. А. Шалимовым (1963) одномоментную резекцию средней трети грудной части пищевода при рубцовом изменении вместе с кардиальной частью и дном желудка с последующей пластикой пищевода остальной частью желудка, расположенной в заднем средостении, на месте удаленного пищевода.

Е. Л. Березов (1951) и Б. А. Королев (1959) производят резекцию пищевода с участком дна и кардиальной частью желудка и перемещают оставшийся желудок в левую (Е. Л. Березов) или правую (Б. А. Королев) плевральную полость. А. А. Шалимов вместе со средней третью грудной части пищевода в одном блоке удаляет кардиальную часть и дно желудка как наиболее подверженные расстройству кровообращения. Линия отсечения желудка проходит на 5 см выше последней сосудистой ветви, отходящей от правой желудочно-сальниковой артерии.

При выполнении этого этапа операции мы пользуемся аппаратом УКЛ-60. Перемещаемая вначале в правую плевральную полость

часть желудка в конце операции располагается в заднем средостении. В парамедиастинальное пространство она выступает лишь частично и поэтому (в отличие от других способов) не нарушает респираторной функции легких.

Расположение желудочной трубки в заднем средостении — ложе резецированного пищевода — предотвращает травму сосудистой аркады желудка вследствие дыхательных экскурсий легкого. Благодаря расчленению правой ножки диафрагмы путь прохождения желудочной трубки из брюшной полости до культи пищевода в ложе резецированного пищевода является самым коротким по сравнению с другими. Перемещению желудка в плевральную полость и наложению супраортального пищеводно-желудочного анастомоза способствует мобилизация двенадцатиперстной кишки с обязательным освобождением ее нисходящего колена, включая нижнюю кривизну. Широкая мобилизация двенадцатиперстной кишки способствует тому, что привратник с двенадцатиперстной кишкой и головкой поджелудочной железы значительно поднимается вверх до уровня пересеченной правой ножки диафрагмы, а иногда и выше.

Операция выполняется без нарушения целостности диафрагмы. Сохранение функции диафрагмы имеет большое значение для последующего восстановления функциональной способности легких.

Методика операции. Разрезом от мечевидного отростка до пупка по средней линии послыно вскрывают брюшную полость. Желудок мобилизуют по большой кривизне рассечением желудочно-ободочной связки, отступя 3—4 см от стенки желудка, с сохранением сосудистой аркады правой желудочно-сальниковой артерии. Затем рассекают желудочно-селезеночную связку, левую треугольную связку печени и выделяют дно желудка. Рассекают малый сальник с сохранением правой желудочной артерии и сосудистой аркады по малой кривизне желудка. Затем рассекают желудочно-поджелудочную связку, и ствол левой желудочной артерии пересекают как можно ближе к месту отхождения от чревной артерии.

Рассекают пищеводно-диафрагмальную связку и брюшину над пищеводом. Мобилизуют кардиальную часть желудка и брюшную часть пищевода. Оба блуждающих нерва пересекают, отсепааровывают и пере-

секают правую ножку диафрагмы. Двенадцатиперстную кишку мобилизуют путем рассечения брюшины латерально от нее с обязательным освобождением нисходящего ее колена и нижней кривизны. На этом брюшной этап операции заканчивают. Брюшную рану зашивают послойно.

Из переднебокового доступа справа в четвертом межреберье послойно вскрывают плевральную полость. Широко рассекают медиастинальную плевру, пересекают непарную вену. Пораженную среднюю треть грудной части пищевода выделяют до диафрагмы. Через пищеводное отверстие диафрагмы в плевральную полость выводят мобилизованный желудок. Пищевод пересекают над стриктурой. С помощью аппарата УКЛ-60 кардиальную часть и дно желудка прошивают по намеченной линии, которая на 5 см выше последней сосудистой ветви, отходящей от правой желудочно-сальниковой артерии. Мобилизованный отдел пищевода удаляют одним блоком с кардиальной частью и дном желудка. Линию танталового шва погружают узловыми серозно-мышечными швами, начиная от малой кривизны желудка и не доходя 4,5 см до большой кривизны. Оставленный непогруженным участок танталового шва вблизи большой кривизны желудка используют для наложения анастомоза с культей пищевода. Между оставшейся после резекции частью желудка, сформированной в виде трубки, и оральной культей пищевода свободно накладывают супраортальный пищеводно-желудочный анастомоз двухрядными узловыми шелковыми швами с завязыванием узлов первого ряда швов внутрь просвета сопоставляемых органов. После этого желудок помещают в заднее средостение, в ложе удаленного пищевода, и в таком положении его стенку подшивают узловыми швами к краям медиастинальной плевры на всем протяжении от области анастомоза до отверстия диафрагмы.

Эзофагопластика желудком с наложением внутриплеврального сосудистого анастомоза — технически сложная операция. Она связана с наложением анастомоза между сосудами, имеющими разный диаметр. В связи с этим не исключена возможность их тромбирования и нарушения кровоснабжения стенки дна желудка (что и имело место у I наблюдаемой нами больной), так как в создавшихся условиях правые сосуды

не обеспечивают адекватного кровоснабжения проксимального отдела желудка и области пищеводно-желудочного анастомоза. Поэтому при эзофагопластике желудком и малейшем сомнении в жизнеспособности дна его целесообразно, наряду с резекцией пищевода, шире резецировать и дно желудка.

Создание искусственного пищевода из ободочной кишки. Достаточная длина, хорошее кровоснабжение, возможность получить прямой, без лишних петель трансплантат без существенных функциональных нарушений — вот основные факторы, которые способствовали широкому распространению толстокишечной эзофагопластики.

Особенности строения и васкуляризации ободочной кишки. Общая длина ободочной кишки у взрослого человека не превышает 1,5—2 м. Для формирования искусственного пищевода обычно используют участок кишки длиной 40—60 см (И. С. Мгалоблишвили, 1961).

Кровоснабжение правой половины ободочной кишки осуществляется из ветвей верхней брыжеечной артерии. Самая крупная из них — подвздошно-ободочная артерия отходит на расстоянии около 7 см от устья верхней брыжеечной артерии, имеет длину 15—20 см, направлена к илеоцекальному отделу кишечника; ее диаметр 3—3,5 мм. Она делится на 3—6 ветвей: подвздошную, ободочную, переднюю и заднюю артерии слепой кишки, артерию червеобразного отростка и непостоянную добавочную ободочную артерию.

Подвздошно-ободочная артерия является главным источником кровоснабжения илеоцекальной области. Ободочная ветвь отходит от основного ствола высоко, и к проксимальным отделам кишки от нее направляется 1—4 сосуда, которые отходят последовательно один от другого. Правая ободочная артерия отходит на расстоянии 2—9 см от устья верхней брыжеечной артерии и имеет длину от 8 до 20 см. Она часто имеет общий ствол со средней ободочной или подвздошно-ободочной артерией.

Диаметр средней ободочной артерии около 2,5—3 мм (П. А. Куприянов, 1924; А. А. Травин, 1958; В. И. Филин, 1963). Эта артерия отходит от верхней брыжеечной у нижнего края поджелудочной железы на расстоянии 1—5 см от устья верхней брыжеечной артерии, имеет длину 7—17 см.

В месте деления средней ободочной артерии на правую и левую ветви имеется несколько аркад. При мобилизации трансплантата для эзофагопластики из правой или левой половины ободочной кишки эти аркады являются источниками дополнительного кровоснабжения трансплантата.

Кровоснабжение терминального отдела подвздошной кишки осуществляется в основном из подвздошно-ободочной артерии. При формировании искусственного пищевода из правой половины ободочной кишки с включением илеоцекального угла, по мнению И. Л. Иоффе (1939), необходимо удалять 20—25 см подвздошной кишки.

Кровоснабжение левой половины ободочной кишки осуществляется из нижней брыжеечной артерии. Ее верхняя ветвь, левая ободочная артерия, имеет диаметр около 2—3 мм. Она направлена чаще всего к левому изгибу ободочной кишки, реже — к левой трети поперечной ободочной кишки. Сигмовидные артерии (чаще 2—3 ствола) питают сигмовидную ободочную кишку, а верхняя геморроидальная артерия — верхние отделы прямой кишки.

Характерная особенность сосудистой архитектоники ободочной кишки состоит в том, что ее длина лишь не намного превышает общую длину краевого сосуда. Трансплантат имеет вид прямой кишечной трубки, так как размеры мобилизуемой кишки и ее сосудистой аркады почти одинаковы. Первичные аркады расположены на небольшом расстоянии от брыжеечного края толстой кишки, дугообразование скудное, аркады второго порядка наблюдаются нередко, прямые сосуды короткие.

Наиболее крупные прямые сосуды залегают в области слепой и сигмовидной ободочной кишок, менее крупные — в области восходящей и нисходящей ободочных кишок, особенно в левом изгибе. Продолжением прямых сосудов являются интрамуральные сосуды, которые бывают двух видов — длинные и короткие. При перевязке 4—5 смежных сосудов проявляются временные клинические признаки нарушения питания стенки, а при перевязке 6—9 прямых сосудов наступает некроз кишки (А. П. Амелина, 1961).

В жировых подвесках ободочной кишки прямые сосуды образуют петли, поэтому повреждение жирового подвеска ведет к нарушению кровоснабжения кишечной стен-

ки и может вызвать некроз кишки на ограниченном участке (И. Л. Иоффе, 1935; А. М. Ганичкин, 1962).

Большое значение для жизнеспособности трансплантата имеет состояние венозного оттока. Нарушения кровотока в венах могут привести к тромбозу и инфаркту ободочной кишки.

Венозная система поперечной ободочной кишки довольно проста: вены следуют строго вдоль артерий.

Подвздошно-ободочная вена часто находится на некотором расстоянии (справа и сверху) от артерии и доходит до верхней части верхней брыжеечной вены. Имеется еще другая тонкая вена, которая располагается почти рядом с артерией. Правая ободочная вена чаще имеет два ствола, которые нужно сохранить при пластике.

Средняя ободочная вена постоянна и существует даже тогда, когда отсутствует одноименная артерия. Средняя добавочная вена также часто существует тогда, когда нет одноименной артерии. Средняя ободочная вена строго следует вдоль одноименной артерии и впадает в брыжеечную вену у нижнего края поджелудочной железы.

Количество вен, как правило, превышает количество артерий. В то же время следует отметить, что венозный отток при пластике ободочной кишкой достаточно надежен независимо от избранного способа при условии, что не повреждена вена сосудистой ножки и окаймляющая аркада. Нужно обязательно следить за тем, чтобы венозный отток не был стеснен.

При формировании искусственного пищевода необходимо учитывать особенности строения артериальной и венозной систем в каждом конкретном случае, так как жизнеспособность трансплантата целиком зависит от индивидуальных особенностей сосудов брыжейки.

В настоящее время для создания искусственного пищевода используют как правую, так и левую половину ободочной кишки в различных модификациях. Применяемые методики перечислены ниже.

Пластика правой половиной ободочной кишки

Поперечной ободочной кишкой в изоперистальтическом положении (Kelling, 1911)
Поперечной, восходящей обо-

Пластика левой половиной ободочной кишки

Поперечной ободочной кишкой в антиперистальтическом поло-

дочными и слепой кишками в изоперистальтическом положении (Roith, 1923)

Поперечной, восходящей ободочными, слепой кишками и частью подвздошной кишки (Laf argue, 1951)

Поперечной ободочной частью восходящей ободочной и нисходящей ободочной кишок в изоперистальтическом положении (Montenegro, Cutait, 1952; А. А. Шалимов, 1956) Восходящей и поперечной ободочными кишками без илеоцекального угла (П. И. Андросов, 1957)

Поперечной, восходящей ободочными и слепой кишками в антиперистальтическом положении (Scanlon, 1958; Jezioro, 1961)

Илеоцекопластика (Jezioro, 1958; Dor, 1963)

Первую попытку осуществить толстокишечную эзофагопластику предпринял в 1911 г. Kelling у больной, страдающей непроходимостью пищевода вследствие злокачественной опухоли. В связи с неблагоприятными условиями мобилизации тонкой кишки Kelling использовал для пластики поперечную ободочную кишку. Для этого он пересек поперечную ободочную кишку у левого и правого изгибов, проксимальный конец трансплантата зашил наглухо, а дистальный анастомозировал с передней стенкой желудка на уровне его дна. Непрерывность ободочной кишки была восстановлена анастомозом по типу конец в конец. Проксимальный конец мобилизованной поперечной ободочной кишки перемещен под кожу передней стенки грудной клетки слева от грудины до уровня сосков, где просвет кишки был вскрыт и сформирован толстокишечный свищ. Питание больной осуществляли с помощью гастростомы по Кадеру. Через 25 дней сформирован пищеводный свищ на шее и оба свища соединены с помощью кожной трубки. В послеоперационный период на месте кожно-пищеводного анастомоза возникли свищи. Закрыть их окончательно не удалось, так как больная умерла при явлениях раковой кахексии. Операция стала прототипом изоперистальтической толстокишечной эзофагопластики.

Спустя 2 мес после опубликования Kelling своего наблюдения Vuillet сообщил о результатах выполненных им на трупах исследований возможности использования ободочной кишки для создания искусственного пищевода. Он пересекал ободочную кишку на уровне правого и левого изгибов, мобилизовал на сосудистой ножке левую половину трансплантата, в результате чего общая длина трансплантата достигала 32—40 см. Затем печеночный конец толстокишечного трансплантата шивал в переднюю стенку желудка, а селезеночный проводил на переднюю поверхность грудной клетки до уровня шеи, то есть располагал трансплантат в антиперистальтическом положении. Толстокишечную эзофагопластику с кож-

жении (Vuillet, 1911)

Поперечной, нисходящей ободочными кишками в антиперистальтическом положении (Orsoni, Toupet, 1950)

Поперечной, нисходящей ободочными кишками и частью сигмовидной ободочной кишки в изоперистальтическом положении (В. Попов, 1960; И. М. Матяшин, 1964; Christophe, 1951)

ной надставкой осуществили Marwedel (1913), Hacker (1914), Л. А. Стуккей (1917), Lundblad (1921) и другие.

Roith в 1924 г. описал выполненную им в 1919 г. толстокишечную эзофагопластику за счет правой половины ободочной кишки. При этом подвздошную кишку отсекают у слепой кишки и культю ее ушивают наглухо. Поперечную ободочную кишку пересекают справа от средней линии. Питание мобилизованной кишки осуществляется за счет средней ободочной артерии. Дистальный конец толстокишечного трансплантата соединяют с желудком, слепую кишку проводят подкожно на шею и соединяют с пищеводом. Операция была выполнена одномоментно.

Толстокишечную пластику начали применять не только как первичную операцию, но и для замены тонкокишечного трансплантата в случаях возникновения в нем пептической язвы (Friedlander, 1925). К 1935 г. были опубликованы сообщения о 21 толстокишечной эзофагопластике. Затем в течение 15 лет о ней в литературе не было упоминаний, и лишь в 50-х годах после сообщения Orsoni и Toupet (1950) об успешном применении эзофагопластики левой половиной толстой кишки в антиперистальтическом положении эта операция вновь получила распространение. Довольно широко ее применяют и в настоящее время.

В 1951 г. Lafargue и соавторы предложили удлинять трансплантат из правой половины ободочной кишки участком подвздошной кишки с питанием трансплантата за счет средней ободочной артерии (рис. 33). Мобилизованную кишку проводили в изоперистальтическом положении подкожно на шею, где ее анастомозировали с пищеводом. Дистальный конец трансплантата соединяли с желудком. В СССР эту операцию первыми начали применять Б. А. Петров и П. И. Андросов.

Техника операции. Положение больного на спине, с подложенным под нее валиком. Брюшную полость вскрывают срединным разрезом, начинающимся на 1,5—1 см выше мечевидного отростка, и обходят пупок справа и ниже его еще на 6—8 см. После ревизии брюшной полости осматривают все отделы ободочной кишки, предварительно определяют пригодность правой половины ободочной кишки для замещения пищевода и приступают к ее мобилизации.

Рассекают париетальную брюшину под слепой кишкой и по наружному краю восходящей ободочной кишки. Тупо отделяют кишку от забрюшинной клетчатки, выводят в рану. Кишки в области правого изгиба ободочной кишки оттягивают кнутри, а забрюшинную клетчатку расслаивают тупым и острым путем до места отхождения основных сосудов толстой кишки от верхней брыжеечной артерии. Затем отсекают боль-

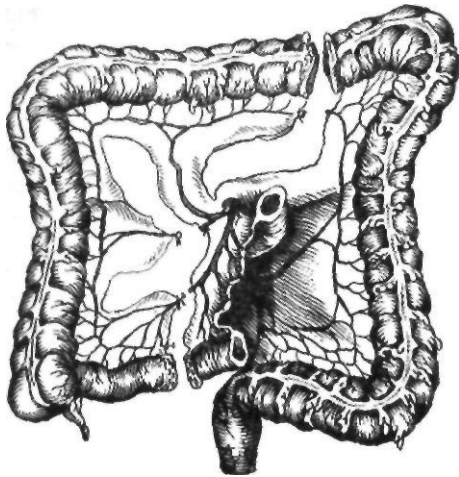


Рис. 33. Схема образования трансплантата для толстокишечной эзофагопластики по Lafargue

шой сальник от поперечной ободочной кишки, начиная с бессосудистой части. В области правого изгиба ободочной кишки пересекают правую диафрагмально-ободочную связку. Перед выкраиванием трансплантата нужно изучить особенности строения основных сосудов — подвздошно-ободочной, правой ободочной и средней ободочной артерий и вен, связей между ними и особенно выраженность краевого сосуда. Измеряют длину подлежащего мобилизации трансплантата и сравнивают с расстоянием от верхнего края брыжейки поперечной ободочной кишки до угла нижней челюсти при предгрудинном и загрудинном расположении трансплантата и до ключицы — при внутриплевральном его расположении. Нередко удается использовать для тотальной эзофагопластики только правую половину ободочной кишки с питанием трансплантата за счет средней ободочной артерии даже без включения сегмента подвздошной кишки. Однако наиболее часто при тотальной эзофагопластике, когда расстояние от угла нижней челюсти больше длины мобилизованной правой половины ободочной кишки с питанием за счет средней ободочной артерий, приходится или дополнительно мобилизовать терминальную часть подвздошной кишки, если дуга Риолана не развита и питание за счет левой ободочной артерии опасно, или, чаще всего, при выраженной дуге Риолана можно оставить кровоснабжение

слепой кишки за счет подвздошно-ободочной артерии, а выкроить трансплантат из восходящей, поперечной ободочной кишок и частично из нисходящей ободочной кишки с питанием трансплантата за счет левой ободочной артерии.

В связи с тем, что после выделения трансплантата нельзя менять методику операции, следует перед окончательным выбором методики пережимать мягким зажимом сосуды, которые подлежат пересечению.

Ободочная кишка реагирует на ишемию не такой бурной перистальтикой, как тонкая кишка. Достоверным признаком хорошего кровоснабжения является отчетливая пульсация концевых артерий у верхнего отдела трансплантата. При отсутствии такой пульсации зажимы на сосудах следует держать в течение 10—15 мин и следить за состоянием трансплантата. Если серозная оболочка приобретает матовый оттенок, кишка становится серо-бурой, дряблой при нормальном артериальном давлении, то эту кишку нельзя использовать в качестве трансплантата.

Иногда в отдаленной от питающего сосуда части кишки пульсация мелких сосудов, может быть и не выражена, но цвет и тонус кишки сохранены, что свидетельствует о сохранении питания трансплантата. Пульсация может исчезать и в результате спазма сосудов, который устраняют путем согревания кишки салфеткой, смоченной теплым изотоническим раствором натрия хлорида.

Цианотичный оттенок кишки, расширение венозных сосудов, появление венозного кровотечения из мелких ветвей являются признаками недостаточности кровоснабжения.

Э. Н. Ванцян и А. П. Крендаль (1969) применили термометрию трансплантата для оценки его жизнеспособности. По их данным, при снижении температуры дистального отдела мобилизованного сегмента ободочной кишки на 3 °С по сравнению с температурой нормальной кишки возможно омертвление трансплантата. С этой же целью используют трансиллюминацию сосудов, флоуметрию, дооперационную и операционную ангиографию.

При пластике правой половиной ободочной кишки с питанием трансплантата за счет средней ободочной артерии перевязывают и пересекают подвздошно-ободочную

артерию на 2—3 см проксимальнее ветвления этого сосуда, а затем брыжейку пересекают до средней ободочной артерии. Для питания трансплантата оставляют лишь краевой сосуд, являющийся анастомозом подвздошно-ободочной артерии со средней ободочной артерией. Подвздошную кишку пересекают у слепой кишки (обычно с помощью аппарата УКЛ-40); дистальный конец ее инвагинируют. Производят аппендэктомию. Затем пересекают поперечную ободочную кишку на уровне ветвления средней *Ободочной артерии в бессосудистом участке* с помощью аппарата УКЛ-60. На дистальный конец пересеченной поперечной ободочной кишки дополнительно накладывают кистный шелковый шов или отдельные серозно-мышечные шелковые швы.

В малом сальнике делают отверстие и через него позади желудка проводят мобилизованную кишку, стараясь избежать перекрута сосудистой ножки.

Нижний конец трансплантата анастомозируют с передней стенкой желудка в антральной его части. Для этого серозно-мышечные швы накладывают отступя 2—3 см от края губы толстой кишки и на желудок, а затем стенку желудка пересекают на длину просвета кишки. Накладывают непрерывный кетгутовый шов через все слои кишки и желудка. Слизистые оболочки сшивают синтетической рассасывающейся нитью «окцелон». Окончательно формируют переднюю губу анастомоза путем наложения серозно-мышечных швов. Затем формируют анастомоз между подвздошной кишкой и дистальным отделом ободочной кишки.

Наиболее надежен в таких случаях анастомоз по типу бок в бок, но для сокращения времени операции можно применять инвагинационный анастомоз Кимбаровского, усовершенствованный А. М. Ганичкиным (1951). Для этого конец подвздошной кишки вместе с брыжейкой инвагинируют на 3—4 см в разрез поперечной ободочной кишки по *taenia libera*, отступя 8—10 см от культи поперечной ободочной кишки. Сшивают только серозно-мышечные слои кишок. Получается инвагинационный анастомоз, предупреждающий регургитацию содержимого ободочной кишки в подвздошную кишку. При использовании этой методики каких-либо осложнений мы не наблюдали. Я.-Д.- Витебский (1968) делает поперечный

разрез в ободочной кишке, считая, что при этом не повреждаются циркулярные мышечные волокна, играющие роль сфинктера в момент перистальтики кишки.

В последующем трансплантат из правой половины ободочной кишки проводят за грудинным или иным описанным ниже путем и в изоперистальтическом положении соединяют с пищеводом. В трансплантат включают илеоцекальный угол, что имеет положительное и отрицательное значение. Положительным является наличие илеоцекального *клапана* вблизи пищеводно-кишечного анастомоза, что препятствует поступлению пищи и воздуха обратно в полость рта (Б. А. Петров, 1967). Отрицательным следует считать то, что включение в трансплантат массивной слепой кишки часто создает опасность частичного его некроза. Кроме того, илеоцекальный угол играет важную роль в пищеварении.

Предложенные варианты инвагинационных анастомозов не могут заменить сложного рефлекторного механизма илеоцекального отдела и лишь в какой-то степени компенсируют его отсутствие. По данным Е. А. Дыскина (1960), Я. Д. Витебского (1964) и других авторов, при отсутствии илеоцекального аппарата содержимое толстой кишки легко забрасывается в тонкую кишку. Это ведет к возникновению илеита, проявляющегося болью и урчанием в животе, жидким стулом, особенно при нарушении диеты. Неустойчивая компенсация с периодическими обострениями может наблюдаться годами, хотя иногда происходит довольно быстрая компенсация пищеварения. Кроме того, включение в трансплантат илеоцекального клапана иногда осложняется его спазмом, требующим повторных оперативных вмешательств (А. Н. Мачабели, 1962; А. М. Белозерцев, 1967).

Montenegro и Cutait в 1952 г. сообщили об изоперистальтической пластике с включением в трансплантат поперечной ободочной кишки с небольшими участками восходящей и нисходящей ободочных кишок с питанием за счет левой ободочной артерии. Слепую кишку сшивают с нисходящей или сигмовидной ободочной кишкой анастомозом по типу конец в конец. Montenegro и Cutait проводили кишку внутриплеврально на шею, где приводящий конец соединяли с пищеводом, а отводящий конец в брюшной полости вшивали в стенку желудка; при

отсутствии последнего его соединяли с тощей, двенадцатиперстной кишками или отводящей петлей после резекции желудка.

Для тотальной эзофагопластики из правой половины ободочной кишки мы чаще всего пользуемся методикой (рис. 34), примененной А. А. Шалимовым в 1956 г. независимо от Montenegro и Cutait. Трансплантат выделяют из восходящей, поперечной ободочных кишок и части нисходящей ободочной кишки. При этом необходимо, чтобы левая ободочная артерия была достаточно крупной, дуга Риолана хорошо выражена и имелся анастомоз между средней и правой ободочными артериями.

Оставляют илеоцекальный угол для анастомоза с нисходящей ободочной кишкой, в результате чего сохраняется функция илеоцекального клапана.

Операцию начинают с мобилизации илеоцекального угла вместе с восходящей, поперечной ободочными кишками и частью нисходящей ободочной кишки. При выкраивании трансплантата ободочную кишку пересекают на границе слепой и восходящей ободочной кишок с пересечением восходящей ветви подвздошно-ободочной артерии. Нисходящую ободочную кишку пересекают тотчас же ниже развилки ствола левой ободочной артерии. При формировании трансплантата последовательно пересекают восходящую ветвь подвздошно-ободочной артерии, правую и среднюю ободочные артерии и вены. Питание трансплантата

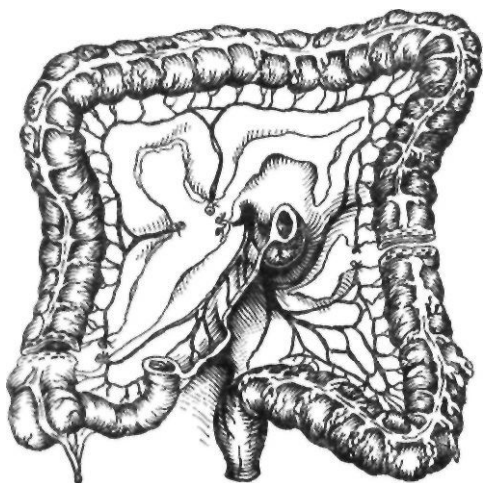


Рис. 34. Схема образования трансплантата для толстокишечной эзофагопластики по Шалимову

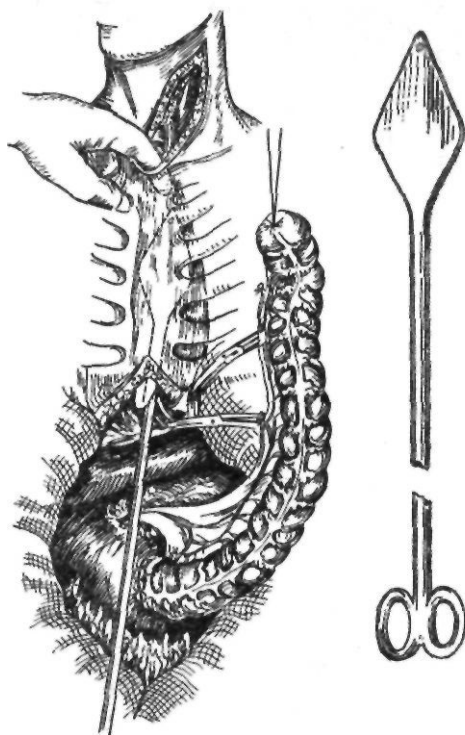


Рис. 35. Формирование за грудинного тоннеля для проведения трансплантата

осуществляется левой ободочной артерией, сохраняются и одноименная вена, дуга Риолана, в то время как при использовании левой половины ободочной кишки для эзофагопластики в изоперистальтическом положении в ряде случаев происходит разрыв дуги Риолана.

Непрерывность ободочной кишки восстанавливают, накладывая анастомоз между слепой и нисходящей ободочной кишками по типу конец в конец. Для лучшего функционирования трансплантата его проводят позади желудка, через окно в малом сальнике и помещают в за грудинном тоннеле в изоперистальтическом положении (рис. 35). Аборальный конец его анастомозируют с передней стенкой тела желудка, избегая натяжения или перегибов сосудистой ножки трансплантата, находящейся позади желудка. Оральный конец трансплантата соединяют с пищеводом (или глоткой) Г-образным анастомозом или по типу конец в конец (рис. 36).

Эзофагопластику правой половиной ободочной кишки в антиперистальтическом положении выполняют относительно редко

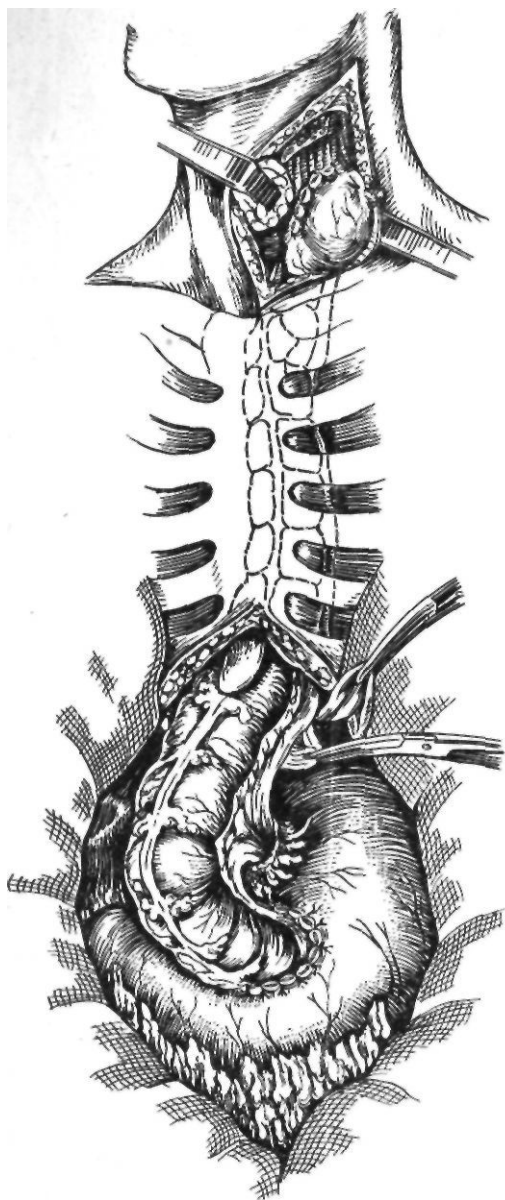


Рис. 36. Окончательный вид толстокишечной эзофагопластики

(рис. 37). Впервые о подобной операции сообщили Scanlon и Staley (1958). В клинике ее успешно применили Jezigo (1961), Я. В. Волколаков (1962).

Хотя расположенный антиперистальтически трансплантат уступает по своим функциональным качествам изоперистальтическому, но в связи с особенностями архитектоники сосудов ободочной кишки

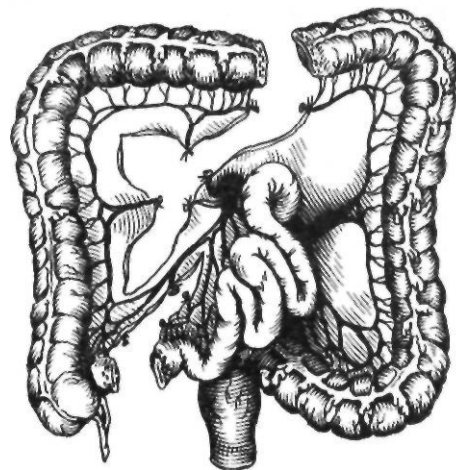


Рис. 37. Схема выкраивания трансплантата для антиперистальтической эзофагопластики правой половины ободочной кишки по Scanlon, Staley

иногда во время операции в нем может возникнуть необходимость.

Трансплантат из правой половины ободочной кишки в антиперистальтическом положении создается тогда, когда связи между правой ободочной и подвздошно-ободочной артериями выражены лучше, чем между правой и средней ободочной артериями, а использование левой половины ободочной кишки также невозможно (сосудистая архитектоника и другие причины). Питающей ножкой такого трансплантата будет подвздошно-ободочная артерия. В трансплантат в этом случае входят слепая, восходящая ободочная кишки и часть поперечной ободочной кишки. При образовании трансплантата пересекают правую ободочную артерию, а если длина его недостаточная, то и среднюю ободочную артерию.

Тотальная эзофагопластика правой половиной поперечной и восходящей ободочными кишками в изоперистальтическом положении иногда может быть выполнена также в случаях, когда средняя ободочная артерия направлена к левой половине или хотя бы к средней трети поперечной ободочной кишки.

Левая половина ободочной кишки, поданным И. С. Мгалоблишвили (1961), А. Н. Мачабели (1962), П. И. Андросова (1964), В. И. Попова и В. И. Филина (1965), Waterston (1963), более жизнеспособна после мобилизации.

Впервые тотальную эзофагопластику за

счет левой половины ободочной кишки в антиперистальтическом положении с проведением кишки предгрудинно выполнили в 1950 г. Orsoni и Toupet. Питание трансплантата происходило за счет средней ободочной артерии. В последующем эту операцию применяли В. И. Попов (1957), И. С. Мгалоблишвили (1960), Beck и Baronofsky (1960).

Эта методика стала основной при мобилизации из левой половины ободочной кишки с антиперистальтическим расположением трансплантата, так как левую половину ободочной кишки удастся чаще всего расположить только антиперистальтически (рис. 38).

Создание пищевода из левой половины ободочной кишки с антиперистальтическим расположением трансплантата. Эту методику применяют в основном при недостаточных анастомозах между правой и средней ободочными артериями и недостаточно развитой левой ободочной артерией.

Мобилизацию кишечного трансплантата из левой половины ободочной кишки начинают с выделения нисходящей ободочной кишки. Затем отсекают большой сальник и пересекают желудочно-ободочную, левую диафрагмально-ободочную и толстокишечно-селезеночную связки. Измеряют расстояние от верхнего края брыжейки поперечной ободочной кишки до угла нижней челюсти. Если мобилизованная часть левой половины ободочной кишки оказывается недостаточной длины, мобилизуют и проксимальную треть сигмовидной ободочной кишки.

Для выделения кишечного трансплантата рассекают брыжейку в бессосудистой части ниже дуги Риолаиа, пересекают и перевязывают левую ободочную и одну или две сигмовидные артерии. Пересекают краевой сосуд в области сигмовидной ободочной кишки. На сигмовидную ободочную кишку на уровне намеченного пересечения накладывают два ряда скобок с помощью аппарата УКЛ-60 и пересекают между ними.

Пересечение поперечной ободочной кишки на уровне ветвления средней ободочной артерии производят таким образом, чтобы при расправлении дуги Риолаиа оральный конец трансплантата можно было свободно подвести к желудку для анастомоза. Накладывают анастомоз по типу конец в конец между отрезками ободочной кишки и ушивают брыжейку ободочной кишки. Транс-

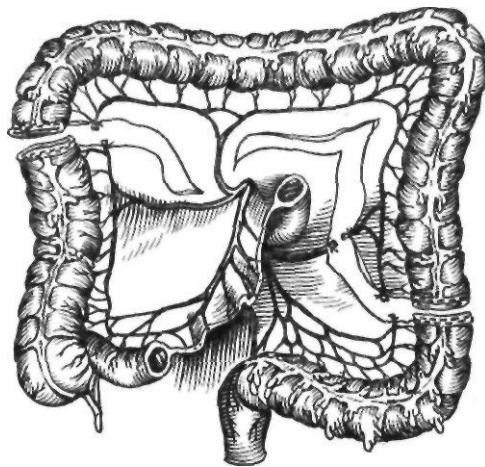


Рис. 38. Схема выкраивания антиперистальтически расположенного трансплантата из левой половины ободочной кишки по Orsoni, Toupet

плантат проводят позади желудка, оральный конец трансплантата анастомозируют с телом желудка, а аборальный проводят тем или иным способом в антиперистальтическом положении и анастомозируют с пищеводом.

Однако антиперистальтическое расположение ободочной кишки приводит к регургитации ее содержимого в ротовую полость, особенно при анастомозах с глоткой. Со временем регургитация уменьшается, но перистальтика в обратном направлении еще длительное время остается (до 8 лет — В. Ф. Жупан, 1967), что приводит к отрыжке тухлым и даже регургитации, особенно мучительной у пожилых людей. В связи с этим многие хирурги изыскивали пути к изоперистальтическому расположению трансплантата из левой половины ободочной кишки. Впервые пластику левой половины ободочной кишки с изоперистальтическим расположением трансплантата выполнил Christophe, 1951 (рис. 39, /).

Chrysospathis и соавторы (1961), И. М. Матяшин (1962), А. И. Андросов (1964), А. М. Белозерцев (1967) начали выполнять изоперистальтическую эзофагопластику левой половиной ободочной кишки (частью поперечной, нисходящей и сигмовидной ободочных кишок) за счет питания трансплантата левой ободочной артерией. Однако, как указывает А. М. Белозерцев (1967), эту операцию не всегда можно про-

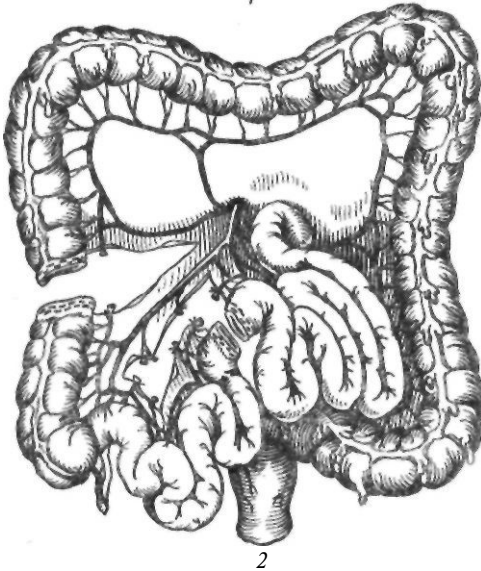
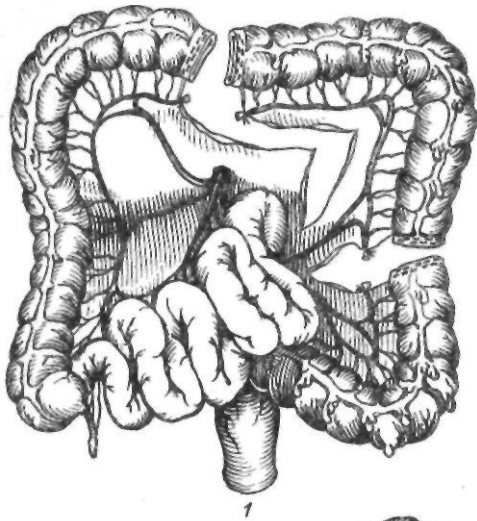


Рис. 39. Схема создания трансплантатов для эзофагопластики:
1 — по Christophe; 2 — по Jezioro

известны, так как нередко невозможно выделить трансплантат достаточной длины.

Создание пищевода из левой половины ободочной кишки с изоперистальтическим расположением трансплантата. Эту методику применяют при наличии выраженной дуги Риолана и развитой левой ободочной артерии. Одни хирурги используют ее как основную методику, другие — лишь при отсутствии хороших анастомозов между правой и средней ободочными артериями.

После срединной лапаротомии приступают к мобилизации левой половины ободоч-

ной кишки. Производят тщательную ревизию артериальной и венозной систем левой половины ободочной кишки, особенно дуги Риолана, так как это единственный анастомоз между средней и левой ободочными артериями и в этом участке краевой сосуд не имеет коллатералей. Венозный отток от трансплантата также проходит по небольшим краевым венам и тромбоз их ведет к венозному застою, ухудшает кровообращение в трансплантате и может вызвать его некроз.

Мобилизацию трансплантата из левой половины ободочной кишки начинают с рассечения брюшины в области переходной складки вдоль наружного края нисходящей ободочной кишки от сигмовидной ободочной кишки до левого изгиба ободочной кишки. Нисходящую ободочную кишку отодвигают медиально, а забрюшинную клетчатку расслаивают тупым и острым путем до места отхождения основных сосудов кишки.

Отсекают большой сальник, пересекают желудочно-ободочную, толстокишечно-селезеночную и толстокишечно-диафрагмальную связки, полностью мобилизуя левый изгиб ободочной кишки.

Осматривают кровеносные сосуды в брыжейке в сильном проходящем свете или с помощью зеркал-трансиллюминаторов. Временно пережимают среднюю ободочную артерию или ее ветви мягким зажимом. Если кровоснабжение надежно, то перевязывают и пересекают среднюю ободочную артерию или ее левую ветвь и рассекают брыжейку в бессосудистой части до левой ободочной артерии.

Пересекают поперечную ободочную кишку на необходимом для пластики пищевода уровне при помощи аппарата УКЛ-40. Конец кишки, который должен стать шейным отделом искусственного пищевода, ушивают кистетным швом и проводят через окно в малом сальнике позади желудка. Пересекают кишку на уровне ветвления левой ободочной артерии, проксимальный конец ее также проводят в окно в малом сальнике и анастомозируют с передней стенкой желудка в антральной его части. Поперечную ободочную кишку сшивают с нисходящей или сигмовидной ободочной Кишкой по типу конец в конец.

Slawinski (1912) предложил оригинальную пластику пищевода участком подвздошной кишки с небольшим участком

стенки слепой кишки, при которой сохраняется илеоцекальный клапан. Трансплантат получал питание за счет подвздошно-ободочных сосудов. При этом ободок стенки слепой кишки вшивали в желудок; илеоцекальный клапан выполнял роль кардиального сфинктера, а приводящий конец трансплантата подвздошной кишки использовали для соединения с пищеводом. В связи с тем что трансплантат продолжал питаться за счет подвздошно-ободочной артерии, слепую кишку и часть восходящей ободочной кишки иссекали.

В 1958 г. Jezioro предложил методику илеоцекопластики (рис. 39, 2), при которой мобилизуют участок подвздошной кишки с илеоцекальным углом. Питание трансплантата получает за счет подвздошно-ободочной артерии. Слепую кишку при этом анастомозируют с желудком, в котором илеоцекальный клапан выполняет роль кардии, а приводящий конец подвздошной кишки используют для соединения с пищеводом.

Илеоцекопластику применяют Dog с соавторами (1964), В. И. Козлов (1966), В. И. Филин (1970) и другие исследователи.

Образование анастомоза трансплантата с пищеводом и глоткой на шее. Создание анастомоза трансплантата с глоткой или пищеводом является заключительным этапом тотальной эзофагопластики. Этот анастомоз можно наложить сразу же во время пластики пищевода или через определенное время после перемещения трансплантата на шею.

Необходимыми условиями для моментного наложения анастомоза являются достаточная длина трансплантата и его жизнеспособность.

Наилучшие сроки для формирования анастомоза во второй этап — спустя 7—10 дней, когда сращения трансплантата с окружающими тканями нерезко выражены, или через 2—3 мес, когда они претерпевают обратное развитие, менее выражена посттравматическая инфильтрация и компенсировано кровоснабжение трансплантата.

Мы во всех случаях, кроме тех, когда имеется явная недостаточность кровоснабжения трансплантата, накладываем анастомоз трансплантата с пищеводом в один этап. При этом реже возникают свищи и рубцовые стриктуры, ускоряется выздоровление больного и т. д.

Выбор типа анастомоза зависит от уровня наложения его на шею и от вида трансплантата (тонкая, толстая кишки, желудок или его трубчатый лоскут).

Анастомоз по типу конец пищевода в конец или бок трансплантата. Такой анастомоз чаще всего накладывают после резекции пищевода по Тореку или при низкой рубцовой стриктуре пищевода, когда внутригрудная пластика противопоказана, при условии сохранения хотя бы небольшой проходимости пищевода. В подобных случаях пересекают пищевод в шейной части, что исключает попадание слюны и пищи в супрастенотический отдел пищевода. Дистальную культю пищевода ушивают, и при дальнейшем рубцевании может образоваться полная непроходимость культи пищевода на уровне рубцовой стриктуры. Если такая полость не опорожняется в желудок, то находящаяся там слизь, а затем и гной могут прорываться в средостение, плевральную полость или бронх. Однако такие осложнения встречаются редко. Исследованиями последних лет (М. А. Сапожникова, 1978) доказано, что в слепых мешках пищевода, изолированных от внешней среды, воспаленные полиостью стихают. Это уменьшает опасность развития эмпиемы слепого мешка. Кроме того, чтобы избежать образования слепых мешков при низко расположенных Рубцовых стриктурах, применяют пластику с созданием внутривентрального анастомоза непосредственно выше стриктуры, а противопоказания к внутригрудной пластике редки.

Доступ к шейной части пищевода может быть осуществлен и слева, и справа, но в основном хирурги пользуются левосторонним доступом.

Производят разрез кожи и подкожной мышцы шеи по внутреннему краю грудиноключично-сосцевидной мышцы. Рассекают фасцию, кивательную мышцу оттягивают тупыми крючками кнаружи. Пересекают лопаточно-подъязычную и грудино-щитовидную мышцы. Перевязывают и пересекают переднюю лицевую вену, верхнюю и нижнюю щитовидные артерии. Сосудисто-нервный пучок отводят тупым крючком кнаружи. Значительно облегчает выделение пищевода введение в его супрастенотический отдел толстого резинового зонда. При этом следует избегать повреждения лежащего между пищеводом и трахеей возврат-

ного нерва. Оставляя возвратный нерв на трахее, по рыхлой клетчатке отделяют пищевод от трахеи. Под мобилизованный пищевод с помощью зажима Федорова подводят резиновый катетер-держалку и освобождают дальше пищевод тупо и остро от окружающей его рыхлой клетчатки.

В нижнем углу раны рассекают вокруг мышечную оболочку пищевода до слизистой оболочки, при этом выделяют добавочно слизистую оболочку книзу, где ее прошивают и перевязывают. Выше слизистую оболочку берут на зажим и между лигатурой и зажимом пересекают. На мышечную оболочку накладывают ряд узловых шелковых швов и культю пищевода погружают в средостение.

Существуют и другие методы обработки дистального конца пищевода, в частности прошивание слизистой оболочки дистальной культи с помощью аппаратов УКЛ и НЖКА (Э. Н. Ванцян и Р. А. Тошаков, 1971) с последующим наложением узловых нерезорбирующихся швов на мышечную оболочку.

Анастомоз по типу конец в конец мы накладываем следующим образом. Культю трансплантата подводим к пищеводу, где и накладываем первый ряд серозно-мышечных узловых шелковых швов, отступя 0,8 см от танталовых скрепок на кишке и 2 см от места пересечения пищевода. Под зажимом рассекаем заднюю стенку пищевода (слизистую оболочку) и срезаем танталовые швы на культе трансплантата; заднюю стенку пищевода добавочно рассекаем продольно на 1—1,5 см. На заднюю губу анастомоза накладываем узловые швы через все слои стенок пищевода и кишки. Отсекаем переднюю стенку пищевода с зажимом Федорова и сшиваем переднюю губу анастомоза через все слои узловыми швами с завязыванием узлов внутрь просвета анастомоза. На переднюю губу накладываем второй ряд серозно-мышечных узловых шелковых швов, а в слабых участках — П-образные швы. Добавочное рассечение пищевода удлиняет линию анастомоза и является профилактикой дальнейшего сужения анастомоза (рис. 40). Оптимальным является прецизионный шов пищевода и кишки по Черноусову и соавторам (1978), но он сложнее обычного и требует применения специального шовного материала. В последнее время мы используем синтетические рассасывающиеся нити «окцелон»

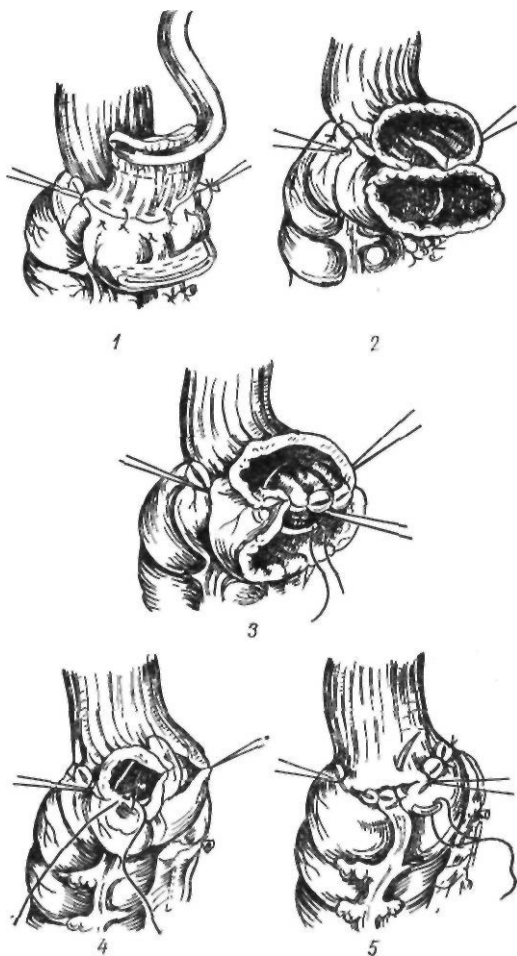


Рис. 40. Пищеводно-кишечный анастомоз по типу конец в конец:

1 — наложение первого ряда швов; 2 — рассечение задней стенки пищевода; 3 — формирование задней губы анастомоза; 4 — наложение шва на переднюю губу анастомоза; 5 — наложение второго ряда серозно-мышечных швов

для первого ряда швов с последующей инвагинацией пищевода в просвет трансплантата.

Анастомоз по типу бок в бок должен быть широким, так как узкий анастомоз подвергается рубцовому сужению. Способствуют сужению длительный застой пищи в слепом мешке пищевода и связанный с ним хронический эзофагит.

Мы пользуемся следующей методикой. При локализации рубцовой стриктуры на уровне C_{vп}—D_п между шейной частью пищевода и трансплантатом накладываем Г-образный анастомоз (А. А. Шалимов, 1967). К пищеводу серозно-мышечными

швами подшиваем кишку косо снизу вверх и слева направо на всем протяжении по левой боковой поверхности (5—6 см), затем рассекаем пищевод, отступя 1 см от серозно-мышечных швов. Далее разрез продлеваем вверх и уже вправо на 1,5—2 см. Отступя 0,5 см от серо-серозных швов, рассекаем кишку на соответствующую длину. Прошиваем заднюю стенку анастомоза через все слои отдельными швами и переднюю — с завязыванием узлов внутрь просвета ана-

стомоза. Накладываем второй ряд серозно-мышечных швов, а в местах стыковки швов — П-образные швы. Получается Г-образный, зияющий в просвет кишечника анастомоз, что и предотвращает дальнейшее его сужение (рис. 41).

Способы перемещения трансплантатов при пластике искусственного пищевода. Принцип антеторакальной пластики состоит в формировании подкожного тоннеля по передней поверхности груди, куда в даль-

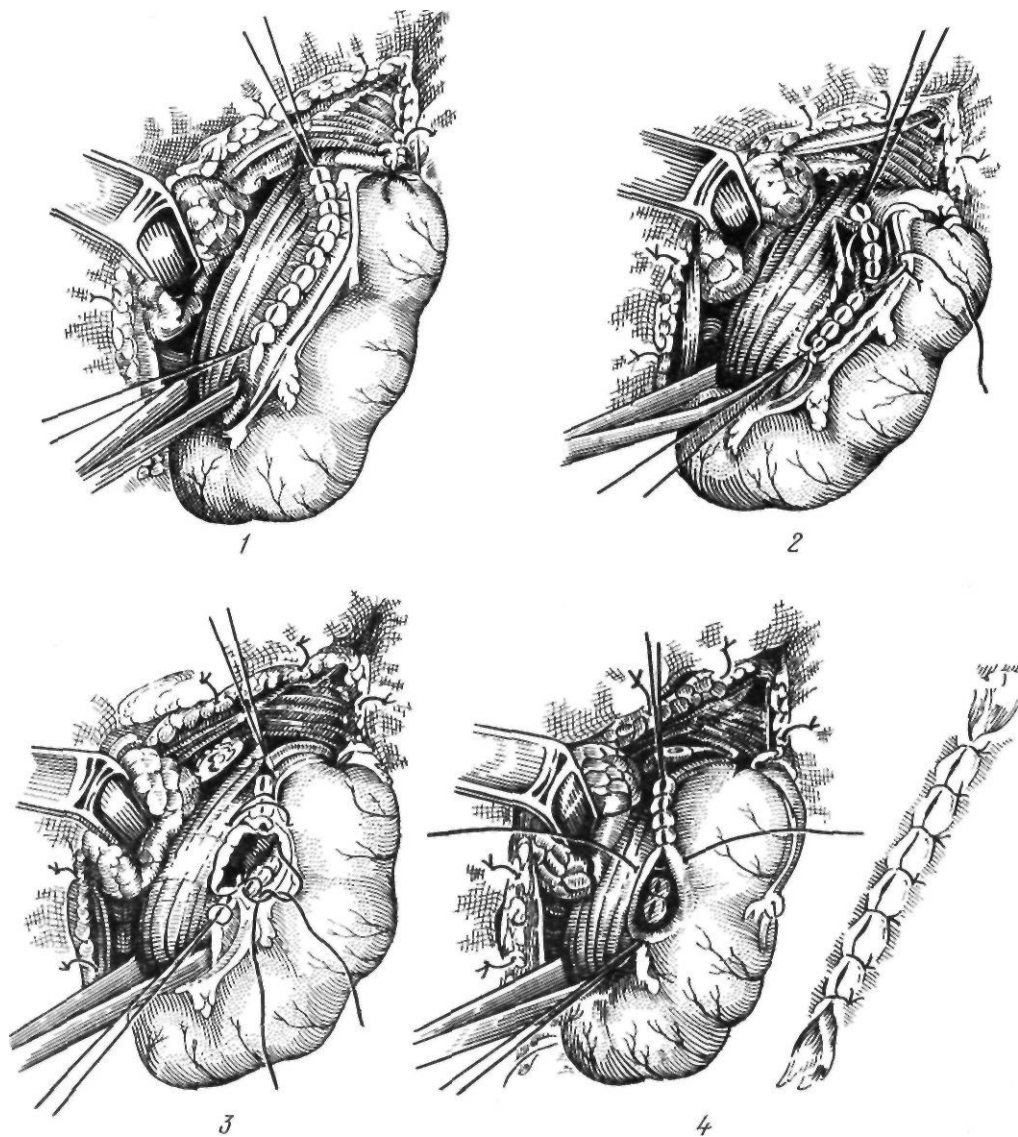


Рис. 41. Пищеводно-кишечный анастомоз по типу бок в бок:

1 — наложение первого ряда серозно-мышечных швов; 2 — формирование задней губы анастомоза; 3 — формирование передней губы анастомоза; 4 — наложение второго ряда серозно-мышечных швов

нейшем помещают трансплантат. Реже используют открытый способ, когда после разреза кожи мобилизованный орган помещают в подкожную клетчатку, а края раны над ним сшивают (П. Д. Колченогов, 1956).

Антеторакальный путь является самым длинным (И. Г. Скворцов, 1949; Н. И. Еремеев, 1951). Хотя такой способ пластики имеет некоторые преимущества (возможность наблюдения за состоянием трансплантата), все же в настоящее время его применяют значительно реже из-за косметического дефекта.

Внутренние способы перемещения трансплантата лишены указанного недостатка и гораздо короче.

Н. И. Насилов (1888) разработал экстраплевральный подход к пищеводу через заднее средостение, а В. П. Вознесенский (1908) использовал этот доступ для эзофагопластики. Резецировав несколько ребер у позвоночника и обнажив пищевод, он рассек диафрагму, вывел тонкую кишку в заднее средостение и наложил пищеводно-кишечное соустье.

В. Д. Добромыслов (1900) предложил подход к грудной части пищевода через плевральную полость. Torek (1913) из этого доступа выполнил первую успешную резекцию грудной части пищевода. Biondi (1895) и Gosset (1903) после левосторонней торако- и диафрагмотомии перемещали в плевральную полость желудок или тонкую кишку для замещения резецированной нижней трети грудной части пищевода.

С. П. Федоров (1911) предложил перемещать в плевральную полость тонкую кишку и анастомозировать ее с пищеводом выше стриктуры. Такую же операцию, но не в обход стриктуры, а для замены резецированной части пищевода, произвел Rienhoff (1946). Внутриплевральная пластика пищевода тонкой кишкой оказалась опасной, так как даже небольшое просачивание ее содержимого по линии швов, как правило, приводит к смертельному исходу (С. С. Юдин, 1954).

Lortat-Jacob (1951) и П. И. Андросов (1952) разработали способ трансплеврального перемещения кишки через разрез диафрагмы впереди корня легкого на шею. А. А. Шалимов (1951) предпринимал трансторакальное перемещение мобилизованной кишки на шею после широкой диафрагмо- и торакотомии слева.

В 1944 г. А. Г. Савиных предложил пластику пищевода путем перемещения на шею мобилизованной кишки через заднее средостение. После лапаротомии, широкой сагитальной диафрагмотомии и двусторонней круротомии мобилизуют рубцово измененный пищевод, отсекают от желудка и выводят на шею. Через образовавшийся тоннель в заднее средостение проводят мобилизованную тонкую кишку и соединяют с шейной частью пищевода. Этот способ почти не применяют из-за сложности оперативного вмешательства.

И. Г. Скворцов (1949) производил пластику пищевода путем проведения через заднее средостение мобилизованной кишки без удаления рубцово измененного пищевода. По мнению автора, этот путь короче антеторакального на 8–12 см, однако такой способ также вызывает много осложнений и переносится тяжелее, чем антеторакальный.

Своеобразную пластику пищевода выполнил И. М. Стельмашенок (1951). Из трансплеврального доступа он удалил пораженную часть пищевода. Через разрез на шею вывел пищевод. Затем через средостение, где имелся тоннель от пищевода, провел мобилизованный желудок на шею и соединил его там с пищеводом, инвагинируя последний в желудок. Больной выздоровел.

Ретростернальный путь проведения трансплантата при эзофагопластике разработал Н. И. Еремеев (1946).

Метод Еремеева имеет несомненные преимущества перед антеторакальной пластикой в косметическом отношении, а по сравнению с чреслеплевральными способами он менее травматичен и технически проще.

Если межплевральный промежуток расположен не строго срединно, а косо, то при формировании тоннеля возможен надрыв плевры (Н. И. Еремеев, 1951; П. И. Андросов, 1956). По ходу канала встречаются фиброзные тяжи, которые могут быть причиной расстройства кровообращения в трансплантате (Б. А. Петров, Г. Р. Хундадзе, 1954; П. И. Андросов, 1957; Я. В. Волколаков, 1963). При некрозе имплантированной кишки происходит быстрое инфицирование средостения (А. Н. Мачабели, 1957).

А. Г. Савиных (1957) и А. Н. Мачабели (1957) формируют тоннель не в переднем средостении, а непосредственно за грудиной после отслаивания от нее внутригрудной фасции. Этот способ уменьшает опасность развития пневмоторакса, а имплантированная кишка оказывается отделенной от средостения внутригрудной фасцией.

Г. Г. Караванов и Я. С. Валигура (1956) прокладывали предфасциальный тоннель не по средней линии, а несколько правее или левее. Они резецировали с соответствующей стороны хрящ III ребра и отсюда кверху и книзу отслаивали внутригрудную фасцию. П. И. Андросов (1961) отслаивал плевру от ребер по среднеключичной линии справа или слева (плеврокостальный способ).

А. А. Шалимов (1957) формировал канал не по среднеключичной линии, а несколько левее грудины после облитерации левой плевральной полости предварительным вве-

Таблица 3. Результаты эзофагопластики

Вид эзофагопластики	Количество больных	Умерли
Тол стоки шеч на я	227	11
Тонкокишечная	58	2
Внутригрудная желудком	120	8
Внутригрудная тонкой или толстой кишкой	19	
Сегментарная	10	
Прочие операции	40	3

днем в нее 2 мл 15 % взвеси белой глины или 10 мл 10 % взвеси стерильного талька. Этот прием позволял избежать пневмоторакса даже при ранении плевры.

Sweet (1958), П. А. Куприянов с соавторами (1960), Maillet (1960), Я. В. Волколаков (1962) и другие выполняли ретро-стернальную эзофагопластику после частичного или полного продольного рассечения грудины. Этот прием довольно травматичен, поэтому широкого распространения не получил. Стернотомия показана при реконструктивных операциях на загрудинном пищеводе (Н. И. Еремеев, И. П. Кролевец, 1967).

В. И. Колесов (1966) после непосредственной стернотомии и удаления части грудины на уровне III ребра перемещает трансплантат сначала загрудинно, а затем через окно в грудине антеторакально. Способ Колесова более травматичен по сравнению с антеторакальной и ретро-стернальной пластикой пищевода.

Таким образом, ретро-стернальный путь перемещения трансплантата (в различных модификациях) при тотальной эзофагопластике используют в настоящее время как метод выбора. Этот способ имеет преимущества перед антеторакальным, трансплевральным и заднемедиастинальным.

В КНИИКиЭХ оперативному лечению подверглись 474 больных. Характер оперативных вмешательств представлен в табл. 3.

ДОБРОКАЧЕСТВЕННЫЕ ОПУХОЛИ ПИЩЕВОДА

В последнее время доброкачественные опухоли пищевода стали выявлять чаще (Б. В. Петровский и соавт., 1985). Этому способствовало совершенствование рентгенологической и эндоскопической диагностики доброкачественных опухолей.

К 1976 г. Seremetis и соавторы нашли в мировой литературе описание 593 случаев удаления доброкачественных опухолей пищевода. По данным Е. А. Печатниковой (1965), доброкачественные неэпителиальные опухоли пищевода отмечаются лишь у 2,7 % больных с опухолями пищевода и у 1,2 % больных с опухолями кардиальной части желудка. Согласно данным патолого-анатомической статистики, частота доброкачественных опухолей составляет в среднем 15—20 на 10 000 вскрытий (Liidin, 1951; Attah, Hajdu, 1968).

Патологическая анатомия. Одной из наиболее полных классификаций доброкачественных опухолей пищевода является классификация, предложенная Nemig и соавторами (1976), которые различают:

I. Эпителиальные опухоли: а) папилломы; б) полипы; в) аденомы; г) кисты.

II. Неэпителиальные опухоли. 1. Мышечные: а) лейомиомы; б) фибромиомы; в) липомиомы; г) фибромы. 2. Сосудистые: а) гемангиомы; б) лимфангиомы. 3. Мезенхимальные и другие: а) ретикулоэндотелиальные; б) липомы; в) миксофибромы; г) гигантоклеточные; д) нейрофибромы; е) остеохондромы.

III. Гетеротопические опухоли: 1) из слизистой оболочки желудка; 2) меланобластомы; 3) из салных желез; 4) гранулярно-клеточная миобластома; 5) из поджелудочной железы; 6) из щитовидной железы.

Размеры доброкачественных опухолей могут быть различными. Масса самой большой из описанных лейомиом достигала 5000 г (Vantrappen и Pringot, 1974).

Первое место по частоте среди доброкачественных опухолей пищевода занимает лейомиома, составляющая 50—70 % всех доброкачественных опухолей пищевода. Другие опухоли наблюдаются очень редко.

Приблизительно у половины больных лейомиомы локализируются в нижней трети грудной части пищевода, у 1/3 — в средней ее трети. Наиболее часто опухоль встречается в возрасте 20—60 лет, хотя описаны случаи заболевания у детей и лиц старческого возраста. Чаще лейомиома наблюдается у мужчин. По мнению Storey и Adams (1956), у каждого десятого больного лейомиома озлокачивается.

Макроскопически лейомиома представляет собой плотную опухоль, покрытую

соединительнотканной капсулой. Различают лейомиомы в виде изолированного узла, с множественными узлами и распространенный лейомиоматоз. При микроскопическом исследовании обнаруживаются гладкие мышечные волокна различной толщины, расположенные беспорядочно в виде завихрений.

Второе место по частоте среди доброкачественных опухолей пищевода занимают кисты пищевода. Впервые их описал Kyss (1870), а первую операцию успешно выполнил Sauerbruch (1931). Кисты пищевода возникают из переднего отдела кишечной трубки зародыша в период образования трахеопищеводной перегородки.

В зависимости от происхождения различают следующие группы кист пищевода: 1) ретенционные; 2) кистозный, или фолликулярный, эзофагит; 3) редупликационные; 4) кисты, образующиеся из островков слизистой оболочки желудка; 5) энтерогенные; 6) бронхогенные; 7) дермоидные; 8) паразитарные.

Бронхогенные кисты пищевода располагаются в заднем средостении от уровня бифуркации трахеи до диафрагмы. Стенка такой кисты может содержать все элементы стенки бронха (хрящ, слизистые железы, гладкие мышечные волокна).

Киста пищевода представляет собой тонкостенное образование округлой формы, полость которого выстлана эпителием и содержит желтоватую жидкость.

Фибромы пищевода могут располагаться в толще стенки пищевода, но значительно чаще представляют собой опухоль на ножке. В литературе описано около 40 наблюдений успешно удаленных фибром пищевода.

Другие опухоли в пищеводе встречаются редко. А. А. Олыпанецкий и Д. Ш. Бенташвили (1966) нашли в литературе описание 8 наблюдений невrogenных опухолей пищевода и приводят 4 собственных наблюдения. В. В. Уткин и Н. А. Бальня (1968) наблюдали больного с нейрофибромой пищевода.

Липомы пищевода относятся к редким опухолям пищевода. Palmer (1952) наблюдал лишь 8 случаев липом пищевода. Чаще липомы локализируются в верхней трети грудной части пищевода, представляя собой опухоль на ножке.

Гемангиома пищевода может быть капиллярной, кавернозной или смешанной.

К редким опухолям пищевода относятся

миобластома (опухоль Абрикосова), остеохондрома, аденома, миксома, лимфангиома, тератома.

Гистологическое строение доброкачественных опухолей обычно не влияет на клиническую картину. Более показателен характер роста опухоли — внутрь просвета пищевода или внутрь его стенки. На этом признаке основано подразделение всех доброкачественных опухолей на внутристеночные и внутрипросветные. К первой группе относятся лейомиома, киста, сосудистые опухоли, ко второй — фиброма, липома, аденома, папиллома.

Клиническая картина. Внутристеночные опухоли пищевода очень часто протекают бессимптомно (что объясняется небольшими размерами новообразований) и являются случайной находкой при рентгенологическом исследовании. В клинических выраженных случаях основными признаками их являются дисфагия, боль за грудной или в надчревной области, диспептические явления, респираторные нарушения. Наиболее часто встречаются первые два симптома, хотя выраженность их широко варьирует. Некоторые больные отмечают иррадиацию боли по ходу ребер. Дисфагия в большинстве случаев незначительно выражена, но по мере роста опухоли медленно нарастает и может быть причиной похудения больного. В редких случаях циркулярно охватывающая просвет пищевода опухоль может вызвать полную непроходимость пищевода. У больных отмечаются отрыжка, тошнота, рвота, ощущение полноты в надчревной области. Иногда они жалуются на кашель, одышку, боль в области сердца, частые воспалительные заболевания бронхов и легких. Легочные симптомы обычно являются следствием регургитации пищевых масс в бронхиальное дерево либо результатом сдавления его опухолью. Изредка отмечаются рвота кровью и мелена как следствие изъязвления и кровотечения из опухоли.

Большинство внутрипросветных опухолей локализуется в верхней половине пищевода. Чаще встречаются одиночные опухоли, но могут быть и множественные полипы. В основном эти опухоли протекают бессимптомно. Опухоли больших размеров сопровождаются дисфагией, регургитацией, потерей аппетита, слюнотечением, постоянным ощущением инородного тела в пище-

воде, иногда кашлем, одышкой, охриплостью голоса. Боль не характерна. Опасно для жизни выталкивание опухоли на длинной ножке во время рвоты в полость рта, так как она может закрыть вход в гортань, вызвать приступ удушья или даже смерть. При перекручивании ножки опухоли появляется резкая боль.

К осложнениям доброкачественных опухолей относятся кровотечение вследствие изъязвления слизистой оболочки, покрывающей опухоль, нагноение и перфорация кисты, малигнизация опухоли.

Д и а г н о с т и к а . Основными методами диагностики доброкачественных опухолей пищевода являются рентгенологическое исследование и эзофагоскопия. Характерный рентгенологический признак интрамуральной опухоли — полуовальный дефект наполнения с четкими контурами или веретенообразное расширение пищевода. При этом часть дефекта вдается в просвет пищевода, а другая часть располагается вне его, на фоне заднего средостения. Степень выраженности каждого из этих симптомов зависит от расположения опухоли по отношению к оси пищевода. Рельеф слизистой оболочки над дефектом наполнения обычно мало изменен или сглажен вследствие растяжения ее опухолью. Эластичность и перистальтика стенок пищевода сохранены. Характерно, что супрастенотическое расширение обычно отсутствует и появляется в редких случаях лишь при стенозировании просвета пищевода. При неровной бугристой поверхности опухоли дефект наполнения имеет неровные контуры. В боковой проекции характерен резко очерченный угол между краем опухоли и неизменной стенкой пищевода. При глотании наблюдается синхронное смещение тени опухоли.

Внутрипросветные опухоли характеризуются наличием дефекта наполнения с четкими, ровными контурами, располагающегося в просвете пищевода и меняющего свое положение. Складки слизистой оболочки вблизи опухоли обычно не изменены и огибают ее основание.

В трудных диагностических случаях, кроме обычных методов исследования, применяют пневмомедиастинографию и пневмомедиастинотомографию, при которых отчетливо видны тень опухоли и ее отношение к окружающим органам.

Эзофагоскопия показана всем больным с опухолями пищевода. Типичной эзофагоскопической картиной при лейомиоме пищевода является интактная неизменная слизистая оболочка пищевода над выступающей в просвет опухолью. Просвет пищевода может быть сужен с одной стороны и компенсаторно расширен с другой, так что эзофагоскоп обычно удается провести ниже опухоли. Иногда при эзофагоскопии патологию не обнаруживают. Это может быть обусловлено тем, что эзофагоскоп смещает опухоль и свободно проходит мимо нее. При полипах пищевода в просвете видна подвижная, легко кровоточащая при дотрагивании тубусом эзофагоскопа опухоль. При интактной, неизменной слизистой оболочке пищевода над опухолью биопсия противопоказана, так как в таких случаях получить материал для исследования не удается, а опасность инфицирования стенки пищевода всегда имеется.

Л е ч е н и е доброкачественных опухолей оперативное. Применяют следующие виды операций: 1) удаление опухоли через глотку; 2) эндоскопическое удаление опухоли; 3) энуклеацию опухоли; 4) иссечение опухоли с участком стенки пищевода; 5) резекцию пищевода.

Удаление опухоли через глотку производят при полипах начального отдела пищевода. К эндоскопическому удалению опухоли прибегают при небольших полипах на узкой ножке (пересекают ножку опухоли петлей, щипцами или электрокаутером через эзофагоскоп). При внутривенечных опухолях и больших полипах, особенно на широком основании, в зависимости от локализации опухоли применяют шейный, чресплевральный или абдоминальный доступ. В случае опухоли шейной части пищевод обнажают разрезом по переднему краю левой грудино-ключично-сосцевидной мышцы. При опухолях верхних 2/3 грудной части пищевода выполняют правостороннюю торакотомия в пятом межреберье, а при опухолях в нижней трети грудной части пищевода обычно применяют левосторонний доступ в седьмом межреберье. Опухоли брюшной части пищевода удаляют из абдоминального доступа.

После обнажения пищевода пальпаторно находят подвижную опухоль, которая обычно имеет плотноэластическую консистенцию, гладкую поверхность. Стенка пищевода

чаще не изменена. Если опухоль небольших размеров, производят ее энуклеацию (рис. 42, 1, 2). При этом рассекают и отодвигают в сторону мышечную оболочку над опухолью. Рассеченные края мышечной оболочки сшивают узловыми кетгутовыми швами. В тех случаях, когда мышечная оболочка истончена, укрепляют линию швов лоскутами париетальной плевры, легочной тканью, синтетическим материалом, лоскутом на питающей ножке из перикарда.

К иссечению опухоли с участком стенки пищевода (рис. 42, 2—5) прибегают при плотном сращении опухоли со слизистой оболочкой, а также при небольших внутрипросветных опухолях. Узлы опухоли по возможности выделяют из стенки пищевода. Стенку иссекают экономно в пределах здоровых тканей. Слизистую оболочку сшивают узловыми швами. Небольшие дефекты мышечного слоя ушивают, при больших дефектах производят пластику лоскутом

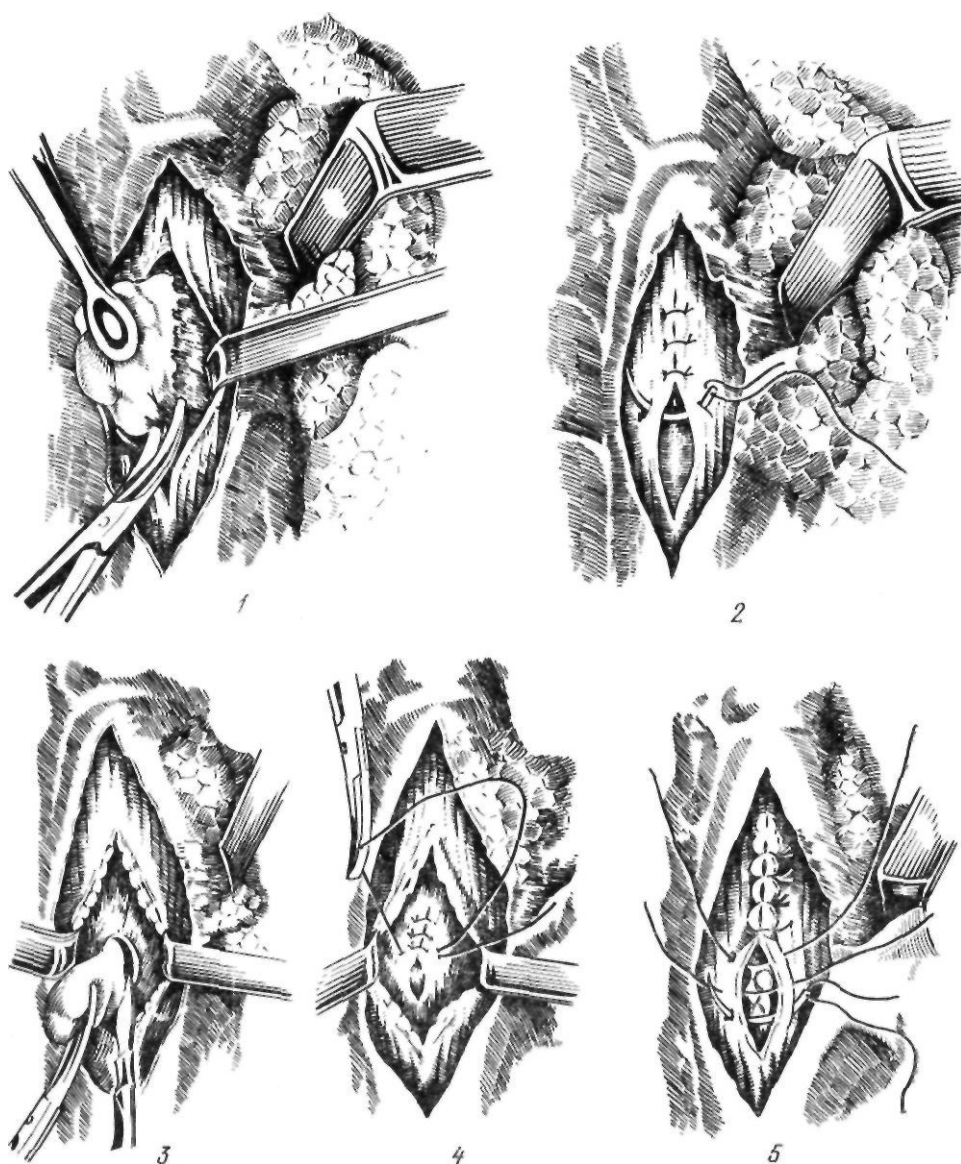


Рис. 42. Удаление доброкачественных опухолей пищевода:
1, 2 — энуклеация опухоли; 3—5 — иссечение опухоли с участком стенки пищевода

диафрагмы по Б. В. Петровскому в нижней трети, перикардом — в средней трети и широкой фасцией бедра — в верхней трети грудной части пищевода.

При обширных циркулярных опухолях, локализующихся в нижней половине пищевода, производят сегментарную резекцию пищевода с опухолью с наложением эзофагогастроанастомоза; при высоко расположенных опухолях возможно применение сегментарной пластики пищевода.

Отдаленные результаты удаления доброкачественных опухолей пищевода удовлетворительные. Функция пищевода обычно полностью восстанавливается.

Мы оперировали 24 больных с доброкачественными опухолями пищевода.

ЗЛОКАЧЕСТВЕННЫЕ ОПУХОЛИ ПИЩЕВОДА

Редкие злокачественные опухоли пищевода

Основным видом злокачественных опухолей пищевода является плоскоклеточный рак. Злокачественные опухоли иного гистологического строения в пищеводе встречаются очень редко.

К редким злокачественным опухолям пищевода эпителиального происхождения относятся бородавчатый рак, меланокарцинома, первичная аденокарцинома.

Бородавчатый рак пищевода. В отечественной литературе бородавчатый рак описал С. В. Байдуков (1969). Пять наблюдений этой опухоли, зарегистрированных в клинике Мэйо с 1906 по 1967 г., описали Miniell и соавторы (1967) и одно наблюдение — Meuerowitz и Shea (1971). Опухоль характеризуется медленным развитием с склонностью к инфильтративному росту, отсутствием метастазов. Считают, что эта опухоль возникает на фоне различных длительно текущих доброкачественных заболеваний пищевода. Четыре из 5 описанных Miniell больных наблюдались по поводу кардиоспазма или дивертикула пищевода.

Меланокарцинома пищевода — это метастатическая или первичная опухоль из эктопических меланобластов. Макроскопически она представляет собой темного цвета опухоль на ножке. Из 34 описанных к 1979 г. случаев меланокарциномы пищевода в 23 —

была применена резекция пищевода с эзофагогастроанастомозом. Некоторые больные живут около 6 лет после операции.

Аденокарцинома пищевода наблюдается у 3,5 % больных с опухолями пищевода (Postlethwait, 1979). Истинная аденокарцинома пищевода возникает: 1) из кардиальных желез, обнаруживаемых в шейной части пищевода; 2) из глубоких слизеобразующих желез пищевода; 3) в пищеводе Бэррета. Гистологически различают аденокарциному обычного типа, мукоэпидермоидную карциному, или аденоакантому, железисто-кистозную карциному, или цилиндрому. Клиническое течение, прогноз и лечение аденокарциномы пищевода такие же, как при раке пищевода.

К опухолям пищевода неэпителиальной природы относятся следующие (В. Х. Василенко и др., 1971):

1. Незрелые злокачественные опухоли из соединительной ткани: а) фибросаркома; б) липосаркома; в) хондросаркома; г) миксосаркома; д) остеосаркома.

2. Незрелые опухоли из мышечной ткани: а) лейомиосаркома; б) рабдомиосаркома.

3. Незрелые опухоли из сосудов: а) ангиосаркома; б) гемангиоэндотелиома; в) лимфангиоэндотелиома; г) саркома Капозии.

4. Незрелые опухоли из нервной ткани: а) нейробластома; б) злокачественная невринома.

5. Незрелые опухоли из пигментной ткани: злокачественная меланома.

6. Смешанные типы незрелых опухолей.

7. Ретикулез с выраженным деструктивным опухолевым ростом: а) лимфосаркома; б) ретикулосаркома; в) лимфогранулематоз; г) макрофолликулярная лимфобластома; д) грибовидный микоз.

8. Дисэмбриоплазии: злокачественная тератома.

Из неэпителиальных опухолей пищевода чаще других встречается **саркома**. Она составляет 0,013—1,5 % всех злокачественных опухолей пищевода. По данным Б. В. Петровского (1960), эта опухоль обнаруживается у 0,04 % больных.

Клинически саркома пищевода, как и рак, проявляется дисфагией. Несколько чаще наблюдаются кровотечения из опухоли и вторичная анемия, особенно при сосудистых опухолях. Рентгенологически различают диффузную инфильтративную и полипозную формы саркомы пищевода. Окончательный

диагноз обычно устанавливают при гистологическом исследовании.

Особой формой злокачественных опухолей является карциносаркома пищевода. При гистологическом исследовании обнаруживают эпителиальный рак внутри саркоматозной стромы. Метастазы могут давать оба элемента опухоли, но чаще саркоматозный. Особенно часто встречается полипозная форма карциносаркомы.

Необычную опухоль представляет собой псевдосаркома пищевода. Впервые она была описана Stout (1957). Макроскопически она имеет вид полипа. При гистологическом исследовании обнаруживается неопухолевая саркомоподобная соединительная ткань, и лишь у основания ножки определяются элементы плоскоклеточного рака, а не саркомы. В отличие от карциносаркомы эти элементы опухоли не перемешаны, а расположены рядом.

Рак пищевода

Рак пищевода является одним из самых частых и тяжелых заболеваний пищевода. Он составляет 85 % всех заболеваний пищевода (Н. Н. Блохин, Б. Е. Петерсон, 1979). Среди злокачественных опухолей человека рак пищевода составляет 5—10 % с колебаниями от 1 до 43 % в различных местностях и занимает шестое место среди злокачественных опухолей у мужчин, уступая по частоте раку желудка и легких. Показатели заболеваемости раком пищевода в СССР и некоторых странах СЭВ приведены в табл. 4.

Существует пояс высокой заболеваемости раком пищевода. В него входят Франция, некоторые страны Восточной Африки, Северный Иран, республики Средней Азии. МНР, Якутская АССР, северный Китай (Day, 1975). Наиболее высокая смертность от рака пищевода отмечена в Северном Иране—109 на 100 000 мужчин и 174 на 100 000 женщин (Кметт, 1973). Среди европейских стран относительно высокая смертность от рака пищевода отмечается во Франции—17,7 на 100 000 мужчин и 5,8—на 100 000 женщин.

Мужчины заболевают раком пищевода в среднем в 8 раз чаще, чем женщины. Подавляющее большинство больных раком пищевода (до 80 %) составляют лица в возрасте старше 60 лет.

Таблица 4. Заболеваемость злокачественными опухолями пищевода в некоторых странах СЭВ (по И. И. Кольчевой и соавт., 1979)

Страна и территория	Год	Число больных на 100 000 жителей	
		Мужчины	Женщины
СССР	1969—1970	8,6	6,2
НРБ	1969	1,6	0,6
ГДР	1969	4,2	1,3
Словения (СФРЮ)	1972	1,3	0,8
ПНР	1969	3,6	1,2
ЧССР	1972	3,7	1,0

П а т о л о г и ч е с к а я а н а т о м и я . Чаще всего рак локализуется в средней трети пищевода (у 50—60 % больных), затем в нижней (у 25—30 %) и верхней (у 5—10 %) его трети. Большинство авторов (Б. В. Петровский, В. И. Казанский, Ю. Е. Березов, В. С. Рогачева и др.) различают следующие макроскопические формы рака пищевода: 1) узловой, или экзофитный; 2) язвенный, или эндофитный; 3) склерозирующий, или скirr. Узловой рак встречается у 30—35 % больных. Опухоль растет в просвет пищевода, напоминая по внешнему виду тутовую ягоду или цветную капусту. В последующем опухоль рано распадается, кровоточит, размеры ее уменьшаются, что приводит к исчезновению нарастающей до того дисфагии. При гистологическом исследовании чаще всего является плоскоклеточный или базальноклеточный рак.

Язвенный рак наблюдается у 60—65 % больных. Опухоль возникает в виде небольшого узелка, быстро изъязвляется. Вначале язва располагается по длиннику пищевода, имеет плотные, приподнятые, валикообразные, бугристые, изъеденные края, легко кровоточит. Изъязвившаяся опухоль рано инфильтрирует слизистую оболочку и подслизистый слой, распространяется почти на всю окружность и толщу стенки пищевода. В связи с этим наблюдается спяние ее с окружающими органами (аортой, трахеей, бронхами, легким), что препятствует выполнению радикальной операции. Язвенный рак рано дает метастазы в регионарные и отдаленные лимфатические узлы. При гистологическом исследовании обнаруживается плоскоклеточный ороговевающий или неороговевающий рак с распадом и изъязвлением.

Склерозирующий рак встречается у 5—10 % больных. Опухоль обычно распространяется по окружности пищевода, вызывая его сужение вплоть до полной непроходимости. В связи с медленным ростом опухоли часто образуется супрастенотическое расширение. Метастазы и прорастание средостения отмечаются поздно. При микроскопическом исследовании обнаруживается плоскоклеточный ороговевающий или реже базальноклеточный рак с выраженным разрастанием стромы.

Распространение рака пищевода происходит путем прорастания его в окружающие ткани. При распаде опухоли образуются свищевые ходы в трахею, бронхи, перикард, аорту. Чаще это осложнение наблюдается при локализации опухоли в средней трети грудной части пищевода. Частота формирования свищей колеблется от 8 до 50 % (А. И. Рудерман, 1970).

Согласно данным И. Т. Шевченко, Л. М. Нисневича (1959), С. И. Бабичева и соавторов (1968) и других исследователей, метастазы при раке пищевода встречаются у 40—70 % больных.

Основным путем распространения рака пищевода являются лимфатические пути. При раке верхней трети грудной части пищевода метастазы чаще наблюдаются в надключичных, глубоких шейных и околотрахеальных лимфатических узлах, при локализации опухоли в средней трети грудной части поражаются трахеобронхиальные, околопищеводные, чревные лимфатические узлы, а при раке нижней трети грудной части — чревные, паракардиальные и лимфатические узлы малого сальника (А. С. Мамонтов, 1978). Наиболее частой локализацией метастазов при раке средней и нижней трети грудной части пищевода являются паракардиальные и чревные лимфатические узлы. Эти группы лимфатических узлов могут поражаться даже при раке верхней трети грудной части пищевода.

Важной с хирургической точки зрения особенностью роста рака пищевода является возможность распространения его по длинному пищевода (раковый лимфангиит — по И. Т. Шевченко) вверх и вниз от основной опухоли на 4—12 см. Раковый лимфангиит часто встречается при опухолях средней и верхней трети грудной части пищевода. Как указывает И. Т. Шевченко (1950), плоскоклеточный рак с образова-

нием «жемчужин» чаще сопровождается раковым лимфангиитом, чем плоскоклеточный неороговевающий рак или аденокарцинома. Аналогичные данные приводит В. Г. Карпенко (1952).

Б. В. Петровский (1950) отмечает, что при экзофитной карциноме пищевода наблюдаются двойные или множественные опухоли, разделенные участками здоровой слизистой оболочки. Приведенные данные свидетельствуют о необходимости расширения объема оперативного вмешательства при раке пищевода вплоть до полного удаления грудной части пищевода.

Гематогенные метастазы наблюдаются в поздних стадиях заболевания в печени, легких, почках, костях.

Согласно принятой в СССР классификации Министерства здравоохранения СССР, различают четыре стадии рака пищевода. Первая стадия — небольшая опухоль, располагающаяся в просвете пищевода, или небольшая язва. Метастазов нет. Вторая стадия — опухоль или раковая язва, вызывающая сужение просвета пищевода, не выходящая за пределы пищевода. Одиночные метастазы в регионарных лимфатических узлах. Третья стадия — обширная опухоль, прорастающая в стенку пищевода и спаянная с соседними органами и тканями. Ограниченно подвижные метастазы в регионарных лимфатических узлах. Четвертая стадия — большая опухоль, прорастающая в соседние органы с образованием свищей. Неподвижные метастазы в регионарных лимфатических узлах или отдаленные метастазы.

В международной классификации рака пищевода по системе TNM учитывают четыре фактора: 1) первичную опухоль; 2) глубину инвазии; 3) регионарные лимфатические узлы; 4) отдаленные метастазы. Пищевод подразделяют на три части: шейную (верхняя треть), грудную (средняя треть) и дистальную, включающую брюшную часть (нижняя треть).

T — *первичная опухоль*.

T₀ — нет проявлений первичной опухоли.

T₁ — преинвазивная карцинома.

T₁ — опухоль протяженностью по пищеводу до 3 см.

T₂ — опухоль протяженностью от 3 до 5 см.

T₃ — опухоль протяженностью от 5 до 8 см.

T₄ — опухоль протяженностью более 8 см.

P — *глубина инвазии*.

P₁ — рак, инфильтрирующий только слизистую оболочку,

P₂ — рак, инфильтрирующий подслизистый слой, но не проникающий в мышечный слой.

P₃ — рак, инфильтрирующий мышечный слой, но не проникающий в околопищеводную клетчатку.

P₄ — рак, выходящий за пределы органа.

N — *регионарные лимфатические узлы*.

Регионарными лимфатическими узлами для верхней трети пищевода являются подключичные.

околотрахеальные, верхние околопищеводные, для средней трети — околотрахеальные, бифуркационные, околопищеводные, паракардиальные, для нижней трети — околопищеводные, паракардиальные, бифуркационные, узлы малого сальника.

- No — признаков регионарного метастазирования нет;
- Ni — единичный метастаз в регионарной зоне;
- N2 — множественные удалимые метастазы в регионарных зонах;
- N3 — множественные неудалимые метастазы в регионарных зонах;
- M — отдаленные метастазы.
- Mo — нет признаков отдаленного метастазирования;
- M_а — солитарный метастаз в лимфатический узел, доступный удалению;
- M_б — неудалимые отдаленные метастазы в лимфатические узлы;
- Mг — метастазы в другие органы.

Клиническая картина. Клинические признаки рака пищевода подразделяют на три основные группы: 1) симптомы поражения пищевода; 2) общие симптомы и 3) симптомы вовлечения в патологический процесс соседних органов.

Первую группу составляют признаки, вызванные сужением просвета пищевода, нарушением его проходимости и инфильтрацией стенки пищевода опухолью (дисфагия, ощущение полноты и распирания за грудиной, повышенное слюноотделение, неприятный вкус во рту, тошнота, срыгивание принятой пищи, плохой запах изо рта), а также различного характера болевые ощущения.

Дисфагия — наиболее характерный признак рака пищевода, встречающийся у 70—95 % больных. В начальных стадиях заболевания дисфагия может возникнуть внезапно во время торопливой еды и при проглатывании больших порций твердой пищи и носит выраженный характер. После приема жидкости или вызванной самим больным рвоты она обычно исчезает, и больной длительное время может не придавать ей значения, поэтому лишь повторные приступы заставляют его обратиться к врачу. Преходящий характер дисфагии в начальных стадиях заболевания объясняется ее функциональным происхождением — нарушением рефлекторной регуляции акта глотания (В. И. Казанский, 1951). Ранними симптомами рака среднего и нижнего отделов пищевода являются симптомы преходящего спазма, локализующегося у входа в пищевод и в особенности спазм кардии при лока-

лизации опухоли в юстакардиальной части желудка (А. И. Савицкий, 1939).

В последующем дисфагия постепенно усиливается и приобретает стойкий характер или же появляются частые приступы острой дисфагии. При этом в ее возникновении играет роль как спазм, который поддерживается местными воспалительными явлениями, так и сужение просвета пищевода растущей опухолью. Через некоторое время дисфагия появляется даже при приеме жидкости. Больной начинает худеть.

В более поздних стадиях заболевания наряду с нарастанием дисфагии и болезненностью при прохождении пищи наблюдается расширение пищевода. При резком сужении пищевода появляются ощущения полноты и распирания за грудиной, срыгивание, обусловленное скоплением принятой пищи в расширенном участке пищевода с нарушением перистальтики. Регургитация более выражена при высокой локализации рака. При скоплении пищи в пищеводе выше места сужения возможны приступы рвоты, которая наступает через несколько часов после еды и может имитировать желудочную рвоту. Однако в отличие от последней рвотные массы состоят из пережеванной пищи, слюны с примесью слизи и крови. Свободная соляная кислота в рвотных массах отсутствует. Некоторые больные вызывают пищеводную рвоту самостоятельно для облегчения своего состояния. Брожение застоявшейся пищи и распад опухоли являются причинами неприятного запаха изо рта. В некоторых случаях может внезапно улучшиться прохождение пищи в результате распада опухоли.

У ряда больных наблюдаются снижение аппетита, отвращение к мясной пище, вздутие живота, изменение характера стула (упорный понос или запор). Понос чаще наблюдается при кардиоэзофагеальном раке. У некоторых больных (по данным Young, 1963, — у 10%) единственной жалобой является упорная отрыжка. По данным Е. А. Печатниковой (1965), она может быть первым симптомом рака кардиальной части желудка.

У 10—30 % больных в результате хронической непроходимости пищевода возникает усиленное слюноотделение, интенсивность которого прямо пропорциональна степени сужения пищевода. По мнению ряда авторов (И. Т. Шевченко, 1950; А. А. Полянцева,

1962), усиленное слюноотделение является ранним симптомом заболевания и имеет рефлекторное происхождение.

Боль может возникать самостоятельно или же она связана с дисфагией. Частота этого признака как первого симптома заболевания составляет от 5,5 (А. И. Фельдман, 1949) до 12,4 % (В. С. Рогачева, 1968). Боль при раке пищевода отличается своим характером (тупая, острая), локализацией (в области шеи, грудной клетки, в надчревной области), иррадиацией (в ту или иную часть грудной клетки или брюшной полости). В начальных стадиях заболевания обычно отмечается непостоянная боль во время еды и спустя некоторое время после нее. В выраженных стадиях заболевания характер боли зависит от ее происхождения. Боль может быть прерывистой или постоянной. Прерывистая боль возникает при глотании, прохождении пищи. Она ощущается за грудиной, на уровне расположения опухоли и несколько выше нее. Эта боль обусловлена изъязвлением опухоли, раздражением воспаленной слизистой оболочки пищевода и опухоли перистальтической волной, а также явлениями сопутствующего эзофагоспазма. При раке кардии первым проявлением заболевания может быть боль в области сердца, напоминающая приступ стенокардии. Постоянная, тупая, сверлящая боль ощущается несколько выше опухоли и вызывается прорастанием опухоли в околопищеводную клетчатку со сдавлением нервных стволов, явлениями периезофагита и медиастинита.

В поздних стадиях заболевания причиной боли может быть прорастание опухоли в позвоночник.

Наряду с признаками поражения пищевода наблюдаются общие симптомы, которые у ряда больных могут преобладать над местными и даже предшествовать им. К ним относятся быстрая утомляемость, снижение работоспособности, раздражительность, исхудание, анемия, повышение температуры тела, нарушение сна. В результате интоксикации больные легко устают, теряют интерес к окружающему, к выполняемой работе. Вследствие постоянной длительной кровопотери развивается анемия. Инфицирование опухоли, всасывание продуктов ее распада являются причиной повышения температуры тела. Уменьшение количества принимаемой пищи и жидкости приводит к потере массы

тела, обезвоживанию организма, сгущению крови.

К симптомам вовлечения в процесс соседних органов относятся охриплость голоса при поражении возвратных нервов, мучительный кашель при прорастании опухоли в бронх, синдром Горнера при поражении симпатического ствола. При прорастании опухоли в легкое и плевру могут развиваться пневмония, абсцесс легкого, эмпиема плевры. Прорастание опухоли в бронх и распад ее приводят к образованию пищеводно-бронхиального свища. Результатом прорастания опухоли могут быть также перикардит, медиастинит, кровотечение из крупных сосудов.

У ряда больных раком пищевода в клинической картине могут преобладать симптомы, характерные для заболеваний других органов. Такие формы рака пищевода А. И. Рудерман (1957) называет «масками», выделяя ларинго-трахеальную, сердечную, плевро-пульмональную, гастритическую, невралгическую и смешанную «маски». Частота их составляет 51 %.

В зависимости от особенностей возникновения и клинического течения опухолевого процесса Б. В. Петровский и В. И. Казанский делят больных раком пищевода на три группы. У больных первой группы рак развивается на фоне имевшегося ранее доброкачественного заболевания пищевода (рубцовые изменения пищевода после его ожога, эзофагит, ахалазия кардии, дивертикул пищевода). Возникновение рака пищевода характеризуется нарастанием наблюдавшихся ранее симптомов, появлением новых специфических признаков, ухудшением общего состояния. У больных второй группы началом заболевания можно считать появление, наряду с общими симптомами (быстрая утомляемость, анемия, ухудшение аппетита), некоторых признаков поражения пищевода (повышенное слюноотделение, приступы упорной икоты, невыраженная дисфагия). И только при выраженной дисфагии больного подвергают рентгенологическому обследованию.

У больных третьей группы заболевание клинически протекает скрыто. Это так называемая немая форма рака. При ней поражается только одна стенка пищевода, наблюдается внепищеводный рост опухоли, отсутствует сужение просвета пищевода. Диагноз у этих больных устанавливают

обычно поздно. Первыми проявлениями заболевания являются образование пищеодно-бронхиального свища, метастазы или признаки поражения соседних органов.

Клиническая картина рака пищевода зависит от локализации опухоли. Для рака шейной части и верхней трети грудной части пищевода характерен симптом глоточной недостаточности. При этой локализации рака рано появляется и быстро прогрессирует дисфагия, которая может уменьшаться при распаде опухоли. Состояние больного усугубляет боль, возникающую как при глотании, так и независимо от него. Периодически в результате распада опухоли или эрозии возникает кровотечение. При прорастании опухоли в окружающие органы или ткани появляются симптомы поражения последних. Поражение возвратного нерва вызывает охриплость голоса.

При сдавлении или прорастании опухоли в трахею появляется лающий кашель, в более поздних стадиях может образоваться пищеодно-трахеальный свищ.

Рак средней трети грудной части пищевода чаще всего проявляется дисфагией или болью. Вначале незначительная дисфагия быстро прогрессирует, периодически возникает пищеводная рвота, постепенно усиливается боль, появляются общие симптомы.

В клинической картине рака нижней трети грудной части пищевода и рака кардиальной части желудка ведущим симптомом также является быстро нарастающая дисфагия, наряду с которой выражены общие симптомы (стенокардия рефлекторного происхождения, анемия и др.).

Диагностика рака пищевода основывается на данных анамнеза, рентгенологического исследования, эзофагоскопии. Жалобы больного на дисфагию, особенно при употреблении твердой пищи, должны насторожить врача и явиться показанием к немедленному обследованию больного.

В случае обнаружения опухоли при рентгенологическом исследовании необходимо установить: 1) локализацию опухоли; 2) ее протяженность; 3) наличие или отсутствие прорастания опухоли в средостение; 4) степень сужения и супрастенотического расширения пищевода.

Рентгенологическая картина рака пищевода имеет свои особенности в зависимости от формы, локализации опухоли, стадии процесса. В ранних стадиях экзофитного рака

пищевода вследствие разрушения слизистой оболочки возникают ее изменения в виде беспорядочного расположения и обрыва складок (так называемый злокачественный рельеф слизистой оболочки). В более поздних стадиях появляются дефект наполнения, деформирующий и суживающий просвет пищевода, а также патологическая тень на фоне заднего средостения соответственно расположению дефекта наполнения. При изъязвлении опухоли (блюдцеобразный рак) наблюдается характерная картина в виде депо контрастного вещества, окруженного широким валом с четкими контурами. Язвенный рак в ранних стадиях проявляется ограниченной инфильтрацией подслизистого и мышечного слоев. Рентгенологическая картина характеризуется наличием аперистальтической зоны, изъеденностью контуров пораженного участка. Для изучения рельефа слизистой оболочки применяют методику пневморельефа. Она заключается в том, что в косых положениях видны наружные контуры пищевода. Внутренний же контур получают с помощью двойного контрастирования, давая больному шипучую бариевую смесь. Если опухоль не охватывает всей окружности пищевода, просвет его может увеличиваться за счет непораженной стенки. В дальнейшем, особенно при циркулярном раке, возникают сужение просвета пищевода с супрастенотическим расширением, утолщение стенки пищевода на месте расположения опухоли, изъеденность контура пораженного участка пищевода.

При расположении опухоли вблизи глотки или кардиальной части желудка нарушается акт глотания или проходимость в брюшной части пищевода.

Для более точной диагностики рака пищевода применяют специальные методики исследования, позволяющие тщательно изучить рельеф слизистой оболочки, а также выяснить взаимоотношение опухоли с соседними органами и тканями. К ним относятся парието- и азиография. Газ, введенный в средостение (пневмомедиастинум), и контрастное вещество, принятое внутрь, дают возможность получить четкое изображение стенки пищевода, определить наличие или отсутствие прорастания пищевода в окружающие органы. С помощью азиографии можно обнаружить прорастание опухоли в кровеносные сосуды средостения.

Помимо рентгенологического исследования производят эзофагоскопию, которая дает возможность визуально диагностировать опухоль и произвести биопсию. В ранних стадиях рака при эзофагоскопии отмечают плотность и ригидность стенки пищевода, изменение окраски слизистой оболочки, повышенная кровоточивость на ограниченном участке. В более поздних стадиях при экзофитном раке в просвете пищевода видны бугристые, легко кровоточащие разрастания или язва с утолщенными, разороченными краями с выраженными воспалительными явлениями вокруг. При эндофитном раке слизистая оболочка пищевода может долго оставаться неизменной, затем появляются небольшое выпячивание, ригидность стенки слизистой оболочки, отсутствие дыхательных движений пораженного участка. Эзофагоскопию сочетают с биопсией опухоли, которая обычно легко выполнима при экзофитных формах рака и затруднена из-за воспалительных изменений и технических условий при эндофитных формах, поэтому в ряде случаев при патогистологическом исследовании взятого кусочка ткани получают отрицательный ответ. Частота отрицательных данных при первой биопсии колеблется от 8 (А. И. Рудерман, 1970) до 20—25 % (Debray и соавт., 1959). В таких случаях биопсию повторяют. В настоящее время широко применяют цитологический метод диагностики, который дает точные результаты. Материал получают путем аспирации, смыва либо контактным способом.

Saito (1979) предложил для определения глубины инвазии рака пищевода метод подслизистой эзофагографии, который состоит в следующем. Во время фиброэзофагоскопии пунктируют подслизистый слой и вводят йодолипол, после чего с интервалом 24 ч, 3 и 7 сут выполняют снимки заднего средостения и пищевода в 4 проекциях. По данным автора, в большинстве случаев дооперационные результаты совпали с операционными находками.

Для определения прорастания рака пищевода в трахею и бронхи применяют трахеобронхоскопию, которая помогает обнаружить инфильтрацию их стенок, сдавление мембранозной части трахеи (А. А. Русанов, В. И. Жикляев, 1969; Maunier-Kuhn и соавт., 1965). В то же время при отрицательных данных трахеобронхоскопии не исключены

технические трудности при отделении пищевода от трахеи во время операции.

С целью определения наличия метастазов опухоли в лимфатических узлах средостения применяют пункционную биопсию бифуркационных лимфатических узлов во время бронхоскопии (Б. Л. Еляшевич, 1964) Akovbiantz и соавторы (1965), Liebeskind, Sperling (1970) рекомендуют при операбельном клиническом раке верхней и средней трети грудной части пищевода выполнять медиастиноскопию для уточнения вопроса об операбельности опухоли. Мы считаем, что эту методику надо применять по строгим показаниям преимущественно при раке верхней трети грудной части пищевода, оперативное лечение которого представляет наибольшие трудности.

Хирургическое лечение рака пищевода и кардиальной части желудка. В настоящее время хирургическое вмешательство является основным методом лечения почти всех локализаций рака пищевода.

Первые попытки оперативного лечения рака пищевода относятся к концу прошлого столетия, когда Billroth (1871) и Czerny (1877) начали разрабатывать технику оперативных вмешательств по поводу рака шейной части пищевода. В разработке оперативных вмешательств на грудной части пищевода важное значение имели работы отечественных хирургов И. И. Насилова (1888), предложившего внеплевральный доступ, и В. Д. Добромислова (1900, 1902), разработавшего чресплевральный доступ.

Показания и противопоказания к операции. По мнению всех хирургов, диагноз рака пищевода является показанием к оперативному лечению. Вместе с тем его применяют не у всех больных. Частота операбельности при раке пищевода колеблется от 19,5 до 84,4 %. Часть больных отказывается от операции, другим ее не выполняют из-за наличия противопоказаний, большого риска или онкологической неоперабельности. Противопоказанием (нередко временным) к радикальной операции является резкое истощение больного. В таких случаях применяют весь комплекс общеукрепляющего лечения — переливание крови, плазмы, альбумина, растворов электролитов, витаминотерапию, соответствующую диету — и лишь после выведения больного из тяжелого состояния производят оперативное вмешательство.

По мнению некоторых авторов, противопоказанием к чресплевральной резекции пищевода является возраст старше 65—70 лет. В то же время сообщения ряда авторов, а также наши собственные наблюдения убеждают нас в том, что преклонный возраст не является противопоказанием к операции. Возможность выполнения ее в таких случаях определяется наличием сопутствующих заболеваний.

Операция противопоказана при тяжелых заболеваниях легких: резко выраженной эмфиземе, пневмосклерозе, двустороннем туберкулезе, воспалительных процессах. Односторонний туберкулез легких в неактивной фазе, в том числе и на стороне операции, не является противопоказанием к операции.

У большинства больных раком пищевода имеются возрастные изменения сердца и сосудов — хроническая коронарная недостаточность, дистрофия сердечной мышцы. Умеренно выраженные изменения миокарда, повышение артериального давления до 21,3—24 кПа (160—180 мм рт. ст.) не являются противопоказанием к операции, но требуют индивидуального проведения наркоза. Противопоказаниями к операции считаются декомпенсация сердечной деятельности при наличии отеков, выраженные изменения на ЭКГ, гипертоническая болезнь с артериальным давлением выше 26,7 кПа (200 мм рт. ст.), выраженный общий атеросклероз.

Тяжелые заболевания почек также считаются противопоказанием к оперативному вмешательству. Операция недопустима и при тяжелых заболеваниях печени — циррозе, вирусном гепатите.

Онкологическая неоперабельность является причиной 27—51 % неоперированных случаев рака пищевода (Ю. Е. Березов, 1960; Garlock, 1950). Такие клинко-рентгенологические данные, как длительность дисфагии, протяженность опухоли, не всегда определяют степень запущенности рака пищевода, и поэтому не являются противопоказанием к операции. По мнению Накаюама (1979), при протяженности опухоли более 9 см, искривлении оси пищевода немедленная операция не показана. Лечение в таких случаях надо начинать с рентгенотерапии. Большое значение имеют жалобы больного на постоянную сверлящую боль в груди, отдающую в спину, позвоноч-

ник, или боль по типу межреберной невралгии при нарастающем тошении, анемии с давностью заболевания более 5—6 мес. Обычно эти симптомы указывают на запущенность процесса.

Бесспорными противопоказаниями к радикальной операции считаются отдаленные метастазы в печени, легких, позвоночнике и метастаз Вирхова. Кроме того, признаками неоперабельности при раке средней трети грудной части пищевода являются охриплость голоса, приступы удушья кашля со рвотой и появление трахео- и бронхоэзофагеального свищей с присоединением аспирационной пневмонии. При раке верхней трети грудной части пищевода на неоперабельность указывает, кроме перечисленных симптомов, синдром Горнера.

Рак шейной части пищевода и посткрикоидальные опухоли составляют около 15 % всех опухолей пищевода. Первые резекции были выполнены на шейной части пищевода из-за ее доступности.

Однако именно рак шейной части пищевода и нижней части глотки представляет наибольшие трудности для хирургического лечения. Это обусловлено анатомическими особенностями данного участка пищеварительного тракта (близкое расположение гортани, трахеи, глотки, крупных сосудов, глубина залегания), особенностями роста (распространение по длиннику пищевода, прорастание в соседние органы). Адекватная резекция рака шейной части пищевода и нижней части глотки часто требует удаления гортани и части глотки. Большие сложности возникают при восстановлении этого участка пищевода в связи со значительным отдалением от него применяемых для пластики органов. Поэтому ряд хирургов (Ю. Е. Березов, М. С. Григорьев, 1965; А. А. Русанов, 1969, и др.) считают, что при раке шейной части пищевода хирургическое лечение не показано и рекомендуют применять лучевую терапию.

Опухоли шейной части пищевода обычно вовлекают в процесс гортанную часть глотки (гипофаринкс). Последняя располагается от уровня верхнего края надгортанника до нижнего края перстневидного хряща. По международной классификации рака гортани и глотки, гортанная часть глотки делится на три области: посткрикоидальную, грушевидные синусы и заднебоковую стенку. Различают четыре стадии рака

гортанной части глотки: I — опухоль в одной области, подвижная, лимфатические узлы не поражены; II — опухоль в одной области, ограниченно подвижная или имеются увеличенные лимфатические узлы с одной стороны; опухоль в двух областях, ограниченно подвижная, но без увеличения лимфатических узлов; III — опухоль в 1—3 областях, подвижная или ограниченно подвижная, с односторонними, контралатеральными или двусторонними подвижными лимфатическими узлами; IV—опухоль прорастает в соседние органы; опухоль с одно- или двусторонними фиксированными лимфатическими узлами или с отдаленными метастазами.

Операции по поводу рака глотки и шейной части пищевода должны отвечать двум требованиям: 1) опухоль необходимо удалить с соблюдением онкологических принципов; 2) обеспечение регулярного питания больного после операции.

Еще недавно для восстановления дефекта после фаринголарингоэзофагэктомии большинство хирургов применяли операцию Вуки (1948) — рис. 43. Выкраивают четырехугольный кожный лоскут с широким основанием справа или слева, включающий подкожную клетчатку и подкожную мышцу шеи. После отсепаровки лоскута удаляют нижнюю часть левой кивательной мышцы; верхнюю ее часть сохраняют, так как через нее в значительной степени обеспечивается кровоснабжение лоскута. Лоскут укрывают влажной салфеткой. Пересекают перешеек щитовидной железы. Левую долю железы на стороне операции удаляют. После отделения трахеи от пищевода сзади ее пересекают ниже перстневидного хряща. В трахею проводят интубационную трубку. Гортань и глотку отделяют от предпозвоночной фасции до подъязычной кости. В глотке ниже надгортанника делают поперечный разрез и открывают заднюю стенку ее, что позволяет определить уровень отсечения глотки вверх. Пищевод экономно пересекают внизу. Препарат удаляют в одном блоке. После остановки кровотечения начинают реконструктивный этап операции. Лоскут кожи укладывают на предпозвоночную фасцию и подшивают к глотке сзади, слева и спереди. Затем лоскут также анастомозируют с пищеводом.

В желудок проводят дуоденальный зонд. Формируют трахеостому. Питание через

зонд начинают через 3—4 дня после операции. Через 5 нед закрывают продольную борозду в кожном пищеводе путем выкраивания кожных лоскутов с обеих сторон от нее. В тех случаях, когда сохраняется гортань или имеется небольшая опухоль шейной части пищевода, восстановительный этап операции выполняют аналогичным образом. Кроме операции Вуки, для пластики применяли также боковые шейные и филатовские лоскуты. Многоэтапные операции с кожной пластикой обычно выполняют в течение 6 мес, при этом летальность достигает 20 % (Ranger, 1964). Кроме того, при кожной пластике часто возникают свищи и сужения кожно-пищеводного анастомоза. Использование лучевой терапии затрудняет применение кожной пластики.

Для удлинения кожного лоскута Silver (1967) предложил использовать кожу подбородочной области и укрывать затем искусственный пищевод кожным лоскутом, взятым из передней грудной стенки.

Одной из лучших методик первичной кожной пластики является операция, предложенная Вакамjian (1965), предусматривающая выкраивание лоскута из кожи правой грудной и дельтовидной мышцы с основанием, обращенным к груди. Преимуществом этой операции является хорошее кровоснабжение, подвижность лоскута, выполнение операции в один этап. Кроме того, временная фарингостома располагается таким образом, что уменьшается опасность аспирации слюны через трахеостому. Главным недостатком операции заключается в необходимости сохранения 2—3 см дистального конца шейной части пищевода для анастомоза с кожной трубкой, что снижает радикальность операции.

Для улучшения кровоснабжения предлагают использовать мышечно-кожные лоскуты из трапециевидной и большой грудной мышц (Demergasso, Piazza, 1979; Withers и соавт., 1979; Baek и соавт., 1979). У значительного числа оперированных возникают свищи и стенозы анастомозов.

Эзофагопластику сегментом ободочной кишки на длинной сосудистой ножке после фаринголарингоэзофагэктомии предложили и разработали Goligher и Robin (1954). Fairman, John (1966) подчеркивают, что риск оставления пораженного участка шейной части пищевода и околотрахеальных лимфатических узлов настолько велик, что для ле-

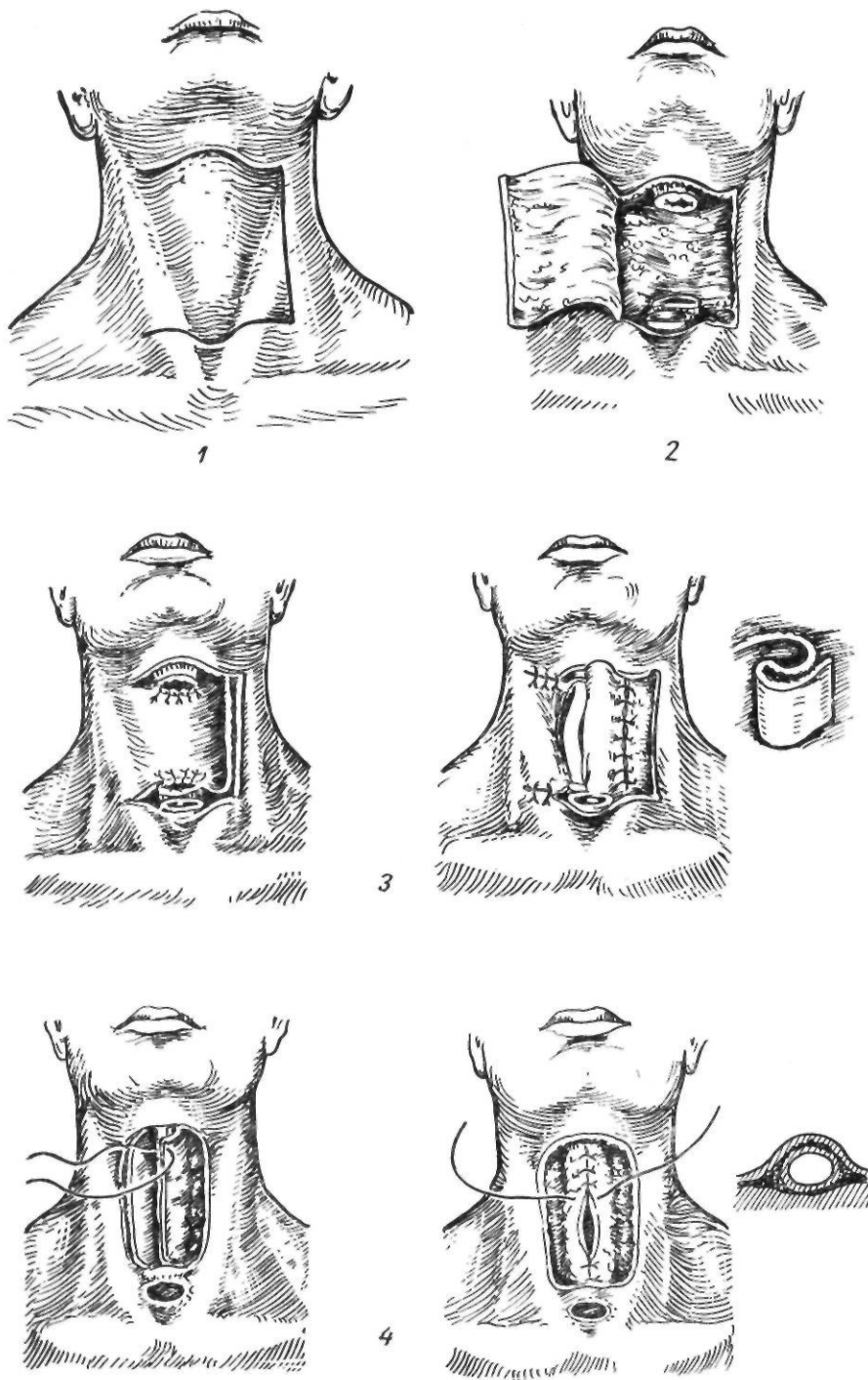


Рис. 43. Операция Вуки:

1 — проекция кожного разреза; 2 — вид операционного поля перед пластикой; 3 — соединение краев лоскута с глоткой и пищеводом; 4 — окончательное формирование кожной трубки

чения посткрикоидных или фарингоэзофагеальных опухолей необходима тотальная эзофагэктомия. Опыт авторов показывает, что толстокишечный трансплантат может быть безопасно проведен через заднее средостение после фаринголарингоэзофагэктомии.

В. И. Попов и В. И. Филин (1963) разработали два варианта сегментарной пластики шейной части пищевода отрезком кишки на длинной сосудистой ножке. Они использовали сегмент подвздошной кишки или сегмент нисходящей ободочной кишки с сосудистой ножкой из средних ободочных артерии и вены. Выделение трансплантата из подвздошной кишки начинают с мобилизации правой половины ободочной кишки и илеоцекального угла. Оценивают достаточность сосудистых анастомозов между средней и правой ободочными артериями. Верхний конец трансплантата располагается на расстоянии 20—25 см от илеоцекального угла. На этом уровне пересекают тонкую кишку, перевязывают сосудистую аркаду. В трансплантат включают и илеоцекальный угол, чтобы не ухудшать условий кровоснабжения в трансплантате и иметь некоторый избыток кишки. Перевязывают у места отхождения подвздошно-ободочную, правую ободочную и 1—2 конечные радиарные артерии. По бессосудистым участкам рассекают брыжейку ободочной кишки до средней ободочной артерии. Начиная от восходящей ободочной кишки до середины поперечной ободочной кишки, перевязывают прямые сосуды. Лишенную кровоснабжения правую половину ободочной кишки удаляют. Накладывают илсотрансверзоанастомоз. Если для пластики берут участок нисходящей или сигмовидной ободочной кишки, питающихся средней ободочной артерией, то мобилизуют левую половину ободочной кишки, перевязывают левые ободочные артерию и вену и некоторые ветви сигмовидных ободочных артерии и вены. Пересекают сигмовидную и нисходящую ободочные кишки, создавая трансплантат нужной длины. Перевязав прямые сосуды, удаляют часть поперечной и нисходящей ободочных кишок. Восстанавливают непрерывность ободочной кишки. Мобилизованный трансплантат проводят подкожно на шею, где соединяют верхний конец его с глоткой. Нижний анастомоз авторы предпочитают накладывать во второй этап через

12—15 дней. Тогда же удаляют и избыток трансплантата. В 1963 г. В. И. Попов и В. И. Филин сообщили об 11 наблюдениях успешной сегментарной пластики шейной части пищевода по описанной методике. У 1 больного пластика не была закончена из-за рецидива опухоли.

Реваскуляризованный кишечный ауто-трансплантат. Впервые свободную пересадку кишки в дефект шейной части пищевода в эксперименте пытались осуществить Sargel и Guttrie (1908). Сосуды брыжейки сегмента тонкой кишки они соединяли с сонной артерией и яремной веной. О первой успешной операции пластики шейной части пищевода посредством реваскуляризованного изолированного участка тонкой кишки сообщили Seidenberg и соавторы (1959). После ларингэктомии, шейной эзофагэктомии и правостороннего иссечения лимфатических узлов дефект между глоткой и пересеченным пищеводом был восстановлен с помощью свободного участка тонкой кишки с сосудистым анастомозом между радиарной брыжеечной и левой нижней щитовидной артериями. Радиарная брыжеечная вена была соединена с левой общей лицевой веной. Для венозного анастомоза авторы использовали танталовые кольца. Больной умер на 7-е сутки после операции от нарушения мозгового кровообращения. На аутопсии трансплантат не был изменен и сосуды его были проходимы.

В нашей стране свободную пересадку кишки на шею с сосудистым анастомозом для замещения дефекта между шейной частью пищевода и предгрудинным кишечным трансплантатом впервые выполнили В. И. Попов и В. И. Филин (1959). Для пластики они использовали участок тощей кишки длиной 20 см с основными сосудами. Из сосудов шеи была взята наружная сонная артерия и ветвь общей лицевой вены. В последующем авторы использовали язычную, верхнюю щитовидную артерии, наружную яремную вену и ее ветви. При свободной пересадке кишки на шею с сосудистым анастомозом они рекомендуют двухэтапную тактику. В первый этап накладывают сосудистые анастомозы, а спустя 2 нед выполняют пластику пищевода, соединяя кишку с глоткой и пищеводом. Это связано с тем, что в течение 7—10 дней нормализуется кровоснабжение пересаженной петли кишки и происходит заживление ран на

месте механического шва сосудов. Применяемые в послеоперационный период антикоагулянты также могут ухудшить заживление анастомозов. Одномоментное выполнение операции нежелательно и из-за опасности инфицирования раны.

Niebert и Cummings (1961) восстановили дефект шейной части пищевода после фаринголарингоэзофагэктомии с помощью реваскуляризованной антральной части желудка. Правая желудочно-сальниковая артерия была соединена с левой верхней щитовидной артерией, желудочно-сальниковая вена — с лицевой веной.

Свободный сегмент сигмовидной ободочной кишки с реваскуляризацией впервые применил Nakayama (1962). Нижнюю брыжеечную артерию он соединил с наружной сонной артерией, нижнюю брыжеечную вену — с внутренней яремной веной. В 1970 г. Накаюта сообщил о 50 операциях пластики свободной кишкой с последующим сосудистым анастомозом. У 32 больных операция закончилась успешно.

Chrysospathis (1966) использовал сегмент нисходящей ободочной кишки с питающей ножкой из восходящей ветви левой ободочной артерии и сегмент сигмовидной ободочной кишки с питающей ножкой из сигмовидной артерии. Для сосудистого анастомоза были взяты наружная сонная, наружная лицевая, верхняя щитовидная артерии и внутренняя яремная вена.

Наибольшую опасность после подобных операций представляет тромбоз сосудистых анастомозов и некроз трансплантата. С целью предупреждения тромбирования сосудистых анастомозов В. И. Попов и В. И. Филин (1965) предложили капельное введение слабого раствора гепарина через тонкий полиэтиленовый катетер, введенный в наружную сонную артерию через одну из ее ветвей.

Новые возможности свободной пластики шейной части пищевода открывает использование микрососудистой техники. McKee, Peters (1978), Nestor и соавторы (1980) сообщили о 33 таких операциях с использованием сегмента тощей кишки. Вначале накладывают проксимальный кишечный анастомоз с помощью однорядных узловых викриловых швов. Затем выполняют венозный и артериальный анастомозы, используя операционный микроскоп. Такой порядок операции хотя и удлиняет время ишемии

трансплантата, но зато позволяет тщательнее и легче выполнить верхний кишечный анастомоз. После наложения сосудистого анастомоза формируют нижний кишечный анастомоз. При необходимости проводят зонд в желудок для питания. По мере приобретения опыта время ишемии кишки сокращается до 60—70 мин.

Недостатками различных видов сегментарной пластики шейной части пищевода являются недостаточная радикальность операции и большое число анастомозов — три кишечных и два сосудистых. В связи с этим начали разрабатывать более радикальные операции, предусматривающие удаление всего пищевода с одномоментной пластикой его.

Пластика желудка. Желудочную трубку для пластики пищевода использовали Gavrilu (1951), Heimlich (1959) и другие авторы. В 1970 г. Heimlich сообщил о 42 таких операциях при раке шейной части пищевода, причем у 7 больных был наложен анастомоз с глоткой. При значительной травме, когда приходилось удалять гортань, автор выполнял операцию в два этапа. Вначале из шейного доступа с рассечением грудины и из трансторакального доступа удалял шейную часть пищевода и через 2—3 нед выполнял пластику пищевода желудочной трубкой. Ong и Lee (1960) применили пластику целым желудком, использовав цервико-абдомино-торакальный доступ и наложив фарингофундоанастомоз. Le Quesne, Ranger (1966) выполнили у 10 больных фаринголарингэктомию с фарингофундоанастомозом. Сначала у 3 больных они применили тройной доступ (шейный, брюшной, грудной), а в последующем использовали цервико-абдоминальный метод Денка—Турнера. Операция состоит из следующих этапов: 1) мобилизация желудка; 2) фаринголарингэктомия с трахеостомией; 3) мобилизация пищевода и проведение желудка на шею; 4) отсечение пищевода от желудка и фарингофундоанастомоз.

Akiyama и соавторы (1975) выполнили 25 подобных операций. Летальных исходов не было.

Cordiano и соавторы (1979) нашли в литературе описание 191 такой операции. Сами авторы располагали 14 собственными наблюдениями. Послеоперационная летальность, по их данным, составляла в среднем 6,6 %. У 13 больных операция осложни-

лась недостаточностью анастомоза, у 16 — пневмотораксом, у 2 — кровотечением в средостение, у 3 — повреждением задней стенки трахеи и др. Преимуществами этой операции, по мнению Cordiano, являются одноэтапность, удаление всего пищевода, часто с околотрахеальными лимфатическими узлами, наложение лишь одного шейного анастомоза, хорошее кровоснабжение желудка и устойчивость к отрицательному плевральному давлению. Однако эта операция недостаточно радикальна при раке средней трети грудной части пищевода, поскольку не позволяет полностью удалить медиастинальные лимфатические узлы.

Наибольшим опытом фарингогастростомии после удаления глотки, гортани и пищевода располагает Ong. В 1981 г. он сообщил о 157 операциях. Летальность составила 31 %, причем за последние 2 года ее удалось снизить до 18 %. Пятилетняя выживаемость отмечалась у 17,8 % больных.

Операцией выбора при лечении рака шейной части пищевода, по нашему мнению, является одномоментная резекция пищевода, чаще всего с фаринголарингэктомией и последующей сегментарной пластикой участком подвздошной кишки с питанием за счет средней ободочной артерии (по В. И. Попову и В. И. Филину) или тотальной толстокишечной эзофагопластикой. Если пищевод приходится резецировать путем торакотомии, то применяют сегментарную тонкокишечную пластику с проведением при этом трансплантата через правую плевральную полость, где и накладывают дистальный анастомоз. Проксимальный анастомоз с глоткой осуществляют со стороны шейной раны. Если же резекцию пищевода с соблюдением онкологических принципов удастся произвести в пределах шейной раны и наложить здесь нижний анастомоз, то сегмент подвздошной кишки проводят за грудинно и в шейной ране выполняют оба анастомоза. В тех же случаях, когда пищевод в дистальной части пересекают низко в верхней апертуре грудной клетки и анастомоз из шейной раны затруднителен, выполняют тотальную толстокишечную за грудинную эзофагопластику.

Рак верхней трети грудной части пищевода. Единой точки зрения в вопросе о лечении рака этой локализации не существует. Одни хирурги (например, А. А. Русанов, 1969) считают, что

при опухолях этой локализации следует применять лучевую терапию, другие (Garlock, 1950; Nakayama, 1960, 1974) предлагают выполнять оперативное вмешательство. По мнению большинства хирургов, резекция пищевода с одномоментной пластикой — слишком тяжелая операция. В таких случаях наиболее приемлема операция Торека с последующей эзофагопластикой во второй этап. Лишь немногие оперируют опухоли верхней трети грудной части пищевода одномоментно, несмотря на высокую летальность, сопровождающую эти операции.

Операции на верхней трети грудной части пищевода разрабатывали Sauerbruch (1911), Kuttner (1920), Garlock (1948) и другие исследователи.

Garlock (1948), а в последующем Sweet (1948), Saegesser (1959) применяли при опухолях, локализующихся выше дуги аорты, субтотальную эзофагэктомию с одномоментной пластикой желудком из левостороннего торако-абдомино-цервикального доступа. При этом некоторые хирурги (De Bakey, Ochsner, 1948; Lortat-Jacob, 1949; Nu и соавт., 1955) для улучшения доступа выполняли на левой половине грудной клетки двойной разрез по четвертому и восьмому межреберьям, который предлагал еще Meuer (1909).

Техника операции Гарлока. Вначале производят разрез по заднему краю кивательной мышцы, вскрывают и обследуют пальцем верхнее средостение. При отсутствии косвенных признаков неоперабельности осуществляют левостороннюю торакотомию по пятому межреберью. Рассекают медиастинальную плевру на всем протяжении в верхней трети латеральнее подключичной и общей сонной артерий. Пищевод мобилизуют выше и ниже опухоли. Обнажают оба блуждающих нерва, в частности прослеживают ход левого возвратного нерва. Блуждающие нервы пересекают ниже отхождения возвратных нервов. Пищевод мобилизуют на всем протяжении от пищеводного отверстия диафрагмы до уровня дуги аорты а затем тупо указательным пальцем выделяют ретро- и супраортальный отделы пищевода. Пищевод берут на держалку. Рассекают диафрагму и мобилизуют желудок. Пищевод пересекают и кардиальное отверстие ушивают. После пилоропластики диафрагму ушивают так, чтобы не сузить

желудок, расположенный в грудной полости. Выделенный и мобилизованный пищевод протягивают через шейную рану. Если возможно, желудок укладывают в ложе пищевода и дно желудка проводят в шейную рану. В противном случае желудок располагают внутриплеврально, впереди аорты. Шейный анастомоз выполняют при открытой грудной полости, поэтому хирург видит окончательное расположение желудка. Безопасность шейного соустья обеспечивается подшиванием дна желудка вокруг эзофагогастроанастомоза по типу фундопликации. Дренируют и ушивают плевральную полость. Вводят дренажи в углы шейной раны.

Garlock и Klein сообщили, что из 43 больных, которым был наложен супрааортальный пищеводно-желудочный анастомоз, умерли 14 (32 %).

Harrison и Picket (1950) удаляли одномоментно высоко расположенные опухоли пищевода из трех разрезов: правосторонней торакотомии в третьем межреберье с мобилизацией пищевода, лапаротомии с мобилизацией желудка и шейного разреза с наложением пищеводно-желудочного анастомоза. Подобную методику применил McKeown (1976) у 87 больных (летальность составила 14,9 %). Не получила широкого распространения чрезсердечная резекция пищевода, предложенная Wangenstein (1954).

Hegmann (1959) применял при раке верхней и средней трети грудной части пищевода трехэтапную операцию. В первый этап удаляют грудную часть пищевода из правостороннего доступа, во время лапаротомии мобилизуют желудок и накладывают гастростому. Через 10 дней желудок проводят за грудку и еще через 8 дней накладывают шейный пищеводно-желудочный анастомоз.

А. А. Олыпанецкий (1958) разработал на трупах сегментарную пластику верхней трети грудной части пищевода свободным участком тонкой кишки, сосуды которой соединяют с внутренними грудными артерией и веной.

П. И. Андросов (1955, 1959) предложил при опухолях верхней и средней трети грудной части пищевода удалять почти весь орган и замещать его тонкой или толстой кишкой, проведенной через правую плевральную полость впереди корня легкого. После мобилизации пищевода последний пересекают над диафрагмой, дистальный конец ушивают. Мобилизованный пищевод располагают впереди корня легкого, свободный конец его перевязывают нитью, концы которой проводят в брюшную полость через отверстие в диафрагме. Во время лапаротомии выкраивают трансплантат, который проводят на шею с помощью нитей после шейной медиастинотомии.

Во второй этап (спустя 8—10 дней) накладывают шейный анастомоз. Из 7 оперированных умерли 2.

Однако эти операции из-за их травматичности не получили широкого распространения. Несколько чаще при высокой локализации рака пищевода применяют пластику желудком и ее варианты. Операции этого типа разрабатывали Gavriiliu (1951), Nakayama (1954), Heimlich (1955), О. М. Авилова (1964), Yamagichi (1970) и другие авторы.

Операцией выбора при раке этой локализации, по нашему мнению, является операция Торека с последующей пластикой пищевода во второй этап.

Очень часто опухоли верхней и средней трети грудной части пищевода оказываются неоперабельными.

Рак средней трети грудной части пищевода. Впервые оперативные доступы и технику операций на грудной части пищевода предложил И. И. Насилов (1888). Он разработал экстраплевральный доступ к пищеводу через заднее средостение.

Техника операции Насилова. При раке верхней трети грудной части пищевода производят разрез в виде четырехугольного лоскута с основанием у позвоночника и свободным концом у левой лопатки. Резецируют III—VI ребра, перевязывают межреберные артерии, отслаивают плевру латерально, проникают в заднее средостение и выделяют пищевод. При поражении нижней трети грудной части пищевода делают аналогичный разрез справа с резекцией 4 нижних ребер. И. И. Насилов разработал также две методики операций на пищеводе. При обширных поражениях он предлагал производить резекцию пищевода и оба конца его выводить в рану в виде свищей, а при небольших — после иссечения опухоли накладывать анастомоз по типу конец в конец. Первую такую операцию произвел А. А. Бобров в 1889 г. В последующем предложены модификации операции Насилова, обеспечивающие доступ ко всем отделам пищевода.

Gregoire (1923) разработал внеплевральный, внебрюшинный доступ к нижней трети грудной части пищевода и кардиальной части желудка. Однако при раке пищевода задняя медиастинотомия не обеспечивает достаточного доступа, не позволяет полностью удалить околопищеводную клетчатку с лимфатическими узлами, а также представляет опасность из-за возможности повреждения медиастинальной плевры. В настоящее время заднюю медиастинотомию по Насилову применяют по особым показаниям при нагноительных процессах в заднем средостении.

Стремление избежать опасностей, связанных с открытым пневмотораксом, привело к разработке других внеплевральных методов на грудной части пищевода.

Denk (1913) разработал на трупах шейно-брюшной способ удаления грудной части пищево-

да (операция тоннелирования). При этом пищевод тупо выделяли рукой, введенной через пищеводное отверстие диафрагмы и через шейный разрез. Попытку удалить пищевод по методу Денка с последующей пластикой желудка предприняли Kimmell (1921) и Gohrbandt (1927). Kimmell выделял пищевод тупо пальцем со стороны шей и пищеводного отверстия диафрагмы, после чего мобилизовал желудок. Через шейную рану он извлекал пищевод с желудком, который при этом располагался и заднем средостении. Пищевод с опухолью резецировал. Анастомоз желудка с шейной частью пищевода, по мнению Kimmell, может быть наложен как одновременно, так и во второй этап. Оба оперированных больных умерли от повреждения плевры, осложнившегося гемотораксом. Безуспешными были также попытки Gohrbandt удалить пищевод по методу Денка с последующим проведением желудка подкожно. Первую успешную операцию тоннелирования по методу Дейка выполнил в 1933 г. Grey Turner. В нашей стране такой способ применил А. И. Савицкий, однако у 9 больных операция была безуспешной.

Наиболее совершенный внеплевральный способ удаления грудной части пищевода разработал и с успехом применил в клинике А. Г. Савиных (1944). Он предложил удалять всю грудную часть пищевода, выделяя ее сверху со стороны шеи до бифуркации трахеи и снизу после сагиттальной диафрагмокрутомии с помощью специального инструментария под контролем зрения. Одновременно на месте удаленного пищевода в заднее средостение проводят мобилизованную петлю тонкой кишки, соединяющуюся с шейной частью пищевода.

Техника операции Савиных. После лапаротомии мобилизуют левую долю печени, производят широкую сагиттальную диафрагмотомию и двустороннюю круротомию. Для этого вначале прошивают, перевязывают и пересекают нижнюю диафрагмальную вену. Диафрагму рассекают по средней линии на 6—7 см. Пересекают обе ножки диафрагмы. При этом следует помнить о близком расположении плевральных синусов и пересекать ножки диафрагмы по частям, отодвигая плевральные синусы латерально. Брюшную часть пищевода берут на держалку и производят двустороннюю ваготомию. С помощью специальных медиастинальных крючков различных размеров и пищеводных ложек выделяют из средостения пищевод с окружающей клетчаткой и лимфатическими узлами. Постепенно вводя медиастинальные крючки больших размеров, выделяют пищевод несколько выше бифуркации трахеи. Мобили-

зуют начальный отдел тонкой кишки для тонкокишечной пластики, перевязывая 3—4 брыжеечных радиальных сосуда. Длина кишки по брыжейке достигает 30 см. Затем выполняют шейную медиастинотомию. Разрез на шее слева углубляют по направлению к пищеводу. Последний осторожно выделяют, чтобы не повредить возвратный нерв. Выделение пищевода производят так же, как и снизу, применяя медиастинальные крючки, под контролем зрения, тупым и острым путем. Закончив выделение пищевода, операцию продолжают со стороны брюшной полости. Надсекают пищевод в месте перехода его в желудок до слизистой оболочки, прошивают, перевязывают, отсекают. Культю слизистой оболочки погружают серозно-мышечными швами. К культе пищевода фиксируют петлю тонкой кишки, предназначенную для пластики и, потягивая за пищевод, извлекают его через шейную рану вместе с тонкой кишкой. Накладывают на шее пищеводно-кишечный анастомоз, шейную рану зашивают и дренируют. В заключение накладывают гастростому. В. С. Рогачева (1968) указывает, что гастростома показана для профилактики атонии желудка и для раннего кормления больного, что приобретает особое значение при несостоятельности шейного анастомоза.

Залогом успешного применения операции Савиных является точная дооперационная диагностика, позволяющая исключить прорастание опухоли пищевода в клетчатку средостения и медиастинальную плевру. Как подчеркивает В. С. Рогачева (1968), эта операция показана только в I и II стадиях рака пищевода, когда опухоль не выходит за пределы стенки пищевода. Из 130 резекций пищевода по поводу рака пищевода и кардиальной части желудка методика Савиных была применена у 66 больных (летальность составила 15 %).

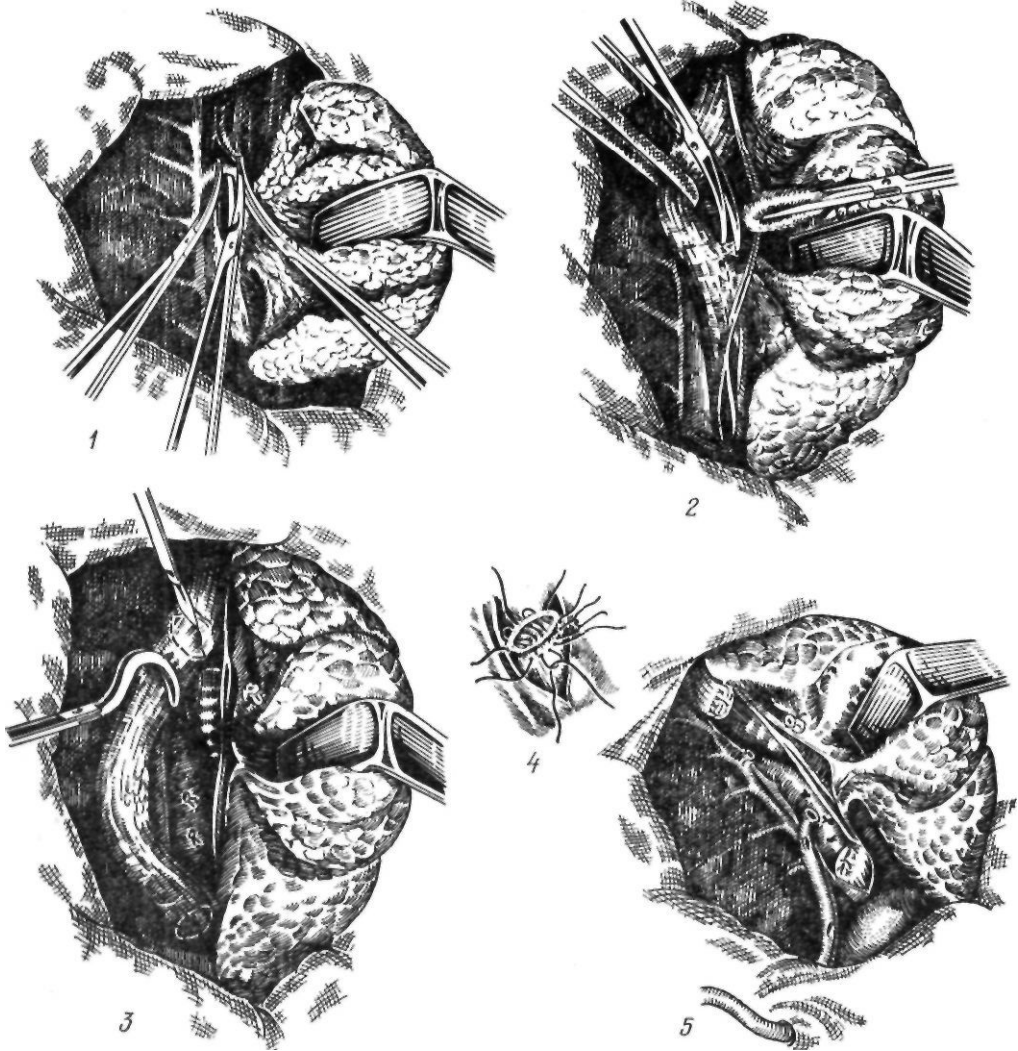
Новый этап в хирургическом лечении рака средней трети грудной части пищевода связан с разработкой трансторакального доступа к грудной части пищевода. В. Д. Добромислов (1900, 1902) разработал на трупах и в эксперименте трансторакальный доступ к пищеводу. Выполненная им на собаках операция состояла в следующем. Грудную полость широко вскрывали левосторонним переднебоковым разрезом с выкраиванием кожно-мышечно-реберного лоскута по шестому-десятому межреберью.

После вскрытия средостения иссекали участки пищевода длиной от 1,5 до 4 см, и отрезки сшивали по типу конец в конец. После ушивания грудной полости из нее отсасывали воздух. Из 10 оперированных В. Д. Добромысловым собак 3 жили от 1 до 3 мес.

Первую попытку осуществить в клинике резекцию грудной части пищевода по методу Добромыслова предпринял в 1903 г. П. И. Шатилов, но операция закончилась неудачно. Трансплевральную резекцию пищевода при раке средней трети грудной части пищевода впервые с успехом выполнил Thorek в 1913 г. Предварительно наложив гастростому, он удалил опухоль пищевода через левосторонний доступ по

седьмому межреберью с пересечением VII, VI, V, IV ребер у их шейки. Пищевод относительно легко был выделен из средостения с опухолью. После пересечения пищевода ниже опухоли нижний конец его был инвагинирован в желудок, а верхний вместе с опухолью выведен через шейный разрез; опухоль была удалена, а верхний конец пищевода выведен в виде стомы. В последующем пищеводный и желудочный свищи были соединены резиновой трубкой. Больная жила после операции 13 лет и умерла от пневмонии. Вторая успешная операция была выполнена Eggers (1925).

Правосторонний чрезплевральный доступ к пищеводу впервые применил в клинике, но безуспешно Baumgartner (1914). Автор



избрал этот доступ из-за отсутствия справа дуги аорты и легкости пересечения непарной вены. В клиническую практику чресплевральный доступ внедрили Franklin (1942) и Allison (1942). Операция Торека положила начало новому направлению в хирургическом лечении рака грудной части пищевода — двухэтапным операциям, при которых в первый этап удаляют пораженную грудную часть пищевода с опухолью, а во второй — создают искусственный пищевод.

В настоящее время многие хирурги выполняют операцию Торека с последующей пластикой пищевода спустя несколько месяцев при отсутствии признаков рецидива или метастазирования. Пластику обычно производят по одной из методик тонкой,

ободочной кишками или желудком (В. И. Казанский, 1960, 1973; Б. В. Петровский, 1961; А. А. Русанов, 1964, 1969; Scanlon и соавт., 1955, и др.). В отличие от оригинальной методики операцию выполняют из правостороннего доступа.

Техника современного варианта операции Торека. Производят правостороннюю торакотомию по пятому-шестому межреберью. Легкое отводят кпереди. Рассекают медиастинальную плевру, перевязывают и пересекают непарную вену (рис. 44). Пищевод вместе с опухолью выделяют на всем протяжении с клетчаткой средостения и лимфатическими узлами. Во время выделения пищевода проводят тщательный гемостаз и максимально щадят блуждающие нервы.

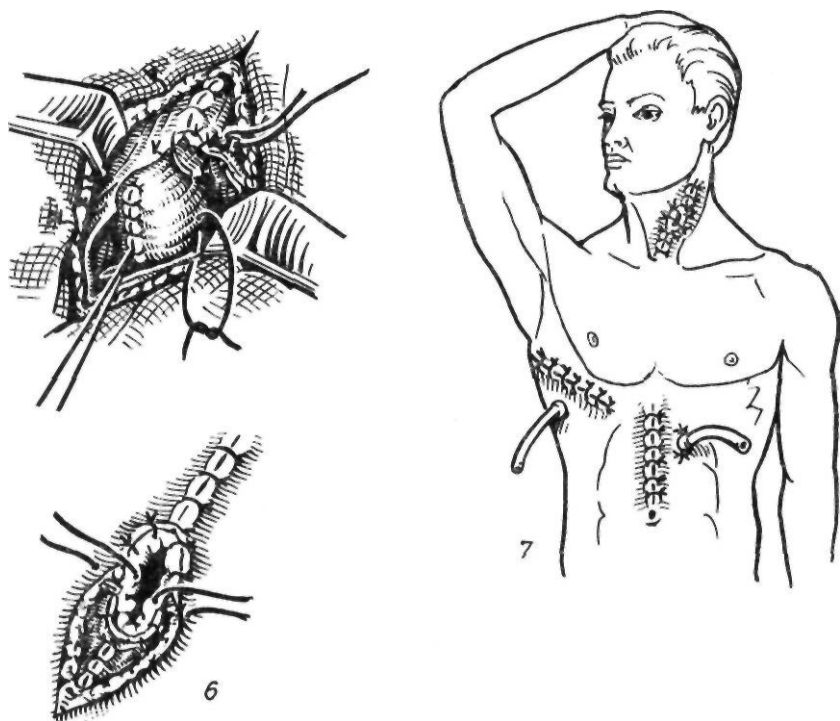


Рис. 44. Операция Торека:

1 — перевязка непарной вены; 2 — выделение пищевода с опухолью; 3 — пересечение пищевода, 4 — ушивание культи пищевода над кардиальной частью желудка; 5 — вид плевральной полости перед зашиванием раны грудной клетки; 6 — формирование эзофагостомы; 7 — окончательный вид операции

Над диафрагмой надсекают мышечную оболочку пищевода до слизистой оболочки, последнюю перевязывают и пищевод с опухолью отсекают. Дополнительно накладывают швы на мышечную оболочку, погружая культю слизистой оболочки. Грудную клетку дренируют и ушивают. Осу-

ществляют шейную медиастиномию, извлекают весь пищевод с опухолью, резецируют и формируют эзофагостому. В заключение производят лапаротомию, ревизию кардиальной части желудка, малого сальника, печени и накладывают гастростому.

А. С. Лурье (1965) с целью удаления паракардиальных и чревных лимфатических узлов предлагает следующий вариант операции Торека. После мобилизации пищевода его пересекают в верхних отделах и накладывают эзофагостому на шею. Плевральную полость зашивают. Затем производят лапаротомию, мобилизуют кардиальную часть желудка с прилежащей клетчаткой и желудочно-поджелудочной связкой. Левую желудочную артерию или ее восходящую ветвь перевязывают. Пищевод извлекают с опухолью в брюшную полость и резецируют вместе с кардиальной частью желудка. В заключение накладывают гастростому по Витцелю.

Ряд хирургов — Beck, Baronofsky (1960), Ю. Е. Березов (1961), Burney (1961), Uebermuth (1961) вначале выполняют эзофагопластику, а затем (во второй этап) удаляют пищевод.

Наряду с двухэтапной операцией Торека для оперативного лечения рака средней трети грудной части пищевода применяют одномоментную резекцию пищевода с пластикой желудка. В 1943 г. Garlock впервые с успехом выполнил резекцию пищевода с наложением пищеводно-желудочного анастомоза в плевральной полости.

Техника операции Гарлока. Производят левостороннюю торакотомию по седьмому межреберью с пересечением V—VII ребер у позвоночника. Пищевод выделяют на всем протяжении от дуги аорты до диафрагмы, после чего осуществляют диафрагмотомию. Мобилизуют желудок с сохранением правых сосудов и общего ствола левой желудочной артерии. После мобилизации желудок пересекают в кардиальной части и ушивают кардиальное отверстие. Пищевод выделяют позади дуги аорты и отсекают несколько выше ее. Иногда для выделения пищевода приходится мобилизовать дугу аорты путем перевязки межреберных артерий. Накладывают анастомоз между пищеводом и проведенным впереди и выше дуги аорты желудком. Диафрагму ушивают, фиксируя желудок к краям разреза. Грудную полость дренируют и ушивают.

Операция Гарлока не получила широкого распространения из-за травматичности, связанной с выделением пищевода из-за дуги аорты, формированием под- и над-аортального пищеводно-желудочного анастомоза, удалением лимфатических узлов и

клетчатки при распространении на нее ракового процесса. В связи с этим большинство хирургов предпочитают оперировать опухоли средней трети грудной части пищевода из правостороннего доступа. Наибольшее распространение получили операция, разработанная Lewis (1946), и ее модификации.

Техника операции Льюиса. Первый этап — лапаротомия. Желудок мобилизуют с сохранением правых сосудов. При поражении селезеночных и супрапанкреатических лимфатических узлов мобилизуют селезенку и хвост поджелудочной железы. Перевязывают левую желудочную артерию. Производят пальцевое расширение пищеводного отверстия диафрагмы и выполняют пилоропластику. Брюшную полость ушивают. Затем больного укладывают на левый бок и производят правостороннюю торакотомию по пятому межреберью. Рассекают медиастинальную плевру и перевязывают непарную вену. Выделяют пищевод с опухолью. При этом следует уделять внимание кровоснабжению сохраняемой части пищевода (наилучшие условия имеются на уровне дуги аорты). Кроме того, нужно стремиться сохранить ветви блуждающих нервов, идущие к воротам легкого. Мобилизованный желудок извлекают в грудную полость. Пищевод пересекают над желудком и культю инвагинируют (рис. 45). Резецируют пораженный участок пищевода и накладывают пищеводно-желудочный анастомоз. Для уменьшения растяжения желудка его подшивают к краям плевры. Наиболее высоко расположенную часть желудка фиксируют к куполу плевры, окутывая пищевод желудком. Lewis выполнил операцию в два этапа с промежутком 10 дней, но высказал предположение о возможности ее проведения в один этап. Holmes Sellors (1947), Santy и Ballivet (1947) и другие авторы производили операцию одноэтапно. Чтобы не выполнять напрасно мобилизации желудка, Hollingsworth и Martinsberg (1952) начинали операцию с торакотомии, ревизии грудной клетки, установления операбельности опухоли и лишь затем приступали к брюшному этапу операции.

Одной из причин неблагоприятных исходов операции является расхождение швов пищеводно-желудочного анастомоза вследствие недостаточности кровоснабжения дна желудка. Как показывают исследования

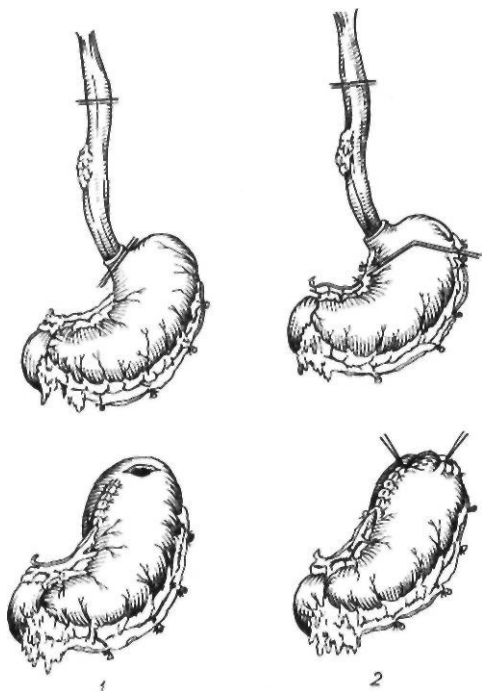


Рис. 45. Границы резекции органов при операции Льюиса (1) и в модификации А. А. Шалимова (2)

ряда авторов (А. И. Решетов, 1961; А. А. Русанов, 1962), у 25—30 % больных отмечается недостаточное кровоснабжение дна желудка. В связи с этим Б. А. Королев (1959) предложил при операции Льюиса не ограничиваться отсечением пищевода у кардиальной части желудка, а резецировать последнюю и дно желудка. Мы применяем аналогичную операцию. Техника ее следующая. Производим лапаротомию по средней линии. Мобилизуем желудок с сохранением кровоснабжения его за счет правых желудочных артерий. Пересекаем правую ножку диафрагмы (рис. 46, 1). Брюшную полость ушиваем. Вскрываем правую плевральную полость по пятому межреберью от угла лопатки до реберной дуги. Рассекаем медиастинальную плевру. Перевязываем и пересекаем непарную вену. Пищевод выделяем на 6—7 см выше опухоли и полностью мобилизуем ниже ее. В грудную клетку извлекаем желудок (рис. 46, 2). Пищевод отсекаем не над желудком, а с помощью аппарата УКЛ-60 резецируем часть кардиальной части и дно желудка, выкраивая таким образом желудочную трубку из боль-

шой кривизны желудка. Танталовые швы перитонизируем серо-серозными швами, в основном по малой кривизне и на 1—2 см по большой кривизне, оставляя место для наложения анастомоза с пищеводом. Располагая желудочную трубку в заднем средостении, накладываем пищеводно-желудочный анастомоз по типу конец в конец. При этом обязательно формируем инвагинационный анастомоз для профилактики рефлюкс-эзофагита. С этой целью накладываем серозно-мышечные швы, отступя 2—2,5 см от краев разреза пищевода и желудка. Внутренний ряд накладываем с завязыванием узелков внутрь просвета анастомозируемых органов (рис. 46, 3).

Большой вклад в разработку методов оперативного лечения рака грудной части пищевода внес Nakayama. В 1954 г. он предложил комбинированный правосторонний торако-абдоминальный доступ. Разрезом по пятому межреберью вскрывают грудную клетку, пересекают реберную дугу и разрез продолжают по средней линии до пупка. Выделяют пищевод и пересекают его выше опухоли. Часть пищевода с опухолью выводят через диафрагмальное отверстие в брюшную полость и отсекают от желудка. Мобилизованный желудок проводят через расширенное пищеводное отверстие диафрагмы в грудную полость, где и накладывают пищеводно-желудочный анастомоз (рис. 47). Из 30 оперированных таким образом больных умерли 4 (13,1 %).

Стремясь уменьшить опасность недостаточности внутриплеврального анастомоза, Nakayama (1961) начал применять после резекции грудной части пищевода предгрудинную пластику пищевода желудком, методика которой была разработана Kirschner (1920). Техника этой операции описана нами выше. Аналогичную методику при раке средней трети грудной части пищевода впервые применил Taylor (1945). Однако в клинике эта операция получила распространение только после работ Nakayama, в связи с чем она и получила название операции Киршнера—Накаямы.

Техника операции Киршнера—Накаямы. Производят правостороннюю торакотомию по пятому-шестому межреберью. Рассекают на всем протяжении медиастинальную плевру. Перевязывают и пересекают непарную вену. Пищевод выделяют с клетчаткой средостения и лимфатическими узлами.

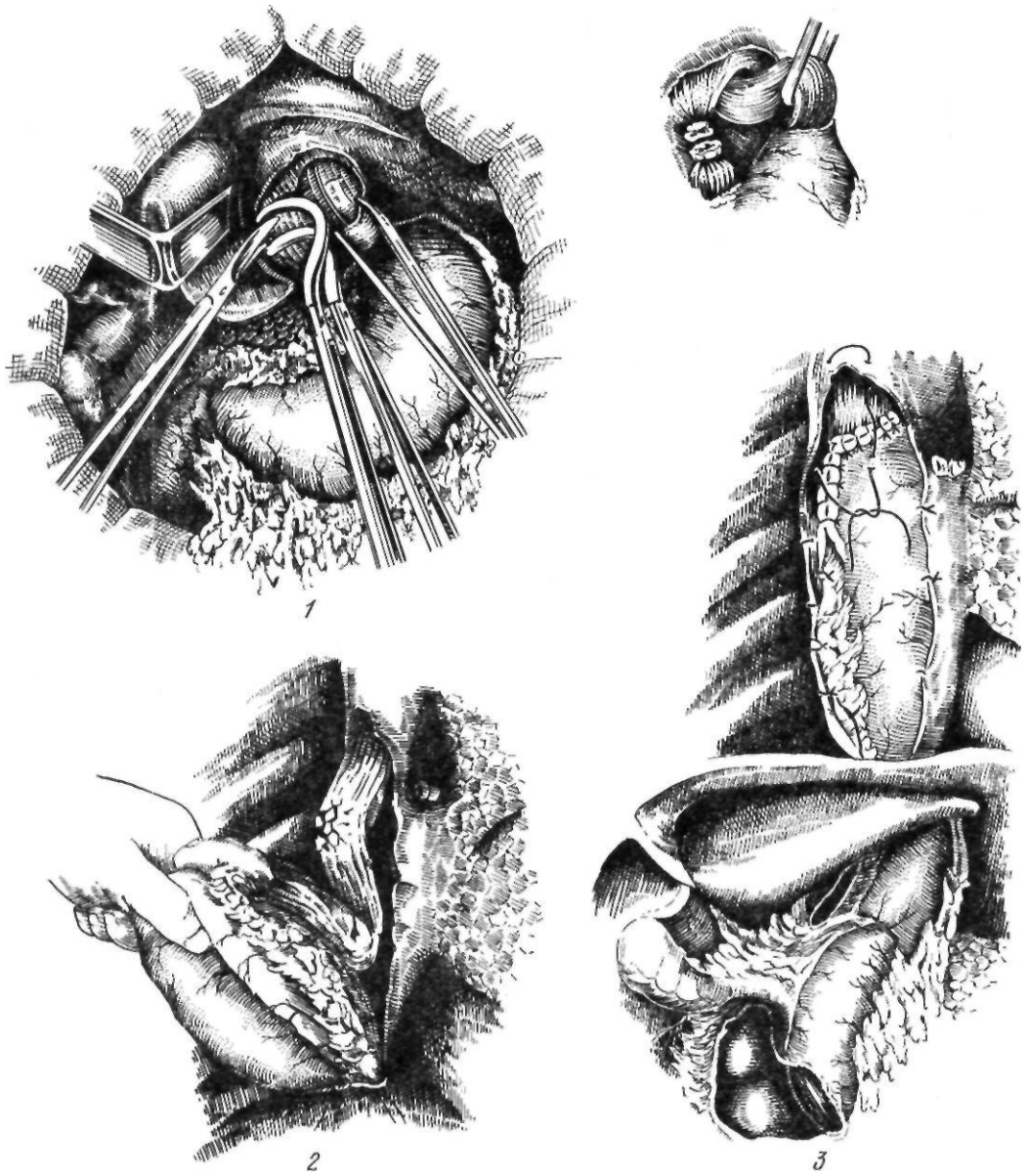


Рис. 46. Операция Льюиса:

1 — пересечение правой ножки диафрагмы; 2 — извлечение мобилизованного желудка в плевральную полость; 3 — окончательный вид операции

максимально сходя блуждающие нервы. Пищевод выделяют тупо до кардиальной части желудка, пересекают и ушивают над желудком. Грудную полость дренируют и ушивают. Затем производят шейную медиастинотомию. Мобилизованный пищевод выводят наружу, и опухоль резецируют. После этого вскрывают брюшную полость, полностью мобилизуют желудок. Под кожей

груди делают тоннель, через который после остановки кровотечения тампонадой проводят на шею желудок, избегая перекутов и сдавления его сосудов. Формируют пищеводно-желудочный анастомоз. Для уменьшения натяжения швов Накаята рекомендует удалять в нескольких местах циркулярно серозно-мышечный слой желудка. Место анастомоза окутывают прядью сальника.

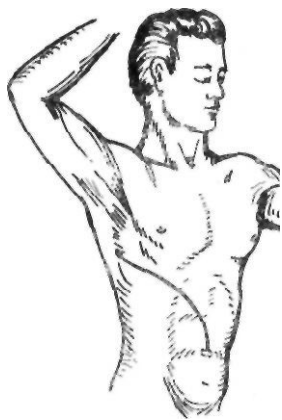

Рис. 47. Операция Накаямы

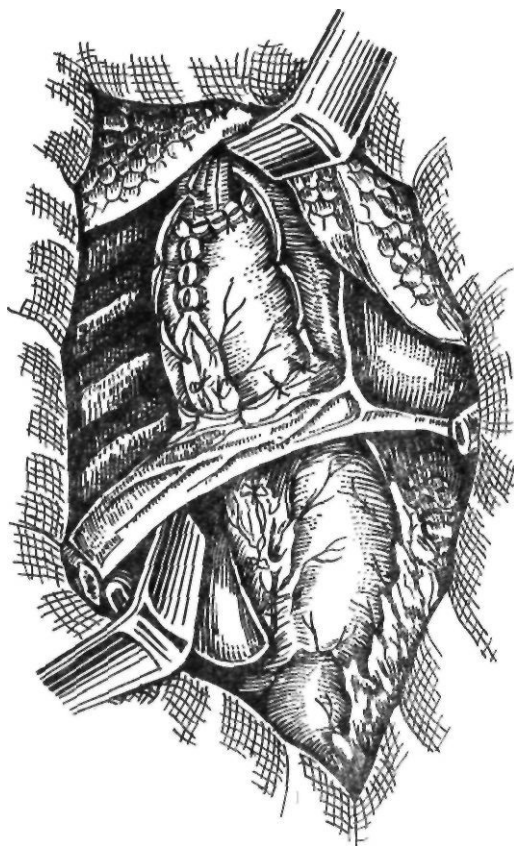
Как подчеркивают некоторые авторы, у японцев маленькая подвижная грудная клетка, а желудок вследствие преимущественного питания рисом большой, с хорошим кровоснабжением, что имеет большое значение при операциях на пищеводе, особенно при пластике пищевода желудком. К сожалению, операции с одномоментной пластикой желудком не всегда выполнимы из-за тяжести общего состояния больных.

В последнее время Nakayama (1966, 1979) применяет трехэтапный метод лечения больных раком пищевода.

При раке средней и верхней трети грудной части пищевода используют и другие варианты желудочной пластики.

В 1912 г. Я. С. Гальперн и А. Jianu независимо друг от друга предложили применять для пластики пищевода антиперистальтически расположенную желудочную трубку из большой кривизны с последующей кожной надставкой. В последующем эту операцию усовершенствовали и внедрили в клиническую практику Gavriiliu (1961) и Heimlich (1955). Они начали выполнять тотальную эзофагопластику с помощью желудочной трубки из большой кривизны.

Техника этой операции подробно описана нами в разделе «Рубцовые сужения пищевода». В 1975 г. Gavriiliu сообщил о 536 операциях, выполненных по своей методике по поводу Рубцовых сужений пищевода и для замещения удаленного пищевода при раке. У 106 больных в состав желудочной трубки входили привратник и начальная часть двенадцатиперстной кишки, и глотку соединяли с начальной частью двенадцатиперстной кишки. Осложнения наблюдались у 13 % больных, причем у 7,6 % возникли слюнные свищи. По мнению Gavriiliu, операция выполнима у 95 % больных.



Waddell и Scannell (1957) применили при раке средней и верхней трети грудной части пищевода резекцию пищевода с одновременной пластикой желудком, проводя его загрудинно. Операция заключается в следующем. Производят правостороннюю торакотомию и частично рассекают грудину. Перевязывают и пересекают непарную вену. После мобилизации пищевода прошивают у кардии и под куполом плевры и грудную часть его иссекают. Грудную клетку дренируют и ушивают. Осуществляют верхнесрединную лапаротомию. Мобилизуют желудок. Пластику целым желудком применяют при достаточной ширине анастомозов между левой и правой желудочно-сальниковыми артериями. Левую желудочную артерию перевязывают ниже развилки. При недостаточном кровоснабжении дна желудка резецируют проксимальную половину желудка. Таким образом, из большой кривизны формируют желудочную трубку диаметром 3—4 см, которую загрудинно выводят на шею и соединяют с пищеводом или глоткой. Подобную операцию без рассечения грудины выполнила в 1964 г. О. М. Авилова (рис. 48).

Заслуживает внимания метод оперативного лечения рака пищевода, предложенный Akiyama (1975, 1980). Поскольку при плоскоклеточном раке пищевода любой

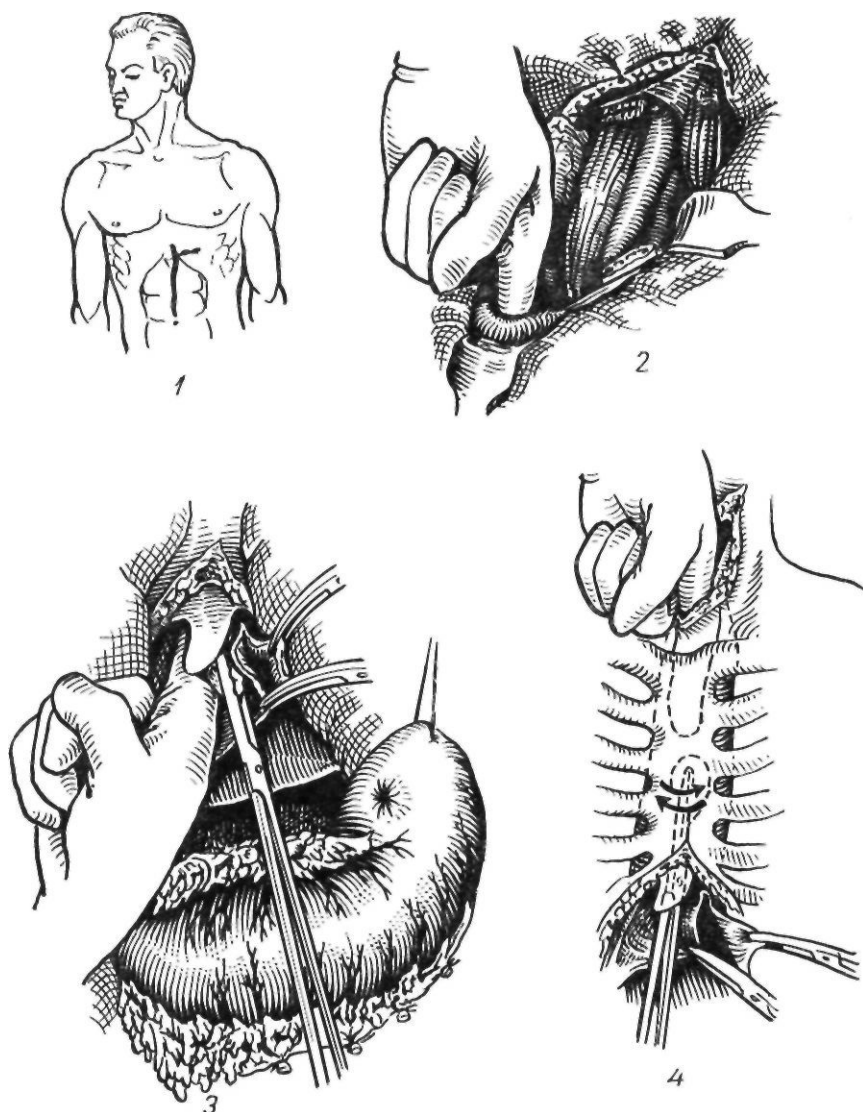
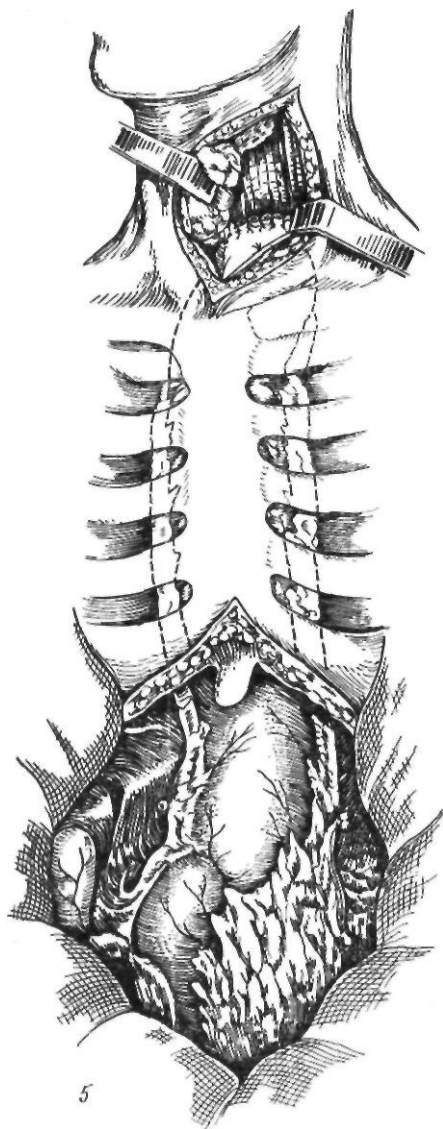


Рис. 48. Операция Waddell — Scannel в модификации О. М. Авиловой:

1 — проекция кожных разрезов; 2—4 — создание за грудинного тоннеля; 5 — окончательный вид операции

локализации могут поражаться лимфатические узлы как средостения, так и вдоль малой кривизны и по ходу левой желудочной артерии, он рекомендует удалять полностью грудную и брюшную части пищевода, а также малую кривизну желудка вместе с клетчаткой и лимфатическими узлами. Операция Акиямы состоит в следующем. После эксплоративной лапаротомии брюшную полость временно закрывают. Производят правостороннюю торакотомию в пятом межреберье. Удаляют всю грудную часть пищевода с клетчаткой и лимфатиче-

скими узлами, и грудную полость зашивают. Больного укладывают на спину, открывают брюшную полость, удаляют малую кривизну от угла до дна желудка вместе с лимфатическими узлами. Формируют желудочную трубку. Пищевод выделяют на шее. Желудочную трубку проводят за грудинно и накладывают шейный эзофагогастроанастомоз. Если желудок не может быть использован, применяют пластику ободочной кишки. Из 210 оперированных 2(1,4 %) умерли. Пятилетняя выживаемость составила в среднем 34,6 %.



Yamagishi и соавторы (1970) при раке средней и верхней трети грудной части пищевода применили для эзофагопластики изоперистальтически расположенную желудочную трубку из большой кривизны (модификация операции Рутковского, 1923), которую проводили подкожно на шею и соединяли с пищеводом. Дистальную ее часть соединяли с тощей кишкой.

Belsey и Niebert (1974) разработали методику удаления грудной части пищевода путем правосторонней заднебоковой торакотомии в пятом межреберье, мобилизуя желудок через пищеводное отверстие диафрагмы.

Большим достижением восстановительной хирургии пищевода является разработка методов внутриплевральной тонко- и толсто-

кишечной эзофагопластики. Разработанные преимущественно для лечения рубцовых сужений пищевода эти операции нередко применяют и при лечении рака пищевода. Тонкокишечная внутриплевральная эзофагопластика была предложена С. П. Федоровым (1908). Он рекомендовал проводить кишку через отверстие в диафрагме и накладывать анастомоз с пищеводом выше места сужения. В клинике эта операция была впервые выполнена Rienhoff (1946) и С. С. Юдиным (1947). В 1951 г. Orsoni и Lemaige предложили использовать для внутриплевральной пластики пищевода трансплантат из поперечной ободочной кишки, мобилизованный по Вьюе. В клинике впервые успешную внутригрудную пластику пищевода ободочной кишкой выполнил Lortat-Jacob (1951), использовав с этой целью часть восходящей и правую половину поперечной ободочных кишок с питающей восходящей ветвью левой ободочной артерии. Проксимальная часть трансплантата была соединена с пищеводом, а дистальная — с тощей кишкой.

Внутриплевральную пластику пищевода при раке грудной его части впервые успешно выполнили Neville и Glowes (1958). У 7 из 23 больных наступил летальный исход. Техника операции заключалась в следующем. При раке пищевода, локализуемом выше дуги аорты, применяют правостороннюю торако- и лапаротомию. Операцию выполняют одновременно две бригады хирургов. Одна бригада выделяет и удаляет пораженный участок пищевода, другая — мобилизует правую половину ободочной кишки, включая слепую кишку, аналогично методике Ройта. Через отверстие в диафрагме кишку проводят в правую плевральную полость, где первая бригада формирует пищеводно-кишечный анастомоз по типу конец в конец, а вторая накладывает желудочно-толстокишечный анастомоз.

При раке пищевода, локализуемом ниже дуги аорты, применяют левостороннюю торако- и лапаротомию. Несколько рассекают диафрагму, чтобы создать лучший доступ к нижней трети грудной части пищевода и кардиальной части желудка. Для пластики в этом случае достаточно мобилизовать поперечную ободочную кишку. После резекции нижней трети грудной части пищевода и кардиальной части желудка в левую плевральную полость проводят транс-

плантат, который соединяют с пищеводом и желудком. Для анастомоза с желудком может быть использовано отверстие, образовавшееся после отсечения пищевода, или же после его ушивания анастомоз накладывают с передней стенкой желудка. Обязательно выполняют пилоропластику. Варианты внутриплевральной эзофагопластики представлены на рис. 49, 50.

Впервые выполнил внутриплевральную пластику рубцово-суженного пищевода ободочной кишкой П. И. Андросов (1957). А. А. Шалимов (1967) произвел успешную резекцию пищевода с одномоментной толстокишечной эзофагопластикой.

В последнее время начали применять внутригрудную сегментарную пластику пищевода. Под сегментарной пластикой пищевода понимают такое восстановление проходимости пищи по пищеводу, при котором не выключается замыкательная функция кардии. Orsoni (1951) первым высказал мысль о возможности замещения средней трети грудной части пищевода после резекции его по поводу рака коротким толстокишечным трансплантатом на длинной сосудистой ножке. Варианты выкраивания трансплантатов для сегментарной эзофагопластики показаны на рис. 51, 52.

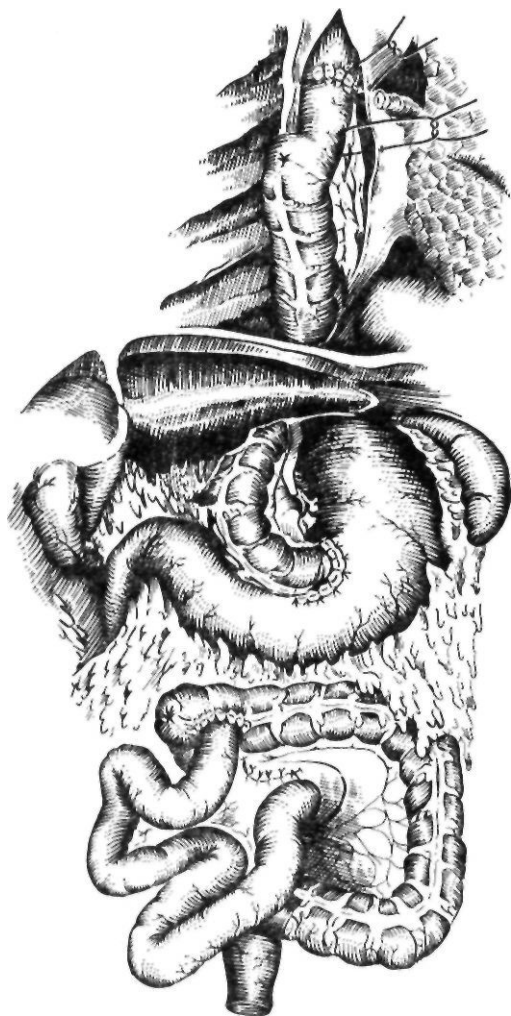

Рис. 49. Внутриплевральная эзофагопластика правой половиной ободочной кишки с участком подвздошной кишки

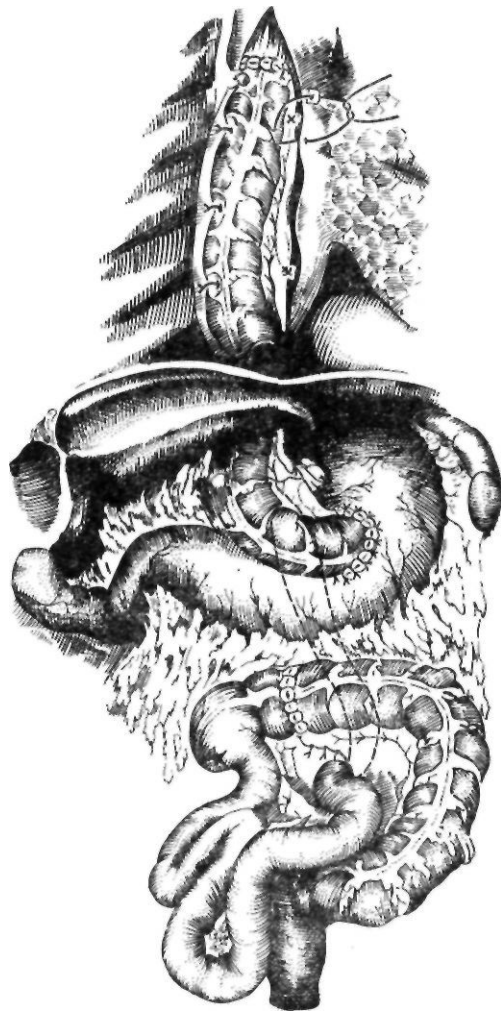


Рис. 50. Внутриплевральная эзофагопластика правой половиной ободочной кишки с сохранением илеоцекального угла

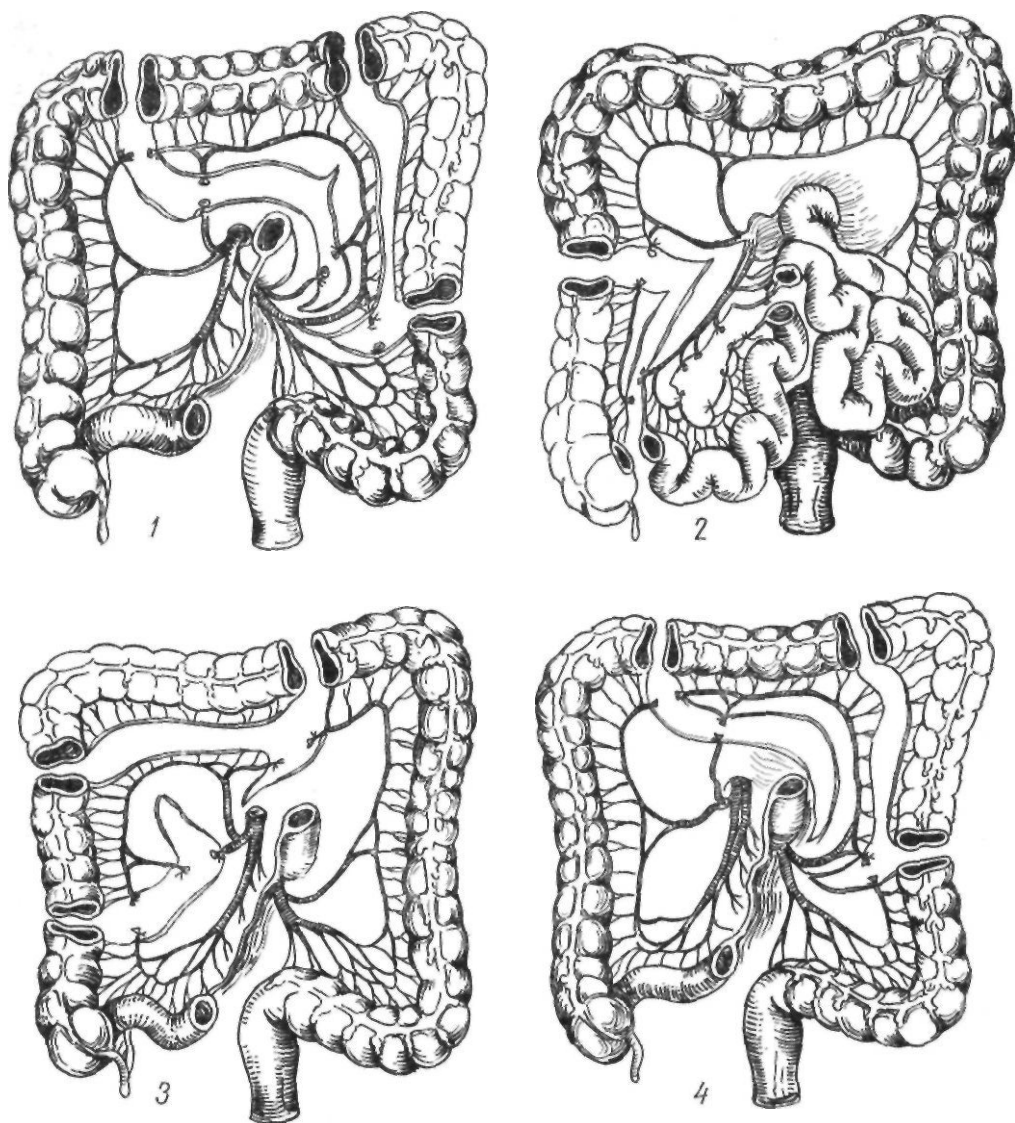


Рис. 51 Схема выкраивания трансплантатов для сегментарной эзофагопластики:

1 — из поперечной ободочной кишки; 2 — из подвздошной кишки; 3 — из восходящей ободочной кишки; 4 — из поперечной ободочной кишки

В последующем внутригрудную сегментарную толстокишечную пластику разрабатывали Б. В. Петровский, Э. Н. Ванцян, Р. А. Тошаков (1964, 1965, 1971), В. И. Попов и В. И. Филин (1965). Приводим технику сегментарной толстокишечной пластики пищевода по Б. В. Петровскому, Э. Н. Ванцяну и Р. А. Тошакову (1964). После лапаротомии производят ревизию ободочной кишки, оценивают кровоснабжение различных ее участков и выбирают участок кишки, который будет использован

в качестве трансплантата. Для пластики применяют восходящую, поперечную или нисходящую ободочные кишки, кровоснабжение которых может осуществляться за счет любой хорошо выраженной ободочной артерии. Наиболее удобно выкраивать трансплантат из левой половины поперечной ободочной кишки, которая питается средней ободочной артерией. Удаляют большой сальник и мобилизуют левую половину ободочной кишки. От развилки средней ободочной артерии до нижнего края

трансплантата поочередно, чтобы не укоротить сосудистую ножку, перевязывают прямые сосуды. На уровне верхнего конца трансплантата перевязывают дугу Риолана и рассекают брыжейку поперечной ободочной кишки до места отхождения средней ободочной артерии. Лишенный питания в результате мобилизации трансплантата участок кишки резецируют. Восстанавливают непрерывность ободочной кишки. Проводят трансплантат позади желудка, а после диафрагмотомии — в правую плевральную полость, где и соединяют с пищеводом. Нижний анастомоз, который накладывают первым, формируют по типу конец в бок пищевода, а верхний (после резекции избытка кишки) — по типу бок в бок.

В. И. Филин (1968) предложил операцию сегментарной пластики грудной части пищевода ободочной кишкой, при которой сохраненные участки пищевода и сам трансплантат, соединяющий их, располагают под кожей груди.

Мы не применяем толстокишечной сегментарной пластики, отдавая предпочтение тонкокишечной сегментарной пластике.

Первые тонкокишечную внутригрудную сегментарную пластику пищевода применили в 1958 г. Katsura и соавторы. Они выполнили ее у 5 больных после резекции средней трети грудной части пищевода по поводу рака. Техника этой операции следующая. В положении больного на левом боку вскрывают разрезом по пятому-шестому межреберью грудную клетку. Производят ревизию и устанавливают возможность выполнения радикальной операции. Затем больного поворачивают на спину и выполняют лапаротомию. В рану выводят начальные петли тонкой кишки и оценивают сосудистые аркады. Берут на лигатуру участок тонкой кишки, достаточный для замещения дефекта в пищеводе. Оральный конец трансплантата находится между 1-й и 2-й кишечными артериями. На этом уровне перевязывают и пересекают сосудистую аркаду. Дистально от аборального конца трансплантата до уровня 4—5-й кишечной артерии перевязывают все прямые сосуды. Лишенный питания участок кишки резецируют над сосудистыми аркадами. Затем перевязывают 2—3-ю, а если необходимо, и 4-ю кишечные артерии. По бессосудистым участкам трансплантат отсекают до сосудистой ножки. Отсекают конец трансплан-

тата. Восстанавливают проходимость тонкой кишки. Трансплантат проводят позади желудка через отверстия в брыжейке поперечной ободочной кишки, малом сальнике и расширенное пищеводное отверстие диафрагмы в плевральную полость. Резецируют пораженный участок пищевода. Анастомозируют оба конца пищевода с трансплантатом по типу конец в конец. В заключение дренируют грудную полость и ушивают раны.

Г. Е. Островерхое и Р. А. Тошаков (1962) разработали сегментарную пластику средней трети грудной части пищевода тонкокишечным трансплантатом на двух сосудистых ножках. При этом сегмент кишки, используемый для пластики, имеет два независимых друг от друга источника кровоснабжения. Операцию начинают с перевязки и пересечения сосудистой аркады между 1-й и 2-й парами кишечных артерий. Перевязывают на протяжении 25—30 см прямые сосуды под кишкой. Затем сохраняют участок кишки длиной 12—15 см (будущий трансплантат) и снова под кишкой перевязывают прямые сосуды до уровня бифуркации 7-й радиарной кишечной артерии. Резецируют участки кишки, лишенные питания. Перевязывают и пересекают 3—6-й радиарные кишечные сосуды, рассекают бессосудистые участки под аркадами. Восстанавливают непрерывность тонкой кишки, после чего трансплантат проводят в грудную полость и накладывают пищеводно-кишечные анастомозы. В клинике эту операцию впервые выполнили Т. А. Суворова и Р. А. Тошаков (1962).

Мы применяем сегментарную тонкокишечную эзофагопластику, разработанную А. А. Шалимовым и С. А. Шалимовым (1971) с использованием участка подвздошной кишки. Техника этой операции следующая. Комбинированным торако-абдоминальным разрезом справа по пятому межреберью с рассечением реберной дуги и продлением разреза по средней линии до пупка вскрывают без рассечения диафрагмы грудную и брюшную полости. Рассекают медиастинальную плевру, перевязывают и пересекают непарную вену. Определяют величину резецируемого участка пищевода. Производят ревизию конечного отдела тонкой кишки, оценивают кровоснабжение, выбирают участок кишки, который будет использован в качестве трансплантата.

Источником кровоснабжения трансплантата является подвздошно-ободочная артерия. Трансплантат с питающей подвздошно-ободочной артерией мы выделяем при опухолях средней трети грудной части пищевода. Вначале мобилизуем илеоцекальный угол и конечный отдел подвздошной кишки путем рассечения париетальной брюшины. Перевязываем восходящую ветвь подвздошно-ободочной артерии у места ее отхождения, сохраняя кровоснабжение илеоцекального угла.

Верхний конец трансплантата находится на расстоянии 40—45 см от илеоцекального угла. Длина трансплантата 25—30 см. На уровне верхнего края трансплантата перевязываем и пересекаем сосудистую аркаду. Начиная от нижнего края трансплантата до участка, расположенного на расстоянии 10—12 см от илеоцекального угла, перевязываем все прямые сосуды. Лишенный питания участок подвздошной кишки резецируем над сосудистыми аркадами. Последовательно в проксимальном направлении перевязываем и пересекаем 2—4-ю радиарные кишечные артерии брыжейки тонкой кишки. Рассекаем брюшину по ходу подвздошно-ободочной и верхней брыжеечной артерий, что создает подвижность корня брыжейки. Восстанавливаем непрерывность кишечника. Выделенный трансплантат проводим позади желудка, через малый сальник и расширенное путем пересечения правой ножки пищевода отверстие диафрагмы в плевральную полость, где оба конца трансплантата соединяем изоперистальтически с пищеводом по типу конец в конец. При этом на пищеводе с обоих концов оставляем мышечные манжетки, которые на 1,5—2 см длиннее отсеченной слизистой оболочки. Все слои кишки сшиваем со слизистой оболочкой и подслизистым слоем пищевода, а мышечную манжетку надвигаем на анастомоз и подшиваем к серозно-мышечному слою кишки (рис. 53, 54).

Таким образом, при раке средней трети грудной части пищевода в настоящее время применяют две основные операции: 1) экстирпацию пищевода по Тореку с последующей эзофагопластикой и 2) резекцию пищевода с одномоментным внутриплевральным эзофагогастроанастомозом. Операция Торека показана при эндофитном раке, обширном поражении пищевода, наличии метастазов

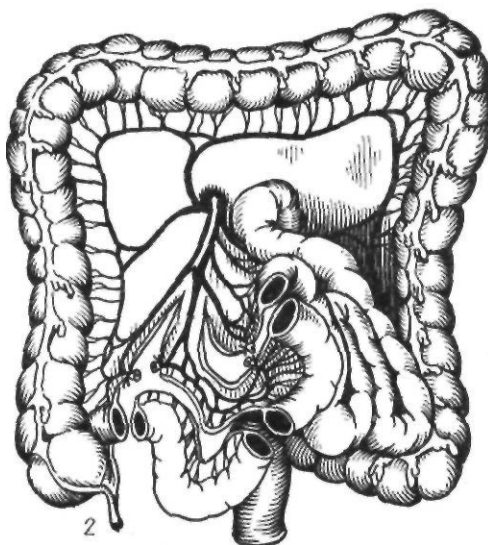
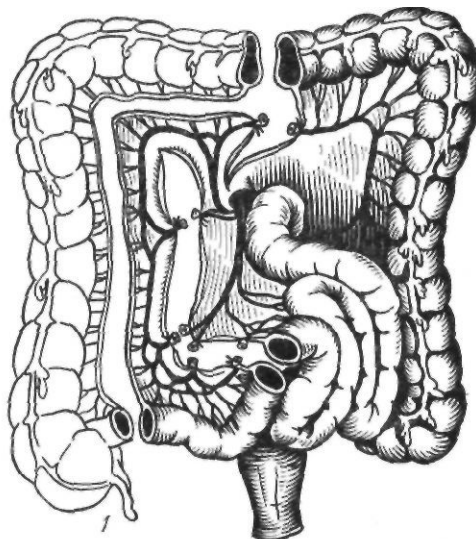


Рис. 52. Схема выкраивания трансплантатов для сегментарной эзофагопластики из подвздошной кишки:

1 — по Попову и Филину; 2 — по Шалимову

в паракардиальных лимфатических узлах, а также ослабленным больным. Резекция пищевода с одномоментным эзофагогастроанастомозом рекомендуется при небольших экзофитных опухолях и при отсутствии метастазов. Мы предпочитаем в этом случае выполнять модифицированную операцию Льюиса и, как исключение, в особо благоприятных случаях, считаем возможным применение сегментарной эзофагопластики.

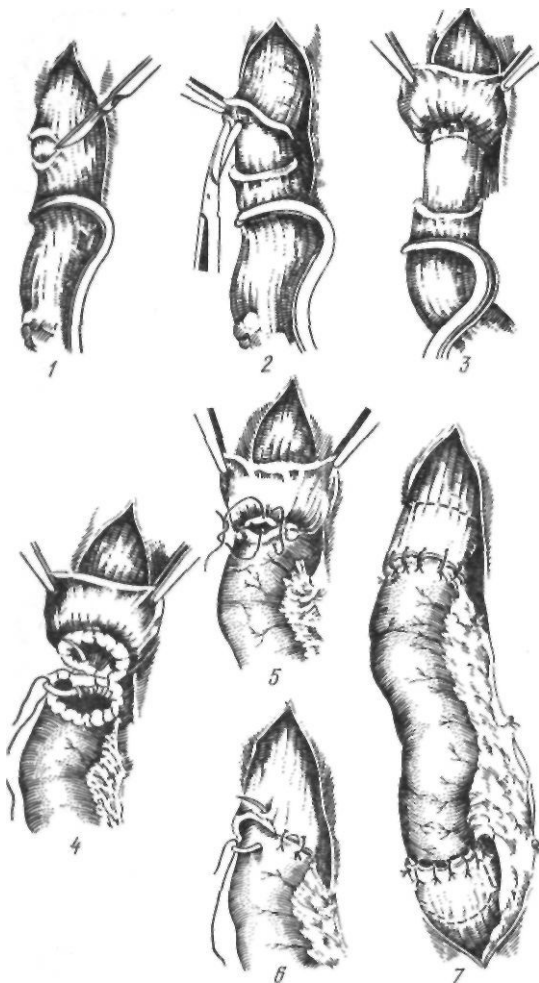


Рис. 53. Пищеводно-кишечный анастомоз при сегментарной пластике пищевода

Рак нижней трети грудной части пищевода и кардиальной части желудка. Принципы хирургического лечения при раке этих локализаций одинаковые, хотя по гистологическому строению рак нижней трети пищевода является плоскоклеточным, а рак кардии — железистым. В зависимости от степени поражения пищевода и желудка А. А. Русанов (1966) различает несколько разновидностей рака: 1) кардиальный (опухоль локализуется в пределах кардиальной части желудка); 2) кардиоэзофагеальный (поражены кардиальная часть желудка и пищевод); 3) гастрокардиальный (опухоль захватывает кардиальную и дистальную части желудка, не переходя на пищевод); 4) гастро-

эзофагеальный (опухоль распространяется на пищевод, кардиальную и дистальную части желудка). Помимо этой локализации мы выделяем эзофагокардиальный рак, когда опухоль исходит из нижней трети пищевода (плоскоклеточный рак) и распространяется на кардиальную часть желудка и рак нижней трети грудной части пищевода без распространения на кардиальную часть желудка.

Разработка техники операций и первые попытки оперативного лечения рака нижней трети грудной части пищевода и кардиальной части желудка относятся к концу прошлого — началу настоящего века. В 1894 г. Levy описал технику резекции кардиальной части желудка из чрезбрюшинного доступа, разработанную им на трупах и в эксперименте на собаках. Автор подчеркивал, что швы на пищевод необходимо накладывать в косом направлении, что снижает опасность их прорезывания.

В 1895 г. Biondie сообщил о своих экспериментах на собаках, которые заключались в иссечении кардиальной части желудка и соединении пищевода с дном желудка чрезплевральным доступом. Вскоре такие же исследования провел на трупах Gosset (1903).

В клинике чрезплевральный доступ применили Miculicz (1904) и Sauerbruch (1905). Все попытки Sauerbruch удалить кардиальную часть желудка и нижнюю треть грудной части пищевода из торакального доступа были безуспешны. В 1925 г. автор сообщил о 50 неудачных операциях.

Kuttner (1905) предложил поэтапный абдомино-торакальный доступ. В первый этап производят лапаротомию, в случае операбельности — ревизию и мобилизацию кардиальной части желудка, а во второй этап после лапаротомии трансторакальным доступом слева с рассечением диафрагмы выделяют дно желудка, резецируют пораженную часть и накладывают пищеводно-желудочный анастомоз (при помощи пуговки Мерфи).

Henle (1908) выполнял вначале торакотомию, а затем лапаротомию.

В последующем поэтапный абдоминальный доступ разрабатывал Wendel (1910). Janeway и Green (1910) предложили вскрывать грудную и брюшную полости разрезом по восьмому межреберью от подмышечной линии с продолжением разреза на брюшную стенку по направлению к пупку.

О первой успешной резекции кардиальной части желудка при раке из чрезбрюшного доступа сообщил в 1908 г. Volcker. Благоприятный исход операции Фёлькера во многом зависел от удлинения брюшной части пищевода путем пересечения блуждающих нервов, как рекомендовал еще в 1894 г. Levy. Для улучшения доступа к кардиальной части желудка Kocher (1911) предложил мобилизовать левую долю печени путем пересечения венечной связки печени, Clairmont (1921) — пересекать ножку диафрагмы, Hoghammer (1923) — надсекать диафрагму в области пищеводного отверстия. К. П. Сапожков (1930) рекомендовал пересекать сухожильную часть диа-

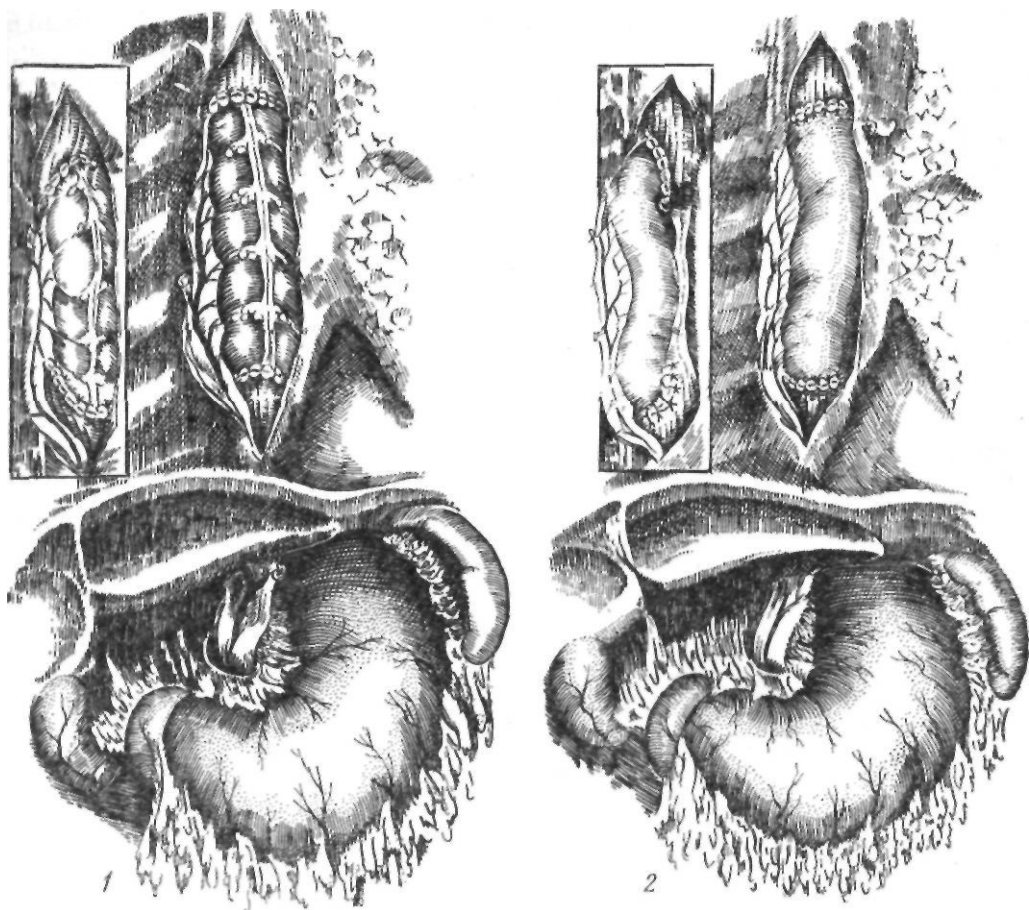


Рис. 54. Законченный вид сегментарной толстокишечной (1) и тонкокишечной (2) эзофагопластики

фрагмы на 2—2,5 см, а А. Г. Савиных (1931) разработал оригинальную методику мобилизации пищевода (диафрагмокруротомию), которая позволила значительно облегчить наложение анастомоза. Первую успешную резекцию кардиальной части желудка из абдоминального доступа в СССР выполнил В. С. Левит в 1928 г. в два этапа. Сначала он мобилизовал кардиальную часть желудка и брюшную часть пищевода и фиксировал последний к краям диафрагмального отверстия, а через 8 дней удалил желудок и наложил пищеводно-желудочный анастомоз.

В 1913 г. Zaayer, "разбив операцию на два этапа, впервые успешно удалил из торако-абдоминального доступа опухоль кардиальной части желудка с переходом на пищевод. О благоприятных результатах этой операции позже сообщил Hedblom (1922).

В последующие годы с успехом выполнили резекцию кардиальной части желудка и нижней трети грудной части пищевода из трансторакального доступа Sauerbruch (1932), Nissen (1937), Adams и Phemister (1938) и Garlock (1943). В нашей стране операцию этого типа впервые произвел В. И. Казанский (1945), но безуспешно.

В 1946 г. резекцию кардиальной части желудка из чресплеврального доступа успешно выполнил Б. В. Петровский.

Впервые полностью удалил желудок из трансторакального доступа Sweet, который в 1945 г. опубликовал данные о 18 таких операциях. В СССР первая успешная гастрэктомия с применением этого доступа была выполнена в 1946 г. Б. В. Петровским.

В 1932 г. Ohsawa после многочисленных экспериментов на животных впервые предложил комбинированный абдомино-торакальный доступ при раке кардиальной части желудка и нижней трети грудной части пищевода. Этот доступ является в настоящее время общепринятым. Ohsawa вскрывал брюшную полость разрезом по средней линии или слева параректально, от пупка до хряща VII ребра, и производил ревизию брюшной полости. В операбельных случаях продлевал разрез вверх на боковую поверхность грудной клетки до нижнего угла лопатки. Грудную полость вскрывал по седьмому межреберью, косо рассекал диафрагму от места прикрепления ее к ребрам до пищеводного отверстия. Следующим этапом операции была резекция нижней трети

грудной части пищевода и кардиальной части желудка с наложением пищеводно-желудочного анастомоза в плевральной полости (рис. 55). На основании результатов собственных экспериментов Ohsawa установил, что после резекции пищевода в дне желудка нарушается кровообращение, и поэтому он считал необходимым удалять его. Пищеводно-желудочный анастомоз автор накладывал у большой кривизны. Из 19 больных, которым была применена эта методика, выздоровели 9, причем у 5 из них операцию выполняли в грудной полости. В 1946 г. Garlock полностью воспроизвел предложенный Ohsawa доступ. В литературе в последующем этот способ стали именовать способом Осава—Гарлока.

В 1937 г. Marshall успешно оперировал больного, страдающего раком кардиальной части желудка, применив комбинированный доступ в два этапа с промежутком 10 дней. Вначале во время лапаротомии была мобилизована проксимальная половина желудка с опухолью. Резекция опухоли и формирование пищеводно-желудочного анасто-

моза были выполнены из трансторакального доступа во второй этап.

Совершенствование техники оперативных вмешательств по поводу рака нижней трети грудной части пищевода и кардиальной части желудка продолжалось. А. А. Русанов (1955) предложил следующую методику. Вместе с пораженным участком пищевода резецируют кардиальную часть желудка и часть малой кривизны. Дефект в оставшейся части желудка зашивают так, что из большой кривизны и дна желудка образуется трубка, которую перемещают в грудную полость вместе с мобилизованной селезенкой и хвостом поджелудочной железы, где и анастомозируют с пищеводом. Эта методика улучшает условия сращения в области анастомоза.

П. А. Андросов (1960) предложил при опухолях нижней трети грудной части пищевода одномоментно замещать резецированный участок пищевода ободочной и тонкой кишками. При этом после медиастинотомии по Савиных пищевод с опухолью выделяют из средостения. Брюшную часть пищевода перевязывают шелковой нитью. Ниже лигатуры пищевод пересекают, дистальную культю его инвагинируют в желудок. Мобилизуют правую половину ободочной кишки на ножке из средней ободочной артерии. Восстанавливают проходимость ободочной кишки. Один конец трансплантата вшивают в желудок, а второй через сделанное отверстие в плевре вводят в грудную полость. После правосторонней торакотомии удаляют пораженную часть пищевода и накладывают пищеводно-толстокишечный анастомоз. Аналогичная методика применена автором и при использовании тонкой кишки. Об успешном применении тонкокишечной пластики при раке нижней трети грудной части пищевода сообщили С. И. Бабичев и Б. С. Брискин (1970).

П. Н. Напалков (1963, 1969) предложил при обширном кардиоэзофагеальном раке у ослабленных больных прибегать к двухэтапным операциям с демукозацией грудной части пищевода. При этом для резекции кардиоэзофагеальной зоны используют абдомино-медиастинальный метод Савиных, слизистую оболочку грудной части пищевода отслаивают бескровно с помощью специального демукозатора. Обнажают шейную часть пищевода, надсекают мышечную оболочку, извлекают слизистый цилиндр и выводят его под кожу груди. Накладывают гастростому. Во второй этап производят эзофагоэнопластику по Ру—Герцену. Из 23 оперированных таким образом больных умерли 6.

А. А. Шалимов (1962) предложил оперировать опухоли нижней трети грудной части пищевода и кардиальной части желудка из абдомино-торакального поэтапного доступа. Во время лапаротомии мобилизуют желудок с сохранением правых сосудов и пересекают левую ножку диафрагмы. Затем производят торакотомию в седьмом межреберье, выделяют желудок без рассечения диафрагмы, резецируют его пораженную часть, пищевод анастомозируют с культей желудка. При обширных поражениях этой области А. А. Шалимов и С. А. Шалимов (1970) выполняют операцию из комбинированного торако-абдоминального доступа с рассечением реберной дуги и частичной срединной диафрагмотомией с сохранением иннервации диафрагмы.

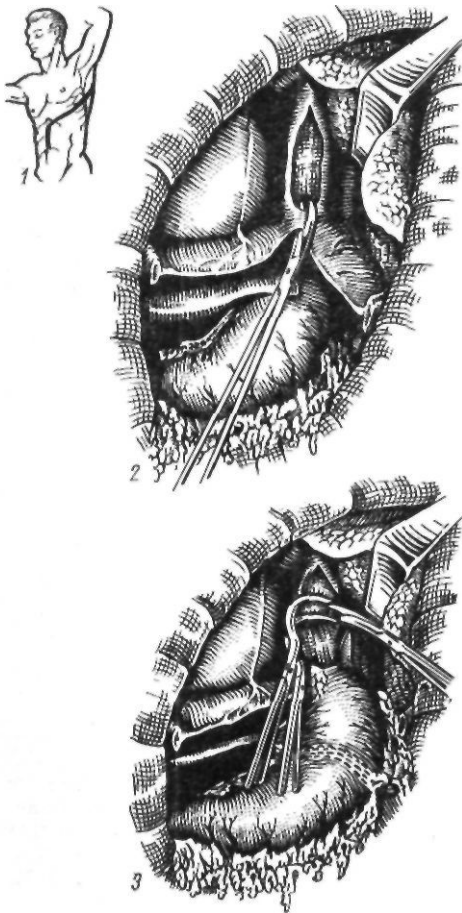


Рис. 55. Резекция кардиальной части желудка и нижней трети пищевода по Осава—Гарлоку:

1 — проекция кожного разреза; 2 — диафрагмотомия; 3 — резекция кардиальной части желудка и нижней трети пищевода

Таким образом, в настоящее время при операциях на кардиальной части желудка и нижней трети грудной части пищевода применяют следующие доступы: абдоминальный, чрездиафрагмальный по Савиных, комбинированный абдомино-торакальный, трансторакальный.

Метод выбора операции при раке нижней трети грудной части пищевода и кардиальной части желудка зависит от характера роста опухоли и распространения ее на желудок и пищевод. При поражении только кардиальной части желудка показана субтотальная проксимальная резекция из чрезбрюшинного доступа, или гастрэктомия, если инфильтрация опухоли распространяется ниже угла желудка. При раке кардиальной части желудка с переходом на брюшную часть пищевода субтотальную проксимальную резекцию можно выполнить из абдомино-медиастинального доступа по Савиных. При раке кардиальной части желудка с переходом на наддиафрагмальный отдел пищевода производят субтотальную проксимальную резекцию, которую можно выполнить из комбинированного абдомино-торакального доступа по Осаве—Гарлоку или комбинированного абдомино-торакального доступа с частичной срединной диафрагмотомией по Шалимову. Мы отдаем предпочтение последнему методу как наименее травматичному и открывающему хороший доступ к месту оперативного вмешательства. При гастрорезофагеальных опухолях, когда поражены наддиафрагмальный отдел пищевода, кардиальная, дистальная части желудка, выполняют гастрэктомию и резекцию нижней трети грудной части пищевода из этого же доступа.

Комбинированный абдомино-торакальный доступ обеспечивает наиболее радикальное удаление опухоли и лимфатического аппарата, из этого доступа удобно накладывать анастомоз, менее продолжителен внутригрудной этап. Однако метод довольно травматичен, так как вскрывают брюшную и грудную полости с рассечением диафрагмы. При значительном поражении кардиальной части желудка выделение ее без рассечения диафрагмы затруднено. Менее травматичен способ Савиных, при котором плевральную полость не вскрывают, но при распространении опухоли на пищевод выше диафрагмы накладывать анастомоз трудно. Самым легким из всех спосо-

бов является абдоминальная проксимальная резекция желудка, которая возможна при поражении только кардиальной части желудка.

Е. А. Печатникова (1965) считает, что чрезбрюшинный доступ показан: 1) при начальных формах поражения кардиальной и субкардиальной частей желудка без вовлечения в процесс пищевода, при наличии длинной брюшной части пищевода и подвижного желудка; 2) у пожилых больных с сердечно-легочной патологией, если опухоль не распространяется выше диафрагмы; 3) при функциональной недостаточности легких. В остальных случаях она рекомендует применять трансплевральный метод, который обеспечивает тщательное соблюдение онкологических требований.

Субтотальная проксимальная резекция желудка из абдоминального доступа. Эту операцию выполняют при небольших экзодиффундных опухолях кардиальной части желудка. Техника операции следующая. Производят верхнесрединную лапаротомию. Мобилизуют желудок с сохранением правой желудочно-сальниковой артерии, на протяжении антральной части желудка намечают участок для формирования желудочной трубки так, чтобы линия шла по малой кривизне от привратника параллельно большой кривизне на протяжении 5—8 см; по второй линии отсекают намеченный канал от удаляемой части желудка. При раке кардиальной части желудка расстояние от опухоли до линии пересечения должно составлять 8—10 см. По намеченным линиям желудок прошивают с помощью аппарата УКЛ-60 в два приема. На пищевод накладывают зажим Федорова, и желудок резецируют. По малой кривизне образованной трубки поверх механического шва накладывают второй ряд серо-серозных узловых швов. Следующим этапом операции является формирование пищеводно-желудочного анастомоза. В зависимости от особенностей техники К. Н. Цацаниди и А. В. Богданов (1969) делят пищеводно-желудочные и пищеводно-кишечные анастомозы на следующие группы: 1) погружные, свисающие в просвет органа; 2) выполненные с применением пластических приемов; 3) инвагинационные; 4) анастомозы двух- и трехрядными швами по типу конец в конец, конец в бок, бок в бок; 5) выполненные с помощью сшивающих аппаратов.

Приводим технику наложения наиболее известных пищеводно-желудочных анастомозов.

Погружные анастомозы, свисающие в просвете органа (рис. 56). Впервые такой анастомоз применен Sauerbruch (1905). В 1925 г. его выполнил Bircher. Из-за частого омертвения свободного конца пищевода и образования Рубцовых сужений этот метод не получил распространения и имеет лишь историческое значение.

Пластические анастомозы (рис. 57). Впервые такой вид пищеводно-кишечного анастомоза применил Kirschner (1920). После резекции кардиальной части культю желудка проводят под пищевод и располагают вертикально; накладывают эзофагогастроанастомоз по типу конуса в бок. Затем отдельными швами впереди анастомоза сшивают переднюю стенку желудка, укрывающую анастомоз.

Miller и Andrus (1923) предложили следующую методику эзофагогастроанастомоза. После резекции кардиальной части культю желудка ушивают наглухо. Пищевод перевязывают, не срезая нити. В месте будущего анастомоза иссекают серозно-мышечный слой желудка в виде овала. Слизистую оболочку захватывают зажимом и вытягивают в виде конуса, который перевязывают у основания. Связывают нити, которыми перевязывают пищевод и конус слизистой оболочки желудка. Сшивают серозно-мышечный слой желудка и пищевода. Перед завязыванием последнего шва срезают нити, связывавшие пищевод и слизистую оболочку желудка.

Эзофагогастроанастомоз по Казанскому накладывают тремя швами между горизонтально расположенной культей желудка и пищеводом. При этом культю желудка укладывают под пищевод с таким

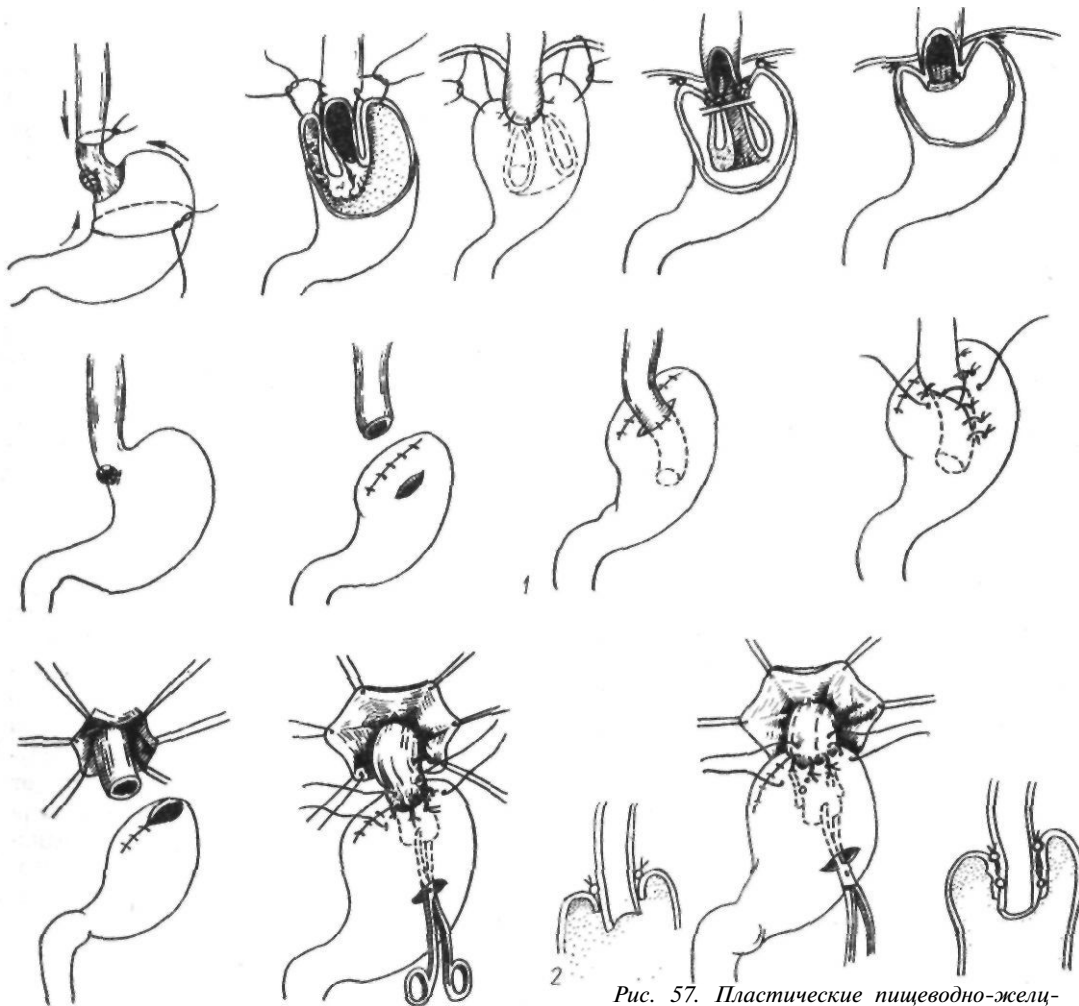
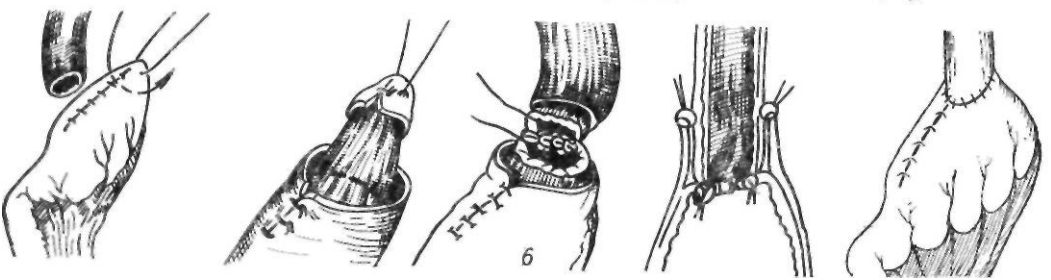
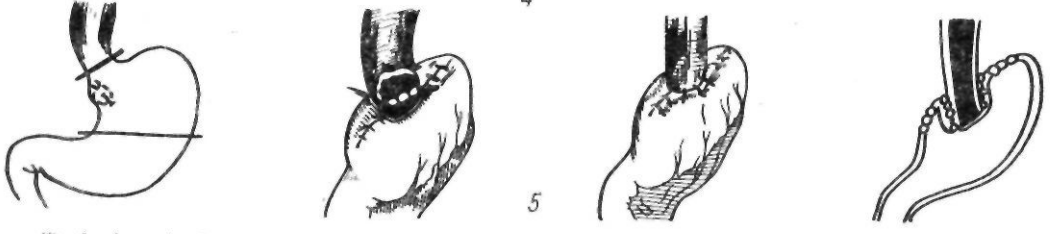
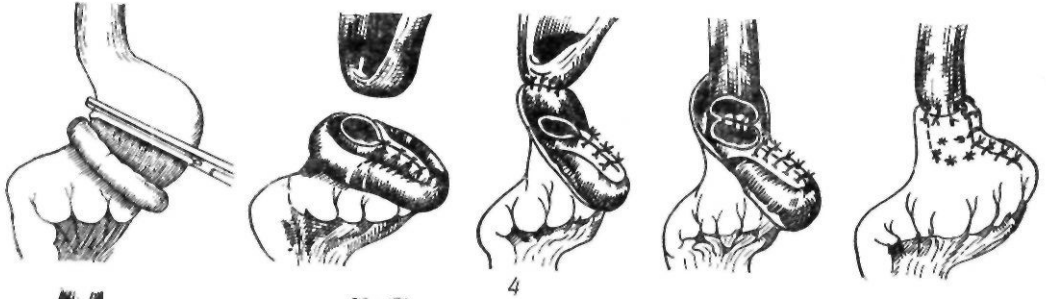
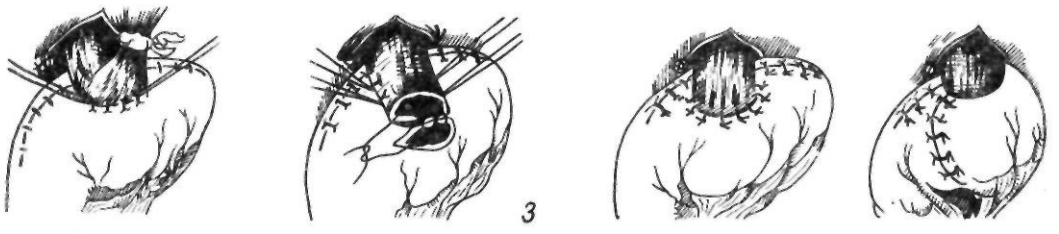
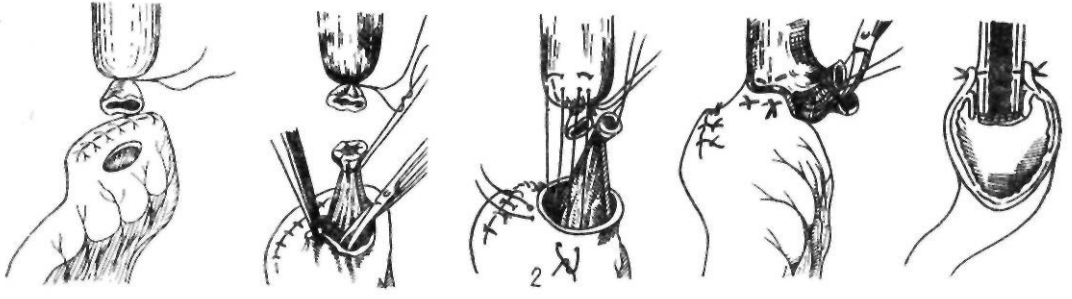
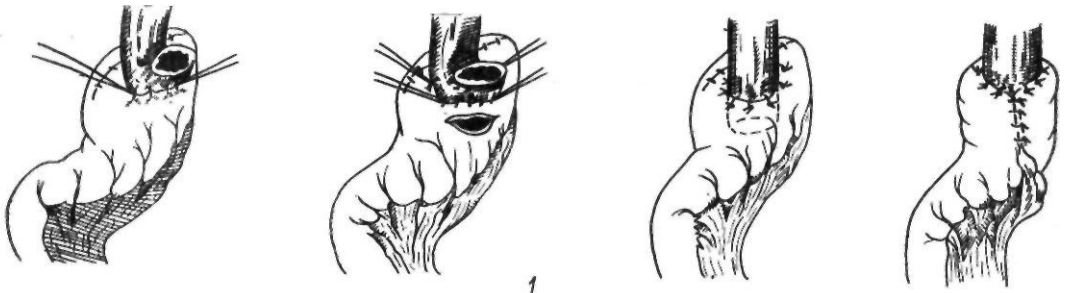


Рис. 56. Погружные пищеводно-желудочные анастомозы:

1 — no Sauerbruch; 2 — no Bircher

Рис. 57. Пластические пищеводно-желудочные анастомозы:

1 — no Kirschner; 2 — no Miller, Andrus; 3 — no Казанскому; 4 — no Nana, Toader; 5 — no Tanner; 6 — no Morton, Foyer



расчетом, чтобы слева от пищевода имелся участок желудка с несколько большим диаметром, чем диаметр пищевода. После формирования анастомоза этим участком желудка укрывают анастомоз.

Nana и Toader (1959) предложили следующий способ наложения анастомоза. С культи желудка отсепааровывают серозно-мышечную манжетку шириной 3—4 см. Слизистую оболочку культи желудка ушивают, оставляя место на малой кривизне для анастомоза. Заднюю стенку пищевода подшивают к серозно-мышечной манжетке и анастомозируют со слизистой оболочкой желудка. Линию швов анастомоза, а также шов слизистой оболочки на культе желудка укрывают серозно-мышечной манжеткой.

Tanner (1956) накладывает анастомоз со средней, неушитой частью культи желудка. Анастомоз укутывает избыточными передней и задней стенками, надвигает их на линию швов и пришивает одну к другой и к пищеводу.

Morton и Foeyer (1954) после ушивания культи желудка наглухо в области верхушки культи надсекают серозно-мышечный слой. Отсепааровывают слизистую оболочку, образуя серозно-мышечную манжетку. Последнюю выворачивают, перевязывают сосуды подслизистого слоя. Иссекают полоску слизистой оболочки желудка высотой 1—2 см. Накладывают анастомоз между пищеводом и слизистой оболочкой желудка. Серозно-мышечную манжетку надвигают на пищевод и пришивают к нему. Таким образом, анастомоз укрывают высокой серозно-мышечной манжеткой из стенки культи желудка.

Инвагинационные анастомозы. Так же,

как и при инвагинационном эзофагоеюно-анастомозе, К. Н. Цацаниди (1969) путем прокола стенки желудка проводит две длинные кетгуттовые нити, с помощью которых после сшивания пищевода и желудка анастомоз инвагинирует в просвет желудка. Затем накладывает второй ряд швов между пищеводом и желудком.

Okada и соавторы (1974) считают идеальным местом для наложения пищеводно-желудочного анастомоза заднюю стенку желудка, отступя 3—5 см от верхушки мобилизованного желудка. Шейный анастомоз накладывают на расстоянии 3 см, внутригрудной — 5 см. Анастомоз инвагинируют, прикрывают желудочной стенкой, верхушку которой подшивают выше анастомоза. Это имеет большое значение для предупреждения недостаточности швов. Воссоздается острый угол Гиса, что предотвращает рефлюкс. Эту методику авторы называют задней инвагинационной эзофагогастростомией.

Анастомозы с помощью сшивающих аппаратов (рис. 58). Пищеводно-желудочный анастомоз по типу конец в конец или конец в бок может быть наложен с помощью аппарата ПКС-25. После пересечения пищевода выше опухоли на него накладывают обвивной шелковый шов. При формировании анастомоза по типу конец в конец через дополнительное отверстие в стенке желудка или неушитый участок по малой кривизне в культю желудка проводят скобочную часть аппарата, а в нее со стороны большой кривизны — опорную часть. Головку последней вводят в пищевод и вокруг штока завязывают обвивной шов.

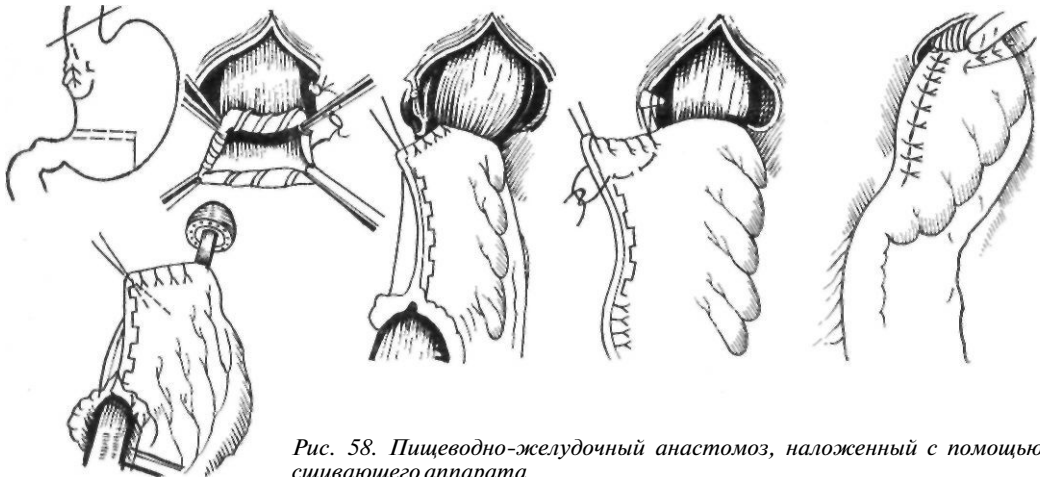


Рис. 58. Пищеводно-желудочный анастомоз, наложенный с помощью сшивающего аппарата

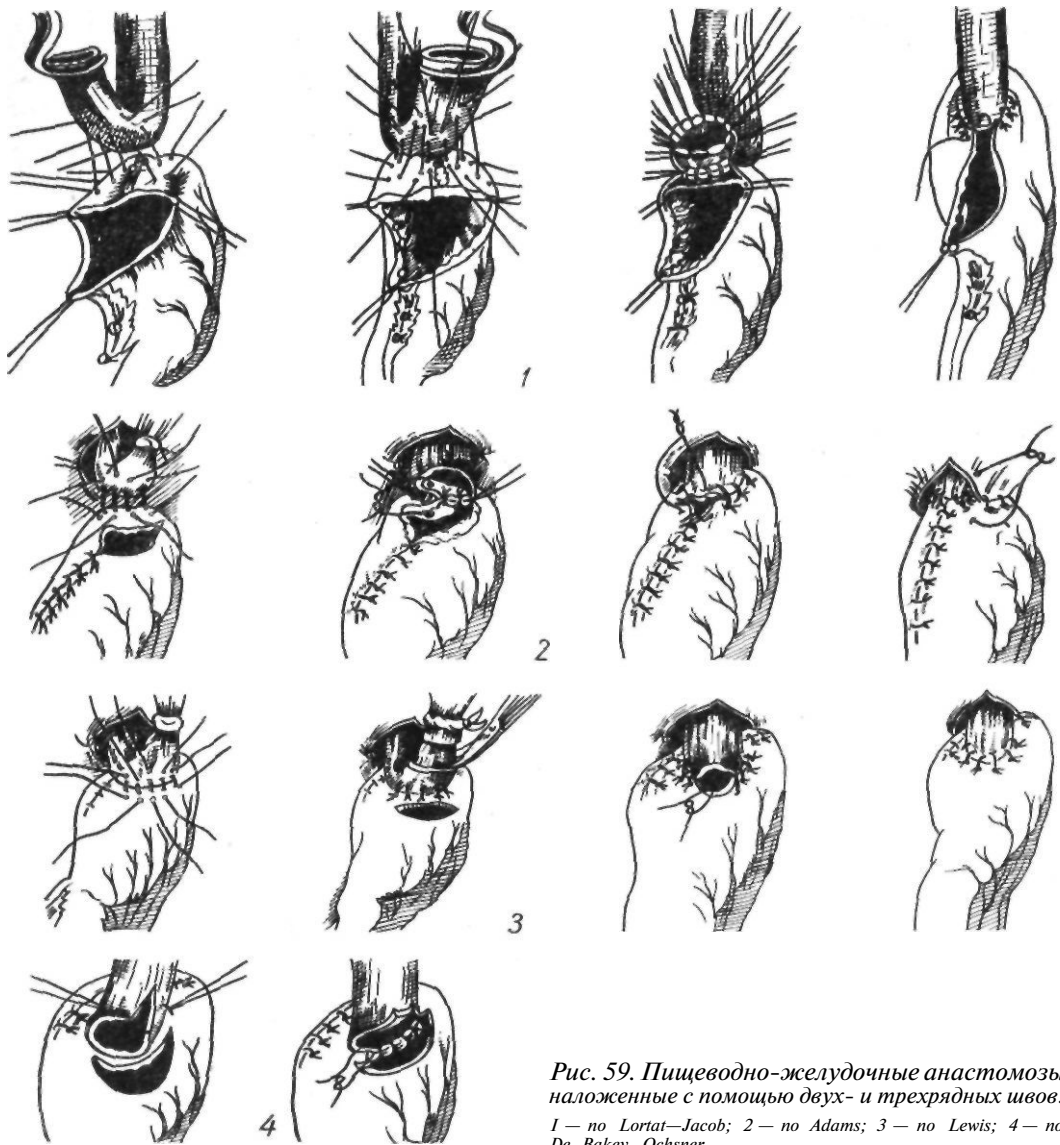


Рис. 59. Пищеводно-желудочные анастомозы, наложенные с помощью двух- и трехрядных швов: 1 — по Lortat-Jacob; 2 — по Adams; 3 — по Lewis; 4 — по De Bakey, Ochsner

Стенки пищевода и желудка сближают до метки на аппарате и прошивают. После удаления аппарата накладывают второй ряд швов и ушивают отверстие в желудке.

При формировании анастомоза по типу конец в бок культю желудка ушивают наглухо, а тубус аппарата вводят через дополнительное отверстие в культе желудка.

Анастомозы двух- или трехрядными швами (рис. 59). В настоящее время в клинике применяют главным образом анастомозы по типу конец в конец или конец в бок двух- или трехрядными швами вручную.

Sweet, Beisey, Akiyama так сформулировали основные принципы, которые необходимо соблюдать при наложении пищеводных анастомозов: 1) тщательное сопоставление краев слизистой оболочки, предупреждение дефектов эпителия; 2) заживление краев раны должно происходить между пересеченными краями соединяемых органов, а не между адвентициальной и серозной оболочками; 3) особое внимание нужно обращать на направление вкола и выкола иглы. Диаметр шиваемых органов должен быть одинаков. Игла должна быть направлена

к центру анастомоза, перпендикулярно к стенке органа; 4) количество шовного материала должно быть минимальным; 5) обязательна эффективная внутрипросветная декомпрессия.

Эзофагогастроанастомоз по Льюису

(Lewis, 1946). После резекции кардиальной части культю желудка ушивают наглухо и подводят под пищевод в вертикальном положении. Накладывают первый ряд швов между задней стенкой пищевода и передней стенкой культы желудка. Рассекают

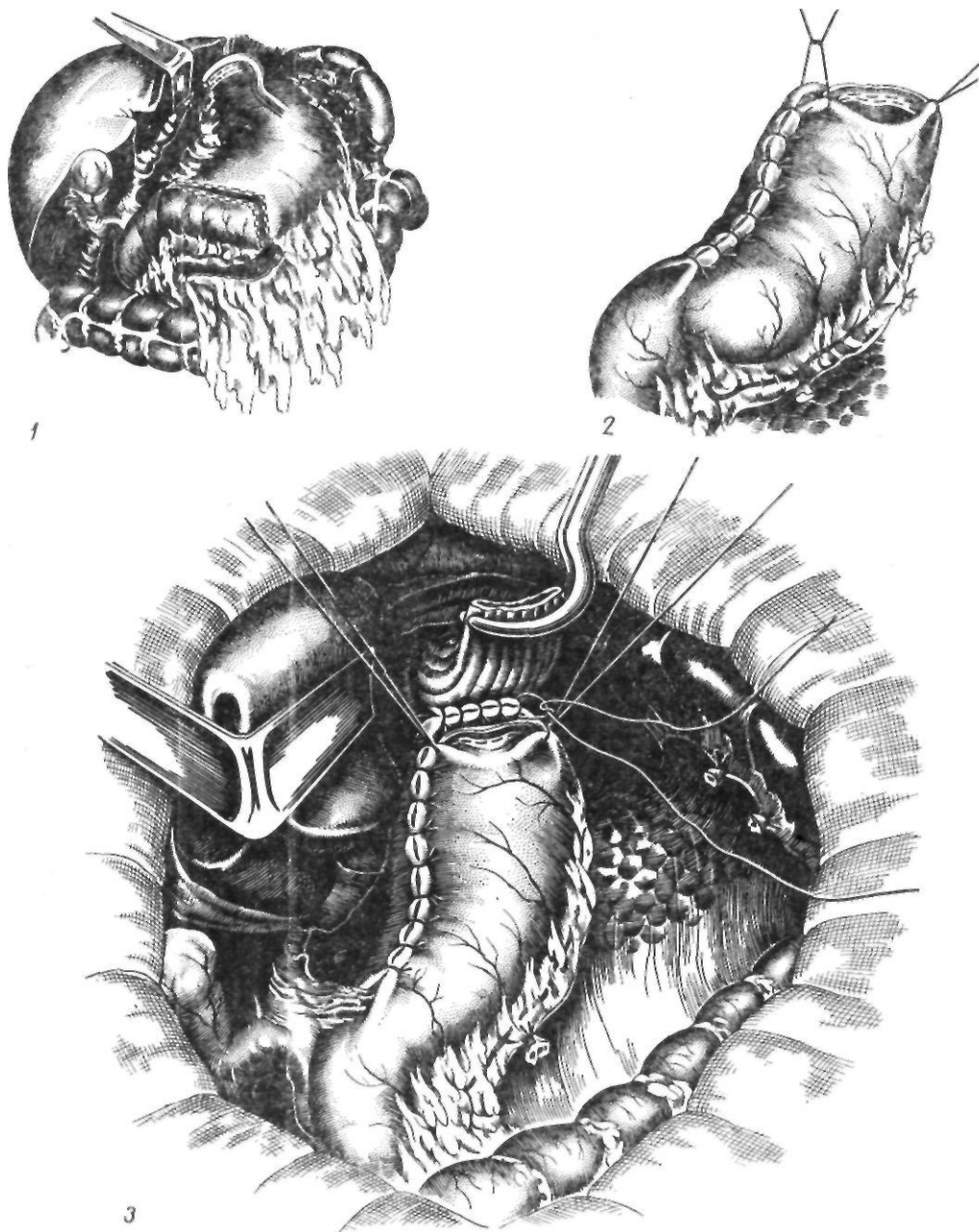


Рис. 60. Формирование пищеводно-желудочного анастомоза по методике, применяемой авторами:

1 — схема операции; 2 — вид культи антрального отдела желудка; 3 — наложение первого ряда швов

переднюю стенку культи желудка и накладывают узловые швы на заднюю, а затем на переднюю губу с завязыванием узлов в просвете анастомоза. В заключение накладывают второй ряд серозно-мышечных швов на переднюю стенку анастомоза.

Эзофагогастроанастомоз по Эдемсу (Adams, 1949). Желудок пересекают с выкраиванием культи желудка из большой кривизны. Анастомоз накладывают по типу конца в конец между пищеводом и неушитой частью культи желудка у большой кривизны. На задние стенки пищевода и культи желудка накладывают узловые швы, отступя от края культи 1,5–2 см. Послойно отсекают пищевод и через все слои пищевода и желудка накладывают швы на заднюю и переднюю стенки анастомоза. Следует стремиться к более плотному соприкосновению слизистых оболочек. При сшивании передней стенки анастомоза нужно располагать узелки со стороны слизистых оболочек. Последним накладывают П-образный шов на стыке швов культи желудка и пищевода. Затем накладывают второй ряд серозно-мышечных швов на переднюю стенку.

Мы применяем следующую технику наложения пищеводно-желудочного анастомоза. Культи желудочной трубки подводим к пищеводу (рис. 60). Накладываем первый ряд серозно-мышечных узловых шелковых швов в средней части культи желудка, отступя 1,5–2 см от танталовых швов. Под наложенным ранее зажимом Федорова рассекаем заднюю стенку пищевода и среза-

ем танталовые швы на культе желудка. На заднюю губу анастомоза накладываем узловые шелковые швы через все слои пищевода и желудка. Отсекаем переднюю стенку пищевода и сшиваем обе передние стенки через все слои узловыми шелковыми швами, завязывая узелки внутри просвета анастомоза. Ушиваем углы анастомоза швами, которые захватывают желудок и стенку пищевода на расстоянии 1,5–2 см от линии ранее наложенных швов с таким расчетом, чтобы инвагинировать пищевод в области анастомоза. На переднюю губу накладываем второй ряд швов — серозно-мышечных узловых, а в слабых местах — П-образных. Желудочную трубку у анастомоза фиксируем у пищеводного отверстия к диафрагме с захватыванием в шов околопищеводных тканей.

Субтотальная проксимальная резекция желудка и гастрэктомия по Савиных (рис. 61) Производят верхнесрединную лапаротомию с обходом мечевидного отростка слева. Сагиттальная диафрагмокруротомия по Савиных включает следующие этапы: мобилизацию левой доли печени, перевязку и пересечение нижней диафрагмальной вены, сагиттальную широкую диафрагмотомию, двустороннюю круротомию, двустороннюю ваготомию.

Зажимом захватывают треугольную связку печени и рассекают ее; левую долю печени подворачивают вниз и вправо и удерживают с помощью печеночного крючка. Вблизи срединной линии прошивают и пере-

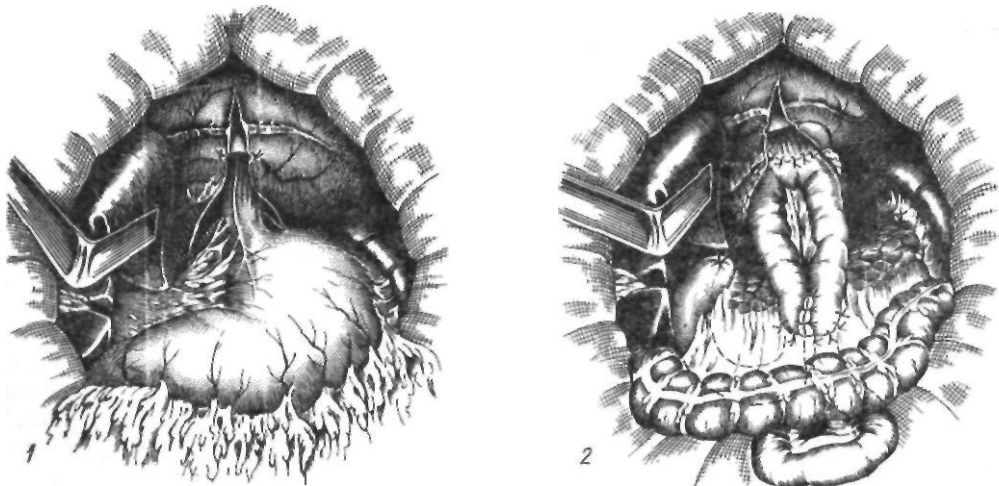


Рис. 61. Субтотальная проксимальная резекция желудка и гастрэктомия по Савиных: 1 — рассечение диафрагмы и ее позжек; 2 — окончательный вид операции

вызывают в двух местах нижнюю диафрагмальную вену. Чтобы исключить повреждение перикарда, его отслаивают новокаином, введенным через диафрагму. При потягивании за наложенные лигатуры на диафрагме образуется складка. Пересекают нижнюю диафрагмальную вену и рассекают диафрагму по средней линии на 8—10 см сверху и вниз до пищеводного отверстия. Круротомию начинают с пересечения печеночно-кардиальной связки, расположенной над правой диафрагмальной ножкой. Надсекают и отслаивают в противоположные стороны брюшину над правой диафрагмальной ножкой. При пересечении обеих ножек нужно помнить о близком расположении плевральных синусов. Справа у 1/3 больных к пищеводу прилежит серозная сумка. При наличии этой сумки отсутствует плевральный синус.

Перед пересечением диафрагмальной ножки тупфером сдвигают в сторону клетчатку вместе с синусом. После этого небольшими порциями пересекают диафрагмальную ножку, сохраняя ее медиально-задние отделы с проходящими здесь сосудами. Аналогичным образом пересекают левую ножку. Пищевод становится видимым на 5—6 см. Выделяют и пересекают блуждающие нервы, что еще больше удлиняет пищевод. Пищевод с опухолью тупо выделяют из окружающих тканей. Дальнейший ход операции такой же, как при обычной резекции кардиальной части желудка, с той лишь разницей, что анастомоз формируют с вышележащим участком пищевода, расположенным на 5—6 см выше видимого края опухоли.

Резекция кардии и нижней трети пищевода из комбинированного абдомино-торакального доступа (по А. А. Шалимову и С. А. Шалимову). Эту операцию выполняют при опухолях кардио-эзофагеальной зоны, распространяющихся выше ножек диафрагмы. Техника операции следующая. Больного укладывают на спину, под левую половину грудной клетки помещают валик; левая рука приподнята навесу. Намечают разрез грудной клетки по седьмому межреберью до угла лопатки. Вначале разрезом по краю левой прямой мышцы живота до уровня пупка вскрывают брюшную полость и производят ревизию. В случае операбельности опухоли осуществляют мобилизацию проксимальной половины желудка с сохранением правых его сосудов. Рассекают ре-

берную дугу и вскрывают грудную клетку. При комбинированном доступе мы не прибегаем к широкой диафрагмотомии, а ограничиваемся экономным срединным рассечением диафрагмы кпереди на 1—3 см с сохранением разветвлений диафрагмального нерва (рис. 62). Это уменьшает травматичность операции и, кроме того, не выключает левую половину диафрагмы из акта дыхания, что бывает при широком ее рассечении. Затем начинают внутригрудной этап операции. Легкое отводят в сторону, рассекают медиастинальную плевру над пищеводом. Пищевод с опухолью тупо выделяют до уровня нижней легочной вены, пересекают блуждающие нервы. Мобилизованный желудок извлекают в плевральную полость и прошивают с помощью аппарата УКЛ-60, отступая от видимого края опухоли 6—8 см, с выкраиванием желудочной трубки по большой кривизне (рис. 63). На пищевод накладывают зажим Федорова и опухоль удаляют в одном блоке. А. С. Лурье (1983) обращает внимание на важное обстоятельство: чем тяжелее дисфагия, тем больше выражены гнилостные процессы в пищеводе около опухоли. Поэтому пересечение пищевода на расстоянии 4—5 см от опухоли опасно. Чем выше отсечен от опухоли пищевод, тем лучше условия для регенерации.

Формируют инвагинационный пищеводно-желудочный анастомоз, который располагают в заднем средостении. Анастомоз укрывают листками медиастинальной плевры так, чтобы она, удерживая культю желудка, ослабляла натяжение швов анастомоза. Желудок фиксируют в пищеводном отверстии диафрагмы, что также уменьшает натяжение швов анастомоза и предупреждает перемещение кишечных петель в плевральную полость. Рану ушивают, дренируя плевральную полость.

Гастрэктомия с резекцией нижней трети пищевода из комбинированного абдомино-торакального доступа. Эту операцию выполняют при обширном поражении желудка с вовлечением в процесс наддиафрагмального отдела пищевода. Доступ и ход операции аналогичны описанной выше резекции кардиальной части желудка и комбинированного поэтапного абдомино-торакального доступа. Отличие состоит в том, что во время абдоминального этапа операции мобилизуют весь желудок и ушивают культю двенадцатиперстной кишки. Во время торакаль-

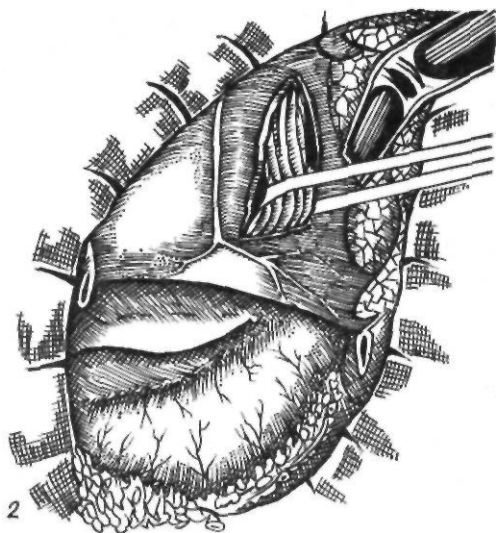
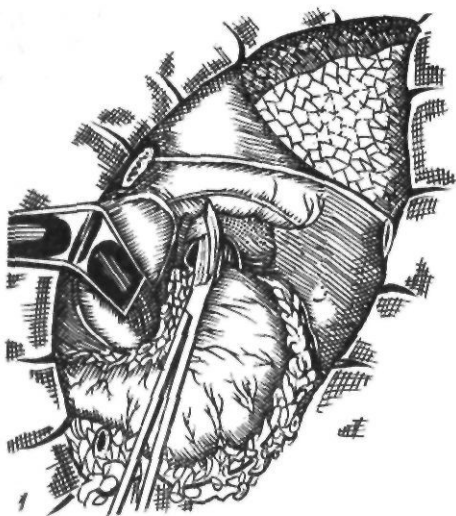


Рис. 62. Резекция кардиальной части желудка и нижней трети грудной части пищевода из комбинированного доступа:
1 — диафрагмою мия; 2 — извлечение кардиальной части желудка в плевральную полость

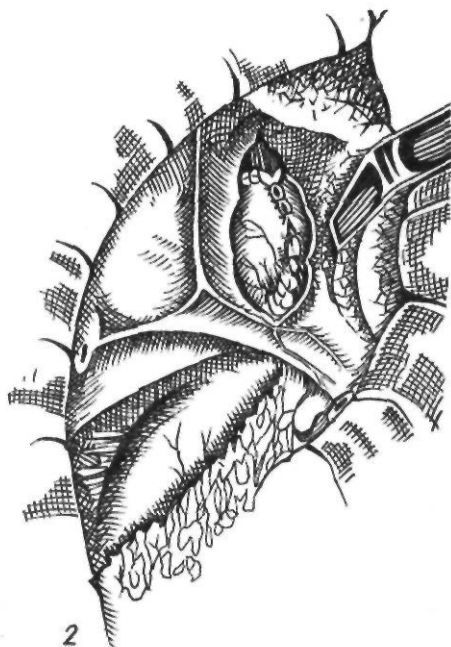
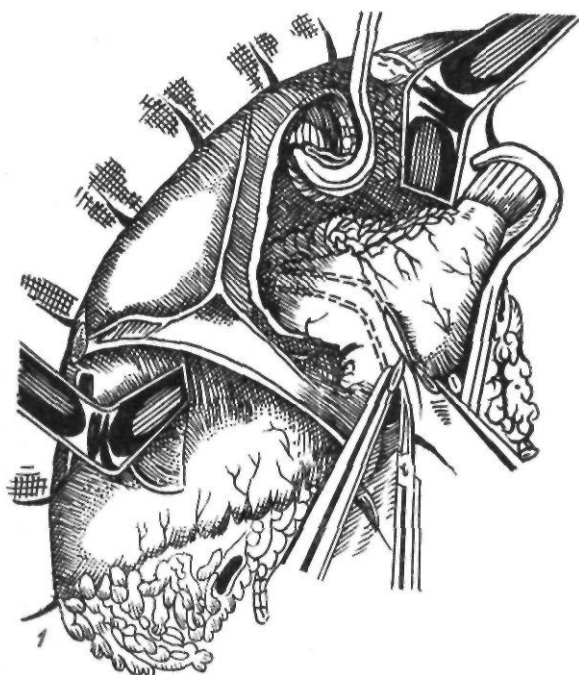


Рис. 63. Резекция кардиальной части желудка и нижней трети грудной части пищевода из комбинированного доступа:
1 — резекция; 2 — окончательный вид операции

ного этапа операции производят полную мобилизацию кардиальной части желудка и нижней трети грудной части пищевода, после чего пищевод пересекают, отступя от видимого края опухоли 5—6 см, и желудок с участком пищевода удаляют. Затем через брыжейку поперечной ободочной кишки и отверстие в диафрагме проводят в грудную клетку начальную петлю тонкой кишки для формирования пищеводно-кишечного анастомоза. Если брыжейка петли тонкой кишки короткая, ее рассекают ниже сосудистой аркады в поперечном направлении и сшивают в продольном направлении. При этом пересекают и перевязывают от 1 до 3 и более кишечных артерий, после чего накладывают пищеводно-кишечный анастомоз по одной из описанных выше методик. Над брыжейкой поперечной ободочной кишки накладывают межкишечный анастомоз, ниже которого петли тонкой кишки фиксируют в окне брыжейки поперечной ободочной кишки. В заключение пищеводно-кишечный анастомоз подшивают к краям медиастинальной плевры, и обе петли кишки фиксируют в отверстии диафрагмы. Рану ушивают, дренируя грудную полость.

Паллиативные операции при раке пищевода и кардиальной части желудка. Наиболее тягостным для больного симптомом рака пищевода и желудка является невозможность принимать пищу. В связи с этим при отсутствии условий для выполнения радикальной операции для облегчения состояния больного и восстановления проходимости пищи применяют различные паллиативные операции. К ним относятся: 1) гастростомия; 2) реканализация опухоли; 3) обходные анастомозы.

Реканализация, или интубация, опухоли. Многие хирурги при неоперабельном раке пищевода и кардиальной части желудка применяют вместо гастростомии реканализацию пищевода. Эту операцию больные переносят психологически легче, поскольку она избавляет их от мучительной необходимости питаться через резиновую трубку.

Техника реканализации, или интубации, пищевода зависит от момента установления неоперабельности опухоли. Если она выявлена во время торакотомии, в пищевод вводят буж и контролируют прохождение его через суженный участок. По бужу в пищевод проводят пластмассовую трубку, которую располагают в суженном участке.

В явно неоперабельных случаях реканализацию можно выполнить без торакотомии под контролем эзофагоскопа. Для этого больному под наркозом (с применением мышечных релаксантов) проводят через суженный участок пищевода буж. Затем с помощью специального проводника в место сужения вводят пластмассовую трубку, после чего извлекают буж.

При низко расположенных опухолях, когда реканализация с помощью эзофагоскопа резко затруднена, применяют методику интубации по Целестену.

Техника реканализации по Целестену (1952). После лапаротомии производят гастротомию и ретроградно в полость рта проводят буж, к которому шелковой нитью фиксируют второй буж с закрепленной на конце трубкой. Извлекая оба зонда через гастротомическое отверстие, проводят трубку через суженный участок. При этом верхний расширенный край трубки располагается над опухолью. Удаляют нити, фиксировавшие трубку к бужу. Ушивают отверстие в желудке.

К недостаткам реканализации пищевода относятся опасность перфорации инфильтрированной опухолью стенки пищевода и соскальзывания трубки в желудок.

Обходные анастомозы. Наилучшими паллиативными операциями являются обходные пищеводно-желудочный и пищеводно-кишечный анастомозы. Идея применения обходных анастомозов принадлежит Н. Вигшеру (1894), который пытался путем кожной пластики создать больному с непроходимостью пищевода на почве рака новый путь для прохождения пищи. В 1908 г. С. П. Федоров предложил восстанавливать проходимость пищевода посредством внутривисцерального эзофагоэзоаноанастомоза. Широко применял обходные пищеводно-желудочный и пищеводно-кишечный анастомозы при неоперабельном раке кардиальной части желудка А. Г. Савиных (1940). Н. И. Еремеев (1951), Robertson и Sarjeant (1951) рекомендовали выполнять загрудинную эзофагопластику. Ю. Е. Березов (1961) разработал паллиативную операцию отключения опухоли. Операция заключается в пересечении пищевода выше и ниже опухоли, удалении слизистой оболочки из просвета сегмента пищевода, пораженного опухолью, и в последующей подкожной эзофагопластике желудком. Благодаря об-

ходному анастомозу больной получает возможность принимать любую пищу, исключаются неудобства, связанные с наложением гастростомы, и опасность интубации пищевода. Поскольку паллиативные операции сопровождаются большой летальностью, их следует применять в тех случаях, когда после вскрытия грудной клетки опухоль оказывается неоперабельной. При опухолях верхней трети грудной части пищевода иногда применяют пластику тонкой или ободочной кишкой. При опухолях средней и нижней трети грудной части пищевода накладывают обходной пищеводно-желудочный анастомоз. Для выполнения этой операции приходится мобилизовать желудок: при опухолях нижней трети грудной части пищевода и кардиальной части желудка — около половины органа, при опухолях средней трети — весь желудок. Мобилизованный желудок перемещают в грудную полость. Анастомоз накладывают на 4—5 см выше опухоли шириной 4—6 см. Линию швов анастомоза прикрывают передней стенкой желудка. Желудок фиксируют к медиастинальной плевре, к пищеводу выше анастомоза и к диафрагме.

В качестве паллиативных операций мы применяем реканализацию пищевода и обходной пищеводно-желудочный анастомоз. Первую операцию производим в явно неоперабельных случаях, вторую — если после ревизии грудной части пищевода опухоль оказывается неудалимой.

Лучевая терапия рака пищевода. Плоскоклеточный рак различной локализации обычно хорошо поддается воздействию ионизирующего облучения. Поскольку рак пищевода в большинстве случаев также относится к плоскоклеточному, как радикальную и паллиативную меру применяют лучевую терапию.

В настоящее время для лучевой терапии используют рентгеновское излучение, гамма-излучение ^{137}Cs или ^{60}Co , тормозное излучение и быстрые электроны. Применяют дистанционное статическое подвижное и внутриполостное облучение. Возможно сочетание внутриполостного и наружного облучения. Дистанционную лучевую терапию осуществляют с помощью аппаратов для подвижного рентгеновского облучения, гамматронов, а также различных ускорителей частиц с высокой энергией. Внутриполостное облучение производят путем вве-

дения радиоактивных препаратов в специальном зонде в просвет пищевода. К недостаткам внутриполостного облучения относятся возможность местной передозировки и недостаточное воздействие на регионарные лимфатические узлы.

Лучевая терапия сопровождается в различной степени выраженной реакцией, которая может проявляться дерматитом, ларинготрахеитом, эзофагитом, пневмонитом и пневмосклерозом, миокардитом, изменениями со стороны кровяной, нервной и эндокринной систем.

Результаты хирургического лечения рака пищевода и кардиальной части желудка. Результаты хирургического лечения рака любой локализации оценивают по двум показателям: послеоперационной летальности и пятилетней выживаемости. Следует отметить, что проводить анализ результатов хирургического лечения рака пищевода и говорить о преимуществах того или иного метода лечения этой патологии очень трудно, поскольку применяется большое количество методик оперативного лечения. Кроме того, различные авторы по-разному подсчитывают число больных, проживших 5 лет после операции, объединяют результаты лечения рака пищевода и кардиальной части желудка. Одни авторы учитывают число проживших 5 лет по отношению к числу выживших после операции, другие — к числу прослеженных больных, третьи — к числу выживших после операции, выполненной 5 лет и более назад. В связи с этим мы приводим отдельно результаты лечения рака кардиальной части желудка и пищевода при различных методах оперативного вмешательства.

Наибольшая летальность (30—40 %) наблюдается после одномоментных операций типа Гарлока и комбинированных операций типа Льюиса. По данным Ю. Е. Березова и М. С. Григорьева (1965), летальность достигает 40 %; по сводной статистике советских хирургов, после резекции грудной части пищевода с одномоментным эзофагогастроанастомозом она составляет 30,5 %.

Наименьшая летальность отмечается после двухэтапной операции Торека. Поданным А. А. Русанова (1969), летальность после 263 операций составила 12,9 %. Согласно сводным статистическим данным советских

хирургов, из 745 оперированных по методу Торека умерли 25 %. Из 559 больных, перенесших операцию Торека, у 314 (56 %) через 4—6 мес выполнена эзофагопластика.

По сводной статистике Postlethwait (1979), включающей 9673 операции, летальность после резекции пищевода по поводу рака в 1940—1949 г. составляла 40 %, в 1950—1959 гг. — 30 %, в 1960—1969 гг. — 25 %, в 1970—1977 гг. — 19 %. Пятилетняя выживаемость до 1959 г. равнялась 9 %, в 1960—1969 гг. превысила 10 %, в 1970—1977 гг. достигла 14 %.

Результаты произведенных нами оперативных вмешательств даны в табл. 5, 6.

Ограниченные возможности хирургического лечения, высокая послеоперационная летальность, неудовлетворительные отда-

Таблица 5. Радикальные операции при раке кардиальной части желудка

Операция	Количество больных	Умерли
Проксимальная субтотальная резекция	148	15
Гастрэктомия	162	14
Гастрэктомия по Савиных	48	2
Резекция кардиальной части желудка и нижней трети грудной части пищевода по Осаве-Гарлоку	51	10
Резекция кардиальной части желудка и нижней трети грудной части пищевода из торако-абдоминального доступа по А. А. Шалимову и С. А. Шалимову	94	6

Таблица 6. Радикальные операции при раке пищевода

Локализация	Операция	Количество больных	Умерли
Верхняя треть грудной части пищевода	Операция Торека	19	4
Средняя треть грудной части пищевода	Одномоментная резекция с пластикой желудка	73	15
	Операция Торека	95	14
Нижняя треть грудной части пищевода	Операция по Осаве—Гарлоку	27	8
	Операция по Осаве—Гарлоку в модификации А. А. Шалимова и С. А. Шалимова	22	—

ленные результаты заставляют хирургов искать новые пути улучшения результатов лечения рака пищевода. Еще в 1951 г. В. И. Казанский писал: «По-видимому, для рационального и наиболее успешного лечения рака пищевода и кардии надо стать на путь поисков возможностей комбинированного лечения — хирургического и лечения облучением» *. О первом опыте комбинированного лечения рака пищевода в СССР сообщили в 1955 г. Б. С. Розанов и А. И. Рудерман. В последующем этот метод разрабатывал Накаюта, который показал, что как первичная опухоль, так и ее метастазы поддаются лучевому воздействию. В результате предоперационного облучения уменьшается инфильтрация окологлазничной клетчатки, снижается возможность сохранения опухолевых клеток в культе пищевода после резекции, причем в метастазах наблюдается более выраженная морфологическая реакция, что приводит к улучшению отдаленных результатов.

Поданным Накаюта и соавторов (1967), полная деструкция опухолевых клеток в пищеводе, удаленном после предоперационного облучения, отмечается у 50 % больных. В связи с этим Накаюта начал применять трехэтапный комбинированный метод лечения рака средней и верхней трети грудной части пищевода. Вначале накладывают гастростому и удаляют паракардиальные и чревные лимфатические узлы. Затем проводят лучевую терапию методом концентрированного облучения или крупного дробления. При этом общую очаговую дозу 516—645 мКл/кг дают за 3—4 сеанса через день. Спустя 3—4 дня удаляют грудную часть пищевода по Тореку. Через 6 мес выполняют предгрудинную пластику пищевода желудком. При трехэтапном методе лечения 309 больных раком верхней и средней трети грудной части пищевода послеоперационная летальность составила 3,9 %, а при одноэтапном (425 больных) — 6,8 % (Накаюта, 1979).

С 1946 по 1974 г. Накаюта выполнил 1174 резекции пищевода при раке верхней и средней трети грудной части пищевода. Благодаря ранней диагностике, предоперационной лучевой терапии, предгрудинной

* Казанский В. И. Чресплевральная резекция грудного отдела пищевода при раке. — М.: Медгиз, 1951, с. 89.

пластике ему удалось снизить послеоперационную летальность до 6 %; 5-летняя выживаемость у мужчин равнялась 10,8 %, у женщин — 29,3 % (Nakayama, 1979).

По данным Akakura и соавторов (1965), которые подвергли комбинированному лечению 117 больных раком шейной и грудной части пищевода и хирургическому лечению 229 больных, операбельность увеличилась с 39,7 % при хирургическом лечении до 82,1 % при комбинированном лечении, процент резекции возрос с 25,8 до 65,1, то есть в 2,5 раза. Пятилетняя выживаемость увеличилась с 13,6 до 25 %. Послеоперационное облучение при раке пищевода не получило такого распространения, как предоперационное. Чаще всего его проводят в случае недостаточной радикальности операции, при нарушении правил абластики или по поводу рецидива.

Adams, Hare (1953), Akakura, Nakamura (1970) считают, что для улучшения отдаленных результатов лечения необходимо производить широкую операцию с удалением всей грудной части пищевода при раке любого его сегмента, полностью иссекать регионарные лимфатические узлы и дополнительно облучать больного даже после радикальной операции, когда имеется хоть малейшее подозрение на возможность оставления элементов опухоли или латентных метастазов в лимфатических узлах средостения, кардиальной части желудка и шейной части пищевода, то есть вне области хирургического вмешательства.

ОСЛОЖНЕНИЯ ПОСЛЕ ОПЕРАЦИЙ НА ПИЩЕВОДЕ

Операции на пищеводе относятся к одним из самых сложных. Многие из них приходится выполнять у ослабленных больных. Все это создает условия для возникновения в послеоперационный период ряда осложнений, причиной которых могут быть как изменения общего состояния больного, так и технические погрешности во время операции. Наблюдающиеся после операций на пищеводе осложнения можно разделить на две группы: 1) ранние (кровотечение, недостаточность пищеводно-кишечного или пищеводно-желудочного анастомоза, несостоятельность шейного анастомоза, гангре-

на трансплантата, эмпиема плевры, хилоторакс) и 2) поздние (рубцовый стеноз пищеводно-кишечного и пищеводно-желудочного анастомоза, стеноз шейного анастомоза пищевода с трансплантатом, нарушения моторики искусственного пищевода, пептическая язва искусственного пищевода).

Ранние осложнения. Кровотечение. Одним из редких, но опасных осложнений после операций на пищеводе является кровотечение. При внутриплевральных операциях кровотечение происходит в плевральную полость с образованием гемоторакса, при загрудинной эзофагопластике — в переднее средостение и брюшную полость, при предгрудинной эзофагопластике — в подкожный тоннель и брюшную полость. Кровотечение может возникнуть уже в первые часы после операции и в таком случае связано с соскальзыванием лигатуры, повреждением сосуда при формировании вслепую тоннеля, повреждением межреберной артерии при торакотомии, недостаточным гемостазом. Клиническая картина при этом характеризуется ухудшением общего состояния больного, бледностью кожи, снижением артериального давления, тахикардией. Наблюдение в динамике помогает установить нарастающую анемию.

При внутриплевральном кровотечении увеличивается количество отделяемого из плевральной полости, в экссудате определяется высокое содержание гемоглобина. При физикальном и рентгенологическом исследовании обнаруживается свободная жидкость.

При кровотечении в подкожный тоннель в последнем определяется нарастающая гематома. Скопление большого количества крови в переднем средостении характеризуется симптомами сдавления и смещения средостения. При свободном сообщении тоннеля с брюшной полостью кровь может собираться в брюшной полости, в малом тазу. В таких случаях во время лапаротомии отмечается стекание крови вдоль трансплантата в брюшную полость. Диагностика кровотечения, его источника в ранний послеоперационный период представляет большие трудности и требует энергичных диагностических и лечебных мероприятий, так как, кроме опасности, связанной непосредственно с кровопотерей, под угрозой оказывается жизнеспособность трансплантата.

Лечение начинают с консервативных мероприятий, которые проводят одновременно с диагностическими. Однако переливание крови, плазмы, плазмозаменителей не всегда оказывается эффективным, и кровотечение приходится останавливать путем повторной экстренной операции. Для остановки внутриплеврального кровотечения производят реторакотомию. При кровотечении из сосудов переднего средостения после загрудинной эзофагопластики производят трансплантат и применяют тампонаду, а в тяжелых случаях прибегают к стернотомии.

После остановки кровотечения удаляют сгустки крови из полостей и ложа трансплантата. При кровотечении в брюшную полость после его остановки производят ревизию верхнего конца трансплантата, чтобы убедиться в его жизнеспособности. В послеоперационный период окончательно восполняют кровопотерю, проводят коррекцию нарушений водно-электролитного обмена и кислотно-основного состояния.

Недостаточность пищеводно-кишечного и пищеводно-желудочного анастомозов. Самым тяжелым и частым осложнением операций на пищеводе и кардиальной части желудка является несостоятельность швов анастомоза. Причинами его могут быть: 1) низкие пластические свойства тканей у онкологических больных, связанные с гипопроотеинемией, витаминной недостаточностью; 2) склонность к тромбообразованию и как следствие этого — некроз стенки пищевода; 3) ошибки в технике выполнения анастомоза; высокая мобилизация пищевода с нарушением его кровоснабжения; 4) натяжение швов анастомоза; 5) атония культи желудка при пищеводно-желудочном анастомозе.

Несостоятельность швов пищеводно-кишечного и пищеводно-желудочного анастомозов в зависимости от расположения последнего протекает с клиникой эмпиемы плевры, медиастинита, перитонита. Чем раньше возникает недостаточность швов, тем выраженнее клиническая картина. Появляются резкая слабость, холодный пот, боль при глубоком вдохе в животе, грудной клетке, ощущение сдавления в груди, икота, учащается пульс, повышается температура тела. Состояние больного прогрессирующе ухудшается. При пункции плевральной полости получают мутную жидкость, иногда с примесью желудочного или кишечного со-

держимого. В крови отмечается лейкоцитоз со сдвигом влево, в моче появляются белок, цилиндры.

Анастомоз может вскрываться в средостение, плевру, аорту (Maillard и соавт., 1969). Диагностика этих вариантов недостаточности анастомоза основана на клинической картине и данных рентгенологического исследования. Для пищеводно-медиастинального свища характерны ремиттирующая лихорадка, нарушение сердечной деятельности, полиморфноклеточный лейкоцитоз и расширение тени средостения. Пищеводно-плевральный свищ сопровождается острой дыхательной недостаточностью с коллапсом и без него. При рентгенологическом исследовании в плевральной полости определяют воздух или уровень жидкости. Внезапно увеличивается отток по дренажу с наличием желудочного содержимого. При даче контрастного вещества можно выявить затек в плевральную полость или средостение. Определенную роль играет также проба с метиленовым синим, который после приема внутрь можно обнаружить в пунктате из плевральной полости. При большом дефекте внутриплеврального анастомоза недостаточность протекает по типу тотальной эмпиемы или ограниченного медиастинита. В случае пищеводно-аортального свища наступает обильная рвота кровью и быстрая смерть.

Лечение недостаточности пищеводно-кишечного или пищеводно-желудочного анастомоза заключается в следующем:

1) дренирование плевральной или брюшной полости; при эмпиеме плевры, возникшей вследствие недостаточности швов анастомоза, производят повторную операцию. Благодаря этому удается хорошо дренировать плевральную полость, расправив легкое, что способствует ограничению эмпиемы и закрытию небольшого дефекта в анастомозе. В случае большого дефекта анастомоза удаляют трансплантат, накладывают шейную эзофаго- или еюностому для питания. При поздней недостаточности швов анастомоза и отсутствии дренажа в плевральной полости закрытый метод лечения эмпиемы можно применять только при отсутствии затеков;

2) борьба с интоксикацией и инфекцией: переливание крови, плазмы, растворов электролитов, глюкозы, антибиотикотерапия;

3) обеспечение питания. Больному с недостаточностью внутриплеврального ана-

стомоза запрещается питание через рот. Его кормят через зонд, проведенный ниже анастомоза или через еюностому, которую лучше всего накладывать по методу Майдля. При недостаточности швов внутрибрюшного анастомоза через еюностому проводят двойной катетер по Аллену—Дональдсону (1942): один катетер для отсасывания и разгрузки анастомоза подводят к области соустья, не доходя до него 4—5 см, второй для питания — в дистальную часть кишечника.

Недостаточность шейного анастомоза. Причинами недостаточности шейного анастомоза пищевода с трансплантатом являются недостаточная длина трансплантата и как следствие этого — натяжение сосудистой ножки, напряжение тканей и нарушение кровообращения в области соустья. Клинически недостаточность шейного анастомоза проявляется гиперемией, припухлостью и образованием свищевого хода в области шейной раны. При возникновении этого осложнения с шейной раны снимают несколько швов и, разведя края, дренируют ее. В последующем лечение проводят по принципу лечения гнойных ран. Свищи обычно хорошо закрываются. Незаживающие свищи, как правило, возникают при большом дефекте анастомоза и требуют применения повторных операций. Иногда заживление свища приводит к сужению анастомоза. В этом случае также производят повторную операцию.

Гангрена трансплантата. Нарушение кровообращения возникает вследствие неправильной оценки хирургом достаточности сосудистых аркад, травмирования их, тромбоза сосудов трансплантата, а также недостаточного притока крови к трансплантату при шок и невосполненной операционной кровопотере. В результате нарушения кровообращения развивается гангрена или ограниченный некроз трансплантата.

Наиболее тяжелые расстройства кровоснабжения трансплантата возникают в 1—2-е сутки. Легко следить за состоянием искусственного пищевода при предгрудинной пластике. При достаточном кровообращении трансплантат сохраняет хороший тонус, мягкоэластическую консистенцию, при перкуссии перистальтирует. Кожа над ним не изменена. При перегибе или сдавлении кишки вначале наблюдается выраженная перистальтика, которая сменяется парезом.

При гангрене трансплантат теряет тонус, вздувается, не реагирует на перкуссию. По ходу кишки образуются уплотнение, отечность, отмечается гиперемия кожи над кишкой. При одномоментном соединении трансплантата с пищеводом, кроме указанных признаков, появляется усиливающийся гнилостный запах изо рта. Одновременно нарастают явления интоксикации, повышается температура тела, нарастает лейкоцитоз, учащается пульс.

Для оценки состояния трансплантата снимают несколько швов на шейной ране и, разведя ее края, осматривают верхний конец трансплантата. Нижний конец трансплантата можно осмотреть, сняв несколько швов с лапаротомной раны. Иногда сдавление трансплантата вызывает скопившаяся кровь и воздух. В случае некроза кишка становится тусклой, темно-фиолетовой или черно-бурого цвета, теряет эластичность. При венозном застое в трансплантате кишка также приобретает темно-фиолетовый цвет, но сохраняет эластичность. Окончательно оценить состояние кровоснабжения трансплантата можно после динамического наблюдения в течение 2—4 ч. Большие затруднения вызывает ранняя диагностика нарушений кровоснабжения при загрудинной пластике. В таких случаях больной жалуется на ощущение сдавления и распирания в грудной клетке. На шее в области расположения верхнего конца трансплантата появляются вздутие кишки, напряжение и припухлость кожи. Прогрессирующее ухудшается общее состояние больного, нарастает тяжелая интоксикация. При рентгенологическом исследовании в кишке определяются горизонтальные уровни. Однако при наличии дистального желудочно-кишечного анастомоза и достаточном дренировании трансплантата эти симптомы иногда отсутствуют и гангрену трансплантата можно предположить на основании ухудшения общего состояния, тахикардии, повышения температуры тела, нарастания лейкоцитоза. В таких случаях распускают швы шейной раны и производят ревизию верхнего конца трансплантата.

При внутриплевральной пластике первыми признаками гангрены трансплантата являются симптомы нарастающей интоксикации, появление в плевральной полости мутного выпота, приобретающего впоследствии неприятный запах. Особенно тяжелое со-

стояние отмечается при одновременном возникновении недостаточности пищеводно-го анастомоза.

Лечение гангрены трансплантата состоит в удалении его омертвевшей части независимо от места расположения. При предгрудинной пластике рассекают кожу над трансплантатом у нижней точки инфильтрации или у места начала перистальтики и удаляют нежизнеспособную часть трансплантата с формированием пищеводной стомы, если был наложен пищеводно-кишечный анастомоз. При тотальном некрозе удаляют весь трансплантат. На кожу накладывают редкие швы, и рану, особенно ее нижний угол, хорошо дренируют.

Большие технические трудности возникают при гангрене трансплантата, проведенного за грудиной. Если шейный анастомоз не сформирован, то можно попытаться вывести трансплантат из за грудиной тоннеля, поднимая грудину крючками снизу и осторожно проталкивая трансплантат сверху. Одновременно потягивают трансплантат снизу. Если это не удается, прибегают к срединной стернотомии. После удаления омертвевшей части трансплантата в средостение вводят антибиотики и дренируют его сверху и снизу, удалив мечевидный отросток. В послеоперационный период проводят энергичную дезинтоксикационную терапию. Антибиотики вводят парентерально и местно через подведенные дренажи. При частичном некрозе жизнеспособную часть трансплантата можно вывести под кожу в виде свища для питания больного. Если вывести ее не удастся, накладывают гастро- или еюностому.

При некрозе трансплантата, соединенного с шейной частью пищевода, после удаления трансплантата и дренирования средостения шейную часть пищевода приходится выводить в виде эзофагостомы. Для питания накладывают гастро- или еюностому.

При гангрене внутриплеврального трансплантата необходима реторакотомия. Удаляют некротизированный трансплантат, грудную часть пищевода резецируют. Накладывают шейную эзофаго- и гастростому. Плевральную полость промывают раствором антибиотиков, добиваются расправления легкого, дренируют плевральную полость. В послеоперационный период проводят дезинтоксикационную терапию и назначают антибиотики.

Эмпиема плевры и медиастинит. Оба осложнения могут возникнуть вследствие как недостаточности швов анастомоза, так и первичного инфицирования полости плевры и средостения во время операции. Эмпиема плевры и гнойный медиастинит могут развиваться в любой срок после операции на грудной части пищевода, но чем раньше они возникают, тем тяжелее протекают. В этом случае в плевральной полости отсутствуют ограничивающие спайки и в воспалительный процесс быстро вовлекается вся плевральная полость или средостение, а иногда они поражаются одновременно. Эмпиема плевры и гнойный медиастинит вызывают вторичное расхождение швов анастомоза.

Лечение эмпиемы плевры или гнойного медиастинита без недостаточности швов анастомоза можно проводить закрытым методом, применяя ежедневные плевральные пункции с удалением содержимого, промывание плевральной полости растворами антисептиков и введение больших доз антибиотиков. При отсутствии эффекта осуществляют дренирование плевральной полости или средостения, и после улучшения состояния больного снова переходят на закрытый метод лечения. Одновременно проводят комплексное общеукрепляющее лечение, антибиотикотерапию.

Хилоторакс. Это осложнение развивается после операций по поводу рака пищевода вследствие повреждения грудного протока. Профилактика хилоторакса заключается в осторожном выделении пищевода из средостения, тщательном лигировании пересекаемых тканей вблизи пищевода. При повреждении во время операции грудного протока его следует перевязать. В большинстве случаев это повреждение диагностируют в послеоперационный период по быстрому наполнению жидкости в плевральной полости и по характеру жидкости, получаемой при пункции. При микроскопии пунктата определяются преимущественно лимфоциты. В периферической крови отмечаются лимфопения и сгущение крови.

Основной метод лечения хилоторакса, возникшего после операций на пищеводе, консервативный. Он заключается в проведении плевральных пункций. Одновременно назначают общеукрепляющее лечение, диетотерапию, переливание крови, плазмы.

Поздние осложнения. *Рубцовый стеноз*

пищеводного анастомоза. У многих больных после различных операций на пищеводе возникает дисфагия. Различают раннюю и позднюю дисфагию. Частой причиной ранней дисфагии является анастомозит. После ликвидации анастомозита дисфагия полностью исчезает. При наличии эзофагита причиной дисфагии может быть спазм пищевода. Ее может вызывать также стеноз анастомоза. После операции по поводу рака пищевода причиной стеноза чаще всего бывает рецидив рака. Дисфагия в таком случае возникает спустя 6 мес—1 год после операции и быстро прогрессирует. Одновременно появляются и другие признаки рецидива и метастазирования. Рубцовый стеноз развивается раньше — с первых недель после операции. В таких случаях дисфагия под влиянием лечения уменьшается. Причину стеноза устанавливают на основании результатов рентгенологического и эзофагоскопического исследований.

При доброкачественном стенозе вначале применяют консервативные мероприятия (антибиотики, спазмолитические средства, электрофорез с калия йодидом, гидрокортизон). При отсутствии эффекта показано оперативное лечение — пластика стеноза. Операция состоит в продольном рассечении анастомоза с иссечением Рубцовых тканей и последующим сшиванием краев раны в поперечном направлении.

Довольно распространенным осложнением эзофагопластики является рубцовый стеноз анастомоза трансплантата с пищеводом или глоткой. Клинически эта патология проявляется нарастающей дисфагией. Причинами образования рубцового стеноза шейного анастомоза являются недостаточность соустья пищевода с трансплантатом с последующим вторичным заживлением анастомоза, некроз верхней части искусственного пищевода, погрешности в технике операции, приводящие к наложению узкого анастомоза. В таких случаях основным методом лечения является повторное оперативное вмешательство. Поскольку у большинства больных в области анастомоза имеется выраженный спаечный процесс, резко затрудняющий выделение соустья, операция заключается в резекции анастомоза и формировании нового соустья. При этом частично мобилизуют трансплантат во избежание натяжения швов анастомоза. При невыраженных спайках приме-

няют описанную выше операцию, заключающуюся в продольном рассечении анастомоза и поперечном его сшивании. Э. Н. Ванцян и Р. А. Тоцаков (1971) используют следующий вариант пластики анастомоза. Рассекают стенку кишки над сужением, иссекают рубцы, суживающие анастомоз, накладывают швы на слизистую оболочку кишки и пищевода. Рассеченную стенку кишки ушивают двухрядным швом.

Из-за технических трудностей и опасности перфорации пищевода бужирование при лечении рубцового стеноза шейного анастомоза не получило распространения.

Нарушения моторики искусственного пищевода. В период привыкания больного к искусственному пищеводу иногда наблюдаются нарушения акта глотания, что приводит к забрасыванию пищи в дыхательные пути. Эти нарушения вызываются остаточными явлениями ожога пищевода или глотки, операционной травмой и отсутствием координированной моторики мышц глотки. У большинства больных эти явления проходят самостоятельно в течение первого года после операции. Лишь в единичных случаях, когда нарушения глотания связаны с продолжающимися процессами рубцевания в глотке и надгортаннике, требуются пластические операции — расширение глоточного анастомоза, выделение надгортанника из рубцов.

Различают функциональные и органические нарушения функции искусственного пищевода. К первым относятся дискинезия, атония трансплантата и рефлюкс желудочного содержимого, ко вторым — сдавления и перегибы трансплантата (рукояткой грудины, диафрагмой), а также провисание избыточной петли трансплантата.

Дискинезия и атония трансплантата могут быть обусловлены нарушениями иннервации трансплантата, а также воспалительными изменениями в нем. Клинически эти нарушения проявляются дисфагией, тупой, распирающей болью по ходу искусственного пищевода, длительным застоём в нем принятой пищи. При рентгенологическом исследовании определяется длительная задержка контрастного вещества в искусственном пищеводе. Лечение заключается в применении прозерина, тиамина, электрофореза с ацетилхолином на область трансплантата.

Рефлюкс желудочного содержимого в искусственный пищевод встречается пре-

имущественно при антиперистальтическом расположении трансплантата. При изоперистальтической пластике пищевода рефлюкс бывает очень редко — при антиперистальтических сокращениях трансплантата. Больные в таких случаях жалуются на частую отрыжку принятой пищей и воздухом, изжогу и боль за грудиной. Консервативное лечение такое же, как при рефлюкс-эзофагите. При упорном рефлюксе, угрожающем развитием пептической язвы трансплантата и рубцовой облитерации, производят операцию (А. Ф. Черноусое и соавт., 1985). Для снижения кислотности желудочного сока возможно применение ваготомии с дренирующей операцией.

Причиной нарушения моторики искусственного пищевода при за грудиной пластике может быть сдавление трансплантата в верхней апертуре грудной клетки между рукояткой грудины и трахеей. У большинства больных по мере адаптации трансплантата эти явления проходят самостоятельно. В упорных случаях приходится прибегать к резекции рукоятки грудины.

При сдавлении трансплантата в пищеводном отверстии диафрагмы или перегибе через край диафрагмы и длительном застое принятой пищи над местом сужения необходимо оперативное вмешательство, заключающееся в рассечении отверстия и низведении избыточной петли в брюшную полость.

При подкожной и за грудиной пластике нарушения моторики могут быть вызваны провисанием избыточной петли трансплантата ниже уровня анастомоза с желудком. Клинически они проявляются задержкой принятой пищи в провисающей петле и регургитацией, что подтверждается и при рентгенологическом исследовании. Лечение

этого осложнения оперативное и заключается в резекции избыточной петли над сосудистой аркадой.

Если удаление избыточной петли связано с опасностью нарушения кровоснабжения трансплантата, Э. Н. Ванцян и Р. А. Тошаков (1971) рекомендуют накладывать новый анастомоз между избыточной петлей и желудком или тощей кишкой.

Пептическая язва искусственного пищевода. Тяжелым осложнением при эзофагопластике является язва области анастомоза кишечного трансплантата с желудком. Пептическая язва трансплантата возникает в результате рефлюкса желудочного содержимого в кишку с пептическим перевариванием ее слизистой оболочки. Чаще это осложнение наблюдается после тонкокишечной пластики.

Клинически пептическая язва трансплантата характеризуется болью в надчревной области, усиливающейся спустя 1,5–2 ч после еды, изжогой, периодическим кишечным кровотечением, приводящим к вторичной гипохромной анемии. При язве предгрудинного искусственного пищевода в области язвы иногда образуется плотный болезненный инфильтрат с гиперемизированной кожей. Диагностика этого осложнения основывается на клинических признаках и данных рентгенологического исследования, при котором можно обнаружить нишу.

Лечение больных с пептической язвой искусственного пищевода оперативное: производят резекцию над аркадой участка кишки с язвой и анастомозом. Отверстие в желудке ушивают и накладывают новый анастомоз между трансплантатом и желудком. В дополнение к этому, если позволяют условия, осуществляют ваготомию с пилоропластикой.

ХИРУРГИЯ ЖЕЛУДКА И ДВЕНАДЦАТИ- ПЕРСТНОЙ КИШКИ

АНАТОМИЯ И ФИЗИОЛОГИЯ ЖЕЛУДКА

Желудок располагается в надчревной области, преимущественно в левом подреберье. Форма и положение его изменяются в зависимости от наполнения, тонуса стенок, воздействия соседних органов; вместимость достигает 2 л. В желудке различают 4 части: кардиальную, дно, тело, антральную и привратник.

Кардиальная часть располагается ниже входа в желудок на расстоянии около 5 см. Дно желудка, или свод, находится слева от кардиальной части и выше уровня кардиальной вырезки. Тело желудка находится между кардиальной частью и дном с одной стороны и антральной частью — с другой. Граница между антральной частью и телом желудка проходит по промежуточной борозде, которой на малой кривизне соответствует угловая вырезка. Такое деление желудка соответствует гистологической структуре и гистофизиологическим особенностям его.

Не останавливаясь подробно на анатомии желудка и его взаимоотношениях с окружающими органами, мы приведем лишь краткие анатомические и гистофизиологические сведения, которые имеют исключительно важное значение в хирургическом лечении заболеваний желудка. Гистологическое строение слизистой оболочки в различных отделах желудка весьма варьирует. В области тела и дна желудка расположена основная масса главных и обкладочных клеток, вырабатывающих соляную кислоту и пепсин. В антральной части находятся привратниковые железы, вырабатывающие слизь. Кроме того, клетки антральной части желудка продуцируют гастрин (рис. 64).

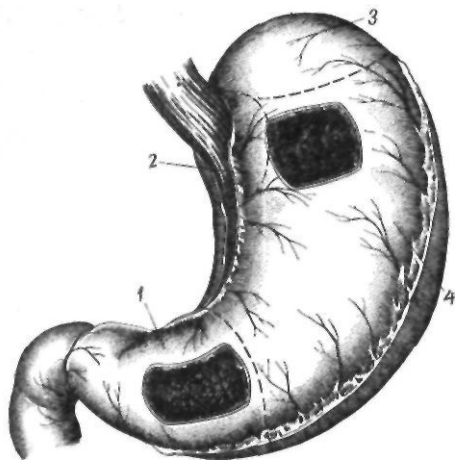


Рис. 64. Анатомо-физиологическая структура желудка:

1 — антральная часть; 2 — кардиальная часть; 3 — дно; 4 — тело

Слизистая оболочка антральной части желудка распространяется по малой кривизне в среднем на 8—9 см, максимум — на 15 см. Протяженность ее по большой кривизне достигает 21 см, в среднем 7—8 см. Слизистая оболочка тела и антральной части желудка отличается как гистологическим строением, так и реакцией среды: в теле она кислая, в антральной части — щелочная.

Кровоснабжение желудка осуществляется ветвями чревного ствола — левой желудочной, печеночной и селезеночной артериями. Наиболее мощной и важной в практическом отношении является левая желудочная артерия, которая проходит по свободному правому краю желудочно-поджелудочной связки и делится на восходящую и нисходящую ветви. Нисходящая ветвь левой желудочной артерии на малой кривизне соединяется с правой желудочной артерией, которая отходит от печеночной артерии. Третьим источником кровоснабжения желудка является селезеночная артерия, от которой отходят короткие желудочные артерии, идущие в желудочно-селезеночной связке ко дну желудка. Конечной ветвью селезеночной артерии является левая желудочно-сальниковая артерия, проходящая вдоль большой кривизны в желудочно-ободочной связке. Она соединяется с аналогичной ветвью, идущей справа из печеночной артерии — с правой желудочно-сальниковой артерией.

Вся венозная кровь из желудка оттекает в систему воротной вены. Вены распола-

гаются рядом с одноименными артериями. В области кардиальной части вены желудка анастомозируют с нижними венами пищевода. При портальной гипертензии эти анастомозы часто бывают источником кровотечения.

Желудок иннервируется симпатическими и парасимпатическими волокнами, которые образуют внежелудочные нервы и интрамуральные сплетения. Симпатические нервы отходят к желудку от чревного сплетения и сопровождают сосуды, отходящие от чревной артерии. Парасимпатическая иннервация желудка осуществляется блуждающими нервами, а также нервами, идущими в составе чревного сплетения (И. И. Бобрин, 1971). Интрамуральные сплетения желудка представлены мышечно-кишечным и подслизистым сплетениями. Мышечно-кишечное сплетение играет важную роль в моторной деятельности желудка, о чем свидетельствует увеличение числа элементов сплетения по направлению от кардиальной части желудка к привратнику. Подслизистое сплетение участвует в регуляции секреторной деятельности желудка. В последние годы в составе блуждающих нервов выделены холинергические неадренергические нервы. Медиаторами их, по мнению одних авторов, является АТФ (пуринергические нервы), по мнению других, — нейропептиды (пептидергические нервы).

Лимфатическая система желудка начинается лимфатическими капиллярами слизистой оболочки желудка, переходящими в ряд сплетений: подслизистое, интрамуральное и серозно-подсерозное.

Sappey (1874), Cuneo и Delamare (1900), Rouvier (1932), Д. А. Жданов (1945) в зависимости от направления тока лимфы разделили поверхность желудка на территории, связанные с лимфатическими узлами, располагающимися вдоль питающих желудок сосудов.

1. Территория венечной артерии. Охватывает проксимальные 2/3 малой кривизны, справа ограничивается малой кривизной, слева ее граница располагается левее верхушки купола желудка и опускается по направлению к привратнику, ближе к большой кривизне.

2. Территория селезеночной артерии. Занимает около 1/3 желудка, прилегающей к большой кривизне (от верхушки свода и до середины большой кривизны).

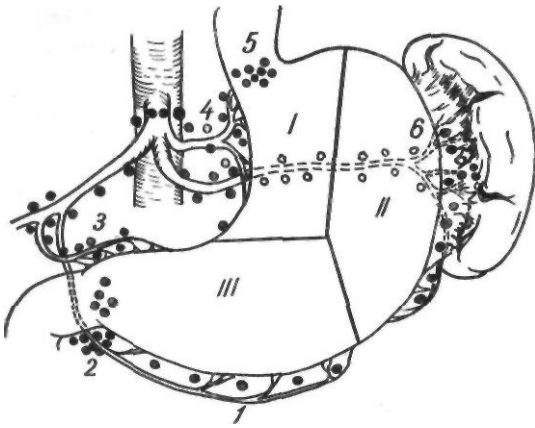


Рис. 65. Схема деления желудка на лимфатические зоны по Ривьеру — Сапнею. Зоны:

I — левой желудочной артерии; II — селезеночной артерии; III — печеночной артерии.

Лимфатические узлы:

1 — желудочно-сальниковые; 2 — субпилорические; 3 — печеночные, 4 — левожелудочные; 5 — паракардиальные; 6 — селезеночные

3. Территория печеночной артерии: а) верхнепилорическая, которая является продолжением территории венечной артерии вправо, вдоль малой кривизны антральной части желудка; б) нижняя желудочно-сальниковая; примыкает к большой кривизне и распространяется от ее середины до привратника (рис. 65).

Лимфатические узлы, в которые оттекает лимфа из основных лимфатических участков желудка, объединяются в группы соответственно артериальным стволам, вдоль которых они располагаются.

1-я группа. Лимфатические узлы вдоль левой желудочной артерии: а) кардиальные, состоящие из прекардиальных, юкстакардиальных и посткардиальных лимфатических узлов; б) располагающиеся в малом сальнике по ходу левой желудочной артерии; в) желудочно-поджелудочные, размещающиеся в желудочно-поджелудочной связке вдоль ствола левой желудочной артерии.

2-я группа. Лимфатические узлы вдоль селезеночной артерии: а) лимфатические узлы желудочно-селезеночной связки; б) левые желудочно-сальниковые лимфатические узлы, располагающиеся забрюшинно и сопровождающие селезеночные сосуды.

3-я группа. Лимфатические узлы вдоль печеночной артерии: а) правые желудочно-сальниковые; б) поджелудочно-двенадцати-

типерстные, располагающиеся между головкой поджелудочной железы и двенадцатиперстной кишкой; в) подпилорические, находящиеся под привратником и двенадцатиперстной кишкой в области ветвления желудочно-двенадцатиперстной артерии; г) по ходу печеночных сосудов.

Лимфатические узлы, расположенные вдоль ветвей печеночной, левой желудочной и селезеночной артерий, относятся к лимфатическим узлам первого порядка, вдоль основных стволов этих сосудов — к узлам второго порядка, вдоль чревной артерии — к узлам третьего порядка.

Секреция желудка регулируется нейрогуморальным механизмом. Классические представления о фазах желудочной секреции в наши дни значительно расширены и углублены. Установлено, что нервные и гуморальные стимулы взаимодействуют в течение всего процесса пищеварения. Блуждающие нервы рассматриваются как пусковой и интегрирующий фактор, стимулирующий деятельность главных и обкладочных клеток, как непосредственно, так и вторично, путем стимуляции G-клеток и выделения гастрин. Посредством местных интрамуральных рефлексов блуждающие нервы принимают участие в регуляции секреции тормозящих желудочную секрецию веществ. Блуждающие нервы также регулируют моторику и эвакуацию из желудка. По современным данным, расслабление желудка после приема пищи (рецептивная релаксация) осуществляется посредством нервных волокон неадренергического торможения, идущих к желудку в составе блуждающих нервов.

Гуморальная стимуляция желудочной секреции осуществляется посредством гастрин, который был открыт Edkins в 1905 г. Gregog и Тгасу (1964) выделили чистый гастрин, определили его строение и синтезировали его.

До 90 % всего гастрин находится в слизистой оболочке антральной части желудка. Гастрин синтезируется G-клетками, содержащимися в железах антральной части желудка, а также в проксимальных частях двенадцатиперстной и тощей кишок и в поджелудочной железе. Стимуляторами G-клеток являются белковая пища, пептоны, аминокислоты, блуждающие нервы, инсулиновая гипогликемия, механическое растяжение антральной части желудка, по-

вышение рН слизистой оболочки желудка. Важнейшими ингибиторами продукции гастрина являются снижение рН слизистой оболочки желудка, а также такие вещества, как секретин, соматостатин, глюкагон, желудочный ингибитор, vasoактивный полипептид.

В физиологических дозах гастрин стимулирует выработку внутреннего фактора, секрецию соляной кислоты, ферментов поджелудочной железы, оказывает слабое воздействие на выработку пепсина, объем и бикарбонатную щелочность сока поджелудочной железы и секрецию желчи. Он усиливает перистальтику желудка и тонкой кишки, а также снижает артериальное давление.

Механизм действия гастрина до настоящего времени не выяснен. Значение кишечных факторов в регуляции желудочной секреции изучено недостаточно. Одни авторы считают, что в верхних отделах тонкой кишки образуется энтерогастрон, который стимулирует желудочную секрецию, другие полагают, что кишечная фаза обусловлена гистамином, образующимся при распаде белка и всасывающимся из тонкой кишки.

Тонкая кишка оказывает не только стимулирующий, но и тормозной эффект на желудочную секрецию. Известно, что обширная резекция тонкой кишки, пооб^ин? проксимальной ее трети, приводит к желудочной гиперсекреции. Тормозные влияния с тонкой "кишки проявляются также при введении соляной кислоты в двенадцатиперстную кишку и начальные отделы тонкой кишки.

Характерно, что торможение желудочной секреции проявляется только при /Сохранении вагусной иннервации тонкой кишки.

В течение суток в желудке образуется около 1 л желудочного сока, содержащего соляную кислоту, ферменты (пепсин, катепсин) и белковые вещества. В белковых веществах желудочного сока содержится мукопротеин (внутренний фактор, играющий важную роль в кроветворении), который выделяется добавочными клетками, расположенными в шейке главных желез желудка, и мукопротеоз, защищающий слизистую оболочку желудка от воздействия желудочного сока.

Пища обрабатывается соляной кислотой и пепсином, образующимся из пепсиногена

под воздействием соляной кислоты. В образовании соляной кислоты участвуют обкладочные клетки.

Пепсиноген образуется в главных клетках желудочных желез.

Обработанная в желудке пища порциями поступает в двенадцатиперстную кишку. Порционное поступление пищи зависит от функции привратника и антральной части желудка.

ЯЗВЕННАЯ БОЛЕЗНЬ ЖЕЛУДКА И ДВЕНАДЦАТИ- ПЕРСТНОЙ кишки

Язвенная болезнь желудка и двенадцатиперстной кишки представляет одну из основных проблем гастроэнтерологии. По данным В. Х. Василенко и И. Г. Кочергина (1963), в РСФСР в 1955 г. на 1000 населения зарегистрировано 4 случая язвенной болезни, а в 1959 г.— 4,3 случая. В США ежегодно диагностируют около 300 000 новых случаев язвенной болезни. В 1978 г. в США было госпитализировано 350 000 больных с первичным диагнозом язвенной болезни. Из них 6000 умерли, приблизительно у 15 000 была перфорация язвы, у 90 000 — кровотечение; почти 50 000 оперированы (Grossman, 1979).

Если в конце прошлого и в начале настоящего века преобладали язвы желудка и соотношение язв двенадцатиперстной кишки и желудка было равно 1:20 (Fodor, 1968), то в настоящее время заболеваемость язвой двенадцатиперстной кишки значительно возросла и соотношение составляет 5:1 у мужчин и 2:1 у женщин.

Женщины болеют язвенной болезнью реже, чем мужчины. Многие исследователи объясняют это биологическими свойствами половых гормонов, что подтверждается благоприятным течением язвенной болезни во время беременности. В настоящее время соотношение мужчин и женщин с язвенной болезнью двенадцатиперстной кишки составляет 2:1, а с язвенной болезнью желудка—1:1 (Grossman, 1979).

Этиология и патогенез. Классические теории патогенеза (пептическая, воспалительная, сосудистая и др.), объясняющие отдельные стороны образования язв, были значительно углублены и дополнены

современными исследователями. В настоящее время считают, что существует две основные формы язвенной болезни — язвенная болезнь желудка и язвенная болезнь двенадцатиперстной кишки, имеющие различный патогенез. По мнению Grossman (1979), — одного из ведущих гастроэнтерологов мира — язвенная болезнь представляет собой гетерогенную группу заболеваний, имеющих общее проявление — дефект слизистой оболочки, и две основные группы — язвенная болезнь желудка и двенадцатиперстной кишки, которые нуждаются в дальнейшем подразделении. По современным представлениям, язва двенадцатиперстной кишки возникает вследствие нарушения центральных механизмов секреции соляной кислоты и моторно-эвакуаторной функции желудка, образование же язвы желудка обусловлено местными, желудочно-кишечными факторами.

Основными факторами, определяющими развитие язвенной болезни, по мнению С. М. Рыса и Е. С. Рыса (1968), являются: 1) расстройства механизмов регуляции — нервных и гормональных; 2) местные нарушения пищеварения и изменения структуры слизистой оболочки желудка и двенадцатиперстной кишки; 3) конституция и наследственность; 4) условия внешней среды.

Различают (Johnson, 1965) — TrPTTwe — язвы малой кривизны; II — комбинированные язвы желудка и двенадцатиперстной кишки; III — препилорические язвы. Первый тип наблюдается приблизительно у 60 % больных, II — у 20 %, III — также у 20 %.

В основе образования язв малой кривизны лежит дуоденогастральный рефлюкс (du Plessis, 1965), возникающий в результате нарушений пассажа, нейрогуморальной регуляции, моторики пилородуоденального сегмента пищеварительного тракта, приводящих к недостаточности привратника. Длительное воздействие содержимого двенадцатиперстной кишки на слизистую оболочку желудка, в особенности лизолецитина и желчных кислот, нарушает защитный слизистый барьер. Возникающая усиленная отрадная диффузия водородных ионов приводит к прямому повреждению слизистой оболочки желудка. Хроническое атрофическое гастрита. Последний обычно поражает всю антральную часть желудка и мо-

жет распространяться на кислотопродуцирующую зону, преимущественно вдоль малой кривизны. Гастрит не является вторичным по отношению к язве, поскольку он не исчезает и после заживления язвы. Возникающие на фоне гастрита местная ишемия, нарушения регенерации эпителия, недостаточное слизеобразование, иммунологические сдвиги с образованием аутоантител приводят к некрозу стенки желудка с образованием язвы. Язва, как правило, располагается в зоне воспаления на границе с неизменной слизистой оболочкой. Локализации язвы именно по малой кривизне способствуют нарушения макро- и микроциркуляции, особенности распределения сосудов (отсутствие подслизистого сплетения и концевой характер сосудов слизистой оболочки в области малой кривизны).

Конечным реализующим фактором является воздействие соляной кислоты на воспалительно измененную слизистую оболочку. При язве малой кривизны продукция соляной кислоты обычно снижается, режа она нормальная, что связывают с обратной диффузией водородных ионов, уменьшением массы обкладочных клеток вследствие атрофического гастрита. Чем выше по малой кривизне располагается язва, тем выраженнее явления гастрита, тем ниже продукция соляной кислоты. Slademan и соавторы (1971) отметили атрофический гастрит при язвах в области угла желудка только у 16 % больных, при язвах в средней трети малой кривизны — у 64 %, при субкардиальных язвах — у 83 %.

Не ясной остается причина недостаточности привратника. Fisher (1975) указывает, что при язве желудка нарушается нейрогуморальная регуляция функции привратника в виде изменения реакции мускулатуры на экзо- и эндогенный секретин и холецистокинин. Освобождение последних тормозится избыточным количеством гастрина, вырабатываемого в двенадцатиперстной кишке. Bortolotti, Pandolfo (1979, 1981) считают ведущим фактором нарушение моторики двенадцатиперстной кишки. По мнению Я. Д. Витебского (1976), основной причиной дуоденогастрального рефлюкса является нарушение прохождения двенадцатиперстной кишки, обусловленное артерио-мезентериальной компрессией и мезентериальным лимфаденитом.

Патогенез комбинированной язвы желудка и двенадцатиперстной кишки объясняют, исходя из теории антрального стаза Dragstedt (1942, 1970). Начальным моментом в возникновении язв II типа считают язву двенадцатиперстной кишки, которая сама по себе или вследствие пилоростеноза приводит к нарушению эвакуации из желудка, растяжению антральной части, выделению гастрина. Возникающая при этом гиперсекреция приводит уже к образованию язвы желудка.

Liebermann, Allgower (1977) считают причиной нарушения эвакуации из желудка патологические изменения мышечной оболочки антральной части, утолщение ее и очаговые рубцовые изменения, которые они рассматривали как следствие ишемии, возникающей при сильных мышечных сокращениях. Одновременно они отмечают дегенеративные изменения в интрамуральных ганглиях с уменьшением наполовину числа ганглиозных клеток.

Патогенез препилорических язв такой же, как и язв двенадцатиперстной кишки.

Рассмотренные теории патогенеза язв желудка, в особенности малой кривизны, содержат много спорных положений и могут быть, по нашему мнению, лишь рабочей схемой для дальнейших исследований.

Язва двенадцатиперстной кишки. Определяющими факторами в возникновении язв двенадцатиперстной кишки являются расстройства нейрогуморальных и местных механизмов регуляции желудочной секреции, обуславливающих повышенное содержание соляной кислоты и пепсина в луковице двенадцатиперстной кишки, а также снижение резистентности слизистой оболочки двенадцатиперстной кишки.

По мнению С. М. Рысса (1968), различные раздражители могут воздействовать на желудок и двенадцатиперстную кишку двумя путями: нервным и гормональным. Нервный путь стресса включает кору больших полушарий, промежуточный мозг, центр блуждающего нерва, блуждающий нерв. В результате воздействия стрессовых факторов наступает дискоординация работы коры и подкорки, нарушается деятельность гипоталамуса, происходит возбуждение центра блуждающего нерва, что ведет к повышенной выработке соляной кислоты и пепсина, усилению перистальтики желудка и спазму его сосудов.

Гормональный путь стресса проходит через гипоталамо-гипофизарный комплекс выделения кортиколиберина, кортикотропина, а затем через корковое вещество надпочечников (экскреция глюкокортикоидов) на желудок. Глюкокортикоиды усиливают выделение соляной кислоты и пепсина, разрушают защитный барьер слизистой оболочки желудка и двенадцатиперстной кишки, оказывают отрицательное влияние на восстановительные процессы в ней. В результате сочетанного воздействия нарушений регулирующих механизмов создается возможность образования язвы в двенадцатиперстной кишке. Вопрос о ведущей роли нарушений центральных механизмов регуляции секреции в возникновении язвы нуждается в дальнейшем изучении, в особенности это касается адренергических механизмов регуляции.

Следствием указанных нарушений является поступление избытка соляной кислоты и пепсина в луковицу двенадцатиперстной кишки. Это может быть результатом гиперсекреции соляной кислоты и пепсина, ускоренной эвакуации из желудка и поступления избытка соляной кислоты даже при нормальной секреции ее, нарушений механизмов нейтрализации соляной кислоты в луковице двенадцатиперстной кишки.

Решающее значение гиперсекреции соляной кислоты и пепсина в патогенезе образования язв не вызывает сомнений. Доказано, что при язве двенадцатиперстной кишки увеличивается количество обкладочных клеток. Сох и соавторы (1952) показали, что в норме желудок у мужчин содержит 1,09 миллиарда, а у женщин — 0,82 миллиарда обкладочных клеток. При язве двенадцатиперстной кишки число этих клеток возрастает до 1,8 миллиарда, при язве желудка уменьшается до 0,8 миллиарда. В результате обкладочные клетки продуцируют больше соляной кислоты. Кроме того, при пилородуоденальных язвах отмечается повышенная чувствительность обкладочных клеток к гастрину. Обкладочные клетки, как известно, находятся под контролем трех факторов: нервного (блуждающие нервы), гуморального (гастрин) и местного (гистамин). Не ясной остается роль гормонов пищеварительной системы (секретин, GIP, VIP) и соматостатина. Полагают, что они модулируют стимулирующие свойства блуждающих нервов, гастрина и гистамина.

О повышенном тоне блуждающих нервов у больных с язвой двенадцатиперстной кишки свидетельствуют наблюдающаяся у них ночная гиперсекреция, а также гиперсекреция при мнимом кормлении. Кроме того, следует иметь в виду также стимулирующее влияние блуждающих нервов на гастринпродуцирующие клетки, которые находятся в состоянии высокой активности. При этом наблюдается нарушение местных механизмов регуляции выделения гастрина. Низкий pH (кислая среда) тормозит освобождение гастрина, в то время как высокий pH (щелочная среда) в антральной части желудка является наиболее мощным стимулятором. Полагают, что некоторое повышение уровня гастрина в крови при язве двенадцатиперстной кишки является следствием нарушения этого механизма. Так как гастрин обладает трофическим действием на обкладочные клетки, полагают, что увеличение их количества может быть также следствием повышенного уровня гастрина.

Royston и соавторы (1978) показали, что при язве двенадцатиперстной кишки увеличивается количество гастринпродуцирующих клеток. Авторы полагают, что у больных с язвой двенадцатиперстной кишки секреция кислоты и гастрина взаимосвязана и зависит от количества обкладочных и гастринпродуцирующих клеток.

Повышенная концентрация соляной кислоты и пепсина в луковице двенадцатиперстной кишки может быть также результатом ускоренной эвакуации из желудка и нарушения нейтрализации их в двенадцатиперстной кишке. Однако эти предположения нуждаются в дальнейшем изучении.

В последние годы усиленно изучается вопрос о снижении резистентности слизистой оболочки двенадцатиперстной кишки. В понятие резистентности включают кровоток в слизистой оболочке, целостность ее барьера, секрецию слизи, регенерацию эпителиальных клеток и местный синтез простагландинов. Решение этой проблемы связано со значительными методическими трудностями.

П а т о л о г и ч е с к а я а н а т о м и я .
Морфологическая картина при язвенной болезни желудка и двенадцатиперстной кишки характеризуется наличием эрозий, острых или хронических язв, а также различных

стадий хронического гастрита или дуоденита.

Эрозии представляют собой поверхностный дефект слизистой оболочки, возникающий на месте мелких очагов некроза и кровоизлияний. Располагаются они обычно на верхушке складок слизистой оболочки во всех отделах желудка. Эрозии быстро заживают, не оставляя рубца. Часто бывают множественные эрозии (эрозивный гастрит), которые могут явиться источником желудочно-кишечного кровотечения.

При острой язве процесс распространяется обычно не глубже подслизистого слоя. Острые язвы имеют круглую или овальную форму, диаметр их составляет от 2—3 мм до 2—3 см, покрыты буровато-грязными массами. Особенно большие язвы образуются по малой кривизне желудка и в двенадцатиперстной кишке. Микроскопическая картина характеризуется незначительным развитием соединительной ткани, а также явлениями сосудистого стаза с периваскулярными кровоизлияниями. Ю. М. Лазовский (1947) указывал, что в основе образования эрозий и острых язв лежат не воспалительные, а некробиотические изменения в сосудах и соединительной ткани желудка.

При хронической язве отмечается дефект слизистой оболочки, подслизистого слоя, а у большинства больных и мышечной оболочки с выраженным разрастанием соединительной ткани и воспалительной инфильтрацией в области краев и дна язвы. В далеко зашедших случаях вследствие прогрессирования пролиферативно-склеротических процессов язва становится плотной, с оmozолелыми краями и дном (каллезная язва). Дно хронической язвы обычно неровное с выступающими в просвет тромбированными сосудами. При гистологическом исследовании в дне язвы различают 4 слоя. Первый представляет собой фибринозный экссудат, содержащий слизь, остатки коллагеновых волокон, эпителиальные клетки, лейкоциты, эритроциты. Второй слой — зона фибриноидного некроза. В нем определяются коллагеновые волокна, соединительные клетки в состоянии некробиоза, незначительное количество лейкоцитов. Третий слой составляет грануляционная ткань из тонкостенных капилляров и клеточных элементов (фибробласты, гистиоциты, лимфоциты, ацидо-

фильные гранулоциты). Последним слоем является рубцовая ткань. Мышечные волокна в основании язвы атрофированы; сосуды склерозированы, утолщены, просвет их сужен, частично облитерирован. Наблюдаются разрастания нервных волокон по типу ампутационных невром.

При язвах двенадцатиперстной кишки в слизистой оболочке желудка отмечаются явления гипертрофического гастрита, а в слизистой оболочке двенадцатиперстной кишки — явления различных стадий хронического дуоденита (поверхностного, диффузного, атрофического). При язвах желудка у большинства больных наблюдаются признаки различных стадий хронического гастрита.

К л а с с и ф и к а ц и я . Предложен целый ряд классификаций язвенной болезни. Мы пользуемся классификацией, в которой выделяются язвы по локализации: 1) двенадцатиперстной кишки; 2) привратниковой части желудка; 3) малой кривизны желудка; 4) кардиальной части желудка; 5) большой кривизны желудка; по характеру желудочной секреции: 1) с пониженной секрецией; 2) с нормальной секрецией; 3) с повышенной секрецией; по течению: 1) несложненные; 2) осложненные: а) усиленными пролиферативно-склеротическими процессами со стороны соединительной ткани (калезные язвы); б) пенетрацией; в) перфорацией; г) кровотечением; д) малигнизацией; е) стенозированием привратника и деформациями желудка с нарушением эвакуации.

К л и н и ч е с к а я к а р т и н а . Основными жалобами больных язвенной болезнью являются: боль, изжога, рвота, тошнота, отрыжка.

Боль является главным диагностическим признаком. По нашим данным, она наблюдается у 92 % больных. Боль бывает различной интенсивности (тупая, режущая, жгучая), локализуется в надчревной области в правом или левом подреберье: при пилородуоденальных язвах — больше справа, при язвах желудка — слева. Локализация боли в области мечевидного отростка, сердца может отмечаться при высоком расположении язвы по малой кривизне (субкардиальные и кардиальные язвы).

Для боли характерны периодичность, сезонность и ритмичность. Под периодичностью язвенной боли понимают смену болевых

периодов светлыми безболевыми промежутками. Для язвенной болезни характерна сезонность обострений: ухудшение состояния отмечается весной и осенью. Moynihan (1912) первый указал на ритмичность язвенной боли.

Различают раннюю, позднюю, голодную и ночную боль. Ранняя боль появляется в течение первого часа после приема пищи и чаще бывает при язве желудка. Поздняя, голодная и ночная боль возникает спустя 1,5–4 ч после еды. Она обычно характерна для язв двенадцатиперстной кишки и обусловлена моторными нарушениями, гиперсекрецией желудочного сока и воспалительными изменениями слизистой оболочки двенадцатиперстной кишки. При язвенной болезни желудка существует зависимость боли от физических свойств и химического состава пищи: боль усиливается после приема острой и плохо обработанной пищи. Иррадиация боли обычно зависит от локализации язвы и наличия осложнений язвенного процесса.

Изжога — довольно частый и ранний признак язвенной болезни. Причиной его является нарушение секреторной и моторной деятельности желудка. Она часто повторяет ритм язвенной боли. Мы наблюдали изжогу у 49,5 % больных.

Рвота часто возникает на высоте язвенной боли и может быть ранней или поздней. Она обычно присоединяется к более поздней боли и обусловлена раздражением воспаленной слизистой оболочки желудка желудочным соком и имеет, по-видимому, рефлекторный характер. Часто после рвоты боль прекращается и состояние больного улучшается, поэтому нередко больные вызывают ее сами. Рвота натошак остатками съеденной накануне пищи характерна для стеноза привратника. По нашим данным, рвота наблюдается у 64 % больных.

Тошнота отмечается почти так же часто, как рвота, и обычно предшествует последней.

Отрыжка при язвенной болезни бывает кислая, пустая, отрыжка пищей. Кислая отрыжка наблюдается чаще у больных с гиперсекрецией желудочного сока. Тошноту мы отмечали у 47,5 % больных, отрыжку — у 24 %. У многих больных, особенно страдающих язвенной болезнью двенадцатиперстной кишки, отмечается запор.

Клиническая картина при язвенной болезни имеет свои особенности в зависимости от локализации язвы, возраста больного, наличия осложнений.

Язва кардиального, части желудка характеризуется болью в области мечевидного отростка, иррадиирующей в область сердца, левое плечо, спину, левую лопатку, и напоминающей боль при стенокардии. Боль появляется во время еды, сразу после нее или спустя 20—30 мин. Интенсивность ее возрастает при пенетрации в поджелудочную железу.

Язва большой кривизны. До недавнего времени считали, что язвы этой локализации являются злокачественными. В настоящее время полагают, что на большой кривизне могут возникать как доброкачественные, так и злокачественные язвы. Клиническая картина при локализации язв на большой кривизне характеризуется полиморфизмом: отмечаются болевой язвенный синдром (может отсутствовать у некоторых больных), анорексия, исхудание, тошнота, рвота. Такие язвы часто пенетрируют в сальник, брыжейку поперечной ободочной кишки, селезенку, а также в левую долю печени, поджелудочную железу.

Язва привратника проявляется болью, иррадиирующей в спину. Для нее характерны выраженные диспептические явления: тошнота, изжога, отрыжка кислым, рвота. Одной из особенностей язвы привратника является частое кровотечение (по данным Texter и соавторов, 1953,— у 17—34 % больных). Эта язва редко перфорирует.

Постбульбарные язвы обычно располагаются в верхней части двенадцатиперстной кишки или на задней стенке начального отрезка нисходящей части двенадцатиперстной кишки. Клиническая картина при постбульбарных язвах несколько отличается: язвенный анамнез бывает нечетким, выражен болевой синдром, боль более упорная и иррадирует в спину, наблюдаются повторные частые кровотечения, что можно объяснить богатой васкуляризацией этого отрезка двенадцатиперстной кишки. По данным А. П. Мирзаева (1965), кровотечение при данной локализации встречается в 3 раза чаще, чем при язвах луковицы двенадцатиперстной кишки. Внелуковичные язвы часто осложняются ранним стенозом; иногда из них развиваются большие воспалительные опухоли. Такие язвы

пенетрируют в поджелудочную железу, сопровождаясь явлениями вторичного панкреатита. Изредка наблюдается прорыв язвы в общий желчный проток с образованием внутреннего холедоходуodenального свища. Кроме того, возможно вторичное вовлечение в воспалительный процесс органов забрюшинного пространства. Strandness и Bell (1963) приводят два случая возникновения портальной гипертензии, которая появилась в результате сдавления воротной вены рубцующейся постбульбарной язвой.

Гигантские язвы (более 3 см в диаметре) характеризуются атипичной клинической картиной. Болевой синдром резко выражен, как при почечной колике или панкреатите, и почти постоянный. Со временем у больных развиваются истощение, анемия, гипопротенемия. По данным А. С. Афанасьевой (1966), такие язвы чаще возникают у больных пожилого возраста, характеризуются нормальной или сниженной секрецией соляной кислоты, и могут локализоваться как в желудке, так и в двенадцатиперстной кишке.

Язвенная болезнь в юношеском возрасте. Особенностью ювенильной формы язвенной болезни является выраженная боль и почти постоянная рвота. Встречаются и так называемые немые язвы. Отмечается очень высокая кислотность желудочного сока. По данным М. М. Левина (1959), у 85 % больных язва локализуется в двенадцатиперстной кишке или пилородуоденальной зоне. Для ювенильных язв характерно сочетание нескольких осложнений у одного и того же больного. При язвенной болезни в детском и юношеском возрасте часто отмечаются стеноз привратника, перфорация «немых» язв. Пенетрация возникает в более ранние сроки от начала заболевания и характеризуется резким болевым синдромом и рвотой.

Язвенная болезнь в пожилом и старческом возрасте, напротив, проявляется нерезко выраженным болевым синдромом, отсутствием сезонных обострений, нормальной или пониженной кислотностью желудочного сока, сопровождается анемией, исхуданием. Часто язвы локализируются в желудке, имеют большие размеры, быстро становятся каллезными, приводят к стенозу, деформациям желудка, часто кровоточат и малигнизируются.

Язвенная болезнь у женщин встречается реже, чем у мужчин. Число женщин, болеющих язвенной болезнью, среди терапевтических больных составляет 21,1 %, среди хирургических — 17,7 % (В. Х. Василенко и соавт., 1967). У многих женщин язвенная болезнь протекает бессимптомно. Осложнения деструктивного характера (перфорация, кровотечение) чаще встречаются у мужчин, а рубцово-склеротические — у женщин. Перфорация отмечается у 14,3 % мужчин и у 2,3 % женщин, кровотечение — соответственно у 41,5 % и 28,2 %, стенозы и другие рубцово-склеротические изменения — у 30 % и 56,9 %.

Язвенная болезнь желудка и двенадцатиперстной кишки сопровождается значительным числом осложнений. Перфорация, кровотечение, малигнизация язв будут подробно рассмотрены ниже, поэтому мы остановимся на пенетрации и стенозе привратника.

Пенетрация язв желудка и двенадцатиперстной кишки является разновидностью прикрытой перфорации, характеризующейся медленным течением. Hausbrich (1963) различает три стадии пенетрации: I — стадия проникновения через все слои стенки желудка и двенадцатиперстной кишки, или внутрстеночная пенетрация (39—51 %); II — стадия фиброзного сращения с подлежащим органом (25—30 %); III — стадия завершённой пенетрации и проникновения в соседний орган (22—29 %). Чаще всего язва желудка пенетрирует в малый сальник, поджелудочную железу, печень, поперечную ободочную кишку или ее брыжейку, изредка в селезенку и диафрагму. Язва двенадцатиперстной кишки обычно пенетрирует в головку поджелудочной железы, печеночно-дуоденальную связку, реже в желчный пузырь или желчные протоки с образованием внутреннего свища. Характерными симптомами пенетрации язвы в поджелудочную железу являются боль в спине, сильная ночная боль, изменение прежнего характера боли, ее постоянный характер, несмотря на активное лечение.

Стеноз привратника возникает в результате рубцевания язвы, располагающейся в пилорoduоденальной зоне. Различают три клинические стадии стеноза привратника: компенсированную, субкомпенсированную и декомпенсированную.

Стадия компенсированного стеноза характеризуется постоянным чувством тяжести в надчревной области и периодической рвотой кислым желудочным содержимым. Натощак в желудке определяется до 200—300 мл кислой жидкости. В стадии субкомпенсированного стеноза больные жалуются на ощущение переполнения в надчревной области, срыгивание желудочным содержимым, боль. Два-три раза в день бывает обильная рвота (до 0,5 л и более). Натощак в желудке определяется более 500 мл кислой жидкости с остатками принятой накануне пищи. Больной начинает худеть. В стадии декомпенсации указанные явления быстро прогрессируют. Больной резко истощается, организм обезвоживается. В надчревной области визуально или перкуторно определяются контуры растянутого, медленно перистальтирующего желудка. Прослушивается шум плеска. Рвота учащается, больные при этом теряют до нескольких литров застойной жидкости со зловонным запахом. Вследствие потери ионов калия, соляной кислоты, белка у больных развиваются гипокалиемический, гипохлоремический алкалоз, гипопротейемия, олигурия. В ряде случаев возникают желудочная тетания и психоз.

В случаях стенозирования пилорoduоденальной зоны в зависимости от локализации язвенного процесса мы различаем три типа стеноза: стеноз привратника, луковицы двенадцатиперстной кишки и залуковичный дуоденальный стеноз. Первые два вида стеноза проявляются сходными функциональными и органическими изменениями, так как при этом в большей степени страдает функция привратника, который вовлекается в воспалительный процесс. Их мы относим к пилоростенозам. Особенностью залуковичных стенозов является более низкое расположение рубцово-язвенного инфильтрата в участке сужения. При этом у большинства больных привратник в воспалительный или рубцовый процесс не вовлечен и в функциональном отношении полностью сохранен, за исключением декомпенсированного стеноза, когда одновременно со супрастенотическим расширением желудка происходит и дилатация привратника. Их мы относим к дуоденальным стенозам.

В зависимости от степени выраженности мы выделяем 4 стадии пилорoduоденальных

стенозов: I — компенсированную; II — субкомпенсированную; III — частично декомпенсированную; IV — полностью декомпенсированную. Различием между III и IV стадиями процесса является обратимость сократительной способности желудка, определяемая при помощи баллонографии натощак и в ответ на электрогастростимуляцию, что имеет немаловажное значение при выборе метода операции и расширении показаний к органосохраняющим операциям. При частичной декомпенсации моторика появляется в ответ на стимуляцию, при полной декомпенсации она отсутствует.

Объективное исследование. Обычно у больных с неосложненной язвенной болезнью общее состояние удовлетворительное. Наблюдаются различные невротические реакции, обусловленные нарушениями вегетативной нервной системы. При поверхностной пальпации брюшной стенки отмечается повышение кожной чувствительности. При осложненных формах язвенной болезни определяются болезненность и напряжение мышц брюшной стенки различной степени. При неосложненных формах диагностическое значение имеет обнаружение локальных зон перкуторной болезненности по Менделю. Их расположение зависит от локализации язвы.

При язвенной болезни обычно нарушается желудочная секреция. Примерно у половины больных она повышена. Однако наличие нормальной или даже пониженной секреции не исключает язвенной болезни. Язва двенадцатиперстной кишки характеризуется непрерывным выделением большого количества (более 1 л) желудочного сока с высокой концентрацией соляной кислоты и пепсина. Для этой формы язвенной болезни характерно повышение базальной и стимулированной секреции. При язве желудка секреция соляной кислоты и пепсина нормальная, редко повышена. Высокая кислотность наблюдается также при пилорических и комбинированных язвах желудка и двенадцатиперстной кишки.

Основным методом диагностики язвенной болезни является рентгенологическое исследование. Оно дает возможность установить не только наличие язвы, но и точную ее локализацию, особенности течения и различные осложнения.

Рентгенодиагностика язвенной болезни основана на выявлении характерных симптомов, которые делятся на прямые и косвенные. Прямые симптомы являются отражением анатомических изменений, вызванных язвенным процессом, косвенные представляют собой функциональные нарушения и рефлекторные проявления.

К прямым симптомам относятся ниша, воспалительный вал и конвергенция складок. Ниша (симптом Гаудека) представляет собой добавочную тень или патологическое выпячивание контура желудка, обусловленное проникновением контрастного вещества в кратер язвы. Ниша является самым достоверным признаком язвы даже при отсутствии клинических симптомов.

Форма ниши может быть различной — остроконечной или плоской с широким основанием. При пенетрации язвы в соседние органы ниша находится на некотором расстоянии от стенки желудка и обычно соединяется с желудком каналом. Чем больше ниша и чем дальше она отстоит от стенки желудка, тем больше данных за пенетрацию. Для пенетрирующей язвы характерно наличие трех слоев: нижнего — слой барьерной взвеси, среднего — слой жидкости и верхнего — пузырек воздуха.

Ниша может быть не видна, если язва неглубокая (типа эрозии) и заполнена слизью, жидкостью, кровью, газом, а также в том случае, если большой воспалительный вал или сближающиеся складки слизистой оболочки закрывают вход в язвенный кратер.

Воспалительный вал окружает язвенный кратер и определяется в виде кольцевидного просветления вокруг ниши.

Конвергенция складок является одним из наиболее важных признаков язвы и характеризуется радиальным расположением складок слизистой оболочки по направлению к нише. Радиарная конвергенция складок является результатом рубцевания язвы.

К косвенным рентгенологическим признакам язвенной болезни относятся спастические явления, изменение перистальтики, нарушение моторики желудка, изменение тонуса, гиперсекреция, наличие болевой точки, изменение рельефа слизистой оболочки.

Спастические изменения могут проявляться в виде локального, регионарного или общего спазма. Иногда наблюдается

стойкий рефлекторный спазм в виде пальцевидного втяжения на большой кривизне напротив язвы. Такой локальный спазм («указующий перст») свидетельствует о расположении ниши на малой кривизне (симптом де Кервена). Иногда язва сопровождается регионарным спазмом — втяжением на большом участке — или же общим спазмом. В таких случаях желудок небольшой, укороченный, вытянутый, имеет вид трубки. Перистальтика обычно усилена. Нарушение моторной функции желудка проявляется ускорением или замедлением эвакуации. Наблюдается длительный спазм привратника, что обуславливает задержку эвакуации. Иногда отмечаются зияние привратника и ускоренная эвакуация. Для язвенной болезни характерно повышение тонуса желудка. Форма его напоминает рог, уменьшается емкость. Рентгенологически гиперсекреция проявляется наличием жидкости в желудке натощак. В ходе исследования определяется горизонтальный слой жидкости на фоне газового пузыря над контрастным веществом.

Наличие болевой точки имеет определенное значение для диагностики язвенной болезни, особенно если этот симптом сочетается с ограниченным спазмом или другими косвенными признаками. Слизистая оболочка желудка при язвенной болезни обычно изменена. Складки ее утолщены, рельеф имеет так называемый раздраженный характер. Следует указать, что не прямые, или косвенные, симптомы неспецифичны, они могут наблюдаться и при других заболеваниях пищеварительного тракта. Но при совокупности хотя бы нескольких из них и соответствующей клинической картине они могут иметь большое диагностическое значение.

Рентгенодиагностика язв кардиальной части желудка связана с трудностями, отчасти объясняющимися недоступностью пальпации этого отдела. Ниши кардиальной части желудка располагаются на малой кривизне и на задней стенке. Для обнаружения их следует пользоваться специальной методикой исследования больного в положении лежа или в положении Тренделенбурга с постепенным переводом в вертикальное положение. Большое значение имеет и динамическое наблюдение.

Язвы малой кривизны обнаруживают наиболее часто. При этой локализации чет-

ко выражены как прямые, так и косвенные симптомы. Язвы большой кривизны диагностируют очень редко. Типичным для них является дефект наполнения на месте язвы и изменение рельефа слизистой оболочки в виде конвергенции складок. Язвы задней стенки желудка встречаются довольно часто и не представляют особых трудностей для диагностики, так как можно использовать такие методы рентгенологического исследования, как пальпацию, дозированную компрессию, прицельные снимки. Рентгенодиагностика язв антральной части желудка часто затруднена из-за воспалительной реакции с перестройкой слизистой оболочки, ригидности складок, длительного спазма, дающих характерную картину гастрита или рака желудка. Рентгенодиагностика язв канала привратника представляет некоторые трудности в связи с тем, что ниша может быть обнаружена только в момент прохождения бариевой взвеси по каналу, который не всегда удастся уловить. Косвенными признаками этих язв являются эксцентрическое положение привратника по отношению к луковице двенадцатиперстной кишки; недостаточность функции привратника — зияние его, при этом контрастное вещество непрерывно эвакуируется из желудка; удлинение пилорического канала; органический стеноз привратника.

К прямым признакам язвы двенадцатиперстной кишки относятся ниша и различные деформации рубцового или воспалительного характера. Ниши чаще локализируются у основания луковицы на задней стенке, в средней части и реже у верхушки ее. Иногда имеют место множественные язвы, противостоящие друг другу («целующиеся язвы»).

Рубцовые и воспалительные деформации луковицы двенадцатиперстной кишки проявляются чаще всего уменьшением ее объема и изменением формы. Наиболее часто встречается деформация в виде «трилистника», стойких «песочных часов», отмечается расправление одной из стенок луковицы. Очертания луковицы становятся неровными, приобретают форму бабочки, молотка, реторты и т. д. Часто происходит растяжение непораженных участков, вследствие чего образуются дивертикуллоподобные выпячивания.

Рентгенодиагностика постбульбарных язв

трудна. Основным рентгенологическим признаком является ниша по внутреннему контуру кишки. На противоположной стенке кишки наблюдается спастическое сокращение, которое может быть с обеих сторон ниши и тогда наблюдается изогнутость этого участка кишки. Gutmann (1954) сравнивает триаду признаков (ниша, сужение, изогнутость участка кишки) с фигурой «нанизанной жемчужины»; ниша, «жемчужина», располагается в вершине угла, образованного двумя боковыми сужениями.

Из других методов исследования широко применяют фиброгастроскопию, которая позволяет осмотреть весь желудок, произвести биопсию и наблюдать в динамике за заживлением язв.

Консервативное лечение

Консервативная терапия язвенной болезни включает широкий комплекс мероприятий: режим, диету, медикаментозное, физиотерапевтическое и санаторно-курортное лечение. Большое значение имеют ранняя госпитализация больного, обязательный постельный режим в течение 2—3 нед и нервно-психический покой.

Важную роль в лечении язвенной болезни играет психотерапия. Соответствующий психотерапевтический подход оказывает положительное влияние на течение заболевания и способствует повышению эффективности лечения. Определенный эффект дает применение седативных средств, транквилизаторов. Назначают препараты брома как самостоятельно, так и в сочетании с валерианой и малыми дозами фенобарбитала, тазепам, реланиум. Важно обеспечить больному сон продолжительностью не менее 8 ч.

Лечебное питание при язвенной болезни включает режим питания и рациональное сочетание его с другими лечебными мероприятиями. В СССР применяют противоязвенную диету, разработанную М. И. Певзнером, которая включает три лечебных стола (№ 1а, 1б, 1в). В течение 1-й недели назначают диету № 1а. Больной получает пищу 5-6 раз в день в жидком виде или в виде желе, пюре с ограничением поваренной соли. В течение 2-й и 3-й недель больной получает диету № 1б. С 4-й недели назначают диету № 1в, которую больной должен соблю-

дать и после выписки из стационара в течение 3—6 мес. Она включает белый черствый хлеб, протертые супы, молоко, сметану, творог, яйца всмятку, фрукты, ягоды, масло, паровое мясо. В последующем диету постепенно расширяют.

Проведенные исследования по изучению влияния диеты на желудочную секрецию показали, что обычная пища стимулирует желудочную секрецию не больше, чем щадящая диета. Более того, частый прием небольших порций пищи, вызывая забуферивание желудочного содержимого, одновременно стимулирует желудочную секрецию. Особенно это касается приема пищи на ночь, стимулирующей позднюю продукцию соляной кислоты. Исследования не выявили существенного влияния диеты на заживление язвы. В то же время частое, дробное питание положительно влияет на симптоматику заболевания.

Ухудшает заживление язв курение. Особенно это касается больных с язвой желудка, поскольку никотин усиливает дуоденогастральный рефлюкс.

В основе медикаментозного лечения язвенной болезни лежат принципы снижения агрессивных и повышения защитных факторов. Показаны антацидные препараты, уменьшающие отрицательное действие кислото-пептического фактора (магния окись, кальция карбонат, магния трисиликат, алюминия гидроокись). Широкое применение получил неабсорбируемый гель, в состав которого входят препараты магния и алюминия (алмагель). Препараты типа алмагеля рекомендуют принимать несколько раз в день, через 1 и 3 ч после приема пищи и перед сном. Благоприятное влияние на заживление язвы, а также на предупреждение обострения заболевания оказывает викалин, в состав которого входят соли висмута, магния, рутин, келлин и др. К антацидным препаратам относится также гастрофарм.

Успехи в консервативном лечении язвенной болезни в настоящее время связывают с внедрением в клиническую практику антагонистов Н₂-рецепторов — циметидина, ранитидина и др. Препараты этой группы блокируют как базальную, так и желудочную секрецию в ответ на максимальные дозы гистамина, пентагастрина, а также стимулированную (путем инсулиновой гипогликемии) желудочную секрецию. Гиста-

миновые блокаторы (беламет, тагамет) принимают по 200 мг 4—5 раз в сутки. При этом у 60—90 % больных происходит заживление язвы. В последующем необходим прием поддерживающих доз (200 мг на ночь ежедневно), поскольку после полной отмены препарата наступает рецидив. Эффективность циметидина повышается при сочетании его с антихолинергическими препаратами.

Для лечения язвенной болезни используют также холинолитики периферического действия. С целью уменьшения желудочной секреции и устранения спастических явлений применяют атропина сульфат в виде подкожных инъекций 1—2 раза в сутки или внутрь по 5—10 капель 0,1 % раствора. Применяют также метацин, платифиллина гидротартрат. За рубежом широко используют м-холиноблокатор пирензепин, действующий избирательно на рецепторы слизистой оболочки желудка и лишенный побочных эффектов атропина сульфата.

Благоприятное влияние на течение язвенной болезни оказывают ганглиоблокаторы (бензогексоний). Бензогексоний применяют по 0,25 мл 2,5 % раствора подкожно 4 раза в день за 1 ч до еды. Целесообразно сочетание атропина сульфата, бензогексония и тиамина (Г. И. Бурчинский и В. Е. Кушнир, 1968).

Находят применение также центральные холиноблокаторы (арпенал, метамизин). К препаратам, подавляющим желудочную секрецию, относятся также простогландины, блокаторы гастриновых рецепторов (проглумид), блокаторы H^+ / K^+ -АТФ-азы (омепразол), пищеварительные гормоны (секретин), средства, оказывающие влияние на обмен гистамина в слизистой оболочке желудка и др. Существенное значение имеет применение средств, усиливающих образование слизи, играющей важную защитную роль. С этой целью назначают метронидазол, экстракт из корня лакрицы (биогастрон), карбенексолон. К препаратам, усиливающим репаративные процессы, относятся дезоксикортикостерона ацетат, оксиферрискорбон, метилурацил, метилметионинсульфония хлорид.

Физиотерапевтическое лечение показано как в фазе обострения, так и в неактивной фазе. При обострении эффективны тепловые процедуры, соллюкс, УВЧ на

область шейных вегетативных узлов. При стихании обострения целесообразно применение диатермии, УВЧ, электрофореза лекарственных веществ (папаверина гидрохлорида, 5—10 % раствора новокаина, бензогексония).

Важным этапом влечения больных язвенной болезнью является курортное лечение. Таким больным показаны курорты: Боржом, Железноводск, Ессентуки, Пятигорск, Трускавец, Моршин, Арзни, Поляна, Джермук и др.

Показания

к оперативному лечению.
Методы предоперационного обследования больных

Как и большинство авторов, мы различаем абсолютные и относительные показания к оперативному лечению. К абсолютным показаниям относятся: перфорация, органический стеноз привратника и рубцовые деформации с нарушением эвакуации из желудка, подозрение на малигнизацию язвы желудка, неостанавливаемое кровотечение; к относительным: каллезные язвы с выраженным перивисцеритом, пенетрирующие язвы, не имеющие явной тенденции к заживлению, повторно кровоточащие язвы, язвы большой кривизны и кардиальной части желудка, как наиболее часто малигнизирующиеся, часто рецидивирующие язвы, а также тяжелое течение заболевания при безуспешности консервативного лечения рецидива в течение 4—6 не д.

Дифференциация показаний и оперативной техники проводится на основании тщательного анализа показателей дооперационных функциональных проб.

Предоперационное обследование больного язвенной болезнью включает как общие для всех хирургических больных методы обследования, так и специальные, заключающиеся в исследовании желудочной секреции и выявлении предрасположенности больного к развитию демпинг-синдрома. Из большого числа проб, предложенных для изучения желудочной секреции, наиболее широко применяют максимальный гистаминовый тест Кея, инсулинопентагастриновый тест Барона. Кроме того, применяют медикаментозную ваготомию по

Джиллеспии—Кею, исследование ночной желудочной секреции по Драгстедту и др.

Максимальный гистаминовый тест. Проба предложена Кау (1953), который в эксперименте устажил, что гистамин в дозе 0,4 мг на 10 кг массы тела больного вызывает максимальную стимуляцию желудочной секреции.

Натощак в желудок вводят тонкий зонд, больного укладывают на левый бок и в течение 1 ч собирают весь выделившийся желудочный сок, что позволяет судить о базальной секреции, то есть о секреции натощак без применения раздражителей. Через 30 мин от начала исследования вводят антигистаминный препарат для предупреждения побочного общего действия гистамина. Антигистаминные препараты обычно не оказывают влияния на желудочный эффект гистамина. Лучше всего применять внутримышечно супрастин по 2 мл 2 % раствора или пипольфен по 2 мл 2,5 % раствора. Через 1 ч от начала пробы, то есть через 30 мин после введения суирастина, подкожно вводят 0,1 % раствор гистамина фосфата из расчета 0,4 мг на 10 кг массы тела. После инъекции гистамина исследование продолжают еще в течение 1 ч. Общее содержание свободной соляной кислоты вычисляют в миллимолях в 1 ч. Для определения количества выделившейся соляной кислоты необходимо умножить количество желудочного сока за 1 ч в миллилитрах на содержание свободной соляной кислоты в титрационных единицах и полученный результат разделить на 1000. Максимальное выделение соляной кислоты у мужчин в норме в среднем равно 22,5 ммоль/ч, у женщин — 17 ммоль/ч.

Максимальный гистаминовый тест противопоказан при аллергических заболеваниях, тяжелых заболеваниях сердца и легких. Применение этой пробы допустимо не ранее чем через 1 мес после желудочного кровотечения. Segal (1965) предложил следующую схему оценки результатов максимального гистаминового теста с учетом как базальной, так и максимальной гистаминовой секреции.

1. Базальное выделение соляной кислоты за 1 ч (BAO — basal acid output) в миллимолях:

2 ммоль — норма, язва желудка, рак желудка;

2—5 ммоль — норма, язва желудка или двенадцатиперстной кишки;

5 ммоль или больше — язва двенадцатиперстной кишки;

20 ммоль или больше — синдром Золлингера—Эллисона.

2. Максимальное выделение соляной кислоты за 1 ч (MAO — maximal acid output) — максимальная гистаминовая стимуляция:

0 ммоль — истинная ахлоргидрия, гастрит или рак желудка;

1—20 ммоль — норма, язва желудка, рак желудка;

20—25 ммоль — язва двенадцатиперстной кишки;

35—60 ммоль — язва двенадцатиперстной кишки, может быть синдром Золлингера — Эллисона;

60 ммоль — синдром Золлингера — Эллисона.

3. Соотношение BAO и MAO:

BAO < MAO на 20 % — норма, язва желудка и рак желудка;

BAO = 20—40 % MAO — язва желудка или двенадцатиперстной кишки;

BAO = 40—60 % MAO — язва двенадцатиперстной кишки, может быть синдром Золлингера—Эллисона;

BAO > MAO на 60 % — синдром Золлингера—Эллисона.

Гисталог является аналогом гистамина, вызывает максимальную секреторную реакцию, но не имеет побочных эффектов гистамина, что делает ненужным введение антигистаминных препаратов. Гисталог вводят внутримышечно по 0,5 мг/кг.

В последние годы получил широкое распространение *пентагастриновый тест*. Пентагастрин — синтетический пептид, содержащий функционально активную конечную группу, обладающую физиологическими свойствами гастринна. Пентагастрин стимулирует желудочную секрецию подобно гастрину. Максимальный ответ наблюдается при введении 6 мкг/кг подкожно или внутримышечно. Пентагастрин — наиболее безопасный и легко переносимый больными стимулятор желудочной секреции.

Вагон (1978) применяет инсулино-пентагастриновый тест. В течение часа изучается базальная секреция. Затем внутривенно однократно вводят инсулин (0,2 ЕД на 1 кг массы тела) и в течение 2 ч исследуют желудочную секрецию. После этого внутримышечно вводят пентагастрин (6 мкг/кг) и в течение 1 ч забирают сок для исследования.

Для установления показаний к ваготомии Gillespie и Kay (1961) предложили изучать желудочную секрецию при помощи максимального гистаминового теста на фоне действия атропина сульфата и ганглов и облокатора. Под влиянием этих препаратов происходит медикаментозная, или химическая, ваготомия, по результатам которой можно до операции судить об эффективности хирургической ваготомии. Эта проба заключается во введении 50 мг гексаметония и 0,3 мг атропина сульфата и выполняется по вышеописанной методике.

Dragstedt (1958) изучал у больных язвенной болезнью ночную 12-часовую секре-

цию с 20 ч вечера до 8 ч утра. У здоровых лиц за этот промежуток времени выделяется до 500 мл желудочного сока с содержанием свободной соляной кислоты до 18 ммоль. У больных с язвой двенадцатиперстной кишки объем желудочного сока возрастает до 1000 мл и более, а содержание свободной соляной кислоты составляет 50—60 ммоль. При язве желудка количество желудочного сока равняется 500—600 мл, содержание свободной соляной кислоты — 10—12 ммоль. Ночная гиперсекреция у больных с язвой двенадцатиперстной кишки является следствием повышенного тонуса блуждающих нервов.

При значительном количестве различных пострезекционных осложнений (демпинг-синдром, агастральная астения и др.) в настоящее время для выбора метода операции применяют ряд проб, позволяющих в предоперационный период выявить предрасположенность больного к развитию после операции демпинг-синдрома. Наиболее распространенной является проба с введением в тощую кишку 150 мл 50 % раствора глюкозы (экспериментальный демпинг-синдром). При этом исследуется реакция больного на быстрое, непорционное поступление гипертонического раствора в кишечник, минуя привратник, то есть в условиях, которые возникают после резекции желудка.

Machella (1948) наблюдал у лиц с интактным желудком появление демпинг-синдрома после введения в тощую кишку гипертонического раствора глюкозы, гидролизата белка, натрия сульфата или магния сульфата. Fisher и соавторы (1955) вводили гипертонический раствор глюкозы через зонд в тощую кишку у лиц с язвенной болезнью для прогностической оценки возможности появления демпинг-синдрома после резекции желудка.

Borgstrom (1960) не отметил существенной разницы в реакции на введение глюкозы в тонкую кишку у оперированных и неоперированных. Это подтверждает практическую важность использования этого теста в предоперационный период.

Больному вводят тонкий дуоденальный зонд в начальный отдел тонкой кишки. Положение зонда контролируют с помощью рентгенологического исследования. Через зонд в вертикальном положении больному вводят 150 мл 50 % раствора глюкозы. Отмечается реакция на введение глюкозы.

Borgstrom (1964) выделил три типа экспериментального демпинг-синдрома:

I тип — наиболее частый, характеризуется тошнотой, но без позывов на рвоту, чувством усталости и сонливости. Этот тип наблюдается во время фазы дилатации введенного гипертонического раствора, до начала всасывания.

II тип — характеризуется усталостью и сонливостью (больной может уснуть в кресле). Симптомы появляются позже, чем при I типе, но могут возникнуть во время фазы абсорбции глюкозы.

III тип — встречается редко, характеризуется усталостью и слабостью, иногда потерей сознания и сопровождается выраженным снижением артериального давления и замедлением пульса.

А. Е. Николаев (1967) различает три степени реакции больного на внутрикишечное введение глюкозы:

1. Легкая степень — незначительная слабость, потливость, тошнота, головокружение. Слегка учащается пульс (не более чем на 10 в 1 мин) и повышается артериальное давление (не более чем на 1,3 кПа—10 мм рт. ст.). Эти явления через 10—15 мин проходят.

2. Средняя степень — выраженная слабость, потливость, усталость, сонливость, желание лечь. Пульс учащается на 10—15 в 1 мин, артериальное давление повышается на 1,3—2 кПа (10—15 мм рт. ст.). Длительность реакции — 15—30 мин.

3. Тяжелая степень — резко выраженная слабость, головокружение, головная боль, шум в ушах, сердцебиение, сильная потливость, рвота, понос. Пульс учащается на 25—30 в 1 мин, артериальное давление повышается на 2,7—3,3 кПа (20—25 мм рт. ст.). Длительность реакции более 30 мин.

Fenger (1967) положил в основу классификации экспериментального демпинг-синдрома изменения общего состояния: 3-я степень — больной вынужден лечь, может уснуть, потерять сознание во время исследования; 2-я степень — выраженное желание лечь, больной чувствует себя уставшим и дремлет в кресле; 1-я степень — выраженная усталость, головокружение, сонливость; 0 степень — указанных ранее симптомов нет, но имеются абдоминальные симптомы, рвота и понос.

Borgstrom (1964), придавая определенное значение в патогенезе демпинг-синдрома рефлекторным влияниям со стороны тонкой кишки на нервные центры ствола мозга, предложил апоморфиновую пробу (0,5 мг апоморфина гидрохлорида подкожно) для выявления предрасположенности к демпинг-синдрому.

Апоморфина гидрохлорид обладает специфическим действием на рвотные рецепторы. По мнению автора, при повышенной чувствительности ствола мозга происходит также одновременное возбуждение сосудодвигательного, дыхательного центров, что и приводит к проявлению демпинг-синдрома.

Как показали Fenger и Gudmand-Ноуег (1968), в большинстве случаев демпинг-синдром, вызванный подкожным введением 0,5 мг апоморфина гидрохлорида, аналогичен демпинг-синдрому, развивающемуся после внутрикишечного введения глюкозы (более подробно эти вопросы будут рассмотрены в разделе «Пострезекционные синдромы»).

Таким образом, в настоящее время возможен выбор индивидуальной операции для каждого больного.

Оперативное лечение

Хирургическое лечение язвенной болезни прошло длительный и сложный путь развития от попыток сугубо механического воздействия на язву (выскабливание, выжигание) к патогенетически обоснованным операциям (резекция желудка, ваготомия с антрумэктомией или дренирующей операцией, селективная проксимальная ваготомия).

Развитие хирургии желудка началось со второй половины XIX в. и связано с именами Billroth, Pean, Ruydygier и других исследователей. Ученики Billroth Gussenbauer и Winiwarter (1870) показали, что частичное удаление желудка не угрожает жизни больного; воспалительная реакция на месте шва незначительная; края разреза желудка могут заживать первичным натяжением; переваривания слизистой оболочки в области шва не наблюдается. Впервые резекцию желудка при раке выходного отдела его выполнил Pean в 1879 г. Анастомоз был наложен, между двенадцатиперстной кишкой и неушитой частью желудка со стороны большой кривизны. Операция длилась 2,5 ч и закончилась смертью больного на 4-е сутки (симптомов перитонита не отмечалось). Вскрытия не производили. Вторую операцию при раке привратника у 64-летнего больного произвел в 1880 г. Ruydygier. Анастомоз был наложен между двенадцатиперстной кишкой и неушитой частью культи желудка у малой кривизны. Больной умер через 12 ч от коллапса.

•Первую успешную резекцию пораженного раком привратника выполнил Billroth в 1881 г. у больной 34 лет. Больная прожила 4 мес и умерла от рецидива рака. Анастомоз между желудком и двенадцатиперстной кишкой был наложен так же, как и у больного, оперированного Ruydygier. Метод прямого соединения желудка с двенадцатиперстной кишкой получил в дальнейшем название операции Бильрот-1. В 1885 г. Billroth оперировал 48-летнего больного по поводу раковой непроходимости привратника. Опасаясь, что больной не перенесет резекции, Billroth наложил передний гастроэнтероанастомоз.

Однако состояние больного не изменилось, и был удален пораженный участок с ушиванием культи двенадцатиперстной кишки и желудка наглухо. Этот способ получил название операции Бильрот-П. Следует отметить, что идея применения этого метода принадлежит Н. В. Экку (1882). В последующем были предложены различные модификации операции Бильрот-П.

В России первую резекцию желудка выполнил М. Е. Китаевский (1881) спустя 5,5 мес после Billroth, а гастроэнтеростомию — Н. Д. Монастырский (1882).

Первая резекция желудка по поводу язвенного стеноза привратника, выполненная Ruydygier в 1881 г. у 30-летней больной и закончившаяся благоприятным исходом, не получила в то время признания. Гастроэнтеростомия, впервые произведенная Wolfler (1881) и модифицированная Hacker (1885) и Petersen (1990), надолго вытеснила резекцию желудка как метод лечения язвенной болезни.

В 1906 г. на Берлинском конгрессе хирургов Kronlein объявил гастроэнтеростомию операцией выбора при язвенной болезни, учитывая легкость ее выполнения, низкую летальность и хорошие непосредственные результаты. Применение гастроэнтеростомии у больных язвенной болезнью преследовало цель — создание покоя язве. Это достигалось благодаря ускоренной эвакуации пищи из желудка через вновь созданное отверстие и нейтрализации кислого желудочного сока в результате постоянного забрасывания щелочного содержимого двенадцатиперстной кишки. Гастроэнтеростомия была названа Roux (1897) «внутренней аптекой».

Для создания такой «внутренней аптеки» было предложено большое количество различных модификаций, которые мы делим на следующие группы.

I. Гастроэнтероанастомоз впередиободочный: 1) передний антиперистальтический (Wolfler, 1881); 2) передний изоперистальтический (Wolfler, 1881); 3) передний с энтеро-энтероанастомозом (Braun, 1892); 4) передний с энтеро-энтероанастомозом и пересечением приводящей петли между анастомозами (Chaput, 1895); 5) передний у-анастомоз (Roux, 1897); 6) передний косой (Stanisheff, 1927); 7) задний впередиободочный с резекцией большого сальника (Lahey, 1944); 8) передний с поперечным рассечением тонкой кишки (Sozin, 1884; Moise, Harvey, 1928).

II. Гастроэнтероанастомоз позадибодочный: 1) передний (Brenner, 1892); 2) задний горизонтальный (Courvoisier, 1883); 3) задний вертикальный (Hacker, 1885); 4) задний вертикальный на предельно короткой петле (Petersen, 1900).

III. Другие анастомозы: 1) гастропилородуоденоэнтеростомия (Delbet, 1929); 2) гастроэнтероанастомоз по Schmilinsky (1918) (рис. 66).

В 1923 г. Н. А. Богораз предложил для лечения язвенной болезни холецистогастростомию, исходя из того, что кислое желудочное содержимое будет постоянно нейтрализоваться желчью. Операция оказалась неэффективной, поэтому применения не получила.

Изучение отдаленных результатов гастроэнтеростомии, а также физиологии желудка выявили несостоятельность этой опера-

ции как метода лечения язвенной болезни—она часто не только не способствовала заживлению язвы, но сопровождалась появлением новых пептических язв на анастомозе. Параллельно с этим были получены новые доказательства успешного лечения язвенной болезни желудка и двенадцатиперстной кишки с помощью резекции желудка. Все другие методы постепенно стали достоянием истории, а резекция осталась одним из основных методов хирургического лечения язвенной болезни желудка и двенадцатиперстной кишки. Успех этой операции объясняется в первую очередь тем, что она физиологически более обоснована и, следовательно, более эффективна. При резекции половины или 2/3 желудка удаляется его антральная часть, вырабатывающая гастрин, и тем самым полностью устраняется гормональный механизм регуляции

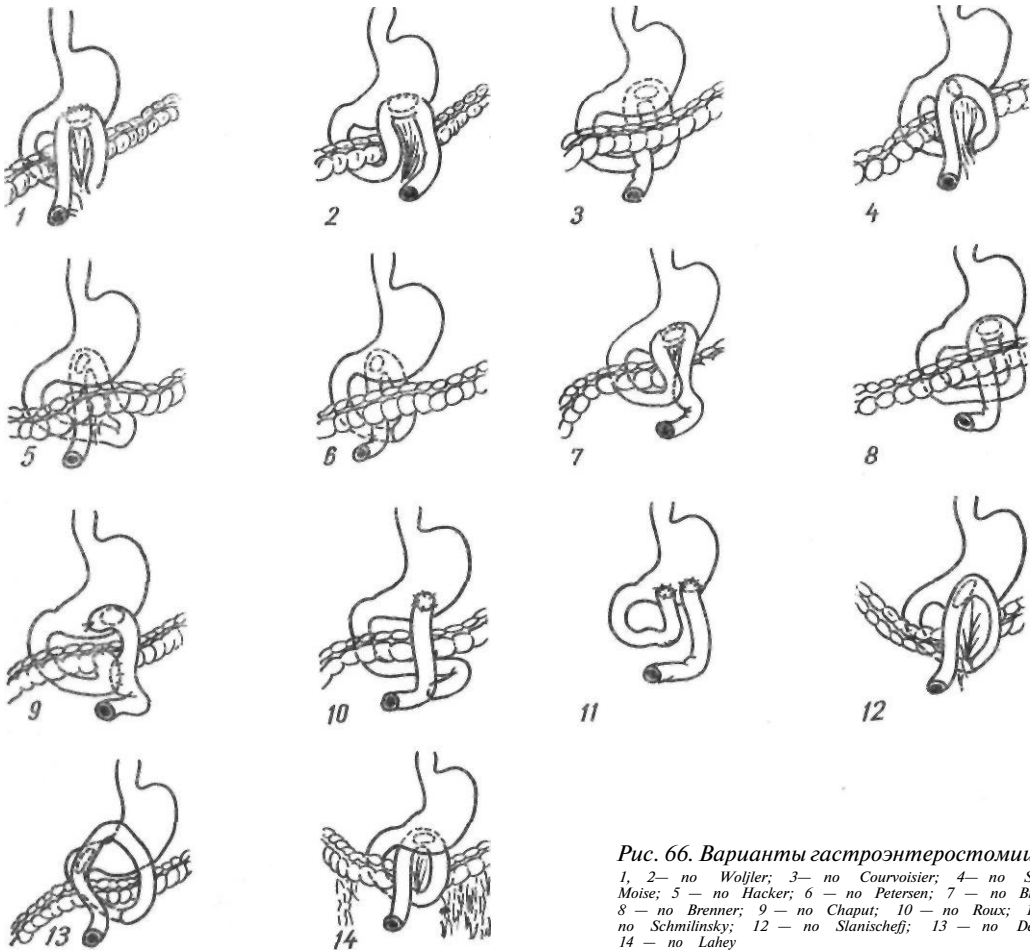


Рис. 66. Варианты гастроэнтеростомии:
1, 2— no Woljler; 3— no Courvoisier; 4— no Socin, Moise; 5— no Hacker; 6— no Petersen; 7— no Braun; 8— no Brenner; 9— no Chaput; 10— no Roux; 11— no Schmilinsky; 12— no Stanischeff; 13— no Delbet; 14— no Lahey

желудочной секреции, а также уменьшается количество кислотопродуцирующих клеток. Все это в большинстве случаев приводит к излечению язвенной болезни. Гастроэнтеростомия же нередко не только не способствовала заживлению язвы, но вследствие постоянного ощелачивания антральной части желудка вызывала усиление гастринового механизма желудочной секреции, что уже само по себе вызывает развитие пептической язвы, не говоря о неустранимом загусном механизме желудочной секреции.

Однако и резекция желудка не смогла полностью удовлетворить всем требованиям, предъявляемым к методам оперативного лечения язвенной болезни желудка и двенадцатиперстной кишки, а именно: надежно устранить кислотно-пептический фактор, пострезекционные осложнения (демпинг-синдром и другие), уменьшить летальность. Дальнейшее изучение физиологии желудка, этиологии и патогенеза язвенной болезни показало, что одной из причин возникновения пептических язв является неустранимый вагусный механизм регуляции желудочной секреции. Принципы хирургического лечения язвенной болезни двенадцатиперстной кишки отличаются от принципов лечения язвенной болезни желудка в связи с особенностями патогенеза и морфологии этого заболевания. Работами Dragstedt (1945) была доказана эффективность и целесообразность ваготомии при язвенной болезни двенадцатиперстной кишки. Однако ваготомия, применявшаяся вначале как самостоятельная операция, устраняя влияние блуждающих нервов, приводила к длительной задержке желудочного содержимого с последующим возникновением язв. Поэтому появились предложения сочетать ваготомию с дренирующей операцией (Dragstedt, 1945) или резекцией 40—50 % тела желудка (Smithwick, 1946; Edwards, 1947).

В дальнейшем была предложена селективная желудочная ваготомия, при которой производят денервацию только желудка и сохраняют иннервацию печени, поджелудочной железы и тонкой кишки.

При сочетании ваготомии с резекцией антральной части желудка устраняются оба механизма регуляции желудочной секреции, а при ваготомии с дренирующей операцией (гастроэнтеростомией, пилоропластикой, гастродуоденостомией) устраняется ва-

гусный механизм и снижается активность гормонального механизма желудочной секреции.

Указанные операции получили широкое распространение.

Holle, Hart (1964) предложили селективную проксимальную ваготомию, при которой производится денервация только кислотопродуцирующей зоны, но сохраняется иннервация пилороантральной части желудка, что позволяет сохранить порционную эвакуацию из желудка и предупредить развитие демпинг-синдрома.

Следует остановиться на так называемых сегментарных, или тубулярных, резекциях. Miculicz (1897) выполнил сегментарную резекцию тела желудка при язве.

В 1909 г. Riedel предложил для лечения язвенной болезни желудка поперечную резекцию его тела вместе с язвой. Из-за рецидивов язвы и возникающих в последующем деформаций желудка типа «песочных часов» операция была оставлена. В дальнейшем эту операцию начали применять для лечения язвенной болезни двенадцатиперстной кишки, стремясь максимально уменьшить массу обкладочных клеток, выделяющих соляную кислоту (тубулярная резекция и фундусэктомия). Wangensteen (1940) удалял дно, большую часть тела и антральной части желудка, дополняя операцию гастроэнтероанастомозом, а в 1952 г. он предложил обширную резекцию тела и дна, соединяя дно и антральную часть желудка и выполняя при этом пилоропластику.

Deloyers (1955) предложил при язвенной болезни двенадцатиперстной кишки полностью удалять обкладочные клетки (gastroectomy invertee), то есть производить проксимальную резекцию желудка. Большинство этих операций оказалось неэффективными, а операция Делойе не получила распространения из-за своего радикализма и опасности недостаточности швов пищевода-желудочного анастомоза. Вторую, несколько измененную операцию Ванженстина в сочетании с селективной ваготомией изредка применяют и в настоящее время для лечения язвенной болезни двенадцатиперстной кишки. Некоторые другие операции, предложенные в последнее время для лечения язвенной болезни двенадцатиперстной кишки, будут описаны в соответствующих разделах.

Все методы оперативного лечения язвенной болезни двенадцатиперстной кишки можно разделить на три большие группы.

I. Резекция желудка: 1) дистальная резекция 2/3—3/4 желудка по Бильрот-1; 2) дистальная резекция 2/3—3/4 желудка по Бильрот-П; 3) дистальная резекция 2/3—3/4 желудка с тонкокишечной вставкой по Захарову (1938); 4) медиальная сегментарная резекция 40—50 % тела желудка с пилоропластикой (Wangensteen, 1952); 5) сегментарная резекция 40—50 % тела желудка с сохранением иннервации антральной его части (Ferguson, 1960); 6) проксимальная резекция желудка (Deloyers, 1955); 7) фундусэктомия и тубулярная резекция (Connell, 1929; Wangensteen, 1940, и др.).

II. Ваготомия: 1) стволовая ваготомия с гастроэнтеростомией (Dragstedt, 1945); 2) стволовая ваготомия с пилоропластикой по Гейнеке—Микуличу (Weinberg, 1947); 3) стволовая ваготомия с пилоропластикой по Финнею (Hendry, 1961); 4) стволовая ваготомия с гастродуоденостомией (Lagrot, 1959); 5) селективная ваготомия с пилоропластикой по Гейнеке—Микуличу (Burge, 1960); 6) селективная ваготомия с пилоропластикой по Финнею (Griffith, 1960); 7) селективная ваготомия с гастродуоденостомией (Schreiber, 1965); 8) селективная проксимальная ваготомия с пилоропластикой и без нее (Holle, 1967; Amdrup, 1970).

III. Ваготомия с резекцией желудка: 1) стволовая ваготомия с резекцией 40—50 % желудка по Бильрот-1 (Smithwick, 1946; Edwards, 1947); 2) селективная ваготомия с резекцией 30—50 % желудка по Бильрот-1 — комбинированная операция (Harkins, Nyhus, 1962); 3) селективная проксимальная ваготомия с резекцией до 20 % желудка по Бильрот-1 (Holle, 1967); 4) селективная ваготомия с антрумэктомией по Бильрот-1 с сохранением привратника (А. А. Шалимов, 1967); 5) селективная ваготомия с сегментарной резекцией 50 % тела желудка с пилоропластикой (Wangensteen—Berne, 1955); 6) селективная ваготомия с удалением слизистой оболочки антральной части желудка (Martin, 1959; Kirk, 1965; Grassi, 1969, 1971) (рис. 67, 68).

Из-за клинических и патогенетических отличий язвенной болезни желудка и язвенной

болезни двенадцатиперстной кишки при этих заболеваниях применяют несколько иные методы оперативного лечения.

Для устранения кислотно-пептического фактора при язвенной болезни желудка возможно применение меньших по объему резекций желудка, а именно — половины его, что позволяет закончить операцию прямым гастродуоденоанастомозом по Бильрот-1 (С. С. Юдин, 1955; Finsterer, 1928; Haberer, 1930). Возможно также сохранение привратника для профилактики демпинг-синдрома (А. А. Шалимов, 1964). Поскольку в возникновении язв желудка определенную роль играет стаз желудочного содержимого вследствие пилороспазма, стеноза привратника, появились предложения применять дренирующие операции.

Впервые Neudorfer (1913) удалил гипертрофированный привратник у больного с язвой кардиальной части желудка. Язва зажила, что было подтверждено рентгенологическим исследованием. Автор рекомендовал производить в подобных случаях резекцию привратника. Имеются работы, в которых сообщается об успешном применении пилоропластики.

Strauss (1924) выполнил у 21 больного продольную резекцию малой кривизны с язвой в сочетании с пилоропластикой. В течение 8 лет рецидивов не было. Walton (1934) произвел клиновидную резекцию язвы с гастроэнтеростомией у 325 больных. Рецидив наблюдался у 1,8 % оперированных.

Об успешном применении пилоропластики при язвах желудка писал еще в 1928 г. И. И. Греков. У некоторых больных при повторных операциях, произведенных по другому поводу, на месте бывшей язвы были обнаружены рубцы. Однако применения одной пилоропластики оказалось недостаточно, поэтому появились предложения сочетать ее с ваготомией и производить срочное гистологическое исследование ткани язвы. Zollinger (1963) дополнил ваготомию с пилоропластикой клиновидным иссечением язвы малой кривизны, модифицировав операцию Страуса. Johnston и соавторы (1972) предложили применять при язвах желудка селективную проксимальную ваготомию без дренирующей операции с иссечением язвы желудка.

Поиск более совершенных методов лечения язвенной болезни желудка продол-

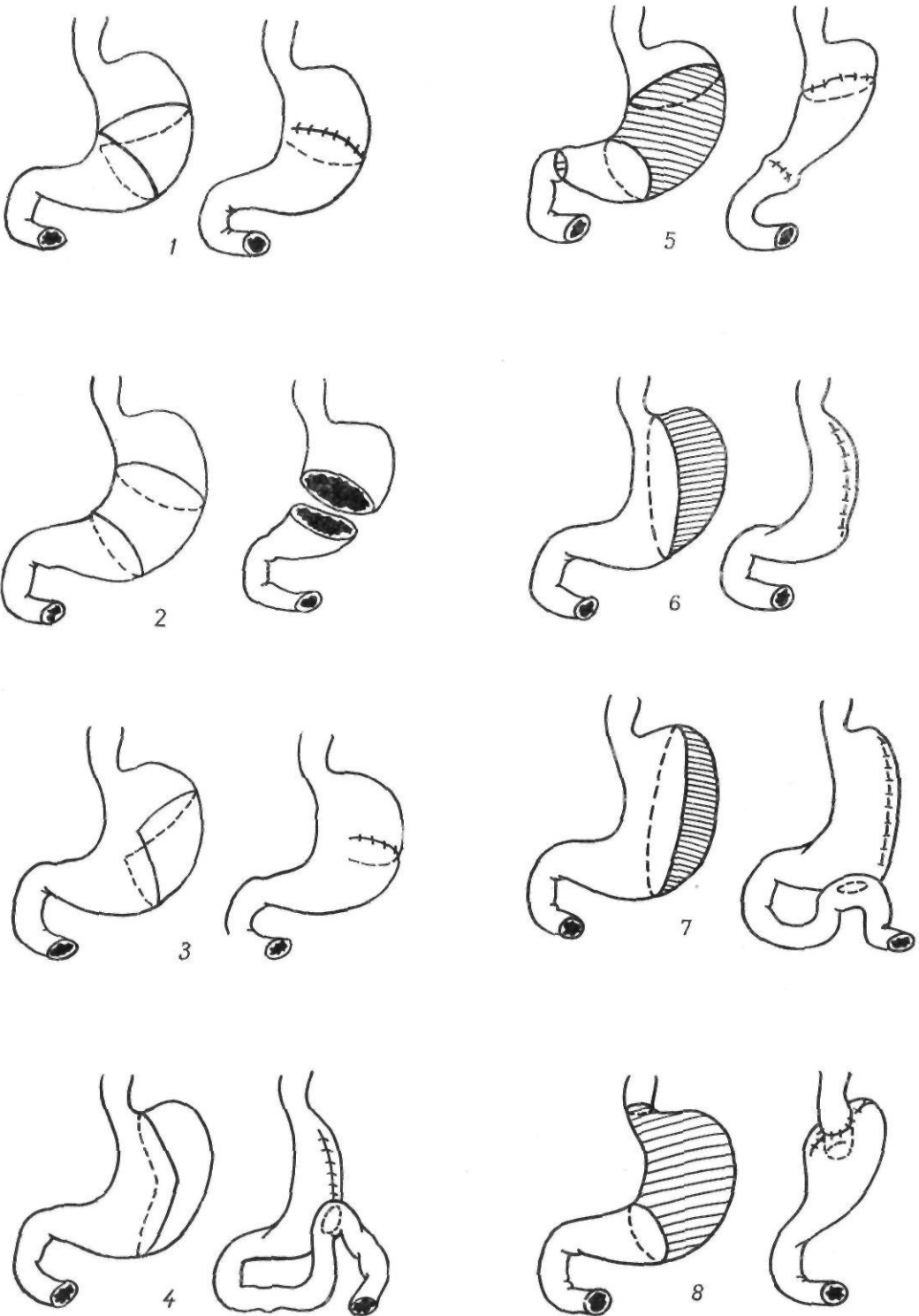


Рис. 67. Варианты фундусэктомии и сегментарной резекции желудка:

1 — по Miculicz; 2 — по Riedel; 3 — по Connel; 4, 5 — по Wangenstein; 6 — по Leger, Kanoui; 7 — по Arnous, Giberl; 8 — по Deloyers

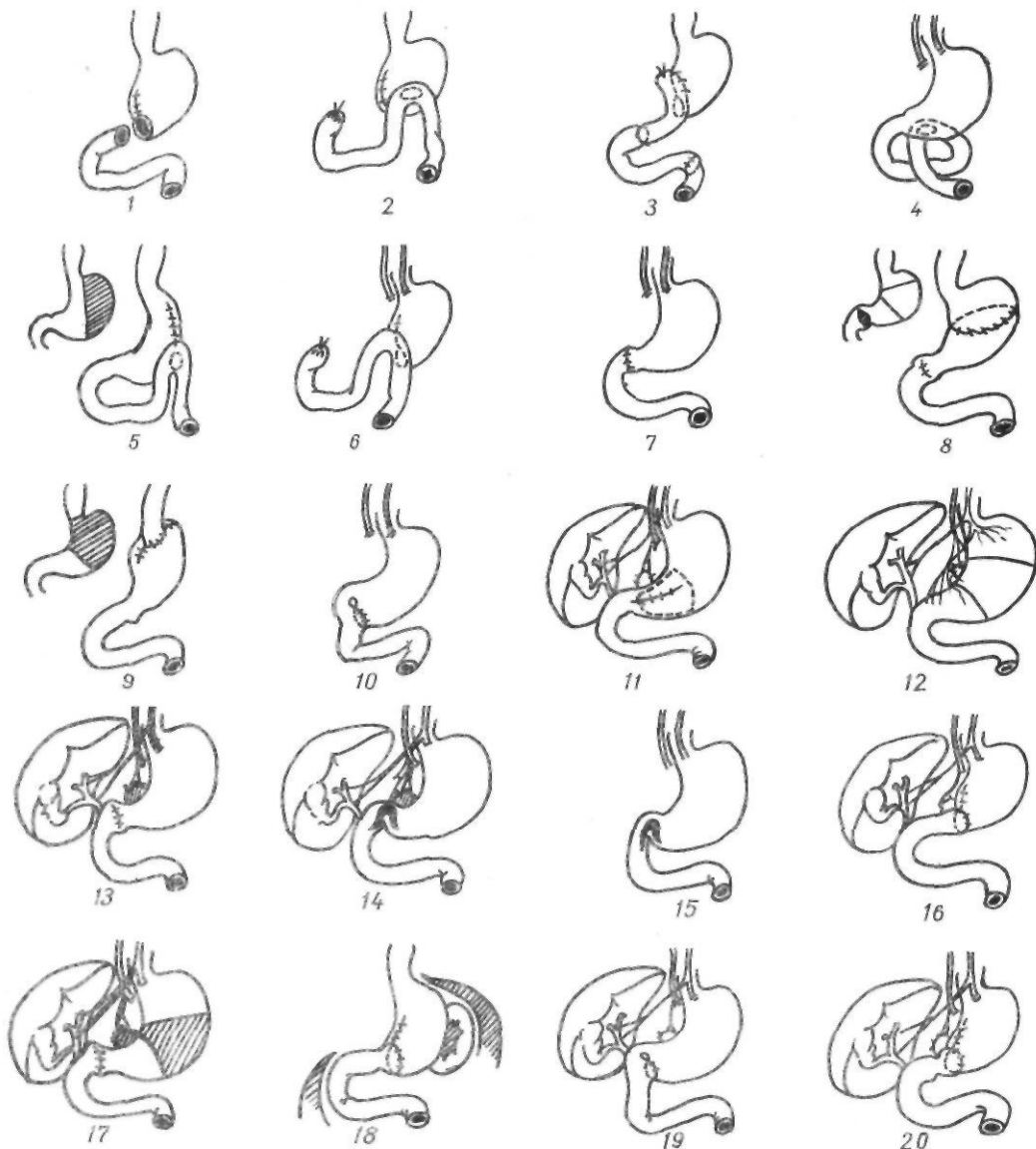



Рис. 68. Методы хирургического лечения язвенной болезни двенадцатиперстной кишки:

1 — резекция желудка по Бильрот-1; 2 — резекция желудка по Бильрот-П; 3 — резекция желудка с тонкокишечной вставкой по Захарову; 4 — стволовая ваготомия с вставкой по Dragstedt; 5 — резекция дна желудка с гастроэнтеростомией (по Wangensteen); 6 — резекция желудка по Бильрот-П с ваготомией; 7 — стволовая ваготомия с пилоропластикой по Гейнке — Микulich (по Weinberg); 8 — сегментарная резекция тела желудка с пилоропластикой (по Wangensteen); 9 — проксимальная резекция желудка по Deloyers; 10 — стволовая ваготомия с гастродуоденостомией (по Lagrot); 11 — селективная ваготомия и слизистая антрэктомия (по Martin, Kirk, Grassi); 12 — сегментарная резекция желудка с иннервируемой антральной частью желудка (по Ferguson); 13 — селективная ваготомия с пилоропластикой по Финнею (по Griffith); 14 — селективная ваготомия с антрэктомией по Бильрот-1 (по Harkin, Nyhus); 15 — стволовая ваготомия с пилоропластикой по Финнею (по Hendry); 16 — селективная ваготомия, сегментарная резекция желудка, пилоропластика (по Wangensteen — Berne); 17 — селективная ваготомия, сегментарная резекция желудка, пилоропластика (по A. A. Шалимову); 18 — резекция желудка с сохранением привратника (по A. A. Шалимову); 19 — селективная ваготомия с гастродуоденостомией (по Schreiber); 20 — селективная ваготомия, антрэктомия с сохранением привратника (по A. A. Шалимову); 21 — селективная ваготомия с пилоропластикой по Гейнке—Микulich (по Holle); 22 — селективная проксимальная ваготомия с резекцией желудка по Бильрот-1 (по Holle)



жается. Sekine и соавторы (1975) модифицировали сегментарную резекцию желудка при язве его следующим образом: 1) дистальную линию резекции проводят по границе: антральная часть — тело желудка; 2) выполняют пилоромиотомию длиной 4—5 см. Резецируют приблизительно половину тела желудка. Оставшуюся часть желудка соединяют с антральной частью. Операция была применена у 61 больного с хорошими результатами.

Особенностью язв желудка является широкая локализация их (от привратника до кардиальной части и дна). Затруднения возникают при удалении высоко расположенных язв, а также язв в области дна. В таких случаях применяют лестничную резекцию по Шемакеру—Шмидену—Поше, резекцию кардиальной части желудка, резекцию желудка по Келлингу—Мадленеру, ваготомию с иссечением язвы и дренирующей операцией. Операция Келлинга—Мадленера — резекция антральной части желудка с оставлением высоко расположенной язвы — не получила большого распространения, хотя многие авторы, в том числе Finsterer (1954), отмечают, что при юктаэзофагеальных язвах операция Келлинга—Мадленера дает хорошие результаты. Эта операция возможна у пожилых больных с низкой кислотностью желудочного сока при отсутствии злокачественного перерождения язвы.

Сдержанное отношение к этой операции объясняется опасностью малигнизации язв желудка. В нашей стране наибольшее распространение получили лестничная резекция по Шемакеру—Шмидену—Поше и резекция кардиальной части желудка.

Таким образом, при язве характер операции во многом определяется локализацией язвы.

При язвах дистальной половины желудка применяют следующие операции: 1) дистальную резекцию 50—60 % желудка по Бильрот-1; 2) дистальную резекцию 50 % желудка с сохранением привратника и с селективной ваготомией или без нее (А. А. Шалимов, 1964); 3) дистальную резекцию 50—60 % желудка по Бильрот-П в различных модификациях; 4) дистальную резекцию 65—75 % желудка с тонкокишечной вставкой по Захарову (1938); 5) ваготомию (стволовую или селективную) с сегментарной резекцией желудка

или клиновидным иссечением язвы и пилоропластикой (Strauss, 1924; Wangenstein, 1935; Zollinger, 1963); 6) селективную проксимальную ваготомию с иссечением язвы (Johnston и соавт., 1972).

При язвах проксимальной половины желудка и кардиальной части желудка возможно выполнение следующих операций (рис. 69): 1) субтотальной резекции желудка (60—90 %) по Бильрот-П в различных модификациях; 2) резекции желудка по Шемакеру—Шмидену—Поше (Schoemaker, 1911; Schmieden, 1921; Pauchet, 1923); 3) операции Келлинга—Мадленера (Killing, 1918; Madlener, 1923); 4) резекции кардиальной части желудка; 5) резекции 30—40 % кардиальной части желудка с ваготомией (стволовой или селективной) и дренирующей операцией (А. А. Шалимов, 1968; Holle, 1968); 6) операции Ниссена (1964) — гастротомии с мобилизацией язвы (иссекают или оставляют дно на органе), ваготомии, фундопликации и резекции желудка по Бильрот-П; 7) ваготомии с пилоропластикой и биопсией язвы (Farris и Smith, 1961; Weinberg, 1961).

Резекция желудка

Срединный доступ. После вскрытия брюшной полости осматривают желудок и двенадцатиперстную кишку. Иногда для обнаружения язвы приходится вскрывать сальниковую сумку, рассекая желудочно-ободочную связку, и даже производить гастротомию с последующим зашиванием раны желудка.

Для успешного выполнения операции определяют объем резецируемой части желудка, так как в зависимости от показаний удаляют ту или иную часть органа.

Для определения размеров удаляемых участков желудка К. П. Сапожков (1952) предложил следующую схему. При отсечении по супракардиальной или пищеводной линии удаляется весь желудок с частью брюшного отдела пищевода. При отсечении по транскардиальной линии желудок отсекается точно по линии анатомической кардии. Это полное транскардиальное удаление желудка. Резекция по кардиодиафрагмальной линии (одна точка ее расположена на месте перехода пищевода в малую кривизну, а другая — на большой кривизне у латерального края желудочно-

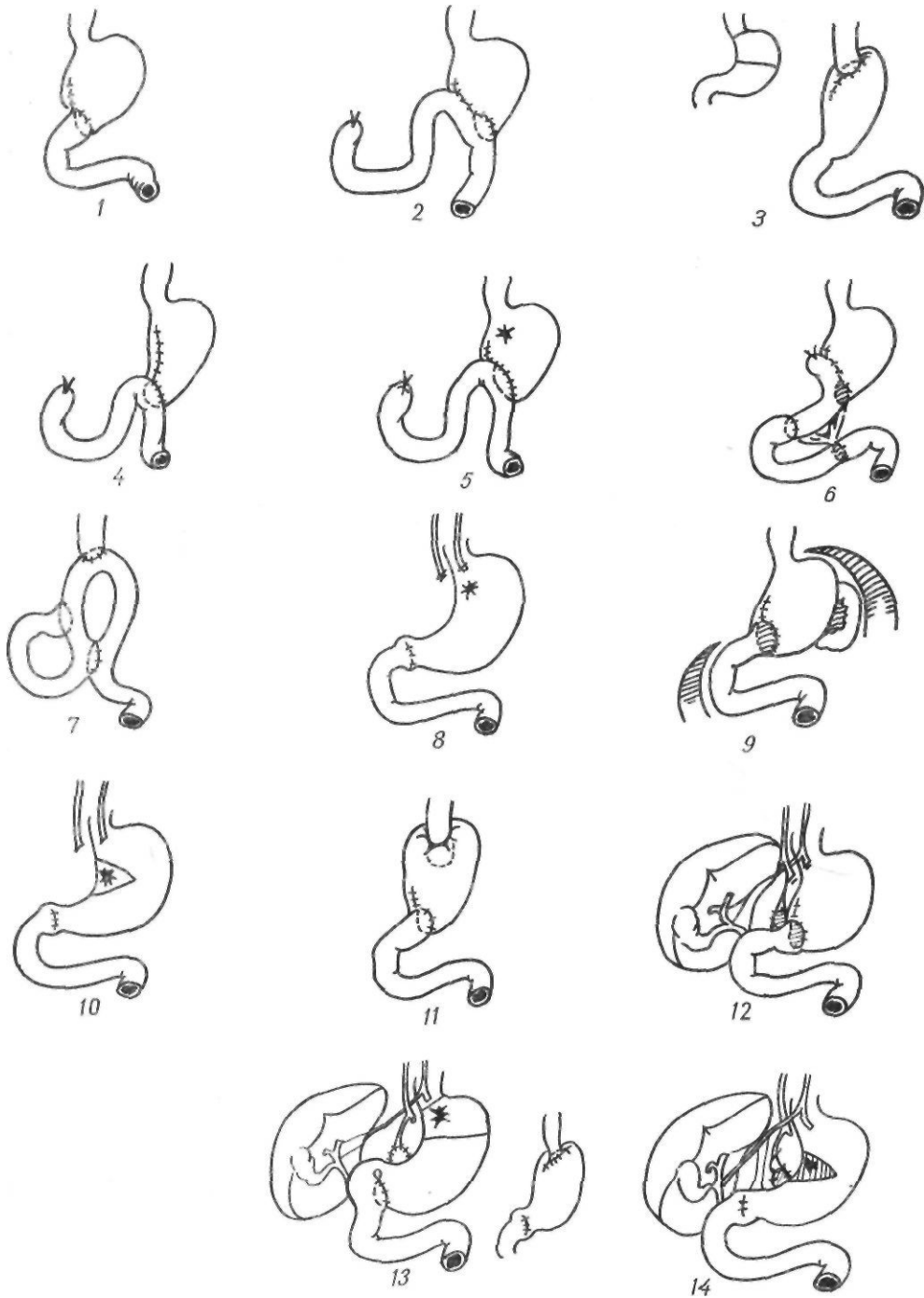


Рис. 69. Методы хирургического лечения язвенной болезни желудка:

1 — резекция желудка по Бильрот-I; 2 — резекция желудка по Бильрот-II; 3 — резекция кардиальной части желудка; 4 — лестничная резекция желудка (по Schoemaker, Schmieden, Raichert); 5 — резекция желудка по Kelling — Madiener; 6 — резекция желудка с тонкокишечной вставкой по Захарову; 7 — операция Ниссена; 8 — ваготомия с пилоропластикой (по Farris, Smith); 9 — резекция желудка с сохранением привратника (по А. А. Шалимову); 10 — ваготомия, клиновидная резекция язвы, пилоропластика (по Zollinger); 11 — операция Ниссена; 12 — селективная ваготомия, антрэктомия с сохранением привратника (по А. А. Шалимову); 13 — резекция кардиальной части желудка, селективная ваготомия, гастродуоденостомия (по А. А. Шалимову); 14 — селективная проксимальная ваготомия, клиновидная резекция язвы, пилоропластика (по НоЧе)

диафрагмальной связки) соответствует удалению 7/8 желудка (тотально-субтотальная резекция по Березову). При резекции по прекардиально-селезеночным линиям удаляется от 1/2 до 3/4 желудка. Эти линии начинаются от точки, расположенной на малой кривизне на 1—1,5 см ниже кардиального отверстия, и идут в следующих направлениях: а) верхняя — к точке прикрепления к желудку верхнего края желудочно-селезеночной связки; при отсечении по этой линии удаляется 3/4 желудка; б) средняя — к средней точке прикрепления желудочно-селезеночной связки (удаляется 5/8 желудка); в) нижняя — к нижней точке прикрепления желудочно-селезеночной связки (удаляется 1/2 желудка).

Czembirek (1966) указывает, что форма и масса желудка имеют индивидуальные отличия. При язве двенадцатиперстной кишки желудок увеличен, особенно в краинальном направлении, за счет отдела, продуцирующего соляную кислоту и пепсин. При стенозе привратника расширяется дистальная часть желудка.

Czembirek предлагает свою схему определения объема удаляемой части желудка. Верхняя точка соответствует месту подхода левой желудочной артерии к малой кривизне. При резекции желудка по линии, проведенной от этой точки параллельно оси тела вниз, удаляют 1/3 желудка, к области соединения правой и левой желудочных артерий — 1/2, левее слияния этих артерий — 2/3, выше левой желудочно-сальниковой артерии — 3/4 желудка. При резекции в области коротких желудочных сосудов выполняют субтотальную резекцию, а в точке, расположенной на два поперечника пальцев ниже дна, — удаляют 85 % желудка.

Под удалением половины желудка мы понимаем резекцию от двенадцатиперстной кишки до линии, пересекающей желудок по малой кривизне, на 4 см отступя от пищевода в сторону малой кривизны, и по средней линии по большой кривизне. Резекция 2/3 желудка — это удаление его по линии, пересекающей малую кривизну, отступя 2—3 см от пищевода, и большую кривизну, отступя влево от средней линии 6—8 см, то есть правее отхождения сосудистых веточек ко дну желудка от левой желудочно-сальниковой артерии. При резек-

ции 3/4 желудка линия пересечения проходит по малой кривизне на 1—1,5 см от пищевода и по большой кривизне — у нижнего полюса селезенки, когда сохраняются короткие желудочные артерии, идущие от сосудистой аркады у ворот селезенки.

При субтотальной резекции желудка линия пересечения идет по малой кривизне у самого пищевода (отступя от него всего 0,5—0,8 см), по большой кривизне — у нижнего полюса селезенки с пересечением одной короткой желудочной артерии, идущей от аркады у нижнего полюса селезенки ко дну желудка (рис. 70).

После уточнения объема резекции желудок и поперечную ободочную кишку выводят в рану. Бессосудистый участок с натянутой желудочно-ободочной связкой рассекают. Желудочно-ободочную связку берут по частям на зажимы и пересекают. В углу между головкой поджелудочной железы и двенадцатиперстной кишкой находят желудочно-сальниковую артерию и вместе с желудочно-ободочной связкой ее пересекают между двумя зажимами и перевязывают. Под контролем пальца, проведенного через малый сальник, захватывают зажимами, пересекают и перевязывают правую желудочную артерию. Рассекают малый сальник до кардиальной части желудка. Следует учесть, что нередко здесь проходят сосуды от левой желудочной артерии в печень. Необходимо проверить, имеется ли среди них печеночная артерия. Перевязка аномально отходящего от левой желудочной артерии основного ствола печеночной арте-

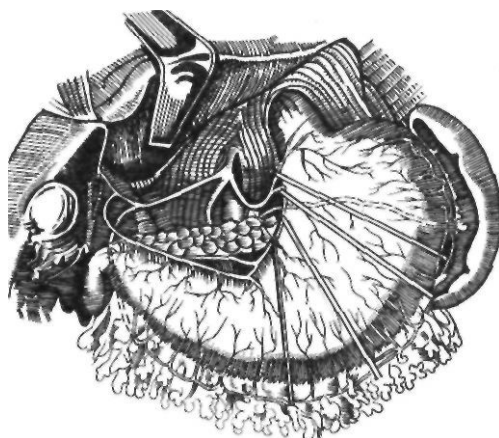


Рис 70. Схема определения размеров удаляемой части желудка (по А. А. Шалимову)

рии грозит некрозом печени. Выше места деления левой желудочной артерии делают надрез серозной оболочки у малой кривизны желудка. В надрез по стенке желудка навстречу пальцу, проведенному к задней поверхности желудка у малой кривизны, проводят зажим. На отделенную от желудка левую желудочную артерию накладывают зажимы, пересекают и перевязывают (рис. 71). Окончательно определяют границы резекции желудка и при необходимости их расширения дополнительно мобилизуют большую кривизну. Двенадцатиперстную кишку захватывают зажимом ближе к привратнику, второй зажим накладывают на желудок у привратника. Между зажимами отсекают желудок по двенадцатиперстной кишке. Пересечение двенадцатиперстной кишки можно выполнить при помощи аппарата УКЛ-60 (рис. 72). Прошив

танталовыми скрепками двенадцатиперстную кишку ниже привратника, отсекают последний скальпелем по ребру аппаратом УКЛ-60, а на желудок выше привратника накладывают зажим. Прошивание двенадцатиперстной кишки аппаратом УКЛ-60 облегчает в дальнейшем ушивание культи при применении способа Бильрот-П и предотвращает загрязнение брюшной полости при методе Бильрот-І. В тех случаях, когда язва располагается в двенадцатиперстной кишке, последнюю пересекают ниже язвы, если позволяет мобилизация кишки, так как на заднемедиальной стенке ее, на расстоянии 2—8 см от привратника, находится большой сосочек двенадцатиперстной кишки.

Дальнейший ход операции зависит от способа восстановления проходимости пищеварительного тракта.

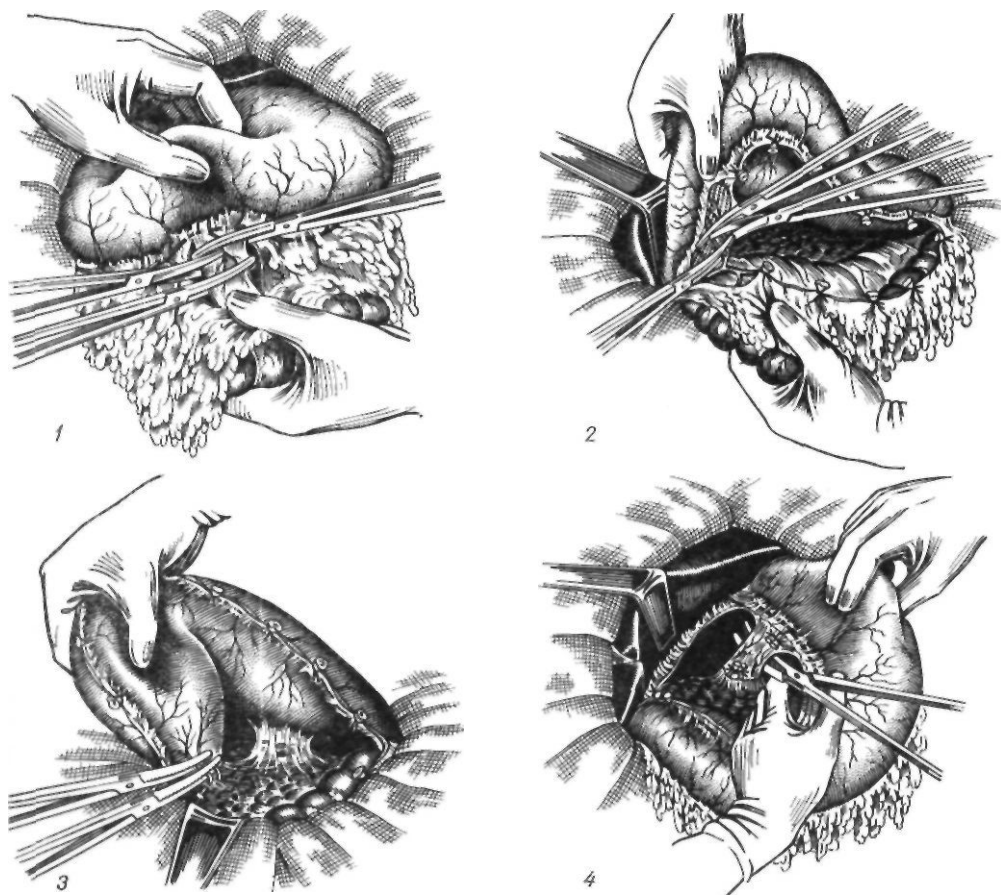


Рис. 71. Мобилизация желудка по поводу язвы:

1—3 — перевязка правой желудочно-сальниковой артерии и сосудов задней поверхности двенадцатиперстной кишки;
4 — перевязка левой желудочной артерии

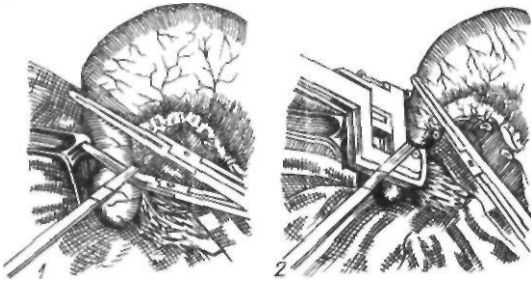


Рис. 72. Пересечение двенадцатиперстной кишки:

1 — обычным способом; 2 — с помощью аппарата УКЛ-60

В соответствии со способами восстановления проходимости пищеварительного тракта различают несколько видов резекции желудка: по Бильрот-I, по Бильрот-II, гастроеюнопластика.

Резекция желудка по Бильрот-I. Эта операция предусматривает непосредственное соединение культи желудка с двенадцатиперстной кишкой.

Показанием к резекции желудка по Бильрот-I является выявленная в предоперационный период предрасположенность больного к демпинг-синдрому. Существует большое количество модификаций этого метода (рис. 73).

В зависимости от вида анастомоза они делятся на следующие:

I. Гастродуоденальный анастомоз по типу конец в конец: 1) верхний — у малой кривизны (А. А. Шалимов, 1962; Rydygier, 1880; Billroth, 1881; 2) нижний — у большой кривизны (А. А. Шалимов, 1962; Peap, 1879; Billroth, 1881; Kirschner, 1932; Mirizzi, 1938; Clemens, 1959; Corriego и Bayer, 1957); 3) средний (Lundblad, 1925); 4) манжетный и телескопический (Goepel, 1923; Babcock, 1926; Finochietto, 1947); 5) с сужением просвета культи желудка (А. И. Лаббок, 1946; Haberer, 1927); 6) с пластикой двенадцатиперстной кишки (Г. П. Зайцев, 1961; Mayo, 1924; Horsley, 1926); 7) с пластикой желудка (Steinberg, 1936); 8) с иссечением малой кривизны (Schoemaker, 1911; Schmieden, 1921; Pauchet, 1923); 9) с иссечением большой кривизны (Nagel, 1953); 10) с сохранением привратника (А. А. Шалимов, 1964; Г. С. Топровер, 1965; Маки и соавт., 1967); 11) с пластическим удлинением культи желудка (П. М. Шорлуян, 1962; Г. А. Хай, 1964; Shoemaker, 1957).

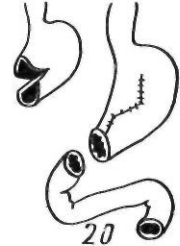
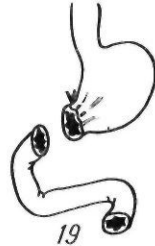
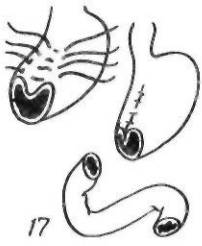
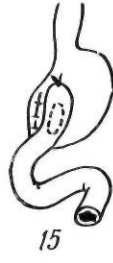
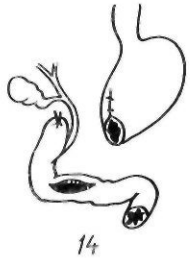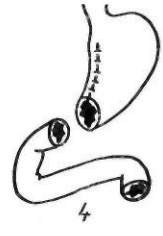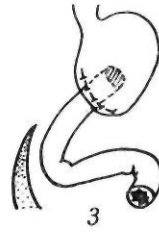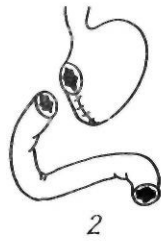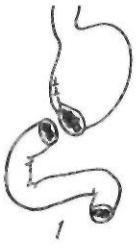II. Гастродуоденальный анастомоз по типу конец в бок: 1) со всем просветом желудка (Haberger, 1922; Finney, 1924); 2) с частью просвета желудка (Finsterer, 1925); 3) с поперечным пересечением двенадцатиперстной кишки (Andreoiu, 1961); 4) с пластикой двенадцатиперстной кишки — по типу конец в бок (Flechtenmaeher, 1942; Maingot, 1961; Tomoda, 1961); 5) с нижней горизонтальной частью двенадцатиперстной кишки (Winkelbaucg, 1927).

III. Гастродуоденальный анастомоз по типу бок в бок: 1) задний (Kocher, 1895); 2) передний (Kustcha—Lissberg, 1925; Pototschnig, 1930).

IV. Гастродуоденальный анастомоз по типу бок в бок: 1) передний (Oliani, 1929); 2) задний (По и Soyesima, 1926; Alessandri, 1929); 3) с горизонтальной частью двенадцатиперстной кишки (Leriche, 1927).

Наиболее распространена классическая методика по Бильрот-1.

После мобилизации желудка на удаляемую его часть накладывают грубые зажимы (на культю — мягкие) или прошивают ее с помощью аппарата УКЛ-60, и мобилизованную часть желудка отсекают. На большой кривизне оставляют незащитым участок культи желудка, диаметр которого равен просвету двенадцатиперстной кишки. Остальной участок культи желудка зашивают непрерывным кетгутовым обвивным захлестку или погружным швом, скорняжным швом или швом Коннеля. Накладывают второй ряд узловых серо-серозных шелковых швов. При применении УКЛ-60 танталовый шов перитонизируют серо-серозными швами, кроме участка у большой кривизны, который после иссечения шва с танталовыми скобками анастомозируют с двенадцатиперстной кишкой. Незашитую часть культи желудка и двенадцатиперстную кишку сближают. Отступя 0,5 см от края разреза, на задние губы накладывают узловые серо-серозные шелковые швы. Заднюю губу анастомоза сшивают непрерывным кетгутовым обвивным захлестку швом, а переднюю — погружным швом Коннеля. На переднюю губу анастомоза накладывают серо-серозные швы, укрепляя углы П-образными серо-серозными швами. Большой сальник, а при отсутствии его брыжейку поперечной ободочной кишки подшивают к желудку и



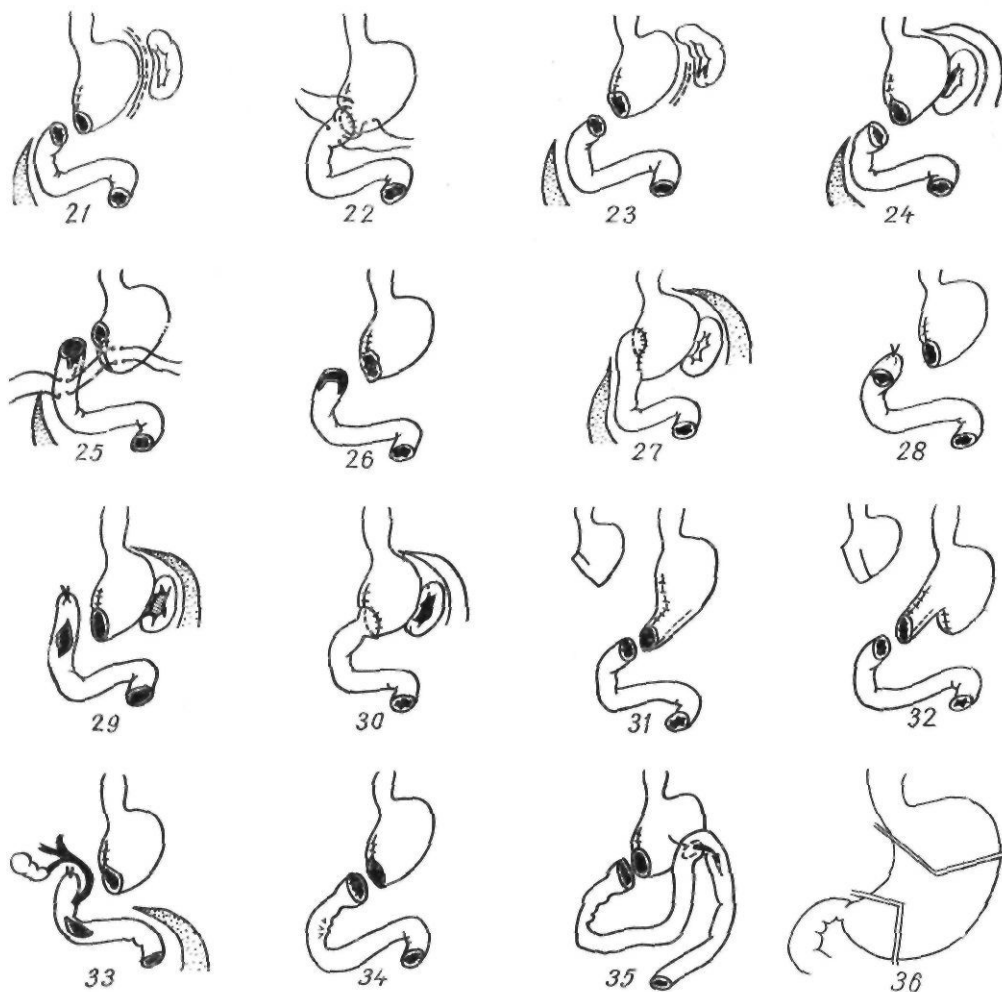


Рис. 73. Модификации резекции желудка по Бильрот-1:

1 — Pean, Billroth; 2 — Rydygier, Billroth; 3 — Kocher; 4 — Schoemaker, Schmieden. Pauchet; 5, 6 — Haberer; 7 — Goepel, Babcock; 8 — Finsterer; 9 — Kutscha — Lisserg. Pototschnig; 10 — /to и Soyesima; 11 — Horsley; 12 — Lerche; 13 — Lundblad; 14 — Winkelbauer; 15 — Oliani; 16 — Kirschner; 17 — Mirizzi; 18 — Flechtenmacher; 19 — А. И. Лаббок; 20 — Shoemaker; 21 — Corriego u Bayer; 22 — Vician; 23 — Clemens; 24 — А. А. Шалимова; 25 — Tomoda; 26 — Г. П. Зайцева; 27 — А. А. Шалимова; 28 — Andreoiu; 29, 30 — А. А. Шалимова; 31, 32 — Г. А. Хау; 33 — Orr; 34, 35 — Г. С. Топровер; 36 — Zacho, Amtrup

двенадцатиперстной кишке в области входа в сальниковую сумку, ликвидируя вход в последнюю (рис. 74).

Чтобы избежать расхождения швов анастомоза на стыке («jammereske» — несчастный угол, по немецким авторам, и «fatal angle» — роковой угол — по английским), Kirschner (1932) применял поворот культи желудка на 90° с последующим соединением ее с двенадцатиперстной или тонкой кишкой.

Таким образом, шов вновь сформированной малой кривизны располагался на задней губе анастомоза.

В 1926 г. Horsley предложил свою модификацию метода Бильрот-1. Для расширения просвета двенадцатиперстной кишки он почти одновременно с Mayo (1924) предложил рассекать на 1—2 см ее переднюю стенку (расширяющая пластика по Мейо—Хорсли). Гастроуденоанастомоз накладывали по малой кривизне. Для разгрузки анастомоза Horsley предложил применять временную гастростому. Г. П. Зайцев (1961) для расширения двенадцатиперстной кишки рекомендовал рассекать верхние и нижние ее края кпереди от связок, чтобы не повредить идущих сзади

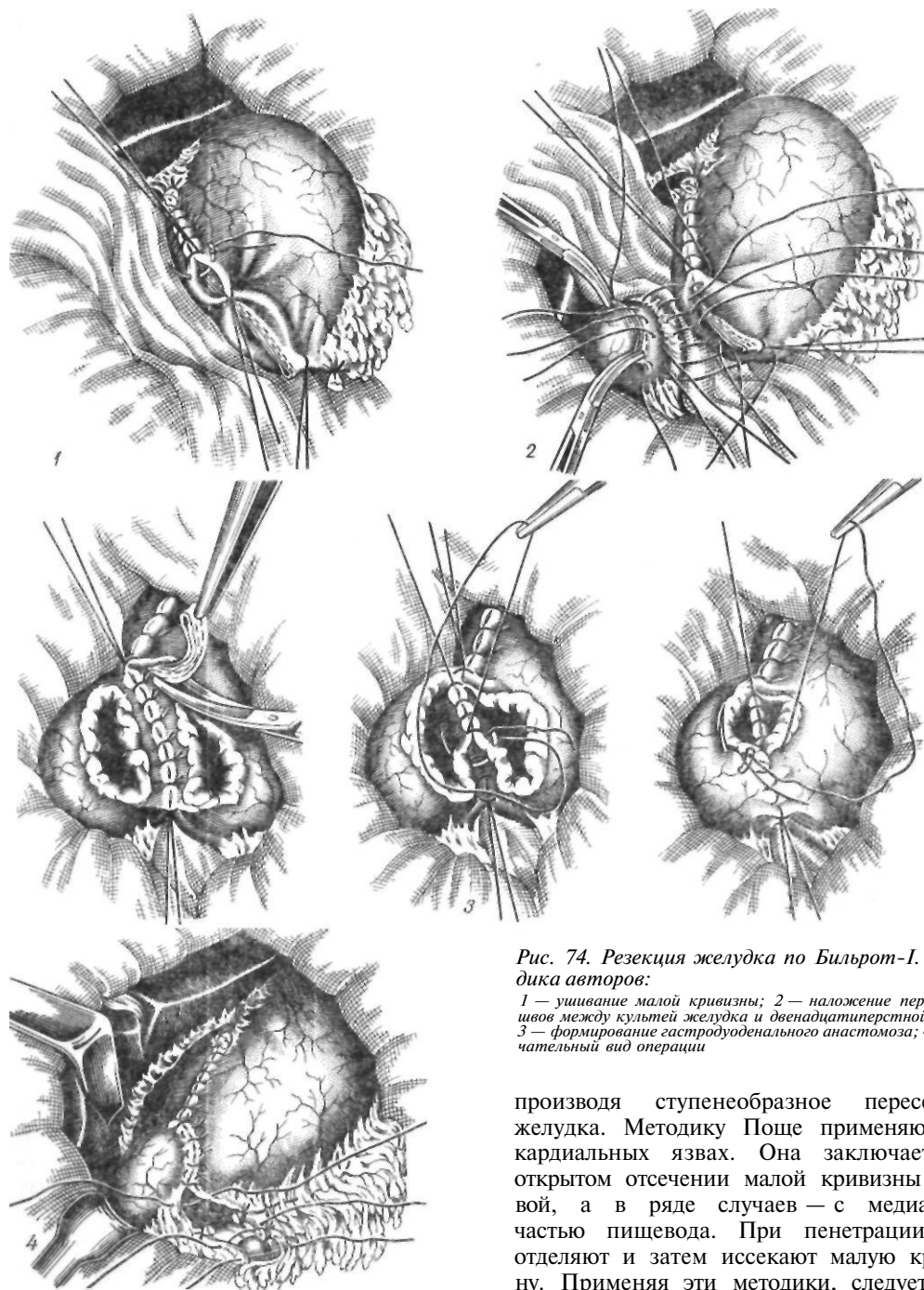


Рис. 74. Резекция желудка по Бильрот-I. Методика авторов:

1 — ушивание малой кривизны; 2 — наложение первого ряда швов между культей желудка и двенадцатиперстной кишкой; 3 — формирование гастродуоденального анастомоза; 4 — окончательный вид операции

производя ступенеобразное пересечение желудка. Методику Поше применяют при кардиальных язвах. Она заключается в открытом отсечении малой кривизны с язвой, а в ряде случаев — с медиальной частью пищевода. При пенетрации язву отделяют и затем иссекают малую кривизну. Применяя эти методики, следует помнить о возможности вовлечения в язвенный инфильтрат левой желудочной артерии. Такая резекция может осложниться некрозом стенки оставшейся культи желудка вследствие нарушения ее кровоснабжения. В. П. Вознесенский (1928) предложил

сосудов (расширяющая пластика по Зайцеву). Диаметр кишки достигает при этом 5—6 см. Schmieden (1921), являясь сторонником механической теории язвенной болезни Aschoff, иссекал малую кривизну,

применять метод низведения, поэтапно отсекая и ушивая культю желудка.

Н. Л. Цимхес (1945) при высоко расположенных язвах малой кривизны желудка удлинял последнюю. Выше язвы накладывают шов, серозно-мышечный слой желудка рассекают в поперечном направлении. Желудок оттягивают книзу, при этом поперечный разрез превращается в продольный, после ушивания которого прием повторяют. Таким образом, автору удавалось удлинить малую кривизну и выполнить резекцию при высоко расположенной язве. При удалении большей части желудка и отсутствии участка большой кривизны, удобного для создания трубки, накладывают гастроэнтероанастомоз, то есть операцию заканчивают по Бильрот-Н.

Nagel (1953) предложил создавать желудочную трубку из малой кривизны, иссекая большую кривизну.

Особо следует остановиться на резекции желудка с сохранением привратника. Flynn и Longmire (1959), Killen и Symbas (1962) рекомендуют сохранять привратник. При этом они полностью удаляют слизистую оболочку сохраняемого над привратником участка желудка, соединяя слизистую оболочку двенадцатиперстной кишки со слизистой оболочкой культи желудка и укрывая затем линию швов серозно-мышечным лоскутом. Эта методика не получила распространения.

Zacho (1955) предложил при высоко расположенных язвах резецировать тело желудка с язвой, выкраивая из большой кривизны антральной части небольшую (длиной 4—5 см) желудочную трубку и анастомозируя ее с культей желудка. Таким образом сохраняется функция пилорантрального сегмента.

Попытки Amdrup и соавторов (1965) создавать в аналогичных случаях большую антральную культю приводили к нарушению эвакуации из желудка.

А. А. Шалимов (1963) предложил выкраивать надпривратниковый сегмент длиной 1,5—2 см, сохраняя при этом слизистую оболочку желудка, что значительно упрощает методику и улучшает ее результаты.

После мобилизации желудок резецируют при помощи аппарата УКЛ-60, отступя 1,5—2 см от привратника. Часть культи желудка у малой кривизны ушивают. Отступя 1—1,5 см от привратника, рассекают вокруг

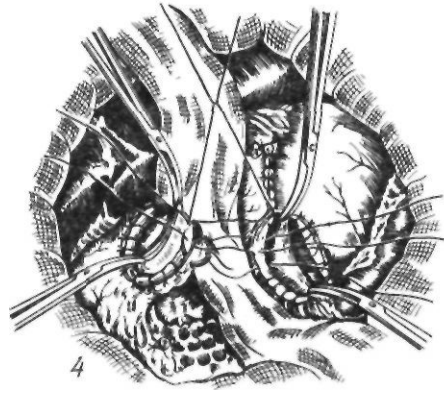
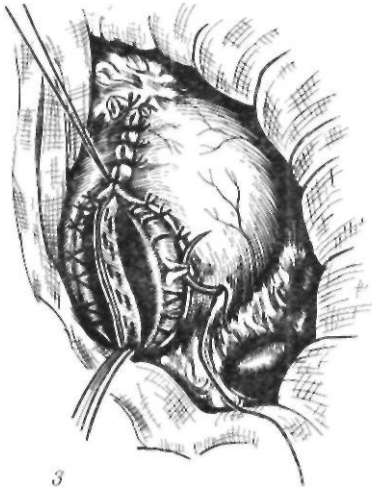
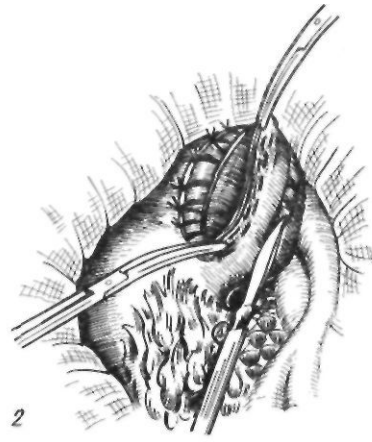
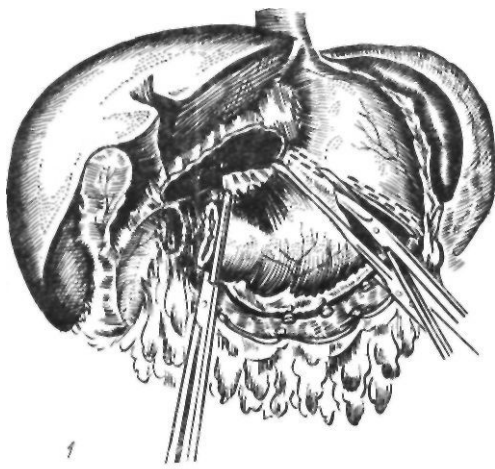
культи серозно-мышечную оболочку, сосуды прошивают и перевязывают; так же рассекают серозно-мышечную оболочку и по линии намеченного анастомоза на культе желудка. Накладывают первый ряд серозно-мышечных швов на заднюю губу анастомоза. Затем узловыми капроновыми швами сшивают слизистую и подслизистую оболочки задней и передней губ. На переднюю губу накладывают серозно-мышечные швы. При такой методике сохраняется привратник и не происходит инвагинации линии анастомоза (рис. 75).

Г. С. Топровер (1965) рекомендовал отсекай желудок у привратника и затем накладывать гастропилоранастомоз. Маки и соавторы (1967) выполнили привратниксохраняющие резекции у 50 больных с язвой и полипами желудка. Они провели тщательное клиничко-экспериментальное исследование с электромиографией и показали, что наиболее целесообразно сохранять у привратника полосу желудочной ткани, шириной 1—1,5 см. При увеличении ее возникает антиперистальтика, при уменьшении — недостаточность привратникового жома желудка.

В 1967 г. мы предложили сочетать резекцию с сохранением привратника и селективной ваготомией при язвах как желудка, так и двенадцатиперстной кишки. Резекция с сохранением привратника выполнена у 190 больных. Изучение отдаленных результатов показало, что у них не отмечалось ни явлений демпинг-синдрома, ни выраженных нарушений пищеварения и общего состояния.

Для удлинения культи желудка и соединения ее с двенадцатиперстной кишкой применяют также пластические методы. Впервые о таком методе сообщил Shoemaker (1957). Удлинение достигается выкраиванием треугольных лоскутов из передней и задней стенок культи желудка. При зашивании такой культи она вытягивается в трубку, которую соединяют по типу конец в конец с двенадцатиперстной кишкой. Операцию выполняют при открытой культе желудка. В отечественной литературе о применении этого метода сообщил П. М. Шорлуян (1962).

При невозможности закончить операцию наложением прямого гастродуоденального анастомоза накладывают анастомоз по типу конец в бок. Наибольшее распростране-



ние получил терминологический гастро-дуоденоанастомоз по Габереру—Финнею—Финстереру. При этом культю желудка ушивают со стороны малой кривизны, оставляя участок по большой кривизне для анастомоза — с вертикально рассеченной передней стенкой двенадцатиперстной кишки.

Andreoiu (1961) пересекает двенадцатиперстную кишку в поперечном направлении.

При узкой двенадцатиперстной кишке для наложения анастомоза по Габереру—Финнею применяют расширяющую пластику по Флехтенмахеру—Майнготу. Пересеченную двенадцатиперстную кишку рассекают по передней стенке вдоль на 3—4 см, с каждой стороны иссекают по узкому треугольному лоскуту, что расширяет просвет двенадцатиперстной кишки, а затем накладывают анастомоз с желудком.

Рис. 75. Резекция желудка с сохранением привратника:

1 — резекция желудка; 2,3 — перевязка сосудов подлизистого слоя культи желудка и двенадцатиперстной кишки; 4 — соединение желудка с двенадцатиперстной кишкой

Заслуживает внимания модификация Томода (Tomoda, 1961). Резекцию желудка производят типичным способом, нижнюю часть культи желудка, прилежащую к большой кривизне, ушивают непрерывным швом. На часть культи желудка, прилежащую к малой кривизне, накладывают зажим и широко мобилизованную двенадцатиперстную кишку пересекают в косом направлении. Накладывают анастомоз между верхней частью культи желудка и косо срезанной двенадцатиперстной кишкой. Затем формируют резервуар культи желудка, подшивая несколькими узловыми швами часть культи, лежащей ниже места гастроуденостомии, к внутренней поверхности две-

надцатиперстной кишки. В результате в углу культи желудка, прилежащей к большой кривизне, образуется резервуарный мешок. Кроме того, уменьшается напряжение в месте гастродуоденостомии. Описанную модификацию Tomoda (1961) применил у 150 больных, получив хорошие результаты. Мы использовали методику Томода у больных с предрасположенностью к демпинг-синдрому III степени в случае стеноза привратника. При этом резецируем желу-

док по намеченной линии, прошивая культю с помощью аппарата УКЛ-60. Зашиваем часть культи желудка у большой кривизны. Между культей желудка у малой кривизны и косо срезанной двенадцатиперстной кишкой накладываем двухрядный шов (рис. 76, 1). Шов культи желудка у большой кривизны подшиваем к боковой стенке двенадцатиперстной кишки (рис. 76, 2).

Winkelbauer (1927) рекомендует накладывать анастомоз между культей желудка и горизонтальной частью двенадцатиперстной кишки, считая, что этот участок кишки обладает повышенной устойчивостью к пептическому перевариванию.

Другие модификации операции Бильрот-1 (по типу бок в конец, бок в бок) не получили широкого распространения.

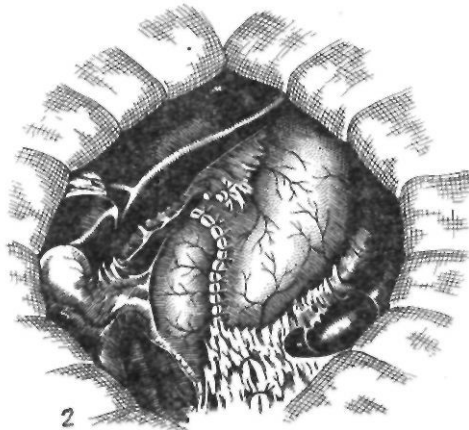
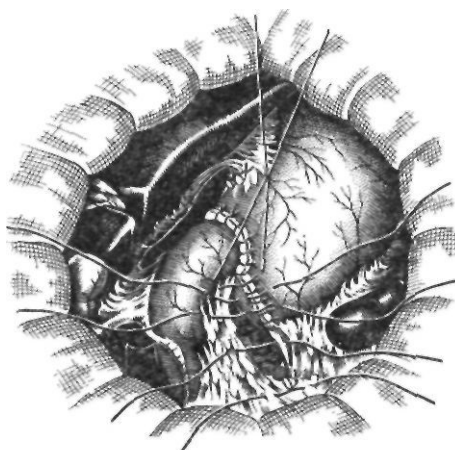
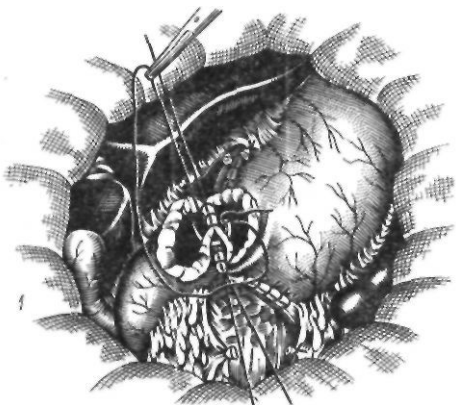
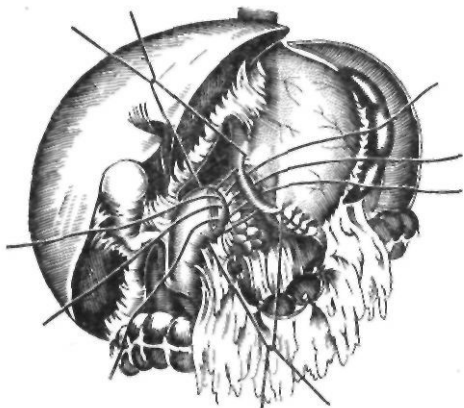
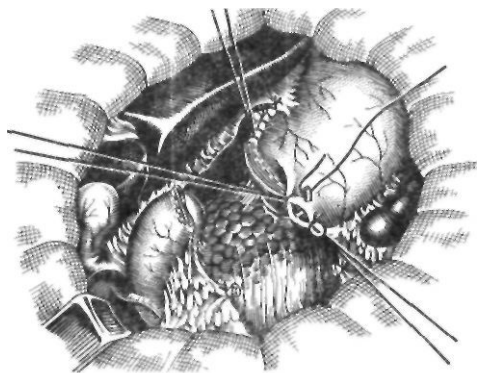
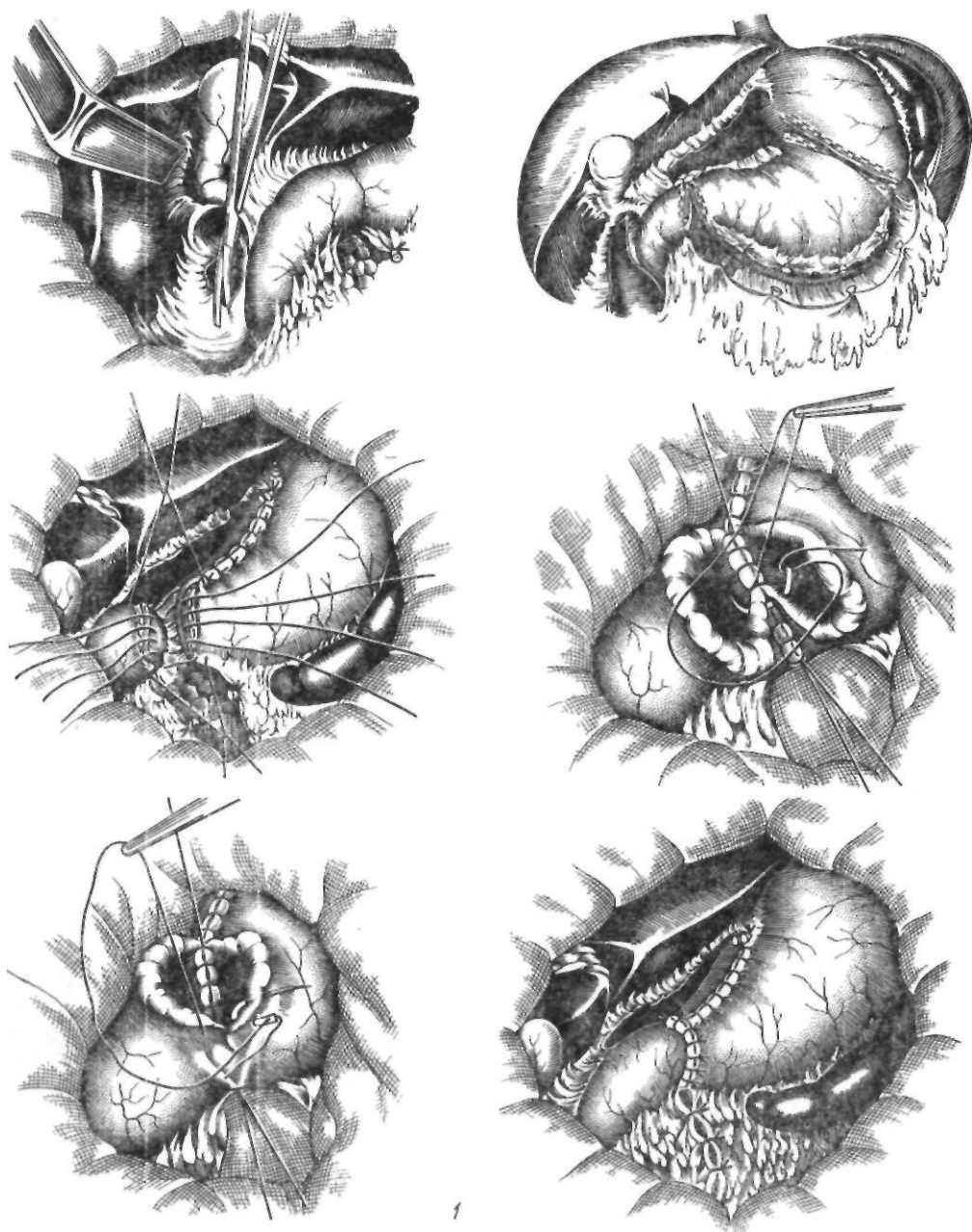


Рис. 76. Резекция желудка по Томода:
1 — формирование анастомоза; 2 — подшивание культи желудка к двенадцатиперстной кишке

Учитывая преимущества метода Билрот-I как наиболее физиологичного, предотвращающего или значительно уменьшающего тяжесть демпинг-синдрома, А. А. Шалимов (1962) разработал методику резекции желудка, при которой в случае оставления хотя бы незначительной части дна желудка соединяют без натяжения швов культю желудка с двенадцатиперстной кишкой. Для этого после мобилизации желудка рассекают брюшинный листок, переходящий с селезенки на брюшную стенку и селезеночно-диафрагмальную связку, после чего смещают селезенку и хвост поджелудочной железы вправо. Желудок становится настолько подвижным, что край селезенки свободно подходит к двенадцатиперстной кишке. Мобилизуют

типтерстной кишкой. Для этого после мобилизации желудка рассекают брюшинный листок, переходящий с селезенки на брюшную стенку и селезеночно-диафрагмальную связку, после чего смещают селезенку и хвост поджелудочной железы вправо. Желудок становится настолько подвижным, что край селезенки свободно подходит к двенадцатиперстной кишке. Мобилизуют



двенадцатиперстную кишку по Кохеру, освобождая нисходящее колено, и продлевают разрез на горизонтальную часть двенадцатиперстной кишки, благодаря чему она значительно поддается вверх и влево. Двенадцатиперстную кишку прошивают аппаратом УКЛ-60 и пересекают между танталовыми швами и зажимом, намечают линию пересечения желудка и по ней прошивают желудок аппаратом УКЛ-60 вначале от малой кривизны, а затем — от большой. Линии танталовых швов на желудке должны соединиться. Накладывают клеммы на резецируемую часть желудка и удаляют ее, оставляя танталовые швы на культях двенадцатиперстной кишки и желудка. На культе желудка у большой кривизны оставляют место для анастомоза, равное диаметру двенадцатиперстной кишки. Остальную часть желудка зашивают по

направлению к малой кривизне вторым рядом узловых шелковых серо-серозных швов. Зашитые танталовыми скрепками культя желудка и двенадцатиперстной кишки сближают. Отступя 0,8 см от скрепочных швов, накладывают ряд узловых серозно-мышечных швов. Танталовые швы на культях желудка и двенадцатиперстной кишки над серозно-мышечными швами срезают, заднюю губу анастомоза сшивают непрерывным кетгутовым швом взхлестку, через все слои стенок, а переднюю губу — погружным швом Коннелля или скорняжным швом. На переднюю губу накладывают второй ряд узловых серозно-мышечных шелковых швов. Углы анастомоза укрепляют П-образными шелковыми швами. К остаткам желудочно-ободочной связки у головки поджелудочной железы и брюшине, покрывающей левый край двенадцатиперстной кишки, подшивают остаток желудочно-ободочной связки у нижнего полюса селезенки. Этим уменьшают натяжение швов анастомоза. Окно в сальниковой сумке ушивают как за счет наложенных швов, так и за счет подшивания к основанию брыжейки поперечной ободочной кишки желудочно-селезеночной и остатков желудочно-ободочной связки (рис. 77, /). При низкорасположенной язве двенадцатиперстной кишки культю последней зашивают по одной из вышеперечисленных методик. Культю желудка в таких случаях анастомозируют с переднебоковой поверхностью двенадцатиперстной кишки таким же двухрядным швом, как при наложении желудочно-кишечного анастомоза при резекции желудка (рис. 77, 2).

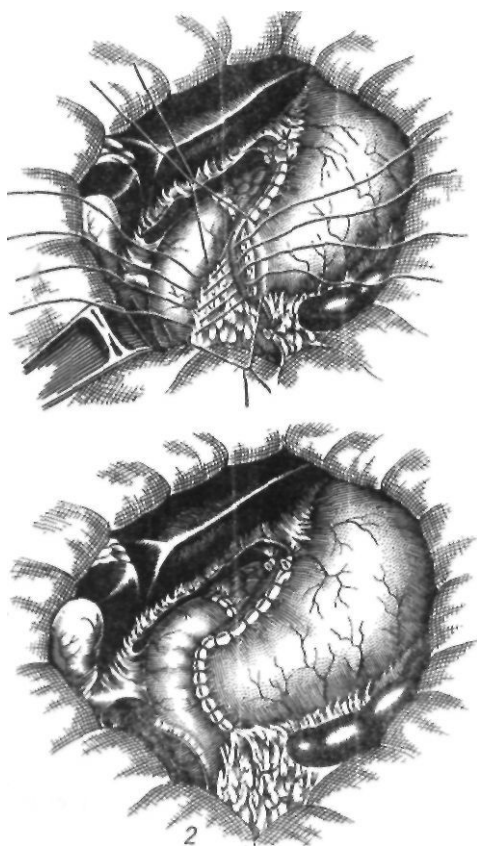


Рис. 77. Резекция по Бильрот-I в модификации А. А. Шалимова:

1 — с наложением гастродуоденального анастомоза по типу конец в конец; 2 — с наложением гастродуоденального анастомоза по типу конец в бок

Мы неоднократно подчеркивали, что мобилизация двенадцатиперстной кишки по Кохеру значительно облегчает выполнение ряда операций при язвенной болезни желудка и двенадцатиперстной кишки.

В Англии описанный способ называют ротационным способом Мойнихена, во Франции — способом Виарта, в Германии и США — способом Кохера.

Clairmont (1918) разработал методику мобилизации горизонтальной и восходящей частей двенадцатиперстной кишки путем рассечения верхней двенадцатиперстной складки и отделения листка брыжейки поперечной ободочной кишки от двенадцатиперстной кишки. Поэтому полная мобилизация двенадцатиперстной кишки но-

сит название мобилизации по Кохеру—Клермону.

Резекция желудка по Бильрот-П до настоящего времени является наиболее технически разработанной, а поэтому самой доступной и распространенной операцией, хотя в последние годы хирурги все чаще стали применять методику Бильрот-И. Различные модификации метода Бильрот-П могут быть классифицированы следующим образом.

I. Гастроэнтероанастомоз по типу бок в бок: 1) передний впередиободочный (Billroth, 1885); у-анастомоз (Schiassi, 1913); 2) передний впередиободочный с энтероэнтероанастомозом (Braun, 1897); 3) передний позади ободочный (Dubourg, 1898); 4) задний впередиободочный (Eiselsberg, 1899); 5) задний позадиободочный (Braun, 1894; Hacker, 1894).

II. Гастроэнтероанастомоз по типу бок в конец — задний позадиободочный у-анастомоз (Roux, 1893).

III. Гастроэнтероанастомоз по типу конец в конец: 1) позадиободочный у-анастомоз (Moskowitz, 1908); 2) впередиободочный у-анастомоз (Rydygier, 1904; Soresi, 1921).

IV. Гастроэнтероанастомоз по типу конец в бок: 1) впередиободочный тотальный у-анастомоз (Kronlein, 1887); 2) впередиободочный тотальный с брауновским соустьем (Balfour, 1927); 3) впередиободочный тотальный антиперистальтический (Moynihan-II, 1923); 4) впередиободочный нижний (Hacker, 1885; Eiselsberg, 1888); у-анастомоз (Cuneo, 1909); 5) впередиободочный верхний (Goetze, 1920); 6) позадиободочный тотальный (Reichel, 1908; Polya, 1911); у-анастомоз (Moynihan-I, 1919); 7) позадиободочный верхний (Mayo, 1919); 8) позадиободочный средний (Wilms, 1911; Waas, 1947); 9) позадиободочный нижний (Hofmeister, 1911; Finsterer, 1914); 10) позадиободочный нижний горизонтальный (Neuber, 1927); 11) позадиободочный нижний у-анастомоз (А. А. Опокин, 1938; И. А. Агеенко, 1953); 12) позадиободочный нижний с поперечным рассечением тонкой кишки (М. А. Мазурук, 1968; Moise и Harvey, 1925; рис. 78).

Самым ответственным и трудным этапом любой модификации метода Бильрот-П является ушивание культи двенадцатиперстной кишки. Несостоятельность культи двенадцатиперстной кишки является одной из основных причин неблагоприятных исходов

резекций, составляющих в зависимости от характера язвы от 0,2 (И. К- Пипия, 1954) до 4,2 % (Г. И. Шумакова, 1966).

Все способы обработки культи двенадцатиперстной кишки в зависимости от анатомических особенностей и локализации патологического процесса можно разделить на 4 группы: 1) применяемые при неизменной двенадцатиперстной кишке; 2) при пенетрирующей язве; 3) при низкорасположенной неудалимой язве и 4) при внутреннем свище.

При неизменной двенадцатиперстной кишке наиболее распространенные получили способы Дуайена—Бира, Мойнихена—Топровера, ушивание при помощи аппарата УКЛ-60, способ Русанова и др.

Способ Дуайена—Бира. Культю двенадцатиперстной кишки прошивают посередине через обе стенки и завязывают. Ниже накладывают кисетный шов и затягивают с погружением в него культи. Для надежного шва двенадцатиперстную кишку подшивают к капсуле поджелудочной железы.

Способ Мойнихена—Топровера. Над зажимом, захватывающим обе стенки двенадцатиперстной кишки, накладывают второй зажим. Обвивным непрерывным кетгуттовым швом прошивают двенадцатиперстную кишку, захватывая в стожок оба жима. Культю накрывают салфеткой и придают кишку ниже жима. Вначале извлекают верхний зажим, а затем нижний. Верхний зажим необходим для того, чтобы раздвинулись бранши нижнего жима после наложения обвивного шва. Натягиванием нитей (вначале поочередно) герметично зашивают культю кишки. У основания шва накладывают кисетный шелковый шов. Кетгуттовые нити связывают и культу погружают в кисетный шов, как и при способе Дуайена—Бира. Для герметичности можно наложить еще один кисетный серозно-мышечный шов шелком.

Ушивание культи при помощи аппарата УКЛ-60. Перед отсечением двенадцатиперстной кишки от привратника на нее накладывают аппарат УКЛ-60 и прошивают танталовыми скобками. Кишку отсекают выше скобок, поэтому она оказывается герметически зашитой. На основании культи накладывают кисетный серозно-мышечный шелковый шов, в который и погружают культу кишки.



Рис. 78. Модификации резекции желудка по Бильрот-П:

1 — Billroth; 2 — Hacker; 3 — Kronlein, 4 — Roux; 5,6 — Braun; 7 — Dubourg; 8 — Eiselsberg; 9 — Rydygier; 10 — Moskowitz; 11 — Reichet; Polya; 12 — Cuneo; 13 — Wilms; 14 — Hojmeisier; Finsterer; 15 — Schiassi; 16 — Mayo; 17 — Moynihan; 18 — Goetze; 19 — Moynihan; 20 — Moise, Harvey; 21 — Balfour; 22 — Neuber; 23 — A. A. Onokua, И. А. Асеевко; 24 — Maingol

Способ Русанова. Двенадцатиперстную кишку пересекают между зажимами, наложенными на желудок и оставшуюся часть культи кишки. Обвивным кетгутовым швом зашивают культю двенадцатиперстной кишки, прокладывая иглу ниже жома, и жом снимают. Нить затягивают и завязывают. Накладывают S-образный кисетный шов, нити поднимают кверху, затягивают и завязывают.

Если позволяет длина культи двенадцатиперстной кишки, то накладывают второй такой же S-образный шов (рис. 79).

Способ Тупе. На культю двенадцатиперстной кишки накладывают первый ряд погружных швов Тупе узелками внутрь; второй ряд составляю! обычные серозно-мышечные швы.

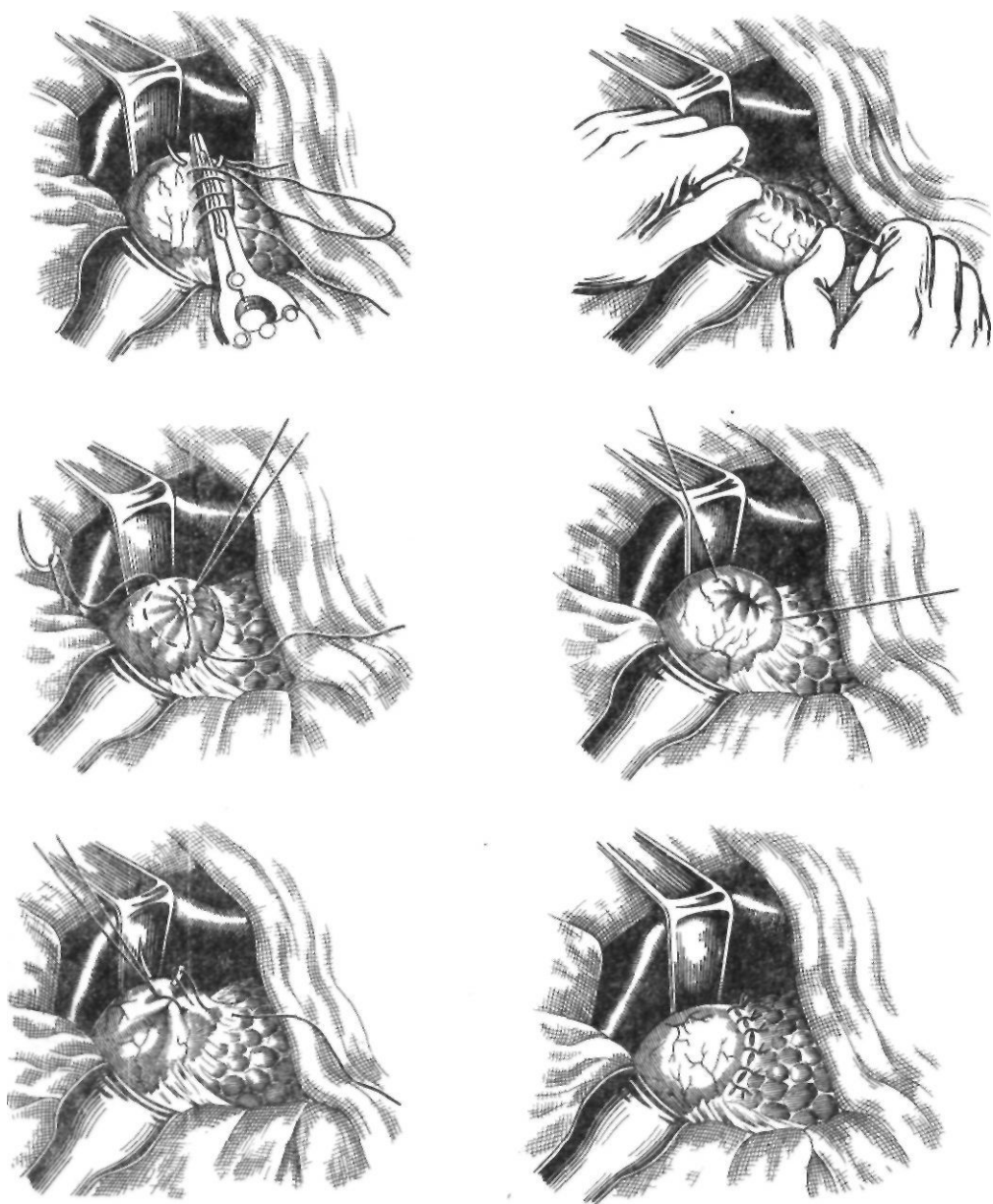


Рис. 79. Ушивание культи двенадцатиперстной кишки по Русанову

Способ Делора—Брейна. Рассекают циркулярно серозно-мышечную оболочку двенадцатиперстной кишки до слизистой оболочки с образованием ссерозно-мышечного цилиндра. На слизистую оболочку кишки накладывают кисетный шов и затягивают его. На уходящую часть желудка накладывают зажим, желудок отсекают. Ушитую слизистую оболочку двенадцатиперстной кишки укрывают путем ушивания серозно-мышечного цилиндра.

Способ Слонима. На переднюю и заднюю стенки двенадцатиперстной кишки накладывают два полукисетных шва. Кишку пересекают между двумя зажимами, прошивают обвивным кетгуттовым швом и погружают путем завязывания передней и задней нитей. Дополнительно накладывают серо-серозные швы.

При низко расположенных п е н е т р и р у ю щ и х я з в а х наиболее часто применяют способы Ниссена, Знаменского, Сапожкова, Юдина, Розанова, Шалимова, Кривошеева.

Способ Ниссена (1933). Двенадцатиперстную кишку пересекают поперек на уровне язвы, пёнетрирующей в поджелудочную железу. На дистальный край язвы и переднюю стенку двенадцатиперстной кишки через все ее слои накладывают узловые швы. Подшивают переднюю стенку культи двенадцатиперстной кишки серозно-мышечными узловыми швами к проксимальному краю пёнетрирующей язвы с захватом капсулы поджелудочной железы. Таким образом, язва оказывается затампонированной передней стенкой культи двенадцатиперстной кишки (рис. 80). Steinberg (1950) рекомендует укреплять культю, ушитую по Ниссену, выкраивая из задней стенки антральной части желудка лоскут с основанием у двенадцатиперстной кишки и прикрывая им культю после удаления слизистой оболочки антральной части желудка.

Способ Знаменского (1947) является модификацией способа Ниссена. Двенадцатиперстную кишку пересекают поперечно над язвой, пёнетрирующей в поджелудочную железу. Подшивают переднюю стенку двенадцатиперстной кишки швами Прибрама к дистальному краю язвы. Вторым рядом узловых швов Прибрама подшивают переднюю стенку двенадцатиперстной кишки к проксимальному краю пёнетрирующей язвы.

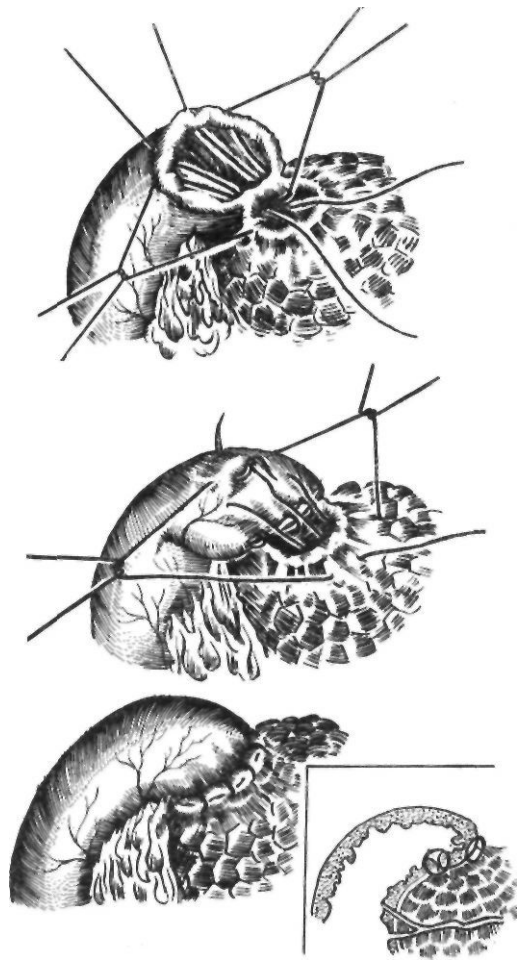


Рис. 80. Ушивание культи двенадцатиперстной кишки по Ниссену

На углы культи кишки накладывают узловые швы через все слои стенки. Перитонизируют культю двенадцатиперстной кишки путем наложения серо-серозных узловых швов на капсулу поджелудочной железы и культю двенадцатиперстной кишки (рис. 81).

Способ «манжетки» по Сапожкову (1950). После мобилизации желудка рассекают стенку двенадцатиперстной кишки по краю язвы, пёнетрирующей в поджелудочную железу, и поперечно пересекают. Острым путем отсепаровывают слизистую оболочку двенадцатиперстной кишки от края на протяжении 2—3 см. Отворачивают «манжетку», образованную из серозно-мышечных слоев кишки, на слизистую оболочку накладывают кисетный шов, затягивают его и завязывают. Края «манжетки» сши-

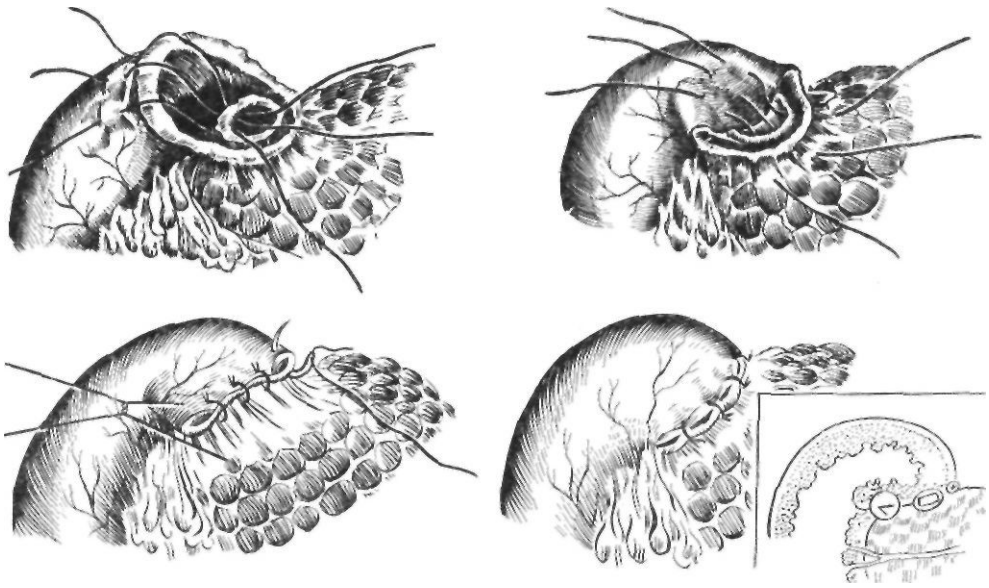


Рис. 81. Ушивание культи двенадцатиперстной кишки по Знаменскому

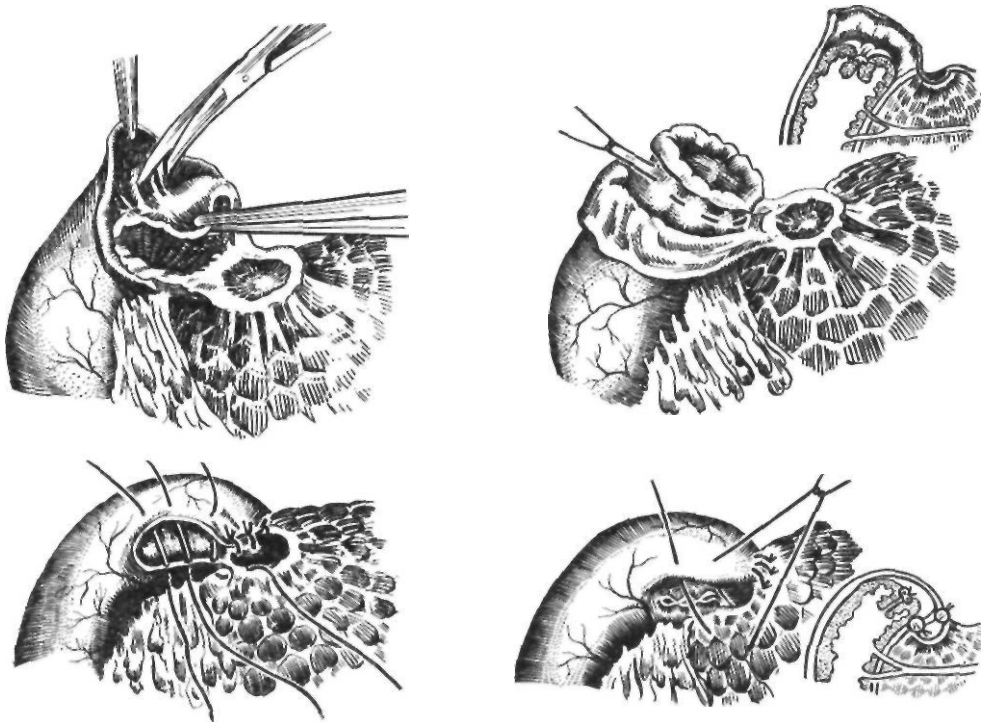


Рис. 82. Способ «манжетки» Сапожкова

вают узловыми шелковыми швами. Серозно-мышечными швами подшивают культю двенадцатиперстной кишки к краям пенетрирующей язвы и к капсуле поджелудочной железы (рис.82).

Способ «улитки» по Юдину (1950). Мобилизованную двенадцатиперстную кишку пересекают косо на уровне язвы, оставляя большую часть передней стенки кишки. На культю двенадцатиперстной кишки

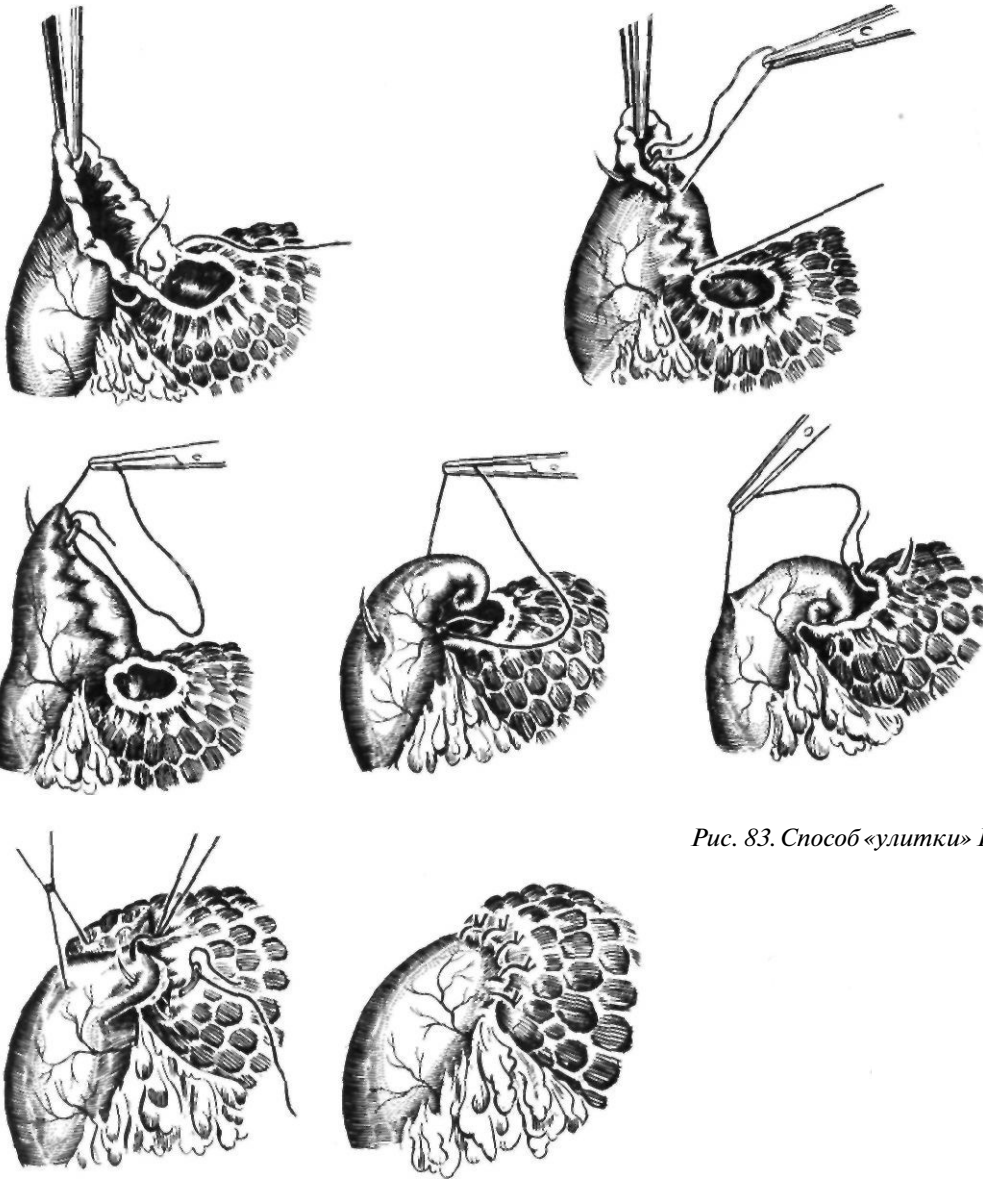


Рис. 83. Способ «улитки» Юдина

ки, начиная с нижнего угла, накладывают непрерывный вворачивающий скорняжный шов и завязывают у верхнего угла культи. Со стороны наложенного шва через всю толщу культи проводят второй шов, образующий последний виток «улитки». Шов, образующий «улитку», затягивают, «улитку» погружают в пенетрирующую язву, после чего шов проводят через проксимальный край язвы, где и завязывают. Прилежащий край «улитки» фиксируют к проксимальному краю язвы узловыми се-

розно-мышечными шелковыми швами (рис. 83).

Б. С. Розанов (1950) упростил наложение «улитки» за счет уменьшения числа витков.

Это способствует уменьшению возможности расстройства кровообращения в ней.

На уровне пенетрирующей язвы косо пересекают двенадцатиперстную кишку, оставляя большую часть передней стенки. На культю двенадцатиперстной кишки, начиная с нижнего угла, накладывают непре-

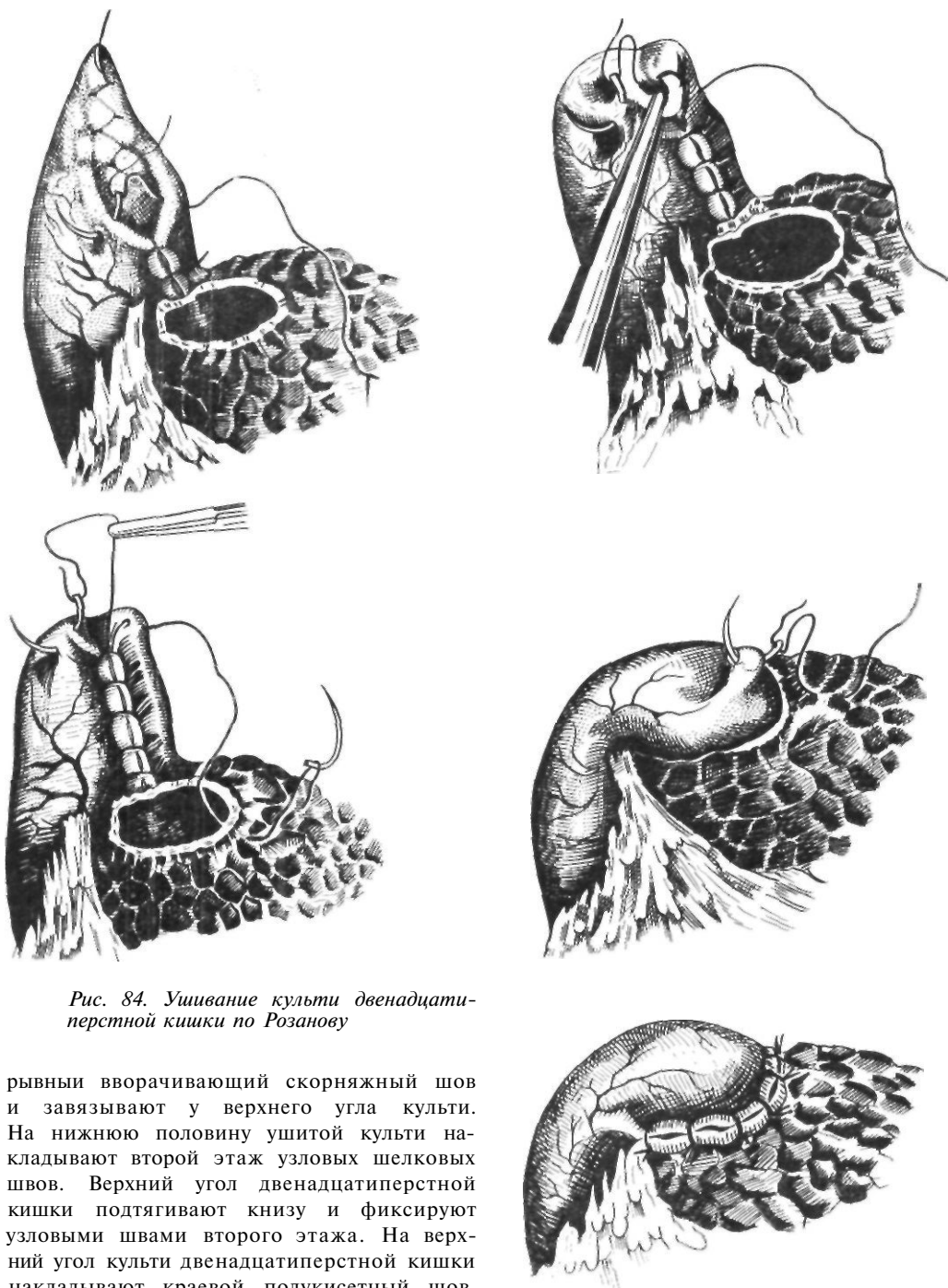


Рис. 84. Ушивание культи двенадцатиперстной кишки по Розанову

рывными вворачивающий скорняжный шов и завязывают у верхнего угла культи. На нижнюю половину ушитой культи накладывают второй этаж узловых шелковых швов. Верхний угол двенадцатиперстной кишки подтягивают книзу и фиксируют узловыми швами второго этажа. На верхний угол культи двенадцатиперстной кишки накладывают краевой полукисетный шов, концы которого проводят через проксимальный край пенетрирующей язвы и завязывают. Накладывают узловые серозно-мышечные швы на культю двенадцатиперстной кишки и на «капсулу» поджелудочной железы (рис. 84)

С. В. Кривошеее описал способ «погружного капюшона», представляющий собой модификацию метода Юдина.

После выкраивания языкообразного лоскута из стенки двенадцатиперстной кишки

и ушивания его образуется «капюшон», который инвагинируют в просвет кишки кисетным швом, наложенным на его основание. Вторым кисетным швом, захватывающим края язвы, тампонируют дно ее кишкой. Этот способ можно применять при пенетрации в поджелудочную железу, печеночно-дуоденальную связку, желчный пузырь, печень, выкраивая лоскут из противоположной язвы стенки двенадцатиперстной кишки.

Мы применяем следующий способ закрытия культи двенадцатиперстной кишки при низко расположенных язвах, пенетрирующих в поджелудочную железу.

После мобилизации желудка освобождаем стенку двенадцатиперстной кишки от кратера язвы до ее нижнего края. Кишку косо пересекаем, освежая язвенные края и оставляя большую часть передней стенки. Острым путем отделяем стенку двенадцатиперстной кишки от дистального края язвенного кратера на глубину 0,5—0,8 см. Кетгуттовую нить проводим снаружи внутрь через покрытую серозной оболочкой стенку у отсепарованного заднего края двенадцатиперстной кишки, а изнутри наружу проводим нить через отсепарованную от язвы часть кишки, не покрытую серозной оболочкой. В шов захватываем рубцовые ткани между стенкой кишки и язвой и нить вновь проводим внутрь просвета кишки. Изнутри наружу проводим нить через покрытую серозной оболочкой стенку у отсепарованного переднего края ее. Получается «полукисет», при затягивании и завязывании которого герметично ушиваем самый слабый участок культи двенадцатиперстной кишки, где соприкасаются края слизистой оболочки, ввернутые внутрь просвета. Одну нить шва оставляем на месте, а другой при помощи скорняжного шва зашиваем остальную часть культи двенадцатиперстной кишки, образуя «улитку». Связывая кетгуттовые швы, прикрываем скорняжные швы «улитки». Соприкасающиеся боковые поверхности «улитки» сшиваем серо-серозными швами, а на верхушку «улитки» накладываем полукисетный шов, которым подшиваем ее к дистальному краю кратера язвы. Для большего герметизма культи двенадцатиперстной кишки узловыми П-образными серозно-мышечными швами подшиваем к проксимальному краю язвенного кратера и к капсуле поджелудочной железы (рис. 85).

Некоторые хирурги (Finsterer, 1918, и др.) вшивали язву в просвет кишки.

Finsterer пересекал заднюю стенку двенадцатиперстной кишки на уровне дистального края язвы. Переднюю стенку он подшивал к проксимальному краю язвы, дополнительными швами культи фиксируя к капсуле поджелудочной железы. Язва дренировалась в просвет кишки.

Jentzer и Dubas (1954) при гигантских язвах двенадцатиперстной кишки отделяли от язвенной поверхности стенку кишки. Края стенки кишки они сшивали и подшивали к язвенной поверхности. К остальной части язвенной поверхности подводили дренаж.

При низко расположенных неудаляемых язвах наиболее часто применяют резекцию желудка на выключение, которую предложил Eiselsberg (1910). Методику обработки культи двенадцатиперстной кишки разработали Finsterer (1918), Wilmans (1926), Б. В. Кекало (1961) и другие авторы. Применяемые в настоящее время способы резекции желудка на выключение предусматривают полное удаление слизистой оболочки антральной части желудка, вырабатывающей гастрин. Решение о выполнении резекции на выключение следует принимать своевременно, так как мобилизация антральной части желудка с перевязкой сосудов может в последующем привести к некрозу культи.

Имеется несколько различных способов резекции желудка на выключение язвы.

Способ Финстенера. При мобилизации желудка сохраняют питание верхней части двенадцатиперстной кишки и антральной части желудка на 2—3 см над привратником; желудок пересекают на 3—4 см выше последнего. Культю желудка зашивают через все слои непрерывным кетгуттовым обвивным или погружным швом, или скорняжным швом, или швом Коннея. Вторым рядом швов — серо-серозные узловые и шелковые.

Способ Вильманса. Антральную часть желудка на расстоянии 4—5 см от привратника передавливают зажимом. Рассекают серозно-мышечную оболочку ниже зажима до слизистой оболочки. На слизистую оболочку культи накладывают зажим, и серозно-мышечный слой культи отсепа- ровывают от слизистой оболочки до привратника, где слизистую оболочку лигатурой перевязывают и отсекают выше послед-

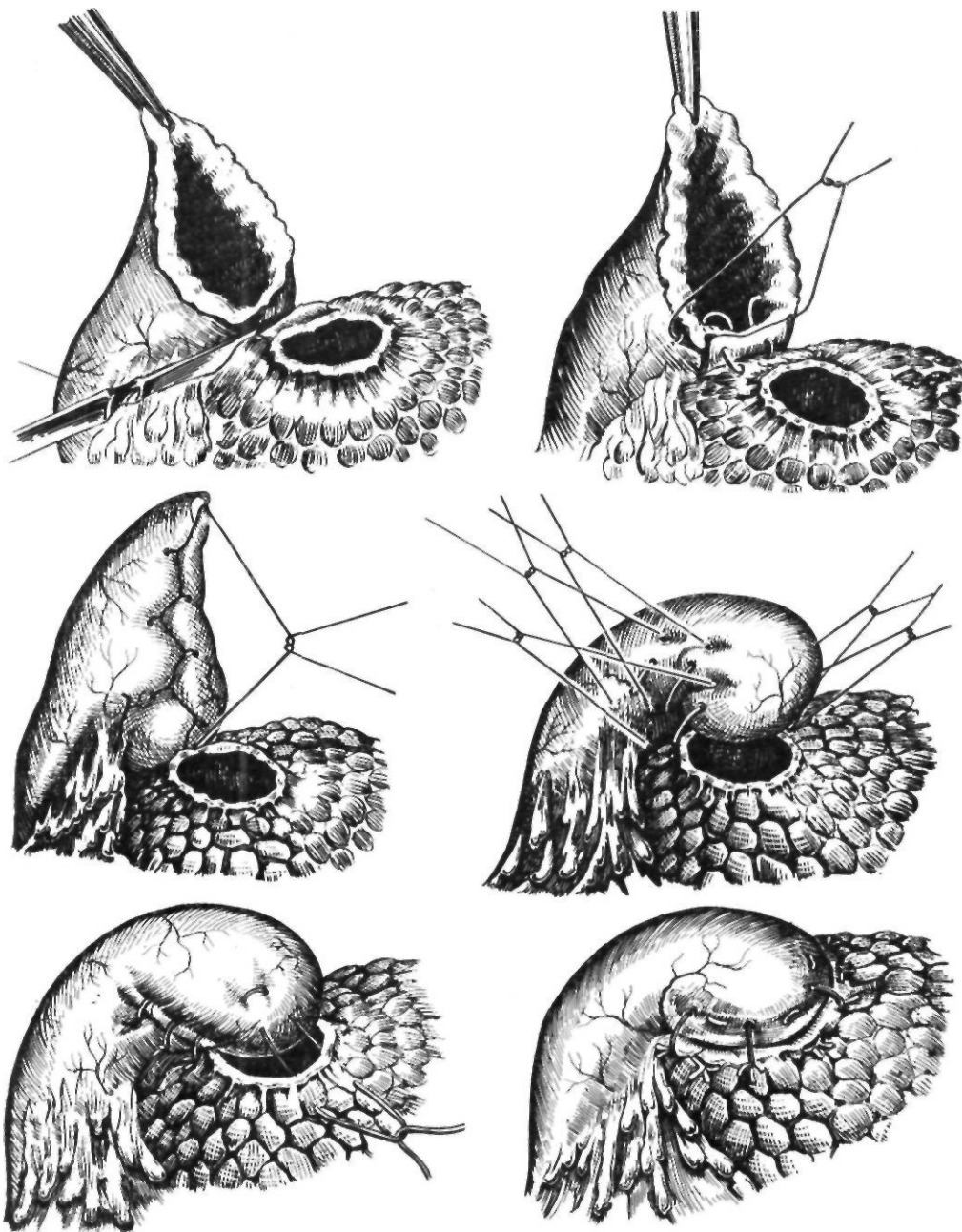


Рис. 85. Ушивание культи двенадцатиперстной кишки по Шалимову

ней. Над культей слизистой оболочки П-образными швами ушивают наглухо антральную серозно-мышечную трубку.

В последующем появились различные модификации методики Вильманса, отличающиеся способом ушивания серозно-мы-

шечной трубки (Б. В. Кекало, 1961; А. А. Шалимов, 1968; Vernejoul, 1957).

Vernejoul и соавторы (1957) после удаления слизистой оболочки рассекают серозно-мышечный конус по обеим кривизнам и укорачивают передний лоскут напо-

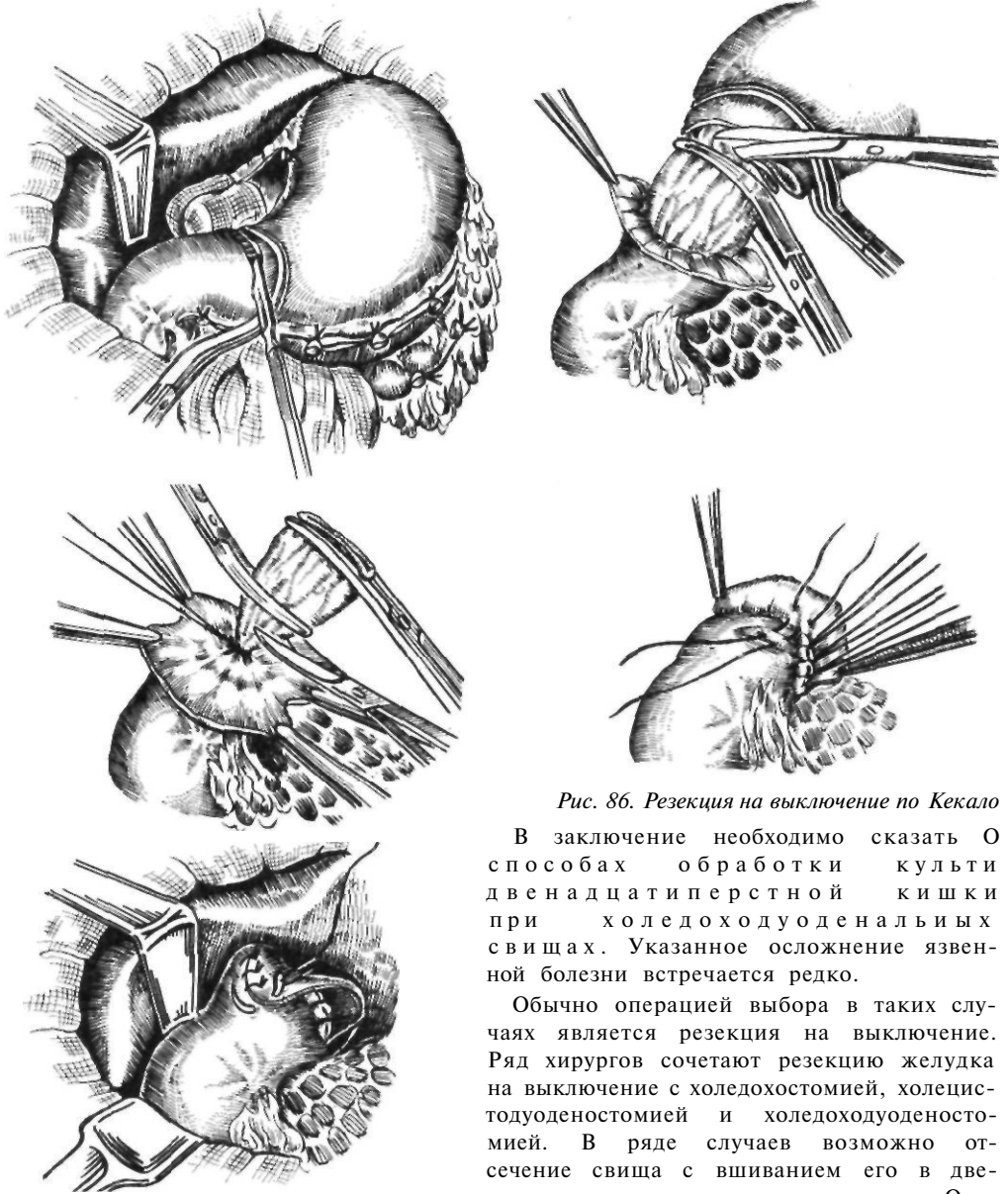


Рис. 86. Резекция на выключение по Кекало

В заключение необходимо сказать о способах обработки культи двенадцатиперстной кишки при холедоходуоденальных свищах. Указанное осложнение язвенной болезни встречается редко.

Обычно операцией выбора в таких случаях является резекция на выключение. Ряд хирургов сочетают резекцию желудка на выключение с холедохостомией, холецистодуоденостомией и холедоходуоденостомией. В ряде случаев возможно отсечение свища с вшиванием его в двенадцатиперстную или тонкую кишку. Операции, применяемые при холедоходуоденальных свищах, представлены на рис. 87

При пенетрации язвы в проток поджелудочной железы Monteiro (1950) подводит ко дну язвы дренажную трубку, которую подшивает к краю передней стенки двенадцатиперстной кишки и проводит в просвет ее. Переднюю стенку кишки он затем подшивает к проксимальному краю язвы. Таким образом, проток, открывающийся на дне язвы, дренируется в просвет кишки.

ловину. Выше культи слизистой оболочки накладывают узловые мышечно-мышечные швы и укрывают ее.

Второй ряд швов фиксирует край переднего лоскута к заднему. Затем задний лоскут заворачивают направо, прикрывая второй ряд швов, и подшивают к серозной оболочке переднего лоскута. Ушитую культю укрывают сальником. Способы Кекало и Шалимова сходны с этой модификацией (рис. 86).

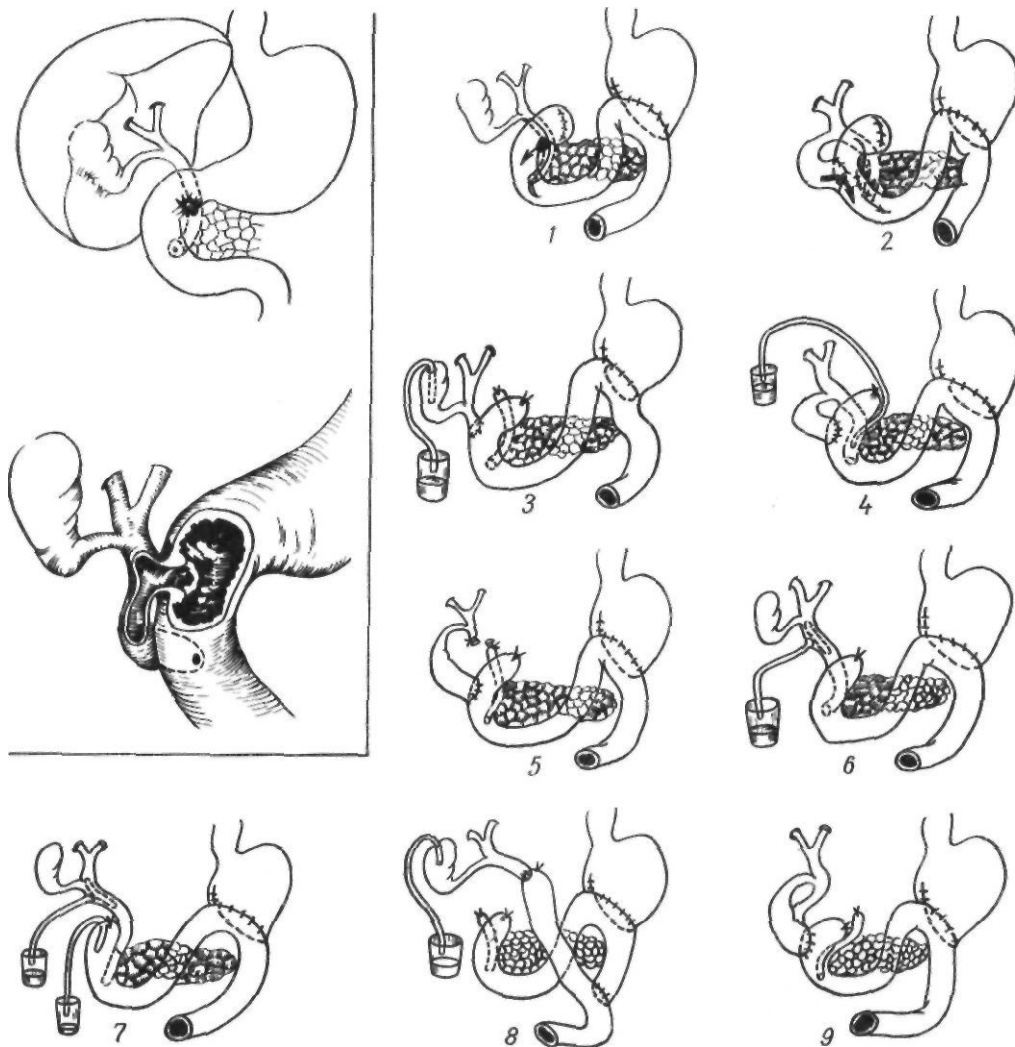


Рис. 87. Операция при холедоходуоденальных свищах (по Ratiu и Zugravu):

1 — резекция на выключение; 2 — резекция на выключение, холецистодуоденостомия (по Graihead, Raymond); 3 — резекция желудка, холедоходуоденостомия, холецистостомия (по Soupault — Priestley); 4 — резекция желудка, холецистодуоденостомия, дренаж общего желчного протока через свищ; 5 — резекция желудка, холецистодуоденостомия, перевязка общего желчного протока над свищем (по Ratiu, Zugravu); 6 — резекция желудка, дренаж общего желчного протока по Керу (по Soupault — Priestley); 7 — резекция желудка, дуоденостомия, холедохостомия (по Soupault — Priestley); 8 — резекция желудка, пересадка общего желчного протока в тонкую кишку; 9 — резекция желудка, холецистодуоденостомия, холедохохолецистостомия (по Ursula Schumann)

В ряде случаев при образовании плотного инфильтрата вокруг двенадцатиперстной кишки невозможно надежно ушить ее культю. При этом в качестве крайней меры можно воспользоваться наружной дуоденостомией. Мысль о возможности такой операции впервые высказал Billroth. В последующем эту методику пропагандировал Welch (1949), с именем которого ее связывают. В культю двенадцатиперстной киш-

ки вводят катетер, вокруг которого ушивают культю с фиксацией последнего. Катетер окутывают сальником и вместе с дренажем выводят через отдельный разрез в правом подреберье и фиксируют к коже. Производят аспирацию. На 8—9-й день катетер пережимают, а на 10—12-й — удаляют.

Austen и Beal (1964) применили дуоденостомию с катетером у 40 больных. Они

использовали 3 варианта введения катетера в двенадцатиперстную кишку. Если культя закрыта полностью, но ненадежно, катетер вводили через отдельную колотую рану передней стенки двенадцатиперстной кишки на 3—4 см ниже культи, фиксируя его к кишке кетгуттовым швом (1-й вариант). При неполном закрытии культи катетер вводили в двенадцатиперстную кишку через участок, оставшийся незакрытым (2-й вариант). Если закрыть культю было невозможно, в нее вводили катетер, вокруг которого на кишку накладывали кисетный шов (3-й вариант). Во всех случаях рядом с катетером ставили сигарный дренаж, который выводили через отдельную рану в правом квадранте живота. На 6—7-й день катетер подтягивали, а на 9—10-й — удаляли. Ни у одного больного не отмечалось недостаточности культи двенадцатиперстной кишки, что авторы связывают с применением дуоденостомии при соответствующих показаниях. Лишь у 2 больных в течение 7—10 дней выделялся секрет двенадцатиперстной кишки. Выделение секрета прекращалось самостоятельно или после аспирации.

Оригинальная методика Бильрота с ушиванием культи желудка и накладыванием анастомоза между желудком и кишечником по типу бок в бок и некоторые ее модификации не получили распространения. В 1885 г. Nacker предложил частично ушивать просвет культи желудка и с неушитой нижней ее частью накладывать впередиободочный гастроэнтероанастомоз. Эту операцию впервые выполнил Eiselsberg (1888). Kronlein (1887) использовал для наложения анастомоза весь просвет культи желудка, также проводя кишку впередиободно. Roux (1893) первым применил позадиободочный путь проведения тонкой кишки, накладывая u-образный анастомоз после резекции. Позадиободочный терминолатеральный гастроэнтероанастомоз впервые применил Graser (1906). В последующем появились различные модификации резекции желудка как с впередиободочным, так и с позадиободочным анастомозами, а именно: Гофмейстера—Финстерера, Райхеля—Полна, Бальфура, Мойнихена, Нойбера, Гетце — Мэйо, Ру и других.

Hofmeister (1911) и Finsterer (1914) разработали методику, которая в после-

дующем получила наибольшее распространение.

Техника операции Гофмейстера—Финстерера. Желудок мобилизуют по вышеописанной методике. Пережимают его твердым зажимом у привратника, пересекают двенадцатиперстную кишку и зашивают по одному из описанных методов. Мы прошиваем культю двенадцатиперстной кишки аппаратом УКЛ-60 с погружением в кисетный шов и наложением швов аппаратом УКЛ-60 на культю желудка, ушивая их серо-серозными швами от малой кривизны до начала намеченного анастомоза. Поперечную ободочную кишку подтягивают кверху. Скользя по ее брыжейке, на уровне левого края позвончника отыскивают петлю тощей кишки у двенадцатиперстно-тощего изгиба. Отступя 10 см от нее, через межсосудистый участок брыжейки петлю тощей кишки берут на шелковую держалку. Брыжейку поперечной ободочной кишки рассекают в бессосудистом месте и через разрез проводят взятую на держалку петлю тощей кишки (рис. 88, 1). Петлю тощей кишки на расстоянии 4—10 см от двенадцатиперстно-тощего изгиба подшивают к задней стенке желудка от малой кривизны по направлению к большой кривизне и книзу на протяжении 8 см серо-серозными узловыми шелковыми швами приводящим концом к малой кривизне, отводящим — к большой. Петлю кишки подшивают таким образом, чтобы она была несколько повернута вокруг длинной оси. Первый шов со стороны малой кривизны желудка проходит через середину расстояния между свободным и брыжеечным краями кишки. Последующие швы постепенно переходят на свободный край кишки. Шов, проходящий через свободный край кишки, должен совпадать с серединой анастомоза. Последующие швы переходят на противоположную сторону кишки. Последний шов располагается на середине кишки. Отступя 0,5—0,8 см от наложенных серо-серозных швов, отсекают желудок, а если желудок был резецирован при помощи аппарата УКЛ-60, отсекают шов с танталовыми скобками, а излишне выбухающую слизистую оболочку срезают (рис. 88, 2). Отступя 0,5—0,6 см от серо-серозных швов, рассекают боковую стенку тощей кишки на протяжении 7 см. На заднюю губу анас-

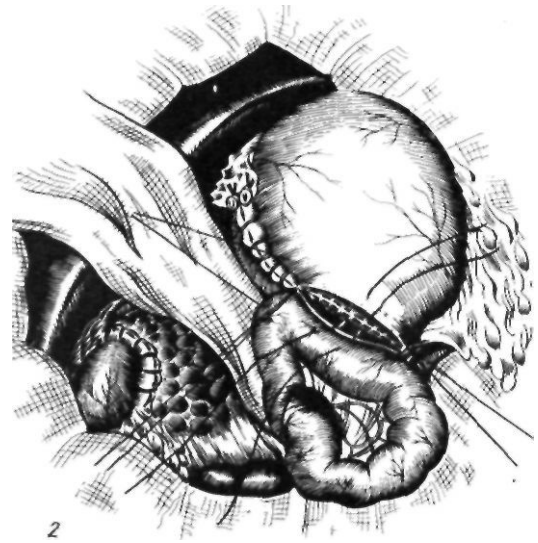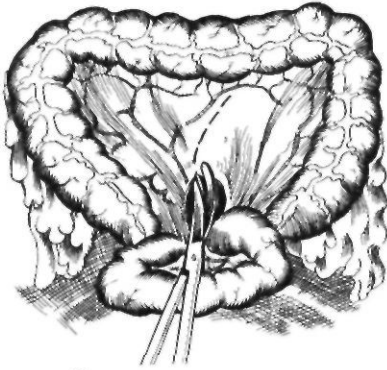
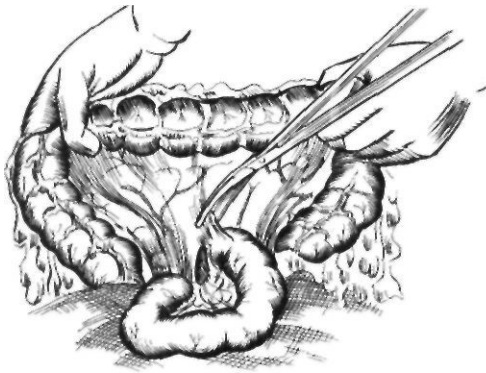
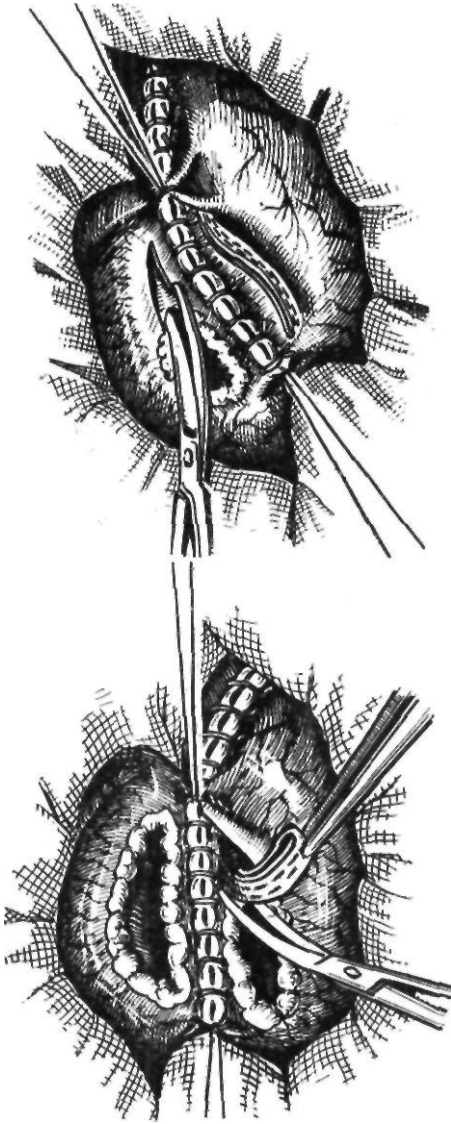


Рис. 88. Резекция желудка по Бильрот-11: 1 — проведение петли тонкой кишки через окно в брыжейке поперечной ободочной кишки; 2 — начало формирования задней губы анастомоза

томоза через все слои обеих стенок накладывают непрерывный шов захлестку. Переднюю губу анастомоза сшивают кетгутовой нитью, выколотой изнутри наружу после последнего обвивного шва задней губы, непрерывным погружным швом Коннеля или скорняжным швом. Начальную и конечную кетгутовые нити анастомоза связывают. На переднюю губу анастомоза накладывают узловы серо-серозные шелковые швы, а в углу верхней части желудка и кишки — полукисетный шов, захватывающий стенку желудка и кишки со стороны при-

водящего колена. При этом часть культи желудка, располагающаяся над анастомозом, инвагинируется внутрь (рис. 88, 3). Это так называемый внедряющий шов Гофмейстера. Finsterer (1918) вместо этого шва накладывал 2—3 узловых, захватывая переднюю, заднюю стенки желудка и двумя стежками кишку, и укрывал таким образом место стыка шва анастомоза и малой кривизны. В дополнение к этому Kapeller (1919) предложил накладывать подвешивающие швы. При этом приводящую петлю тощей кишки несколькими полукисетными серо-серозными швами подвешивают к культе по направлению к малой кривизне, создавая шпору и уменьшая просвет приводящей кишки (рис. 88,4). Благодаря образованию шпоры и сужению приводящей петли создаются благоприятные условия для продвижения химуса в отводящее колено. У желудочно-кишечного угла отводящей петли добавочно накладывают 2—3 укрепляющих П-образных шва. Культю желудка фиксируют к краям разреза брыжейки поперечной ободочной кишки вокруг желудочно-кишечного анастомоза, отступя от последнего 1—1,5 см, серо-серозными узловыми швами на расстоянии 2 см один от другого.

Maingot (1941) применял аналогичную методику наложения анастомоза, но кишку



располагал впередиободочно на длинной петле.

При способе Райхеля—Полна соединяют весь просвет желудка с просветом тонкой кишки.

Анастомоз накладывают позадиободочно на короткой петле.

Wilms (1911) накладывал анастомоз с нижней, нешитой частью культи желудка аналогично методике Гаккера—Эйзельсберга, но проводил кишку позадиободочно и фиксировал ее в окне брыжейки поперечной ободочной кишки. После наложения анастомоза

между тощей кишкой и нижней третью культи последняя отходит влево и вверх. При способе Вильмса это создает перегиб кишки с развитием застоя в приводящей петле.

С. И. Спасокукоцкий (1925) предложил фиксировать свободную верхнюю часть желудочного шва несколькими узловыми швами к остаткам малого сальника и к капсуле поджелудочной железы. Чтобы уменьшить возможность забрасывания содержимого культи желудка в приводящую петлю, ее подшивали у малой кривизны, а отводящую петлю — у большой.

При способе Кронляйна так же, как и при способе Райхеля — Полна, накладывают гастроэнтероанастомоз на весь просвет желудка, но кишку проводят впереди поперечной ободочной кишки.

Для улучшения эвакуации содержимого двенадцатиперстной кишки Balfour (1927) дополнил методику Кронляйна наложением брауновского анастомоза между приводящей и отводящей петлями.

А. В. Мельников (1941) в дополнение к резекции по Райхелю — Полна производил инвагинацию малой кривизны. После пересечения двенадцатиперстной кишки и мобилизации малой кривизны последнюю инвагинируют двумя или тремя рядами швов, образуя киль. Тонкую кишку фиксируют к задней стенке желудка от большой кривизны до вновь образованной малой кривизны, и желудок отсекают. Рассеченную часть ивагината обшивают непрерывным кетгутовым швом. Накладывают гастроэнтероанастомоз со всем просветом желудка, который частично сужен за счет инвагинации малой кривизны. По мнению А. В. Мельникова, при такой методике место стыка четырех швов становится более защищенным.

Moynihan (1923) предложил впередиободочный антиперистальтический анастомоз: приводящее колено тонкой кишки располагают у большой кривизны, отводящее — у малой кривизны. Желудок при этом пересекают перпендикулярно продольной оси и анастомозируют весь просвет желудка.

Roux (1909) предложил так называемый у-образный анастомоз. Петлю кишки пересекают, проводят через окно в брыжейке поперечной ободочной кишки и соединяют с желудком, а проксимальную часть кишки вшивают в бок отводящей кишки. В пос-

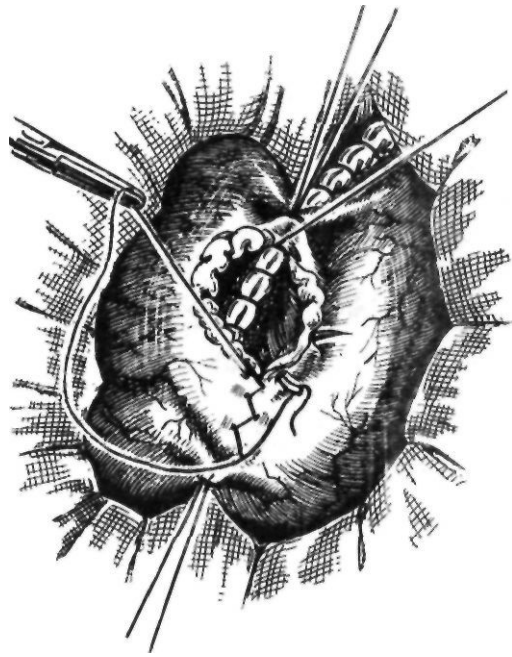
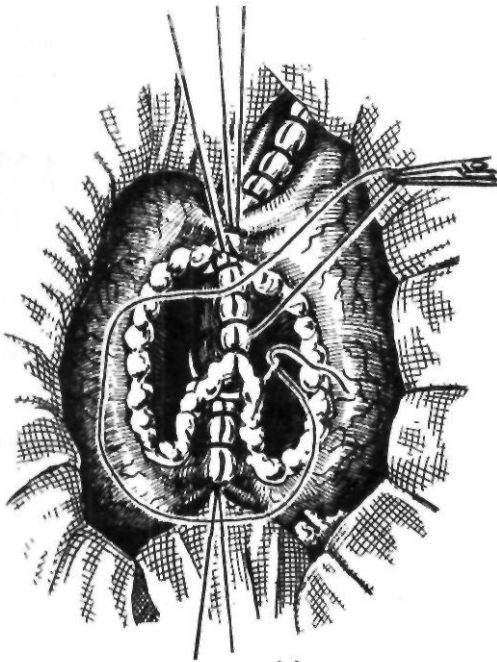
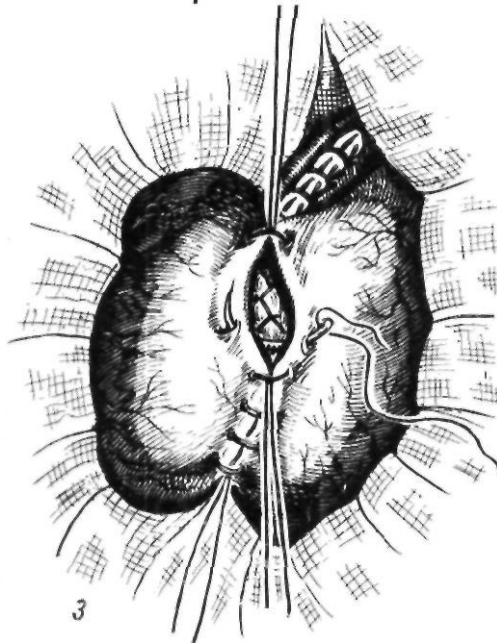


Рис. 88 Резекция желудка по Бильрот-II (продолжение):

3 — окончательное формирование анастомоза



ледующем были предложены различные варианты у-анастомоза, отличающиеся способом соединения желудка и кишки.

Neuber в 1927 г. предложил свою модификацию способа Бильрот-II, заключающуюся в наложении горизонтально расположенного изоперистальтического гастроэнтероанастомоза по большой кривиз-

не. Приводящую петлю дополнительно фиксируют к передней и задней стенкам большой кривизны желудка. Рар и соавторы (1963), выполнившие 2500 операций, отмечают следующие преимущества модификации Нойбера перед способом Гофмейстера—Финстерера: анастомоз накладывается изоперистальтически, положение, плоскость анастомоза, ось отверстия более физиологичны, перистальтика большой кривизны, отсасывающее действие тощей кишки, подвешенное состояние приводящей кишки обеспечивают ритмичное, порционное опорожнение культи желудка, петля для наложения анастомоза по Нойберу имеет меньшую длину. Аналогичную методику применяет В. П. Малхасян (1963).

Moise и Harvey в 1925 г. предложили при наложении желудочно-кишечного анастомоза после резекции желудка поперечно рассекать кишку на половину ее окружности. У нас сторонниками этой методики являются М. А. Мазурук и Я. Д. Витебский. Такой анастомоз, по их данным, обеспечивает замедленное, порционное опорожнение культи желудка, не создает затруднений для эвакуации соков из приводящей петли.

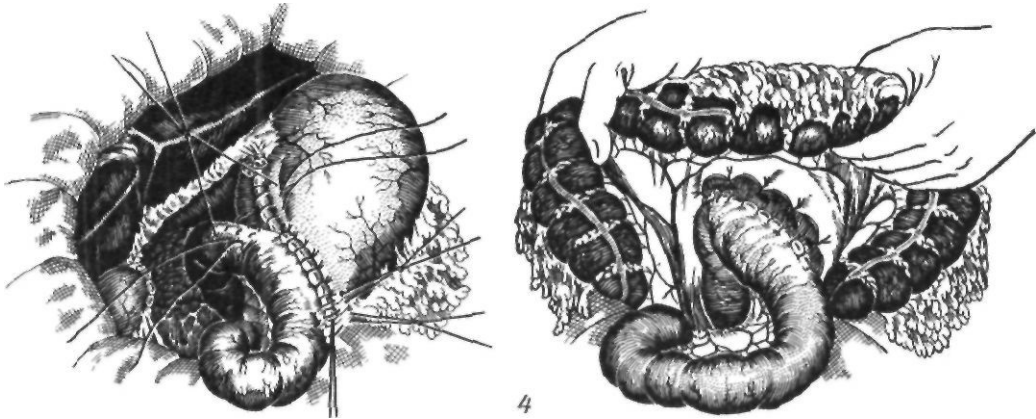


Рис. 88. Резекция желудка по Бильрот-II (продолжение):

4 — наложение подвешивающих швов на малую кривизну. Фиксация культи желудка в окне брыжейки поперечной ободочной кишки

Chrysospathis и соавторы (1962) предложили при резекции желудка по Бильрот-П формировать из большой кривизны желудка искусственный привратник. Для этого из большой кривизны выкраивают участок длиной 4 см и шириной 3 см. При ушивании культи желудка из него образуют трубку, которую суживают гофрирующими швами и соединяют с топкой кишкой.

Резекция кардиальной части желудка

Резекцию кардиальной части желудка обычно выполняют при наличии в ней язвы. При резекции кардиальной части по поводу язвы или других доброкачественных заболеваний, требующих оперативного лечения, удаляют не более половины желудка. Основные этапы резекции: 1) мобилизация большой кривизны желудка; 2) мобилизация малой кривизны с перевязкой левой желудочной артерии; 3) мобилизация двенадцатиперстной кишки по Кохеру; 4) резекция проксимальной половины желудка; 5) наложение пищеводно-желудочного анастомоза.

Техника операции. Мобилизуют левую долю печени путем рассечения треугольной связки, а затем оттесняют ее вправо. Мобилизацию желудка начинают с пересечения желудочно-ободочной связки в бессосудистом участке на уровне слияния правой желудочно-сальниковой артерии и продолжают снизу вверх, от тела желудка к пищеводу. На желудочно-ободочную, а затем

на желудочно-селезеночную связку с короткими желудочными сосудами накладывают зажимы и пересекают их. В заключение рассекают пищеводно-диафрагмальную связку, а затем малый сальник. Из желудочно-поджелудочной связки выделяют левые желудочные артерию и вену, перевязывают и пересекают их. Таким образом, дистальная половина желудка продолжает получать кровоснабжение за счет правых ее сосудов. С помощью аппарата УКЛ-60 наискось справа налево, снизу вверх желудок прошивают танталовыми скобками. На пищевод накладывают зажим Федорова, и проксимальную половину желудка резецируют. Накладывают второй ряд серозных узловых шелковых швов, оставляя неушитым участок у большой кривизны для анастомоза. Культи желудка подводят под пищевод. Пишеводно-желудочный анастомоз накладывают со стороны большой кривизны по одной из методик, обеспечивающих по возможности восстановление замыкательной функции кардиальной части желудка.

Замещение утраченной замыкательной функции кардиальной части желудка возможно следующими способами: 1) созданием клапанного механизма в пищеводно-желудочном анастомозе; 2) использованием тонко-толстокишечной вставки; 3) пластической трансформацией желудка.

Для предупреждения рефлюкса Dillard, Griffith, Merendino (1954) помещают брюшную часть пищевода в подслизистый слой задней стенки культи желудка. Над пищеводом ушивают стенку желудка.

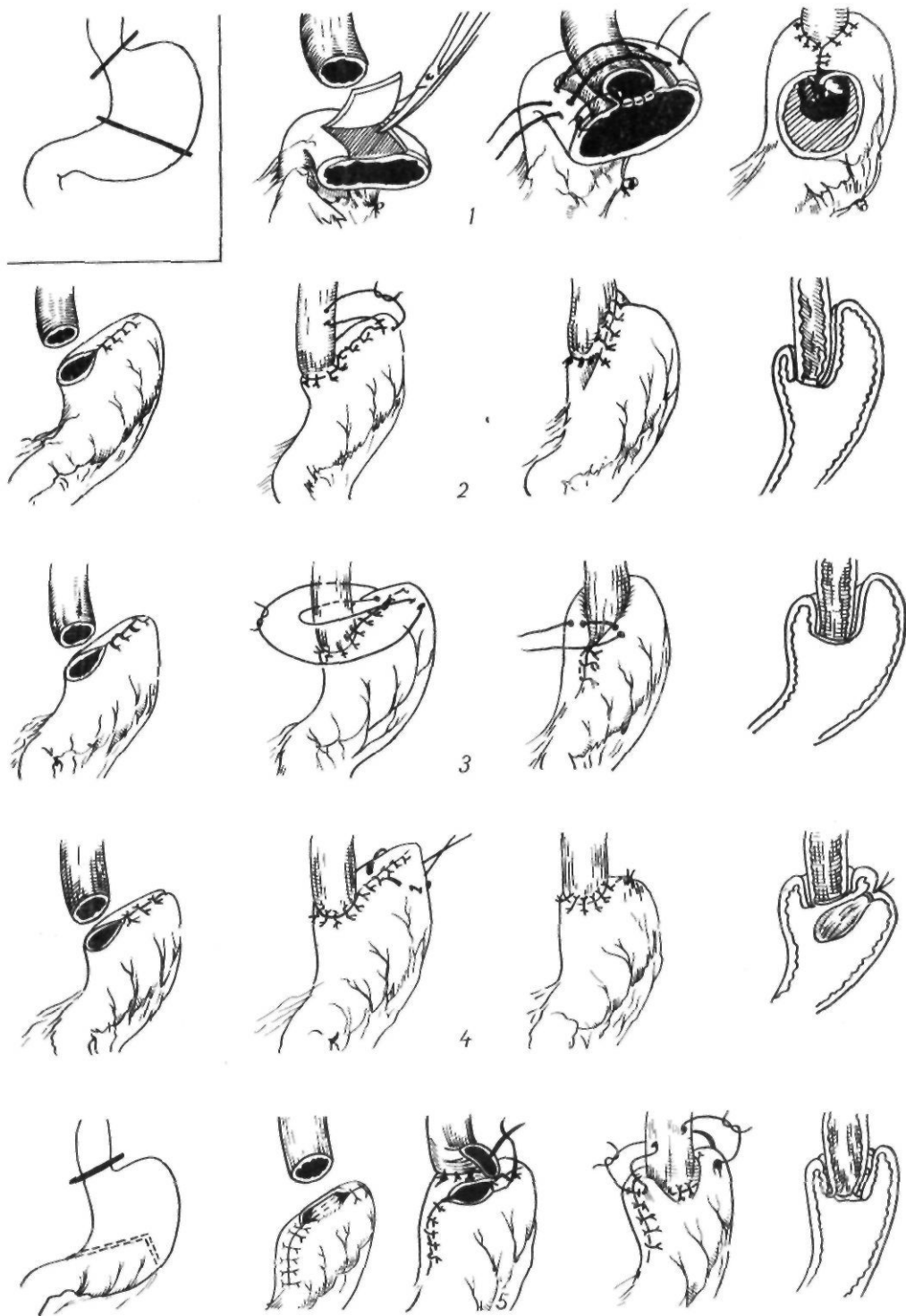


Рис. 89. Резекция кардиальной части желудка с восстановлением замыкательной функции:
 1 — по Dillard, Griffith, Merendino; 2 — по Nolle; 3 — по Watkins, Rundless; 4 — по Franke; 5 — по Шалимову

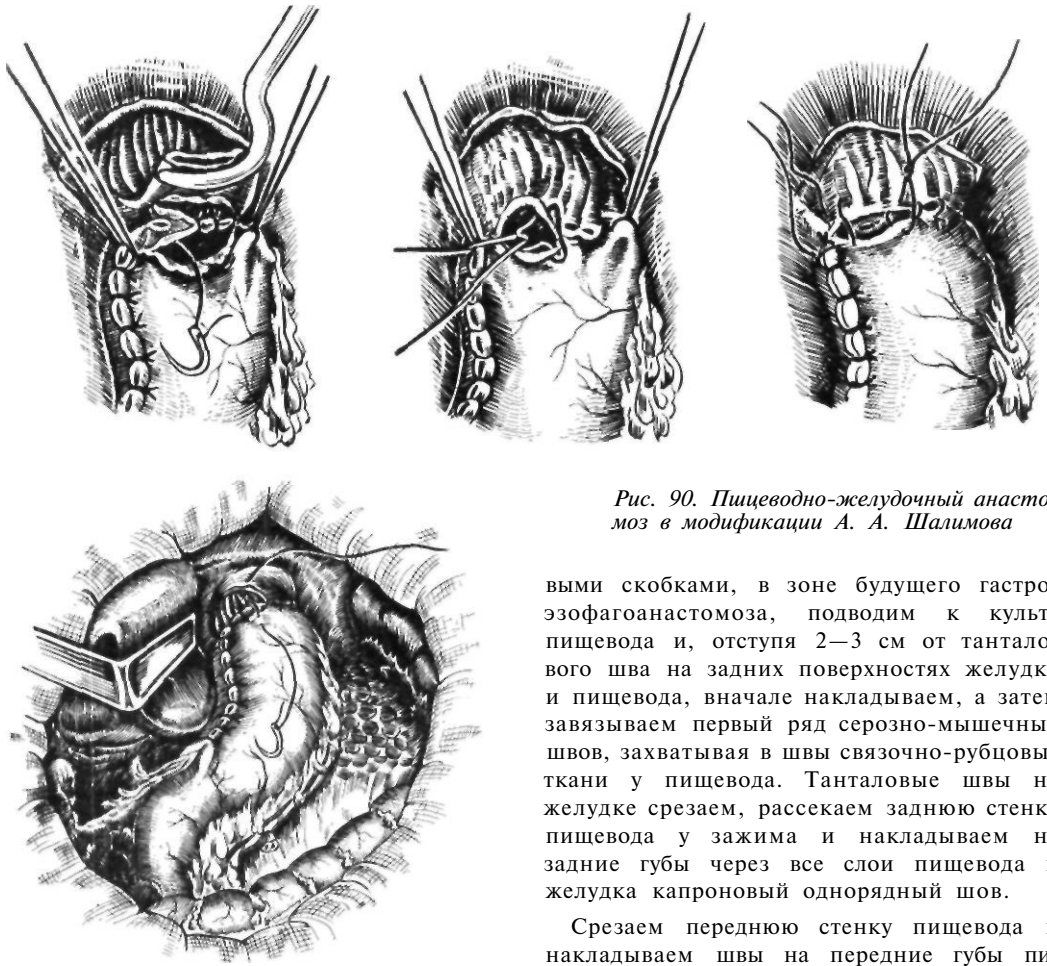


Рис. 90. Пищеводно-желудочный анастомоз в модификации А. А. Шалимова

Franke (1957) после накладывания анастомоза инвагинирует острый край культи желудка, как палец перчатки. Затем накладывает фиксирующие швы между стенками желудка и пищевода. В результате образуется клапан из стенки желудка.

Holle (1954) после эзофагогастроанастомоза подшивает культю желудка к боковой стенке пищевода выше анастомоза, создавая клапан из стенки пищевода и желудка.

Watkins, Rundless, Ta torn (1959) подшивают пищевод к передней стенке культи желудка по типу фундопликации, а затем формируют эзофагогастроанастомоз (рис. 89).

Мы создаем клапанный механизм в пищеводно-желудочном анастомозе за счет частичной инвагинации линии анастомоза. Культю желудка, закрытую лишь танталовыми

скобками, в зоне будущего гастроэзофагоанастомоза, подводим к культе пищевода и, отступя 2—3 см от танталового шва на задних поверхностях желудка и пищевода, вначале накладываем, а затем завязываем первый ряд серозно-мышечных швов, захватывая в швы связочно-рубцовые ткани у пищевода. Танталовые швы на желудке срезаем, рассекаем заднюю стенку пищевода у зажима и накладываем на задние губы через все слои пищевода и желудка капроновый однорядный шов.

Срезаем переднюю стенку пищевода и накладываем швы на передние губы пищевода и желудка, завязывая узелки внутрь. Затем накладываем швы в углах анастомоза, отступя от первого ряда швов 2—3 см и захватывая серозную оболочку желудка сзади, стенку пищевода с Рубцовыми тканями и связочным аппаратом и серозную оболочку передней стенки желудка. При завязывании этих швов анастомоз погружается в желудок (рис. 90)

Lortat—Jacob (1961) накладывает анастомоз между пищеводом и неушитой частью культи желудка у большой кривизны. Задний ряд швов они располагают на большем, чем обычно, расстоянии от края задней стенки желудка (2—2,5 см). В результате задняя губа анастомоза образует своего рода клапан, препятствующий забрасыванию желудочного содержимого в пищевод.

Guathmey и Bird (1963) с этой же целью перед наложением анастомоза вык-

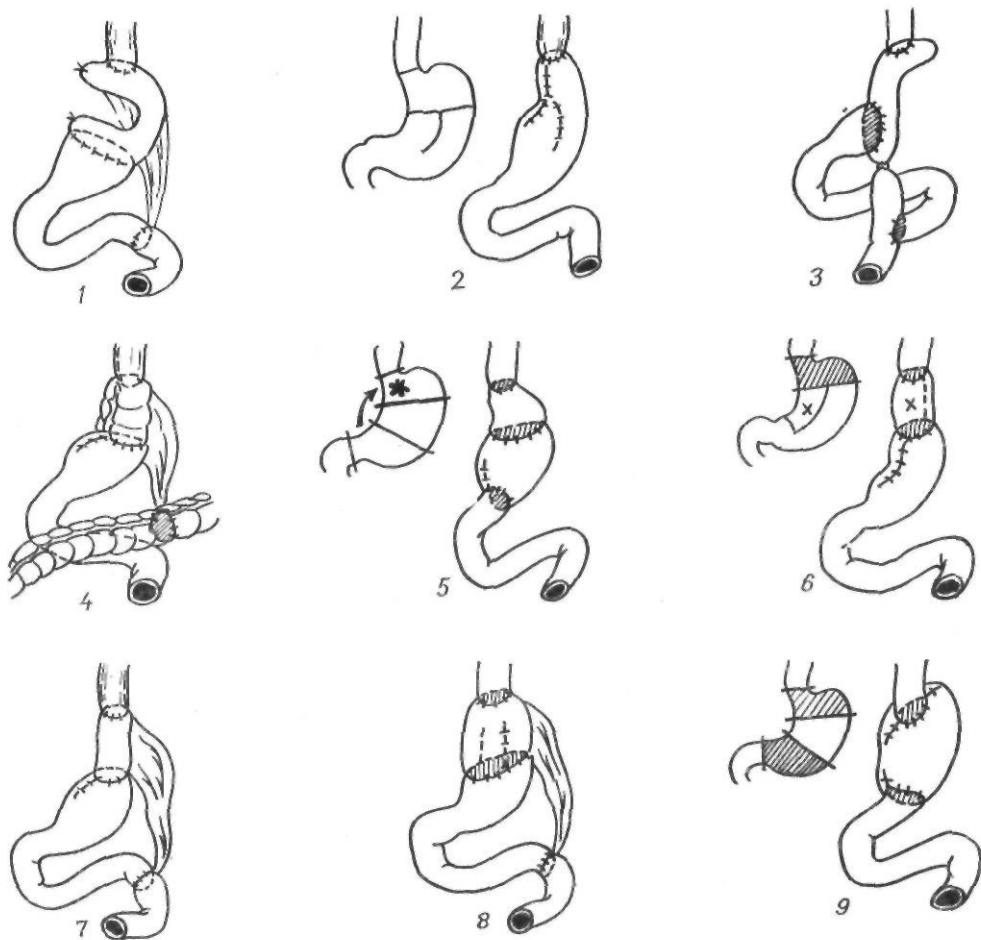


Рис. 91. Пластическая трансформация желудка:

1 — по Kozble, Sirac; 2 — по Rutkowsky, Lortat—Jacob; 3 — по Bandurski; 4 — по Sirac; 5 — по McGannon; 6 — по Som; 7 — по Sperling; 8 — по Юдаев; 9 — по Ellis

раивают циркулярным разрезом из передней стенки желудка лоскут на ножке. Края серозной и слизистой оболочек сшивают обвивным швом между собой. Лоскут включается в анастомоз и препятствует регургитации.

Еюногастропластика не получила широкого применения после резекции кардиальной части желудка. В 1919 г. КбГЫ, исходя из того, что при резекции кардиальной части желудка всегда имеется несоответствие просветов пищевода и желудка, предложил использовать изолированную петлю тонкой кишки на сосудистой ножке и соединять ее с пищеводом и культей желудка. Sirac (1954), Manteufel—Szoge (1956) использовали после резекции кардии толстокишечную вставку.

Rutkowski (1923) и Lortat—Jacob (1949) рекомендовали ушивать культю желудка наглухо и выкраивать из большой кривизны трубку, которую анастомозируют с пищеводом.

McGannon, Williams, Friesen (1956) предложили замещать резецированную кардиальную часть желудка привратниковой частью с привратником на сосудистой ножке. Непрерывность пищеварительного тракта восстанавливается с помощью, гастроудено- или гастроеюноанастомоза.

Som (1956) с этой же целью выкраивал трансплантат из малой кривизны на питающей ножке с левой желудочной артерией, который соединял с пищеводом и пластически измененным желудком.

Ellis, Andersen, Clagett (1958) резеци-

руют кардиальную и привратниковую части желудка. Непрерывность пищеварительного тракта они восстанавливают путем наложения эзофагогастроудодено- или эзофагогастроэюноанастомоза (рис. 91).

Другие методики пищеводно-желудочных анастомозов подробно описаны ниже.

Кишечная пластика при резекции желудка

Для предотвращения синдромов, возникающих после резекции желудка по Бильрот-П, были предложены различные варианты тонко- и толстокишечной пластики. Эти операции направлены на включение в пищеварение двенадцатиперстной кишки, замедление опорожнения культи желудка и увеличение емкости последней. Пластическое замещение удаленной дистальной части желудка отрезком тонкой кишки впервые предложил и разработал в эксперименте П. А. Куприянов (1924). В клинике эта операция была впервые выполнена Е. И. Захаровым (1938). В последующем о применении тонкокишечной пластики сообщили Viebl (1947), Henley (1952), Poth (1957), И. Л. Ротков (1962) и другие авторы.

Техника гастроэюнопластики по Захарову. После мобилизации желудка рассекают бессосудистую часть брыжейки поперечной ободочной кишки, в отверстие выводят начальную петлю тощей кишки длиной 20 см и укладывают изоперистальтически по отношению к желудку. По намеченной для резекции линии желудок пересекают между клеммами, удаляемую часть отворачивают вправо. Верхнюю половину просвета культи желудка со стороны малой кривизны зашивают двухрядным швом. Брыжейку намеченной для вставки петли кишки рассекают по направлению к корню и мобилизуют настолько, чтобы можно было подвести начальную часть трансплантата к культе желудка без натяжения. Кишечную петлю рассекают в поперечном направлении. Начальный конец образуемого трансплантата зашивают, погружают в кисетный шов и подшивают к верхней части культи желудка. Между незащитой частью культи желудка и подведенной кишкой двухрядными швами накладывают анастомоз по типу конец в бок. Пересекают двенадцатиперстную кишку и удаляют часть же-

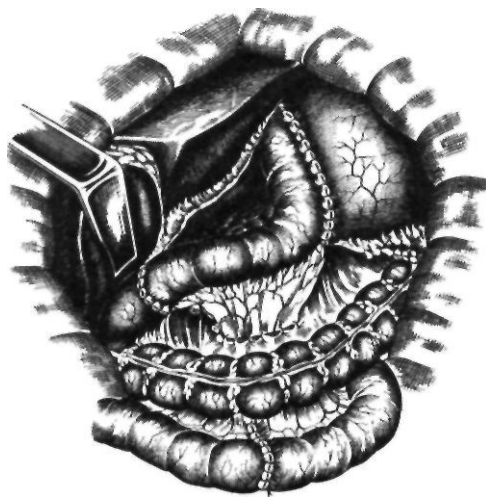


Рис 92. Гастроэюнопластика по Захарову

лудка. Затем пересекают отводящую петлю тощей кишки и отводящий конец трансплантата вшивают в культю двенадцатиперстной кишки по типу конец в конец. Проходимость кишечника восстанавливают путем сшивания тощей кишки по типу конец в конец. Сшитую петлю тощей кишки перемещают через щель в брыжейке поперечной ободочной кишки в свободную брюшную полость. Брыжейку трансплантата справа и слева сшивают с остатками желудочно-ободочной связки и фиксируют к краям разреза брыжейки поперечной ободочной кишки (рис. 92).

Viebl (1947), Henley (1952) считают целесообразным соединять желудок с тонкокишечной вставкой по типу конец в конец. Чтобы получить хорошо кровоснабжаемую и достаточно подвижную кишечную вставку, Jezioro и Kus (1958) предложили оригинальную методику выкраивания трансплантата. Для этого перевязывают сосуды брыжейки у самой стенки кишки в обе стороны от границ предполагаемого трансплантата. Участки кишки, лишенные кровоснабжения, резецируют. Непрерывность кишечника восстанавливают путем наложения анастомоза по типу конец в конец. Благодаря указанному приему, удастся значительно увеличить длину брыжейки трансплантата и обеспечить наилучшие условия для его кровоснабжения.

Во всех перечисленных вариантах гастроэюнопластики трансплантат располагает-

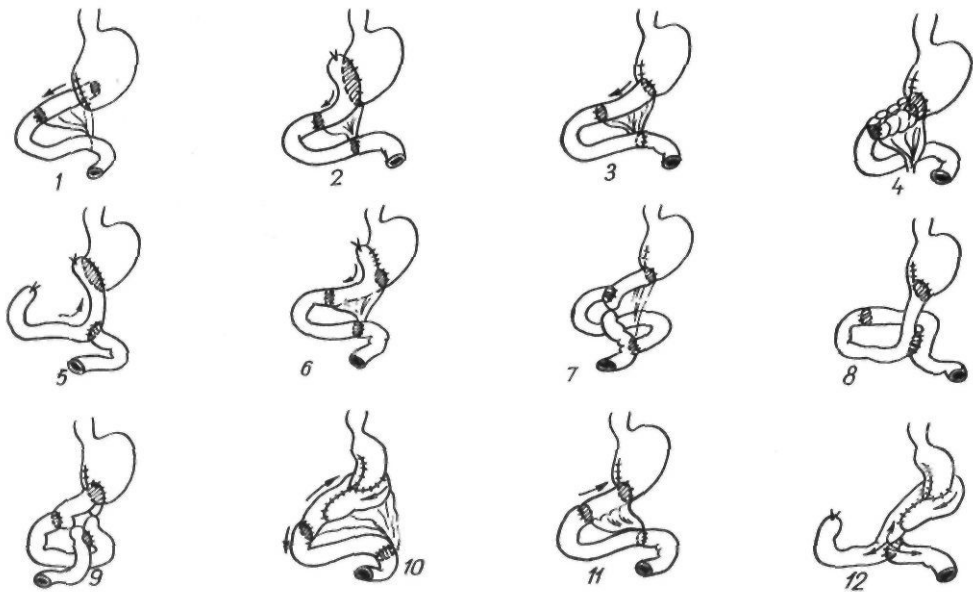


Рис. 93. Варианты первичной гастроэнтопластики после резекции желудка:

1 — по Куприлову; 2, 6 — по Захарову, 3 — по Biebl, Henley; 4 — по Moroney; 5 — по Poth; 7, 9 — по Розанову; 8 — по Курикуэ и Урбановичу, 10, 12 — по Poth и Cleveland; 11 — по Поткоу

ся изоперистальтически. Для замедления опорожняемости культи желудка и создания условий для ее порционного опорожнения была предложена антиперистальтическая тонкокишечная пластика. Не получили распространения реверсия двенадцатиперстной кишки, а также толстокишечная гастропластика. Различные варианты первичной гастроэнтопластики представлены на рис. 93.

Ваготомия

Наряду с резекцией желудка в настоящее время в лечении язвенной болезни широко используют операции на блуждающих нервах. Разработка и применение этих операций объясняется стремлением хирургов сохранить желудочный резервуар и предупредить рецидив язвы, снизить чрезмерную секрецию соляной кислоты и сохранить часть ее для пищеварения, снизить риск для жизни резекции желудка и частоту ее осложнений.

Идея операций на блуждающих нервах при язвенной болезни базируется на данных физиологии пищеварения, в частности исследованиях И. П. Павлова и его школы — "Двустороннюю ваготомию при язвенной болезни использовали Kuttner

(1912), Bircher (1919, 1931), Pieri, Tanferna (1927, 1932). Bircher (1931), выполнивший 150 ваготомий, указывает, что эта операция предупреждает возникновение пептической язвы после гастроэнтеростомии. Stierlin (1920) с целью денервации желудка предложил циркулярно рассекать серозно-мышечный слой желудка в верхней его трети с последующим сшиванием его. Операция не получила большого распространения. В 1966 г. эту методику начал применять А. Е. Захаров под II аз на н нем трансгастральной ваготомий. Latarjet (1921) предложил методику вагусной денервации желудка, напоминающую селективную ваготомию. Он пересекал левый ствол ниже печеночной ветви и пилорические веточки, идущие по ходу правой желудочной артерии. Затем рассекал сальник вдоль большой кривизны ближе к привратнику. Через сальниковую сумку пересекали желудочные ветви заднего блуждающего нерва. Latarjet и соавторы выполнили 59 таких операций, в ряде случаев с дренирующей операцией, и установили, что тотальная или частичная денервация желудка не дает тяжелых последствий; тотальная денервация не вызывает патологического угнетения моторики

желудка (интрамуральная система обеспечивает моторику), но снижает перистальтику и замедляет эвакуацию; денервация вызывает вазодилатацию, не распространяющуюся на слизистую оболочку, уменьшает выработку соляной кислоты, не сопровождается нарушениями трофики. В нашей стране о ваготомии при лечении язвенной болезни впервые сообщил Н. Г. Подкаминский (1925). Он рекомендовал сочетать гастроэнтеростомию с двусторонней стволовой ваготомией для профилактики пептических язв.

Широкое распространение получила ваготомия как метод лечения язвенной болезни с 1943 г. после работ Dragstedt, исследования которого составили теоретическую основу применения этой операции при язвенной болезни. Однако первый опыт использования стволовой ваготомии дал отрицательные результаты. У оперированных возникали атония желудка с нарушениями эвакуации, понос, язва желудка. В связи с этим Dragstedt (1946) предложил сочетать ваготомию с дренирующей операцией — гастроэнтеростомией. Winberg (1947) рекомендовал сочетать ваготомию с пилоропластикой, Smithwick, Farmer (1946) — с резекцией половины желудка, Edwards, Herrington (1947) — с антрумэктомией, Lagrot и соавторы (1959) — с гастродуоденостомией, Hendry (1961) — с пилоропластикой по Финнею Kirk (1965, 1972) — с удалением слизистой оболочки антральной части желудка.

Для устранения неблагоприятных последствий стволовой ваготомии, связанных с денервацией внутренних органов, была предложена селективная желудочная ваготомия, то есть ваготомия с сохранением печеночных ветвей левого и чревной ветви правого блуждающих нервов. Эта операция получила распространение после работ Jackson (1947), применившего переднюю стволовую и заднюю селективную ваготомию; Franksson (1948) использовал двустороннюю селективную ваготомию, Burge (1958) — переднюю селективную и заднюю стволовую ваготомию. В последнее десятилетие широко применяют селективную ваготомию обкладочных клеток, или селективную проксимальную ваготомию (Griffith, Harkins, 1957; Holle, Hart, 1964).

Сущность селективной проксимальной ваготомии заключается в денервации тела и

дна желудка, продуцирующих соляную кислоту, и в сохранении иннервации антральной части желудка. Более точно передает сущность методики название американских авторов — селективная ваготомия обкладочных клеток. Благодаря этой операции, сохраняются тормозное влияние блуждающего нерва на выработку гастрина и моторная функция антральной части желудка. Селективная проксимальная ваготомия снижает чувствительность главных и обкладочных клеток к гастрину, существенно не влияя на его продукцию. Не нарушая иннервации антральной части желудка, она позволяет сохранить порционную эвакуацию из желудка. При этом не изменяется механизм ауторегуляции антральной частью желудка секреции кислоты и не нарушается естественный пассаж по двенадцатиперстной кишке. Кроме того, сохранение иннервации антральной части желудка делает более эффективной пилоропластику в случае ее необходимости. Селективная проксимальная ваготомия не нарушает иннервации органов брюшной полости в отличие от стволовой ваготомии; благодаря этому мало изменяются функции печени, желчного пузыря, поджелудочной железы и выделение пищеварительных гормонов.

Некоторые хирурги (Holle, 1968) дополняют селективную проксимальную ваготомию пилоропластикой, считая, что уменьшение времени контакта пищи со слизистой оболочкой антральной части желудка вызывает выделение меньшего количества соляной кислоты. Другие авторы (Amdrup, 1970; Hedenstedt, 1975) считают более целесообразным применение этой операции без пилоропластики. В настоящее время селективную проксимальную ваготомию широко применяют при язвах двенадцатиперстной кишки, при пилорoduоденальных язвах, пилорoduоденальных стенозах в сочетании с дренирующей операцией. Таким образом, существует три основных вида ваготомии: 1) двусторонняя стволовая; 2) двусторонняя селективная; 3) селективная проксимальная.

Некоторое время широко была распространена двусторонняя селективная ваготомия. Основным преимуществом ее по сравнению со стволовой ваготомией считается значительное уменьшение опасности поноса — главного осложнения стволовой ваго-

томии. Sawyers и соавторы (1968), проведя тщательное сравнительное изучение результатов двусторонней селективной и стволовой ваготомии, отметили, что селективная ваготомия превосходит стволовую по степени денервации желудка. После стволовой ваготомии вследствие денервации иногда наблюдаются атония желчного пузыря, расширение желчных протоков, образование камней (Rudick, Hutchinson, 1964, Miller, 1968).

Анатомия блуждающих нервов. Для успешного выполнения различных методик ваготомии необходимо знать особенности распределения блуждающих нервов ниже диафрагмы. Kothe и Dorn (1967), изучив анатомию поддиафрагмального отдела блуждающих нервов применительно к селективной ваготомии, указывают, что эта операция заключается в тонкой препаровке на большой глубине. Чаще всего (в 75—90 % случаев) блуждающие нервы входят в брюшную полость в виде двух стволов — левого (переднего) и правого (заднего).

Левый блуждающий нерв в 2/3 случаев Представлен в виде одного ствола, в 1/3 — в виде 2 ветвей и более, которые обычно располагаются на передней поверхности брюшной части пищевода с небольшими отклонениями от средней линии вправо или влево, и очень редко (в 2 % случаев) — на задней поверхности пищевода слева. Несколько выше кардиальной части желудка или на ее уровне от ствола левого блуждающего нерва отходят две группы ветвей: к печени и к желудку. Печеночные ветви (2—4) начинаются выше или на уровне кардиальной части желудка и направляются слева направо, поперечно к печени. Желудочные ветви отходят на уровне брюшной части пищевода к кардиальной части, дну и телу желудка. Главный ствол левого блуждающего нерва, обычно хорошо видимый, продолжается под передним листком брюшины малого сальника вдоль малой кривизны желудка на расстоянии 1—2 см от нее и носит название переднего нерва Латарже (рис. 94). На всем протяжении от него отходят желудочные ветви к кардиальной части и передней стенке тела желудка. Они не анастомозируют между собой, и каждая ветвь имеет ограниченную зону иннервации. В области угла желудка примерно на расстоя-

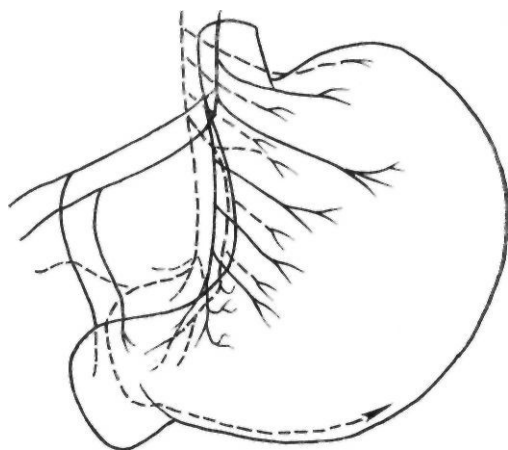


Рис. 94. Распределение блуждающих нервов в области желудка

нии 6—7 см от привратника нерв Латарже входит в стенку антральной части желудка, разветвляясь на 3—4 веточки наподобие гусиной лапки. Следует также помнить о наличии возвратных ветвей, начинающихся в месте вхождения нерва Латарже в стенку желудка и поднимающихся вдоль его малой кривизны.

Правый блуждающий нерв почти всегда в виде одного, более толстого, чем левый блуждающий нерв, ствола располагается чаще на задней поверхности пищевода, ближе к правому краю его, но может находиться и сзади от пищевода на 1—2 см между аортой и правой ножкой диафрагмы.

От основного ствола блуждающего нерва отходят также два типа нервных ветвей: к чревному сплетению и к желудку. К чревному сплетению отходит на уровне кардиальной части желудка мощная чревная ветвь, следуя обычно вниз и вправо, она практически является окончанием основного ствола правого блуждающего нерва. Чаще всего эта ветвь идет вдоль левой желудочной артерии, иногда между ножкой диафрагмы и аортой, заканчиваясь у внутреннего края правого полулунного узла. Влево от основного ствола блуждающего нерва отходят от 4 до 6 желудочных ветвей, которые направляются к пищеводу, дну желудка (задней поверхности), а самая мощная и длинная из них — задний нерв Латарже — идет вдоль малой кривизны (обычно хорошо просматривается под задним листком брюшины

мало сальника), отдавая ветви к задней поверхности желудка, и заканчивается в стенке антральной части желудка на расстоянии 6—7 см от привратника.

Однако наличие только двух стволов блуждающих нервов между пищеводным отверстием диафрагмы и кардиальной частью желудка — практически редкое явление. Часто оба ствола анастомозируют между собой, образуя сплетения, тонкие веточки которых перфорируют стенку пищевода и между его мышечными слоями достигают желудка. Нередко от основных стволов блуждающих нервов выше диафрагмы отходят желудочные ветви, которые идут ко дну желудка по левому краю и сзади пищевода («криминальная» ветвь Грасси), а также могут проходить через диафрагму в стороне от ее пищеводного отверстия, достигая желудка в составе диафрагмально-желудочной связки. Кроме того, парасимпатические волокна могут подходить к большой кривизне желудка в составе желудочно-сальниковых нервов.

При выполнении селективной проксимальной ваготомии необходимо сохранить веточки блуждающего нерва, идущие к антральной части желудка. Эта методика кропотлива, требует тонкой оперативной техники и знания анатомии. Веточки блуждающего нерва, идущие к антральной части желудка, в 30 % случаев могут быть отдельными, отходить от ствола или печеночной ветви и располагаться в малом сальнике. Кроме того, к антральной части желудка отходят веточки от нервов, сопровождающих нисходящие ветви левой желудочной артерии. В большинстве случаев между ветвями блуждающих нервов имеются множественные анастомозы.

Стволовая ваготомия. В зависимости от доступа различают три вида стволовой ваготомии: 1) трансторакальную (Dragstedt, 1943); 2) трансабдоминальную наддиафрагмальную (Pieri, 1927); 3) трансабдоминальную поддиафрагмальную (Хепег, 1911).

Стволовую трансторакальную ваготомию выполняют из левостороннего доступа по седьмому межреберью. Над диафрагмой рассекают медиастинальную плевру и выделяют пищевод. По окружности выделяют стволы и разветвления блуждающих нервов и резецируют на протяжении 2 см.

Стволовую трансабдоминальную наддиафрагмальную ваготомию выполняют

после мобилизации левой доли печени, рассечения покрывающей пищевод брюшины и сагиттальной диафрагмотомии с предварительной перевязкой нижней диафрагмальной вены. Пищевод берут на держалку. Тупо выделяют стволы и пищеводнокардиальные веточки блуждающих нервов и резецируют. В заключение восстанавливают целостность диафрагмы.

Обычно применяют поддиафрагмальную ваготомию абдоминальным путем. Считают, что техника стволовой ваготомии проста по сравнению с селективной или селективной проксимальной ваготомией. Это, по видимому, и является одной из причин неполной ваготомии. При правильном техническом выполнении стволовая ваготомия является не простым вмешательством. Левый блуждающий нерв обнаруживают пальпаторно при потягивании желудка вниз по его продольной оси. Затруднения в пальпаторном обнаружении возникают при наличии спаек и воспалительных изменений, обусловленных предшествующими операциями. В таких случаях возможна тракция за печеночные ветви с одновременной пальпацией передней стенки пищевода. Следует также помнить, что в 30 % случаев левый блуждающий нерв имеет рассыпной тип строения, и пересечение одного ствола не означает пересечения всех разветвлений нерва. Можно быть уверенным в полном пересечении ветвей левого блуждающего нерва только после обнажения и пересечения между зажимами фиброзной ткани, окружающей мышечный слой пищевода. После этого необходимо обойти пищевод слева, сзади и взять его на резиновую держалку. Подтягиванием за держалку пищевод смещается кпереди, что облегчает обнаружение правого блуждающего нерва. Перед пересечением правого блуждающего нерва его отводят вправо для обнаружения ветвей, отходящих выше к задней поверхности пищевода. После пересечения правого блуждающего нерва тщательно осматривают пищевод для обнаружения и пересечения дополнительных ветвей, которые наблюдаются в 15—20 % случаев. Чаще всего дополнительные ветви располагаются у левой полуокружности пищевода. В заключение следует пересечь продольный слой мышц пищевода с проходящими в нем интрамуральными веточками блуждающих нервов.

Селективная желудочная ваготомия. Существует три варианта селективной ваготомии: 1) передняя стволовая, задняя селективная (Jackson, 1948); 2) передняя селективная, задняя стволовая (Burge, 1964)-, 3) двусторонняя селективная (Franksson, 1948).

Griffith (1966) выполняет переднюю селективную ваготомию путем рассечения малого сальника ниже места отхождения печеночной ветви и брюшины, покрывающей пищевод справа налево к углу Гиса, полностью обнажая переднюю поверхность пищевода. Выполнение этой операции могут затруднить три фактора: спаечные сращения, наличие дополнительной печеночной артерии и низкое расположение печеночной ветви левого блуждающего нерва. Выполняя заднюю селективную ваготомию, Griffith перевязывает левую желудочную артерию. Burge (1964) и Tanner (1965) выделяют основные стволы блуждающих нервов и затем пересекают желудочные ветви, сохраняя левую желудочную артерию.

Мы применяем следующую методику селективной ваготомии (рис. 95).

Производим верхнесрединную лапаротомию с обходом мечевидного отростка слева, мобилизуем левую долю печени путем рассечения треугольной связки. Для удобства манипуляций на пищеводе в желудок проводим толстый желудочный зонд. Рассекаем брюшину, покрывающую пищевод. Выделяем и берем на держалку левый блуждающий нерв. При натягивании желудка вниз и влево и приподнятии левого блуждающего нерва хорошо видны желудочные ветви и идущая в поперечном направлении в верхней части малого сальника печеночная ветвь. Желудочные ветви пересекаем. Между пищеводом и правой ножкой диафрагмы находим правый блуждающий нерв. Иногда его можно обнаружить, обойдя указательным пальцем слева направо пищевод. В ряде случаев, когда видна чревная ветвь, для обнаружения правого блуждающего нерва можно воспользоваться приемом, предложенным Griffith. Скользя пальцем по ходу чревной ветви вглубь и натягивая ее, находим ствол блуждающего нерва. Правый блуждающий нерв приподнимаем, желудок оттягиваем книзу. Хирург приподнимает левую желудочную артерию на указательном пальце и находит треугольник, образованный

левой желудочной артерией, чревной ветвью и блуждающим нервом. Пересекаем ствол блуждающего нерва ниже отхождения чревной ветви, а также веточки, идущие от ствола блуждающего нерва к кардиальной части желудка и пищеводу. После гемостаза ушиваем дефект в брюшине. Залогом успешного выполнения селективной желудочной ваготомии является полное пересечение всех желудочных веточек блуждающих нервов.

Селективная проксимальная ваготомия за последние 10 лет получила широкое распространение как метод лечения язв двенадцатиперстной кишки. Поэтому вполне объяснимо значительное количество вариантов выполнения этой операции.

Holle (1968) предложил выполнять селективную проксимальную ваготомию сверху вниз, начиная с денервации кардиальной части и дна желудка, стремясь выделить и пересечь только веточки блуждающего нерва, идущие к телу и дну желудка. При этом сохраняется максимальное кровоснабжение малой кривизны, а также симпатическая иннервация желудка. Кроме того, Holle обязательно сочетает селективную проксимальную ваготомию с дренирующей операцией в виде пилоропластики или же с экономной (20 %) резекцией желудка. Методика не получила применения из-за сложности и риска неполной ваготомии.

Некоторое время была распространена методика, предложенная Amdrup и Jensen (1970), которые выполняли денервацию кислотопродуцирующей зоны, отделяя малый сальник от места вхождения нерва Латарже в стенку желудка и вверх к пищеводу. Разветвления блуждающих нервов у кардиальной части желудка пересекают вместе с сосудами по передней и задней поверхностям. Как показало изучение отдаленных результатов, нередко рецидив язвы обусловлен неполной ваготомией именно в области кардиальной части желудка. В связи с этим Goligher (1974) предложил выделять брюшную часть пищевода на протяжении 5—6 см, пересекая при этом мельчайшие нервные веточки. Как показали Hallenbeck и соавторы (1976), скелетизация пищевода позволяет значительно улучшить результаты лечения. По данным Kronborg и Madsen (1975), большое число (22 %) рецидивов после ваготомии было обусловлено недостаточным выделением брюшной

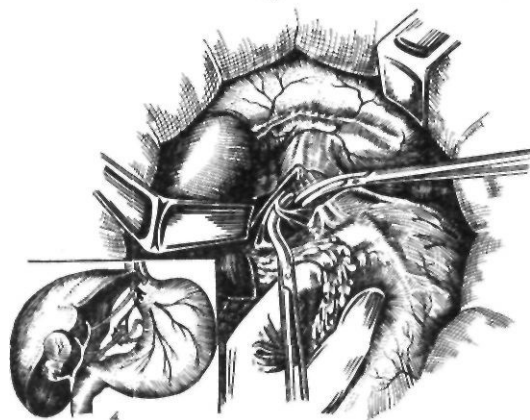
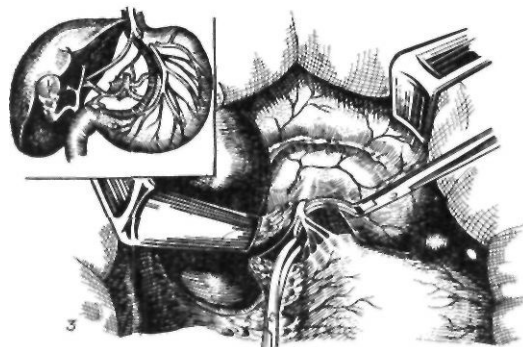
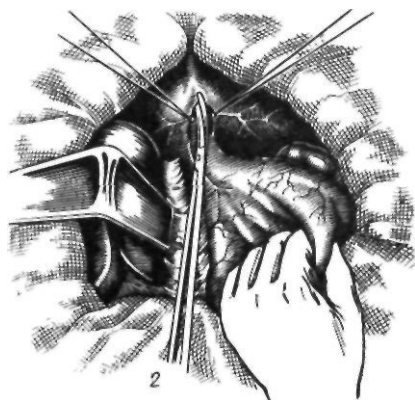
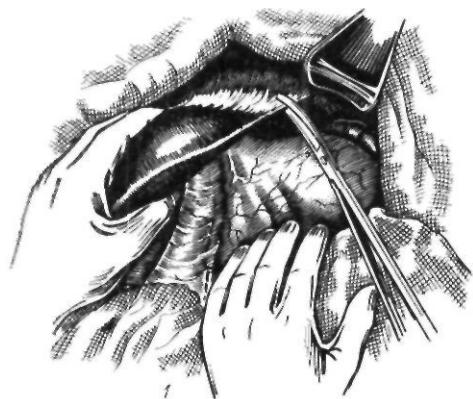


Рис. 95. Селективная ваготомия:

1 — мобилизация левой доли печени; 2 — рассечение брюшины, покрывающей пищевод; 3 — пересечение желудочных веточек левого блуждающего нерва; 4 — пересечение желудочных веточек правого блуждающего нерва

желудка, пройдя 1,5—10 см между мышечными слоями пищевода. Указанные ветви чаще отходили от левого блуждающего нерва.

Клинико-экспериментальные исследования Rosati и соавторов (1976) показали, что после общепринятой методики селективной проксимальной ваготомии сохраняются участки слизистой оболочки большой кривизны, секретирующие соляную кислоту. В связи с этим авторы предложили выполнять частичную денервацию большой кривизны желудка преимущественно в области синуса. Наиболее полно эта идея воплотилась в методике расширенной селективной проксимальной ваготомии, предложенной М. И. Кузиным и П. М. Постоловым (1978). В дополнение к денервации желудка вдоль малой кривизны и дна они предлагают выполнять денервацию желудка вдоль большой кривизны, пересекая правую желудочно-сальниковую артерию на расстоянии 4—5 см влево от привратника. Сосуды, идущие к большой кривизне, пересекают и лигируют вблизи стенки желудка. Таким же образом пересекают левую желудочно-сальниковую и 1—2 короткие артерии желудка. Этот прием, по мнению авторов, позволяет пересечь холинергические волокна, которые могут сопровождать указанные артерии. Однако в последующем М. И. Кузин и соавторы (1982) показали, что чрезмерная мобилизация желудка по большой кривизне и пересечение коротких сосудов желудка могут приводить к возникновению ишеми-

части пищевода. После внесения изменений в технику операции число рецидивов, по сообщениям тех же авторов, снизилось до 8 %. Hedenstedt (1975) с целью более полного пересечения нервов в области пищевода пересекает продольный слой мышц брюшной части пищевода. О целесообразности подобного приема свидетельствуют анатомические исследования Chavani и соавторов (1980), которые указывают, что интрамуральные ветви достигают

ческих расстройств в слизистой оболочке желудка.

Inberg (1969) разработал следующую методику селективной проксимальной ваготомии. По передней и задней стенкам желудка параллельно малой кривизне и отступя от нее 2,5 см пересекают серозную оболочку и частично мышечный слой от края пищевода книзу к антральной части желудка (двусторонняя серозомиотомия). При этом последовательно пересекают передние и задние веточки, после чего перевязывают левую и правую желудочные артерии, но не пересекают их. Нервные пути к печени и привратнику сохраняют.

Petropoulos (1979) предложил пересекать разветвления блуждающих нервов в области кардиальной части желудка путем рассечения серозно-мышечного слоя желудка по передней и задней стенкам, начиная справа от пищевода вдоль дна и большой кривизны до уровня левой желудочно-сальниковой артерии.

Taylor (1982) применил правостороннюю стволовую ваготомию в сочетании с передней серозомиотомией, Horng-Shi-Chen (1983) — серозомиотомии малой кривизны и дна желудка, то есть комбинацию методик Inberg и Petropoulos (рис. 96).

Hill и Barker (1978) сочетают переднюю селективную проксимальную ваготомию с задней стволовой ваготомией. При этом они ссылаются на анатомические исследования Jackson (1949), считавшего, что в 40 % случаев задний нерв Латарже не достигает антральной части желудка, а также на работу Daniel и Sarna (1976), показавших, что стимуляция переднего нерва Латарже вызывает сокращение обеих стенок желудка.

Мы применяем следующую методику селективной проксимальной ваготомии (рис. 97). Для осмотра кардиальной части желудка и брюшной части пищевода пересекаем левую треугольную связку, а левую долю печени отодвигаем вправо с помощью печеночного зеркала. Потягивая за переднюю стенку желудка вниз, пересекаем брюшину (диафрагмально-пищеводную связку) на передней стенке пищевода выше печеночных ветвей, выделяем ствол левого блуждающего нерва (он пальпируется в виде шнура при потягивании за желудок) и берем его на держалку. Вскрыв желудочно-ободочную связку и потягивая за

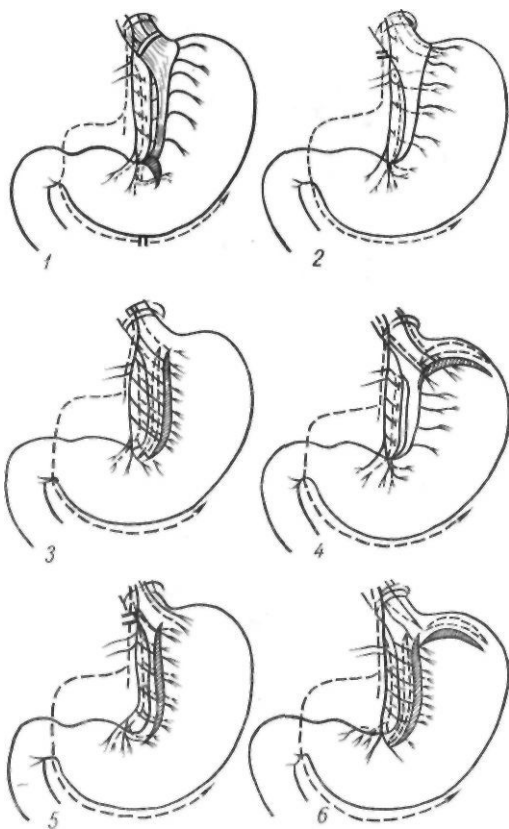


Рис. 96. Варианты селективной проксимальной ваготомии:

1 — модификация авторов; 2 — по Hill и Barker; 3 — по Inberg; 4 — по Petropoulos; 5 — по Taylor; 6 — по Horng-Shi-Chen

заднюю стенку желудка книзу, отыскиваем и берем на держалку ствол правого блуждающего нерва (он прощупывается в виде шнура между пищеводом, правой ножкой диафрагмы и аортой). Теперь следует определить точку начала пересечения нервных ветвей, которая должна совпадать с границей антральной части и тела желудка. Для ее определения используют анатомические ориентиры и некоторые тесты. Потягивая за желудок книзу, находят передний нерв Латарже в виде белого тонкого шнура под передним листком брюшины малого сальника и его место вхождения в стенку желудка (обычно в 6—7 см от привратника) в виде гусиной лапки; проксимальная веточка ее соответствует границе антральной части и тела желудка по малой кривизне. По большой кривизне эта граница обычно находится на таком же расстоянии от привратника, как и по малой кри-

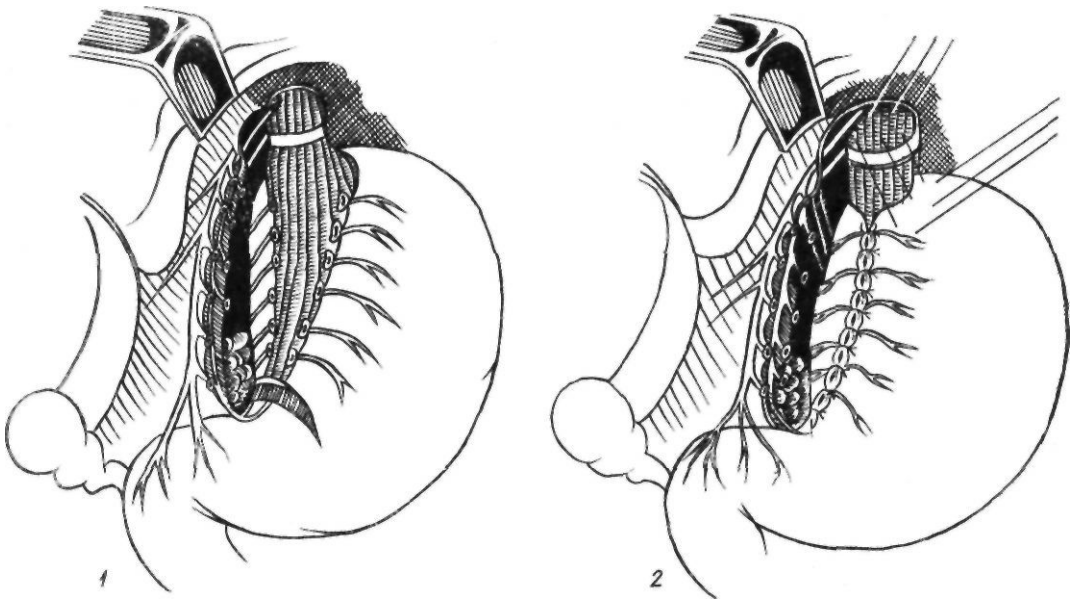


Рис. 97. Селективная проксимальная ваготомия в модификации авторов:

1 — окончательный вид селективной проксимальной ваготомии с миотомией; 2 — фундопликация

визне, и совпадает с местом отхождения первой желудочной ветви правой желудочно-сальниковой артерии. Дополнительно можно пользоваться методом внутрижелудочной рН-метрии. После отмывания желудочного содержимого прижимают рН-зонд к слизистой оболочке желудка и определяют место перехода щелочной среды в кислую по малой кривизне желудка. Такой же переход находят и по большой кривизне. Таким образом устанавливают границу антральной части и тела желудка, одновременно уточняя рН по всей кислотопродуцирующей зоне желудка для последующего контрольного сравнения с рН после денервации данной зоны. Через проделанное в желудочно-ободочной связке окно осматриваем заднюю поверхность малого сальника, отыскиваем окончание заднего нерва Латарже и определяем точку начала пересечения желудочных ветвей этого нерва. Установив место начала ваготомии, захватываем, пересекаем и затем перевязываем несколько сосудисто-нервных пучков вместе с участками переднего и заднего листков брюшины малого сальника у самого края малой кривизны желудка. Через одно общее отверстие проводим две держалки между стенкой желудка по малой кривизне его и малым саль-

ником и накладываем зажимы. Начальный этап операции необходимо выполнить особенно осторожно из-за возможности перфорации и образования гематомы малого сальника. Во избежание осложнений рекомендуется подвести указательный и средний пальцы левой руки через отверстие в истонченной, свободной от сосудов и нервов части малого сальника позади последнего для предохранения малой кривизны сзади. Легкое потягивание за держалки желудка вниз и влево, а малого сальника вверх и вправо облегчит дальнейшее отделение малого сальника от желудка.

Сначала отделяем передний листок брюшины малого сальника путем постепенного захвата, пересечения и лигирования сосудисто-нервных пучков небольшими порциями. Приближаясь к кардиальной части желудка, необходимо не упускать из вида нерв Латарже во избежание его повреждения.

Достигнув кардиальной части желудка, несколько изменяем направление пересечения. Справа налево и наискось снизу вверх пересекаем брюшинный покров в области кардиальной части желудка вместе с сосудами и нервами до угла Гиса.

Пищеводно-кардиальные нервные ветви, исходящие от левого блуждающего нерва,

интимно сращены с передней стенкой пищевода. Их необходимо тщательно пересечь, приподнимая основной ствол нерва за держалку. При пересечении отдельных нервных стволиков лучше использовать маленький крючок.

Путем поэтапного пересечения сосудисто-нервных пучков вместе с задним листком брюшины до кардиальной части малая кривизна желудка полностью освобождается от малого сальника.

Для облегчения осмотра и денервации задней поверхности кардиальной части желудка и пищевода позади последнего на уровне кардиального отверстия проводят держалку. Приподнимая за держалки основной ствол правого блуждающего нерва и пищевод, пересекаем множественные нервные стволы, идущие к кардиальной части желудка, пищеводу, «скелетируя» таким образом последний на расстоянии не менее 5–6 см выше кардиального отверстия.

Для облегчения выполнения этого этапа можно подвести два пальца левой руки как расширители между малой кривизной слева и нервом Латарже справа. Целостность нерва Латарже проверяем периодическим потягиванием основного ствола за держалку. Необходимо особенно тщательно осмотреть левый край кардиальной части желудка и пищевода и пересечь все прямые нервные ветви. Затем последовательно пересекаем диафрагмально-желудочную связку до первых коротких сосудов желудка, перевязывая 1–2 из них. С целью более полной денервации циркулярно пересекаем продольный мышечный слой пищевода на 1,5–2 см выше кардиального отверстия.

Важно то обстоятельство, что окончания нерва Латарже направляются как к антральной части желудка, так и в виде возвратных ветвей вверх к малой кривизне. Поэтому для более полной денервации тела желудка и сохранения иннервации антральной его части мы предлагаем не расширять денервацию путем пересечения желудочных веточек нерва Латарже дистально, а поперечно пересекать все слои стенки желудка до слизистой оболочки по малой кривизне над «гусиной лапкой» с переходом на переднюю и заднюю стенки желудка на 1,5–2 см; после этого края разреза надо сшивать продольно.

На малую кривизну накладываем отдель-

ные перитонизирующие серозно-мышечные швы с целью более полного гемостаза, профилактики некроза малой кривизны и реиннервации желудка.

Так как скелетизация малой кривизны, кардиальной части пищевода и дна желудка ослабляет замыкательную функцию кардиальной части желудка, для профилактики рефлюкса производим эзофагофундопликацию по Ниссену или восстанавливаем угол Гиса по Дору. Можно также подшить дно желудка отдельными швами к пищеводу.

При наличии грыжи пищеводного отверстия диафрагмы производим эзофагофундокрупликацию по одной из общепринятых методик.

Ушиваем окно в желудочно-ободочной связке. Мы не производим денервации большой кривизны, как предлагают М. И. Кузин и П. М. Постолов (1978). Выполнив более 2000 операций, мы не наблюдали увеличения числа рецидивов язвы. По нашему мнению, стремление к полной ахилии при целом желудке с сохраненной моторно-эвакуаторной и кислотонейтрализующей функцией, что имеет место после селективной проксимальной ваготомии, необязательно. Критическим уровнем можно считать 10 ммоль/ч при максимальной гистаминовой стимуляции.

Контроль полноты ваготомии. Неполная ваготомия является наиболее существенной причиной рецидива язвы. В связи с этим большое значение, особенно в период освоения техники операции, имеет интраоперационный контроль полноты ваготомии. Это очень важно, поскольку оценка полноты денервации желудка на основании послеоперационного изучения желудочной секреции весьма проблематична.

Для интраоперационного контроля ваготомии были предложены следующие методики: 1) проба с метиленовым синим (Lee, 1969); 2) внутрижелудочная рН-метрия (Grassi, 1970); 3) проба с конго красным (Kusakari и соавт., 1972; Saik и соавт., 1976); 4) проба с нейтральным красным (Cole, 1972; Nundy, Baron, 1975); 5) проба с дезокси-О-глюкозой (Frank, Griff en, 1968); 6) электростимул яичонный тест (Burge, Vane, 1958); 7) определение напряжения кислорода в слизистой оболочке желудка (Hortel и соавт., 1976); 8) электрогастромиографический метод (А. А. Шалимов и соавт., 1979).

Проба с метиленовым синим основана на его свойстве быстрее окисляться в нервной ткани по сравнению с окружающими тканями. В результате после нанесения красителя становятся видимыми нервные веточки. Мы применяли следующий состав красителя: на 100 мл дистиллированной воды 12,5 г аскорбиновой кислоты, 0,2 г метиленового синего и 3 г натрия гидрокарбоната. Через 8 с после нанесения краску смывают; оставшиеся нервные волокна окрашиваются в более интенсивный цвет, чем окружающие ткани. Как самостоятельный способ эту пробу применяют редко. Ее можно использовать для дополнительного выявления нервных веточек в зонах повышенного риска (угол желудка, кардиальная часть).

Grassi предложил применять для определения полноты пересечения блуждающих нервов внутрижелудочную рН-метрию. После выполнения ваготомии стимулируют желудочную секрецию гист.шином или пентагастрином и с помощью введенного через отверстие в стенке желудка рН-зонда определяют рН слизистой оболочки желудка. При полной ваготомии рН колеблется в пределах 5,5—7,0. Перемещая зонд внутри желудка, находят участки с более низким рН вследствие неполного пересечения веточек блуждающих нервов, иннервирующих этот участок. Эта методика не только позволяет установить неполную ваготомию, но и облегчает обнаружение непересеченных веточек. Недостатком ее является необходимость гастротомии. Частота обнаруживаемых с помощью этого способа нервных веточек колеблется в широких пределах, что обусловлено различным качеством оперативной техники.

Внутрижелудочная рН-метрия имеет также значение для определения дистального уровня денервации при селективной проксимальной ваготомии, то есть границы: тело — антральная часть желудка. М. И. Кузин и соавторы (1982) указывают, что использование интраоперационной рН-метрии позволило в несколько раз снизить частоту неполной ваготомии и тем самым повысить клиническую эффективность операции, а также выявить локализацию непересеченных ветвей блуждающих нервов. В то же время авторы отмечают, что использование стандартной техники расширенной селективной проксимальной ва-

готомии дает возможность отказаться от интраоперационного контроля полноты ваготомии, так как при этом пересекаются все возможные источники холинергической иннервации желудка.

Проба с конго красным основана на изменении цвета красителя с красного на черный при рН ниже 3. Интраоперационная эндоскопия с одновременной стимуляцией секреции соляной кислоты и орошением слизистой оболочки красителем позволяет выявить иннервированные, продуцирующие соляную кислоту участки слизистой оболочки желудка.

Проба с нейтральным красителем разработана в эксперименте. При сохраненной иннервации после стимуляции блуждающих нервов дезокси-Э-глюкозой введенный внутривенно нейтральный красный выделяется обкладочными клетками и его можно увидеть после гастротомии. Nundy и Vagon предложили вместо дезокси-О-глюкозы использовать электростимуляцию блуждающих нервов.

Burge и Vane применяют следующую методику. В желудок вводят специальный зонд с раздувной манжеткой, который соединяют с манометром. На выходной отдел желудка накладывают мягкий кишечный жом, и желудок раздувают воздухом. Стволы блуждающих нервов раздражают импульсным прямоугольным током с частотой 15 имп/с при напряжении 45 В с помощью специального кольцеобразного электрода. При наличии непересеченных нервных веточек стенки желудка сокращаются и повышается внутрижелудочное давление, которое регистрируется манометром. Эти же авторы разработали специальный аппарат для определения полноты пересечения блуждающих нервов.

Hartel и соавторы наблюдали снижение напряжения кислорода в слизистой оболочке желудка после ваготомии и предложили использовать этот показатель для оценки полноты ваготомии.

Принцип предлагаемого нами метода заключается в регистрации реакций электрической активности мышечной стенки желудка в различных его отделах, возникающих в ответ на электрическую стимуляцию блуждающих нервов в области пищевода.

При использовании электрогастромиографического метода необходимы электроды и

аппаратура для стимуляции блуждающих нервов и регистрации электрической активности желудочной стенки. Стимулирующий электрод представляет собой два полукольца, прикрепленных к концам хирургического зажима таким образом, что при сжатии они образуют замкнутое кольцо, полностью охватывающее пищевод. Для регистрации электрогастромиограммы используют прижимные электроды.

После выполнения селективной проксимальной ваготомии на пищевод накладывают раздражающий электрод. Стимуляцию производят непрерывной серией импульсов в течение 1,5–2 мин. Регистрирующие электроды накладывают на серозную оболочку желудка в различных его отделах (дно, тело, привратник). Наибольшее количество электродов (3–4) следует устанавливать в кардиальной части желудка, поскольку именно там необходимо произвести тщательную денервацию и ее проверку. В антральной части желудка достаточно расположить 1 электрод для контроля сохранности иннервации этой области.

Затем производят фоновую (контрольную) запись электрической активности желудка в течение 3–5 мин. После получения стабильной записи, не прекращая ее, производят стимуляцию блуждающих нервов. В случае правильно выполненной операции в денервированных отделах не возникает ответной реакции на стимуляцию и в записи электрической активности не наблюдается существенных изменений. При этом в антральной части желудка регистрируется возбуждающая реакция в виде увеличения амплитуды БЭР по сравнению с фоновой записью. Гораздо реже может наблюдаться тормозная реакция, что обусловлено наличием в составе блуждающих нервов возбуждающих и тормозных волокон с близким порогом активизации; тормозной ответ будет выражаться в снижении частоты БЭР, вплоть до его полного исчезновения. Наличие реакции в антральной части желудка после операции указывает на сохранность иннервации этой зоны.

Если селективная проксимальная ваготомия выполнена неправильно и оставлена хотя бы одна нервная веточка к телу или дну желудка, на электрогастромиограмме будет заметна ответная реакция на стимуляцию блуждающих нервов в виде увеличения амплитуды колебаний или частоты

по сравнению с фоном. Таким образом, обнаруживается участок, к которому эта веточка подходит. В этом случае следует отыскать и пересечь оставленную ветвь, а затем произвести повторную контрольную запись (сначала фоновую, затем — при стимуляции блуждающих нервов). Отсутствие реакции на стимуляцию служит показателем полноты денервации данного участка желудка. При нарушении иннервации антральной части желудка производят дренирующую операцию.

Ваготомия с дренирующей операцией.

В настоящее время ваготомию (стволовую или селективную) обязательно дополняют дренирующей операцией. Селективную проксимальную ваготомию дополняют дренирующей операцией при пилородуоденальных стенозах. Правильно выполненная дренирующая операция устраняет стаз в желудке, избыточную стимуляцию гастринпродуцирующих клеток, повышенное выделение гастрина и таким образом способствует заживлению язвы и предупреждению ее рецидива. В качестве дренирующих операций после ваготомии применяют гастроэнтеростомию, пилоропластику, гастродуоденостомию.

Гастроэнтеростомию как дренирующую операцию выполняют при грубых деформациях и воспалительных инфильтратах двенадцатиперстной кишки, когда пилоропластика невозможна. Однако гастроэнтеростомия имеет ряд недостатков: возможность развития синдрома приводящей петли, демпинг-синдрома, нарушение функции анастомоза. Кроме того, при гастроэнтеростомии устраняется тормозное влияние двенадцатиперстной кишки на желудочную секрецию.

Техника операции заключается в следующем. После лапаротомии и ревизии выполняют ваготомию. Затем поперечную ободочную кишку поднимают вместе с сальником вверх и отыскивают петлю тощей кишки у двенадцатиперстно-тощего изгиба. В бессосудистой части рассекают брыжейку поперечной ободочной кишки. Берут первую петлю тощей кишки, подводят ее к выходному отделу желудка и подшивают в изоперистальтическом положении вдоль большой кривизны как можно ближе к привратнику. Накладывают желудочно-кишечный анастомоз шириной 2–3 см. Край разреза брыжейки поперечной ободочной киш-

ки фиксируют к желудку серо-серозными швами вокруг анастомоза.

Пилоропластику обычно выполняют при отсутствии больших воспалительных инфильтратов в области двенадцатиперстной кишки. Все способы пилоропластики в зависимости от особенностей локализации язвы и техники выполнения можно разделить на две группы (рис. 98): 1) с иссечением язвы и 2) с оставлением язвы. К первой группе относится пилоропластика по Judd—Horsley, Mochel, Judd—Tanaka, Aust.

Judd (1955) и Horsley (1919) предложили производить овальный, горизонтально расположенный разрез, иссекая привратник с язвой с последующим сшиванием стенки желудка и двенадцатиперстной кишки.

Mochel (1958) производит у-образный разрез, рассекает привратник и стенку желудка с последующим перемещением языкообразного лоскута стенки желудка на двенадцатиперстную кишку.

Aust (1963) предложил резецировать участок передней полуокружности привратника длиной 1—1,5 см.

Judd и Tanaka (1963) производят переднюю гемипилорэктомию, резецируя переднюю полуокружность привратника.

Ко второй группе операций относятся пилоропластика по Гейнеке—Микуличу, Вейнбергу, Финнею, Диверу—Бардену, Страусу, Пайру и др.

Heinecke (1886) и Miculicz (1888) применяют продольный разрез по оси желудка длиной 5—7 см, рассекая привратник и вскрывая просвет желудка и двенадцатиперстной кишки. Рану зашивают поперечным двухрядным швом.

Burru и Hill (1969) предложили дугообразное иссечение передней стенки пилорического жома с последующим поперечным ушиванием.

Qvist (1969) применяет следующую модификацию пилоропластики. Рассекают продольно стенку желудка и двенадцатиперстной кишки, при этом слизистую оболочку вскрывают на меньшем протяжении, чем серозно-мышечный слой. Слизистую оболочку ушивают швом Коннеля. Проверяют герметичность швов путем введения жидкости в желудок. В серозно-мышечный разрез вшивают сальник. Дренируют подпеченочное пространство.

Мы применяем пилоропластику без вскрытия слизистой оболочки по методу Диве-

ра—Бардена (1929) в нашей модификации (А. А. Шалимов, 1965). Привратник выводим в рану. На передней поверхности его накладываем 2 серозно-мышечных шва-держалки на расстоянии 3 см один от другого. По ходу жома привратника между держалками производим разрез до мышечного слоя. Мышечный жом выделяем частично тупо, частично остро и иссекаем на протяжении 1,5—2 см. Слизистая оболочка над местом дефекта мышечного жома хорошо выбухает. Рассеченную стенку шиваем над областью дефекта мышечного жома узловыми шелковыми швами (рис. 99).


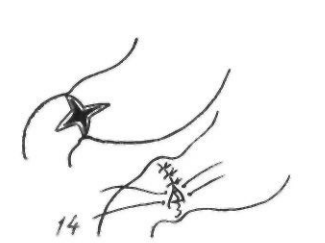
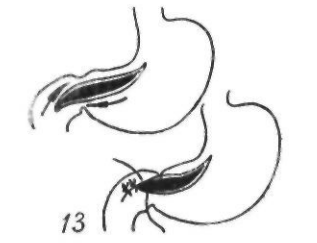
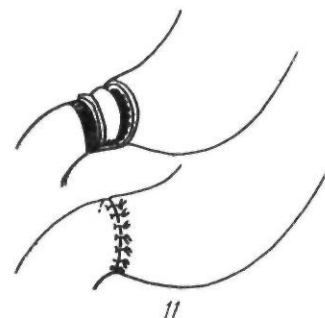
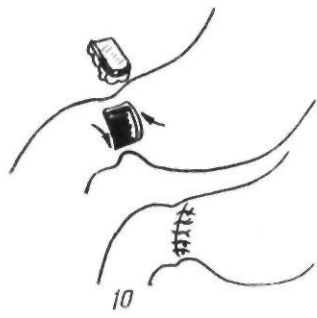
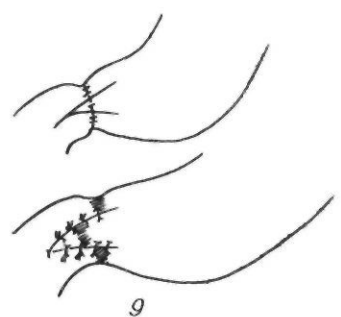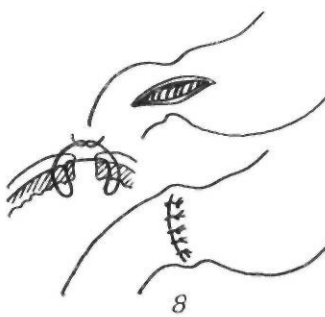
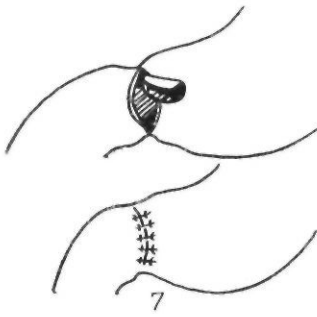
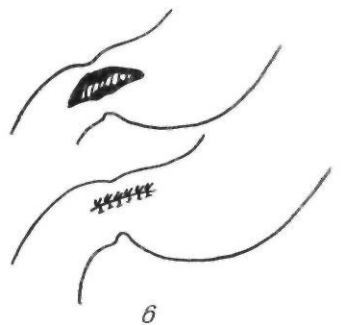
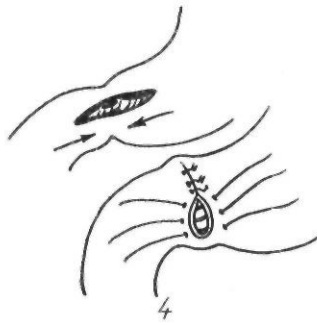
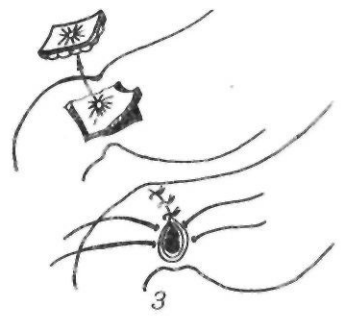
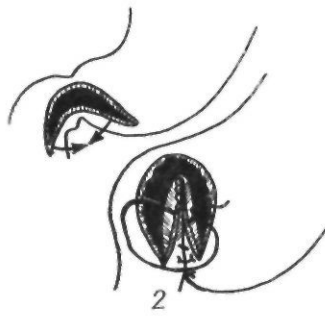
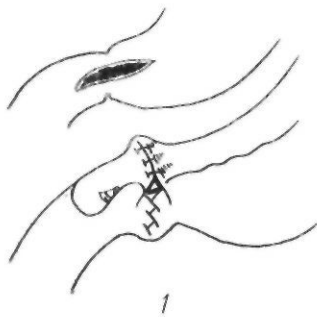
Ballinger и Solanke (1966) считают, что при пилоропластике по Гейнеке—Микуличу нарушается антропилородуоденальный нервно-мышечный механизм. Они предлагают свою методику пилоропластики. После рассечения привратника в дефект вшивают серозной поверхностью петлю кишки. По данным авторов, серозная оболочка кишки в последующем эпителизируется. Об успешном применении этой операции даже в случаях стеноза привратника сообщили Chabal и соавторы (1967).

Imparto и Houson (1968) при кровоточащих язвах предлагают эксцентрическую пилоропластику. После широкой гастродуоденостомии края разреза смещают один относительно другого и сшивают в таком положении. При этом края рассеченного привратника смещаются и замыкательная функция его устраняется.

Особого внимания заслуживает пилоропластика по Джаду—Танаке и Диверу—Бардену, так как при этих операциях менее всего нарушается целость антральной части желудка, что лучше обеспечивает порционную эвакуацию пищи из желудка.

В настоящее время в качестве дренирующих операций широко применяют пилоропластику по Финнею и гастродуоденостомию, которые создают условия для дренирования наиболее низко расположенных участков желудка и сохраняют непрерывность пищеварительного тракта.

Пилоропластику по Финнею (1902) производят следующим образом. Желудок по большой кривизне и двенадцатиперстную кишку сшивают на протяжении 4—6 см так, чтобы в верхней части располагался привратник. Затем просвет обоих органов вскрывают разрезом, переходящим с боль-



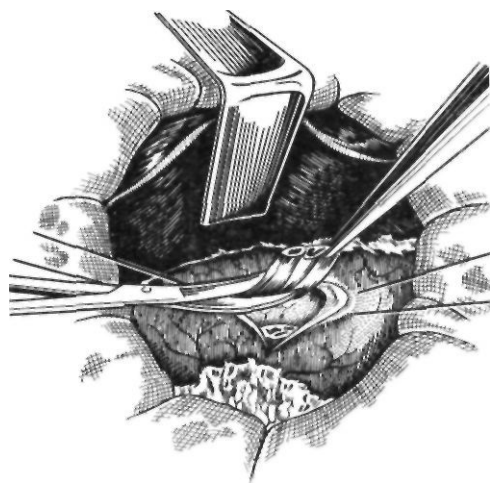
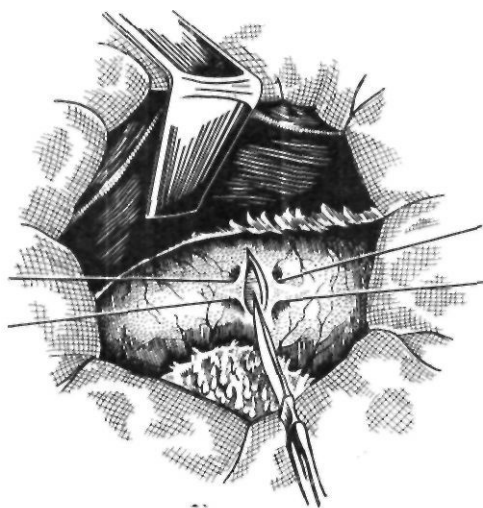
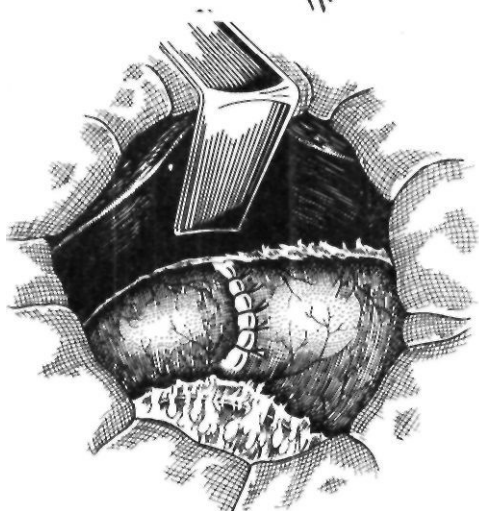


Рис. 99. Пилоропластика по Диверу — Бардвну



шои кривизны желудка через привратник на нисходящую часть двенадцатиперстной кишки. По форме разрез напоминает перевернутую букву U. После этого накладывают непрерывный кетгутовый шов взахлестку на заднюю губу анастомоза и вворачивающий скорняжный шов или шов Коннеля на переднюю губу анастомоза, а затем серо-серозные П-образные швы (рис. 100).

Гастродуоденостомия (Jaboulay, 1892). После мобилизации двенадцатиперстной кишки по Кохеру ее подводят к передней стенке препилорического отдела же-

лудка. При плохой подвижности желудка можно мобилизовать большую кривизну антральной части и подвести ее к двенадцатиперстной кишке. Накладывают первый ряд серозно-мышечных швов на протяжении 4—5 см. Просветы кишки и желудка вскрывают на расстоянии 0,5 см от серо-серозных швов, и заднюю губу анастомоза сшивают непрерывным кетгутовым швом. На переднюю губу анастомоза накладывают также непрерывный кетгутовый шов, лучше погружной скорняжный или по Коннелю. Затем накладывают серо-серозные швы (рис. 101, 102).

При выполнении пилоропластики по Финнею и гастродуоденостомии необходимо соблюдать такие технические моменты: 1) мобилизовать двенадцатиперстную кишку по Кохеру; 2) провести разрез достаточной длины, чтобы дренировать нижнюю часть денервированного желудка; 3) разрез через привратник при пилоропластике по Финнею проводить по возможности ближе к большой кривизне, чтобы не образовать перегородки в анастомозе, которая может нарушать его эвакуаторную функцию; 4) избегать чрезмерного вворачивания швов, так как большие губы анастомоза также могут ухудшать дренажную функцию анастомоза.

Рис. 98. Варианты пилоропластики:

1 — по Geijne — Мукличу; 2 — по Финнею; 3 — по Sudd — Horsley; 4 — по Weber — Брауцееву; 5 — по Strauss; 6 — по Ray; 7 — по Deaver — Burden; 8 — по Weinberg; 9 — по Mochel; 10 — по Ausl; 11 — по Iudd Tanaka; 12 — по Bollinger — Solanke; 13 — по Imparto — Hauson; 14 — по Burry, Hill; 15 — по Qvist

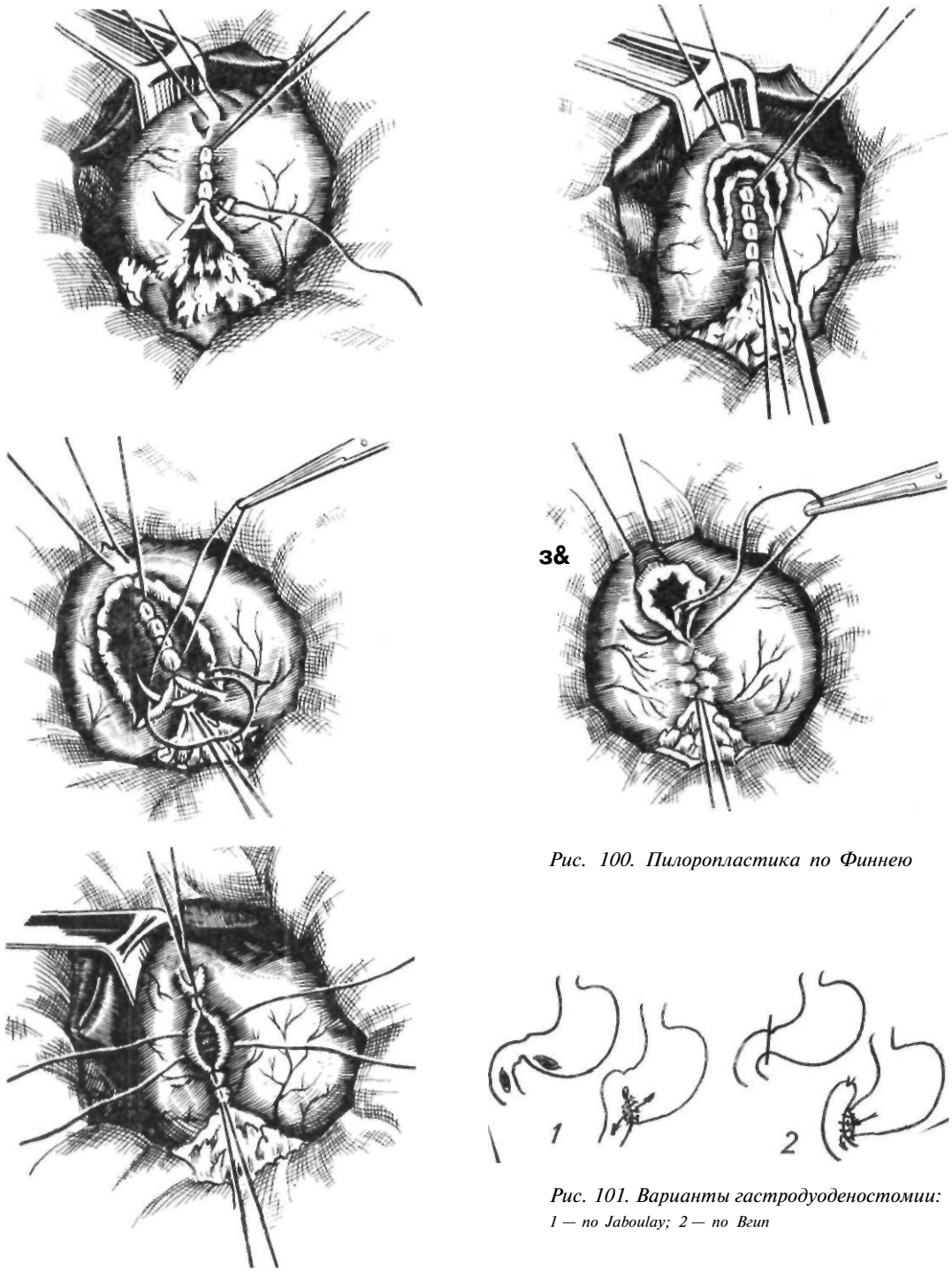


Рис. 100. Пилоропластика по Финнею

Рис. 101. Варианты гастродуоденостомии:
1 — по Jaboulay; 2 — по Vein

Ваготомия с антрэктомией показана при пилорoduodenальных язвах с резко повышенной секрецией соляной кислоты (60 ммоль/ч), при дуоденостазе. Сочетать ство-

ловую ваготомию с резекцией половины желудка по Бильрот-П предложили Smithwick (1946), Edwards (1947). В последующем Harkins и Nyhus (1962) начали при-

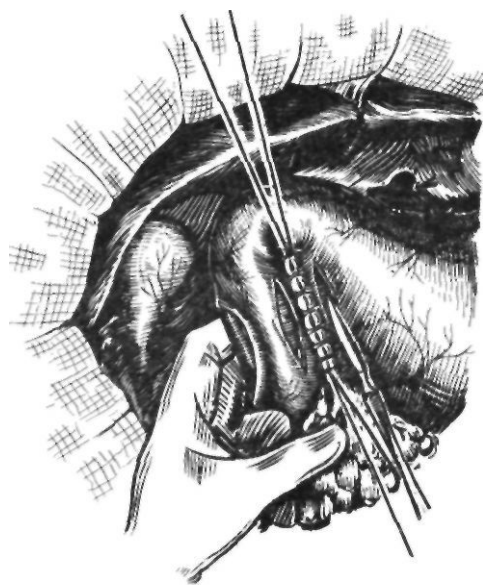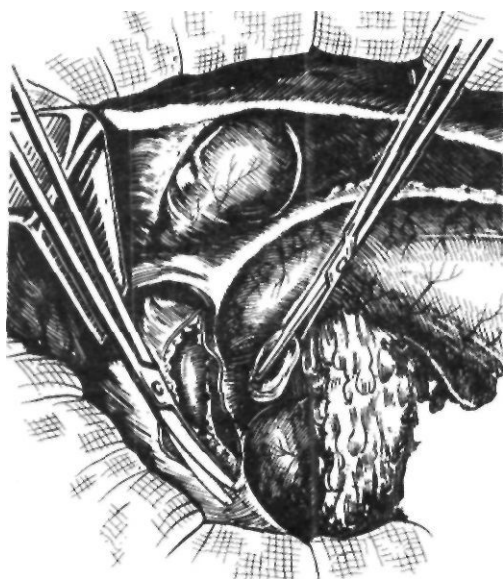
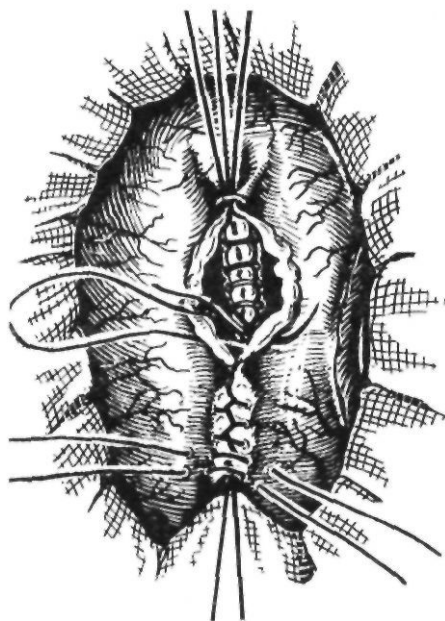


Рис. 102. Гастродуоденостомия по Jaboulay

менять селективную ваготомию с резекцией 30—50 % желудка по Бильрот-I. Такая операция получила название комбинированной. Индивидуальная протяженность слизистой оболочки антральной части желудка непостоянна. Для определения ее границ предложено несколько способов. Еще в 1929 г. Vrencknap и Deloyers в эксперименте изучали топографию слизистой оболочки желудка, используя реакцию образования берлинской лазури в присутствии соляной кислоты. Они отмечали наличие резкой границы между слизистой оболочкой тела желудка (кислая зона) и антральной части (щелочная зона).

Мое, Harkins, Nyhus (1963), Borgstrom, Broome (1964), Osborne, Friedrich (1965), Stoica и другие (1967), используя различные индикаторы, не только изучили этот способ в эксперименте, но и применили его в клинике при хирургическом лечении язвенной болезни двенадцатиперстной кишки. После гастротомии на слизистую оболочку наносили индикатор, который изменял окраску в зависимости от реакции среды. По изменению окраски устанавливали границы протяженности антральной части желудка. Недостатком этого способа является необходимость вскрытия просвета желудка. В 1966 г. Мое и Клоппер разработали методику трансиллюминацион-



ного определения границ слизистой оболочки антральной части желудка.

Мы для определения границ антральной части желудка также использовали трансиллюминационную химиотопографическую антрумэктомию по Мое и Клоппер. Методика ее следующая. Во время операции желудок через зонд промывают слабым раствором щелочи. Под кожу вводят 0,5 мл 0,1 % раствора гистамина. На область привратника накладывают кишечный жом. Желудочный зонд извлекают и в желу-

док вводят зонд с пульверизатором, через который распыляют 7 % раствор конго красного. Одновременно желудок раздувают воздухом. В кислой среде тела желудка красная краска становится синей, в щелочной среде антральной части желудка она не изменяет свой цвет. В сальниковую сумку через отверстие в желудочно-ободочной связке вводят осветитель, затем производят трансиллюминацию желудка. Становится видна граница между окрашенной и неокрашенной частями желудка. Резекцию производят, отступя проксимально 1—2 см от разграничительной линии. Удаляют 25--40 % желудка. На резецированных препаратах была полностью удалена слизистая оболочка антральной части желудка.

Протяженность антральной части желудка можно определить также с помощью внутрижелудочной рН-метрии. Ю. М. Панцырев и соавторы (1974) производили маркировку антральной части желудка перед операцией через эндоскоп. У Ф. Сибуль, Р. А. Труве (1969) предложили применять для определения границ антральной части желудка метод селективной внутриартериальной гастрохромоскопии с нейтральным красным, вводя краситель в нисходящую ветвь левой желудочной артерии. Авторы указывают, что при невозможности проверки индивидуальной границы слизистой оболочки при выполнении антрумэктомии следует выбирать линию пересечения желудка: по малой кривизне — не ниже второй вены по передней стенке желудка и по большой кривизне — на уровне места соединения желудочно-сальниковых артерий. Holle (1968) предложил производить еще более экономную резекцию желудка (20 %) в сочетании с селективной проксимальной желудочной ваготомией. При этом он сохраняет веточки блуждающего нерва, идущие к оставленному участку антральной части желудка.

В 1959 г. Martin с соавторами выполнили в эксперименте ваготомию в сочетании с удалением слизистой оболочки антральной части желудка. В последующем эту операцию применил в клинике Kirk (1965), дополнив ее пилоропластикой по Гейнеке—Микуличу. Grassi (1969) удалял слизистую оболочку антральной части желудка в сочетании с селективной ваготомией. Серозно-мышечный слой желудка и

двенадцатиперстной кишки рассекают продольно до слизистой оболочки, не вскрывая просвет желудка. Отсепаровывают слизистую оболочку желудка и начальной части двенадцатиперстной кишки вместе с язвой. Под контролем рН-метрии иссекают всю гастринпродуцирующую зону Края слизистой оболочки желудка и двенадцатиперстной кишки соединяют. Серозно-мышечный слой ушивают в продольном направлении.

Таким образом, одни хирурги (Smithwick, Edwards, Harkins, Nyhus) сочетают ваготомию с полным удалением слизистой оболочки антральной части желудка — источником гастрина, устраняя оба механизма стимуляции секреции, другие (Holle) считают достаточным частичное удаление слизистой оболочки с сохранением иннервации оставшейся ее части, полагая, что этих мероприятий в сочетании с адекватным дренажем желудка достаточно для снижения желудочной секреции. Мы в своей практике стремимся к удалению слизистой оболочки антральной части желудка. Восстановительный этап операции осуществляем с учетом предрасположенности больного к демпинг-синдрому, применяя разработанные нами методики.

Выбор метода оперативного вмешательства при язвенной болезни

Большим достижением современной хирургии желудка является преодоление схематизма классических резекций и применение индивидуальных, соответствующих функциональным особенностям каждого больного операций.

При выборе метода оперативного лечения язвенной болезни обычно принимают во внимание четыре основных фактора: 1) особенности желудочной секреции; 2) предрасположенность больного к развитию пострезекционных расстройств; 3) общее состояние больного (возраст, пол, масса тела, типологические особенности высшей нервной деятельности, наличие сопутствующих заболеваний); 4) анатомо-морфологические особенности язвенного процесса.

Долгое время основным критерием выбора оперативного вмешательства был характер желудочной секреции. Считалось, что ваготомия показана при преобладании первой — вагусной фазы желудочной сек-

реции; при гиперсекреции, обусловленной нарушением гастринного механизма регуляции (вторая фаза), следует выполнять резекцию желудка; при сочетанных нарушениях показана ваготомия с антрумэктомией. В дальнейшем были доказаны условность разделения желудочной секреции на фазы и высокая эффективность технически правильно выполненной ваготомии, особенно селективной проксимальной, при пилородуоденальных язвах. Изучение эффективности селективной проксимальной ваготомии у больных с гиперсекрецией (пик секреции более 50 ммоль/ч) показало, что эта операция сопровождается адекватным снижением желудочной секреции, и следовательно, антрумэктомия не является необходимой (Johnston и соавт., 1975). Резекция желудка и ваготомия с антрумэктомией являются более травматичными вмешательствами, нередко вызывающими пострезекционные синдромы, поэтому показания к ним должны быть строго обоснованными.

По нашему мнению, залогом успеха хирургического лечения язвенной болезни желудка и двенадцатиперстной кишки является дифференцированный выбор оперативного вмешательства по строго обоснованным показаниям (селективная ваготомия, селективная проксимальная ваготомия, резекция желудка) при условии правильного технического выполнения операции. Такой подход позволяет устранить неблагоприятные последствия того или иного метода лечения и получить лучшие отдаленные функциональные результаты.

Классическую резекцию желудка мы применяем примерно у 25 % больных язвенной болезнью. Показанием к этой операции считаем язвы желудка, так как они склонны к малигнизации, а также декомпенсированный стеноз выхода из желудка, когда имеется выраженное нарушение функции антральной части с потерей сократительной способности желудка, доказанной электрогастрографией. После ваготомии в подобных случаях могут наблюдаться явления стаза с его последствиями.

Спорным остается вопрос о применении селективной проксимальной ваготомии при язвах малой кривизны желудка. Опыт показывает, что эта операция сопровождается большим числом (8—15 %) рецидивов язвы, а также опасностью просмотр-

ра начальных стадий малигнизации язвы. По нашему мнению, для окончательного суждения о природе язвы необходимо тщательное исследование всей язвы. Поэтому применение селективной проксимальной ваготомии при язвах малой кривизны требует углубленного изучения.

Резекция той или иной части желудка представляет собой первый, разрушительный этап операции, после которого следует второй, восстановительный, ее этап. Изучение отдаленных результатов резекции по Бильрот-П в той или иной модификации, а также патофизиологии различных пострезекционных синдромов показало важность правильного выбора метода восстановительного этапа операции. Как показали работы многих ученых (Т. П. Макаренко, 1967; Hinshaw, 1957; Fenger, 1967, и др.), в настоящее время с помощью ряда проб, основанных на изучении особенностей эндокринной и вегетативной нервной систем у больного язвенной болезнью, можно выявить предрасположенность организма к развитию некоторых пострезекционных осложнений, в частности демпинг-синдрома. К таким пробам относятся проба с введением в тощую кишку глюкозы и апоморфиновая проба. При наличии положительной реакции на эти пробы рекомендуется обязательно включать в пищеварение двенадцатиперстную кишку, то есть производить резекцию по Бильрот-1. При невыполнении этого требования у больного может в последующем возникнуть демпинг-синдром. К. И. Мышкин (1963) считает, что 100 % женщин предрасположены к развитию демпинг-синдрома. Поэтому женщинам, страдающим язвенной болезнью двенадцатиперстной кишки, показана селективная проксимальная ваготомия или в крайнем случае резекция по Бильрот-1.

Определенную роль играют также особенности высшей нервной деятельности. Больные с неустойчивым и тормозным типами высшей нервной деятельности обычно плохо переносят резекцию желудка, в противоположность больным с устойчивым и возбудимым типами (M'Uzan, Bonfils, 1961; Maratka, Lomsky, 1967). К. И. Мышкин (1968) считает необходимым ограничивать показания к операции у больных язвенной болезнью с выраженными нарушениями функции нервной системы. В связи с неудовлетворительными результатами ре-

зекции желудка у больных с психическими нарушениями в зарубежной литературе появился термин «синдром альбатроса». Такие больные постоянно посещают врача и требуют облегчения своего состояния. Основными признаками пострезекционного синдрома у них являются: рецидивирующая боль в животе без видимой причины, интермиттирующая необъяснимая тошнота и рвота, наркомания, исхудание (Johnston и соавт., 1967).

Восстановительный этап после резекции желудка необходимо осуществлять с учетом предрасположенности к демпинг-синдрому. При предрасположенности к демпинг-синдрому производят резекцию желудка по Бильрот-I. В этом случае демпинг-синдром или вовсе не проявляется, или смягчается до такой степени, что практически не отягощает состояния больных. В целях включения пассажа пищи через двенадцатиперстную кишку в зависимости от локализации патологического процесса нами предложены модификации резекции желудка, при которых обычно удается наложить гастродуоденальный анастомоз.

Первую методику выполняют при локализации язвы в пилородуоденальной зоне.

После мобилизации желудка мобилизуют двенадцатиперстную кишку по Кохеру (в том числе частично ее горизонтальную часть) и дно желудка вместе с селезенкой путем пересечения переходной диафрагмально-селезеночной и диафрагмально-желудочной связок и смещения желудка с селезенкой вправо. Часть желудка, подлежащую удалению, иссекают при помощи аппарата УК.Л-60, оставшуюся культю желудка свободно подводят к двенадцатиперстной кишке и соединяют с ней по типу конец в конец.

Вторую методику применяют при низко расположенных пенетрирующих язвах, когда не удается высвободить 0,8—1 см задней стенки двенадцатиперстной кишки. Мобилизуют желудок и двенадцатиперстную кишку, как при первой методике, культю двенадцатиперстной кишки зашивают, а культю желудка вшивают в бок двенадцатиперстной кишки.

При локализации в желудке мы производим резекцию желудка с сохранением привратника. По вышеописанной методике мобилизуем желудок и двенадцатиперстную кишку с сохранением полоски жома прив-

ратника на культе двенадцатиперстной кишки шириной 1—1,5 см. Культю желудка соединяем с полоской желудочной ткани на двенадцатиперстной кишке по типу конец в конец.

Селективную ваготомию в сочетании с антрумэктомией считаем показанной: 1) больным с язвой двенадцатиперстной кишки и резко повышенной секреторной функцией желудка (более 60 ммоль/ч) при максимальной гистаминовой стимуляции, ибо в этих случаях одной ваготомии недостаточно для адекватного снижения кислотопродуцирующей функции желудка; 2) больным с большими препилорическими язвами, пенетрирующими в головку поджелудочной железы, часто сопровождающимися панкреатитом, с выраженным болевым синдромом; 3) при дуоденостазе. В последнем случае селективную ваготомию сочетаем с выключением двенадцатиперстной кишки по Ру и рассечением подвешивающей ее мышцы по Витебскому. Эта группа больных, в особенности с гиперсекрецией выше 60 ммоль/ч, составляет 5—10 %.

Основным видом оперативного лечения язвенной болезни двенадцатиперстной кишки следует считать селективную проксимальную ваготомию, которую мы применяем у 70 % больных. Она показана при пилородуоденальных язвах, если секреция соляной кислоты не превышает 60 ммоль/ч. Противопоказанием к этой операции считаем обширную воспалительную инфильтрацию различного генеза, деформации малого сальника, затрудняющие ориентировку в топографии блуждающих нервов.

Наш опыт, как и других авторов, показывает, что при хорошей проходимости гастродуоденального перехода селективную проксимальную ваготомию не следует дополнять дренирующей операцией. Даже при стенозе I—II степени мы не прибегаем к последней, так как убедились, что после снижения продукции соляной кислоты воспалительные явления, отечность в области язвы уменьшаются и проходимость восстанавливается. При выраженных стадиях стеноза предпочтение отдаем тем дренирующим операциям, которые позволяют максимально сохранить естественный пассаж и нормальные анатомические взаимоотношения в пилородуоденальной зоне (передняя гемипилорэктомия, пилоропластика по Финнею).

В последнее время при залуковичном дуоденальном стенозе мы широко применяем селективную проксимальную ваготомию в сочетании с дуоде но пластикой. По техническим особенностям все варианты дуоденопластики тождественны существующим вариантам пилоропластики (дуоденопластика типа Гейнеке—Микулича, Финнея, Джада). Однако оперативное вмешательство производится не на привратнике (при данной патологии в этом нет необходимости), а ниже, то есть в залуковичной части двенадцатиперстной кишки. Сохраняется функционирующий привратник.

В последние годы ряд хирургов (Johnston и соавт., 1967, и др.), стремясь максимально использовать преимущества селективной проксимальной ваготомии при стенозе привратника, вместо дренирующей операции начали расширять суженный участок (бужирование). Опыт подобных операций небольшой, но полученные результаты заслуживают внимания. Характерно, что некоторые хирурги даже тяжелый стеноз не считают противопоказанием к такой операции.

Несмотря на хорошие результаты, полученные отдельными хирургами, селективную проксимальную ваготомию с бужированием привратника применяют крайне редко. Большинство хирургов относятся к таким операциям очень осторожно.

Показаниями к бужированию привратника считаем ограниченные рубцово-язвенные деформации и сужения этого участка, не распространяющиеся на другие органы, хорошую эластичность привратника, то есть способность его к растяжению, которая в большинстве случаев резко снижена из-за выраженного сморщивания соединительной ткани в области язвенного поражения (В. А. Самсонов, 1975). Наличие этих факторов устанавливается во время операции при осмотре и пальпаторном исследовании суженного и деформированного привратника с последующим пальпаторным определением эластичности его на введенном через рот желудочном зонде, диаметр которого не должен превышать диаметр сужения.

Во время операции прежде всего выполняем селективную проксимальную ваготомию и затем, при наличии показаний, производим продольную гастротомию примерно на расстоянии 3—4 см от приврат-

ника по большой кривизне с последующим расширением суженного участка. Вначале последовательно вводим бужи Гегара от № 4—5 до № 10, а затем расширение выполняем указательным пальцем правой руки, вводя его примерно до средней фаланги, но не более, чем на 1,5 см, а при сохранившейся хорошей эластичности суженного участка — 2 см. Для улучшения пассажа по двенадцатиперстной кишке и профилактики явлений дуоденостаза пересекаем мышцу, подвешивающую двенадцатиперстную кишку, по Витебскому с последующим восстановлением целостности париетальной брюшины.

Нами оперированы 3488 больных язвенной болезнью. Резекция желудка по Бильрот-П выполнена у 564 больных, по Бильрот-1 — у 180, резекция желудка с сохранением привратника—у 173, селективная ваготомия с антрумэктомией — у 349, селективная проксимальная ваготомия — у 2006, причем в сочетании с дренирующей операцией — у 935, ваготомия (селективная, стволовая) с дренирующей операцией — у 216. Общая летальность при этом составила 0,62 %.

Оценивая трехлетние результаты хирургического лечения язвенной болезни с применением селективной проксимальной ваготомии у 400 больных, мы сочли их отличными и хорошими у 86 %, удовлетворительными — у 10 %. Неудовлетворительные результаты (рецидив язвы) отмечены у 5 % больных. Выраженных расстройств пищеварения с утратой трудоспособности мы не наблюдали. Отмечалось значительное и устойчивое подавление кислотообразующей функции желудка. У большинства больных базальная и стимулированная инсулином секреция соляной кислоты снизилась на 85—90 % по сравнению с дооперационным уровнем. На максимальную продукцию соляной кислоты избирательная денервация обкладочных клеток оказывает меньшее влияние. Она снизилась на 65,7 % при селективной проксимальной ваготомии без дренирующей операции и на 74,4 % при сочетании селективной проксимальной ваготомии с пилоропластикой. Рецидивы язв мы наблюдали преимущественно в период освоения техники селективной проксимальной ваготомии, когда недостаточно выделяли брюшную часть пищевода.

Перфоративная язва

Хирургическое лечение перфоративной язвы начало развиваться в конце XIX в. В 1880 г. Miculicz впервые выполнил ушивание перфоративной язвы. Он настойчиво производил эту операцию, несмотря на то что все 30 оперированных им больных умерли. В 1892 г. Neussner с успехом выполнил эту операцию. В России ушивание перфоративной язвы впервые осуществил Р. Х. Ванах (1897). В. А. Опель (1896) предложил для закрытия перфорационного отверстия применять сальник на ножке. Одновременно пелись поиски более радикального лечения перфоративной язвы. В 1902 г. Keeriy впервые с успехом произвел резекцию желудка при перфоративной язве. Поиски методов лечения перфоративной язвы продолжаются и в наши дни. Taylor (1946) внедрил в практику консервативный метод лечения перфоративных язв постоянной активной аспирацией желудочного содержимого, предложенной Lane (1931) и Wangenstein (1935). Weinberg (1960), Hinshaw, Pierandozzi (1960, 1968) рекомендовали применять ваготомию с пилоропластикой и иссечением язвы.

По данным литературы, частота перфораций по отношению ко всему количеству больных язвенной болезнью колеблется от 3 до 30 %, составляя в среднем 15 %.

Различают перфоративные гастродуоденальные язвы по локализации (язвы желудка? малой кривизны, передней стенки, задней стенки, привратниковой части, препилорические, кардиальные; язвы двенадцатиперстной кишки: передней стенки, задней стенки) и по течению — перфорация в свободную брюшную полость, прикрытая, атипичная.

Диагноз перфоративной язвы основывается на клинических и рентгенологических данных.

Все симптомы перфоративной язвы А. Мондор (1938) разделил на две группы: 1) главные — боль, напряжение мышц брюшной стенки, язвенный анамнез и 2) побочные функциональные, физические и общие.

Внезапная резкая боль в животе, которую сравнивают с болью от удара кинжалом, является ведущим признаком перфоративной язвы. Боль локализуется сначала в надчревной области, а затем быстро распространяется по всему животу. Она бывает настолько сильной, что больной покрывается холодным потом, бледнеет, падает. Иногда боль отдает в область ключицы или лопатки (симптом Элекера), в правую лопатку — при перфорации язвы,

расположенной в пилородуоденальной зоне, в левую — при язве свода и тела желудка. При перфорации язв задней стенки двенадцатиперстной кишки и кардиальной части желудка, когда желудочное содержимое попадает в забрюшинную клетчатку или сальниковую сумку, болевой синдром выражен незначительно. Эта форма перфорации, по данным Д. П. Чухриенко и соавторов (1968), составляет 0,12 %.

Напряжение мышц брюшной стенки врач обнаруживает при пальпации, а иногда отмечает и визуально. Этот признак бывает настолько сильно выражен, что живот при перфоративной язве называют доскообразным. Напряжение мышц может отсутствовать у стариков с дряблой брюшной стенкой, у тучных людей из-за толстого жирового слоя и истощенных больных, а также при прикрытых и атипичных перфорациях.

Язвенный анамнез для постановки диагноза имеет большое значение. У некоторых больных перфорация наступает среди полного здоровья («немые» язвы). Из анамнестических данных имеют значение продромальные явления: усиление боли в животе, озноб, субфебрильная температура тела, тошнота, рвота, усиление запора.

К *функциональным признакам* А. Мондор (1938) относит рвоту, задержку стула, газов и сильную жажду. При перфоративной язве может наблюдаться ранняя и поздняя рвота. Ранняя рвота наступает сразу после перфорации и носит рефлекторный характер, поздняя рвота возникает в стадии перитонита, когда развивается парез желудка и кишечника. Нередко при перфоративной язве отмечается и сильная жажда. Наблюдается сухость слизистой оболочки рта и губ.

Физические признаки обнаруживаются при осмотре, пальпации, перкуссии и аускультации. Больные обычно занимают вынужденное положение с приведенными коленями, избегают малейших движений. Типично страдальческое выражение лица. Кожа бледная, определяются положительный симптом Щеткина— Блюмберга, гиперестезия кожи живота. Изредка при перфорации язв задней стенки двенадцатиперстной кишки наблюдается подкожная эмфизема в области пупка вследствие распространения газа по клетчатке круглой связки печени (симптом Вигиацио). При перфорации язв

задней стенки кардиальной части желудка подкожная эмфизема может наблюдаться в левой надключичной области (симптом Подлаха, 1926). В. Н. Дзбановский (1933) у 27 из 36 больных с перфоративными язвами наблюдал поперечную борозду на 2—3 см выше пупка. Автор придавал этому симптому определенное диагностическое значение.

А. И. Бернштейн (1947) описал генитальный симптом, который заключается в том, что у больных с перфоративными язвами желудка и двенадцатиперстной кишки яички подтянуты к наружному отверстию пахового канала, кожа мошонки как бы гофрирована, головка полового члена повернута кверху.

При перкуссии в ряде случаев удается установить наличие жидкости и газа в свободной брюшной полости. Большое значение имеет симптом исчезновения печеночной тупости, который довольно часто встречается при перфорации язв желудка.

Аускультация не имеет существенного значения в диагностике перфоративной язвы. При ректальном исследовании определяется болезненность в области прямокишечно-маточного или прямокишечно-пузырного углубления (симптом Куленкампа).

К общим признакам относятся состояние пульса, дыхания, температура тела. В первые часы перфорации пульс обычно замедлен, при нарастании явлений перитонита он учащается. Часто наблюдается затрудненное поверхностное дыхание, являющееся ранним признаком перфоративной язвы. Температурная реакция различная в зависимости от периода и течения заболевания.

Клиническая картина зависит от распространенности воспалительного процесса и инфицирования брюшины. Различают периоды шока, мнимого благополучия и прогрессирующего перитонита.

Период шока обусловлен тем, что содержимое желудка или двенадцатиперстной кишки после перфорации попадает на брюшину, вызывая характерную реакцию организма. В течение первых 6—8 ч в связи с бактерицидным действием желудочного сока развивается химический небактериальный перитонит. Общее состояние больного тяжелое. Больной бледен, безучастен, на вопросы отвечает шепотом,

покрыт холодным потом, губы цианотичны, черты лица заострены, конечности холодные. Артериальное давление снижено, пульс замедлен, дыхание частое, поверхностное. В дальнейшем симптомы шока постепенно исчезают, боль ослабевает, общее состояние больного улучшается.

Во втором периоде — мнимого благополучия, или кажущегося улучшения, диагностические ошибки встречаются довольно часто. Признаки раздражения брюшины уменьшаются, живот становится мягче, нормализуются артериальное давление и пульс. Общее состояние больного улучшается. Этот период длится до 8—10 ч и сменяется периодом прогрессирующего перитонита, вызываемого кишечной палочкой, стрептококком, которые попадают из желудка через перфорационное отверстие. Д. А. Арапов и В. Ф. Гросс (1935) установили аналогичную микрофлору в полости рта и в жидкости, излившейся в брюшную полость, что свидетельствует о возможности инфицирования брюшной полости из полости рта. Клинические симптомы в этот период соответствуют типичной картине разлитого перитонита.

Прикрытая перфорация описана впервые в 1912 г. А. Шницлером, который указал на возможность закрытия отверстия в желудке или двенадцатиперстной кишке соседними органами, фибрином, частицей пищевых масс. Клиническая картина в таких случаях становится менее выраженной. После характерного начала происходит прикрытие отверстия и ограничение процесса. В свободную брюшную полость попадает сравнительно небольшое количество жидкости и воздуха. Боль и напряжение мышц постепенно уменьшаются, состояние больного улучшается. Характерной клинической особенностью прикрытой перфорации является длительное стойкое напряжение мышц брюшной полости в правом верхнем квадранте живота при общем хорошем состоянии больного (симптом Ратнера—Виккера). Диагностика таких перфораций бывает трудной, поэтому при подозрении на прикрытую перфорацию показано неотложное оперативное вмешательство. Еще более трудна диагностика атипичной перфорации (перфорация в забрюшинную клетчатку). В таком случае может наблюдаться клиника септического процесса в забрюшинной клетчатке.

Большую помощь в диагностике перфоративных язв оказывает рентгенологическое исследование, при котором обнаруживают пневмоперитонеум. Впервые пневмоперитонеум при перфоративной язве был обнаружен и описан Levi-Dorn (1913). При наличии пневмоперитонеума и соответствующей клинической картины диагноз перфоративной язвы становится бесспорным. Отсутствие же пневмоперитонеума не свидетельствует об отсутствии перфорации. Газ в свободной брюшной полости при перфоративной язве определяется у 47—80 % больных (С. С. Юдин, 1955; Г. А. Гриншпун, 1961).

В типичных случаях при обследовании больного в вертикальном положении газ обнаруживается в виде серповидной прослойки величиной 3—7 см между диафрагмой и печенью, диафрагмой и желудком. Слева такую прослойку обнаружить трудно из-за наличия газового пузыря желудка и раздутой поперечной ободочной кишки. Если в вертикальном положении свободный газ в брюшной полости не определяется, следует обследовать больного в положении на боку. В положении на левом боку можно обнаружить свободный газ справа, между наружной поверхностью печени и боковой стенкой брюшной полости. При отсутствии газа необходимо исследовать больного на правом боку. В таком положении можно обнаружить газ между наружным отделом селезенки и боковой стенкой брюшной полости или наблюдать деформацию дугообразного контура желудка (феномен Юдина). При диагностике пневмоперитонеума следует иметь в виду возможность интерпозиции ободочной кишки между диафрагмой и печенью (синдром Челадити). Наличие складок слизистой оболочки, отсутствие перемещения газа при изменении положения тела больного позволяют дифференцировать газ в ободочной кишке и свободный газ в брюшной полости. Косвенным рентгенологическим признаком перфорации является наличие большого количества жидкости в желудке. В трудных диагностических случаях используют пневмогастрографию. В тех случаях, когда на обзорной рентгенограмме газ не выявляют, через тонкий желудочный зонд вводят 200—500 мл воздуха, немедленно повторяют исследование, а затем отсасывают воздух. Этот метод считают

весьма ценным для диагностики перфорации полых органов. Maul (1984), Petrescu (1970) рекомендуют для снятия спазма привратника предварительно ввести подкожно 0,8 г папаверина гидрохлорида (4 мл 2 % раствора), затем уложить больного на левый бок и раздуть желудок (800—1000 мл воздуха). После этого с помощью рентгенологического исследования определить, где находится воздух — в тонкой кишке или в свободной брюшной полости.

Из других методов исследования используют определение количества желудочного содержимого. Virbis и соавторы (1961) отмечали, что в первый час после перфорации количество отсасываемой из желудка жидкости колеблется в пределах 150—300 мл. Если перитонит вызван другой причиной, то количество аспирированной из желудка жидкости в течение 1 ч бывает равно всего нескольким миллилитрам.

В настоящее время основным методом лечения перфоративной язвы является операция. Известно более 30 способов лечения перфоративной язвы (табл. 7). Из них нашли применение ушивание перфорационного отверстия, первичная резекция желудка, ваготомия с иссечением перфоративной язвы и пилоропластикой, селективная проксимальная ваготомия с ушиванием перфорационного отверстия.

Наилучшим видом обезболивания является эндотрахеальный наркоз с мышечными релаксантами и управляемым дыханием. После лапаротомии и удаления жидкости из верхнего этажа брюшной полости отыскивают перфорационное отверстие, которое чаще всего локализуется на передней поверхности двенадцатиперстной кишки и привратника. Надо помнить о возможности одновременной перфорации двух язв и перфорации язвы задней стенки. Двойные язвы, по данным Д. П. Чухриенко (1968), встречаются в 0,5 % случаев. О перфорации язвы задней стенки свидетельствует вытекание желудочного содержимого из сальникового отверстия, а также наличие пузырьков в полости малого сальника. С целью сохранения проходимости двенадцатиперстной кишки и привратника рекомендуется ушивать перфорационное отверстие с наложением швов по ходу продольной оси органа, тогда шов будет располагаться поперечно к этой оси. Первый ряд

Таблица 7. Оперативные и консервативные методы лечения перфоративных язв желудка и двенадцатиперстной кишки

Метод	Автор	Год опубликования
<i>Ушивание с различными дополнениями</i>		
Ушивание	Miculicz	1880
Ушивание с гастроэнтероанастомозом	Braun	1892
Ушивание кнсетным швом	Boorke	1920
Иссечение язвы с последующим ушиванием	Г. Н. Абрумянц	1924
Пилоропластика с иссечением язвы	Judd	1927
Иссечение язвы желудка с последующим послойным ушиванием слизистой оболочки и серозно-мышечного слоя	Chaton	1927
Тампонада мышцами с последующим ушиванием	В. А. Красинцев	1928
Ушивание с пластикой изолированным сальником	С. М. Малиновский	1934
Ушивание матрацным швом с пластикой сальником на ножке	М. А. Канторович	1937
Экономный шов	М. А. Подгорбунский	1941
Ушивание с последующим расширением привратника	И. Г. Скворцов	1945
Ушивание однорядным швом с сальником	Д. М. Долгат	1961
Ушивание ценовидным швом	Н. А. Телков	1961
<i>Пластика перфорационного отверстия</i>		
Пластика изолированным сальником	Sepp	1887
Подшивание сальника на ножке с дополнительной тампонадой марлей	В. А. Оппель	1896
Пластика	В. В. Ванах	1897
Закрытие перфорационного отверстия складкой из вышележащей здоровой стенки желудка	В. А. Корочанский	1927
Тампонада сальником на ножке	П. Н. Поликарпов	1927
Пластика треугольным лоскутом малого сальника	И. В. Никитин	1935
Пластика серозно-мышечным лоскутом стенки желудка	Л. В. Серебрянников и В. П. Снежкова	1940
Пластика изолированным сальником и мышцами	Ю. Х. Петрова	1946
Пластика изолированным сальником и париетальной брюшиной	Н. А. Куличков	1955
Пластика соседними органами	Manólip—Furnica	1957
Пластика армированным сальником на ножке	А. Б. Савчик	1958
Пластика круглой связкой печени	А. П. Подоненко-Богданова	1981
<i>Ваготомия</i>		
Ушивание с ваготомией	Jelinek	1953
Ушивание с ваготомией и гастроэнтеростомией	Rynsky	1959
Ваготомия с иссечением язвы и пилоропластикой	Weinberg, Pierandozzi	1960
Селективная проксимальная ваготомия, иссечение язвы, пилоропластика	Holle	1967
Селективная проксимальная ваготомия с ушиванием язвы	Johnston	1970
<i>Резекция желудка</i>		
Резекция желудка	Keerly	1902
Антрумактомия с ваготомией	Harkins, Mybus	1962
<i>Консервативный метод</i>		
Постоянное отсасывание	Lane	1931
	Wangenstein	1935
	Taylor	1946

серозно-мышечных швов закрывает перфорационное отверстие. Одни хирурги (И. М. Стельмашонок, 1961) накладывают второй ряд серо-серозных швов, другие (И. И. Неймарк, 1958) — фиксируют к линии швов сальник на ножке.

Мы подводим края язвы друг к другу (без вворачивания), 2—3 швами накладываем второй ряд серозно-мышечных швов и подшиваем вокруг сальник на питающей ножке (рис. 103). Этот способ наиболее распространен, так как он прост и надежен.

Как показали работы отечественных и зарубежных хирургов, у 50—70 % оперированных ушивание перфорационного отверстия не приводит к заживлению язвы и требуется повторное радикальное вмешательство. Поэтому еще в 1923 г. С. С. Юдин

при перфоративных язвах применил первичную резекцию.

При правильных показаниях непосредственные результаты после резекции желудка были лучше, чем при ушивании язвы.

В 1953 г. Jelinek впервые применил при перфоративной язве ваготомию. Rynsky (1959) сочетал ушивание язвы с ваготомией и гастроэнтеростомией. С 1960 г. успешно применяют при перфоративных язвах двенадцатиперстной кишки ваготомию с пилоропластикой и иссечением язвы. Обычно иссекают язву, иссекают или рассекают привратник, и края раны сшивают в продольном или поперечном направлении, то есть выполняют пилороластику. Авторы, применявшие эту методику, указывают, что по количеству рецидивов язвы ее можно приравнять к обширной резекции, однако она отличается простотой и значительно меньшей летальностью. Johnston и соавторы (1970) выполнили селективную проксимальную ваготомию в сочетании с ушиванием перфорационного отверстия.

Мы придерживаемся следующей тактики. Если больной поступил до 6 ч с момента перфорации и у него отсутствуют выраженные явления перитонита, ушиваем перфорационное отверстие и производим селективную проксимальную ваготомию. При стенозе выхода из желудка язву иссекаем и, если возможно, выполняем пилороластику и селективную проксималь-

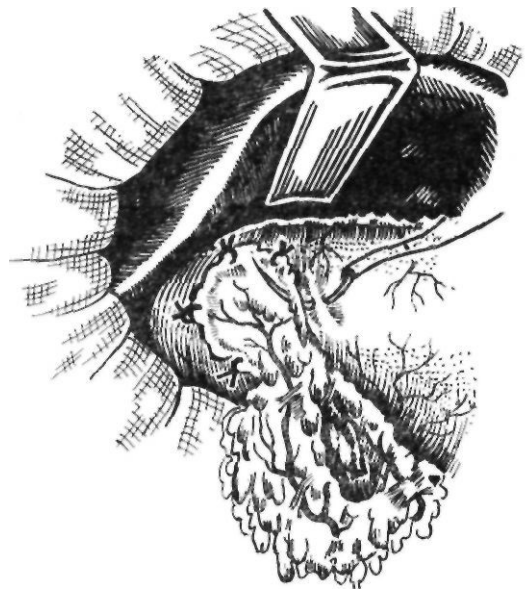
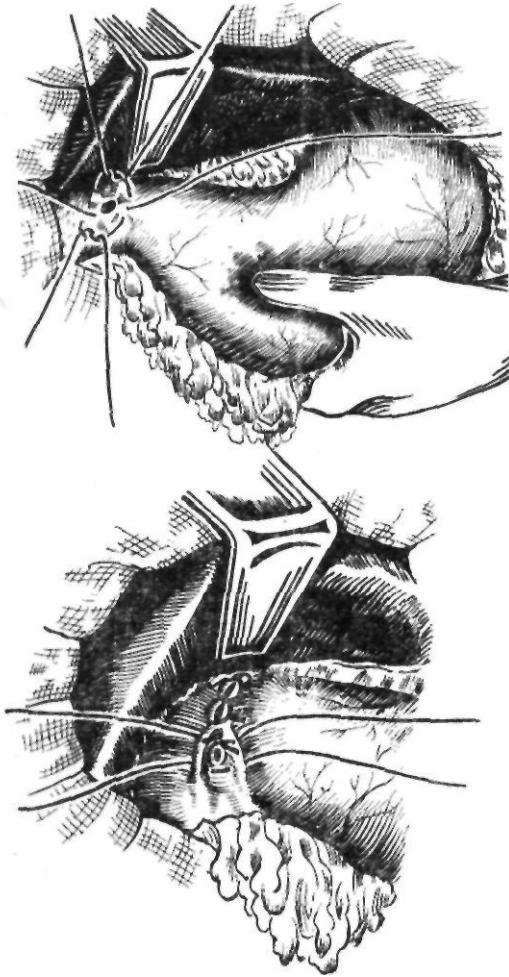


Рис. 103. Ушивание перфоративной язвы

ную ваготомию. Резекцию желудка применяем только при перфорации язвы желудка. Если больной поступает позже 6 ч с момента перфорации с разлитым перитонитом, ограничиваемся ушиванием отверстия и дренированием брюшной полости.

Важным моментом при выполнении операций по поводу перфоративной язвы является туалет брюшной полости. Необходимо удалить весь экссудат независимо от его локализации. При небольшом количестве экссудата брюшную полость зашивают и оставляют в ней хлорвиниловую трубку для введения антибиотиков. При наличии большого количества гнойного экссудата проводят лечение разлитого гнойного перитонита.

В 1931 г. Lane предложил производить постоянное отсасывание экссудата. Wangenstein (1935) с успехом применил этот метод лечения у 3 больных. Taylor (1946) широко внедрил консервативный метод лечения перфоративных язв. Этот метод включает тщательное отсасывание желудочного содержимого, коррекцию водно-электролитных нарушений, борьбу с инфекцией, лечение осложнений.

Следует отметить, что при использовании метода Тейлора может развиваться тяжелый перитонит, так как не во всех случаях происходит прикрытие перфорационного отверстия сальником или соседним органом. Поэтому этот метод не получил распространения. Единственным показанием к его применению может быть, по нашему мнению, перфорация острой язвы у больных после различных оперативных вмешательств или при наличии тяжелой основной патологии (глубокие распространенные ожоги, инфаркт миокарда и т. д.), когда из-за тяжести состояния больного лапаротомия противопоказана.

Желудочно-кишечное кровотечение

Острое желудочно-кишечное кровотечение — частое осложнение язвенной болезни, отличающееся трудностью диагностики и неудовлетворительными результатами консервативного и оперативного лечения.

Впервые успешную резекцию при кровоточащей язве привратника с успехом выполнил van Kleeff в 1882 г. Дальнейшее развитие хирургии острого желудочно-кишечного кровотечения связано с именами С. И. Спасокукоцкого,

Finsterer, С. С. Юдина, Е. И. Березова, Б. С. Розанова и других исследователей.

Всех больных с желудочно-кишечным кровотечением в зависимости от причин его возникновения можно разделить на две группы. В первую относят больных с патологическими процессами в желудке и двенадцатиперстной кишке, вызывающими кровотечение. Это больные с язвенной болезнью, полипозом желудка, раком желудка в стадии распада опухоли, ущемлением желудка при наличии грыжи пищеводного отверстия диафрагмы, инородными телами желудка и пищевода, с синдромом Маллори—Вейса. Неязвенная патология вызывает 5—10 % острых желудочно-кишечных кровотечений.

Большую группу (до 20 %) составляют больные с кровотечением из расширенных вен пищевода и кардиальной части желудка, возникающих на фоне портальной гипертензии (тромбофлебитическая селезенка, цирроз печени, опухоли и воспалительные заболевания поджелудочной железы, вызывающие сдавление или тромбоз селезеночной и воротной вен).

Во вторую группу входят больные с гипертонической болезнью, врожденными и приобретенными геморрагическими диатезами, лейкоемией, болезнями Верльгофа, Шенлейна—Геноха, авитаминозами, лучевой болезнью, больные с повышенной проницаемостью капилляров и другими редко встречающимися заболеваниями. Причины, вызывающие желудочно-кишечное кровотечение, свидетельствуют о трудности их распознавания. Такие желудочно-кишечные кровотечения составляют в среднем 5—10 %.

Мы различаем 3 степени тяжести кровопотери.

/ *степень* — легкая — наблюдается при потере до 20 % объема циркулирующей крови (до 1000 мл у больного с массой тела 70 кг). Общее состояние удовлетворительное или средней тяжести, кожа бледная (сосудистый спазм), появляется потливость; пульс 90—100 в 1 мин, артериальное давление 13,3—12/8 кПа (100—90/60 мм рт. ст.), беспокойство сменяется легкой заторможенностью, сознание ясное, дыхание несколько учащено, рефлексы понижены, мышцы расслаблены, лейкоцитоз со сдвигом лейкоцитарной формулы влево, олигурия. Без компенсации кровопотери вы-

раженных расстройств кровообращения не отмечается.

// *степень* — средней тяжести — наблюдается при потере от 20 до 30 % объема циркулирующей крови (от 1000 до 1500 мл у больного с массой тела 70 кг). Общее состояние средней тяжести, больной заторможен, говорит тихим голосом, медленно, отмечаются выраженная бледность кожи, липкий пот, пульс 120—130 в 1 мин, слабого наполнения, артериальное давление 12—10,7/6,7 кПа (90—80/50 мм рт. ст.), учащенное поверхностное дыхание, выраженная олигурия. Вследствие спазма сосудов артериальное давление может быть нормальным или даже повышенным. Однако оно может в любой момент снизиться вследствие истощения компенсаторных механизмов и расширения сосудов. Без компенсации кровопотери больной может выжить, однако остаются значительные нарушения кровообращения, метаболизма и функции почек, печени, кишечника.

/// *степень* — тяжелая — наблюдается при потере более 30 % объема циркулирующей крови (от 1500 до 2500 мл у больного с массой тела 70 кг). Общее состояние тяжелое или очень тяжелое, угнетена двигательная реакция, кожа и слизистые оболочки бледно-цианотичные или пятнистые (спазм сосудов сменяется дилатацией). Больной на вопросы отвечает медленно, шепотом, часто теряет сознание, пульс нитевидный, 130—140 в 1 мин, периодически не сосчитывается или не пальпируется, максимальное артериальное давление от 9,3—8 до 6,7 кПа (от 0—60 до 50 мм рт. ст.), центральное венозное давление низкое, дыхание поверхностное, редкое, конечности и тело холодные на ощупь, температура тела снижена. Олигурия сменяется анурией. Восполнение кровопотери может привести к быстрому восстановлению гемодинамики (лабильная форма). Если же быстрого улучшения не происходит, это свидетельствует о повреждении жизненно важных паренхиматозных органов (торпидная форма). В этом случае, как и при лабильной форме, имеется дилатация артерио-метартериоло-венулярного комплекса с открытыми артерио-венозными анастомозами. Нередко отмечаются геморрагические явления, свидетельствующие о распространенном внутрисосудистом тромбообразовании; насыщение крови кисло-

родом, артерио-венозная разница уменьшаются, общее состояние ухудшается, нарастают явления интоксикации.

Без своевременной компенсации кровопотери больные умирают вследствие гибели клеток ряда органов, в первую очередь, печени, почек, выраженных метаболических расстройств, падения сердечной деятельности. Кровопотеря 50—60 % объема циркулирующей крови вызывает быструю смерть от остановки сердца вследствие недостаточности кровоснабжения мышцы сердца.

Клиническая картина желудочно-кишечного кровотечения в основном зависит не от его этиологии, а от количества потерянной крови и скорости кровотечения.

Артериальное давление и пульс не всегда соответствуют степени кровопотери. Клинический анализ крови, сделанный однократно, также не дает представления ни о степени кровопотери, ни о продолжающемся кровотечении (в первые часы содержание гемоглобина и эритроцитов может оставаться нормальным или оно слегка повышено за счет сгущения крови). Снижение уровня гемоглобина и количества эритроцитов при динамическом исследовании с одновременным нарастанием количества лейкоцитов свидетельствует о наличии кровотечения и о том, что оно продолжается. В неотложных случаях можно определять степень и уровень кровопотери по относительной плотности крови. Это исследование проводят при поступлении больного в стационар и в динамике.

Для исследования относительной плотности крови и плазмы готовят шкалу из раствора меди сульфата с относительной плотностью от 1070 до 1010. Кровь берут из вены в гепаринизированную пробирку. При помощи тонкой пипетки с высоты 1 см каплю крови или плазмы опускают в банку с жидкостью (в норме относительная плотность крови равна 1057, плазмы—1026). Если капля несколько секунд неподвижно плавает в растворе, а затем падает на дно, то ее относительная плотность равна относительной плотности раствора; если же капля всплывает на поверхность и остается там несколько секунд, ее относительная плотность меньше таковой раствора; если она сразу опускается на дно, то ее относительная плотность больше относительной плотности раствора.

При повторных исследованиях определяют точную относительную плотность крови и плазмы по номограмме Казала. По разнице относительной плотности крови и плазмы рассчитывают уровень гемоглобина, гематокритное число, содержа-

ние белка. Все эти показатели дают определенное представление о кровопотере.

В какой-то степени о величине кровопотери можно судить по гематокритному числу, однако этот показатель относительно достоверен лишь при остановленном кровотечении и стабилизированной гемодинамике.

П. К. Дьяченко (1968) приводит следующие приблизительные показатели величины кровопотери на основании исследования относительной плотности крови, гематокритного числа, гемоглобина (табл. 8).

Наиболее достоверные данные о величине кровопотери можно получить при определении объема циркулирующей крови и ее компонентов. В практике определяют объем циркулирующей крови по разведению индикатора (азотистый краситель Т-1824, коллоидный краситель конго красный, эритроциты, меченные радиоактивным ⁵¹Cr, и альбумин, меченный ¹³¹I).

Дифференциальная диагностика профузного желудочно-кишечного кровотечения представляет значительные трудности. Большое значение имеет анамнез, определение локализации язвы, длительности заболевания, начала кровотечения, ранее использованные методы лечения.

Кровотечению иногда предшествует усиление боли и диспептических явлений, которые исчезают после начала кровотечения (симптом Бергман[^],

Характер кровавой рвоты имеет некоторое диагностическое значение. Так, сильная рвота алой кровью со сгустками чаще является признаком кровотечения из пищевода, рвота кофейной гущей со сгустками крови или без них обычно свидетельствует о кровотечении из желудка (образование солянокислого гематина под влиянием желудочного сока), а наличие крови с примесью большого количества слизи — об эрозивном гастрите. Даже при профузном кровотечении не всегда бывает

Таблица 8. Величина кровопотери (по П. К. Дьяченко, 1968)

Относительная плотность крови	Гематокрит	Гемоглобин, ммоль/л	Соответствующая кровопотеря, мл
1057—1054	44—40	6,8—6,2	До 500
1053—1050	38—32	6,1—5,3	До 1000
1049—1044	30—23	5,3—3,8	До 1500
1044	23	3,8	Больше 1500

кровавая рвота. Особенно трудно судить о степени кровопотери, когда кровь выделяется через кишечник с каловыми массами. При продолжающемся кровотечении перистальтика обычно усиливается, что можно определить при аускультации.

Считают, что при кровоточащей язве желудка чаще наблюдается кровавая рвота, а при язве двенадцатиперстной кишки — мелена (С. П. Федоров, 1928).

Следует помнить о возможности кровотечения из распадающейся раковой опухоли, особенно у лиц пожилого возраста. Данные анамнеза, лабораторных исследований, наличие синдрома малых признаков дают основание поставить диагноз рака. Дифференциальная диагностика кровотечения язвенного происхождения и при полипозе желудка чрезвычайно сложна, но она не имеет особого значения, так как тактика хирурга при этих заболеваниях одинакова. Помогает анамнез и в значительной степени рентгенологическое исследование на высоте кровотечения и эндоскопия.

Острые язвы и геморрагический гастрит являются причиной профузного желудочного кровотечения у 20—25 % больных. В настоящее время эту патологию успешно диагностируют при помощи фиброгастроскопии, в том числе на высоте кровотечения.

При желудочном кровотечении вследствие ущемления диафрагмальной грыжи может наблюдаться интенсивная боль в надчревной области, которая уменьшается при приведении коленей к животу. Такое кровотечение обычно появляется после физической нагрузки. Ведущим методом в диагностике грыж пищевода отверстия диафрагмы является рентгенологический.

В дифференциальной диагностике следует учитывать и желудочно-кишечное кровотечение, связанное с заболеваниями сердечно-сосудистой системы (атеросклероз, гипертоническая болезнь). Кровотечение как осложнение гипертонической болезни и атеросклероза обычно наблюдается у лиц пожилого и старческого возраста, не страдавших ранее заболеваниями желудка. При этом характерно внезапное появление кровотечения и отсутствие боли.

Болезненность в левом подреберье, где пальпируется увеличенная селезенка, может

быть признаком тромбоза венозной системы селезенки и печени или наличии атрофических изменений в последней можно думать о кровотечении, которое связано с циррозом печени. Об этом же свидетельствуют асцит, расширение вен в области пупка и на передней брюшной стенке. Кровотечение, связанное с явлениями портальной гипертензии, зачастую очень трудно диагностировать, потому что после начала кровотечения нередко уменьшается селезенка, печень не пальпируется и кровотечение нередко возникает до появления асцита. В этом случае для диагностики необходимо использовать спленопортографию, которая позволяет диагностировать место окклюзии в системе портального кровообращения.

Кровотечение может быть также следствием забоеваний крови. Люди, страдающие гемофилией, как правило, сами знают о своем страдании. Заподозрить гемофилию помогают обнаруживаемые тугоподвижность суставов и их увеличение на почве кровоизлияний. Окончательный диагноз устанавливают на основании специальных лабораторных исследований свертывающей системы крови. Болезнь Верльгофа, Шенлейна—Геноха, авитаминоз имеют достаточно четкую клиническую картину. При собирании анамнеза важно выяснить, принимал ли больной препараты, которые могут вызвать кровотечение (большие дозы глюкокортикоидов, кортикотропин, антикоагулянты, ацетилсалициловую кислоту, резерпин, бутадиион и др.).

Важно также помнить о возможности сочетания профузного язвенного кровотечения и перфорации язвы. Такое сочетание встречается у 4,2—12 % больных с перфоративной язвой. Надо быть особенно настороженным, когда при кровотечении больной отмечает сильную боль в надчревной области, которая постепенно стихает и возникает напряжение мышц брюшной стенки. Следует отметить, что у таких больных напряжение мышц брюшной стенки часто не выражено. В. Д. Братусь (1972) считает, что это обусловлено попаданием в брюшную полость измененной крови, которая оказывает менее раздражающее влияние на брюшину, чем обычное содержимое желудка. Неотложное рентгенологическое исследова-

ние больных с острым желудочно-кишечным кровотечением было впервые предложено Hampton в 1937 г., который считал, что отрицательные данные рентгенологического исследования при кровоточащих язвах обусловлены обследованием в поздние сроки, когда язва уже успевает зажить. Поэтому он обследовал больного во время кровотечения или вскоре после его остановки. Впервые в нашей стране рентгенологическое исследование пищеварительного тракта на высоте кровотечения применили П. В. Сосновский и Г. А. Густерин (1940).

Рентгенологическое исследование желудка больных, которые находятся в тяжелом состоянии, особенно с продолжающимся кровотечением, следует проводить в горизонтальном положении без применения пальпации. При удовлетворительном состоянии больного проводят дальнейшее его обследование в наклонном и вертикальном положениях с осторожной пальпацией и компрессией.

Для обнаружения источника кровотечения в неясных случаях используют целиако- и мезентерикографию. Показанием к этим методам исследования является кровотечение, источник которого не может быть установлен на основании эндоскопических и рентгенологических данных, а также подозрение на гемофилию, кровотечение из кишечника (сосудистая дисплазия и т. д.). О локализации кровотечения судят по окраске кишки при суперселективной ангиографии. Катетеризацию сосудов используют также для проведения ангиотерапии после остановки кровотечения (адреналина гидрохлорид, вазопрессин). У тяжелобольных при противопоказаниях и высоком риске операции возможна эмболизация кровоточащего сосуда (В. С. Савельев и соавт., 1984).

Хирургическая тактика при остром желудочно-кишечном кровотечении до сих пор представляет сложную проблему. Используют два основных способа лечения: 1) активная тактика — резекция на высоте кровотечения (Finsterer, С. С. Юдин, Б. С. Розанов, Б. А. Петров); 2) выжидательная тактика, которая предусматривает остановку кровотечения консервативными средствами и операцию в межоточный период на 10—14-й день. Операцию на высоте кровотечения производят только при

неэффективности консервативных мероприятий в течение 6—8 ч (Е. Л. Березов, А. Н. Бакулев, Б. И. Стручков).

С. С. Юдин (1955) подчеркивал: «При наличии достаточных данных, указывающих на язвенный характер начавшегося острого кровотечения, у лиц не слишком молодых и не чрезмерно старых лучше оперировать, чем выжидать. А если оперировать, то лучше всего сразу, то есть в первые сутки. Никакими трансфузиями крови не удастся исправить то, что причиняет потеря времени. Без переливаний крови не смогли бы выжить многие из оперированных и в ранние сроки, но одним возмещением потерянной крови часто невозможно уже спасти больных, ушедших за грани переносимого».*

Finsterer (1935) считал, что больной с острым желудочно-кишечным кровотечением и язвенным анамнезом подлежит операции. При отсутствии язвенного анамнеза вначале следует применять консервативное лечение. Кровотечение, которое не останавливается после лечения, а также повторное кровотечение являются показанием к операции. Наилучшим сроком для операции Finsterer считал первые 48 ч («золотые часы»).

Б. С. Розанов (1955) отмечал, что ни один хирург не может отрицать опасности оперативного вмешательства при язвенном кровотечении. Тем не менее максимальная опасность заключается не столько в самой операции, сколько в выжидании и длительности постгеморрагической анемии.

Мы являемся сторонниками активной лечебно-диагностической тактики. Больного с острым желудочно-кишечным кровотечением необходимо госпитализировать в отделение интенсивной терапии, где проводятся мероприятия по выведению из состояния геморрагического шока. После улучшения состояния больного, стабилизации показателей гемодинамики производят эндоскопию. Она должна быть ранней, поскольку диагностика усложняется с увеличением продолжительности кровотечения и большинство эрозий, выявляемых в первые 24 ч, не удастся обнаружить через 48 ч. Ранняя эндоскопия позволяет установить

диагноз у 65 % больных, заподозрить причину кровотечения у 25 %. Причину кровотечения не удастся установить у 5 % больных, еще у 5 % патологические изменения со стороны пищевода, желудка и луковицы двенадцатиперстной кишки отсутствуют.

Эндоскопия является не только диагностической, но и лечебной процедурой. Различают два типа кровотечения: 1) пульсирующее и 2) свободное истечение крови из сосудов язвы. Большое значение имеет определение размеров кровоточащего сосуда. Наличие видимого кровоточащего сосуда диаметром 2 мм и более обычно свидетельствует о необходимости оперативного лечения, поскольку его обычно не удастся коагулировать. После обнаружения источника кровотечения и удаления сгустка предпринимают попытку местно остановить кровотечение посредством электрокоагуляции, местного применения гемостатиков (тромбин, аминокaproновая кислота, лифузол, пленкообразователи — левазин и др.), фотокоагуляции лазером. Электрокоагуляцию следует производить вокруг сосуда, а не в сосуде.

Местное лечение кровотечения заключается в промывании желудка ледяным изотоническим раствором натрия хлорида, применении антацидных препаратов, ингибиторов протеолиза. Следует помнить, что в желудке и двенадцатиперстной кишке условия для местного гемостаза плохие. Это обусловлено постоянной перистальтикой, отсутствием местных механизмов ауторегуляции кровотока, воздействием местных антигемостатических химических факторов. Соляная кислота отрицательно действует как на плазматические, так и на клеточные факторы свертывания крови (тромбоциты), что способствует увеличению продолжительности кровотечения. Для воздействия на кровообращение в стенке желудка применяют криолаваж, вливают в желудок норадреналина гидротартрат. Кроме антацидных препаратов (магния окись, гастрофарм, алмагель) для снижения желудочной секреции применяют внутривенное введение циметидина. Получило распространение внутривенное капельное вливание секретина (0,3 ед/кг/ч). Выделяющееся в ответ на введение секретина большое количество содержимого двенадцатиперстной кишки забрасывается в желу-

* Юдин С. С. Эпюды желудочной хирургии.— М.: Медицина, 1965, с. 178.

док и нейтрализует кислое его содержимое. Изучается возможность применения для остановки кровотечения соматотропина, вызывающего спазм сосудов и уменьшение кровотока в слизистой оболочке желудка. Для уменьшения местного фибринолиза применяют внутрь или вводят через зонд тромбин с аминокaproновой кислотой, ингибиторы протеолитических ферментов (каждые 6—8 ч).

Для диагностики продолжающегося или рецидивного кровотечения производят постоянную аспирацию желудочного содержимого, давая больному каждый час 100 мл воды и оценивая цвет аспирируемой жидкости. Зонд держат в желудке до 2 сут после видимой остановки кровотечения.

При желудочно-кишечном кровотечении больному необходимо обеспечить покой (строгий постельный режим). На высоте кровотечения показан голод, после остановки кровотечения назначают диету Мейленграхта (негорячий чай, белый хлеб, сметана, каша, омлет, пюре, кисель, какао, масло). Применяют холод на живот.

При кровотечении целесообразно переливание одногруппной, совместимой по резус-фактору эритроцитарной массы ранних сроков хранения. Вводят также свежечитратную или консервированную кровь ранних сроков хранения. Желательно переливать кровь капельным методом, однако у больных, которые находятся в состоянии коллапса, применяют струйное переливание и даже в несколько вен одновременно. При отсутствии крови и до проведения всех необходимых исследований (определение группы крови и резус-фактора, пробы на индивидуальную совместимость), позволяющих безопасно переливать кровь и эритроцитарную массу, следует использовать нативную и сухую плазму, а также небольшие дозы (до 400 мл) полиглокина, который выравнивает артериальное давление и увеличивает объем циркулирующей крови. Большое количество полиглокина при тяжелом геморрагическом шоке применять не следует, так как он изменяет состояние свертывающей системы крови, повышает вязкость крови и способствует внутрисосудистому тромбозу. В тяжелых случаях кровотечения и коллапса показаны переливание 5 % или 10 % раствора альбумина до 200—300 мл, прямое переливание крови.

Количество перелитой крови зависит от степени кровопотери. При массивной кровопотере частую переливают в различных комбинациях большое количество крови, ее препаратов и кровезаменителей. Восполнение объема циркулирующей крови производят под контролем центрального венозного давления. Для этого больному выполняют секцию медиальной подкожной вены руки и вводят полихлорвиниловый катетер в верхнюю полую или подключичную вену методом пункции. Катетер присоединяют к аппарату Вальдмана. В норме венозное давление составляет 0,68—1,47 кПа (70—150 мм вод. ст.) Центральное венозное давление ниже 0,68 кПа (70 мм вод. ст.) свидетельствует о том, что емкость сосудистого русла не соответствует массе крови. Высокое центральное венозное давление является признаком перевосполнения кровопотери или слабости сердечной деятельности. Трансфузия крови или плазмозаменителей в таких случаях грозит опасностью отека легкого.

При кровопотере легкой степени организм способен компенсировать самостоятельно кровопотерю, поэтому можно обойтись переливанием 500 мл плазмы или введением 5 % раствора глюкозы, раствора Рингера — Локка и изотонического раствора натрия хлорида (до 1000 мл).

При кровопотере средней степени необходимо перелить в общей сложности 1500 мл, а при тяжелой — до 2500—3000 мл гемотерапевтических средств, причем следует чередовать переливание крови, плазмы и плазмозаменителей. Низкомолекулярные плазмозаменители (гемодез, реополиглюкин и др.) применяют при остановленном кровотечении, так как, наряду с улучшением кровоснабжения тканей, они способствуют растворению тромбов и повышенной кровоточивости из неперевязанных сосудов. Крупномолекулярные плазмозаменители (полиглюкин и др.) способствуют агрегации эритроцитов и внутрисосудистой свертываемости, поэтому их нельзя применять при тяжелой кровопотере. Общая доза полиглокина при дробном его введении, чередовании с кровью и плазмой не превышает 2000 мл.

В случаях массивной кровопотери с развитием тяжелого геморрагического шока эффективно сочетание крови и плазмозаменителей с рингер-лактатом или изото-

ническим раствором натрия хлорида в объеме, в 2 раза превышающем кровопотерю или расчетную величину гемотрансфузии. При этом можно ограничиться переливанием минимума крови — 30 % общего объема замещения. Следует помнить, что без компенсации кровопотери противопоказано введение симпатомиметических средств (адреналина гидрохлорида, норадrenalина гидротартрата, мезатона и др.). Эти вещества не применяют вовсе или их вводят только после восполнения кровопотери в сочетании с ганглиоблокирующими средствами. Лишь больным, находящимся в тяжелом состоянии, особенно лицам пожилого возраста с падением давления ниже критического уровня (ниже половины исходного, а у больных с нормальным артериальным давлением ниже 8 кПа, то есть 60 мм рт. ст.) их применение оправдано, так как длительная гипотензия может привести к необратимым мозговым расстройствам.

Желудочно-кишечное кровотечение сопровождается определенными изменениями в свертывающей системе крови. Сокращается время свертывания крови, причем у 40—50 % больных почти вдвое. Толерантность плазмы к гепарину повышается в среднем на 45 %. У большинства больных сокращается время рекальцификации, а у остальных оно удлиняется. Увеличивается индекс ретракции с 0,5 до 0,75. Протромбиновая активность, как правило, остается в пределах нормы, у части больных протромбиновый индекс снижен. Тромботест свидетельствует о состоянии гиперкоагуляции. Повышение свертываемости крови иногда сопровождается активизацией противосвертывающей системы крови.

Данные об изменениях в свертывающей системе крови свидетельствуют о необходимости только у части больных использовать не только цельную кровь, но и гемостатические препараты общего действия. При повышенной фибринолитической активности и снижении содержания фибриногена на фоне продолжающегося кровотечения таким больным показано переливание до 5 г и более фибриногена в сочетании с аминокaproновой кислотой (5 % раствора 200—300 мл). В случаях острого фибринолиза вводят 5—8 г и более фибриногена и 200—300 мл 5 % раствора аминокaproновой кислоты.

При повышенном содержании свободного гепарина применяют 1 % раствор протамина сульфата, который вводят в дозе 5 мл внутривенно под обязательным контролем свертывающей способности крови. Если после его введения время рекальцификации плазмы и тромбиновое время укорачивается, то можно повторить введение в той же дозе, вплоть до нормализации указанных показателей. В случаях, когда протамина сульфат не оказывает влияния на свертываемость крови или она сразу нормализуется, от повторных введений препарата следует отказаться.

При кровотечении из вен пищевода эффективно применение питуитрина, который способствует уменьшению кровотока в органах брюшной полости на 60—70 %. Всем больным с острым пищеводно-желудочно-кишечным кровотечением назначают сифонные клизмы из натрия гидрокарбоната 2—3 раза в день, чтобы удалить излившуюся в кишечник кровь. Это мероприятие обязательно, так как продукты распада эритроцитов, особенно аммиак, оказывают токсическое действие на печень. Освобождающийся при распаде эритроцитов калий токсически действует на мышцу сердца, а сами продукты распада эритроцитов снижают свертываемость крови и следовательно, могут поддерживать кровотечение. Возникающая при кровотечении гипоксия тканей сама по себе может также способствовать кровотечению. Поэтому необходимо насыщение организма больного кислородом (дача кислорода через катетер, введенный в носовую часть глотки).

Показанием к оперативному лечению является неостанавливающееся кровотечение. При этом различают экстренную операцию, которую выполняют при интенсивном кровотечении (первичном или рецидивном) независимо от эффекта противошоковой терапии, раннюю операцию — в течение первых 1—2 сут от начала кровотечения после стабилизации гемодинамики и плановую операцию — спустя 2—3 нед после остановки кровотечения и курса консервативного лечения.

Лучшие результаты отмечаются при ранних операциях, которые выполняют, при стабильной гемодинамике. Летальность при экстренных операциях в 3—4 раза выше, чем при ранних, особенно у больных "пожилого и старческого возраста.

Операции при остром желудочно-кишечном кровотечении производят под поверхностным интубационным наркозом в сочетании с мышечными релаксантами, управляемым дыханием, малыми дозами наркотических веществ и полноценным снабжением кислородом. Такой наркоз создает условия для восстановления угнетенных функций жизненно важных центров и органов. Оперативное вмешательство выполняют под защитой капельного переливания крови, так как больные с острым кровотечением чрезвычайно чувствительны к дополнительной кровопотере во время операции.

Важное значение во время операции у обескровленного больного имеет бережное обращение с тканями, а также тщательный гемостаз.

За последние годы вопрос о выборе метода операции при кровоточащих язвах подвергся коренному пересмотру. Многие отечественные и зарубежные хирурги считают операцией выбора стволую ваготомию с обшиванием язвы и пилоропластикой. Некоторые авторы применяют даже селективную проксимальную ваготомию в сочетании с дуоденотомией, обшиванием кровоточащего сосуда с сохранением привратника. По сводной статистике Johnston (1981), на 1200 ваготомий с обшиванием сосуда и пилоропластикой летальность в среднем составила 9 %, на то же число резекций желудка — 16 %. Особенно заметно снижение летальности у больных пожилого и старческого возраста, страдающих сопутствующими заболеваниями.

При кровотечении из язвы пилорoduodenальной зоны и состоянии относительной компенсации мы производим дуоденотомию или гастротомию, сохраняя привратник, обшиваем источник кровотечения и выполняем селективную проксимальную ваготомию. При расположении язвы на привратнике выполняем гемипилорэктомию по Джаду с иссечением язвы и селективную проксимальную ваготомию. Резко ослабленным больным производим широкую гастродуоденотомию, обшивая кровоточащий сосуд в язве, используем разрез желудка и двенадцатиперстной кишки для пилоропластики и завершаем операцию стволовой ваготомией. При кровоточащих язвах желудка тяжело больному можно иссечь язву и выполнить ваготомию и пилоропластику. К резекции желудка сле-

дует прибегать при компенсированном состоянии больного и при наличии большой язвы, если имеется подозрение на ее малигнизацию.

При применении стволовой ваготомий операцию начинают с гастродуоденотомии и остановки кровотечения. Наилучшим способом является экстериоризация язвы путем мобилизации ее краев и обшивания язвы и сшивания слизистой оболочки над язвой. При невозможности выполнения этого приема следует ограничиться обшиванием кровоточащего сосуда. Затем выполняют пилоропластику и ваготомию. Рецидив кровотечения обычно является результатом плохой перевязки сосуда и обшивания язвы. Как показывает опыт, опасность прошивания общего желчного протока преувеличена.

В то же время нельзя полностью исключать при язвенных кровотечениях резекцию желудка. Если хирург не владеет техникой ваготомий, он должен выполнить резекцию желудка. Эта операция показана также при язве желудка.

Известны случаи, когда во время операции на желудке по поводу кровотечения не находят признаков язвенного, опухолевого или другого поражения желудка или двенадцатиперстной кишки.

При этом следует помнить, что сама лапаротомия уменьшает кровоток в желудке, чем объясняется иногда отсутствие кровотечения при ревизии. При невыясненном источнике кровотечения, прежде чем осуществлять «слепую» резекцию желудка, нужно прибегнуть к интраоперационной эндоскопии или широкой гастродуоденотомии. Если источник кровотечения обнаружить не удастся, необходимо особенно тщательно осмотреть кардиальную часть желудка и пищевод. Для ревизии слизистой оболочки можно воспользоваться приемом Старцла: после мобилизации большой кривизны и широкой гастротомии слизистую оболочку желудка выворачивают зажимом с тупфером через заднюю стенку. Мы при гастротомии вводим два длинных брюшных зеркала в разрез желудка и осматриваем кардиальную часть, все стенки желудка и привратник. Двенадцатиперстную кишку осматриваем, вводя через привратник более узкие зеркала или крючки Фарабефа.

Редкой причиной желудочно-кишечного кровотечения является синдром Маллори—

Вейса, описанный в 1929 г., который заключается в появлении продольных глубоких, нередко множественных, трещин слизистой оболочки длиной 4—40 мм в зоне пищевода-желудочного соединения. Синдром Маллори—Вейса встречается у 1—13 % больных с кровотечением из верхнего отдела пищеварительного тракта. В мировой литературе опубликовано около 1000 наблюдений этой патологии.

У 75—80 % больных возникновению кровотечения предшествуют сильные рвотные движения, особенно при закрытом кардиальном отверстии, что часто наблюдается после приема большого количества пищи и алкоголя. У 20—25 % больных рвота кровью и мелена являются единственным проявлением заболевания. К способствующим факторам относят тупую травму живота, сильный кашель, икоту, астматическое состояние. У 30—50 % таких больных имеется грыжа пищевода и отверстия диафрагмы. Чаще всего трещина располагается на правой боковой стенке сразу же за пищевода-желудочным соединением.

Основным методом диагностики является фиброгастроскопия. В большинстве случаев кровотечение и повреждения слизистой оболочки излечиваются консервативными мероприятиями (диета, антацидные средства, переливание крови). Используют также внутривенное вливание питуитрина, тампонаду зондом Блекмора или Линтона, коагуляцию через гастроскоп. При массивном, неостанавливаемом кровотечении показано оперативное лечение. В 1955 г. Whiting и Varon впервые сообщили об успешном ушивании разрыва слизистой оболочки. Stoica (1959) предложил в таких случаях перевязывать левую желудочную артерию, особенно при затрудненном ушивании разрыва слизистой оболочки из-за прорезывания швов. Mintz и соавторы (1980) применяют комбинированный метод ушивания разрыва слизистой оболочки без вскрытия просвета желудка под контролем эндоскопа. Летальность после операций по поводу синдрома Маллори—Вейса достигает 10 %.

Острые изъязвления слизистой оболочки пищеварительного тракта. К острым, или стрессовым, язвам относят изъязвления слизистой оболочки верхних отделов пищеварительного тракта, возникающие через не-

сколько часов или дней после экстремального воздействия на организм. К последним относят травму, в том числе операцию, ожоги, действие низкой температуры, септическое состояние, эклампсию, инфаркт миокарда, уремию, печеночную недостаточность и др. Острые язвы наиболее часто локализуются в проксимальной половине желудка, иногда их обнаруживают в пищеводе, антральной части желудка, двенадцатиперстной кишке. Как правило, это поверхностные, кровоточащие, перфоративные язвы.

Макроскопически уже спустя несколько часов после экстремального воздействия в проксимальной части желудка появляются круглые, реже продолговатой формы, участки побледнения слизистой оболочки. Несколько позже обнаруживаются единичные точечные кровоизлияния. Через 24 ч образуются эрозии диаметром до 3 мм. В последующие 24 ч возникают глубокие некротические дефекты слизистой оболочки с отечными краями. Одновременно могут наблюдаться изменения слизистой оболочки в антральной части желудка, двенадцатиперстной кишке, нижней трети грудной части пищевода. Через несколько дней дефект слизистой оболочки достигает 2 см в диаметре, незначительные участки поражения сливаются в большие изъязвления. Нередко отмечается сочетание различных стадий изменения слизистой оболочки: эрозии желудка и язвы двенадцатиперстной кишки. Множественные язвы чаще наблюдаются в желудке, одиночные — в двенадцатиперстной кишке.

При гистологическом исследовании в начальной стадии отмечается отек слизистой оболочки с дефектом поверхностного эпителия, диapedез эритроцитов. Изменения в большинстве случаев достигают мышечного слоя слизистой оболочки. Вовлечение более глубоких слоев возможно при длительном течении заболевания, но наблюдается редко, в основном в двенадцатиперстной кишке, и еще реже в нижней трети грудной части пищевода.

Патогенез острых изъязвлений до конца не выяснен. Основными факторами являются нарушения микроциркуляции в слизистой оболочке пищеварительного тракта вследствие шока, заброс в желудок желчных кислот и лизолецитина (дуоденогастральный рефлюкс), приводящий к

повреждению защитного слизистого барьера, снижение энергетического обмена в клетках слизистой оболочки желудка, нарушение репаративной способности эпителия и обратная диффузия водородных ионов, являющихся непосредственным повреждающим агентом.

Клиническая картина острых изъязвлений всегда сочетается с симптомами основного заболевания и часто маскируется им. Кровотечение из острых язв наблюдается в 5—10 % случаев и чаще всего возникает на 3—10-е сутки после травмы, операции и т. д. Перфорация острых язв встречается в 6—7 раз реже и наступает обычно на 4—8-е сутки. Диагностика профузного желудочно-кишечного кровотечения при наличии кровавой рвоты и мелены не представляет трудностей. Однако при небольшом кровотечении клиника мало выражена. Поэтому малейшие изменения в состоянии больного должны быть проанализированы с учетом возможности кровотечения. Применение желудочного зонда в подобных случаях позволяет определить примесь крови в желудочном содержимом. Перфорация острой язвы также характеризуется скудной клинической картиной. Типичные признаки (острая боль, напряжение мышц брюшной стенки и др.), как правило, слабо выражены. Характерными симптомами являются внезапное ухудшение сердечно-сосудистой деятельности (боль в области сердца, одышка, коллапс).

Основным методом диагностики острых изъязвлений является эндоскопия.

Лечение острых изъязвлений заключается в борьбе с сердечно-сосудистой, дыхательной и почечной недостаточностью, парезом желудка и кишечника (эвакуация желудочного содержимого, электростимуляция и др.), гиповолемией, нарушениями белкового и витаминного обмена. Важное значение имеет нейтрализация соляной кислоты в желудке (аспирация содержимого через желудочный зонд, антацидные средства, циметидин, подавление протеолитических факторов двенадцатиперстной кишки (холестирамин по 2 г каждые 4 ч через зонд), повышение общей и местной резистентности и репаративных процессов в слизистой оболочке желудка (гемотрансфузии, альбумин, протеин, метилурацил, ретинол, аскорбиновая кислота и др.). Большое значение имеет раннее энтеральное питание. Ге-

мостаза удается достичь путем промывания желудка через зонд ледяным изотоническим раствором натрия хлорида, приемом антацидных средств, 5 % раствора аминокaproновой кислоты с тромбином. Хороший эффект оказывает внутривенное капельное введение секретина (25 ЕД/ч). При неэффективности местных кровоостанавливающих средств показано применение электрокоагуляции, лазера, криовоздействия, гемостатических пленкообразующих препаратов. В специализированных клиниках, располагающих современной ангиографической аппаратурой, для гемостаза используют селективную внутриартериальную инфузию вазоконстрикторов (питуитрин, адреналина гидрохлорид, децинон), а также катетерную эмболизацию артерий (мышечная ткань, измельченный тефлон, микросфера полистирола и др.). При неэффективности консервативного лечения производят операцию. Опыт показывает, что чем дольше проводилась консервативная терапия, тем хуже результаты последующих операций. Критерием неэффективности считают продолжение кровотечения после переливания 2,5 л крови или его возобновление. Трудности оперативного вмешательства обусловлены сложностью обнаружения источника кровотечения. Поэтому при возможности операцию сочетают с интраоперационной эндоскопией, что позволяет избежать широких или множественных разрезов пищеварительного тракта. Кроме того, поскольку операцию выполняют у резко ослабленных больных, она должна быть минимально травматичной. К таким операциям относится ваготомия с иссечением кровоточащей язвы и дренирующей операцией. При диффузном геморрагическом гастрите возможно применение деваскуляризации желудка путем перевязки основных 4 питающих желудок сосудов с сохранением коротких желудочных сосудов. При перфорации обычно ограничиваются ушиванием перфорационного отверстия, промыванием брюшной полости и дренированием ее.

Синдром Золлингера—Эллисона

Одним из наиболее выдающихся достижений последних десятилетий в решении проблемы пептических изъязвлений и пато-

логии гормональной системы пищеварительного тракта является описание синдрома Золлингера—Эллисона. Zollinger и Ellison не были первыми, кто наблюдал у некоторых больных с язвами пищеварительного тракта наличие опухолей поджелудочной железы. Но они первыми поняли возможную причинную взаимосвязь и предположили, что в подобных случаях имеет место избыточная продукция опухолями поджелудочной железы мощного стимулятора желудочной секреции, что приводит к выработке большого количества желудочного сока. Последующие многочисленные исследования подтвердили гипотезу Zollinger и Ellison.

Большое внимание этим опухолям стали уделять после 1955 г., когда Zollinger и Ellison описали два наблюдения стойкого прогрессирующего язвенного диатеза с желудочной гиперсекрецией, поносом в сочетании с небетаклеточной опухолью панкреатических островков. Больных неоднократно оперировали по поводу рецидивировавших пептических язв. Одному из них были выполнены две резекции желудка (вторая — с ваготомией) по поводу пептической язвы начального отдела тощей кишки, сопровождавшейся резкой желудочной гиперсекрецией и поносом. Оперативное лечение оказалось безуспешным, больной умер от желудочного кровотечения. На вскрытии обнаружена опухоль, исходящая из островковой ткани поджелудочной железы. Второй больной по поводу язвы желудка и верхнего отдела тонкой кишки была произведена резекция желудка в сочетании с ваготомией, которая принесла лишь временное облегчение. Последующая рентгенотерапия (облучение культи желудка в дозе 516 мКл/кг) не дала эффекта. Во время повторной операции, произведенной по поводу перфорации язвы, обнаружена опухоль поджелудочной железы с метастазами в лимфатические узлы, что было подтверждено гистологическим исследованием. Тотальная гастрэктомия привела к выздоровлению больной.

В отечественной литературе отдельные наблюдения синдрома Золлингера—Эллисона описаны В. М. Ситенко и соавторами (1964), Р. Т. Панченковым (1965), В. Г. Борисовым (1967), В. С. Маятом и А. Я. Кешисевой (1967). В. И. Самохвалов и Калашников (1980) описали 26 наблюде-

ний. Мы в течение 15 лет оперировали 42 больных с указанной патологией. Личный опыт Zollinger составляет 42 наблюдения. Наибольшим опытом (92 больных) обладает **Bonfils (1981)**. К 1980 г. число описанных в мировой литературе случаев этого заболевания превысило 1000.

Впервые сочетание пептической язвы с опухолью поджелудочной железы было описано Б. П. Ручинским и Ф. Я. Чистовичем в 1901 г. Авторы наблюдали больного с сильной болью в надчревной области, периодическим желудочно-кишечным кровотечением, поносом, рвотой большим количеством прозрачной жидкости. Больной внезапно умер. На вскрытии были обнаружены две язвы двенадцатиперстной кишки (на передней и задней стенках). Язва передней стенки перфорировала. В месте расположения язв имелось сужение кишки. В желудке обнаружено большое количество желудочного сока. В хвосте поджелудочной железы выявлена опухоль величиной с небольшой апельсин, в головке железы — вторая опухоль в виде небольшого узелка. Обе опухоли были в капсуле. При гистологическом исследовании диагностирован цилиндроклеточный рак из клеток со светлой протоплазмой.

Поскольку число опубликованных наблюдений относительно невелико, статистические данные об этом заболевании крайне скудны. По данным Zollinger и Grant (1964), Bader и соавторов (1967), мужчины составляют 60 % больных, женщины — 40 %. Возраст больных колеблется от 7 до 90 лет, наиболее часто заболевают в возрасте 30—50 лет.

Ульцерогенная аденома обычно имеет вид отграниченного, дольчатого или кистозно измененного узла различной консистенции, беловатого, желтого, серого или красного цвета, располагающегося поверхностно, легко выщипываемого или же глубоко расположенного и врастающего в ткань поджелудочной железы. Размеры опухоли достигают 10—12 см в диаметре. При электронной микроскопии клетки опухоли характеризуются наличием секреторных гранул, аналогичных содержащимся в G-клетках антральной части желудка.

Gregory (1964) показал, что вещество, экстрагируемое из клеток, подобно гастрину. McGuigan и Trudeau (1968)

с помощью высокоспецифичных иммунологических исследований установили, что активным началом опухолей при синдроме Золлингера—Эллисона является гастрин. С помощью иммунофлюоресцентного метода удалось доказать наличие гастрина в D-клетках поджелудочной железы. Интересно, однако, что форма накопления гастрина в секреторных гранулах поджелудочной железы и в привратниковой части желудка различна (Polak и Pearse, 1972). Gregogy и Тгасу, сравнивая результаты воздействия на желудок собаки экстрактов из опухоли поджелудочной железы и гастрина I и II, получили одинаковый эффект. Все эти данные позволяют считать действующим началом опухолей гастрин. Гастроноподобным действием обладают также экстракты из метастазов.

По данным Ellison (1964), у 61 % больных встречается аденокарцинома, у 29 % — аденома и у 10 % — гиперплазия D-клеток панкреатических островков. У 23 % больных опухоль располагалась вне поджелудочной железы, чаще всего в стенке двенадцатиперстной кишки. Как казуистика описаны гастриномы в стенке желудка, в желчном пузыре. У 58 % больных наблюдались метастазы в печень, легкие, регионарные лимфатические узлы, которые превосходили размеры первичной опухоли в 10 раз (Zollinger, 1974). Collin-Jones (1969) описал больную с синдромом Золлингера—Эллисона и множественными гастринсодержащими кожными метастазами. Хотя у 39 % больных заболевание носило доброкачественный характер, у 22 % были множественные опухоли.

У 10—40 % больных с синдромом Золлингера—Эллисона обнаруживают аденомы и других эндокринных желез (паращитовидных, надпочечников, гипофиза и др.). Сочетание аденом других эндокринных желез и синдрома Золлингера—Эллисона носит название полигландулярного эндокринного аденоматоза, который Ellison и Wilson отметили у 20 % больных. Поданным Zollinger (1974), из 800 больных с синдромом Золлингера—Эллисона опухоли гипофиза выявлены у 10 %, надпочечников — у 13 %; аденомы щитовидной железы обнаружены у 10 %, паращитовидных желез — у 22 %, инсулиномы и карциноидные опухоли — у 2 %.

В связи с этим следует отметить, что

при полигландулярном эндокринном аденоматозе секретируется не только гастрин, но и другие гормоны. По сводным данным Weichert (1970), при синдроме Золлингера—Эллисона опухоли могут выделять в различных сочетаниях с гастрином инсулин, глюкагон, кортикотропин, меланостимулирующий гормон, серотонин. Momens и соавторы (1976) описали наблюдение синдрома Золлингера—Эллисона, в котором имела место избыточная продукция гастрина, паратгормона, кальцитонина, пролактина, глюкагона. Feurle и соавторы (1982) наблюдали у ряда больных смешанные опухоли, состоящие из гастрин- и нейротензинпродуцирующих клеток. Поэтому при полигландулярном эндокринном аденоматозе рекомендуют определять содержание в сыворотке крови гастрина, инсулина, глюкагона, панкреатического полипептида, нейротензина и соматостатина. В последнее время появились сообщения о внепанкреатических источниках повышенного гастринобразования. Long и соавторы (1980), Vollen и соавторы (1980) описали 3 больных с цистаденомой и цистаденокарциномой яичников, явившихся источником гиперсекреции гастрина и синдрома Золлингера—Эллисона. Удаление опухоли яичников привело к выздоровлению больных.

Патогенез полигландулярного эндокринного аденоматоза не ясен. Одни авторы (Fisher, Flandreau, 1957; Rudolph и соавт., 1960; Friesen, 1972) считают, что он возникает вследствие гиперфункции гипоталамо-гипофизарной системы. Согласно этой теории, вовлечение паращитовидных желез, панкреатических островков, коры надпочечников является вторичным по отношению к гиперфункции гипофиза. Vance и соавторы (1972) высказывают предположение, что гиперфункция различных типов клеток панкреатических островков является первичной. Возникающий вследствие этого избыток панкреатических гормонов вызывает изменения в других эндокринных железах. Pearse, Polak (1974) подчеркивают, что клетки вовлеченных в процесс эндокринных желез нейроэктодермального происхождения и относятся к APUD-системе.

Иногда полигландулярный эндокринный аденоматоз является семейным, генетически обусловленным заболеванием. В этом случае он носит название синдрома Вер-

мера. Этот синдром отмечен у 5 % больных с синдромом Золлингера—Эллисона.

Polak и соавторы (1972) на основании клинических, биохимических и иммунофлюоресцентных исследований функционального состояния G-клеток антральной части желудка пришли к заключению, что существует два типа синдрома Золлингера—Эллисона. Первый тип характеризуется непродолжительным клиническим течением, повышенным содержанием гастрина в сыворотке крови. При этом наблюдается гиперплазия G-клеток (антральный гастриноз), поджелудочная железа не изменена или же имеется незначительная гиперплазия D-клеток. Friesen, Tomita (1981) называют это состояние псевдосиндромом Золлингера—Эллисона. Второй тип, классический синдром Золлингера—Эллисона, проявляется более длительным клиническим течением, гастринемией, нормальным состоянием G-клеток, гиперплазией D-клеток или же наличием гастриномы. В последующем появилось еще несколько сообщений о первом типе синдрома (Cowley и соавт., 1973; Ganguli, 1974; Gorin, 1976; Friesen, Tomita, 1981).

Howe (1965) выделил три клинические формы синдрома: 1) гиперсекреторную, которая встречается, по его данным, у 94 % больных и характеризуется наличием язвы пищеварительного тракта; 2) кишечную, наблюдающуюся у 6 % больных и проявляющуюся поносом, гипокалиемией, ахлоргидрией; 3) полигландулярную — у 26 % больных. В последующем первая форма получила название собственно синдрома Золлингера—Эллисона, вторая — синдрома Вернера—Моррисона, третья — полигландулярного эндокринного аденоматоза.

Zollinger и Ellison выделили характерную для этого заболевания триаду симптомов: язвенный диатез со значительной желудочной гиперсекрецией; необычное расположение язвы (нисходящая, горизонтальная части двенадцатиперстной кишки, тощая кишка), опухоли панкреатических островков. Кроме того, у больных довольно часто бывает понос.

Большинство клинических проявлений заболевания можно объяснить избыточной продукцией гастрина. Под влиянием гиперпродукции гастрина выделяется большое количество желудочного сока (до 10 л в

сутки). Число обкладочных клеток в теле и дне желудка увеличивается в 6 раз по сравнению с нормой и в 3 раза по сравнению с тем количеством, которое наблюдается при язве двенадцатиперстной кишки. Гиперсекреция соляной кислоты сопровождается повышенным выделением панкреатического сока. Объем панкреатического сока увеличивается в 4 раза, содержание бикарбонатов — в 3 раза (Dreiling, 1972).

Наряду с этим гастрин стимулирует желчеотделение, тормозит всасывание воды и электролитов в тонкой кишке, повышает тонус нижнего пищеводного сфинктера, расслабляет сфинктер печечно-поджелудочной ампулы и илеоцекальный сфинктер, усиливает кровоток в слизистой оболочке желудка, вызывает сокращение мышечных волокон желудка и выделение инсулина. В очень больших дозах гастрин способствует сокращению неисчерченных мышечных волокон тонкой и толстой кишки, желчного пузыря, матки.

У 84—92 % больных с синдромом Золлингера—Эллисона возникают язвы (Ellison, Wilson, 1964; Bonfils, 1974). При этом могут наблюдаться: 1) язвы двенадцатиперстной кишки; 2) язвы внежелудочной и внедуоденальной локализации; 3) множественные язвы; 4) рецидивные язвы после оперативного лечения.

Одиночные язвы луковицы двенадцатиперстной кишки наблюдаются приблизительно у 25 % больных (Bonfils, 1974). Дифференциальная диагностика их затруднена и основывается на тяжелом течении заболевания, неэффективности консервативной терапии, рентгенологических признаках желудочной гиперсекреции, сочетающимися с воспалительными изменениями двенадцатиперстной и тощей кишок; хроническом поносе. Исследование желудочной секреции с последующим определением содержания гастрина в сыворотке крови позволяет поставить диагноз.

Язвы, располагающиеся вне желудка или луковицы двенадцатиперстной кишки, встречаются у 25 % больных (Bonfils, 1974). Обычно они располагаются в дистальной части двенадцатиперстной кишки или в тощей кишке, значительно реже (у 1—7 % больных) — в пищеводе. Следует всегда думать о синдроме Золлингера—Эллисона при необычной локализации язв

вы. Существует несколько причин образования язв атипичной локализации. Слизистую оболочку двенадцатиперстной кишки защищают щелочной секрет, богатое кровоснабжение. Слизистая оболочка тощей кишки более ранима, имеет худшее кровоснабжение.

Множественные язвы отмечены у 10—20 % больных с синдромом Золлингера—Эллисона. Часто одна язва локализуется в луковице, а другие — в нисходящей части двенадцатиперстной кишки или в тощей кишке.

Характерно упорное рецидивирование язв после обычных оперативных вмешательств (резекция, ваготомия и др.) в сроки от нескольких дней до нескольких недель. По данным Zollinger (1974), наиболее частым осложнением язвы является устойчивость к консервативному лечению (43 %), кровотечение (32 %), перфорация (23 %), стеноз (7 %). Множественные перфорации наблюдались у 8 % больных, у 6 % наступила перфорация язв тощей кишки. Не было осложнений у 16 % больных. Болевой синдром резко выражен, наблюдается у 90 % больных и обусловлен как язвенным диатезом, так и поносом.

Частым признаком заболевания является понос. По данным Ellison, Wilson (1964), он встречается у 36 % больных, по данным Bonfils и Bader (1970), — у 81 %. В возникновении поноса и энтерита большую роль играет гастрин, выделяющийся опухолью. Во-первых, резко увеличивается количество желудочного сока, поступающего в двенадцатиперстную и тощую кишки, раздражающего слизистую оболочку тонкой кишки; во-вторых, изменение pH в двенадцатиперстной и тощей кишках в кислую сторону тормозит действие ферментов поджелудочной железы, в особенности липазы, и тонкой кишки, вызывая стеаторею; в-третьих, гастрин сам по себе может усиливать кишечную перистальтику, а также вызывать понос и гипокалиемию. Ellison подтвердил роль избыточного количества желудочного сока в возникновении поноса, вызывая его ежедневным вливанием 1,5 л 0,1 % раствора хлористоводородной кислоты в желудок собаки. Постоянная аспирация желудочного сока устраняла понос. Кроме того, имеют значение и другие факторы. Клинические исследования показали, что в тощей кишке больных с

синдромом Золлингера—Эллисона содержится большое количество жидкости, несмотря на аспирацию желудочного сока. Это указывает на прямое торможение кишечной абсорбции через дополнительные механизмы, независимые от действия гастрина на желудочную секрецию.

Больных, у которых понос является одним из основных клинических признаков, подразделяют на три группы. У больных первой (основной) группы понос сочетается с выраженной гиперсекрецией желудочного сока и язвами. Они составляют 30 % всех больных с синдромом Золлингера—Эллисона. Для больных второй группы характерны выраженная желудочная секреция и понос, но язвы в желудке, двенадцатиперстной и тощей кишках отсутствуют. Больные этой группы составляют около 10 %.

У больных третьей группы наблюдается понос при нормальной или низкой желудочной секреции; язва отсутствует. Такие больные составляют 6 %. Этот симптомокомплекс получил название синдрома Вернера—Моррисона по имени авторов, описавших его в 1958 г., и в настоящее время выделен как самостоятельное заболевание.

По данным Burkhardt (1976), к 1974 г. описано 65 наблюдений больных с синдромом Вернера—Моррисона.

Характерными признаками его являются приступы сильного некровавого поноса (до 5—10 л в сутки), что дало повод назвать его «панкреатической холерой»; отсутствие язв и гиперсекреции; гипокалиемия; уртикарная экзантема; коликообразная боль в животе; олигурия, анурия; повышение температуры тела до 38—39°; анемия; гипо- или диспротеинемия, повышение уровня трансаминаз в крови, повышение содержания калия в кале (5—20 ммоль в сутки) без повышенного выделения жира; психоз; диабет.

Только у 70 % больных с синдромом Вернера—Моррисона была обнаружена аденома поджелудочной железы.

В настоящее время считают, что опухольными клетками выделяется вазоактивный кишечный полипептид (VIP) — гормон, который по своей химической структуре и действию связан с секретинном, глюкагоном и желудочным ингибиторным полипептидом (GIP).

Диагностика синдрома Золлингера—Эллисона основывается как на клинических данных, так и на исследовании желудочной секреции, определении содержания гастрина в крови, в том числе и с применением провокационных проб, рентгенологическом исследовании пищеварительного тракта, ангиографии. Howe (1964) предлагает следующие диагностические критерии: наличие первичной язвы тощей кишки; множественные и безуспешные операции по поводу язвы; язвы, возникающие в период беременности; сочетание язв с опухолями желез внутренней секреции; упорный понос, особенно если он ослабевает или исчезает после аспирации желудочного содержимого; гипокалиемия; объем базальной секреции в ночное время (за 12 ч) более 1 л, а уровень соляной кислоты — более 100 ммоль/л, незначительное увеличение желудочной секреции после введения максимальных доз гистамина; гипертрофия складок слизистой оболочки желудка и расширение тощей кишки, выявляемые при рентгенологическом исследовании.

Изменения секреции соляной кислоты.

Отмечается значительное увеличение объема желудочного сока, особенно в ночное время, и повышение концентрации свободной соляной кислоты. По данным Zollinger и Grant (1964), у 85 % больных за ночь выделяется 2000 мл и более желудочного сока (при норме 350 мл). Особое значение имеет этот признак при отсутствии стеноза, после резекции или ваготомии. У 75 % больных уровень свободной соляной кислоты достигает 100 ммоль/л, а иногда и 300 ммоль/л (в норме до 18 ммоль/л), хотя у некоторых больных отмечается низкое содержание свободной соляной кислоты и небольшое количество желудочного сока.

Поскольку у больных с синдромом Золлингера—Эллисона резко увеличена желудочная секреция, тщательное исследование последней имеет первостепенное значение в диагностике этой патологии. Особенно это касается базальной секреции. Для выявления синдрома Золлингера—Эллисона у больных с неоперированным желудком было предложено учитывать следующие критерии: 1) 12-часовая ночная секреция превышает 100 ммоль/л (Ellison, Wilson, 1964); 2) базальная продукция соляной кислоты

равна или превышает 15 ммоль/ч (Aoyagi, Summerskill, 1966); 3) базальная концентрация соляной кислоты равна или превышает 100 ммоль/л (Bader, Bonfils, 1969); 4) отношение базальной секреции к стимулированной концентрации (Ruppert и соавт., 1967) или кислотопродукции (Marks и соавт., 1961) больше 60 %.

Однако первый из перечисленных критериев наблюдается у 6—10 %, а второй — у 8,2 % больных с язвой двенадцатиперстной кишки. В то же время базальная продукция кислоты, равная или превышающая 18 ммоль/ч, наблюдается у 60 % больных с синдромом Золлингера—Эллисона и лишь у 2,8 % больных с язвой двенадцатиперстной кишки (Bernades и соавт., 1973). Aoyagi и Summerskill (1966) сообщили, что отношение ВАО/МАО меньше 60 % отмечено у половины наблюдавшихся ими больных и больше 40 % — у 5 % больных с язвой двенадцатиперстной кишки и у 7 % здоровых лиц. Поэтому в последнее время более высокие показатели желудочной секреции считают характерными для синдрома Золлингера—Эллисона. Ashimori и соавторы (1975) полагают, что в таких случаях объем базального секрета превышает 350 мл/ч, базальная продукция соляной кислоты составляет 25 ммоль/ч, МАО — 60 ммоль/ч и более, отношение ВАО/МАО более 0,7. Они расценивают предлагаемые критерии как наиболее строгие, подлежащие использованию при отсутствии условий для определения уровня гастрина в сыворотке крови. Большие трудности возникают при интерпретации результатов исследования у больных с синдромом Золлингера—Эллисона, перенесших различные операции на желудке.

Изменения секреции пепсина. Секреция пепсина изменяется в меньшей степени, чем секреция соляной кислоты. Это связано с относительно меньшим увеличением массы главных клеток (Neuburger и соавт., 1972). Изучение соотношения пепсин/кислота позволило Bader и соавторам (1967) предложить использовать для диагностики синдрома Золлингера—Эллисона коэффициент K25 (количество пепсина в 25 мл соляной кислоты в базальный период секреции). Коэффициент K25 при этой патологии очень низкий ($\hat{^}35$) (Bonfils, Bader, 1970). Однако такие показатели могут наблюдаться приблизительно у 10 %

больных с язвой двенадцатиперстной кишки.

Поскольку ни один из перечисленных показателей, взятый в отдельности, не патогномичен для синдрома Золлингера—Эллисона, Bernades и соавторы (1973) предложили использовать для диагностики следующее сочетание показателей: базальная секреция больше 18 ммоль/ч, базальная концентрация соляной кислоты больше 100 ммоль/л и K25 меньше 35. Это сочетание наблюдалось у 55 % больных с синдромом Золлингера—Эллисона и лишь у 0,6 % больных с язвой двенадцатиперстной кишки без стеноза привратника.

Определение содержания гастрин в сыворотке крови. Биологические методики использовались для обнаружения активности гастрин в сыворотке крови, моче, желудочном соке и экстрактах из опухолей. Sircus (1964) высказал предположение о возможности применения биологических проб для диагностики синдрома Золлингера—Эллисона. Он наблюдал увеличение желудочной секреции у собак и у кроликов после внутривенного введения им сыворотки крови и желудочного сока больных. Vonfils и соавторы (1963) предложили определять сокогонную способность мочи. Было обнаружено, что моча больных с синдромом Золлингера—Эллисона может стимулировать желудочную секрецию у крыс со свином желудком. Методика заключается во внутривенном введении крысе 0,5—1 мл мочи больного. Во всех случаях при синдроме Золлингера—Эллисона отмечалось резкое увеличение желудочной секреции. Однако, как указывают сами авторы, проба не является специфичной. Сходные данные получены у больных, страдающих хроническим панкреатитом, а также у больных с портокавальным анастомозом и стенозом привратника.

Моог и соавторы (1967) применили биологическую пробу на крысах, предварительно определяя желудочную секрецию на внутривенное введение гастрин. Если после внутривенного введения животным сыворотки крови, желудочного сока или мочи больного отмечался подъем секреции, аналогичный таковому после введения гастрин, то можно предполагать наличие ульцерогенной опухоли. У 4 больных авторы поставили этот диагноз, а у 6 подтвердили его.

Точная дооперационная диагностика синдрома Золлингера—Эллисона невозможна без радиоиммунологического определения содержания гастрин в сыворотке крови. У здорового человека, а также страдающего язвенной болезнью двенадцатиперстной кишки, в 1 мл сыворотки крови содержится 20—200 пг гастрин (1 пг=10 г). При синдроме Золлингера—Эллисона содержание гастрин достигает 1000—12 000 пг/мл.

У некоторых больных, однако, содержание гастрин в сыворотке крови повышается незначительно и не отличается от такового у больных, не имеющих гастрин-продуцирующей опухоли. Наряду с этим гипергастринемия наблюдается при резекции на выключение с сохраненной слизистой оболочкой антральной части желудка, гиперплазии G-клеток, неопухоловой гипергастринемической гиперхлоргидрии, уремии, стенозе привратника. В связи с этим были предложены провокационные пробы для больных, у которых уровень гастрин в сыворотке крови натошак был менее 1000 пг/мл (Isenberg и соавт., 1973). К ним относятся следующие пробы: с белковой нагрузкой (Berson, Yalow, 1972), кальциевая (Passaro и соавт., 1972), секретиновая (Isenberg и соавт., 1972), глюкагоновая (Korman, 1973), бомбезиновая (Speranza и соавт., 1977). Под влиянием указанных раздражителей уровень гастрин в сыворотке крови повышается вследствие высвобождения его из опухоли. Пробы считаются положительными, если содержание гастрин увеличивается по крайней мере на 50 % исходного.

Проба с белковой нагрузкой. С этой целью применяют 400 мл 6,25 % мясного бульона (рН 6, температура 37 °С) или завтрак, состоящий из кусочка хлеба, 50 г сыра, вареного яйца и 200 мл молока. Перед едой и каждые 15 мин после нее в течение 2 ч определяют концентрацию гастрин в сыворотке крови. Проба положительна при гиперплазии G-клеток, гипергастринемии антрального происхождения. Berson и Yalow (1972) нашли, что после приема белковой пищи у больных с гастрин-продуцирующей опухолью гастрин в сыворотке крови не определяется или содержание его незначительно увеличивается. В то же время Lamers и van Tongeren (1977) обнаружили, что положительная

проба с белковой нагрузкой наблюдается у 11 % больных с гастриномой, 75 % здоровых лиц и 100 % больных с язвой двенадцатиперстной кишки.

Кальциевая проба. Натощак внутривенно капельно вливают один из препаратов кальция из расчета 15 мг/кг в течение 3 ч. При наличии синдрома Золлингера—Эллисона базальная секреция и уровень гастрин в сыворотке крови увеличиваются в 2—3 раза в течение 2-го и 3-го часов исследования. Особенно значителен эффект при сочетанных аденомах паразитовидных желез. При язве двенадцатиперстной кишки содержание гастрин почти не изменяется, базальная секреция увеличивается незначительно. С целью отбора больных для инфузионной пробы Passaro (1972) предложил предварительно производить пробу с одномоментным быстрым внутривенным введением 2 мг/кг кальция. Кальциевая проба положительна также и при выключенной антральной части желудка. Магний (0,4 ммоль/кг в виде 4-часовой инфузии магния сульфата) вызывает реакцию, подобную наблюдаемой при введении препаратов кальция.

Секретиновая проба. В 1972 г. Isenberg и соавторы сообщили, что при синдроме Золлингера—Эллисона внутривенное введение секретина вызывает парадоксальное увеличение как секреции соляной кислоты, так и концентрации гастрин в сыворотке крови. Внутривенное введение секретина уменьшает содержание гастрин у здоровых лиц и у больных с язвой двенадцатиперстной кишки или выключенной антральной частью желудка. При синдроме Золлингера—Эллисона увеличивается содержание гастрин в течение первых 5—20 мин исследования. По мнению многих авторов, секретиновый тест более важен с дифференциально-диагностической точки зрения, поскольку позволяет различить гипергастринемию антрального и опухолевого происхождения. Hanksy и соавторы (1971), Stage и соавторы (1978) показали, что содержание гастрин в сыворотке крови значительно больше увеличивается при быстром однократном введении секретина. При этом имеют значение тип и дозировка секретина. Оптимальный эффект получен при дозе 2 ед/кг секретина GIN. Секретин типа Boots менее эффективен из-за содержащихся в нем примесей гастри-

ноподобных веществ, что дает ложноположительные результаты. McGuigan, Wolfe (1980) считают секретиновую пробу положительной в тех случаях, когда содержание гастрин в сыворотке крови увеличивается на 200 пг/мл.

Глюкагоновая проба. Вливание глюкагона (30 г/кг/ч) в течение 2 ч приводит к быстрому и значительному увеличению уровня гастрин у больных с синдромом Золлингера—Эллисона, а у здоровых лиц, и у больных с язвой двенадцатиперстной кишки он снижается.

Бомбезиновая проба. Введенный внутривенно капельно в течение 30—90 мин в дозе 10—15 нг/кг бомбезин повышает уровень гастрин в сыворотке крови не только у больных с гастринпродуцирующей опухолью, но и при сохраненной слизистой оболочке антральной части желудка. Кальций является более мощным стимулятором желудочной секреции при локализации опухоли в поджелудочной железе, чем бомбезин.

Для определения злокачественного характера гастриномы Stabile и соавторы (1980) рекомендуют определять содержание а-хорионического гонадотропина в сыворотке крови. Как показывают их исследования, определение содержания гастрин и а-хорионического гонадотропина может быть использовано для оценки биологической характеристики гастриномы и выбора способа лечения.

Рентгенологическая симптоматика, как и клиническая, обусловлена желудочной гиперсекрецией. Натощак в желудке содержится большое количество жидкости, несмотря на отсутствие признаков стеноза. Характерна резкая гипертрофия складок слизистой оболочки. Отмечается ослабление перистальтики, желудок расширен, атоничен. Язвы пищевода и желудка наблюдаются редко. Наиболее часто они локализируются в луковице двенадцатиперстной кишки. Чем ниже находится язва, тем больше вероятность наличия синдрома Золлингера—Эллисона. Двенадцатиперстная кишка, начиная от луковицы, расширена (мегадуоденум), перистальтика ее ослаблена. Складки слизистой оболочки двенадцатиперстной кишки отечны, шероховаты. Наличие пептических язв в тонкой кишке является патогномоничным для синдрома Золлингера—Эллисона признаком. Кроме

того, отмечаются отечность складок слизистой оболочки, повышенные тонус и моторика кишки. Наблюдается также кружевной, или паутинообразный, рентгенологический рисунок слизистой оболочки кишки.

Clemett и Park (1967) описывают случай успешной клинко-рентгенологической диагностики синдрома Золлингера—Эллисона с помощью селективной ангиографии. На снимках был обнаружен участок повышенной васкуляризации. Авторы указывают, что при гастриномах и инсулиномах отмечается гиперваскуляризация, а при раке определяется аваскулярная зона. Данные рентгенологического исследования были подтверждены во время операции. Giacobazzi и Passaro (1973) обнаружили гастриномы при помощи селективной ангиографии у 1/3 больных. Опухоль обычно округлой формы, четко ограничена, с выраженной васкуляризацией, особенно хорошо она видна во время венозной или капиллярной фазы.

В последнее время решающее значение в определении локализации и вида сецернируемого гормона придают чреспеченочной катетеризации вен поджелудочной железы с исследованием содержания гастринина в венозной крови экспресс-методом (Ingemansson и соавт., 1977).

Hautefeuille, Maltz, Lightdale (1979) с успехом применили для топической диагностики гастриномы компьютерную томографию поджелудочной железы. Для диагностики гиперплазии G-клеток Friesen и Tomita (1981) предлагают учитывать следующие критерии: 1) умеренное повышение уровня гастринина в сыворотке крови (300—800 пг); 2) положительная проба с белковой нагрузкой; 3) отсутствие изменений содержания гастринина при секретинном тесте; 4) увеличение числа G-клеток при цитохимическом исследовании.

Для диагностики синдрома Вернера—Моррисона используют определение калия в крови и кале, радиоиммунологическое определение содержания вазоактивного кишечного полипептида в крови. При подозрении на полигландулярный аденоматоз определяют уровень кальция, фосфора и щелочной фосфатазы в крови (опухоль парашитовидной железы), выполняют рентгенографию турецкого седла (опухоль гипофиза)*. Определяют содержание различных

гормонов в крови. Трудности дифференциальной диагностики синдрома Золлингера—Эллисона и его лечения требуют определенной последовательности применения диагностических методов и схемы лечения. До недавнего времени единственным методом лечения больных с синдромом Золлингера—Эллисона была тотальная гастрэктомия, разрывающая патологический круг (гастрин — желудок) и полностью устранившая точку приложения гастринина (обкладочные клетки). Лишь в исключительных случаях, при отсутствии множественных опухолей и возможности удаления единичной опухоли, ограничивались энуклеацией последней или резекцией поджелудочной железы. Внедрение в практику H_2 -блокаторов и других препаратов, резко угнетающих желудочную секрецию даже при наличии гастринпродуцирующей опухоли, дало возможность применить в клинике «фармакологическую гастрэктомию». С этой целью назначают циметидин, ранитидин. Для уменьшения дозы указанных препаратов используют их сочетание с антихолинергическими средствами (пирензепин). В последнее время появились сообщения (Lamers и соавт., 1982) о новой группе высокоэффективных антацидных препаратов (блокаторы «протонового насоса» H^+/K^+ -АТФ-азы). К ним относится производное бензимидазола — омепразол. С успехом применяют у больных с гастриномой метилпростогландин E_2 , оказывающий тормозное действие на желудочную секрецию и выделение гастринина (Ippoliti и соавт., 1981).

При эффективности и возможности длительного применения консервативного лечения можно избежать тотальной гастрэктомии, а при необходимости оперативного вмешательства — выиграть время для подготовки больного к операции, установления точного диагноза, определения локализации опухоли.

При злокачественных опухолях с метастазами применяют стрептозотоцин, 5-фторурацил (Zollinger и соавт., 1976; Hardy, 1977). Hughes и соавторы (1976) сообщили о применении при синдроме Золлингера—Эллисона антител к гастрину. При этом заметно тормозилась базальная секреция и не изменялась секреция, стимулированная бетазолом.

Обычно больные подвергаются несколь-

ким безуспешным операциям (от 1 до 4) по поводу быстро рецидивирующих язв. Ellison и Wilson (1964) указывают, что из 230 больных с гастриномами, перенесших резекцию желудка, 111 (49 %) умерли от перфорации, перитонита, стеноза и кровотечения, возникших на почве рецидивов язв. Причина быстрого возникновения рецидива после субтотальной резекции, в том числе и с ваготомией, заключается в продолжающейся стимуляции оставшихся обкладочных клеток вырабатываемым в клетках опухоли гастрином и выделении большого количества соляной кислоты.

Поскольку у большинства больных с синдромом Золлингера—Эллисона имеются злокачественные множественные, с трудом обнаруживаемые опухоли, операцией выбора остается тотальная гастрэктомия. И лишь при одиночных панкреатических или дуоденальных гастриномах возможно иссечение опухоли. Waddell и соавторы (1971), Marchal и соавторы (1975) с успехом применили при опухолях, расположенных в головке поджелудочной железы, панкреатодуоденальную резекцию, а при множественных опухолях — тотальную панкреатодуоденэктомию.

Оперативное вмешательство при синдроме Золлингера—Эллисона значительно усложняется из-за спаечного процесса после предыдущих операций, а также трудности обнаружения опухолей в поджелудочной железе. По данным Christlieb и Schuster (1964), во время операции удаётся обнаружить опухоль у 78 % больных. Одиночные опухоли чаще определяются в головке железы (22 %), реже — в хвосте (7 %).

Дополнительные трудности обусловлены локализацией опухоли вне поджелудочной железы, поэтому во время операции необходима тщательная ревизия поджелудочной железы, антральной части желудка, двенадцатиперстной кишки после мобилизации ее по Кохеру, а также парапанкреатических лимфатических узлов. При отсутствии опухоли в поджелудочной железе показана биопсия указанных лимфатических узлов. Oberhelman и Nelsen (1964) контролировали тщательность удаления опухоли исследованием желудочной секреции во время операции. После полного удаления источников повышенного гастринообразования отмечалось резкое снижение секреции, что свидетельствовало о радикаль-

ности операции. Hautefeuille и соавторы (1979) определяют содержание гастрина в воротной вене. После удаления опухоли содержание гастрина снижается до нормальных цифр.

Наличие метастазов в печени и лимфатических узлах не должно быть противопоказанием к гастрэктомии, поскольку опухоли характеризуются медленным ростом.

При гиперпаратиреоидизме может повышаться содержание гастрина в сыворотке крови, которое нормализуется после удаления аденомы паращитовидных желез. В случаях аденомы или гиперплазии паращитовидных желез, когда нет гастринпродуцирующей опухоли в поджелудочной железе, гипергастринемия, вероятно, обусловлена гиперплазией G-клеток, возможно вызванной длительно существующей гиперкальциемией. Некоторые исследователи считают, что гастрин может продуцироваться паращитовидными железами. Так, гастриноподобная иммуофлюоресценция была выявлена в оксифильных клетках при гиперплазии (Cassar и соавт., 1975) и в главных клетках при аденоме (Stremple и Watson, 1974) паращитовидных желез. Stremple, Watson (1974) высказали предположение о возможности гастриномы паращитовидных желез, однако гастрин, обнаруженный в паращитовидных железах, мог абсорбироваться из крови.

Удаление аденомы паращитовидных желез при синдроме Золлингера — Эллисона приводит вначале к улучшению состояния больного, исчезновению поноса, стеатореи, язвенной симптоматики с сопутствующим снижением уровня гастрина и желудочной секреции. В последующем уровень гастрина может вновь возрастать, в частности, при гиперплазии паращитовидных желез. Поэтому вмешательство на шее должно предшествовать вмешательству на желудке.

Хотя гастринома является медленно растущей опухолью, часть больных умирает вследствие метастазирования опухоли (по данным Zollinger—Ellison Tumor Registry, -20 %).

Имеются сообщения о регрессии метастазов опухоли и снижении содержания гастрина в сыворотке крови до нормальных показателей после тотальной гастрэктомии (Friesen, 1967, и др.).

Недавние сообщения подтверждают эту возможность. Davis и Vansant (1979) описывают больного 35 лет, у которого в 15-летнем возрасте была удалена опухоль поджелудочной железы. Затем была выполнена гастрэктомия, во время которой обнаружены метастазы в печени и парапанкреатических лимфатических узлах. Во время эксплоративной лапаротомии спустя 14 лет после гастрэктомии метастазы не выявлены, хотя уровень гастрина был повышен. Больной чувствует себя хорошо.

Лечение больных с синдромом Вернера—Моррисона состоит в оперативном удалении опухоли. Понос уменьшается или прекращается под влиянием кортикостероидов, что имеет определенное значение в предоперационной подготовке таких больных.

Мы наблюдали 42 больных с синдромом Золлингера—Эллисона. Аденома в стенке двенадцатиперстной кишки была выявлена у 1 больного. У 7 больных аденомы обнаружены в головке поджелудочной железы, у 4 — в теле, у 6 — в хвосте. У 6 больных были злокачественные гастриномы с метастазами в печень, большой и малый сальник. Гиперплазия панкреатических островков отмечалась у 1 больного. Полигландулярный эндокринный аденоматоз диагностирован у 4 больных. У них аденомы выявлены в поджелудочной железе, а также в гипофизе, надпочечниках, щитовидной и паращитовидной железах. У остальных 13 больных ulcerогенные аденомы не обнаружены, диагноз синдрома Золлингера—Эллисона поставлен на основании гипергастринемии, положительных тестов с внутривенным введением препаратов кальция и секретина.

Операцией выбора при синдроме Золлингера—Эллисона мы считаем гастрэктомию. Оперативные вмешательства проведены 36 больным (2 больных от операции отказались). Экстирпация культи желудка выполнена у 24 больных, субтотальная резекция желудка и резекция хвоста поджелудочной железы с аденомой — у 6, экстирпация культи желудка и удаление аденомы — у 4. Аденомы поджелудочной железы удалены у 3 больных с нерезецированным желудком. Одному больному с недиагностированным полигландулярным эндокринным аденоматозом произведена резекция желудка на высоте кровотечения. Умерли

6 больных. Рецидив пептической язвы возник у 2 больных после субтотальной резекции желудка и резекции хвоста поджелудочной железы. Причиной рецидива явился полигландулярный эндокринный аденоматоз, не распознанный во время предыдущей операции. Содержание гастрина в сыворотке крови после изолированного удаления аденомы поджелудочной железы снизилось с 380—420 до 43—76 пг/мл.

ОПУХОЛИ ЖЕЛУДКА

Рак желудка

Рак желудка занимает первое место среди опухолей у мужчин, составляя около 40 % всех злокачественных новообразований.

По данным С. А. Холдина (1965), от рака желудка ежегодно на земном шаре умирает свыше 500 тыс. человек. В нашей стране ежегодно регистрируется около 100 000 больных с первично установленным диагнозом рака желудка (Р. А. Мельников, 1974).

Смертность от рака желудка в различных странах мира неодинакова (табл. 9). В последние 10—15 лет во всем мире отмечается тенденция к снижению заболеваемости и смертности от рака желудка. В СССР заболеваемость раком желудка составляет более 40,0 на 100 000 населения. Наиболее высокая заболеваемость отмечена в РСФСР (52,1) и республиках Прибалтики, наименьшая — в Узбекской ССР (13,1), Грузинской ССР (14,0) и Таджикской ССР (15,0).

Средний возраст больных раком желудка в большинстве случаев превышает 50 лет. Среди больных в возрасте 40—49 лет число заболевших составляет около 18 %, 50—59 лет — 35 %, 60—69 лет — 31 %, моложе 40 лет — 6—10 % (Berkson, 1958; Winder, 1963).

Хирургическое вмешательство остается единственным методом лечения рака желудка. Эффективность его зависит в основном от ранней диагностики. К сожалению, 30—40 % больных обращаются к врачу уже в неоперабельном состоянии, около 30 % больных операция противопоказана и лишь у 30—35 % всех больных раком желудка производят радикальную операцию. Поданным Rack и McNeer (1967), несвоевременное лечение по вине больных проведе-

Таблица 9. Показатели смертности от злокачественных новообразований желудка в 1973 г. (по Segi, 1978)

Страна	Число умерших на 100 000 человек населения		Страна	Число умерших на 100 000 человек населения	
	мужчины	женщины		мужчины	женщины
Япония	59,62	31,21	Италия	29,73	13,97
Чили	56,78	30,24	ФРГ	28,28	14,62
ВНР	37,63	18,23	Финляндия	28,06	13,70
ПНР	36,75	15,32	Бельгия	20,75	10,70
ЧССР	34,36	17,55	Англия	20,42	9,32
Португалия	34,32	19,79	Швеция	16,87	8,50
Австрия	33,16	17,05	Франция	16,64	7,62
Исландия	31,65	18,88	Австралия	13,39	6,56
СРР	30,56	13,52	Куба	11,57	5,88
НРБ	30,42	18,15	США	7,47	3,59

в 18 %, только врача — в 17 %; 20,7 % больных получили лечение вовремя.

Существенное улучшение результатов лечения в настоящее время связывают главным образом не с совершенствованием оперативной техники, а с диагностикой и лечением ранних стадий рака желудка. В последние годы широкое распространение получила эндоскопия с гистологическим исследованием. Большинство отечественных и зарубежных исследователей считают ранним рак, располагающийся в пределах слизистой оболочки желудка или слизистой оболочки и подслизистого слоя, независимо от наличия или отсутствия метастазов в лимфатических узлах. Как видно из определения, диагноз раннего рака желудка возможен лишь при сопоставлении макро- и микроскопических данных. При указанной локализации опухоли 5-летняя выживаемость достигает 70—100 %, в то же время инвазия опухоли в мышечный и особенно серозный слои стенки желудка резко ухудшает отдаленные результаты лечения. Ранние формы рака желудка у 63 % больных локализируются в пределах слизистой оболочки, у 37 % имеется прорастание в подслизистый слой (А. А. Клименков и соавт., 1981). Мнение некоторых исследователей (Н. Н. Малиновский и соавт., 1977) об отсутствии метастазирования при ранних ограниченных только слизистой оболочкой формах рака разделяется не всеми. По данным Miwa (1972), Sakakibara (1975), поражение лимфатических узлов при внутрислизистом раке желудка колеблется в пределах 4—11,8 %. При распространении опухолевого роста на под-

слизистый слой частота метастазов увеличивается до 20 % (Murakami, 1979). Наименьший диаметр опухоли, при которой удавалось обнаружить метастазы в лимфатических узлах, составлял 1,3 см. При диаметре опухоли 4—5 см всегда обнаруживаются метастазы (Inocuchi и др., 1969).

К ранним, или начальным, формам рака желудка Н. Н. Малиновский и соавторы (1977) относят: 1) раковое поражение слизистой оболочки желудка без инвазии в подслизистый слой и без метастазирования в регионарные лимфатические узлы; 2) начальный рак (малигнизация) в полипе; 3) начальный рак (малигнизация) в хронической язве желудка. В. Х. Василенко и соавторы (1977) различают две наиболее часто встречающиеся формы рака желудка: поверхностный и инвазивный рак. Поверхностный рак характеризуется расположением опухоли только в пределах слизистой оболочки.

При инвазивной форме поражается и подслизистый слой без поражения мышечной оболочки желудка.

Широкое распространение получила классификация японского эндоскопического общества (1967), в которой выделено три типа ранних форм рака желудка: I тип — возвышенный рак; полипоподобный, выступает над уровнем слизистой оболочки более чем на 5 мм; II тип — поверхностный рак: Па — возвышающийся над слизистой оболочкой менее чем на 5 мм; Нб — плоский; Ив — углубленный, не более 5 мм ниже уровня слизистой оболочки; III тип — изъязвленный рак, с деструкцией стенки глубиной более 5 мм.

Поданным японских авторов, I тип встречается у 11 % больных, Па — у 13,3 %; Пб — у 3 %; Ив — у 61,7 %; III — у 10,1 %, смешанные формы — у 0,9 %.

Наиболее часто ранние формы рака поражают малую кривизну желудка (45,9 %), затем привратниковую часть (33,3 %), угол желудка (12,6 %), заднюю стенку в области угла желудка (13,8 %), тело желудка (14,9 %). Наиболее редко ранние формы рака локализуются по большой кривизне желудка (Elster и соавт., 1975). Ранние формы рака желудка могут быть различных размеров, достигают диаметра 10 см, но не распространяются за пределы слизистой оболочки.

Наиболее частым симптомом раннего рака желудка является боль (51,2 %). Ощущение тяжести, полноты в надчревной области отмечают 8,8 % больных, понос — 6,2 %, отрыжку и рвоту — 3,8 %.

Если 15—20 лет назад ранние формы выявлялись очень редко, составляя немногим более 2 % от числа радикально оперированных по поводу рака желудка, то в настоящее время этот показатель значительно увеличился, достигая в отдельных лечебных учреждениях 30 % (Н. Н. Машиновский и соавт., 1977, 1985). Наибольших успехов в активном выявлении ранних форм рака желудка добились в Японии. При массовых осмотрах сначала проводили опрос населения, а затем всем лицам с «желудочной» симптоматикой выполняли флюорографическое исследование желудка. При обнаружении патологии проводили эндоскопическое исследование с биопсией или цитологической диагностикой. По данным Yamagata и Hisamichi (1979), при массовом осмотре почти 1 150 000 человек у 2097 (0,18 %) был выявлен рак желудка. При этом удельный вес ранних форм рака желудка с каждым годом возрастал, достигнув в 1974 г. 62,8 %.

Таким образом, при рациональном сочетании указанных методов исследования (двойное контрастирование с рентгенографией желудка в прямой и косых проекциях в горизонтальном и вертикальном положениях больного, фиброгастроскопия с биопсией и цитологическим исследованием) правильный диагноз возможен почти у 100 % больных.

Большинство хирургов при ранних формах рака желудка рекомендуют выполнять

радикальные операции в соответствии с онкологическими требованиями, отмечая при этом, что 90—100 % больных живут более 5 лет (Narisawa и соавт., 1977); 10-летняя выживаемость, по данным Iwanaga и соавторов (1976), составляет 72,6 %. Имеются сообщения об успешном применении при ранних формах рака желудка фотокоагуляции лазером (Sakita и соавт., 1981).

Высокие показатели при распознавании раннего рака основываются на целенаправленном обследовании больных с высоким риском заболевания. В эту группу относят страдающих пернициозной анемией, лиц с семейной предрасположенностью к раку, с резецированным желудком, больных с атрофическим гастритом, полипами, язвенной болезнью желудка и болезнью Менетрие.

По данным Palmer (1956), от 3 до 10 % больных пернициозной анемией заболевают раком желудка. Hitchcock (1957) считает, что у больных пернициозной анемией рак желудка возникает в 22 раза чаще, чем у остальных. Возникает рак желудка в среднем спустя 8 лет после возникновения пернициозной анемии (Mosbach, 1950).

Примерно у 75 % больных раком желудка отмечается гистаминоустойчивая ахлоргидрия. Segal (1956) указывает, что при гистаминоустойчивой ахлоргидрии рак желудка встречается в 3—4 раза чаще, чем у лиц с нормальной кислотностью желудочного сока.

Опасным в отношении возникновения рака является ахилический гастрит, при котором в желудочном соке отсутствуют соляная кислота, пепсин, гастромукопротеин (внутренний антианемический фактор). Такое состояние называют «achylia pernicios». Пристального внимания заслуживает также атрофический гастрит с островками гиперплазии (атрофически-гиперпластический гастрит по С. М. Рысс), так как эти островки могут быть источником злокачественного роста.

Возникновению рака предшествует перестройка слизистой оболочки желудка. Даже в ранней стадии рака желудка кишечная метаплазия встречается в 65—70 % случаев. Хронический гастрит, сопровождающийся перестройкой эпителия по кишечному типу, относят к наиболее частым пре-

драковым состояниям. При пернициозной анемии кишечная метаплазия наиболее выражена в области тела и дна желудка. В этих же отделах чаще возникает рак. Высказывают предположение, что в результате энтеролизации секреторная функция слизистой оболочки желудка изменяется на всасывающую. Поэтому различные вещества, в том числе и канцерогены, проникают в стенку желудка и могут обусловить начало опухолевого роста (Л. И. Аруин, 1970).

М али г н и з а ц и я я з в ж е л у д к а .
В отличие от язв двенадцатиперстной кишки язвы желудка могут озлокачиваться.

Сведения о частоте возникновения рака желудка из язвы отличаются крайней противоречивостью. McCarthy (клиника Мейо) с 1909 по 1922 гг. опубликовал более 10 работ, посвященных вопросу возникновения рака из язвы желудка. В первых работах он писал о том, что 71 % язв желудка малигнизируется и пришел к выводу, что все хронические язвы диаметром более 2,5 см являются злокачественными. Интересный факт приводят Cabot и Adie (1925). Они упоминают, что Kocher, посетив клинику Мейо и ознакомившись с данными биопсии, убедился, что во многих случаях, расценивавшихся как начальный рак, в действительности имело место атипичное разрастание эпителия, не имеющее ничего общего с опухолевым ростом. Позже McCarthy пришел к выводу, что нельзя определенно ответить на вопрос, какой процент язв желудка малигнизируется. Практически же важно то, что чем чаще будут оперировать больных с каллезными язвами желудка, тем чаще будут установлены начальные стадии рака и послеоперационный период жизни больных значительно увеличится.

По мнению А. И. Абрикосова (1935), язва превращается в рак у 8—10 % больных. По данным А. С. Федореева (1948), средняя частота развития рака из язв среди оперированных по поводу каллезных язв составляет 11,6 %. А. В. Мельников (1954) обнаружил рак при гистологическом исследовании у 37 (18,5 %) из 200 больных, оперированных по поводу язвы желудка.

По сводной статистике Kukral (1968), частота малигнизации язв желудка у боль-

ных, леченных консервативным и оперативным методами, за период с 1942 по 1967 г. составила 10 %.

По данным В. А. Самсонова (1966), малигнизация желудка наблюдалась у 911 (5,5 %) из 17 172 больных, которым была выполнена резекция желудка.

Гистологический диагноз рака, развившегося из язвы, ставят на основании следующих морфологических признаков: почти полное разрушение мышечного слоя в дне язвы; отсутствие в крае язвы под слизистой слоя; широкая рубцовая зона в дне язвы; инфильтрация раком края язвы в ранней стадии; наличие неврита, эндартериита, тромбофлебита. Кроме того, при раке, возникшем из язвы, почти в 100 % случаев имеется гипертрофический гастрит, а при первичном раке — атрофический (Г. Л. Дерман и Е. А. Дудкевич, 1935). Рубцовый перигастрит и пенетрация язвы в соседние органы также подтверждают происхождение рака из язвы. А. С. Федореев (1948) считал особенно важным макро- и микроскопическое изучение препарата на поперечных разрезах через язву, рубец или опухоль. При этом чаще всего обнаруживается аденокарцинома.

Клинические симптомы ранних стадий рака, возникающего из язвы, еще недостаточно изучены. Bloomfield (1935) пришел к выводу, что нет ни одного безошибочного клинического критерия для распознавания ранних стадий злокачественного перерождения хронической язвы желудка.

Все авторы, изучавшие вопросы ранней диагностики малигнизации язвы, рекомендуют учитывать такие клинические симптомы, как ухудшение общего состояния, потеря аппетита, отвращение к мясной пище, прогрессирующее снижение кислотности желудочного сока, появление молочной кислоты в желудочном соке.

Обычно наблюдается ухудшение течения язвенной болезни. Светлые промежутки, наступавшие ранее после консервативного лечения, сокращаются или совсем исчезают. Соблюдение больным диеты и покоя не дает эффекта. Симптоматология в этот период разнообразная, что затрудняет своевременную диагностику.

Критериями перерождения раньше считали локализацию язвы и ее размеры. Sussman и Lipsay (1947) изучали зависи-

мость степени злокачественности язв желудка от их локализации. Они разделили все язвы на 3 группы: 1) пилороантрального отдела и малой кривизны под углом желудка (чаще доброкачественные); 2) кардиальные, субкардиальные, передней и задней стенок (чаще злокачественные); 3) большой кривизны (почти всегда злокачественные).

А. В. Мельников (1957) отмечал, что язвы большой кривизны малигнизируются у 90 % больных, нижней трети желудка — у 80 %, кардиальной части желудка — у 48 %.

В свое время Alvarez и McCarthy (1928) высказали мнение о том, что частота малигнизации язв зависит от их размеров. По данным авторов, при язве диаметром менее 1,8 см рак встречается у 6 % больных, 2,5—4 см — у 44 %, больше 4 см — у 100 %.

Многие современные исследователи не придают решающего значения величине и локализации язвы для установления ее характера (А. С. Федорев, 1948; С. А. Рейнберг, 1952; Vocus, 1963). Описаны доброкачественные язвы желудка величиной с ладонь взрослого человека. Cohn и Sartin (1958), изучая размеры язв, пришли к выводу, что у 70 % больных с язвами больших размеров они были доброкачественные. Findley (1961) наблюдал в течение 14 лет больных с язвой диаметром более 4 см и не отмечал у них признаков малигнизации.

Интересен вопрос о частоте малигнизации язвы желудка при сочетании ее с язвой двенадцатиперстной кишки. Lampert и соавторы (1950), Kirsner (1959) наблюдали малигнизацию у 21—24 % больных с гастродуоденальными язвами.

Для распознавания природы язв желудка некоторые исследователи предлагали учитывать эффективность терапевтического лечения, исходя из того, что при правильном лечении доброкачественная язва может зажить в течение 4—6 нед. Обычные клинические методы исследования мало эффективны в ранней диагностике рака, возникшего из язвы. Из лабораторных методов имеет значение цитологическое исследование промывных вод желудка. Рентгенологическая диагностика доброкачественных и малигнизированных язв желудка в ранних стадиях является очень трудной. При малигнизации язвы желудка в одном из

краев ниши может быть небольшой дефект наполнения, изменяется характер язвенного вала, который становится широким, асимметричным. Раковая ниша нередко имеет неправильную трапециевидную форму, высокие, подрывные неровные края.

Основную диагностическую роль играет эндоскопия, позволяющая не только осмотреть слизистую оболочку желудка, но и выполнить прицельную биопсию (материал берут из нескольких секторов язвы). Проведенное в последние годы изучение гистогенеза ранних форм рака желудка показало, что ранние, еще небольших размеров опухоли в процессе своего развития могут неоднократно изъязвляться и рубцеваться, то есть они тесно связаны с зажившими язвами, злокачественными по своей природе, но обладающими некоторыми характеристиками (рубцевание) доброкачественных язв.

В заключение можно сказать, что в ранних стадиях малигнизации ни размер, ни локализация язвы, ни наличие или отсутствие свободной соляной кислоты в желудочном соке, ни даже эффективность консервативного лечения не имеют существенного диагностического значения.

В связи с опасностью малигнизации и трудностями диагностики необходима более активная тактика при язвах желудка. Больного со вновь выявленной язвой желудка необходимо госпитализировать на срок 4—6 нед и провести интенсивное лечение. Если язва не поддается лечению, рекомендуется операция. При уменьшении диаметра язвенной ниши на 50—75 % и уменьшении клинической симптоматики продолжают медикаментозное лечение с эндоскопическим и цитологическим контролем через 3—6—12 мес, а в последующем 1—2 раза в год.

В наиболее яркой и лаконичной форме принципы хирургической тактики при язве желудка сформулировал С. С. Юдин: «Чем больше язва, чем глубже ниша, чем старше больной, чем ниже кислотность, тем более опасность возникновения рака из язвы, а следовательно, тем скорее показана резекция желудка».*

Диагностика малигнизированных язв во время операции также связана с бол*—

* Юдин С. С. Эпюды желудочной хирургии.— М.: Медгиз, 1965, с. 84.

шими трудностями. При раке, возникшем из язвы, имеется значительное рубцовое сморщивание стенки желудка с изменением его формы, а при пенетрирующих хронических язвах с малигнизацией выражено сращение желудка с окружающими органами. Малый сальник рубцово изменен. Finsterer указывал, что рубцовое сморщивание стенки и деформация желудка в виде песочных часов всегда подтверждают, что в данном случае рак развился из хронической язвы. В связи с выраженными спайками с соседними органами во время операции возникают значительные технические трудности. Schmieden (цит. по Н. Н. Петрову, 1941) использовал для дифференциальной диагностики каллезной язвы и изъязвившейся опухоли следующие признаки:

1) характер лимфатических узлов в большом и малом сальниках: большие, мягкие, подвижные лимфатические узлы характерны для язвенного процесса, малые, плотные и малоподвижные или крупные, плотные, белесоватого цвета — для карциномы;

2) плоскостные воспалительные спайки брыжейки поперечной ободочной кишки со стенкой желудка, поддающиеся разъединению, характерны для язвенного процесса, прорастание опухоли желудка в брыжейку толстой кишки — для рака, хотя встречается и при язве;

3) механическое раздражение путем трения марлевым шариком стенки желудка в области сомнительной опухоли вызывает соудистую реакцию, выражающуюся в покраснении типа «пламени пожара» при язве (симптом Гаккера), тогда как при раке эта реакция отсутствует;

4) при впячивании в язвенную нишу здоровой слизистой оболочки она прилипает и удерживается до ближайшей перистальтической волны, тогда как при раковой язве такого прилипания не наблюдается (симптом Пайра).

Основным методом диагностики является субоперационное гистологическое исследование всей язвы. При множественных язвах желудка нужно помнить о возможности малигнизации как одной, так и всех язв.

Операцией выбора при малигнизовавшихся язвах в области средней и нижней трети желудка следует считать субтотальную резекцию желудка с малым и большим сальниками и регионарными лимфа-

тическими узлами. При высоко расположенных малигнизовавшихся язвах показана субтотальная проксимальная резекция желудка, при множественных малигнизовавшихся язвах — тотальная гастрэктомия с удалением обоих сальников и регионарных лимфатических узлов.

По мнению большинства авторов, прогноз при малигнизовавшихся язвах лучше, чем при первичном раке желудка. Bialock и Ochsner (1957) указывают, что 5-летняя выживаемость при малигнизовавшихся язвах наблюдается в 7 раз чаще, чем при первичном раке.

Таким образом, имеющиеся в распоряжении врача методы диагностики — клинические, рентгенологические, лабораторные, гастроскопические, цитологические — не гарантируют распознавание начальных стадий злокачественного перерождения хронической язвы желудка. Только ранняя операция может значительно улучшить результаты лечения хронической язвы, а следовательно, и рака, возникшего из язвы.

Рак желудка более часто располагается в дистальной половине органа. В. П. Нефедов (1977) на основании изучения 500 случаев рака желудка выявил следующую частоту локализации рака: пилороантральная часть желудка — 45,6 %, малая кривизна — 14 %, кардиальная часть желудка — 18,6 %, тело желудка, включая дно, большую кривизну, переднюю и заднюю стенки — 17,4 %, тотальное поражение — 4,4 %.

При микроскопическом исследовании рака желудка выявляются различные варианты аденокарциномы. Широко распространена классификация В. В. Серова (1970), согласно которой выделяют следующие гистологические типы рака желудка: аденокарциному (железистый рак), солидный (трабекулярный) рак, медуллярный (мозговидный), слизистый (коллоидный), фиброзный (скирр), недифференцированный, редкие типы и «смешанные» формы рака.

От гистологического типа рака желудка зависит способность его к метастазированию. По данным В. В. Серова (1970), метастазы в лимфатических узлах при аденокарциноме обнаружены у 38,5 % больных, при солидном раке — у 42,8 %, при скирре — у 53,5 %, при недифференцированном мелкоклеточном раке — у 55,4 %, при слизистом раке — у 65,7 %.

Предложен целый ряд классификаций рака желудка, основанных как на особенностях морфологии опухоли, так и на вариантах клинического течения. Наиболее распространена классификация Vogmann (1926), который выделяет следующие формы рака желудка:

1. Полиповидный, экзофитно-растущий рак. Чаще всего это ограниченная, располагающаяся в просвете желудка опухоль, напоминающая грибок, со свешивающимися краями. Опухоль растет медленно, поздно метастазирует. Инфильтрация опухолевых клеток по стенке желудка определяется на протяжении 2 см. Встречается эта форма рака редко, всего у 2,9 % больных (Schindler, 1940).

2. Блюдцеобразный изъязвленный рак. Это также экзофитно-растущая опухоль, представляющая собой плоскую язву, окруженную валом опухолевых образований. Растет медленно и поздно метастазирует. Инфильтрация опухолевых клеток по стенке желудка распространяется на 2—4 см от видимой границы опухоли. Встречается, по данным Schindler (1940), у 17,6 % больных.

3. Язвенно-инфильтративная форма. Язва не имеет четких границ со здоровой слизистой оболочкой. Инфильтрация опухолевых клеток идет по стенке желудка от видимой границы опухоли на 6—8 см. Встречается, по данным Schindler (1940), у 16,5 % больных.

4. Диффузно-инфильтрирующая опухоль. Ни визуально, ни на ощупь не удается определить четкую границу между здоровой и пораженной слизистой оболочкой. Опухоль нередко изъязвлена. Инфильтрация по стенке желудка распространяется на 6—8 см от границы видимой опухоли. Встречается, по данным Schindler (1940), у 63 % больных раком желудка.

В последние годы большое внимание уделяют первично-язвенной форме рака желудка. Характерными морфологическими особенностями ее являются раннее изъязвление, небольшие размеры (2—2,5 см), округлый вид язвы, отсутствие опухоли в течение длительного времени. Локализуясь вначале в подслизистом слое и слизистой оболочке язва постепенно увеличивается в размерах и становится по-

хожей на каллезную. В поздних стадиях первично-язвенный рак приобретает признаки эндофитного рака.

По клиническому течению и распространенности опухоли рак желудка делится на четыре стадии (схема Минздрава СССР) — / стадия. Небольшая, четко ограниченная опухоль диаметром не более 2 см, расположенная в слизистой оболочке и подслизистом слое желудка. Регионарных метастазов нет.

// стадия. Опухоль диаметром 4—5 см, врастающая в мышечный слой желудка, но не прорастающая серозной оболочкой, не спаиваясь с соседними органами. Желудок подвижен. В ближайших регионарных лимфатических узлах имеются одиночные метастазы.

/// стадия. Значительных размеров опухоль, выходящая за пределы стенки желудка, спаивающаяся и врастающая в соседние органы и резко ограничивающая подвижность желудка. Множественные регионарные метастазы. Наблюдаются различные осложнения.

IV стадия. Обширное или тотально*, поражение желудка с прорастанием опухоли в соседние органы. Опухоль может быть небольших размеров, но имеются отдельные метастазы.

По системе TNM (классификация Международного противоракового союза) желудок разделяют на проксимальный отдел, тело и антральный отдел. Опухоль относится к отделу, в котором располагается большая ее часть.

T — первичная опухоль.

T₁ — опухоль, независимо от ее размера, захватывает слизистую оболочку или слизистую оболочку и подслизистый слой вместе.

T₂ — опухоль с глубокой инвазией, занимает не более половины одного анатомического отдела.

T₃ — опухоль с глубокой инвазией, занимает более половины, но не более одного анатомического отдела.

T₄ — опухоль занимает более одного анатомического отдела или распространяется на соседние органы.

N — регионарные лимфатические узлы.

Подразумеваются все лимфатические узлы, расположенные под диафрагмой. Символ N представляют только после гистологического исследования удаленного препарата.

NX — метастазов нет.

NX₁ — вовлечены только околожелудочные лимфатические узлы.

NX₂ — вовлечены лимфатические узлы по ходу левой желудочной, чревной, общей печеночной, селезеночной артерий, печеночно-дуоденаль-

ной связки, то есть узлы, которые могут быть удалены оперативно.

NX_c — вовлечены лимфатические узлы по ходу аорты, брыжеечных и подвздошных артерий, которые невозможно удалить.

M — *отдаленные метастазы.*

M₀ — нет отдаленных метастазов.

M₁ — есть отдаленные метастазы.

P — *гистологические критерии.*

Характер распространения опухолевого процесса, определяемого при исследовании удаленного препарата.

P₁ — рак, инфильтрирующий только слизистую оболочку.

P₂ — рак, инфильтрирующий подслизистый слой, но не проникающий в мышечную оболочку.

P₃ — рак, инфильтрирующий мышечную оболочку, но не прорастающий серозный покров.

P₄ — рак, прорастающий серозный покров или выходящий за пределы органа.

Задача хирургического лечения заключается не только в удалении опухоли с учетом ее внутрисстеночного распространения, но и в обязательном удалении лимфатических узлов, как пораженных, так и тех, которые могут быть поражены при данной локализации рака.

Метастазы рака желудка делятся на следующие виды: 1) лимфогенные, наиболее важные в клиническом отношении и занимающие первое место по частоте; 2) гематогенные, обычно поражающие внутренние органы; через воротную вену опухолевые клетки попадают в печень, где они оседают или, проникая через нижнюю полую вену, попадают в общий кровоток и заносятся в различные органы и ткани; 3) имплантационные, возникающие в результате контакта соседнего органа с опухолью или перемещения клеток опухоли по брюшной полости.

Метастазами могут поражаться различные органы и ткани. По частоте поражения они располагаются в следующем порядке: лимфатические узлы, печень, большой и малый сальники, брюшина, поджелудочная железа, яичники. Реже метастазы встречаются в селезенке, надпочечниках, кишечнике. Редко они обнаруживаются в костях, матке, центральной нервной системе, предстательной железе, коже.

Характерными отдаленными метастазами, обычно свидетельствующими о запущенности процесса, являются: 1) метастаз Вирхова, располагающийся слева на шее у места прикрепления грудино-ключично-сос-

цевидной мышцы к ключице; 2) метастаз Шницлера, располагающийся на дне малого таза в прямокишечно-пузырном углублении у мужчин и прямокишечно-влагалищном — у женщин; 3) метастазы Крукенберга, поражающие оба яичника; 4) метастаз в пупок, образующийся в результате ретроградного тока лимфы; 5) метастаз в надпочечники, одним из проявлений которого является усиленная пигментация на сгибательных поверхностях суставов (рис. 104).

В начальный период роста опухоли лимфа оттекает по обычным путям оттока, и первые метастазы обнаруживаются в лимфатических узлах первого порядка. В последующем поражаются лимфатические узлы второго и третьего порядков. В поздних стадиях вследствие блокирования прямого тока лимфы метастазирование идет ретроградным путем. Ретроградным метастазированием по коллатералям можно объяснить наблюдающееся в клинике разнообразие метастазов рака желудка.

При раке привратниковой части желудка опухоль метастазирует в лимфатические узлы по ходу ветвей печеночной артерии. В более поздних стадиях появляются метастазы по ходу левой желудочной, селезеночной артерий, затем в брюшине, околоаортальных лимфатических узлах, в большом сальнике. При раке тела желудка поражаются лимфатические узлы по ходу левой желудочной, селезеночной, правой и левой желудочно-сальниковых артерий.

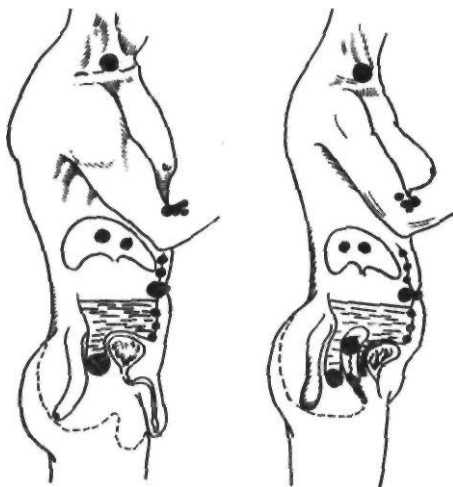


Рис. 104. Отдаленные метастазы рака желудка (по Pack и McNeer)

По частоте поражения лимфатических узлов рак кардиальной части желудка уступает лишь раку малой кривизны. Вначале поражаются лимфатические узлы первого порядка — кардиальные, левые нижежелудочные и ворот селезенки, затем лимфатические узлы второго порядка, расположенные вдоль тела и хвоста поджелудочной железы, и наконец, лимфатические узлы третьего порядка — забрюшинные, чревные и средостенные.

По данным Pask и McNeer (1967), при раке дистальной трети желудка метастазы обнаруживаются в 75 % случаев, при раке средней трети желудка — в 84 %, при раке проксимального отдела — в 88 %. Многочисленными исследованиями установлено, что интратеночное распространение рака желудка в проксимальном направлении вдоль малой кривизны идет быстрее, чем в дистальном, и обнаруживается на расстоянии до 7 см от видимого края опухоли.

Мнение Rokitansky (1861) о том, что привратник является барьером для распространения рака, не получило подтверждения. С. Я. Кахидзе (1968) при макроскопическом исследовании находил поражение начального отдела двенадцатиперстной кишки у 3,1 % больных, при микроскопическом — у 13,6 %. При циркулярном раке привратника распространение опухоли на двенадцатиперстную кишку наблюдается чаще. Поэтому рекомендуется пересекать двенадцатиперстную кишку при резекции на 3—4 см ниже привратника.

Прорастание серозной оболочки приблизительно в 3 раза ухудшает результаты лечения. По данным М. А. Зыбиной (1968), частота прорастания серозной оболочки зависит от анатомического типа опухолевого роста. При полипозном раке прорастание наблюдается у 50 % больных, при блюдцеобразном — у 66 %, при диффузно-инfiltrативных формах — у 89 %. У каждого второго большого опухоли оказывалась неоперабельной из-за наличия метастазов. В смывах из брюшной полости определялись опухолевые клетки, которые в последующем обуславливают появление имплантационных метастазов.

По мере роста опухоли возможно прорастание рака желудка в соседние органы и ткани. Чаще всего рак желудка прорастает в левую долю печени, в под-

желудочную железу, в брыжейку поперечной ободочной кишки. Может иметь место сдавливание соседних органов и сосудов. Сдавливание просвета кишечника сопровождается клинической картиной непроходимости, желчных путей — механической желтухой.

Клиника и диагностика. Трудности ранней диагностики рака желудка обусловлены большим разнообразием и пестротой его клинических проявлений.

В начальный период роста рак желудка проявляется незначительными признаками, которым следует уделять большое внимание. А. С. Савицкий (1951) объединил начальные проявления рака желудка в синдром малых признаков, который включает следующие симптомы: 1) немотивированная общая слабость, утомляемость, снижение трудоспособности; 2) уменьшение или полная потеря аппетита, отвращение к еде или к некоторым видам пищи, преимущественно мясной; 3) явления желудочного дискомфорта (потеря чувства удовлетворения после еды, которое проявляется ощущением переполнения и распирания, тупой болью в надчревной области, отрыжкой или рвотой). Больные ограничивают количество принимаемой пищи, становятся разборчивыми, «капризными» в выборе ее. При опухолях кардиальной части желудка присоединяются дисфагия, боль за грудиной, напоминающая боль при стенокардии, избыточное слюноотделение; 4) беспричинное исхудание; 5) стойкая или нарастающая анемия с побледнением или желтушностью кожи; 6) психическая депрессия, потеря интереса к окружающему, к труду, апатия, отчужденность.

А. В. Мельников (1960) описал «раковую триаду» — потеря аппетита, исхудание, желудочный дискомфорт, — которой придавал большое значение в раннем распознавании рака желудка.

Г. Л. Левин (1968) указывает на маскирование начальных стадий рака желудка. Примерно у половины больных отмечается «маска изменения физического и психического облика». Наблюдаются также гастритическая, тромбофлебитическая, коронарная, язвенная, лихорадочная маски.

Симптоматология выраженных форм рака желудка зависит от локализации опухоли, особенностей ее роста, распространения на соседние органы, сопутствующих заболева-

нии и осложнении, степени нарушения жизнедеятельности всего организма.

Для этих форм рака желудка характерны следующие признаки: 1) болевой синдром: а) наиболее частая локализация боли — надчревная область; б) боль в спине, которая обычно появляется при прорастании забрюшинной клетчатки; такие больные часто лечатся по поводу радикулита, невралгии; в) боль в левой половине грудной клетки — один из ранних признаков рака кардиальной части желудка; 2) беспричинная прогрессирующая потеря массы тела, даже при удовлетворительном аппетите; 3) рвота, которая иногда бывает первым признаком заболевания и может принимать неукротимый характер; 4) анорексия в сочетании с другими признаками; 5) кровотечение из опухоли, проявляющееся кровавой рвотой (иногда повторной) или дегтеобразным стулом, в результате которого развивается анемия; 6) повышение температуры тела, вызываемое всасыванием продуктов распада опухоли и инфицированием раковой язвы; 7) нарушение функции кишечника.

В ряде случаев рак желудка протекает атипично. Указанные симптомы или вовсе не наблюдаются, или один из перечисленных признаков является единственным, ведущим.

В зависимости от локализации опухоли клиническая картина имеет свои особенности. Для рака привратниковой части характерны нарушения моторно-эвакуаторной функции желудка, проявляющиеся ощущением полноты, отрыжкой, срыгиванием принятой пищи. В более выраженных случаях появляется отрыжка тухлым, рвота принятой накануне пищей, то есть картина стеноза привратника.

Рак малой кривизны также может проявляться рвотой, отрыжкой, но нет нарушения эвакуации.

Рак тела желудка относится к опухолям, текущим с преобладанием общих нарушений. Общая слабость, прогрессирующее исхудание, вялость, отеки, психическая депрессия, повышение температуры тела часто являются первыми проявлениями рака этой локализации, что позволяет отнести его к «немым» формам. Частое кровотечение из опухоли, иногда профузное, обуславливает анемию, которая нередко встречается при данной локализации рака. Желудочные

симптомы появляются при распространении опухоли на выходной или входной отдел желудка или при прорастании в соседние органы. Тогда возникают боль, диспептические явления.

К раку проксимального отдела желудка Б. Е. Петерсон (1972) относит три типа опухолей: рак кардии (65,5 %), субкардии (33,3 %) и дна желудка (1,2 %). Рак проксимального отдела желудка характеризуется триадой симптомов: болью в надчревной области или за грудиной, дисфагией, изменением общего состояния (исхудание, слабость, потеря аппетита). Рак этой локализации в ранних стадиях может проявляться болью типа стенокардии, появляющейся вскоре после еды, диспептическими явлениями. У 54 % больных раку кардиальной части желудка предшествуют явления желудочного дискомфорта (Е. А. Печатникова, 1965). Наиболее характерным признаком рака кардиальной части желудка является дисфагия, появляющаяся после распространения опухоли на пищевод.

Дисфагия может быть стойкой, перемежающейся и парадоксальной. При стойкой дисфагии развивается почти полная непроходимость. Перемежающаяся дисфагия характеризуется периодическим наступающим улучшением, что обусловлено распадом опухоли. При парадоксальной дисфагии больной проглатывает твердую пищу легче, чем жидкую.

Слабость и исхудание обычно являются следствием дисфагии. Иногда первым признаком рака кардиальной части желудка является левосторонний плеврит или внезапное кровотечение.

Особенности роста опухоли также оказывают влияние на симптоматику. Экзофитный рак желудка чаще проявляется лихорадкой, интоксикацией вследствие склонности его к изъязвлению, распаду, инфицированию. Желудочные симптомы очень скудны. Эндофитные опухоли часто протекают с симптомами хронического гастрита, язвенной болезни. Опухоли типа скерра длительно протекают бессимптомно, периодически проявляясь «беспричинными» поносами.

Особое место занимает первично-язвенный рак желудка, который клинически почти не отличается от пептической язвы. Для него характерны стойкость язвенной

симптоматики и неэффективность консервативной терапии.

На клиническое течение рака желудка оказывают влияние возраст, беременность. Метастазирование чаще встречается в молодом возрасте. Особенно быстрым ростом отличается рак желудка у беременных.

В процессе роста рак желудка может вызывать ряд осложнений. К ним относятся кровотечения, перфорация и инфицирование опухоли. Кровотечение при раке желудка, как уже упоминалось выше, является довольно частым симптомом. Массивное профузное кровотечение встречается редко и наблюдается преимущественно при раке малой кривизны, прорастающем в крупные сосуды, печень, селезенку. Консервативные мероприятия в таких случаях зачастую неэффективны, а оперативное вмешательство связано с большим риском.

Правильный диагноз до операции обычно устанавливают редко — у 10—15 % больных. Чаще диагностируют перфорацию язвы. В пользу перфорации раковой язвы говорят возраст больного, резкое исхудание, понос, нетипичный анамнез, выраженная инфильтрация вокруг перфорационного отверстия, наличие увеличенных лимфатических узлов.

Распад опухоли способствует ее инфицированию, возникновению флегмон и абсцессов в стенке желудка, гнойного лимфаденита, метастатических абсцессов, что проявляется повышением температуры тела и местными симптомами со стороны брюшной полости и других органов, в которых возникли метастатические абсцессы.

Рак резецированного желудка вызывает в последнее время большой интерес клиницистов. Б. Е. Петерсон и А. А. Клименко в (1971) различают несколько разновидностей рецидива рака.

1. Рецидив рака в резецированном желудке. Чаще всего он возникает вследствие недостаточно высокого уровня резекции. Выделяют ранний (до 5 лет) и поздний (более 5 лет) рецидивы. Наблюдается у 20—60 % больных.

2. Экзогастральный рецидив рака. Является результатом дальнейшего роста неудаленных метастазов, вторично поражающих желудок.

3. Рецидив рака в культе двенадцатиперстной кишки.

4. Рак желудка после резекции по поводу полипов. Наблюдается у 8—10 % больных. Возникает вследствие малигнизации неудаленных полипов.

5. Рак культи желудка после резекции по поводу язв. Возникает спустя 15—20 лет после резекции. Частота первичного рака культи в среднем составляет 8—10 %. Заболевают чаще лица в возрасте 55—70 лет. Считают, что риск возникновения рака культи в резецированном желудке в 2—4 раза выше, чем в неоперированном желудке (Domelofl и др., 1977). Опухоль локализуется преимущественно в области анастомоза. Большинство авторов отмечают более частое возникновение рака культи после резекции по поводу язвы желудка. К предрасполагающим факторам относятся:

- 1) хронический атрофический гастрит;
- 2) механическое и химическое раздражение анастомоза;
- 3) рефлюкс содержимого двенадцатиперстной кишки.

Клиника рака культи желудка характеризуется наличием длительного светлого промежутка после резекции. Первыми, но обычно и поздними симптомами являются общая слабость, исхудание, потеря и извращение аппетита, боль в надчревной области. Для опухолей, расположенных в области анастомоза, характерно нарушение эвакуации из культи желудка, рвота, боль в надчревной области. Опухоли кардиальной части желудка проявляются дисфагией, болью во время прохождения пищи, срыгиванием. При экзогастральных рецидивах отмечаются выраженный болевой синдром, истощение, анемия.

Важным методом диагностики рака желудка является рентгенологическое исследование. Применяют также раздувание желудка, двойное контрастирование, пневмоперитонеум, рентгенокимографию. С успехом используют комбинации этих методов, например, двойное контрастирование с пневмоперитонеумом.

Раздувание желудка производят путем введения воздуха через дуоденальный зонд или же назначают внутрь смесь натрия гидрокарбоната с лимонной или уксусной кислотой. Этот метод дает возможность выявить опухоли свода желудка.

Метод двойного контрастирования позволяет диагностировать опухоли прокси-

мального отдела желудка, так как на фоне увеличенного газового пузыря тень опухоли, импрегнированная бариевой взвесью, видна отчетливее. Пневмоперитонеум также применяют при диагностике опухолей проксимального отдела желудка.

Метод рентгенокимографии дает возможность выявить отсутствие перистальтики.

Наиболее общими рентгенологическими симптомами опухолей желудка являются: дефект наполнения, отсутствие перистальтики, обрыв складок слизистой оболочки или злокачественный их рельеф.

Первым рентгенологическим симптомом рака желудка чаще всего является местное утолщение или перерыв складок слизистой оболочки, рядом с которым отмечается усиленный рисунок рельефа. При небольших размерах опухоли нормальная стенка желудка, перистальтируя, то приподнимает, то опускает пораженный участок, что напоминает картину качания доски на волнах (Gutmann, 1956). Первично-язвенный рак имеет вид плоской, располагающейся по длиннику желудка ниши.

Дефект наполнения является основным признаком рака желудка. Он образуется при тугом заполнении желудка бариевой взвесью. Растущая опухоль занимает определенное пространство, которое бариевая взвесь обтекает; таким образом, в области опухоли имеется просветление (минус тень). Дефекты наполнения бывают разных размеров, контуры их неровные, изъеденные. Большие дефекты иногда значительно изменяют форму желудка. Малые дефекты нередко очень трудно обнаружить.

Признаком рака желудка является отсутствие перистальтики. Стенка желудка, инфильтрированная опухолью, становится ригидной, теряет свойство перистальтировать. В тех случаях, когда опухоль небольшая и еще нет дефекта наполнения, можно по отсутствию перистальтики на определенном участке установить наличие новообразования. Применение рентгенокимографии, рентгенокинематографии делает этот симптом более демонстративным.

Важным симптомом рака желудка является злокачественный рельеф слизистой оболочки. Симптом обрыва складок, или атипического рельефа, обычно проявляется рентгенологически отсутствием на определенном, нечетко ограниченном участке обычного рельефа слизистой оболочки, так

называемым дефектом на рельефе, или сочетанием таких дефектов: ригидность складок на этом участке, отсутствие перистальтики.

Кроме этих, наиболее общих симптомов, при распознавании различных локализаций рака определяются и другие. Например, симптом разбрызгивания, или симптом шприца, при раке кардиальной части желудка. Этот симптом возникает при прохождении бариевой взвеси через инфильтративно измененное кардиальное отверстие. Иногда, в случае рака проксимального отдела желудка, видна тень опухоли на фоне газового пузыря.

Эндоскопия. Успешная диагностика рака желудка, особенно его ранних стадий, стала возможной благодаря внедрению в клинику эндоскопов с волоконной оптикой. Фиброгастроскопия в сочетании с прицельной биопсией позволяет выявить поверхностное, небольшое поражение слизистой оболочки и получить материал для гистологического исследования. Вместе с тем гастроскопия уступает рентгенологическому исследованию в диагностике подслизистой инфильтрации и опухолей желудка, расположенных в подслизистом слое.

Эндоскопическая картина рака желудка зависит от формы опухоли. Полиповидный рак характеризуется наличием выступающего в просвет продолговатого или полусферовидного образования с неровной бугристой поверхностью. Изъязвленный (блюдцеобразный) рак представляет собой язву с высокими, широкими краями. Для инфильтративно-язвенного рака характерно изъязвление в центре инфильтрированного участка слизистой оболочки желудка. Складки слизистой оболочки вокруг язвы ригидны, не изменяются при раздувании желудка. При диффузном раке отмечается резко выраженная ригидность стенок, препятствующая раздуванию желудка. Слизистая оболочка сероватая, неподвижная, «застывшая».

Ранние стадии полиповидного рака необходимо дифференцировать с доброкачественной аденомой. Заподозрить рак позволяют неровность контуров, наличие эрозий, кровоточивости слизистой оболочки. Поверхностный рак имеет вид небольшого утолщенного участка диаметром 1–2 см, отличающегося от окружающей слизистой оболочки бледной или ярко гиперемиро-

ванной окраской. Изъязвленный рак может выявляться в крае хронической язвы или же как первично-язвенная форма. В последнем случае отмечается плоское неровное дно язвы с ригидными краями и стойкой конвергенцией складок к одному из участков.

Лабораторные методы исследования имеют вспомогательное значение в диагностике рака желудка. При исследовании крови обычно обнаруживают увеличенную СОЭ, в более поздних стадиях — гипохромную анемию, нейтрофильный лейкоцитоз. Определенное диагностическое значение имеет также увеличение числа старых форм тромбоцитов.

При исследовании желудочного сока выявляется нарушение как кислото-, так и ферментообразующей функции желудка. Характерно снижение показателей кислотности до гипо- и ацидного состояния. Ахлоргидрия при раке желудка, как правило, гистаминоустойчива. Снижаются также выработка пепсина, содержание уропепсина. Иногда в желудочном соке отсутствуют соляная кислота, пепсин и гастромукопротеин. При некоторых формах рака желудка, в частности при первично-язвенном раке, кислотообразующая функция обычно нормальная или даже повышена. При изучении белкового состава желудочного сока отмечается резкое увеличение содержания сывороточного альбумина.

Цитологическое исследование проводят при неопределенных результатах рентгенологического и эндоскопического исследований. Материал для цитологического исследования получают при помощи гастродифиброскопа. О наличии опухоли свидетельствует обнаружение комплексов злокачественных клеток. Признаками злокачественного превращения клеток являются изменение размеров и формы ядра, более интенсивная окраска, неправильная группировка клеток, наличие гигантских клеток, истончение ядерной мембраны, отсутствие границы между клетками, наличие amitического деления. Распознавание раковых клеток в ряде случаев связано с большими трудностями, так как любой воспалительный, регенеративный или дегенеративный процесс вызывает аналогичные изменения.

Для диагностики метастазов в печени и в забрюшинном пространстве применяют ряд специальных методов (Р. А. Мель-

ников, 1969). Сканирование печени радиоактивным золотом позволяет обнаружить метастазы диаметром более 2 см. Последующая целенаправленная пункционная биопсия метастатических узлов в печени дает возможность точно диагностировать наличие метастазов. Метастазы в печени можно определить также с помощью эхографии (Т. П. Макаренко, 1969). Для обнаружения метастазов в лимфатических узлах применяют лимфографию. Недостатком метода являются трудности интерпретации полученных результатов. У ослабленных больных для решения вопроса об операбельности опухоли и обнаружения метастазов в печени, брюшине возможно применение лапароскопии, дополняемой пункционной биопсией. В последнее время для диагностики поражения печени применяют также ультразвуковое исследование и компьютерную томографию, обладающую способностью выявлять опухоли диаметром от 1 см.

Лечение рака желудка

Резистентность рака желудка к лучевой терапии и химиотерапевтическим препаратам делает операцию основным методом лечения.

Задача хирургического лечения — удалить пораженную часть желудка в пределах здоровых тканей в одном блоке с большим и малым сальниками и теми регионарными лимфатическими узлами, которые могут содержать метастазы. Улучшение результатов хирургического лечения рака желудка в значительной степени связано с усовершенствованием техники удаления лимфатических узлов. Тот факт, что у 10—15 % больных с ранними стадиями рака наблюдаются метастазы, лишь подчеркивает важность удаления лимфатических узлов. Характер оперативного вмешательства при раке желудка зависит от локализации опухоли, ее распространенности, строения и характера роста, отношения опухоли к соседним органам, общего состояния больного.

Основными радикальными операциями являются дистальная субтотальная резекция желудка, тотальная гастрэктомия, проксимальная субтотальная резекция желудка.

Размеры удаляемой части желудка зависят от расположения опухоли и ее строе-

ния. На основании анализа повторных операций у больных, перенесших субтотальную резекцию желудка или гастрэктомии, Papachristou и Fortner (1981) пришли к выводу, что у 60 % больных операция не контролирует местный процесс при наличии регионарных метастазов. Поэтому при эндофитном, инфильтративном раке наиболее оправдана тотальная гастрэктомия, а при экзофитном — субтотальная резекция желудка.

Дистальная субтотальная резекция желудка. Эта операция показана при экзофитных опухолях привратниковой части желудка, не распространяющихся выше угла желудка, а также допустима при небольших инфильтративных опухолях привратниковой части желудка. Основные моменты операции: 1) полное удаление малой кривизны; 2) иссечение клетчатки и лимфатических узлов в области печеночной ножки и печеночной артерии; 3) перевязка левой желудочной артерии у места отхождения ее от чревной артерии; 4) низкое (на 2—3 см ниже привратника) пересечение двенадцатиперстной кишки; 5) удаление обоих сальников. Эту операцию обычно выполняют при ограниченных формах рака, когда можно отступить от края опухоли на 6—8 см. При инфильтративном раке, поражающем значительную часть малой кривизны, выполняют тотальную гастрэктомию.

Техника операции. Оперативное вмешательство начинают с ревизии органов брюшной полости: определяют подвижность желудка, локализацию и форму опухоли, прорастание ее в соседние органы, наличие метастазов в регионарных лимфатических узлах и в отдаленных органах.

Отличительной особенностью мобилизации желудка при раке является удаление в едином блоке с резецируемой частью желудка большого и малого сальников с лимфатическими узлами по ходу правых желудочно-сальниковой и желудочной артерий, левой желудочной артерии и клетчатки с лимфатическими узлами по малой кривизне, начиная от пищевода. Не травмируя опухоль, нужно пересечь все перечисленные артерии у места их отхождения. Благодаря этим простым, но важным приемам удается избежать попадания опухолевых клеток в лимфатические пути и сосудистую систему.

Сначала отделяют правую половину

большого сальника и верхний листок брыжейки поперечной ободочной кишки по направлению к головке и телу поджелудочной железы. Для этого желудок и поперечную ободочную кишку извлекают в рану. Натягивают большой сальник между желудком и поперечной ободочной кишкой и отсекают ножницами в бессосудистом участке у места прикрепления к поперечной ободочной кишке.

Для более полного удаления субпилологических лимфатических узлов необходимо отделить верхний листок брыжейки поперечной ободочной кишки и на этой фасциальной основе убрать правые желудочно-сальниковые и субпилологические лимфатические узлы (рис. 105). Справа сальник отсекают до входа между листками правой желудочно-сальниковой артерии и сопутствующей вены, которые у ткани поджелудочной железы пережимают, пересекают и перевязывают. Весь конгломерат лимфатических узлов с клетчаткой между листками желудочно-ободочной связки смещают от головки железы к привратнику, освобождая двенадцатиперстную кишку на протяжении 2,5—3 см.

Левую половину большого сальника вместе с верхним листком брыжейки поперечной ободочной кишки освобождают вдоль желудка до ворот селезенки, пересекают и перевязывают проходящую здесь левую желудочно-сальниковую артерию. При увеличении лимфатических узлов в воротах селезенки последнюю также удаляют. Обычно перевязывают нижние короткие желудочные сосуды, оставляя 2—3 верхних сосуда. Затем желудок за большой сальник поднимают вверх. Рассекают желудочно-поджелудочную связку у ткани поджелудочной железы до сосудов.

Правый край большого сальника отсекают вдоль двенадцатиперстной кишки вблизи привратника. Лимфатические узлы в ретродуоденальной области вокруг головки поджелудочной железы удаляют в одном блоке с жировой клетчаткой. Малый сальник отделяют, начиная от ворот печени вдоль ее края до пищевода. При этом верхнюю часть малого сальника перевязывают из-за наличия здесь кровотока сосудов. Следует помнить о возможности прохождения здесь добавочной артерии к левой доле печени и некроза ткани печени при пересечении указанной артерии.

Печень отодвигают подъемником вверх, подводят палец к печеночно-желудочной связке и, потягивая привратник книзу, накладывают зажимы на хорошо видимую правую желудочную артерию. Супрапилорические лимфатические узлы и клетчатку смещают к желудку, а сосуд пересекают и перевязывают.

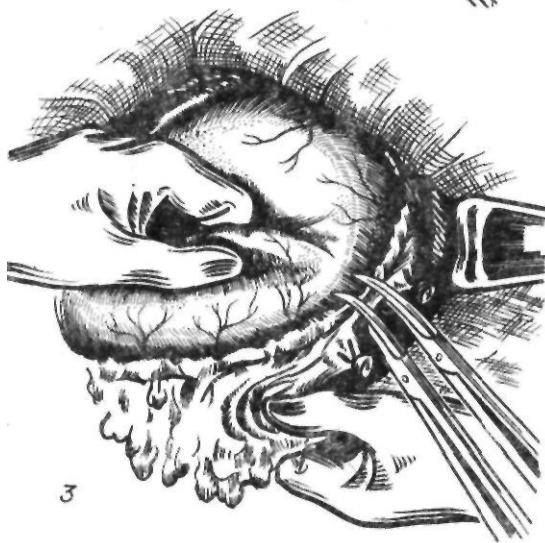
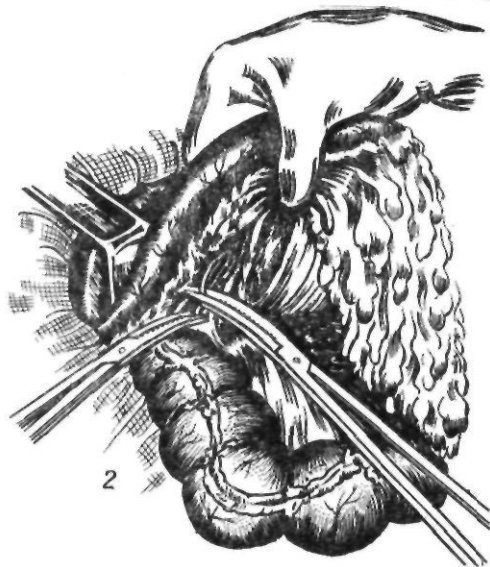
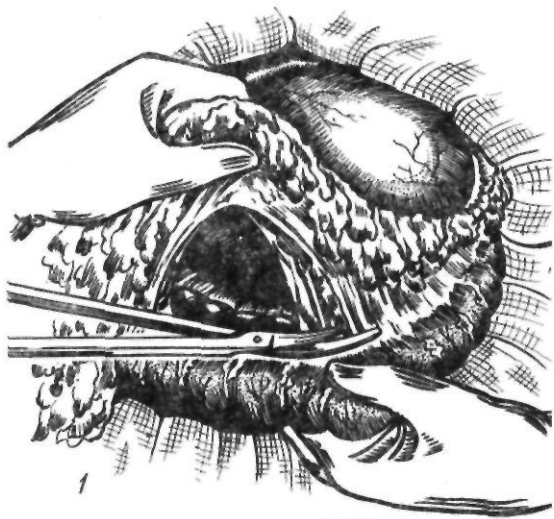
Важным моментом операции является удаление лимфатических узлов по ходу общей печеночной артерии (по данным А. С. Лурье, 1982, метастазы определяются у 27 % больных). Эту часть операции выполняют в три этапа.

1-й этап — удаление лимфатических узлов в области печеночной ножки. Для этого с печеночной ножки удаляют фасциальную пластинку с расположенными на ней лимфатическими узлами, начиная от ворот печени до развилки общей печеночной артерии; в ряде случаев перевязывают желудочно-дуоденальную артерию.

2-й этап — пересечение двенадцатиперстной кишки и отделение листка брюшины над общей печеночной артерией.

3-й этап — удаление лимфатических узлов по ходу общей печеночной артерии. Лимфатические узлы отсепааровывают от печеночной артерии до левой желудочной артерии. Иссекают клетчатку с лимфатическими узлами в области чревного ствола и у места отхождения левых желудочных сосудов. Артерию и вену перевязывают раздельно сразу же над поджелудочной железой. Удаляют клетчатку и лимфатические узлы по ходу селезеночной артерии, что позволяет удалить всю желудочно-поджелудочную связку с лимфатическими узлами в одном блоке с желудком.

Параллельно малой кривизне рассекают передний листок брюшины, переходящий с сальника на желудок. В это отверстие между стенкой желудка и восходящими ветвями левой желудочной артерии с сопровождающей клетчаткой и паракардиальными лимфатическими узлами вводят зажим. От кардиальной части желудка и пищевода отсекают вначале переднюю половину отслоенного малого сальника с проходящими здесь образованиями, а затем заднюю его половину. Освобожденную от серозной оболочки кардиальную часть желудка перитонизируют однорядными серо-серозными шелковыми швами (рис. 106). Когда мобилизация окончена, пере-



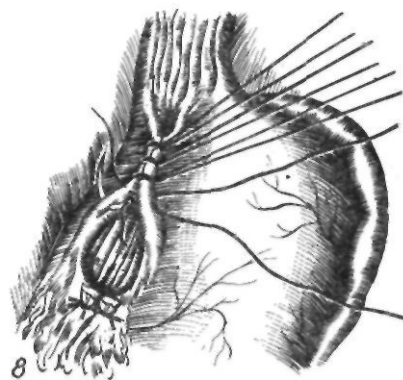
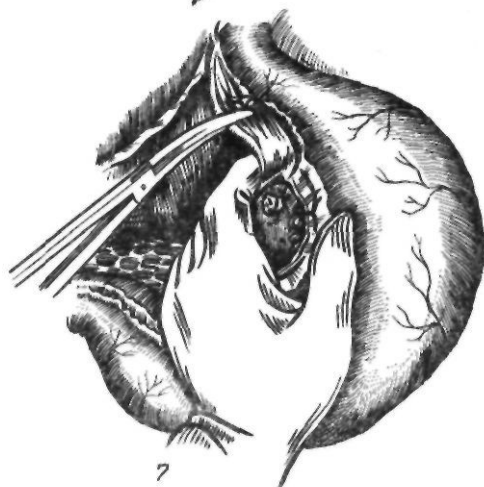
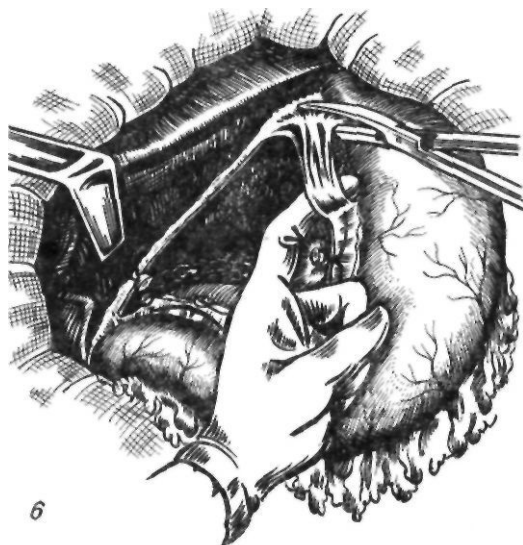
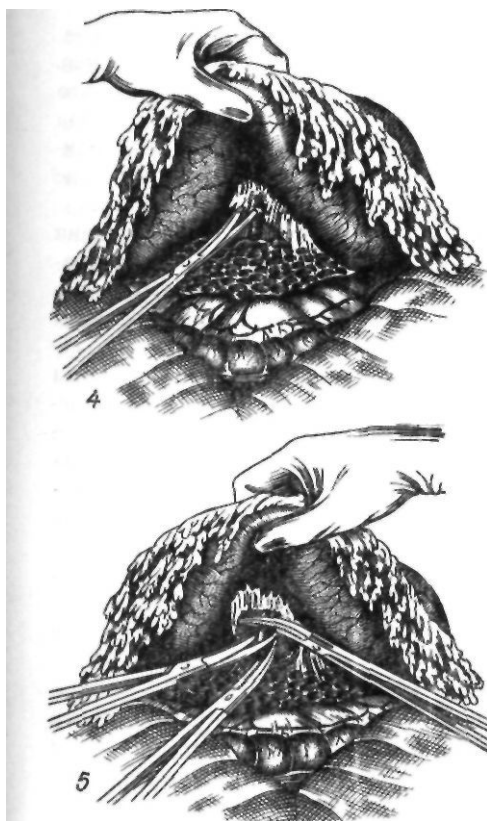


Рис. 105. Мобилизация желудка при раке. Перевязка левой желудочной артерии:

1 — отсечение большого сальника от ободочной кишки; 2 — перевязка правых желудочно-сальниковых сосудов у места их отхождения; 3 — перевязка левых желудочно-сальниковых сосудов; 4, 5 — перевязка левой желудочной артерии; 6, 7 — удаление околопечечной клетчатки; 8 — перитонизация малой кривизны

ходят к резекции. Техника отсечения желудка и наложения гастроэнтероанастомоза при раке отличается от таковой при язвенной болезни большим объемом удаляемой части желудка. Гастроэнтероанастомоз обычно накладывают по способу Финстерера или Рейхеля—Полиа.

В последние годы изучается целесообразность применения при раке желудка расширенной лимфаденэктомии. При этом, кроме удаления узлов I и II этапов лимфооттока по А. В. Мельникову, предлагают удалять узлы, расположенные по ходу печеночной, селезеночной артерий, чревного ствола и прилежащие к аорте над верхним краем поджелудочной железы (М. З. Сигал, Ф. Ш. Ахметзянов, 1985).

По данным Окаюта (1977), при раке антральной части метастазы обнаруживаются в лимфатических узлах ворот селезенки, вдоль селезеночной артерии, в узлах

ножки печени, ретропанкреатодуоденальных узлов, вдоль верхней брыжеечной артерии, в брыжейке поперечной ободочной кишки. Аналогичные данные приводят М. З. Сигал, Ф. Ш. Ахметзянов (1985), которые под-

черкивают, что сложившиеся представления о последовательности, этапности лимфооттока и метастазирования не всегда оправдываются. Они отметили «нарушения» этапности лимфогенного метастазирования в 25 % случаев. Все это оправдывает применение расширенной лимфаденэктомии, в особенности при поражении тела желудка, раке кардиальной части, тотальном поражении желудка.

Расширенная лимфаденэктомия заключается в следующем. После удаления лимфатических узлов с ножки печени, вдоль печеночной артерии, как это описывалось выше, рассекают брюшину у места отхождения левой желудочной артерии и продлевают разрез брюшины по направлению к правой ножке диафрагмы. Сдвигая клетчатку и лимфатические узлы по направлению к желудку, обнажают место отхождения левых желудочных сосудов. Последние перевязывают и пересекают у места их отхождения. Затем удаляют клетчатку и лимфатические узлы по ходу чревной артерии. Рассекают брюшину по верхнему краю поджелудочной железы и обнажают селезеночные сосуды. Вместе с листком брюшины удаляют панкреатолиенальные лимфатические узлы, забрюшинную клетчатку между верхним краем поджелудочной железы, аортой и левой ножкой диафрагмы. Одновременно перевязывают и пересекают короткие желудочные сосуды, идущие к задней поверхности дна желудка и кардиальной части его. Удаляют паракардиальную клетчатку с лимфатическими узлами. Таким образом, в результате расширенной лимфаденэктомии полностью удаляется клетчатка с лимфатическими узлами от ворот печени до ворот селезенки.

Учитывая частое поражение панкреатолиенальных лимфатических узлов при железистом раке кардиальной части желудка, Акиyama (1980) рекомендует применять при этой локализации опухоли, наряду с удалением пораженной части желудка, дистальную резекцию поджелудочной железы с селезенкой. Это обеспечивает, по его мнению, более полное удаление указанной группы лимфатических узлов, а также частично забрюшинных, парааортальных лимфатических узлов.

Susumi и соавторы (1971) выполняли расширенные лимфаденэктомии с удалением селезеночных, супрапанкреатических узлов

и узлов, расположенных в воротах печени, в панкреатодуоденальной области и вдоль брыжеечной артерии. Они отметили, что пятилетняя выживаемость при этом была достоверно выше, чем после менее радикальных лимфаденэктомии, если опухоль не прорастала серозную оболочку желудка.

Тотальная гастрэктомия. Эта операция показана при экзофитном раке тела желудка, инфильтративных опухолях желудка любой локализации и тотальном поражении желудка без перехода на пищевод.

Термин «тотальная гастрэктомия» был предложен Kronlein в 1897 г. Первые четыре экстирпации желудка в эксперименте на собаках из чрезбрюшинного доступа произвели в 1876 г. Czerny и Keiser. Первая попытка удалить весь желудок при раке была осуществлена американским хирургом Connog в 1883 г. Соединить пищевод с двенадцатиперстной кишкой ему не удалось, и больная умерла во время операции. Впервые успешную тотальную гастрэктомию из чрезбрюшинного доступа выполнил Schlatter в 1897 г. у больной 56 лет с карциномой кардиальной части желудка. Он зашил двенадцатиперстную кишку наглухо, а пищевод соединил с тощей кишкой. Больная прожила 14 мес и умерла от метастазов. В 1898 г. такую же операцию выполнили Brigham и McDonald, причем Brigham впервые успешно наложил анастомоз между пищеводом и двенадцатиперстной кишкой. Эти авторы изучили и функциональные изменения у оперированных ими больных. Brigham отмечал нарушение гемопоэза, а McDonald — «мучительную диарею».

В России аналогичную операцию впервые произвел С. П. Федоров (1903), который у больного 35 лет удалил желудок и сшил пищевод с двенадцатиперстной кишкой. Исход операции был неудовлетворительный: смерть наступила на 5-е сутки от перитонита. В 1911 г. Н. П. Тринклер полностью удалил желудок при раке, впервые применив пластику линии швов пищеводно-кишечного анастомоза куском сальника на ножке. Больная умерла от перитонита. Удаление пораженного раком желудка впервые произвел В. М. Зыков в 1911 г. у больной 55 лет. Пищевод был соединен с двенадцатиперстной кишкой. Больная жила 10 лет.

Техника операции. В ходе операции же

лудок мобилизуют, как и при субтотальной резекции. Затем пересекают треугольную связку печени и левую долю печени отодвигают вправо. Желудочно-селезеночную связку по частям пересекают и перевязывают с проходящими в ней короткими желудочными артериями. Печень отодвигают кверху, обнажают остаток малого сальника, который отсекают, а при наличии в нем сосудов их пережимают, пересекают и перевязывают. Смещая кардиальную часть желудка вперед и книзу, накладывают зажим на остаток желудочно-поджелудочной связки с проходящими в ней ветвями от селезеночной артерии, пересекают и перевязывают. Надсекают брю-

шину над пищеводом, обнажают пищевод и ножки диафрагмы у пищеводного отверстия. Пищевод тупо выделяют на протяжении 5–6 см (рис. 106, 1). Пересекают блуждающие нервы, после чего пищевод становится еще более подвижным. На пищевод накладывают зажим Федорова на расстоянии не менее 5 см от опухоли и пересекают пищевод между зажимами (рис. 106, 2). Желудок отворачивают вправо. Двенадцатиперстную кишку прошивают при помощи аппарата УКЛ и удаляют желудок (рис. 106, 3). Если двенадцатиперстная кишка не будет включена в пищевод, ее культю погружают двумя крестными серозно-мышечными швами.

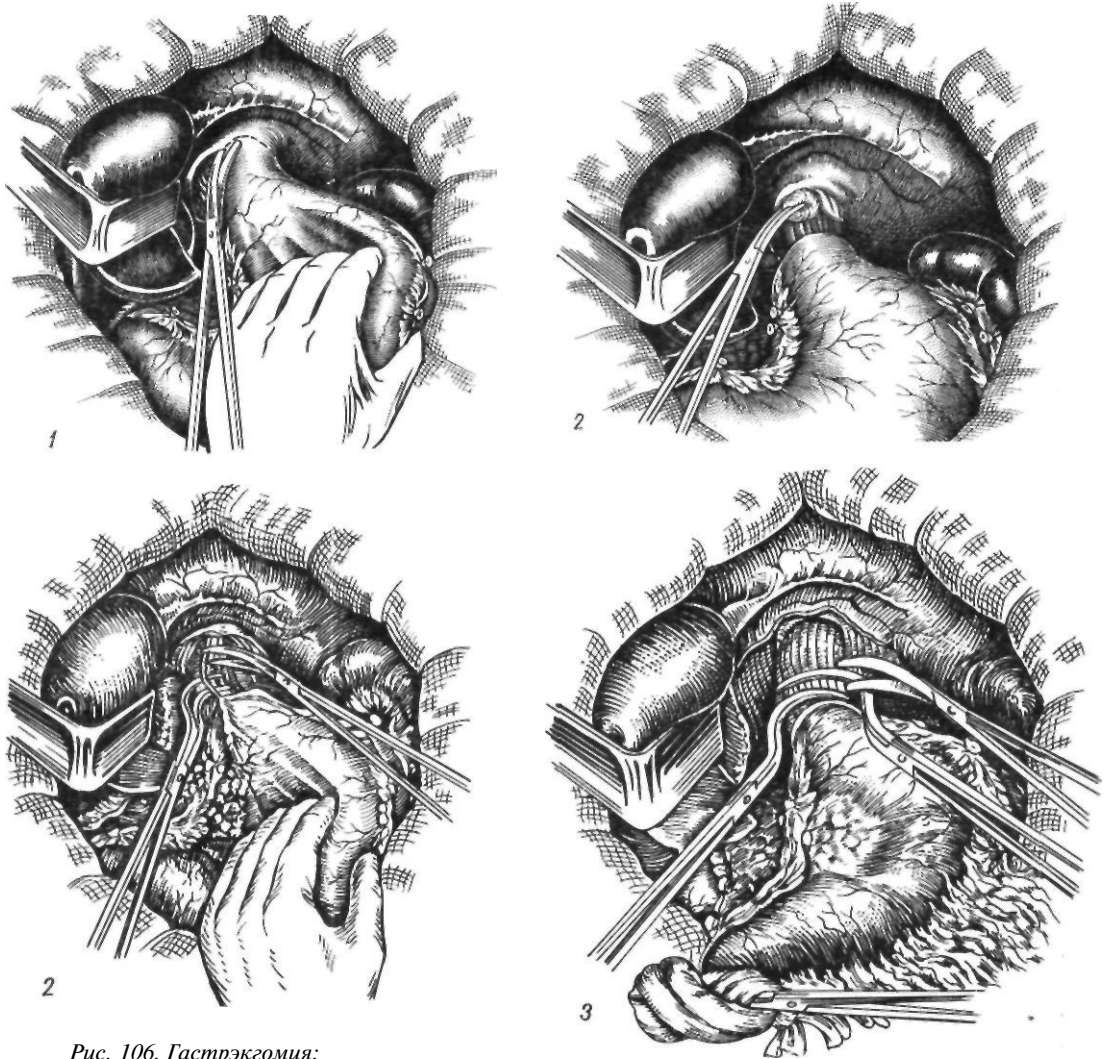


Рис. 106. Гастрэктомия:

1 — мобилизация брюшной части пищевода; 2 — Пересечение блуждающих нервов; 3 — удаление желудка

Holle (1968) выполняет гастрэктомию в краниокаудальном направлении, начиная с пересечения пищевода, желудочно-селезеночной связки, перевязки коротких сосудов, а затем — левой желудочной артерии. Желудок удаляют в одном блоке с сальником при постоянной тяге вправо и вниз. Автор считает, что это препятствует гематогенной диссеминации опухоли из-за спадения и сдавления вен. После перевязки левой желудочной артерии весь желудок извлекают из брюшной полости, что обеспечивает удаление селезеночных, чревных, панкреатических и печеночных лимфатических узлов.

Задачами восстановительного этапа операции после гастрэктомии являются: 1) формирование надежного пищеводно-кишечного анастомоза, предотвращающего рефлюкс кишечного содержимого в пищевод; 2) создание достаточного резервуара; 3) восстановление пассажа по двенадцатиперстной кишке. Использование сложных методов восстановления непрерывности пищеварительного тракта, создание искусственного желудка возможны у более молодых, крепких больных. У пожилых ослабленных больных применяют наиболее простые методы.

Наиболее трудным и ответственным этапом тотальной гастрэктомии является наложение пищеводно-кишечного анастомоза. Недостаточность швов пищеводно-кишечного анастомоза — наиболее тяжелое осложнение гастрэктомии, часто приводящее к неблагоприятному исходу. Общие требования к пищеводно-кишечному анастомозу: надежность, простота выполнения и физиологичность. Особенности наложения пищеводного шва зависят от отсутствия серозного покрова на пищеводе, рыхлости его мышечного слоя и сравнительно плохого кровоснабжения. Поэтому при мобилизации нужно максимально сохранять кровоснабжение пищевода, избегать натяжения швов анастомоза и стремиться максимально укрывать линию швов местными тканями или приводящей петлей кишки. Швы на пищевод накладывают в косом направлении, захватывая наружный продольный и внутренний циркулярный мышечные слои. Узлы завязывают не слишком туго во избежание их прорезывания. Важное значение имеет тщательное сшивание и сопоставление краев слизистой оболочки.

В зависимости от особенностей техники пищеводно-кишечных анастомозов их делят на пять групп (К. Н. Цацианиди и А. В. Богданов, 1969): 1) погружные, свисающие в просвет органа; 2) выполненные с применением пластических приемов расслаивания сшиваемых органов; 3) инвагинационные; 4) формируемые с двух- и трехрядными швами (конец в конец, конец в бок, бок в бок); 5) выполненные с помощью сшивающих аппаратов.

Погружные анастомозы, свисающие в просвет органа (рис. 107). При этих анастомозах пищевод внедряют в просвет кишки без сшивания слизистых оболочек, что часто приводит к некрозу свисающего участка пищевода и последующему рубцовому сужению анастомоза. А. А. Вишнеvский (1942) после подшивания петли кишки двухрядным швом к задней поверхности пищевода вскрывал ее в поперечном направлении по диаметру пищевода. Через отдельный разрез с помощью зажима культю пищевода протягивают в просвет кишки. Накладывают двухрядные швы спереди и с боков. Добавочное отверстие в кишке зашивают. Анастомоз укутывают сальником, фиксируют к диафрагме, после чего дополнительно накладывают брауновский анастомоз.

Аналогичную методику применил И. Руменов (1969). Накладывают 4 провизорных шва через края пищеводного отверстия диафрагмы с обязательным захватом диафрагмальной брюшины. Желудок отворачивают влево. К пищеводному отверстию подводят петлю тонкой кишки и фиксируют ее к ножкам диафрагмы. Пищевод подшивают к отводящей петле. Желудок удаляют, оставляя культю пищевода длиной около 2 см. На передней стенке кишки, отступя 5 мм от линии швов, вскрывают кишку и в ее просвет проводят пищевод на 1,5 см. Накладывают швы на переднюю стенку между кишкой и пищеводом. Ранее наложенными нитями кишку прошивают и фиксируют в пищеводном отверстии диафрагмы. Таким образом, кишка со всех сторон укутывает свободно располагающийся в ее просвете пищевод. Дополнительно накладывают брауновский анастомоз. Ни у одного из 16 оперированных больных автор не наблюдал недостаточности швов анастомоза.

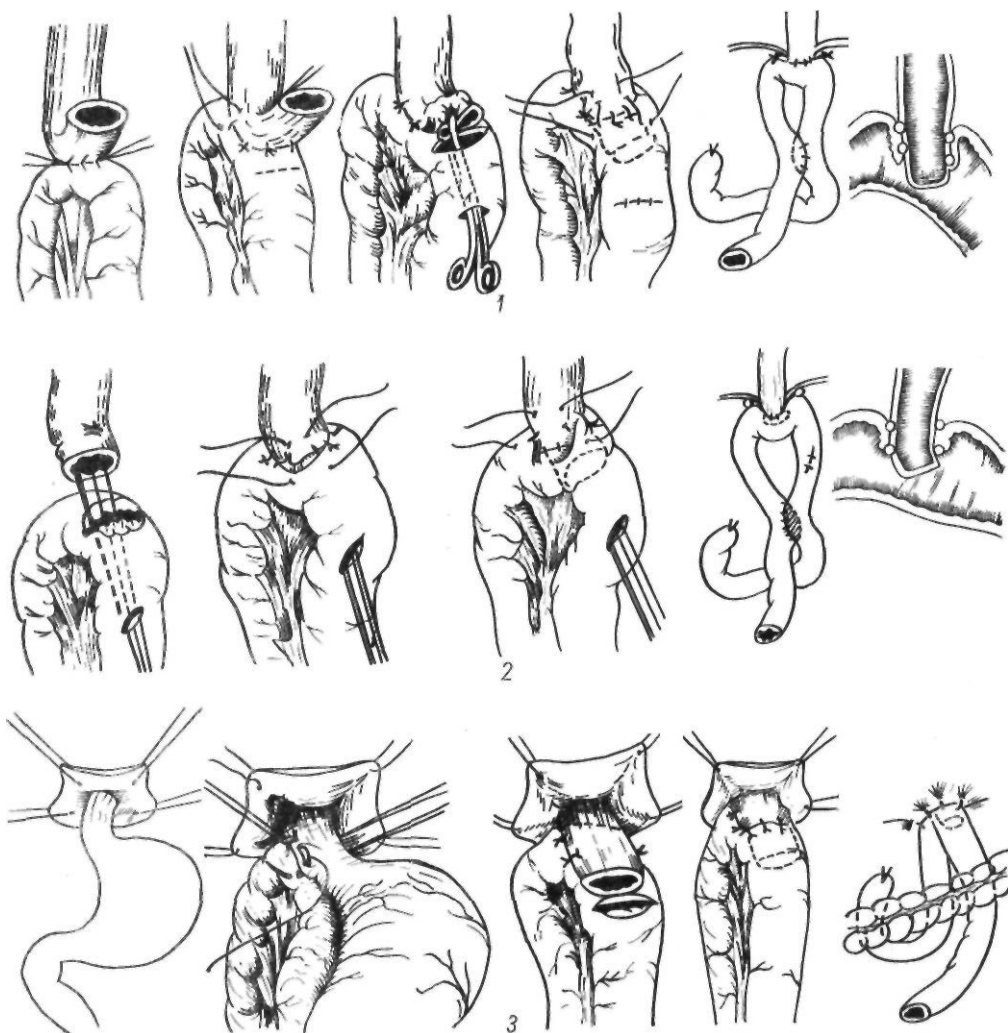


Рис. 107- Погружные пищеводно-кишечные анастомозы:

1 — по Регенсбургеру; 2 — по Вишневному; 3 — по Руменову

Regensburger (1958) рассекает кишку и погружает культю пищевода по противобрыжечному краю кишки, которую после формирования анастомоза подшивает к диафрагме.

Анастомозы с применением пластических приемов расслаивания сшиваемых органов. Для анастомозов этой группы характерно использование различных манжеток (серозных, мышечных, серозно-мышечных) для укрепления линии швов. Первый такой анастомоз в эксперименте выполнил Ночтеуег (1913), накладывая пищеводный анастомоз. Он надсекал пищевод до подслизистого слоя, отсепаровывал и завертывал сверху мышечную манжетку пищевода,

иссекал избыток слизистой оболочки. После сшивания слизистой оболочки обоих концов пищевода линию швов прикрывал мышечной манжеткой. Л. Я. Лейфер (1940) выполнил несколько иной пластический эзофагоэюноанастомоз. С пересеченной петли кишки отсепаровывают и завертывают книзу серозно-мышечный цилиндр и отсекают слизистую оболочку. Пищевод соединяют с кишкой однорядными швами. Серозно-мышечную манжетку завертывают на пищевод и фиксируют узловыми швами. Затем стенку тонкой кишки надвигают на анастомоз и фиксируют к пищеводу и диафрагме, накладывают эюно-эюноанастомоз по типу конец в бок. Из-за сложности

этот метод не получил распространения в клинике (рис. 108).

Е. Л. Березов и Б. Е. Петерсон (1955) предложили отсепаровывать манжетки как с пищевода, так и с кишки, надвигая их друг на друга после сшивания слизистых оболочек пищевода и кишки. Позже Б. Е. Петерсон рекомендовал выкраивать манжетку только из покрывающей кишку брюшины, которую

после соединения пищевода с кишкой двухрядными швами надвигают и фиксируют поверх анастомоза. Puscariu (1957) после мобилизации желудка циркулярно пересекает брюшину, покрывающую брюшную часть пищевода, пищевод, вскрывает просвет кишки и сшивает пищевод с кишкой двухрядным швом. Отсепарованной брюшиной укрывает линию швов.

Gasinski (1962) применяет следующую

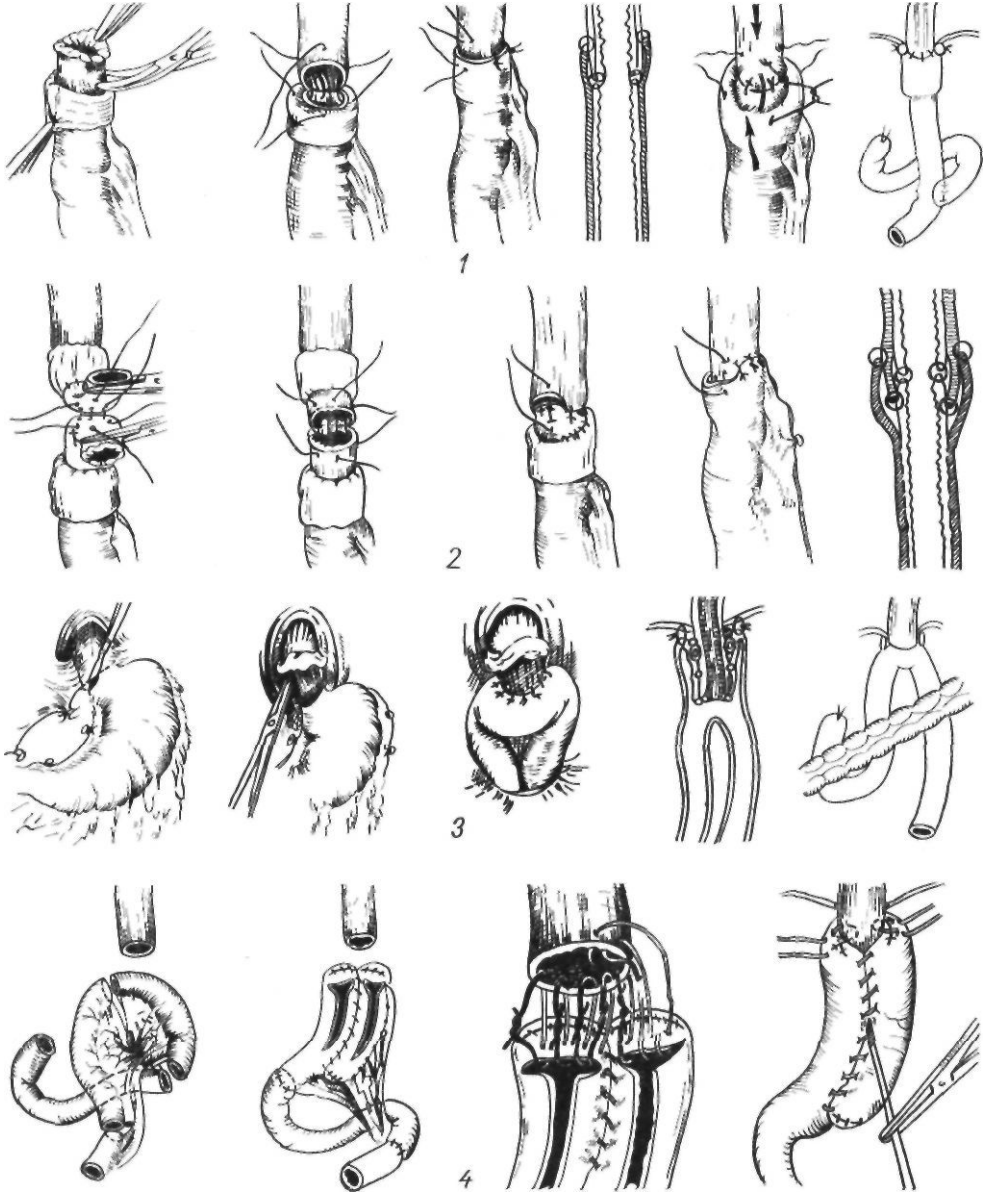


Рис. 108. Пластические пищеводно-кишечные анастомозы:
1 — по Лейферу; 2 — по Березову — Петерсону; 3 — по Puscariu; 4 — по Gasinski

методику эзофагоэюноанастомоза. Из тонкокишечного трансплантата длиной 30 см выкраивают два трансплантата: более длинный дистальный и короткий проксимальный. Один конец дистального трансплантата соединяют с двенадцатиперстной кишкой, а 3 других конца трансплантата ушивают. Трансплантаты анастомозируют, а затем накладывают пищеводно-кишечный анастомоз, сшивая пищевод одновременно с обоими отрезками кишки. Наложив анастомоз, производят инвагинацию его, подшивая кишку вокруг анастомоза. По мнению автора, этот способ помогает разрешить три задачи: 1) препятствие рефлюксу; 2) замещение желудка; 3) восстановление физиологического пути для прохождения пищи.

Ю. С. Гилевич и В. И. Оноприев (1968) предложили аналогичную по решаемым задачам методику эзофагоэюноанастомоза (рис. 109). После гастрэктомии пищевод мобилизуют и низводят. Вокруг пищевода создают мышечный жом, сшивая ножки и суживая пищеводное отверстие диафрагмы или охватывая пищевод мобилизованной ножкой диафрагмы. Пищевод проводят через окно в брыжейке петли тонкой кишки, которую фиксируют к диафрагме и сшивают двухрядным швом с пищеводом. Обе петли кишки сшивают между собой. Затем пересекают пищевод и вскрывают петлю кишки до подслизистого слоя, сшивая их. Вскрывают просвет пищевода и обеих петель кишки, накладывают шов на пищевод и внутреннюю губу анастомоза, а затем сшивают наружные губы тонкокишечного анастомоза. Эта методика применена у 34 больных, у 5 включена в пищеварение двенадцатиперстная кишка. Недостаточность швов наблюдалась у 1 больного (исход благоприятный).

Одним из наиболее простых пластических анастомозов является эзофагоэюноанастомоз, предложенный Perrotin (1950). После наложения первого ряда серозно-мышечных швов на расстоянии 2—2,5 см от них циркулярно надсекают мышечную оболочку пищевода до подслизистого слоя. Образуется мышечный валик, который подшивают к серозной оболочке кишки. Вскрывают кишку, отсекают пищевод на 3—4 мм ниже мышечного валика и накладывают швы через все слои кишки и слизистую оболочку пищевода. На перед-

нюю стенку накладывают двухрядные швы. Б. Е. Петерсон (1962) применил этот метод у 80 больных; у 7 наблюдалась недостаточность швов. Автор считает, что этот метод показан при растянутом пищеводе с истонченными стенками.

Г. Попов (1961) предложил методику с использованием цилиндрического протеза из плексигласа длиной 6 см, диаметром 8—10 мм. После гастрэктомии отсекают мышечную оболочку пищевода на 3—4 см. На слизистую оболочку пищевода накладывают два провизорных кисетных кетгутовых шва. С помощью дуоденального зонда, проведенного через рот, и нитки, привязанной к протезу, последний проводят в пищевод, так чтобы середина протеза находилась на уровне манжетки. Завязывают оба кисетных шва. С помощью 4—6 кетгутовых швов сшивают слизистую оболочку пищевода с кишкой, надвигая последнюю на протез. Эту линию швов прикрывают мышечной манжеткой пищевода, которую фиксируют к серозной оболочке кишки. Через 2 нед протез извлекают с помощью лигатуры, фиксированной к протезу.

Одним из наиболее распространенных пищеводно-кишечных анастомозов, в котором также имеются элементы пластического укрытия швов, является анастомоз, предложенный Hilarowitz (1931). Сшивают приводящее и отводящее колена тонкой кишки. Пищевод укладывают на отводящую петлю и накладывают анастомоз по типу конец в бок двухрядным швом. Приводящим коленом укрывают анастомоз и сшивают его с отводящим коленом (рис. 110).

Мы применяем следующую модификацию метода Гиляровича. Через разрез в бессосудистой части брыжейки поперечной ободочной кишки к пищеводу подводят длинную петлю тощей кишки. На брыжеечный край петли на протяжении 5—6 см накладывают полукисетный серозно-мышечный шелковый шов. Пищевод размещают спереди отводящей петли кишки и подшивают к ней 3 узловыми серозно-мышечными швами сначала с правой стороны, затем 2—3 швами сзади и, наконец, с левой стороны так, чтобы последний шов был на середине полукисетного шва. Конец пищевода с зажимом отворачивают вверх, рассекают заднюю стенку пищевода и переднюю стенку отводящей кишки. Заднюю губу анастомоза сшивают узловыми шелковыми швами через все слои стенки пищевода, обязательно захватывая слизистую оболочку пищевода и стенки кишки.

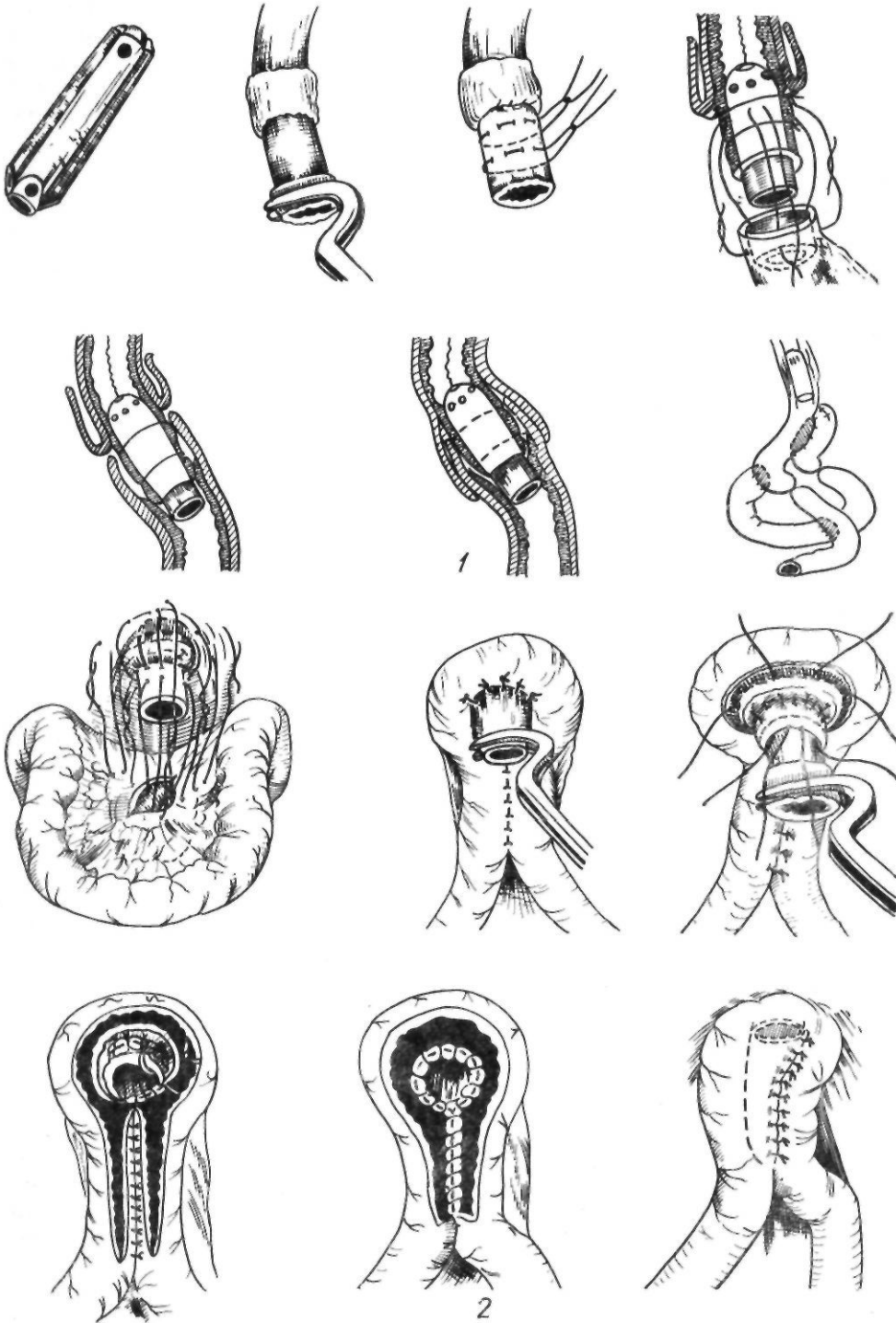


Рис 109. Пластические пищеводно-кишечные анастомозы:
 1 — по Попову; 2 — по Гилевичу — Оноприеву

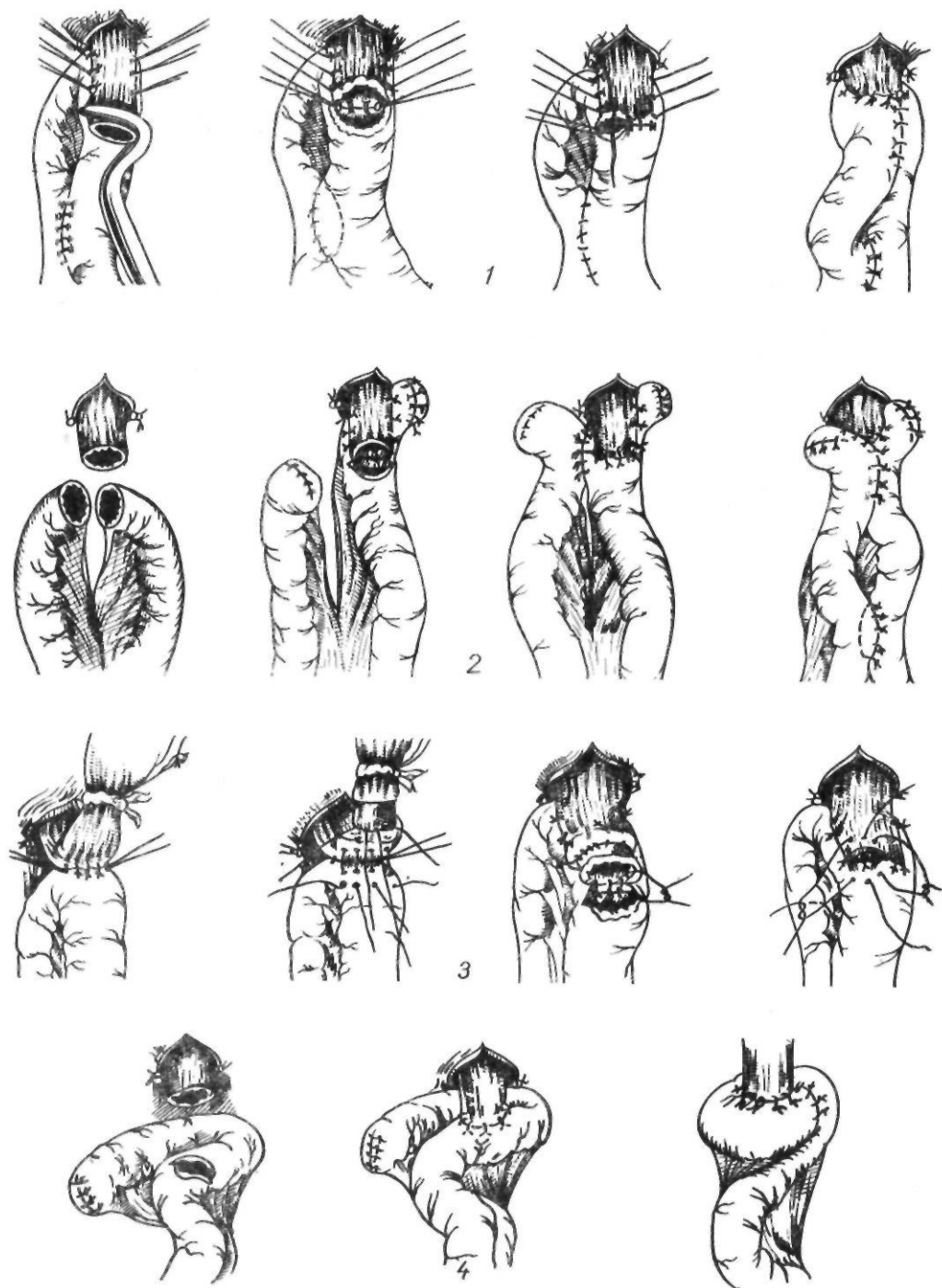


Рис. 10. Пластические пищеводно-кишечные анастомозы:
 1 — по HilarowUz; 2 — по Lefevre; 3 — по Perrotin; 4 — по Schober

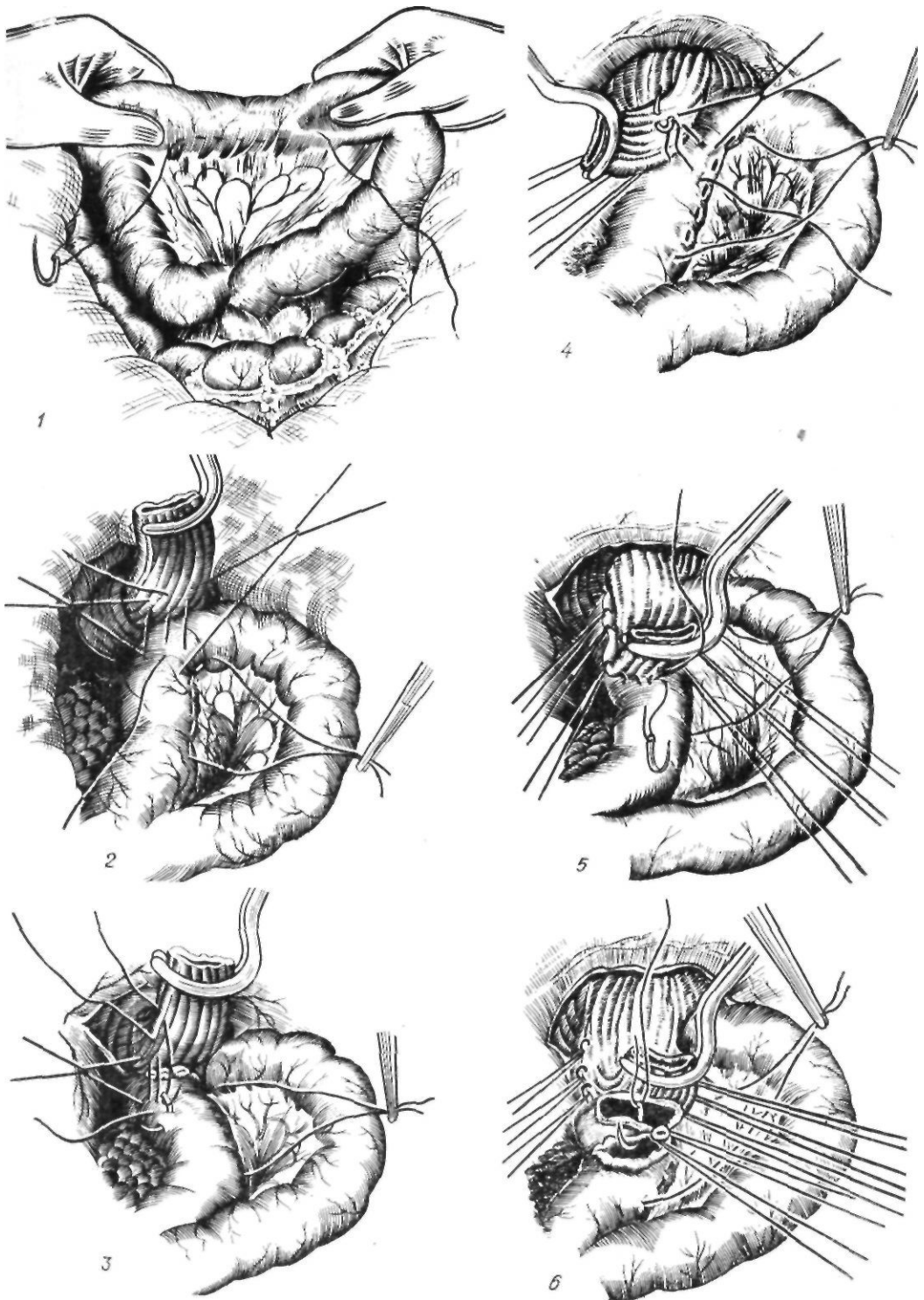
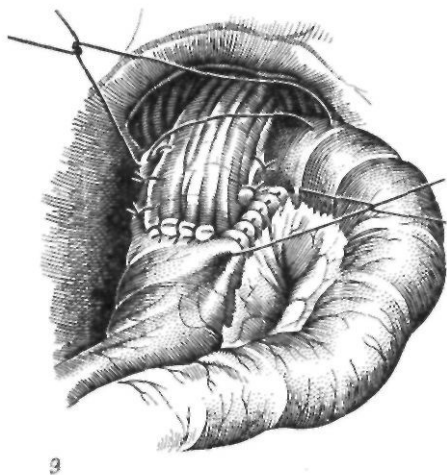
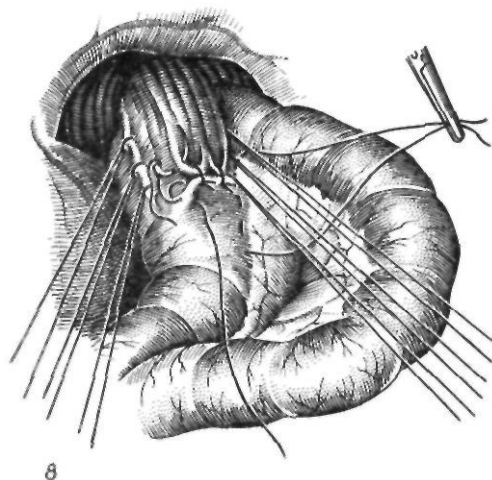
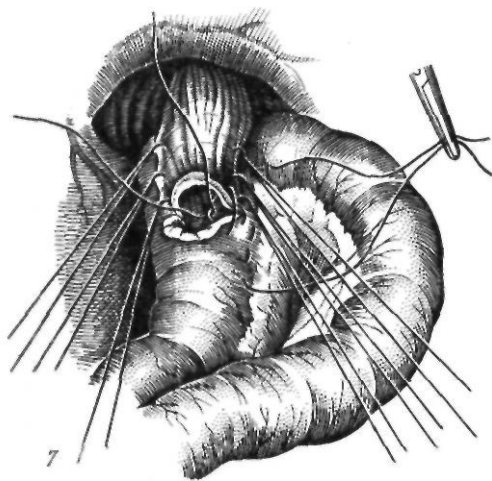


Рис. 111. Пищеводно-кишечный анастомоз по Гиляровичу в модификации А. А. Шалимова: 1 — наложение полукисетного шва на брыжеечный край тонкой кишки; 2 — наложение швов на заднюю поверхность пищевода и тонкую кишку; 3 — боковые швы; 4 — наложение швов на пищевод и кишку; 5 — второй ряд швов между задней поверхностью пищевода и кишкой; 6 — наложение швов на заднюю губу;



Отсекают переднюю полуокружность пищевода на зажиме и зашивают переднюю губу анастомоза однорядными шелковыми швами, завязывая узелки внутрь просвета анастомоза. В случае плохой герметичности передней губы анастомоза накладывают второй ряд серозно-мышечных шелковых швов. Мы накладываем 2—3 шва в слабых местах анастомоза.

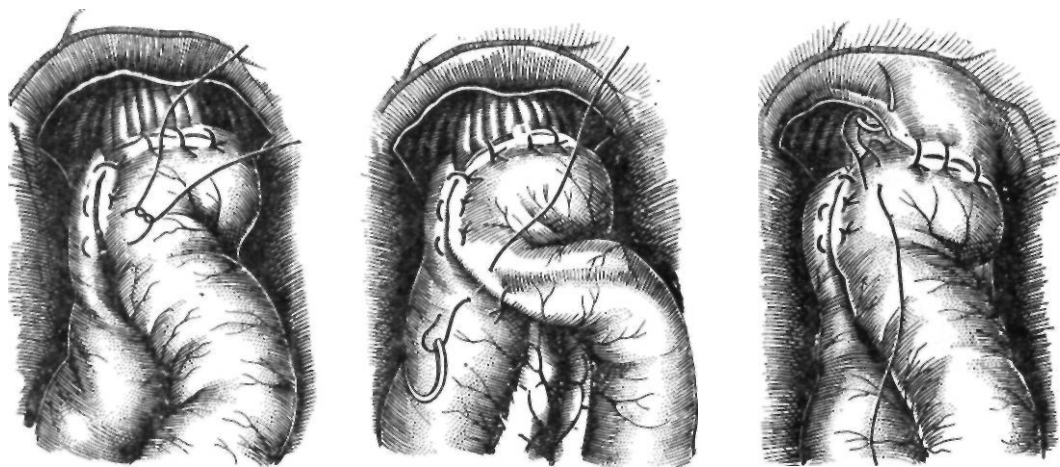
На расстоянии половины окружности кишки от левого верхнего пищеводно-кишечного шва вкалывают иглу с шелковой нитью через серозную и мышечную оболочки кишки, второй стежок накладывают на кишку справа у верхнего пищеводно-кишечного шва. Затягивая этот шов, покрывают приводящей петлей пищеводно-кишечный анастомоз (рис. 111). Приводящую и отводящую петли кишки сшивают серо-серозными узловыми швами вокруг анастомоза сначала по правым соприкасающимся краям, затягивая наложенный полукисетный шов (сшивая левый край), затем снизу. К обнаженным краям разреза диафрагмы у пищевода отверстия, подхватывая и околопищеводную клетчатку, подшивают верхний край петли тощей кишки вокруг пищеводно-кишечного анастомоза. Между приводящей и отводящей петлями кишки накладывают энтеро-энтероанастомоз, который фиксируют отдельными серо-серозными швами к краям разреза брыжейки поперечной ободочной кишки. Подняв поперечную ободочную кишку кверху, зашивают серо-серозными шелковыми швами входное отверстие между приводящей и отводящей петлями тощей кишки и их брыжейкой. При надежных анастомозах брюшную полость зашивают наглухо.

При эзофагоэноанастомозе по Лефевру (1946) после пересечения петли тонкой кишки оба конца ее ушивают наглухо. Накладывают анастомоз между пищеводом и отводящей петлей кишки по типу конец в бок. Анастомоз и мобилизованный отрезок пищевода прикрывают приводящей петлей. Проподимость кишечника восстанавливают анастомозом, наложенным бок в бок.

Schober (1956) пересекает и ушивает кишку. Отступя 10—15 см от ушитого конца кишки, накладывает пищеводно-ки-

Рис. 111 (продолжение)

7 — швы на передней губе анастомоза; 8 — второй ряд швов на передней губе; 9 — завязывание полукисетного шва и укутывание анастомоза приводящей петлей кишки;



10

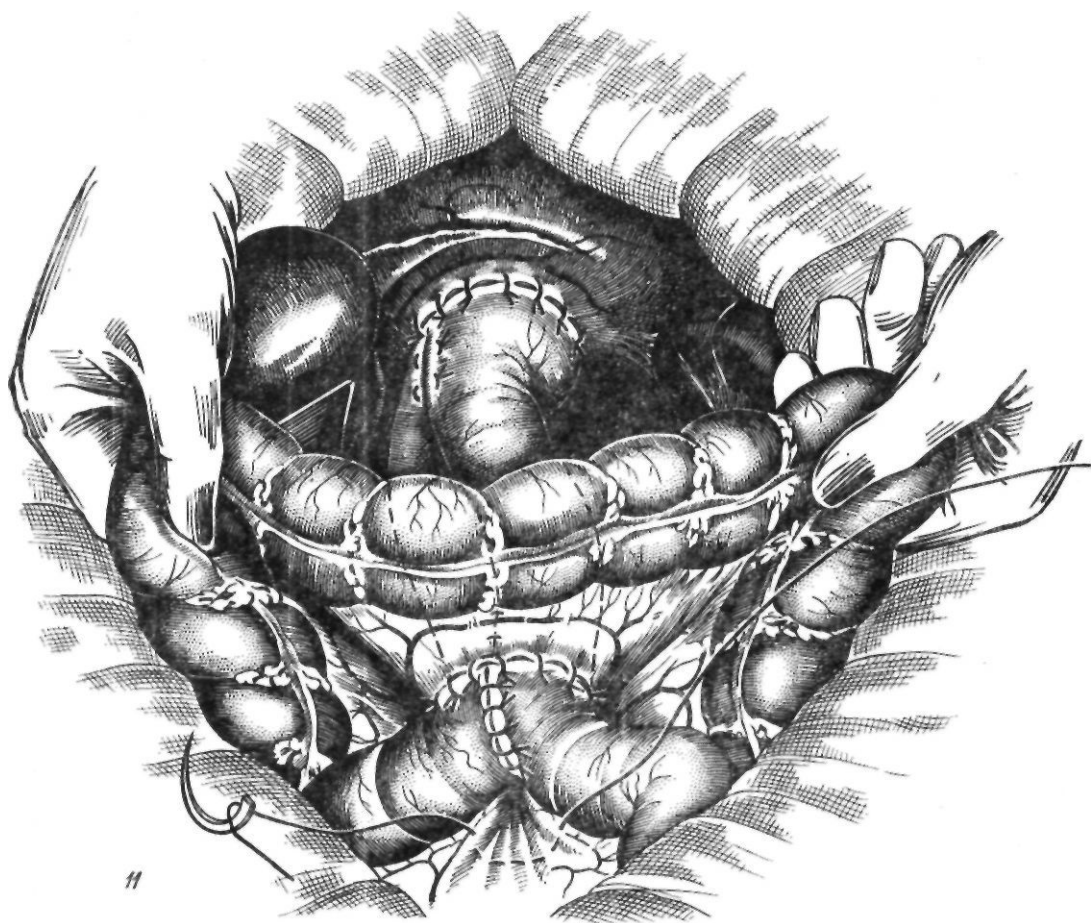


Рис. 11 (продолжение)

10—сшивание приводящей и отводящей петель между собой;

11—фиксация анастомоза в окне брыжейки

щечный анастомоз двухрядными швами. Свободной петлей кишки окутывает анастомоз со всех сторон. Затем накладывает энтеро-энтероанастомоз по Ру.

Инвагинационные анастомозы (рис. 112). Анастомозы этого типа характеризуются инвагинацией в кишку пищеводно-кишечного соустья, которое и является верхушкой инвагината. Впервые инвагинационный анастомоз описал И. Ф. Березкин (1937). Преимуществом его является меньшая частота возникновения рефлюкс-эзофагита.

Техника эзофагоэюноанастомоза по Вестерборну (1951) следующая. К пищеводу подводят пересеченную и мобилизованную петлю тонкой кишки. Пищевод и кишку прошивают тремя симметрично расположенными швами через все слои. Оба конца нитей проводят в просвет кишки и выкалывают через ее стенку со стороны слизистой оболочки на расстоянии 5—6 см от края. Потягивая за нити, пищевод инвагинируют в просвет кишки. При этом завертывается внутрь верхний край тонкой кишки. Нити завязывают и срезают. Накладывают второй ряд швов. Тонкую кишку фиксируют к диафрагме. Непрерывность кишечника восстанавливают анастомозом по типу конец в бок. Ни у одного из 20 оперированных больных автор не наблюдал несостоятельности швов.

К. Н. Цацаниди (1962) предложил следующую модификацию инвагинационного эзофагоэюноанастомоза. Пересеченную и мобилизованную петлю кишки проводят через окно в брюжейке поперечной ободочной кишки. Через кишку проводят две кетгуттовые нити и выкалывают их на расстоянии 15 см от орального края кишки. При гастроеюнопластике их проводят через просвет кишки. Накладывают шов на заднюю губу анастомоза. Концами ранее проведенных кетгуттовых нитей прошивают с двух сторон через все слои пищевод с кишкой. Нити завязывают. Сшивают переднюю стенку анастомоза узелками внутрь. Потягивая кетгуттовые нити и надвигая кишку на пищевод, инвагинируют его в просвет кишки на глубину 2 см. Спереди и сзади накладывают по 3—4 см поддерживающих шва между пищеводом и кишкой. Кишку у анастомоза фиксируют к диафрагмально-пищеводному листку брюшины. Кетгуттовые нити срезают, место прокола ушивают.

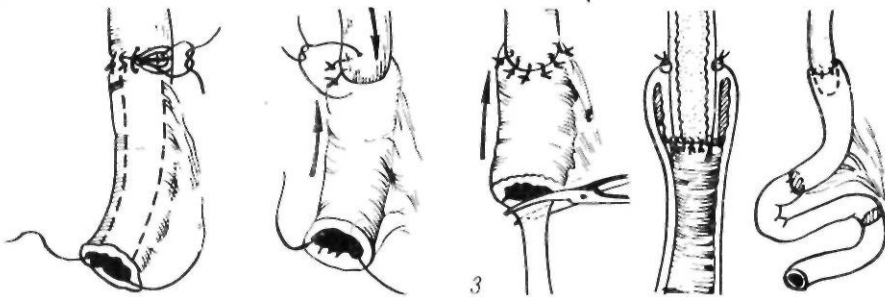
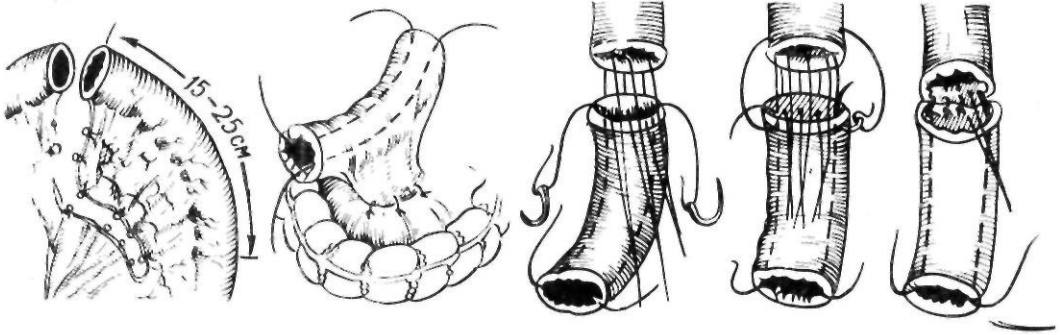
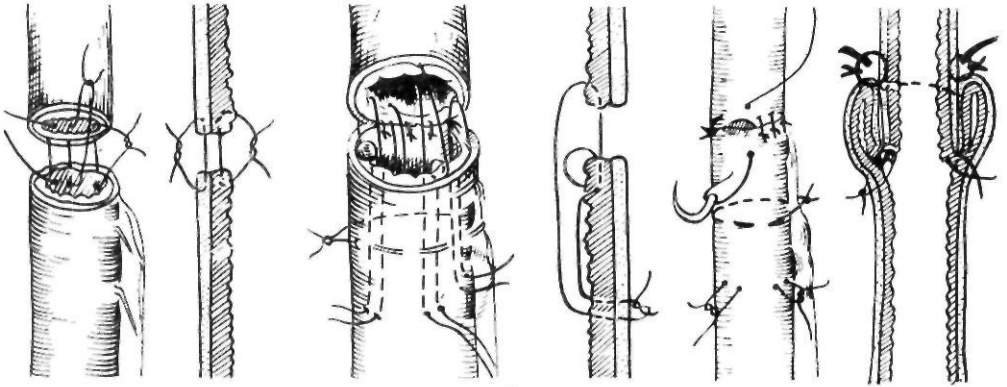
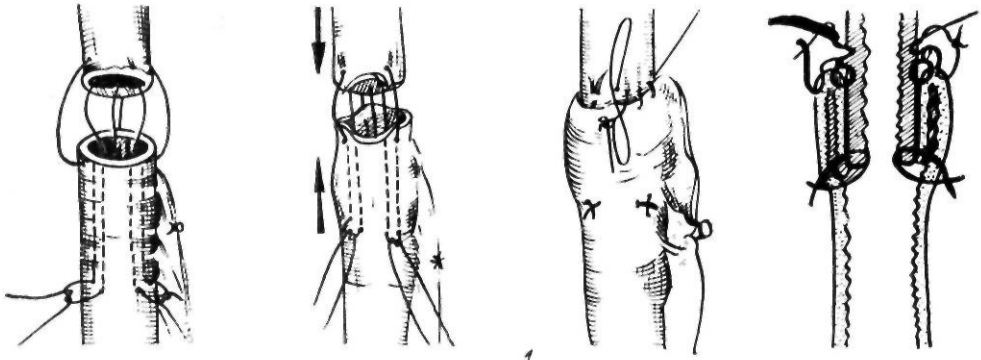
Анастомозы, формируемые двух- или

трехрядными швами (рис. 113). К. П. Сапожков (1952) предложил следующую методику анастомоза, модифицированную затем С. С. Юдиным (1955).

Пищевод подшивают с двух сторон к вертикально расположенной короткой отводящей петле узловыми швами, захватывающими ножки диафрагмы. Заднюю стенку анастомоза шьют в два ряда узловыми серозно-мышечными швами. Третий ряд накладывают через все слои кишки и пищевода с обязательным сшиванием слизистой оболочки. Накладывают швы на переднюю стенку анастомоза. Узлы погружают полукисетными швами, после чего накладывают второй ряд узловых серозно-мышечных швов. По данным С. С. Юдина, летальность при этом виде анастомоза составляла 50 %, причем из-за несостоятельности швов умерли 57 % больных. Недостаточность швов, как правило, возникала на передней стенке, где пищевод более всего выделяли из окружающих тканей. Б. Е. Петерсон (1962) наблюдал недостаточность швов у 12 из 62 оперированных. Аналогичную методику применял А. Г. Савиных (1954). Он накладывал двухрядный шов на обе стенки анастомоза и укрывал при возможности анастомоз приводящей петлей.

Одной из распространенных модификаций является эзофагоэюноанастомоз по Орру—Ханту—Накаяме. Мобилизованную петлю кишки пересекают, отводящий конец ее ушивают. С ней накладывают пищеводно-кишечный анастомоз по типу конец в бок двух- или трехрядными швами, приводящую петлю анастомозируют по Ру. Nakayama не ушивал конец пересеченной кишки, а соединял его с этой же петлей по типу конец в бок. Преимуществом этой методики является надежная профилактика рефлюкс-эзофагита.

McNeer и Pack (1949) описали горизонтальный пищеводно-кишечный анастомоз. К пищеводу подводят петли тонкой кишки и между задней стенкой пищевода и кишкой накладывают U-образные узловые швы. Внутренний ряд швов — обвивной, непрерывный, через все слои с обязательным захватом слизистой оболочки. Спереди линию швов анастомоза укрывают П-образными швами с дополнительной перитонизацией линии швов диафрагмальной брюшиной. Между петлями тонкой кишки накладывают браунровский анастомоз.



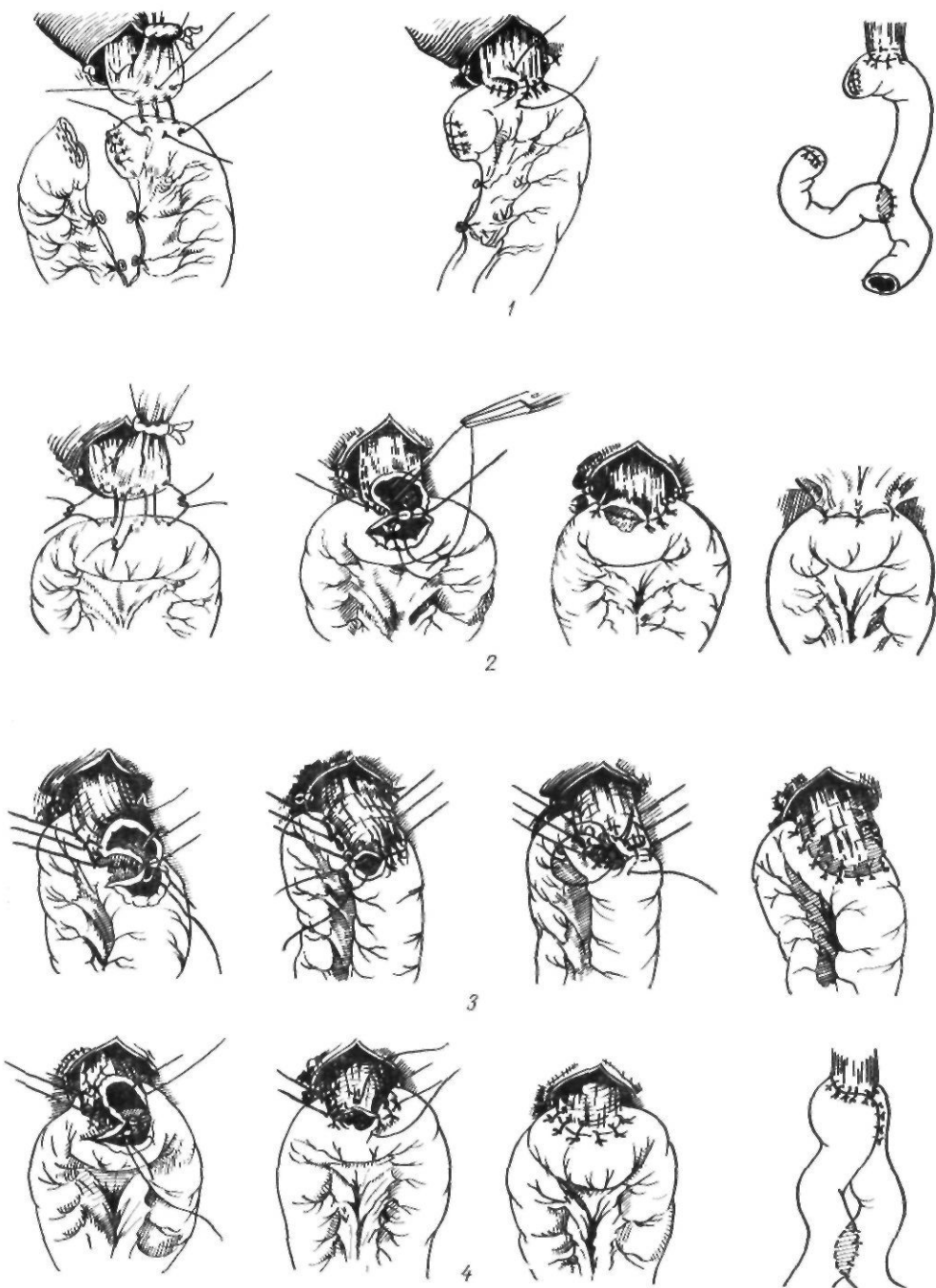


Рис. 113. Пищеводно-кишечные анастомозы, накладываемые двух- и трехрядными швами:
 1 — по Орру — Ханту — Накаяме; 2 — по McNeer, Pack; 3 — по Сапожкову — Юдину; 4 — по Казанскому

Рис. 112. Пищеводно-кишечные инвагинационные анастомозы:
 1 — по Westerborn; 2 — по Laska; 3 — по Цацаниду

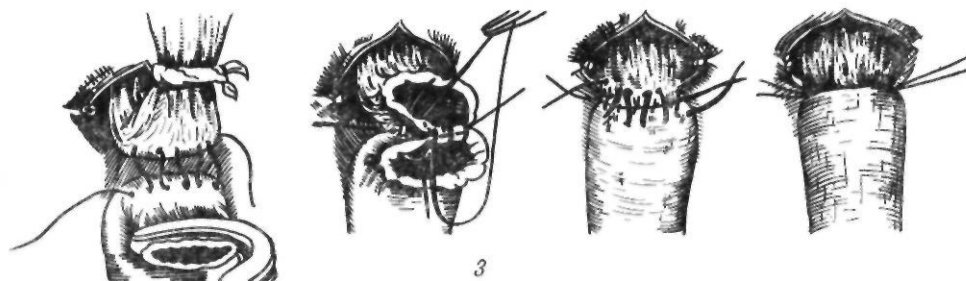
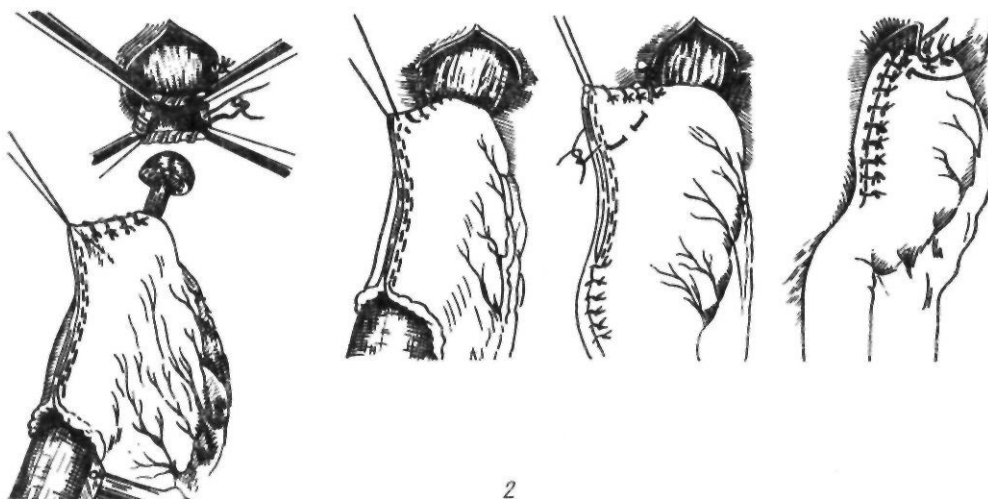



Рис. 114. Анастомозы, наложенные с помощью шивающих аппаратов, и пищеводно-дуоденальный анастомоз:

1 — пищеводно-кишечный анастомоз, наложенный с помощью аппарата ПКС-25; 2 — пищеводно-же лубочный анастомоз, наложенный с помощью того же аппарата; 3 — эзофагодуоденоанастомоз по Блохину

При горизонтальном эзофагоэюноанастомозе, предложенном В. И. Казанским (1955), накладывают трехрядный шов на заднюю стенку и двухрядный шов — на переднюю. Анастомоз укрывают спереди петель приводящей кишки, как при способе Гиляровича.

Анастомозы, выполненные с помощью сшивающих аппаратов (рис. 114). Эзофагоэюноэностомию с помощью аппарата ПКС-25 выполняют следующим образом. После гастрэктомии на пищевод накладывают обвивной или кisetный шов. В петле тонкой кишки на месте будущего брауновского анастомоза делают отверстие, через которое проводят тубус аппарата до места анастомоза. Через прокол кишки вводят шток с «грибом», который проводят в пищевод. Затягивают кiset. «Гриб» и корпус аппарата сближают до метки. Пищевод и кишку прошивают танталовыми швами. Винт аппарата отпускают, удаляют аппарат. Накладывают дополнительные серозно-мышечные узловые швы. Отверстие в кишке используют для брауновского анастомоза.

Преимуществом аппаратного метода является быстрота его выполнения, меньшая выраженность воспалительных изменений в тканях анастомоза, что снижает опасность возникновения недостаточности швов анастомоза. К недостаткам аппаратного метода относятся меньшая асептичность, большая ригидность анастомоза (скобки аппарата образуют своего рода каркас, препятствующий спадению стенок анастомоза), большая частота рефлюкс-эзофагита и сужений анастомоза. Поэтому Б. Е. Петерсон (1966), К. Н. Цацаниди и А. В. Богданов (1969) рекомендуют накладывать пищеводно-кишечный анастомоз вручную. Аппаратный способ показан при необходимости быстро окончить операцию, при больших трудностях накладывания анастомоза вручную (операция Савиных, короткий пищевод). По мнению Б. Е. Петерсона, аппарат более показан в тех случаях, когда патологические изменения в стенке пищевода могут привести к осложнениям. Он надсекает мышечную оболочку и накладывает аппаратный шов на слизистую оболочку и ручной — на мышечный слой.

Из описанных выше пищеводно-кишечных анастомозов лучшим, по нашему мнению, является способ Гиляровича в нашей (А. А. Шалимов, 1962) модификации, ко-

торый надежно предупреждает возникновение недостаточности швов анастомоза и рефлюкс-эзофагита. Эффективны также способы Peggotin и Цацаниди.

Непрерывность пищеварительного тракта после тотальной гастрэктомии можно восстановить, соединяя пищевод непосредственно с двенадцатиперстной кишкой.

Для успешного соединения пищевода с двенадцатиперстной кишкой необходимо избегать малейшего натяжения швов. С этой целью обычно мобилизуют двенадцатиперстную кишку по Кохеру.

Nakayama (1958) предлагает накладывать швы между поджелудочной железой и диафрагмой, что препятствует натяжению швов анастомоза. Из 139 оперированных (гастрэктомия с прямым пищеводно-дуоденальным анастомозом) неудовлетворительные результаты получены лишь у 3.

Методика эзофагодуоденоанастомоза по Блохину следующая. Заднюю поверхность пищевода и кишки сшивают непрерывным шелковым расширяющим швом. Вкол делают на пищеводе в поперечном направлении на ширину 5 мм. Параллельно такой же вкол делают на кишке. Сближают задние стенки пищевода и кишки и концы нитей пережимают. Заднюю и переднюю губы анастомоза сшивают непрерывным кетгуттовым швом. Затем накладывают непрерывный расширяющий шелковый шов на переднюю стенку пищевода и кишки. После затягивания связывают концы переднего и заднего швов. Только у 5 из 38 оперированных этим способом наблюдалась несостоятельность швов.

После завершения многих форм пищеводно-кишечного анастомоза накладывают энтеро-энтероанастомоз по Ру или брауновский анастомоз шириной 6—8 см. Операция на этом завершается.

Давно отмечено, что больные, у которых полностью удален желудок, часто принимают пищу и быстро насыщаются. Некоторые из них страдают мучительной болью за грудиной вследствие рефлюкс-эзофагита. Для профилактики различных расстройств было предложено создавать искусственные резервуары пищи. Впервые такую операцию применил Hoffman (1922). Она заключалась в наложении широкого межкишечного анастомоза длиной 15 см. Об успешном использовании этой операции сообщили Н. М. Амосов (1958), Ю. Е. Бе-

резов (1960), С. И. Бабичев (1963). Различные ее модификации описали Engel (1945), Day, Cuhna (1953), Mandl (1955).

Идея пластического замещения резецированной части желудка участком поперечной ободочной кишки принадлежит Nicoladoni (1887). Методика и техника гастроэюнопластики при резекции дистальных отделов желудка была впервые предложена и разработана на трупах П. А. Куприяновым (1924). Пластическое замещение резецированной дистальной части желудка отрезком тонкой кишки на сосудистой ножке впервые в клинической практике выполнил Е. И. Захаров в 1938 г. (операция Куприянова—Захарова). Разработкой интерпозиции петли тонкой кишки на месте полностью удаленного желудка в эксперименте на собаках занимался Balog (1926). Выкраивали кишечный трансплантат, который располагали изоперистальтически. Проксимальный конец его ушивали и пищевод соединяли с кишкой по типу конец в бок. Диетальный конец анастомозировали с двенадцатиперстной кишкой. Пластическое замещение полностью удаленного желудка отрезком тонкой кишки в клинике впервые выполнили Seo, 1942 (цит. по Tomoda, 1952), Longmire, 1952 (операция Balog—Seo).

Гастроэюнопластика после тотальной гастрэктомии состоит из следующих этапов (по Захарову).

Мобилизация желудка. Ее осуществляют, соблюдая все онкологические принципы, описанные выше.

Выкраивание трансплантата. Через окно в брыжейке поперечной ободочной кишки извлекают кишку и пересекают на 20—25 см ниже двенадцатиперстно-тощего изгиба. Брыжейку будущего трансплантата мобилизуют и удлинняют, рассекая брыжейку в бессосудистом месте с последующей перевязкой 1—2 радиальных сосудов. В затруднительных случаях можно применить вышеописанную методику Jezio и Kus. Берут трансплантат длиной 35—40 см и располагают изоперистальтически.

Удаление желудка. Двенадцатиперстную кишку прошивают аппаратом УКЛ-60 и отсекают над скобками. Пищевод захватывают зажимом Федорова, пересекают по нижнему краю его, и препарат удаляют.

Пищеводно-кишечный анастомоз. Обязательным условием данного этапа операции

является отсутствие натяжения швов анастомоза, что обеспечивается достаточной длиной брыжейки трансплантата. Анастомоз накладывают по одной из описанных методик.

Кишечно-дуоденальный анастомоз. На расстоянии 35—40 см от пищеводно-кишечного анастомоза пересекают тонкую кишку, иссекают танталовые скобки и вскрывают просвет двенадцатиперстной кишки; накладывают анастомоз между двенадцатиперстной и тонкой кишками.

Энтеро-энтероанастомоз. Пройодимость кишечника восстанавливают анастомозом по типу конец в конец.

Ушивание окна брыжейки поперечной ободочной кишки. Края разреза брыжейки фиксируют к брыжейке трансплантата, не сдавливая сосудов, питающих трансплантат.

А. Е. Захаров (1965) предложил оставить часть мышечных волокон привратникового жома на культе двенадцатиперстной кишки для обеспечения порционного поступления пищевых масс в эту кишку.

Maki (1969) сохраняет полностью привратник с узкой полоской желудочной ткани на нем, анастомозируя петлю тонкой кишки между пищеводом и привратником.

Разработкой гастроэюнопластики занимались также Tomoda (1952), Dziadek (1956), Poth (1957), А. А. Шалимов (1962) и другие исследователи (рис. 115).

Методика Томода заключается в том, что короткую петлю тощей кишки располагают впереди поперечной ободочной кишки в изоперистальтическом положении и анастомозируют с пищеводом и двенадцатиперстной кишкой по типу конец в бок.

Для замедления пассажа по тонкокишечному трансплантату Schrader и Koslowski (1972) предложили выкраивать из дистальной части трансплантат длиной 5—6 см и располагать его антиперистальтически.

С целью включения двенадцатиперстной кишки в пищеварение А. А. Шалимов (1962) разработал при тотальной гастрэктомии следующую методику. Производят тотальную гастрэктомию, но прошитую аппаратом УКЛ-60 двенадцатиперстную кишку не погружают в кисетный шов. Над межкишечным анастомозом отводящую от пищеводно-кишечного анастомоза петлю

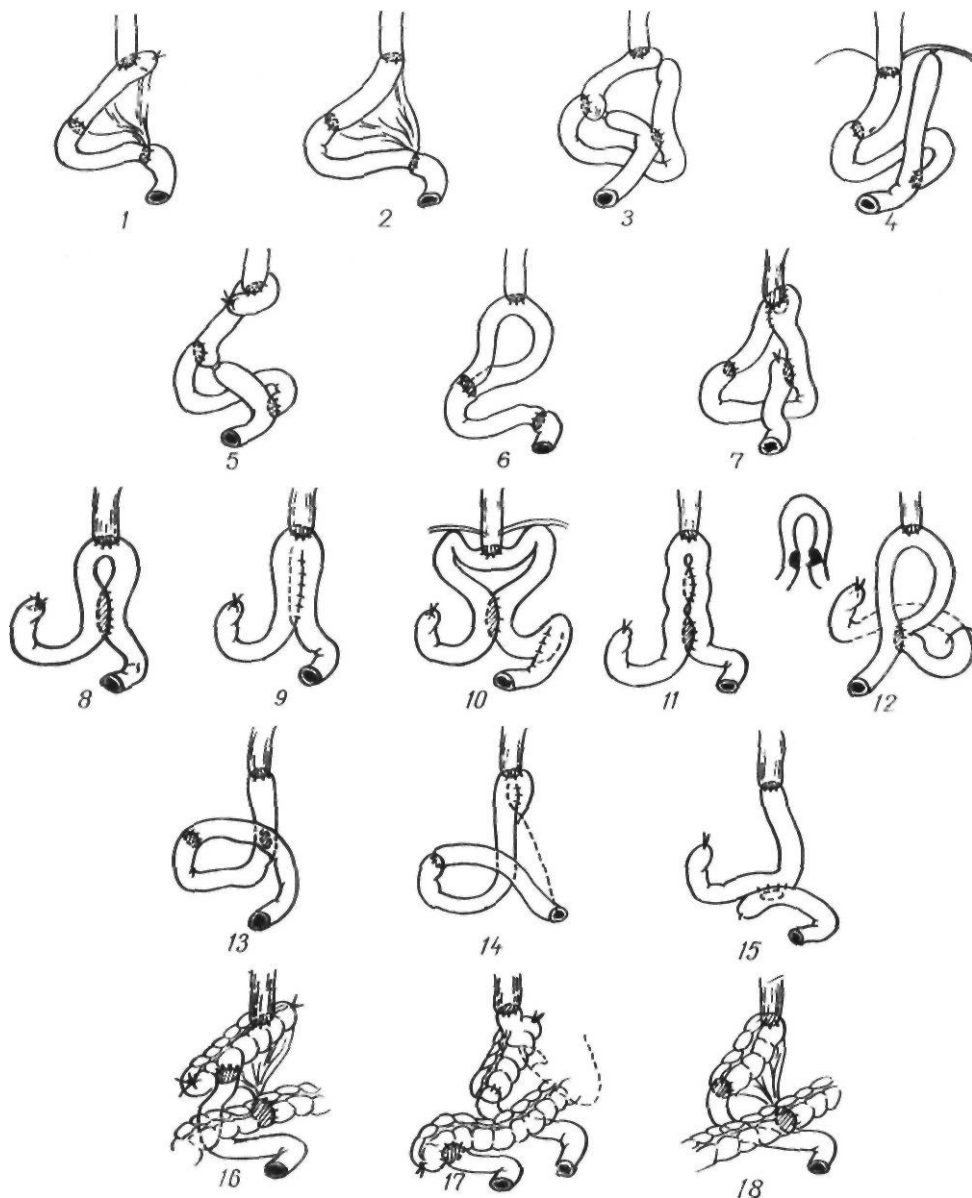


Рис. 115. Методики восстановления непрерывности пищеварительного тракта после гастрэктомии:

1 — по Balog; 2 — по Seo; 3 — по Tomoda; 4 — по Dzjadek; 5 — по Розанову; 6 — по Knopfler; 7 — по Шалимову; 8 — по Hoffmann; 9 — по Engel; 10 — по Day, Cuhna; 11 — по Mandl; 12 — $\hat{\circ}$ -анастомоз по Nakayama; 13 — по Кирикуцэ — Урбановичу; 14 — по Бетанели; 15 — по Hart; 16 — по Errigo; 17 — по Lee, Hunnicutt; 18 — по Moroney

тонкой кишки дважды на расстоянии 0,5 см прошивают аппаратом УКЛ-60 и между швами пересекают. Оставшуюся у межкишечного анастомоза культю кишки погружают в кисетный шов, а проксимальный конец петли кишки (отходящий от пищеводно-кишечного анастомоза) соединяют с культей двенадцатиперстной кишки. Накладывают первый ряд узловых серо-

серозных шелковых швов, отступя 0,8 см от танталовых скобок. Танталовые швы срезают с обоих концов анастомозируемых кишок, заднюю губу анастомоза сшивают непрерывным обвивным (взахлестку) кетгуттовым швом, а переднюю — погружным скорняжным швом или швом Коннеля. Заканчивают анастомоз наложением серо-серозных узловых шелковых швов на пе-

реднюю губу. Пища из пищевода через отводящую петлю тощей кишки поступает в двенадцатиперстную кишку, а оттуда через межкишечный анастомоз в кишечник. Из двенадцатиперстной кишки по приводящей к пищеводу петле кишки в пищеводно-кишечный анастомоз пища не поступает потому, что приводящая петля, укрыв отводящую, образует «шпору» (рис. 116).

В 1940 г. Г. Д. Шушков разработал в эксперименте методику образования искусственного желудка из тонкой кишки. Отступя 25—40 см от двенадцатиперстного изгиба, петлю тонкой кишки складывают в виде двустовки и соединяют межкишечным анастомозом. Приводящую петлю пересекают и оба конца кишки зашивают наглухо. Образованный резервуар соединяют с пищеводом, а проксимальный конец кишки — с дистальным по типу конец в бок. Возможно включение в пищеварительный тракт двенадцатиперстной кишки после пересечения отводящей петли. Этот способ в последующем модифицировали и применяли Ваггауа (1951), Hunt (1952), Hays (1953), Mikkelsen (1954), Gasinski (1955), Г. Попов (1956), Lima Basto (1956) (рис. 117).

Ваггауа (1951) располагает свободный отрезок кишки справа и соединяет его по типу бок в бок с отводящей кишкой. Второй способ, предложенный Ваггауа, заключается в следующем: пищевод соединяют с отводящей петлей по типу конец в конец, ниже накладывают анастомоз между приводящей и отводящей петлями по типу бок в бок с укрытием эзофагоэуноанастомоза (sandvich-анастомоз).

Для уменьшения расстройств, связанных с гастрэктомией, Amman и Brunschwig (1956) предложили и разработали в эксперименте операцию с сохранением небольшого участка дна желудка, который вшивают в тонкую кишку. Szabolcs (1959) применил у 3 больных аналогичную операцию, назвав ее ультрасубтотальной резекцией. У 2 больных, наблюдаемых в течение 2 лет, состояние было лучше, чем у больных после обычной гастрэктомии. В. Г. Вальтер и П. Х. Батчаева (1964) выполнили у 5 больных гастрэктомию с сохранением участка большой кривизны, который имплантировали в переднюю стенку брауновского анастомоза. Н. И. Симорот (1969) разработал в эксперименте создание



Рис. 116. Включение в пищеварение двенадцатиперстной кишки после пищеводно-кишечного анастомоза по Гиляровичу — Шалимову

искусственного желудка после гастрэктомии методом комбинированной гастроеюнопластики, используя участок большой кривизны. Этот участок имплантируют в бок тонкокишечной вставки по способу Захарова (рис. 118, 119).

Замещение удаленного желудка участком поперечной ободочной кишки предложил d'Errigo (1950), соединявший толстую кишку с пищеводом и двенадцатиперстной кишкой по типу конец в бок.

Monif (1970) использовал в отдаленный период (спустя 3 года после тотальной гастрэктомии с эзофагоэуноанастомозом) трансплантат из поперечной ободочной кишки для создания искусственного желудка, наложив анастомоз между отводящей петлей тонкой кишки и толстокишечным трансплантатом. В СССР толстокишечную пластику применяли П. А. Андросов, В. И. Попов, В. И. Филин, Г. А. Даниелян.

Расширенные операции направлены на удаление не только пораженной части или всего желудка, но и всех поражаемых при данной локализации рака лимфатических узлов.

К. П. Сапожников (1946), считая субтотальную резекцию желудка недостаточно радикальной операцией, предложил при раке желудка любой величины и локализации удалять весь желудок со всем связочным и лимфатическим аппаратом. Аналогичная идея в последующем была

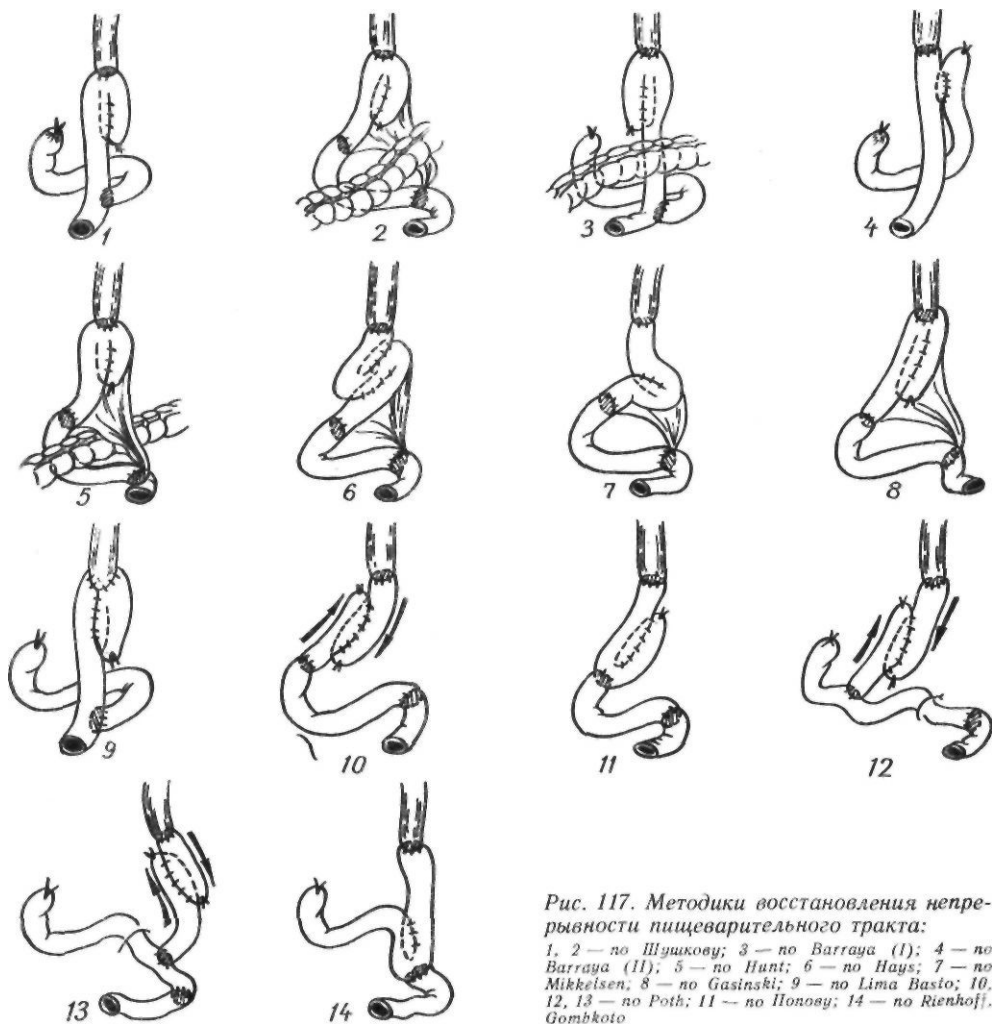


Рис. 117. Методики восстановления непрерывности пищеварительного тракта:

1, 2 — по Шушкову; 3 — по Barraja (I); 4 — по Barraja (II); 5 — по Hunt; 6 — по Hays; 7 — по Mikkeisen; 8 — по Gasinski; 9 — по Lima Basto; 10, 12, 13 — по Poth; 11 — по Honosy; 14 — по Rienhoff, Gombkoto

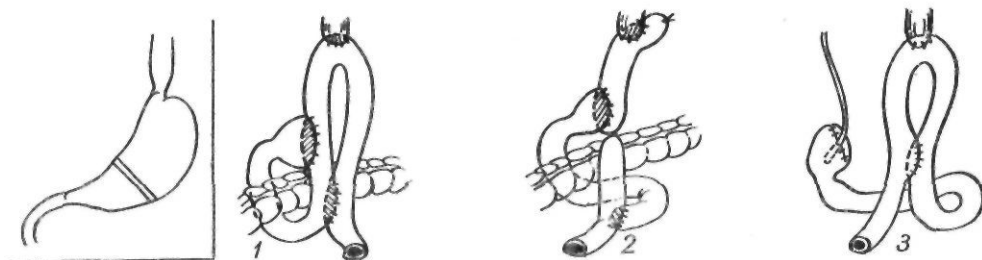


Рис. 118. Антрумсохраняющие операции:

1 — по Ниссену; 2 — по Bandurski; 3 — по Накаяме

выдвинута американскими хирургами Longmire, Lahey (1948), Marshall (1951).

Allison и Borrie (1949), учитывая частое поражение при раке тела и кардиальной части желудка лимфатических во-

рот селезенки и лимфатических узлов, располагающихся вдоль селезеночной артерии, предложили при этой локализации опухоли, наряду с гастрэктомией, производить спленэктомию и резекцию дистальной

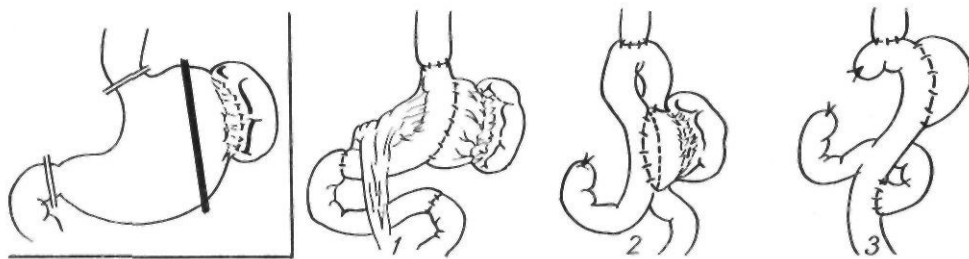


Рис. 119- Варианты гастрэктомии с сохранением части стенки желудка:

1 — по Симорту; 2 — по Чальтеру и Батчаевой; 3 — по Szabotcs

половины поджелудочной железы (спленопанкреатогастрэктомию).

Для рака дистальном трети желудка расширенной операцией является тотальная гастрэктомия, для рака средней и проксимальной трети — гастрэктомия или субтотальная проксимальная резекция желудка с удалением селезенки и дистальной половины поджелудочной железы с лимфатическими узлами. При этом различают расширенную тотальную гастрэктомию по необходимости, выполняемую в связи с распространением опухолевого процесса и наличием удалимых метастазов, и принципиальную расширенную тотальную гастрэктомию.

Следует указать, что такие операции сопровождаются более высокой непосредственной летальностью и более глубокими расстройствами пищеварения, чем субтотальная резекция или гастрэктомия, а 5-летняя выживаемость после обычных операций отмечается не реже, чем после расширенной тотальной гастрэктомии (В. И. Чиссов, А. П. Фролов, 1981; Koga и соавт., 1981).

Поэтому эту операцию выполняют только в крайних случаях.

Техника расширенной тотальной гастрэктомии (спленопанкреатогастрэктомия). Доступ абдоминальный или комбинированный. Отсекают большой сальник. Мобилизуют селезенку и хвост поджелудочной железы. Левую желудочную и селезеночную артерии перевязывают у места их отхождения от чревной артерии, правую желудочную и желудочно-двенадцатиперстную артерии — у места отхождения, селезеночную вену — у места впадения в воротную вену. Удаляют все лимфатические узлы по ходу печеночной, левой желудочной и селезеночной артерий. Поджелудочную железу пересекают над брыжеечными сосудами, двенадцатиперстную кишку — в надсосочковой зоне, затем пересекают пищевод. Культи двенадцатиперстной кишки ушивают. В одном блоке удаляют желудок, селезенку, дистальную часть поджелудочной желе-

зы с клетчаткой и лимфатическими узлами. При поражении пищевода резецируют нижнюю его половину. Проподимость пищеварительного тракта восстанавливают путем наложения эзофагоэюноанастомоза с браунским соустьем.

Комбинированные резекции. Комбинированными называют резекции желудка с частичным или полным иссечением соседних органов при прорастании в них рака желудка. В настоящее время комбинированные резекции и гастрэктомия занимают определенное место среди радикальных операций по поводу рака желудка; их выполняют у 30—50 % всех радикально оперированных больных (Б. Е. Петерсон, 1971; А. И. Саенко, 1973). Показания к комбинированным резекциям необходимо определять, учитывая общее состояние больного, возраст, состояние сердечно-сосудистой и дыхательной систем, а также распространение опухоли. Летальность при комбинированных резекциях колеблется в пределах 15—30 %.

Субтотальная резекция желудка с брыжейкой поперечной ободочной кишки. Показанием к операции является прорастание опухоли на ограниченном участке в брыжейку поперечной ободочной кишки. Хотя подобное вмешательство и не относится к комбинированным резекциям, мы считаем необходимым остановиться на некоторых его деталях, имеющих практическое значение. В таких случаях определяется пупкообразное втяжение брыжейки на различном расстоянии от ее корня и кишки. Само по себе иссечение участка брыжейки не отягощает операцию. В большинстве случаев возможно иссечение значительного участка брыжейки без нарушения кровоснабжения кишки, что зависит от наличия в этой области мощных сосудистых анастомозов. Даже перевязка средней ободочной артерии не всегда вызывает некроз

кишки. Наибольшую опасность представляет перевязка брыжейки возле кишки, когда нарушается целостность краевого сосуда.

Е. Л. Березов (1957) рекомендует при иссечении брыжейки поперечной ободочной кишки руководствоваться следующими правилами: 1) отсекают брыжейку в пределах здоровых тканей, отступая не менее 3 см от края опухоли; 2) иссечение производят острым путем без предварительной перевязки сосудов, чтобы не захватывать все сосуды, а лигировать только те, которые кровоточат; 3) оценку жизнеспособности поперечной ободочной кишки производят после резекции желудка, при нарушении жизнеспособности кишки осуществлять ее резекцию.

Комбинированная резекция желудка с поперечной ободочной кишкой. Показанием к операции является прорастание опухоли желудка в поперечную ободочную кишку. Операцию лучше начинать с резекции кишки. Пересекают желудочно-ободочную связку по обе стороны от места прорастания, а также брыжейку поперечной ободочной кишки с учетом сохранения питания оставшихся концов. После мобилизации подводят друг к другу соединяемые концы кишки и проверяют, нет ли натяжения. При наличии натяжения пересекают правую и левую диафрагмально-ободочные связки и надсекают в верхнем отделе складку брюшины у восходящей и нисходящей ободочных кишок. Кишку прошивают при помощи аппарата УКЛ-60 дважды с каждой стороны на уровне резекции и пересекают между танталовыми скобками. Отсеченную часть с желудком отводят кверху. Отводящий и приводящий концы поперечной ободочной кишки подводят друг к другу и анастомозируют по типу конец в конец двухрядным швом. Анастомоз подкрепляют вокруг редкими П-образными капроновыми серо-серозными швами, на которые падает основное натяжение анастомоза. Закончив резекцию кишки, производят субтотальную резекцию или гастрэктомию, удаляя препарат одним блоком. Окно в брыжейке поперечной ободочной кишки зашивают серо-серозными узловыми швами без прокалывания сосудов.

Комбинированная гастрэктомия с удалением селезенки. Показанием к удалению селезенки является наличие метастазов в

самом органе, в воротах, в желудочно-селезеночной связке или по ходу селезеночной артерии. Метастазы рака желудка в селезенке встречаются редко (1—2 %). Поражение лимфатических узлов ворот селезенки, желудочно-ободочной связки чаще наблюдается при опухолях дна, верхней части большой кривизны, при тотальном поражении желудка.

Техника удаления селезенки не представляет особых трудностей. Через лапаротомную рану в глубину левого подреберья вводят руку, нащупывают селезенку, вывихивают ее в рану, надсекают переднюю складку брюшины позади селезенки. Элементы сосудистой ножки селезенки обрабатывают изолированно. Вначале накладывают зажимы, пересекают и перевязывают артерию, а потом вену. Следует избегать травмы поджелудочной железы, которая может привести к возникновению панкреатита. После пересечения сосудистой ножки селезенку удаляют одним блоком с желудком.

Комбинированная резекция желудка с поджелудочной железой. Показанием к операции является ограниченное прорастание опухоли в железу. Комбинированную резекцию желудка и левой половины поджелудочной железы обычно производят одновременно с удалением селезенки из-за тесной связи сосудов последней с поджелудочной железой. Надсекают брюшину у места перехода ее с селезенки на брюшную стенку, а также вокруг поджелудочной железы, отступая 5 см от участка, намеченного для резекции, к головке железы. Селезенку и поджелудочную железу выводят в рану. Перевязывают и пересекают селезеночную артерию ближе к чревной артерии, селезеночную вену — в области слияния с брыжеечной веной. В пределах здоровых тканей с помощью аппарата УКЛ пересекают поджелудочную железу, обычно над брыжеечными сосудами и вместе с селезенкой, лимфатическими узлами, клетчаткой и желудком удаляют одним блоком.

Одним из ответственных моментов резекции поджелудочной железы является обработка ее культи. Е. Л. Березов (1957) с этой целью вначале применял тройную пластику. Культю железы он ушивал непрерывным шелковым швом и укрывал в три этажа лоскутом брыжейки попереч-

ной ободочной кишки, сальником на ножке, париетальной брюшиной с остатками связок. В последующем Е. Л. Березов укрывал культю железы в один этаж, захватывая в шов край париетальной брюшины слева, капсулу железы и брыжейку поперечной кишки. Н. М. Амосов (1958) рассекал железу в виде ласточкиного хвоста, главный проток железы обкалывал и перевязывал, после чего края железы сшивал матрацными швами. Brunschwig (1942) ушивал культю П-образными швами после перевязки протока.

Летальность при комбинированных резекциях желудка и поджелудочной железы составляет около 8 %, 5-летняя выживаемость после комбинированных резекций при истинном прорастании — 8–10 % (Ю. Е. Березов, 1976; В. И. Чиссов, А. П. Фролов, 1981).

Комбинированная резекция желудка с частью печени. Показанием к операции является прорастание опухоли на ограниченном участке в долю печени или наличие в печени одиночного метастаза.

Техника операции заключается в следующем. По линии, намеченной для резекции, проводят через всю толщу печеночной ткани П-образные кетгуттовые швы или швы Кузнецова—Пенского. Выше швов печень сдавливают руками или мягким зажимом, не раздавливая ткань, чтобы при рассечении печени предотвратить кровотечение из несдавленных швами крупных сосудов. Отступя 0,5 см кнаружи от наложенных швов, скальпелем отсекают участок печени. Крупные сосуды и желчные ходы обшивают и лигируют. Небольшую раневую поверхность печени можно оставить неперитонизированной. Но при наличии большой раневой поверхности мы подшиваем сальник на питающей ножке сначала к нижней поверхности печеночной раны, прикрывая дефект распластанным сальником, а затем — к верхней его поверхности. Для прикрытия раневой поверхности печени используют также брюшину, лоскут диафрагмы на ножке, подшивают связки, фиксируют ушитую поверхность печени к брюшине и диафрагме.

Оперативное лечение рака культи желудка. Первым об успешной резекции культи желудка, пораженной раком, сообщил Г. Д. Шушков (1935). В настоящее время опубликованы многочисленные работы об

успешных радикальных операциях при раке культи желудка (А. А. Клименков, 1962; Б. Е. Петерсон, 1972; Ю. Е. Березов, 1976). Операции являются сложными из-за спаечного процесса в брюшной полости после предыдущей операции, прорастания опухоли в соседние органы. Все это увеличивает травматичность операции и требует применения комбинированных резекций. Чаще всего выполняют экстирпацию культи желудка и анастомоза с последующей эзофагоэнотомией. По данным Ю. Е. Березова (1976), резекции при раке культи желудка производят у 36,9 % больных; летальность составляет 25,7 %, 5-летняя выживаемость — 23,8 % (Б. Е. Петерсон, 1979).

Для раннего выявления рецидива рака желудка Wangensteen (1948) широко применял повторные ревизии брюшной полости через несколько месяцев после первичной резекции. Идея выполнения этих операций принадлежит К. М. Сапежко (1907).

В СССР о 30 таких операциях сообщил В. И. Самохвалов (1966). У 7 оперированных были обнаружены рецидивы или метастазы. У 4 из них выполнены радикальные операции. Все больные с рецидивами и метастазами, обнаруженными при контрольной лапаротомии, умерли, больные без метастазов жили различные сроки после первой операции. Автор пришел к заключению, что контрольные лапаротомии не оправданы.

Оперативное лечение перфоративного рака желудка. Методом выбора при хирургическом лечении перфоративного рака желудка должна быть первичная резекция. Противопоказаниями к ней являются: тяжелое общее состояние, преклонный возраст, перитонит, высокое расположение опухоли, прорастание опухоли в соседние органы. В таких случаях показана двухэтапная тактика: 1) ушивание перфорационного отверстия и 2) отсроченная резекция желудка в кратчайшее время после первого вмешательства.

Ушивание лучше производить по Оплеу — Поликарпову с тампонадой отверстия сальником на ножке. Средняя продолжительность жизни больных после радикальной операции по поводу перфоративного рака достигает 30 мес (Е. П. Сведенцов, 1967).

Результаты хирургического лечения рака желудка. Отдаленные результаты хирургического лечения рака желудка зависят от стадии заболевания, гистологической структуры опухоли, глубины прорастания стенки желудка, наличия или отсутствия метастазов, локализации опухоли и объема операции. Радикальная операция возможна лишь у 20 % всех больных раком желудка, то есть у 1 из 5 больных. Пять лет живут 10—12 % больных, то есть излечивается лишь каждый десятый больной (С. А. Холдин, 1965).

Летальность после субтотальной дистальной резекции достигает 10 %, после гастрэктомии—12—15 %, после субтотальной проксимальной резекции — 15—20 %. Большинство авторов основным критерием эффективности считают 5-летнюю выживаемость радикально оперированных. При экзофитном раке 5-летняя выживаемость достигает 40—45 %, при инфильтративном — 3—5 %. Наличие метастазов или прорастание серозной оболочки желудка в 2—3 раза ухудшает результаты. После гастрэктомии и проксимальной резекции 5 лет живут 20—25 % радикально оперированных.

Паллиативные операции при раке желудка. При невозможности выполнения радикальной операции для облегчения состояния больного, восстановления проходимости пищи, устранения распадающейся кровоточащей опухоли применяют паллиативные операции. К ним относятся: паллиативная резекция, гастростомия, реканализация, обходные анастомозы, еюностомия, гастростомия.

Наиболее благоприятной паллиативной операцией является паллиативная резекция, устраняющая источник кровотечения, интоксикации и позволяющая больному жить некоторое время с метастазами. Операцию выполняют при невозможности полного удаления метастазов в лимфатических узлах или в органах. Техника операции такая же, как и обычной резекции желудка, но без попытки полного удаления лимфатических узлов или метастазов. Противопоказаниями к паллиативной резекции являются метастазы в брюшине, брыжейке, сальнике, асцит, отдаленные метастазы в костях, мозгу, легких и т. д.

Гастростомия. Операцию применяют при неоперабельном раке кардиальной части

желудка с нарушением проходимости пищи. Существует более 100 различных модификаций этой операции. Приводим классификацию методов гастростомии по В. И. Юхтину (1967).

I группа — методы гастростомии, при которых переднюю стенку желудка вытягивают в рану в виде конуса и подшивают к брюшной стенке. При этом канал желудочного свища на всем протяжении выстлан слизистой оболочкой:

1. Простое подшивание передней стенки желудка к брюшной стенке без образования жома (В. А. Басов, 1842; Blondlot, 1843; Sedillot, 1849; Fenger, 1854, и др.).

2. Использование прямой мышцы живота без апоневроза в качестве сфинктера вокруг выведенной в рану передней стенки желудка (Hacker, 1886; Girard, 1888).

3. Протягивание конуса желудка через кожные каналы между мышцами, фасциями и под кожей для образования перегибов, сжимающих конус желудка в виде сфинктера (И. Ф. Сабанеев, 1890; Hahn, 1890).

4. Поворот конуса желудка вокруг оси для образования заслонки в свище (И. Т. Шевченко, 1950; Ullman, 1894; Souligoux, 1902).

5. Формирование конуса из слизистой оболочки желудка с образованием жома из серозно-мышечных лоскутов передней стенки желудка (В. М. Воскресенский, 1939).

6. Гофрирование конуса желудка кисетными швами (Г. С. Топровер, 1934; М. А. Благовещенский, 1950; Glassman, 1939).

7. Гофрирование конуса желудка с образованием апоневротического кольца (Ф. Н. Дорнин, 1952).

8. Гофрирование конуса желудка кисетными швами с образованием вокруг него мышечно-апоневротического жома из прямой мышцы живота и апоневроза (В. И. Юхтин, 1955).

II группа — методы гастростомии, при которых формируют канал из передней стенки желудка. При этом канал свища выстлан серозной оболочкой и грануляционной тканью. Вариантами этой группы являются следующие методы:

1. Образование канала свища путем сшивания передней стенки желудка над резиновой трубкой, введенной в желудок и фиксированной в ране брюшной стенки (П. И. Дьяконов, Witzel, 1891; Kocher, 1902; Gernez и No-Dac-Di, 1930).

2. Образование прямого канала путем инвагинации конуса желудка кисетными или узловыми швами (Stamm, 1894; Senn, 1896; Kader, 1896; Fontan, 1896; Hans, 1910).

3. Метод круговой инвагинации конуса желудка (К. П. Сапожков, 1945).

4. Метод вертикального инвагината (Л. В. Себреников, 1949).

III группа — методы гастростомии, при которых канал свища образуют из изолированного отрезка кишки,шитой между желудком и кожей живота: 1) из отрезка тонкой кишки (Tavel, 1906; Roux, 1907; Wuiistein, Frangenheim, 1911; Lexer, 1911); 2) из отрезка обо-




Рис. 120. Гастростомия по Штамму—Сенну—Кадеру

дочной кишки (Kelling, 1911; Vuillet, 1911).

IV группа — методы гастростомии, при которых выкраивают стебельчатые лоскуты из стенки желудка и из них формируют трубчатый свищ:

1. Формирование трубки из передней стенки желудка (Watsuji, 1899; Depage, 1901; Hirsch, 1911; Janeway, 1913; Quick и Martin, 1928; Rheame, 1930).

2. Формирование трубки из передней и задней стенок желудка по большой кривизне (Я. О. Гальперн, 1913; Beck и Carrell, 1905; Jianu, 1912, и др.).

3. Трубчато-клапанный метод гастростомии (М. И. Трофимов, 1898; Spivack, 1929; Lowry и Sorenson, 1932, и др.).

V группа — методы гастростомии, при которых канал желудочного свища выстилают кожным эпителием, которым окружают резиновый катетер, вшитый в стенку желудка по методу Витцеля. При этом используют: 1) свободный кожный лоскут с бедра (Warath, 1911); 2) кожный лоскут на ножке вблизи раны брюшной стенки (Steward, 1918; Stahnke, 1928).

Наибольшее распространение получили следующие методики операции.

Гастростомия по Штамму—Сенну—Кадеру. Делают трансректальный или срединный разрез. В рану извлекают желудок.

На наиболее подвижную переднюю стенку желудка ближе к большой кривизне и дну накладывают кисетный серозно-мышечный шов. В центре кисетного шва делают разрез желудочной стенки длиной 1 см и в просвет желудка на глубину 3 см вставляют резиновую трубку, вокруг которой затягивают и завязывают кисетный шов. Вокруг трубки на расстоянии 0,8 см накладывают один за другим еще два кисетных шва, которым погружают резиновую трубку в канал желудка. Желудочную стенку вокруг трубки подшивают к париетальной брюшине. Операционную рану послойно зашивают до трубки. В итоге резиновая трубка оказывается погруженной в желудок вместе с образованным вокруг нее желудочным хоботком, что в некоторой степени препятствует затеканию желудочного содержимого между трубкой и желудочной стенкой в период ослабления кисетных швов. При наложении гастростомы из срединного разреза операцию выполняют так же до момента затягивания последнего кисетного шва. Затем параректально слева в месте ближайшего прилегания кисетного шва к брюшной стенке скальпелем делают прокол через все слои. Через эту рану в брюшную полость вводят зажим, которым захватывают и выводят наружу конец резиновой трубки с нитями от кисетного шва. Резиновую трубку и нити от кисетного шва подтягивают до соприкосновения желудочной стенки вокруг трубки с брюшиной. Желудок фиксируют к париетальной брюшине вокруг стомы 2—3 швами. Одну нить от кисетного шва проводят через край кожного разреза, другую — вокруг резинового кольца. При завязывании нитей дополнительно фиксируют желудок к брюшине и резиновую трубку — к стоме (рис. 120).

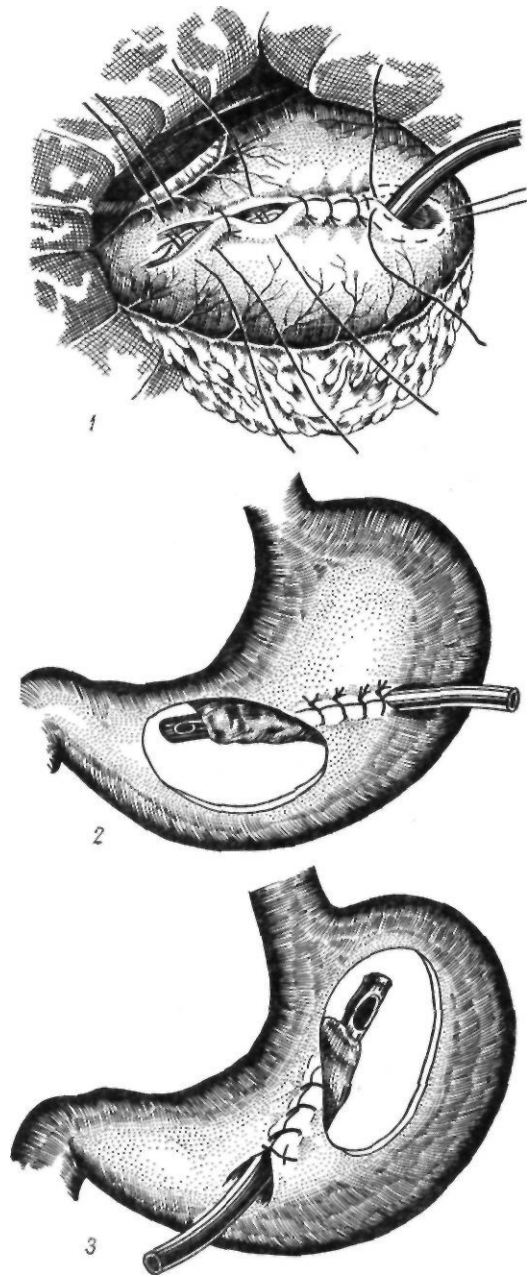


Рис. 121. Гастростомия:

1,2 — по Витцелю; 3 — по Гернез—Хо-Дак-Ди

Гастростомия по Витцелю. Чаще используют трансректальный доступ. Выбирают наиболее подвижную переднюю стенку желудка. Резиновую трубку кладут несколько наискось от большой кривизны желудка к малой, концом в направлении привратника. Трубку погружают в канал стенки желудка серозно-мышечными швами на протяжении 4—5 см. Отступя 2—3 см от последнего шва к малой кривизне, накладывают полукисетный шов. В борозде между трубкой и полукисетным швом скальпелем рассекают стенку желудка на

протяжении 1 см и через это отверстие в просвет желудка погружают остальную часть резиновой трубки. Второй ряд погружных серо-серозных швов улучшает герметизм желудочного канала. В начальной части желудочного тоннеля у большой кривизны желудка вокруг резиновой трубки накладывают два кисетных шва, так что

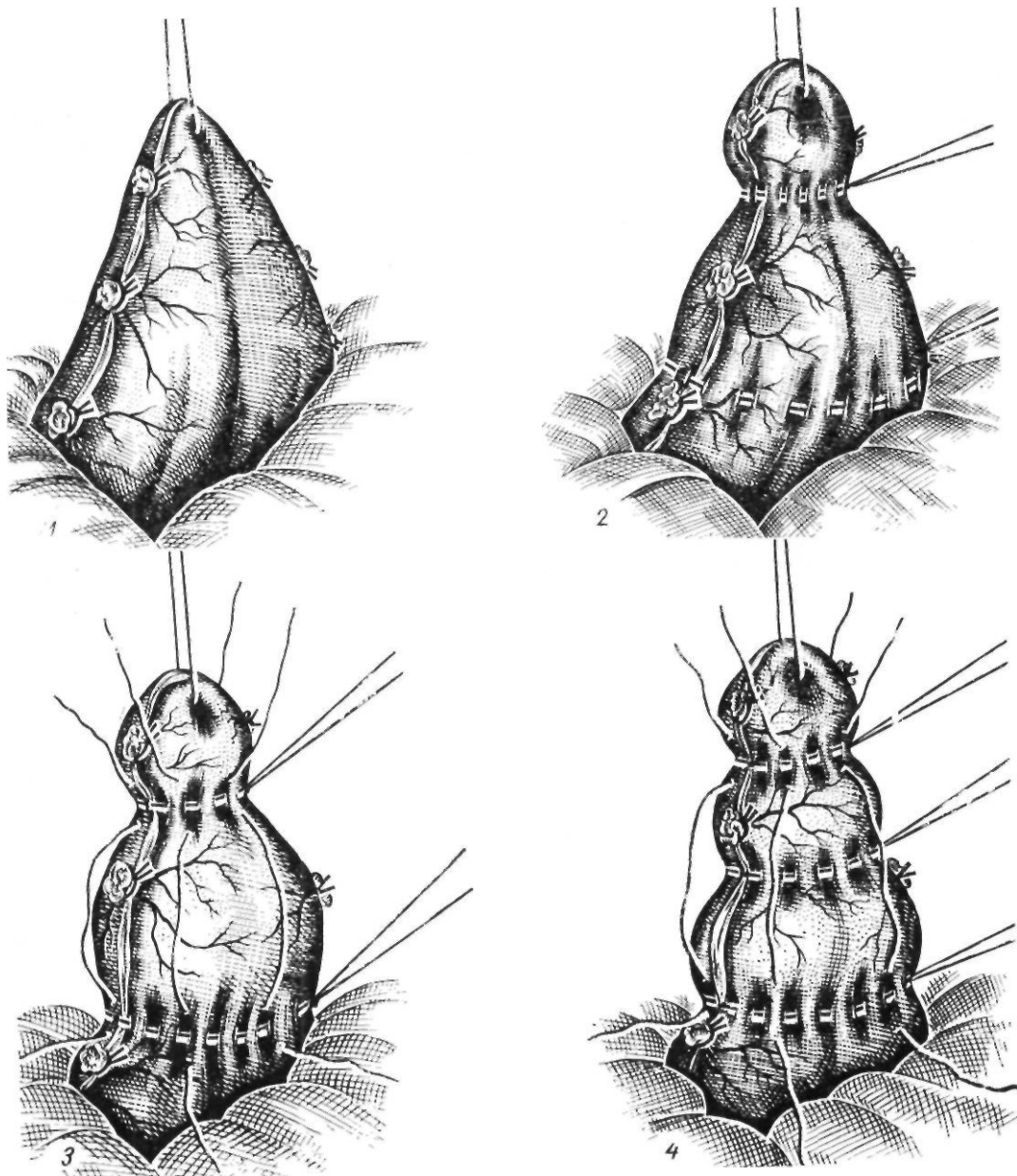


Рис. 122. Гастростомия по Сапожкову:

1 — выведение желудочной стенки в виде конуса; 2 — наложение крестных швов; 3 — наложение продольных швов; 4 — желудочный конус сформирован;

при затягивании нити располагаются друг против друга. Одни нити фиксируют к апоневрозу, другие — к коже, а в последующем — к резиновому кольцу, надетому на дренажную трубку. Брюшную полость зашивают послойно до резиновой трубки. Гастростомию по Витцелю выполняют и из срединного разреза. В таких случаях ре-

зиновую трубку выводят через небольшой параректальный разрез слева, как при вышеописанном варианте способа Штамма—Сенна—Кадера.

Gernez и Ho-Dac-Di (1939) предложили вводить трубку в желудок через внутреннее отверстие канала, которое располагается в кардиальной части желудка.

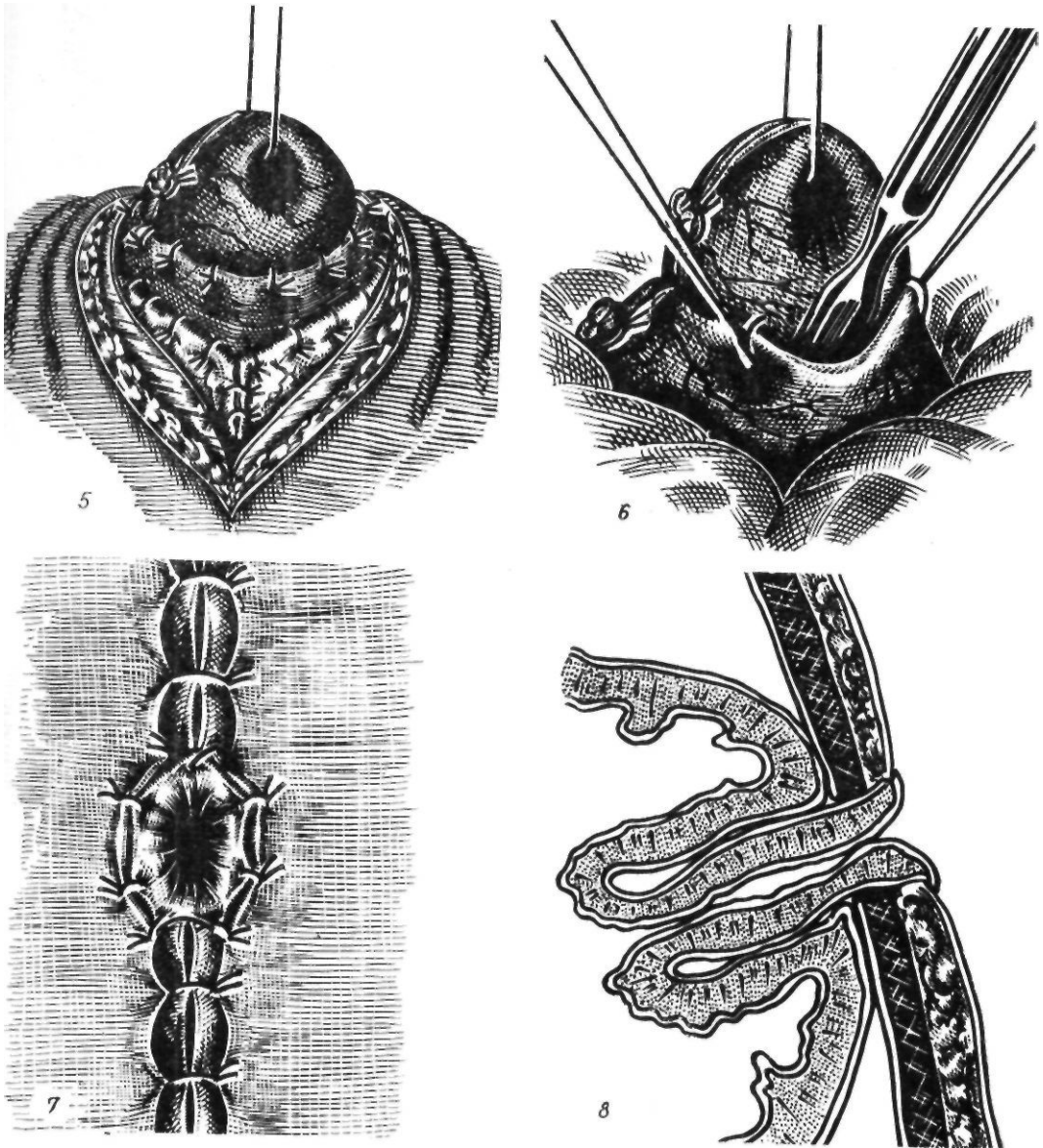


Рис. 122 (продолжение)

5 — инвагинация желудочного конуса; 6 — вскрытие просвета желудка; 7 — подшивание слизистой оболочки желудка к коже; Я — схема операции

В этом случае отверстие в желудке располагается на уровне газового пузыря, что препятствует истечению желудочного содержимого (рис. 121).

Гастростомия по Сапожкову (рис. 122). Доступ срединный или трансректальный. Мобилизуют большую кривизну на протяжении 10 см и выводят ее в рану в

виде конуса. На верхушку конуса накладывают шов-держалку. Отступя 2 см от держалки, вокруг нее накладывают первый шелковый кисетный серозно-мышечный шов, на 4 см ниже первого кисетного — второй шелковый кисетный шов. Первый кисетный шов затягивают до соприкосновения со слизистой оболочкой и завязывают. Первый

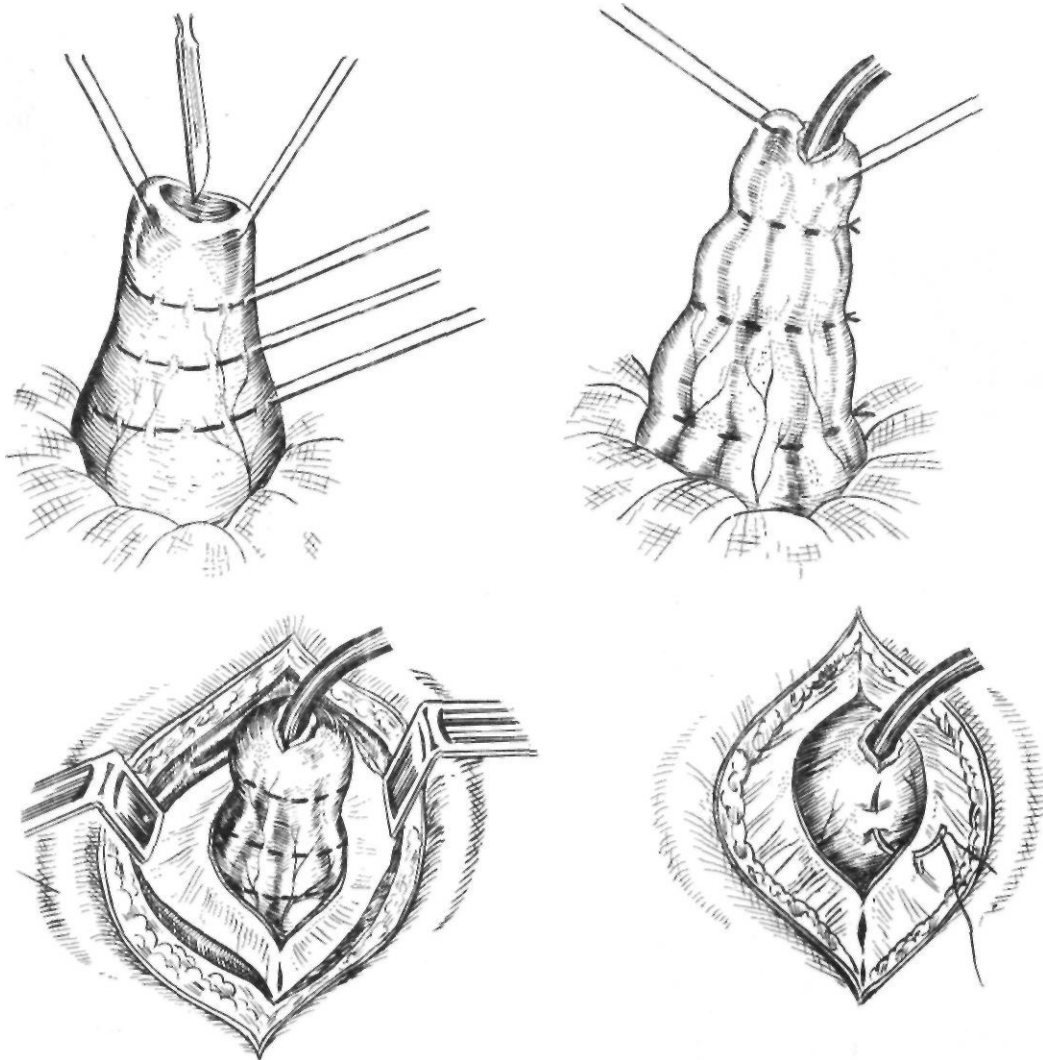


Рис. 123. Гастростомия по Топроверу

и второй кисетные швы захватывают 4 продольными швами, при потягивании которых инвагинируют при помощи зонда Кохера участок желудка между кисетными швами. Для того чтобы через широкую воронку канала попадало меньше желудочного содержимого, мы накладываем третий кисетный шов между ранее наложенными двумя и затягиваем так же, как и первый, до соприкосновения со слизистой оболочкой. Тогда после инвагинации в желудок опускается узкий хоботок воронки. Затягивают и завязывают второй кисетный шов до соприкосновения с первым, завязывают продольные швы. Соприкасающиеся серозные поверхности желудка

между продольными швами сшивают серозными швами. Верхушку конуса фиксируют к париетальной брюшине узловыми швами. Рану зашивают вокруг конуса. Верхушку конуса вскрывают и края стенки желудка подшивают к коже.

Гастростомия по Топроверу. Доступ чаще трансректальный. Наиболее подвижную стенку желудка в области тела извлекают в операционную рану. На верхушку конуса накладывают шелковые швы-держалки. На конусе желудка последовательно один над другим на расстоянии 1,5 см накладывают 3 кисетных серозно-мышечных шва. Верхушку конуса вскрывают, через разрез вводят резиновую трубку так, что-

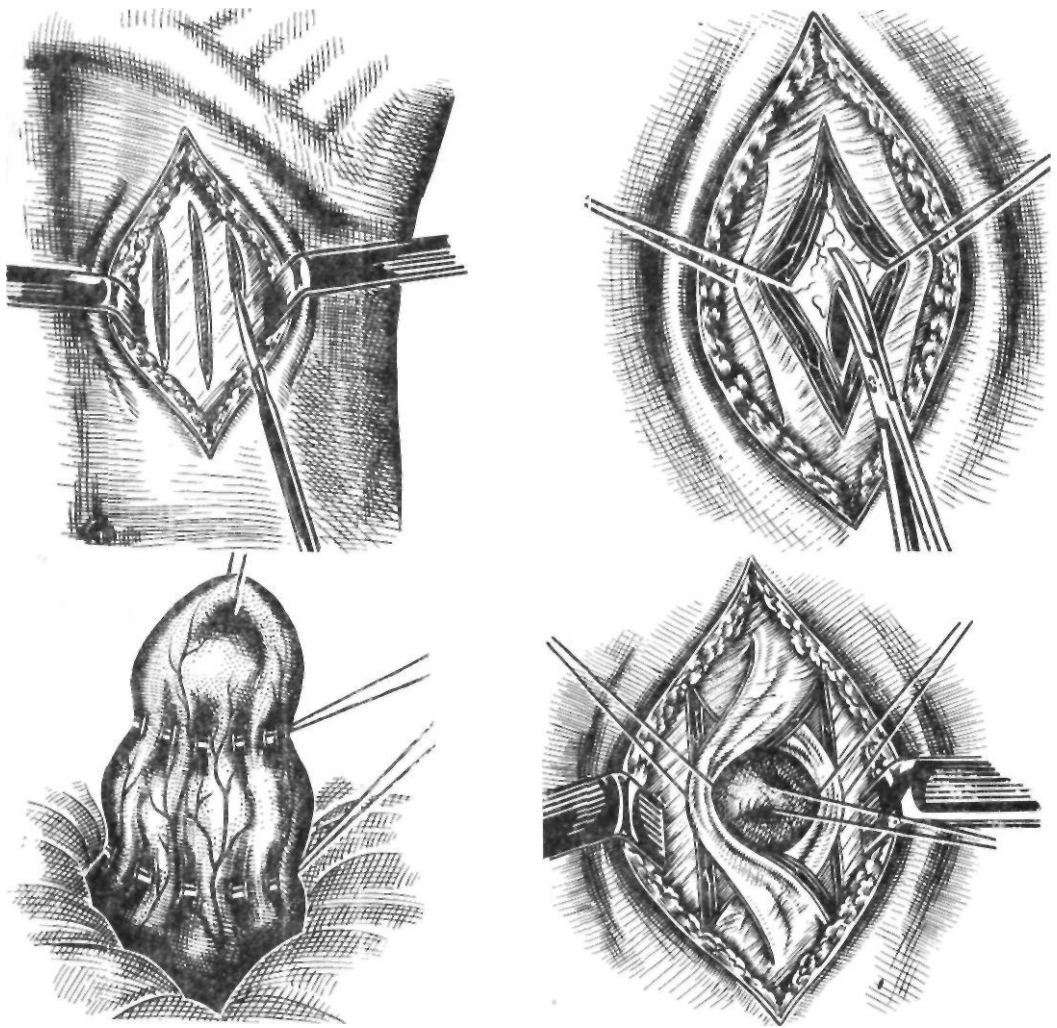


Рис. 124. Гастростомия по Юхтину

бы конец ее был ниже последнего кисетного шва. Кисетные швы затягивают и завязывают. Гофрированный конус желудка погружают в брюшную полость.

Париетальную брюшину операционной раны подшивают к боковой поверхности верхнего отдела конуса. Резиновую трубку удаляют (рис. 123). Операционную рану послойно ушивают до конуса желудка. Края желудочного свища на верхушке конуса подшивают к коже в верхнем углу операционной раны.

Гастростомия по Юхтину. Доступ трансректальный. Обнажают переднюю стенку влагалища прямой мышцы живота и вы-

краивают из апоневроза и мышцы два продольных лоскута длиной 6—7 см и шириной 1,5—2 см. Переднюю стенку желудка ближе к кардиальной части выводят с помощью держалки в виде конуса, чтобы высота его превышала толщину брюшной стенки на 1,5—2 см. На уровне париетальной брюшины накладывают кисетный шов, на 2 см ближе к верхушке конуса — второй. Оба кисетных шва затягивают до свободного пропускания пальца. Конус фиксируют к брюшине и задней стенке влагалища прямой мышцы непрерывным кетгутовым швом, захватывая нижний кисетный шов. Мышечно-апоневротические

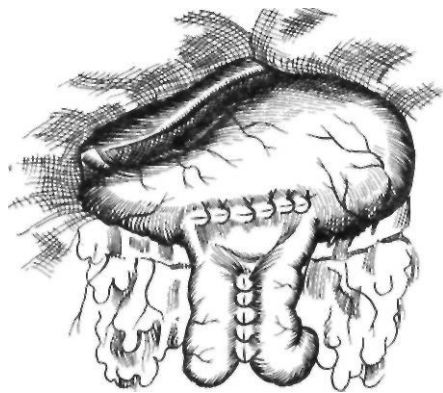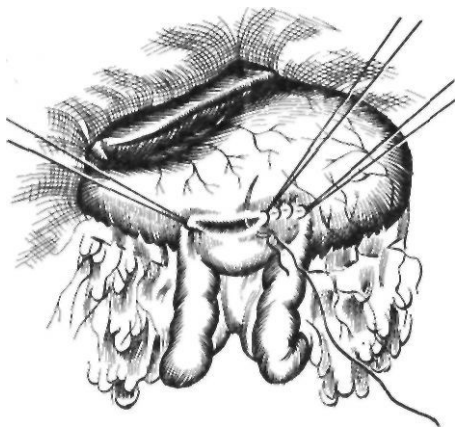


Рис. 125. Гастроеюностомия с брауновским анастомозом

лоскуты перемещают вокруг конуса желудка. Наружные края лоскутов сшивают с краями передней стенки влагалища прямой мышцы. Образуется мышечно-апоневротический жом, плотно охватывающий конус желудка. После ушивания раны вскрывают просвет желудка, формируют губовидный свищ (рис. 124).

Еюностомия. Операция показана при обширном поражении желудка с нарушением проходимости и невозможности наложить гастростому. Еюностому накладывают на одну из первых петель тощей кишки по способу Майдля (1892).

Еюностомия по Майдлю. После вскрытия брюшной полости на расстоянии 50—60 см от двенадцатиперстно-тощего изгиба берут петлю тонкой кишки. После пересечения, и мобилизации дистальный ее участок выводят наружу через отдельный разрез слева. Проксимальную петлю кишки вшивают в бок дистальной, отступя 30—40 см от еюностомы. Благодаря такой конструкции свища нет условий для вытекания кишечного содержимого наружу и мацерации кожи, что значительно облегчает уход за стомой.

Гастроэнтеростомия. Эта операция — наиболее частое паллиативное вмешательство. Его производят при нарушении проходимости выходного отдела желудка. Чаще всего при неоперабельном раке желудка применяют способ Бельфлера с брауновским анастомозом. После вскрытия брюшной полости и ее ревизии сальник и поперечную ободочную кишку поднимают вверх. Скользя вниз по брыжейке поперечной ободочной кишки слева у позво-

ночника находят верхнюю петлю тощей кишки. Отступя от двенадцатиперстно-тощего изгиба 40—50 см, петлю тощей кишки перекидывают вверх над поперечной ободочной кишкой и сальником к передней поверхности желудка так, чтобы отводящий конец петли был обращен к привратнику. Параллельно продольной оси желудка тощую кишку и желудок сшивают узловыми серо-серозными швами на протяжении 8 см. Отступя 0,5 см от шва, вскрывают кишку и желудок на протяжении 7 см. Заднюю губу анастомоза сшивают через все слои стенки желудка и кишки непрерывным кетгутовым швом захлестку, а переднюю — вворачивающим швом Коннеля. На переднюю губу накладывают второй ряд узловых шелковых серо-серозных швов. Анастомоз накладывают в изоперистальтическом положении. На 8—10 см ниже гастроэнтероанастомоза аналогичным образом накладывают межкишечный брауновский анастомоз (рис. 125).

Саркома, полипы и другие опухоли желудка

Саркома желудка. Эту опухоль описал Morgagni (1750). По отношению ко всем опухолям желудка она составляет 2—5 % (3. И. Карташев, 1938; Vulow и соавт., 1982).

До недавнего времени саркомы желудка, возникающие из соединительной, мышечной, жировой, нервной тканей, объединяли в одну группу с саркомами из лимфоретикулярной ткани (лимфоретикулосаркомы), представляющими

системное заболевание и отличающимися лечением и прогнозом. В связи с этим различают: 1) недифференцированные саркомы (кругло-, веретено- и полиморфноклеточные); 2) дифференцированные саркомы (фибро-, липо-, нейро-, лейо-, мио-, ангиосаркомы); 3) злокачественные лимфомы.

Wогmann (1926) и З. И. Карташев (1938) различают экзогастрическую, эндогастрическую, экзоэндогастрическую и инфильтративную формы сарком желудка. При экзогастрической форме опухоль исходит из ограниченного участка наружной стенки желудка и растет в свободную брюшную полость, при экзогастрической — располагается в подслизистом слое желудка. Экзоэндогастрическая форма представляет сочетание двух первых фс:рм. Инфильтративная форма не отличается от рака желудка. По данным З. И. Карташева (1938), первая форма встречается у 18,7 % больных, вторая — у 12,3 %, третья — у 5,2 % и четвертая — у 63,8 %.

По клиническим проявлениям саркома желудка почти не отличается от ракового поражения. К ранним жалобам относятся боль в надчревной области и в подреберьях, которая бывает более сильной, чем при раке, и диспептические явления. Считают, что при саркоме желудка позже наступает кахексия. Характерно обнаружение в надчревной области опухоли довольно больших размеров при сравнительно удовлетворительном состоянии больного. Опухоль при пальпации определяется у 60—70 % больных. Иногда первым признаком саркомы желудка бывает желудочное кровотечение.

С. А. Холдин (1955) выделяет следующие варианты клинического течения сарком желудка: 1) скрыто протекающие; 2) с наличием опухоли в надчревной области, но без желудочной симптоматики; 3) с наличием опухоли и желудочной симптоматики. Bassler и Peters (1948) указывают, что для сарком желудка характерен более молодой возраст больных, более медленный рост опухоли, меньшая потеря массы тела. По их данным, у 15 % больных отмечается увеличение селезенки, чего не наблюдается при раке желудка. У 75 % больных в желудочном соке определяется свободная соляная кислота.

По данным З. И. Карташева (1938), саркома чаще поражает большую кривизну и заднюю стенку желудка, реже — другие его отделы. Метастазы отмечаются у 45—50 % больных и бывают как лимфогенными, так и гематогенными. Чаще

всего поражаются лимфатические узлы и печень. Метастазирование при саркоме менее выражено, чем при раке желудка.

Рентгенологический диагноз саркомы желудка устанавливают редко, окончательный диагноз обычно ставят на основании гистологического исследования опухоли или метастаза. Рентгенологически при экзогастрической саркоме выявляется смещение желудка в сторону, противоположную расположению опухоли. Иногда может наблюдаться воронкообразный дефект наполнения у места образования свищевого хода, ведущего в полость распада опухоли. При эндогастрической саркоме появляются одиночные или множественные, четкие, округлые, тесно прилежащие друг к другу дефекты наполнения, образуемые опухолями, растущими в просвет желудка.

Правильно проведенное лечение более эффективно при саркоме, чем при раке желудка. По данным З. И. Карташева (1938), у 87 % больных при лапаротомии саркома оказалась операбельной.

Основным методом лечения саркомы желудка является субтотальное или тотальное удаление желудка с лимфатическими узлами и обоими сальниками. Дополнительно при лимфомах I—II степени с успехом применяют рентгено- и химиотерапию (циклофосфан, винбластин) и кортизонотерапию. При лимфомах III—IV степени показано консервативное лечение. Поэтому большое значение имеет в-яснение гистологического строения опухоли даже в явно неоперабельных случаях.

Полипы желудка занимают одно из важных мест среди предраковых заболеваний желудка.

По мере накопления знаний о полипах желудка появились сообщения о возможности их малигнизации. К началу нашего столетия относятся и первые сообщения о хирургическом лечении полипов желудка. Bier (1906) у больного с частым желудочным кровотечением обнаружил во время операции полип желудка. Впервые диагноз полипа желудка до операции поставил В. П. Образцов (1912) на основании изучения промывных вод желудка. Во время операции диагноз был подтвержден. К 1925 г. диагноз полипа желудка до операции был установлен у 7 больных.

Широкое внедрение рентгенологического метода исследования пищеварительного тракта, а также фиброгастроскопии сделало возможным раннюю диагностику поли-

пов желудка. В настоящее время доказана способность полипов желудка озлокачиваться. По сводной статистике В. И. Юхтина (1978), включающей 6040 наблюдений полипов желудка, процент их малигнизации варьирует от 7,4 до 61,2, составляя в среднем 31. По данным Ю. Е. Березова (1976), чаще малигнизируются полипы кардиальной части желудка, несколько реже — привратниковой части и редко — малой кривизны.

Для объяснения причин возникновения полипов желудка предложен ряд теорий (воспалительная, эмбриональная дистопии, дисрегенераторная, лимфатическая, паразитарная, наследственная, дисгормональная, вирусная и др). Наибольшее распространение из них получили первые три.

В основу классификации полипов положены различные принципы: этиологические, патологоанатомические, клинические, рентгенологические, возможность малигнизации полипов (А. Д. Рыбинский, 1939; П. Г. Харченко, 1959; Menetrier, 1888; Schmieden, Westhans, 1927, и др.).

П. Г. Харченко (1959) делит полипы по следующим признакам.

1. По патологоанатомическим изменениям: 1) полипозный гастрит; 2) одиночные и множественные полипы: а) доброкачественные; б) малигнизированные; в) рак из полипов; 3) сочетание поражения желудка полипами и раком; 4) множественные полипы пищеварительного тракта.

II. По характеру клинического течения: 1) бессимптомная форма; 2) гастритная форма; 3) анемическая форма; 4) кровоточащие полипы; 5) полипы, выпадающие в двенадцатиперстную кишку; 6) одновременное поражение желудка полипами и раком.

А. В. Нарычев и К. К. Нарычева (1962) выделяют следующие группы полипов: 1) полипозный антральный гастрит, а также одиночные или множественные полипы антральной части желудка диаметром менее 1 см (рак возник у 3, то есть 2—3 %, из 128 больных); 2) одиночные или множественные полипы антральной части желудка диаметром от 1 до 2 см (рак возник у 4, то есть 6,8 %, из 58 больных); 3) одиночные или множественные полипы тела (включая синус) и кардиальной части желудка независимо от их размеров, а также крупные полипы антральной части желудка диаметром более 2 см (рак возник у 55, то есть 38,4 %, из 143 больных); 4) полипоз всего желудка (рак возник у 9 из 10 больных).

По данным многих авторов, полипы желудка локализируются преимущественно в привратниковой части (70—85 %), затем в теле желудка (17—25 %) и в кардиальной части (2,5—3 %). Одиночные полипы

встречаются у 45—50 % больных, множественные — у 50 %, диффузный полипоз — приблизительно у 10 %.

Размеры полипов составляют от 0,5 до 10 см. Описаны аденомы желудка величины с головку новорожденного. Различают полипы на ножке и на широком основании. В образовании полипов принимает участие только слизистая оболочка. Гистологически полипы состоят из паренхимы и стромы. Они богаты кровеносными сосудами, что обуславливает их частую кровоточивость. В слизистой оболочке желудка наблюдаются также атрофические и гиперпластические процессы, микрополипы. По внешнему виду очень трудно отличить доброкачественный полип от злокачественного. Диагностическими признаками малигнизированных полипов являются повышенная кровоточивость, легкая ранимость, большая плотность. Б. В. Петровский (1959) предложил следующую пробу для диагностики малигнизации полипа: при потягивании за доброкачественный полип отсутствует втяжение серозного покрова, при малигнизации полипа и инфильтрации его основания на серозной оболочке появляется воронкообразное втяжение.

Клиника полипов отличается большим разнообразием. Она зависит от функционального состояния слизистой оболочки желудка, числа и локализации полипов, давности заболевания. Полипы желудка чаще наблюдаются у мужчин в возрасте 50—60 лет. У 6—50 % больных (И. С. Шепелева, 1957; П. Г. Харченко, 1959; Rosato и Noto, 1968) они протекают бессимптомно и обнаруживаются случайно во время рентгенологического исследования желудка.

Основными симптомами полипов желудка являются:

1. Боль в надчревной области. Она отмечается у 60—70 % больных. Обычно боль тупая, ноющая, связана с приемом грубой пищи. Острая боль появляется при выпадении и ущемлении полипа в двенадцатиперстной кишке. В этом случае может наблюдаться клиническая картина перемежающейся непроходимости привратника или острого живота.

2. Диспептические жалобы (тошнота, рвота, отрыжка, ощущение тяжести и переполнения желудка после еды) отмечаются у 50—60 % больных и обычно обусловлены сопутствующим хроническим гастритом.

3. Потеря аппетита (у 20—40 % больных).

4. Потеря массы тела, выраженная в различной степени (у 30—50 % больных).

5. Кровотечение из полипа, обычно скрытое, иногда явное в виде дегтеобразного стула или кровавой рвоты (у 5—20 % больных).

Данные объективного обследования также крайне скудны. Отмечается чувствительность при пальпации в надчревной области. Иногда при наличии больших и множественных полипов определяется подвижное образование с нечеткими границами. При исследовании желудочного сока обнаруживаются ахлогидрия (у 75 % больных), повышенное содержание слизи. Наблюдается гипохромная анемия.

Основными методами диагностики полипов являются рентгенологическое и эндоскопическое исследование желудка. Основным рентгенологическим симптомом является дефект наполнения с типичной конфигурацией вакуоли или выбитого пробойником отверстия на фоне заполненного контрастным веществом желудка. Контуры дефекта наполнения четкие, ровные. При полипах на ножке дефект наполнения смещается. В случае малигнизации контуры становятся неровными, изъеденными. Дефект наполнения при полипах располагается центрально, реже — по кривизне желудка, в отличие от ракового поражения желудка, которое чаще локализуется по той или иной кривизне желудка. Дополняет рентгенологическое исследование фиброгастроскопия, позволяющая визуально оценить состояние опухоли и слизистой оболочки и произвести направленную биопсию.

Гастроскопия, применяемая в сочетании с рентгенологическим исследованием, значительно улучшает диагностику. По данным А. В. Григоряна и соавторов (1976), до 40 % полипов, выявляемых при эндоскопии, не видны при рентгенологическом исследовании.

Возможность ракового перерождения полипов полностью определяет тактику лечения больных. Н. Н. Еланский и Н. К. Нарычева (1961) наблюдали малигнизацию доброкачественных полипов, леченных консервативно, у 21 % больных. В связи с этим основным методом лечения является хирургический, однако методика удале-

ния полипов желудка в настоящее время изменилась.

До недавнего времени некоторые хирурги (А. В. Мельников, 1954; И. Б. Розанов, 1961), рассматривая полипы и рак желудка как стадии одного процесса, рекомендовали производить при полипах субтотальную резекцию желудка, полагая, что только максимальное удаление атрофической слизистой оболочки желудка может уменьшить возможность развития рака в культе желудка. Другие хирурги (И. М. Чайков, 1957; С. А. Холдин, 1958) считали, что резекция показана только при полипах диаметром больше 2 см и при множественных полипах дистального отдела желудка. При мелких полипах, наряду с резекцией, они допускали иссечение их с небольшим участком слизистой оболочки желудка. Внедрение в клиническую практику эндоскопической полипэктомии внесло существенные коррективы в хирургическую тактику при полипах желудка. При мелких и больших доброкачественных одиночных полипах на ножке методом выбора следует считать эндоскопическую полипэктомию с обязательной биопсией и последующим систематическим контролем через 3—6 мес. Эндоскопическая полипэктомия заключается в набрасывании металлической петли на основание полипа и постепенном отсечении полипа путем медленного затягивания петли с одновременным включением (на 1—2 с при каждом затягивании) диатермического тока. Такая методика предупреждает кровотечение из основания полипа. После отсечения полипа его основание коагулируют и полип извлекают с помощью щипцов.

При больших полипах на широком основании с признаками малигнизации, кровотечения, а также при рецидивах, возникших после полипэктомии, показана резекция желудка, объем которой определяется локализацией полипов и общим состоянием больного. У пожилых и ослабленных больных, а также при локализации одиночного полипа в кардиальной части желудка возможно иссечение его со срочным гистологическим исследованием. При полипах дистального отдела желудка мы выполняем резекцию с сохранением привратника по методике А. А. Шалимова (1964). При тотальном полипозе методом выбора считаем тотальную гастрэктомию.

Другие доброкачественные опухоли желудка. К доброкачественным неэпителиальным опухолям желудка относятся лейомиома, нейринома, фиброма, липома, гломусангиома и др. Среди них 30—65 % составляют лейомиомы, около 30 % — фибромы, 5—10 % — нейриномы. Ведущим симптомом лейомиомы желудка является желудочное кровотечение, возникающее в результате изъязвления опухоли, иногда носящее профузный характер и вызывающее у половины больных выраженную анемию.

При фибромах желудка наблюдается боль в животе, кровотечение. Нейриномы чаще располагаются по малой кривизне и могут достигать диаметра 20—30 см. Проявляются желудочным кровотечением, болью, нарушением проходимости пищи. При гистологическом исследовании у 70 % больных определяется шваннома, у 25 % — нейрофиброма и у 5 % смешанные формы (Harkins, Nyhus, 1962).

Лечение доброкачественных опухолей оперативное. Методом выбора является иссечение или энуклеация опухоли со срочным гистологическим исследованием. При обнаружении малигнизации производят радикальную операцию.

ПОСТРЕЗЕКЦИОННЫЕ И ПОСТВАГОТОМИЧЕСКИЕ СИНДРОМЫ

Пострезекционные синдромы

Современный этап развития желудочной хирургии характеризуется критической оценкой отдаленных результатов резекции желудка, особенно наиболее распространенных модификаций способа Бильрот-П, и поисками новых патогенетических методов оперативных вмешательств. Резекция, лишая организм большей части такого важного органа, как желудок, одновременно нарушает физиологические связи между оставшейся его частью, двенадцатиперстной кишкой, поджелудочной железой, печенью и часто приводит к различным патологическим состояниям.

Изучение отдаленных результатов показывает, что у многих оперированных возникают различные функциональные и орга-

нические расстройства, обусловленные недостатками резекции желудка как метода лечения, а также техническими погрешностями в выполнении операции.

Еще С. П. Федоров (1924) указывал на несовершенство резекции желудка, считая выключение двенадцатиперстной кишки слабым местом операции. Bier (1929) отмечал нефизиологичность удаления привратника.

За последние два десятилетия тщательно изучены вопросы лечения патологических синдромов, особенно функционального характера, возникающих после резекции желудка. Разработаны классификации различных функциональных расстройств после операции на желудке. Мы пользуемся следующей классификацией.

А. Пострезекционные синдромы. I. Функциональные расстройства: демпинг-синдром, гипогликемический синдром, пострезекционная (агастральная) астения, синдром малого желудка, синдром приводящей петли (функционального происхождения), гастроэзофагеальный рефлюкс, щелочной рефлюкс-гастрит, пищевая аллергия. **II. Органические поражения:** пептическая язва анастомоза, жлудочно-ободочно-кишечный свищ, синдром приводящей петли (механического происхождения), рубцовые деформации и сужения анастомоза, ошибки в технике операции, пострезекционные сопутствующие заболевания (панкреатит, энтероколит, гепатит). **III. Смешанные расстройства,** главным образом в сочетании с демпинг-синдромом или постваготомической диареей.

Б. Постваготомические синдромы: 1) рецидив язвы; 2) диарея; 3) нарушения функции кардиальной части желудка; 4) нарушения опорожнения желудка; 5) демпинг-синдром; 6) рефлюкс-гастрит; 7) желчнокаменная болезнь.

Функциональные расстройства

Демпинг-синдром является наиболее частым осложнением после оперативных вмешательств на желудке, сопровождающихся удалением или нарушением функции привратниковой части его (резекция желудка, ваготомия с антрэктомией, ваготомия с дренирующими операциями). Он наблюдается у 10—30 % больных (И. М. Панцырев, 1973; Г. Д. Вилявин и Б. А. Бер-

т.

дов, 1975). Выраженные степени демпинг-синдрома, требующие хирургического лечения, отмечены у 1—9 % больных (Г. Д. Вильямс, Б. А. Бердов, 1975). По сводной статистике 60 отечественных и зарубежных хирургов, собранной Б. С. Гудимовым и И. К. Кояло (1975), среди 22 063 обследованных после резекции желудка, демпинг-синдром наблюдался у 22,3 %, а тяжелые его формы — у 13,6 %. Указанные цифры приобретают особое значение, если учесть большое количество операций на желудке. Так, в 1975 г. в СССР по поводу язвенной болезни было выполнено 44 500 резекций желудка и число их продолжает возрастать (М. И. Кузин, 1978). По данным М. И. Кузина (1978), 1,5 % всех инвалидов страны составляют больные, перенесшие резекцию желудка. Таким образом, проблема пострезекционных расстройств превратилась в настоящее время в важную медицинскую и социальную проблему.

Тяжелые степени демпинг-синдрома встречаются в 2—3 раза чаще у женщин, после резекции желудка по Бильрот-П, после обширных резекций.

Первые описания функциональных расстройств после операций на желудке относятся к началу XX в. В работах Denechau (1907), Hertz (1913) были описаны диспептические проявления после гастроэнтеростомии и высказано предположение о связи этих нарушений с ускоренной эвакуацией пищи из желудка. Для обозначения ускоренной эвакуации Andrews, Mix (1922) предложили термин «dumping-stomach» («сбрасывающий желудок»). В последующем были описаны ранние и поздние нервно-сосудистые реакции, связанные с приемом пищи у больных, перенесших резекцию желудка (Adlersberg, Hammerschlag, 1947) и весь этот симптомокомплекс получил название «dumping syndrome» (Gilbert, Dunlop, 1947). В отечественной литературе впервые подробно описал различные функциональные нарушения после резекции желудка А. А. Бусалов (1951) под названием агастральной астении. В последнее время большинство авторов под демпинг-синдромом подразумевают состояние, возникающее непосредственно после приема пищи, в особенности легкоусвояемых углеводов, и характеризующееся комплексом нейровегетативных, вазомоторных и кишечных расстройств (А. А. Шалимов, В. Ф. Саенко, 1972; Ю. М. Панцырев, 1973; Ю. Е. Березов, Ю. В. Варшавский, 1974).

За последние 30 лет для объяснения механизма возникновения демпинг-синдрома предложено более 20 теорий, однако все они касаются преимущественно одной или нескольких сторон этого сложного симптомокомплекса.

Демпинг-синдром, по-видимому, следует расценивать как реакцию адаптации организма на измененные процессы пищеварения. В возникновении и развитии демпинг-синдрома принимают участие как нервнорефлекторные механизмы, так и ряд биологически активных веществ, то есть он имеет нейрогуморальное происхождение.

Пусковым механизмом демпинг-синдрома считают ускоренное поступление из желудка в тощую кишку необработанной концентрированной пищи, преимущественно легкоусвояемых углеводов. Как показывают многочисленные исследования, у больных с демпинг-синдромом отмечаются ускоренное опорожнение культи желудка и усиленная моторика тощей кишки (М. И. Кузин, М. А. Чистова, 1967; Ю. М. Панцырев, 1973; Sigstad, 1971, и др.). Изучение моторики тощей кишки показало, что бариевая взвесь, пища или гипертонический раствор глюкозы вызывают усиление ее в течение 1—8 мин с последующим резким ослаблением в течение 30—60 мин, что приводит к быстрому их продвижению по тонкой кишке. В течение этого времени бариевая взвесь или глюкоза может достичь начальных, а иногда и конечных петель подвздошной кишки.

Определенное значение в ускорении эвакуации из культи желудка имеет вертикальное положение больного. Hertz (1913) впервые отметил различную скорость эвакуации из желудка после гастроэнтеростомии в вертикальном и горизонтальном положениях больного. Благоприятное влияние горизонтального положения на течение демпинг-реакции отмечено многими авторами, и его используют как один из методов консервативного лечения (П. И. Коржукова, 1965).

В фазовых изменениях моторики тонкой кишки при демпинг-синдроме важную роль играют гормоны тонкой кишки. В энтерохромаффинных клетках, относящихся к APUD-системе, в которых на высоте демпинг-реакции наблюдается дегрануляция, наряду с другими веществами, содержится гормон мотилин, стимулирующий моторику пищеварительного тракта (Tobe

и соавт., 1967; Polak и соавт., 1975). В дистальной половине тонкой кишки локализуется этероглокагон, замедляющий моторику тонкой кишки (linger и соавт., 1966; Polak и соавт., 1971). Стимулятором секреции энтероглокагона являются глюкоза и триглицериды с длинной цепью. Длительный период угнетения моторики тонкой кишки совпадает по времени с чрезвычайно высокой концентрацией энтероглокагона. Полагают, что энтероглокагон замедляет дальнейший пассаж неабсорбированной пищи, когда она достигает подвздошной кишки (Thomson, Bloom, 1976).

Важным с патогенетической точки зрения следствием ускоренной эвакуации и усиленной моторики тонкой кишки является распространение поступающего концентрированного раствора по протяженному участку тонкой кишки и раздражение нервных и гормональных структур в этой зоне слизистой оболочки. Как показали Borgstrom (1960), van Heerden (1968), выход в кишку жидкости, а также увеличение кишечного кровотока происходят только в тех сегментах кишки, в которых слизистая оболочка вступает в контакт с гипертоническим раствором.

Специально был изучен вопрос о факторах, стимулирующих возникновение демпинг-синдрома. Демпинг-реакция чаще возникает после приема богатой легкоусвояемыми углеводами пищи, молока (А. А. Бусалов, Ю. Т. Коморовский, 1966; Дук, 1956). Иногда она развивается после приема обычной пищи и даже воды. Считают, что наиболее часто демпинг-реакция провоцируется легко растворимыми, хорошо всасывающимися и быстро метаболизирующимися веществами (Stemmer и соавт., 1970).

Многие авторы считают, что демпинг-реакция имеет нервно-рефлекторное происхождение и возникает вследствие резкого раздражения рецепторов тонкой кишки пищевыми массами (О. В. Фильц, 1960; А. И. Свешников, 1968; Alvarez 1949; Rignault, Silver 1968; Fenger, 1971). О нервно-рефлекторном происхождении демпинг-синдрома свидетельствует смягчению его проявлений после применения ваго- и симпатолитических средств, ганглиоблокаторов, блокады брыжейки (И. А. Држевецкая, Н. Н. Транквилимати, 1973).

Большое количество исследований было посвящено изучению механизма рефлекса при демпинг-синдроме. Как показали Kinter, Wilson (1965), Csaky, Esposito (1969), сахара аккумулируются эпителиальными клетками тонкой кишки и находятся в свободной и осмотически активной форме, что сопровождается накоплением воды в клетках и их набуханием. И. И. Сарв (1971) наблюдал после введения гипертонического раствора глюкозы в тощую кишку резкие морфологические изменения кишечных ворсинок — их расширение, выраженную деформацию, трещины, укорочение. Кроме того, возникали выраженная лейкоцитарно-геморрагическая инфильтрация собственного слоя, отек стромы и отслаивание эпителия на вершине ворсинок и даже разрушение их верхушек. По мнению автора, источником патологических импульсов при демпинг-синдроме являются ядроточная гиперосмия и резкие изменения слизистой оболочки. В. С. Сиротин (1960) bharna, Nassett (1961) наблюдали изменение потенциалов действия, усиление афферентной импульсации по брыжеечным нервам после орошения слизистой оболочки кишки раствором глюкозы, которая вызывала наиболее мощную импульсацию. По данным Ludany (1962), импульсы от слизистой оболочки кишки передаются по чревным нервам. Н. Г. Долидзе (1973) считает, что афферентный путь этого рефлекса проходит по блуждающим нервам, эфферентный — по блуждающим и чревным нервам.

Безуспешность различных невротомий и блокад в хирургическом лечении демпинг-синдрома послужила стимулом для дальнейших исследований в этом направлении. Silver и соавторы (1967) показали, что только пересечение брыжеечных нервов, идущих к тому или иному участку кишки, путем пересечения брыжейки и сосудов с последующим сосудистым анастомозом полностью предотвращает реакцию на вливание в этот участок кишки глюкозы. Невротомии на более высоких уровнях и их сочетания (ваготомия, спланхникотомия, симпатэктомия, хордотомия) лишь замедляют возникновение демпинг-реакции и уменьшают ее проявления. Silver и соавторы (1967) считают, что в патогенезе демпинг-синдрома ведущую роль играет генерализованный рефлекс на уровне стенки

тонкой кишки или вегетативных центров дна IV желудочка головного мозга, не отрицая в то же время значения гуморальных факторов, играющих роль нейромедиаторов. Berk (1971), Britton и соавторы (1972) полагают, что в возникновении демпинг-синдрома наиболее вероятной является стимуляция р-рецепторов катехоламинами. Полное предотвращение демпинг-синдрома после пересечения брыжеечных нервов, идущих к тощей кишке, указывает, по их мнению, на ведущую роль нервной системы. Как показали исследования Britton и соавторов (1972), р-адренергическая блокада пропранололом в определенной степени предупреждает изменения гемодинамики, связанные с усилением чревного кровотока, но не устраняет кишечных проявлений, связанных со стимуляцией перистальтики.

Впервые Pontes, Neves (1953) высказали предположение об участии надпочечников в возникновении и развитии демпинг-синдрома. По их мнению, в ответ на раздражение, связанное с приемом пищи, возникает стрессовая реакция с последующими изменениями функции надпочечников, ведущими к расстройству кровообращения и обмена веществ.

Последующие исследования показали, что демпинг-реакция в большинстве случаев характеризуется повышенным выделением с мочой адреналина и норадреналина. По данным М. И. Кузина и А. М. Кулаковой (1972), экскреция адреналина с мочой при легкой и средней степенях демпинг-синдрома увеличивается в 4—5 раз, при тяжелой степени — в 6 раз по сравнению с исходными данными. Эти факты подтверждают мнение Wangel, Deller (1965), Ghristoffersson (1965), которые считают, что большинство симптомов, наблюдаемых во время демпинг-реакции, может быть объяснено активацией симпатико-адреналовой системы.

В зависимости от преобладания симпатической части вегетативной нервной системы, проявляющегося накоплением симпатических метаболитов в крови, или парасимпатической части, характеризующегося накоплением парасимпатических медиаторов, различают два типа демпинг-реакции — симпатико-адреналовую и ваготоническую (Ю. Т. Коморовский, 1967; В. В. Лебедев, 1972).

Как любая реакция, сопровождающаяся активизацией симпатико-адреналовой системы, демпинг-синдром характеризуется определенными нарушениями углеводного обмена. Изучение сахарных кривых у лиц с резецированным желудком показало, что в течение первых 30 мин наблюдается резкий подъем содержания сахара в крови с последующим его снижением и гликозурией. Последующие исследования показали, что гипергликемия сама по себе не может быть причиной демпинг-синдрома, так как внутривенное введение большого количества глюкозы никогда не вызывает демпинг-реакции и измененные сахарные кривые часто встречаются как у больных с демпинг-синдромом, так и без него. Согласно данным Le Quesne (1960), гипергликемия задерживает всасывание глюкозы из пищеварительного тракта. Тем самым удлинится время внутрикишечной гиперосмолярности и увеличивается поступление жидкости из плазматического сектора в кишечник.

Одним из аргументов, подтверждающих роль нарушений углеводного обмена в патогенезе демпинг-синдрома, является терапевтический эффект сахароснижающих препаратов.

Введением небольших доз инсулина за 15—30 мин до еды можно уменьшить проявления демпинг-синдрома (М. С. Говорова, 1957). Лечение сахароснижающими сульфаниламидными препаратами или бигуанидами оказывает такой же эффект. В последние годы для лечения больных с демпинг-синдромом начали применять дифрил (прениламин, коронтин), действующий как вазодилататор, ингибитор моноаминоксидазы, улучшающий кровоток в венечных сосудах. Радиологические исследования показали, что препарат накапливается в кишечной стенке и тормозит активный транспорт глюкозы (Szatloszky, 1971; Caspary, Creutzfeldt, 1972). Ю. И. Рафес (1975, 1976) отмечает положительный лечебный эффект секретина. При этом возможно как прямое действие секретина, так и его мощное стимулирующее действие на выделение инсулина.

Изучение изменения содержания инсулина показало, что при демпинг-синдроме происходит усиленное выделение инсулина на 30—90-й минуте, приводящее к снижению сахарной кривой со склонностью к ги-

погликемии (Stemmer и соавт., 1968; Hanke и соавт., 1974). Т. И. Лоранская (1973) наблюдала при тяжелом демпинг-синдроме резкий подъем и спад содержания сахара и инсулина в крови. При этом более чем у 25 % больных отмечалось несоответствие клинических и биохимических показателей: выраженные изменения изучаемых показателей при легкой демпинг-реакции, и, наоборот, отсутствие изменений при тяжелом течении приступа. Schultz и соавторы (1971), Rehfeld и соавторы (1973) не обнаружили корреляции между гипергликемией и содержанием инсулина в крови у больных с демпинг-синдромом и пришли к заключению, что в патогенезе нарушений углеводного обмена при демпинг-синдроме играет роль кишечный фактор, вызывающий повышенную секрецию инсулина и последующую гипогликемию. В последнее время большую роль отводят энтероглукагону, являющемуся мощным стимулятором выделения инсулина. Vichanan и соавторы (1971) показали, что у лиц с резецированным желудком прием глюкозы вызывает повышение содержания глюкагона и энтероглукагона в крови. Вопрос о роли глюкагона в патогенезе демпинг-синдрома не изучен. Rehfeld и соавторы (1973) наблюдали увеличение его содержания после пероральной нагрузки глюкозой. Глюкагон является мощным вазоактивным агентом, вызывающим значительное увеличение брыжеечного кровотока, снижение периферического сопротивления, повышение артериального давления, гипергликемию.

Неадекватное механическое, химическое, осмотическое раздражение слизистой оболочки тонкой кишки поступающим химусом вызывает резкое увеличение кровотока в ней. Компенсаторным механизмом, обеспечивающим этот процесс, является вазодилатация. Последняя характеризуется быстрым началом и значительной продолжительностью даже при кратковременном раздражении слизистой оболочки (Biber 1973).

Hinshaw и соавторы (1957), Bell (1965), изучая периферическую циркуляцию у больных с демпинг-синдромом с помощью плетизмографии, отметили резко выраженную периферическую вазодилатацию.

Biber (1973) на основании результатов собственных экспериментов на денервиро-

ванной и изолированной с помощью перекрестной перфузии петле тонкой кишки пришел к заключению, что вазодилатация вызывается путем активации местной интрамуральной нехолинергической, неадренергической нервной рефлекторной дуги. Biber (1973), Faga (1974) полагают, что серотонин непосредственно вовлекается в рефлекторно вызванную вазодилатацию как нейромедиатор или стимулятор в нервных окончаниях слизистой оболочки, поскольку удавалось блокировать расширение сосудов дигидроэрготамином, антагонистом серотонина, а также тетродотоксином или лидокаином.

Faga и соавторы (1972) представили экспериментальные данные, указывающие на то, что функциональная мезентериальная гиперемия возникает вторично вследствие выделения холецистокинина и секретина. Авторы предполагают, что секретин и холецистокинин-панкреозимин, выделяющиеся при поступлении пищи в тонкую кишку, вызывают увеличение кровотока во всей тонкой кишке. Местный рефлекс, с другой стороны, вызывает гиперемию слизистой оболочки в месте нахождения химуса.

Вазодилатация при демпинг-синдроме сопровождается рядом существенных изменений микроциркуляторного русла тонкой кишки, характерных для стрессовых реакций. Verk и соавторы (1964, 1971) наблюдали быстрое насыщение портальной крови кислородом, подъем давления в воротной вене и падение артериального давления после вливания гипертонического раствора глюкозы в тощую кишку. Авторами было высказано предположение, что растяжение кишки приводит к открытию многочисленных висцеральных артериовенозных шунтов.

Yamagishi и соавторы (1971), Adler (1973) в эксперименте показали, что введение гипертонического раствора глюкозы в тощую кишку вызывает нарушения капиллярного кровообращения; кровоток в капиллярах и венах замедляется, развиваются стаз и агглютинация эритроцитов. Происходит открытие артериовенозных шунтов, сброс крови через шунты, увеличение насыщения крови воротной вены кислородом, Yamagishi и соавторы (1971) предполагают, что указанные изменения приводят к гипоксии слизистой оболочки

кишки, которая в свою очередь прямо или опосредованно вызывает рефлекторную активность вегетативной нервной системы или продукцию вазоактивных веществ. Adler (1973), вводя перед вливанием глюкозы 0-адреноблокатор изоптин или применяя местную анестезию слизистой оболочки, не наблюдал открытия артериовенозных шунтов, что указывает на роль р-адренергической рефлекторной дуги в патогенезе демпинг-синдрома.

Описанные изменения кровообращения в тонкой кишке в ответ на поступление в нее пищи обуславливают функциональную гиперемии и увеличение чревного и брыжеечного кровотока в 1,5—2 раза по сравнению с исходным. При этом 75—85 % общего кишечного кровотока распределяется в слизистой оболочке и подслизистом слое и 1/3 этого количества, то есть 20 % общего кровотока, проходит через ворсинки.

Увеличение чревного кровотока сопровождается значительным перераспределением крови, особенно в тяжелых случаях демпинг-синдрома, с уменьшением кровенаполнения головы, нижних конечностей и увеличением кровотока в печени (Г. А. Булгаков, 1969, 1973). Показателем увеличения кровотока в органах брюшной полости является уменьшение общего периферического сопротивления, а также кровотока в мозгу, мышцах, коже, почках (М. И. Кузин и соавт., 1965; Christoffersson, 1967). В соответствии с периферической вазодилатацией и увеличением чревного кровотока происходят изменения центральной гемодинамики.

Многочисленные исследования привели к созданию осмотической теории, согласно которой ведущей причиной демпинг-синдрома является снижение объема циркулирующей плазмы вследствие поступления в просвет тонкой кишки большого количества жидкости кровеносного русла и межклеточно-го пространства.

Amdur и соавторы (1972) считают, что циркуляторные симптомы демпинг-реакции обусловлены уменьшением объема циркулирующей плазмы, размеры которого соответствуют тяжести реакции. При этом важную роль играет усиленная моторика тонкой кишки, обеспечивающая контакт гипертонического раствора с большим по протяженности участком кишки. Усиленная моторика и значительное накопление жидкости в тон-

кой кишке вызывают брюшные симптомы демпинг-синдрома.

В то же время ряд авторов не обнаружили взаимосвязи между снижением объема циркулирующей плазмы и тяжестью симптоматики демпинг-синдрома. Это подтверждается тем, что максимум снижения объема циркулирующей плазмы не всегда связан по времени с субъективными симптомами, которые часто исчезают после того, как кишечное содержимое становится изотоническим. Восстановление объема циркулирующей плазмы во время провокации демпинг-синдрома не предотвращает реакции и даже изотоническая пища (молоко) и другие продукты, не вызывающие снижения объема циркулирующей плазмы, провоцируют демпинг-реакцию. Ю. М. Панцырев (1973) отметил запаздывание снижения объема циркулирующей плазмы у 1/3 больных демпинг-синдромом.

Таким образом, можно считать, что при демпинг-синдроме в ответ на быстрое поступление большого количества мало обработанного концентрированного химуса в тонкую кишку происходят значительные сдвиги в перераспределении крови и гемодинамике, которые приводят к увеличенному поступлению крови в ткани, находящиеся в состоянии высокой метаболической активности.

Кроме того, для нормализации процессов всасывания и создания изотонической среды в тонкую кишку поступает значительное количество жидкости, что ведет к гиповолемии.

В возникновении и развитии описанных выше изменений большое значение имеет ряд биологически активных веществ. В 1961 г. Johnson и Jesseph в эксперименте показали, что переливание крови, взятой из воротной вены собак, которым вводили в кишку гипертонический раствор глюкозы, вызывает демпинг-реакцию у здоровых собак.

О'Нага и соавторы (1960) показали, что введение различных концентрированных растворов в кишку приводит к увеличению содержания в ней серотонина. Peskin, Miller (1962), Tobe и соавторы (1967) наблюдали после вливания концентрированного раствора глюкозы в кишку уменьшение содержания гранулярного вещества в аргентофинных клетках, вырабатывающих серотонин. Во время демпинг-реакции

повышался уровень серотонина в портальной и периферической крови, увеличивалось выделение продуктов его обмена (М. И. Кузин, А. М. Кулакова, 1972; Dgaranas, 1962; Peskin, Miller, 1965). Некоторые авторы отмечают положительный эффект антагонистов серотонина при демпинг-синдроме. Однако не во всех случаях имело место повышение серотонина в крови, и антагонисты серотонина не всегда были эффективными при консервативном лечении больных с демпинг-синдромом.

В настоящее время одним из медиаторов вазомоторных симптомов при демпинг-синдроме считают кинины — группу вазоактивных полипептидов с мощным биологическим действием. Zeitlin, Smith (1966) обнаружили на высоте демпинг-реакции снижение уровня кининогена, повышение содержания кининов в плазме крови, то есть признаки активации кининовой системы.

McDonald и соавторы (1969) считают, что сосудистые проявления демпинг-синдрома обусловлены выделением кининов, а кишечные — серотонина. Zeitlin (1970) указывает на два возможных механизма активации кининовой системы. Первый обусловлен стрессовым характером демпинг-реакции и выделением адреналина, активирующего калликреин, второй заключается в активации кининообразующих ферментов в стенке тонкой кишки под влиянием гипертонического раствора глюкозы. Сопоставление клинической картины демпинг-синдрома с изменением содержания кининов в плазме крови показывает, что соответствия между ними нет.

Zeitlin, Smith (1970), наблюдая больных с клиникой демпинг-синдрома без повышения содержания кининов в плазме крови, высказали предположение, что выделение простогландинов, а не кининов вызывает явления демпинг-синдрома у этой группы больных. Pernow, Wallensten (1964) наблюдали во время демпинг-реакции повышение содержания вещества Р (вазоактивного полипептида) в стенке кишки. Bloom (1978), Blackburn и соавторы (1980) отметили на высоте демпинг-реакции выраженное повышение нейротензина — мощного гипотензивного кишечного пептида.

Наряду с вазомоторной и кишечной симптоматикой при демпинг-синдроме наблюдается целый ряд нарушений пищева-

рительной функции желудка, тонкой кишки, печени и поджелудочной железы, обусловленных оперативным вмешательством на желудке. У большинства больных имеет место ахлоргидрия. Причем, чем выше концентрация водородных ионов, тем слабее выражена симптоматика демпинг-синдрома (Thomson и соавт., 1974). Кроме того, в значительной степени страдают экскреторная и инкреторная функции поджелудочной железы, желчевыделительная, углеводная и белковообразующая функции печени. В тощей кишке определяются явления еюнита, нарушается секреция энтерокиназы, фосфатаз, повышается проницаемость клеточных мембран, имеет место недостаточность полостного и пристеночного пищеварения, переваривания и всасывания жиров.

Клиническая картина демпинг-синдрома характеризуется возникновением приступов слабости во время еды или в течение первых 15—20 мин после приема пищи. Приступ начинается с ощущения полноты в надчревной области и сопровождается неприятным чувством жара в верхней половине туловища или во всем теле. Резко усиливается потоотделение. Затем наступает усталость, появляются сонливость, головокружение, ухудшение зрения и шум в ушах, дрожание конечностей. Эти явления достигают такой силы, что больной вынужден лечь. Потеря сознания наблюдается редко, обычно в первые месяцы после операции, и исчезает самопроизвольно. Приступы сопровождаются тахикардией, иногда одышкой, головной болью, парестезиями в верхних и нижних конечностях, полиурией, вазомоторным ринитом. При отсутствии органических поражений боль в животе выражена нерезко. Диспептические явления во время приступа самые разнообразные — слюнотечение или сухость во рту, тошнота, изжога, отрыжка. Рвоты обычно не наблюдается. Срыгивание большим количеством желчи отмечается при сочетании демпинг-синдрома с синдромом приводящей петли. Очень часто бывают урчание в животе, понос в конце приступа или спустя некоторое время после него. Иногда понос принимает изнурительный характер. Интенсивность приступа может варьировать у одного и того же больного в течение дня даже после приема одной и той же пищи. В горизон-

тальном положении общее состояние улучшается, поэтому больные часто вынуждены принимать пищу в постели и лежать некоторое время после еды.

Демпинг-синдром чаще всего провоцируется молочной и углеводной пищей. При легком течении он появляется после приема большого количества пищи и при нарушении диеты. При тяжелом течении его возникновение не зависит от количества принимаемой пищи. Минимальное количество пищи, которое может вызвать приступ слабости, обозначается как критическое. Оно варьирует в широких пределах и соответствует тяжести демпинг-синдрома (О. В. Филыз, 1962). Больные обычно знают, какая пища вызывает демпинг-синдром, и избегают этих продуктов. Они стараются меньше есть и, как правило, худеют. Вне приступа больные отмечают быструю утомляемость, разбитость, ослабление памяти, снижение работоспособности, быструю смену настроения, раздражительность, апатию. Иногда отмечается снижение полового влечения.

При рентгенологическом исследовании отмечаются ускоренная эвакуация бариевой взвеси через анастомоз широкой непрерывной струей в течение 5—15 мин, расширение отводящей петли, быстрое продвижение контрастного вещества в дистальные отделы тонкой кишки.

Мы пользуемся следующей классификацией демпинг-синдрома.

I степень — легкая. Периодические приступы усталости с головокружением, тошнотой, длительностью не более 15—20 мин, которые возникают преимущественно после приема углеводной и молочной пищи. Во время приступа пульс учащается на 10—15 в 1 мин, артериальное давление повышается или иногда снижается на 1,3—2 кПа (10—15 мм рт. ст.); объем циркулирующей крови уменьшается на 200—300 мл. Дефицит массы тела больного не превышает 5 кг. Работоспособность сохранена. Медикаментозное и диетическое лечение дает хороший эффект.

II степень — средней тяжести. Постоянные приступы слабости с головокружением, болью в области сердца, потливостью, поносом, длительностью 20—40 мин, возникают после приема обычных порций любой пищи. Во время приступа пульс учащается на 20—30 в 1 мин, артериальное давление повышается (в ряде случаев снижается) на 2—2,7 кПа (15—20 мм рт. ст.), объем циркулирующей крови уменьшается на 300—500 мл. Дефицит массы тела составляет 5—10 кг. Работоспособность снижена. Консервативное лечение в ряде случаев дает кратковременный эффект.

III степень — тяжелая. Постоянные, резко выраженные приступы с коллаптоидным, обморочным состоянием, поносом, не зависящие от характера и количества принимаемой пищи, длительностью около 1 ч. Во время приступа пульс учащается на 20—30 и более в 1 мин; артериальное давление снижается на 2,7—4 кПа (20—30 мм рт. ст.), объем циркулирующей крови уменьшается более чем на 500 мл. Дефицит массы тела превышает 10 кг. Больные обычно нетрудоспособны. Консервативное лечение неэффективно.

Лечение больных с демпинг-синдромом представляет значительные трудности. Хирургическому лечению обычно предшествует консервативное. Заболевание легкой и средней степени поддается консервативному лечению. При тяжелой степени заболевания консервативное лечение является подготовкой к хирургическому вмешательству. При несогласии больного на операцию и наличии противопоказаний к ней (заболевания сердца, печени, почек) применяют консервативное лечение, которое включает диетотерапию, переливание крови, плазмы, коррекцию нарушений электролитного обмена, применение пищеварительных ферментов, витаминных, гормональных препаратов, симптоматическую терапию, электростимуляцию моторной функции пищеварительного тракта.

Диетотерапия заключается в употреблении высококалорийной разнообразной пищи, богатой белками, витаминами, минеральными солями, с нормальным содержанием жиров, с исключением быстро усвояемых углеводов (ограничение сахара, сладких напитков, меда, варенья, сладких кондитерских изделий, киселей и компотов). Рекомендуются частое, "дробное питание (5—6 раз в сутки). При появлении после еды признаков демпинг-синдрома следует принять горизонтальное положение в течение 1 ч. При тяжелой степени демпинг-синдрома больные должны принимать пищу медленно, лежа на левом боку, так как в этом положении снижается эвакуаторная функция желудка.

Приводим примерное меню (в граммах) диеты № 1 по И. С. Савошенко (1971) для больных язвенной болезнью, перенесших резекцию желудка (энергетическая ценность пищи составляет 14 654 кДж).

Первый завтрак

Мясо отварное	55
Квашеная капуста	150
Каша рисовая без сахара	200
Чай	

<i>Второй завтрак</i>	
Биточки мясные	110
Яблоки свежие	110
<i>Обед</i>	
Щи вегетарианские	400
Мясо отварное	55
Вермишель отварная	100
Желе на ксилите	125
<i>Полдник</i>	
Омлет белковый	110
Сухари без сахара	25
Отвар шиповника	
<i>Ужин</i>	
Фрикадельки мясные запеченные	110/50
Морковь тушеная	200
Крупенник	200
<i>На ночь</i>	
Кефир (1 стакан)	180
Творог кальцинированный	100
<i>На весь день</i>	
Хлеб ржаной	150
Хлеб белый	150
Сахар	20

Кроме ограничения легкоусвояемых углеводов, особенно во время завтрака, следует стремиться принимать пищу в одни и те же часы.

«*—————*»

Из легкоусвояемых углеводов Ю. И. Рафес (1966, 1967) рекомендует сорбит по 3—5 г 3 раза в день, исходя из того, что энергетическая ценность его такая же, как и глюкозы, но для своего превращения в гликоген он не требует инсулина. Кроме того, сорбит значительно медленнее всасывается в кишечнике, не вызывает гипер- или гипогликемической реакции и обладает хорошим холекинетическим и холеретическим действием.

Если прежде рекомендовали отдельный прием плотной и жидкой пищи, то в настоящее время считают, что как жидкую, так и плотную пищу надо принимать Одновременно с достаточным количеством жидкости для обеспечения перехода гипертонического раствора в тощей кишке в гипотонический. Рекомендуется воздерживаться от глимикпм горяицх. ^ХОЛОДНЫГХ блюд. Показано введение спазмолитических средств перед едой, уменьшающих моторику желудка и кишечника {атропина сульфат, апрофен, платифиллина гидротартрат по 0,5 мл подкожно за полчаса др ед ыJ7 3 а ме́дл я ют опорожнение культи желудка новокаиновая поясничная и вагосимпатическая блокады. Для предупреждения приступов демпинг-синдрома назначают также внутрь 0,25—0,5 % раствор новокаина по 30—40 мл или анестезин по 0,5 г за 20—30 мин до еды. Palmer

(1963) считает, что тугое подвязывание живота может предотвратить развитие демпинг-синдрома легкой степени.

Для нормализации моторно-эвакуаторной функции пищеварительного тракта мы применяем многоканальное программируемое электрическое воздействие, используя 4- и 10-канальные портативные электростимуляторы «Эффект-1» и «ПМС-2М». Электростимуляция оказывает положительный эффект при легкой степени и средней тяжести демпинг-синдрома. Отсутствие эффекта при средней тяжести демпинг-синдрома может служить показанием к оперативному лечению.

Медикаментозное лечение включает седативную, заместительную, антисеротониновую, гормональную и витаминную терапию. У больных с возбудимым типом нервной системы следует применять седативные средства (препараты валерианы, элениум, тазепам, беллоид, белласпон), лечебную физкультуру и гидротерапию.

В качестве заместительной терапии назначают хлористоводородную кислоту с пепсином, желудочный сок по 1 столовой ложке во время еды, панкреатин по 1 г перед едой. При поносе применяют кальция карбонат и белую глину по 0,5 г за полчаса до еды.

Принимая во внимание роль серотонина в возникновении демпинг-реакции, назначают его антагонисты — дезерил, предотвращающий снижение объема циркулирующей плазмы, по 1 мл (0,5 мг) за 10 мин до еды, резерпин и исмелин как ингибиторы серотонина — по 0,25 мг 1—2 раза в день.

Наиболее выраженное действие на вазомоторные проявления демпинг-синдрома оказывают производные цепрогептадина — перитол, периактин, обладающие антисеротониновым, антигистаминным и антикининовым действием.

Для нормализации углеводного обмена назначают инсулин по 5—8 ЕД за 10—15 мин до еды внутримышечно или букарбан по 0,5 г внутрь. Некоторые авторы (М. С. Говорова, 1957) считают, что организм таких больных достаточно насыщен инсулином и одновременное внутривенное введение инсулина и глюкозы противопоказано из-за опасности развития гипогликемического состояния.

При значительных расстройствах пита-

ния, гипопротеинемии показаны анаболические гормоны — неробол, метиландростенолон внутрь по 0,005 г 2—3 раза в день.

Szatloczky (1971) с успехом применил прениламин, действующий как вазодилатор, ингибитор моноаминоксидазы и улучшающий коронарный кровоток. Автор отметил, что после приема этого препарата сахарная кривая снижается.

Гуг и соавторы (1970) получили хорошие результаты при использовании глюкофага. Большое значение имеют витаминотерапия (витаминные препараты группы В, аскорбиновая кислота, ретинола ацетат и рутин), переливание крови. Для нормализации нарушенного белкового обмена применяют переливание плазмы, протеина, альбумина.

При нарушениях электролитного баланса назначают препараты калия и железа.

Показаниями к оперативному лечению демпинг-синдрома являются: тяжелое течение заболевания или сочетание демпинг-синдрома средней тяжести с другими пострезекционными синдромами, в частности, с синдромом приводящей петли, гипогликемическим синдромом, прогрессирующим истощением, а также неэффективность консервативного лечения при демпинг-синдроме средней тяжести.

Большинство существующих методов оперативного лечения демпинг-синдрома направлено на восстановление естественного пути продвижения пищи по желудку и кишечнику, улучшение резервуарной функции желудка и обеспечение порционного поступления пищи в тонкую кишку.

Почти одновременно с первыми описаниями патологических состояний после операций на желудке появились предложения, направленные на их предупреждение и устранение. Hertz (1913), описывая неприятные субъективные ощущения, испытываемые больными после гастроэнтеростомии, расценивал их как следствие широкого анастомоза, ускоренной эвакуации, растяжения тощей кишки и предлагал производить сужение анастомоза, а при хорошей проходимости привратника — выполнять дегастроэнтеростомию. Bohmansson (1927) применил при демпинг-синдроме, возникшем после гастроэнтеростомии, резекцию желудка по Бильрот-1. В 1929 г. Pergman предложил для лечения больных с демпинг-синдромом, развившимся после резекции желудка, производить реконструкцию анастомоза по Бильрот-П в анастомоз по Бильрот-1. В последующем начали использовать ваготомию (Stapler, 1949), толстокишечную (Моголеу, 1951) и тонкокишечную (Henley, 1952) пластику.

По мере изучения причин и механизмов развития демпинг-синдрома предлагались различные методы повторных реконструктивных операций, которые можно разделить на такие основные группы: I. Операции, замедляющие эвакуацию из культы желудка. II. Редуоденизация. III. Редуоденизация с замедлением эвакуации из культы желудка. IV. Операции на тонкой кишке и ее нервах.

I. Операции, замедляющие эвакуацию из культы желудка: 1) уменьшение размеров желудочно-кишечного анастомоза (Т. П. Макаренко, 1969; Hertz, 1913; Porter, Claman, 1949); 2) сужение отводящей петли (Makris, 1971); 3) реконструкция пилоропластики по Гейнеке—Микуличу в переднюю гемипилорэктомию (Regan, 1972); 4) реверсия сегмента тощей кишки: а) в гастроэнтероанастомозе (Poth, 1957; Jordan, 1961); б) в отводящей петле (Christeas и соавт., 1960).

II. Редуоденизация: 1) реконструкция анастомоза по Бильрот-П в гастродуоденоанастомоз (Pergman, 1929, 1947); 2) изоперистальтическая гастроэнтопластика (Henley, 1952); 3) гастроклопластика (Моголеу, 1951).

III. Редуоденизация с замедлением эвакуации из культы желудка: антиперистальтическая гастроэнтопластика (Benedini и соавт., 1959).

IV. Операции на тонкой кишке и ее нервах: 1) реверсия сегмента тощей кишки (Madding и соавт., 1965); 2) миотомия (Blomer и соавт., 1972); 3) миэктомия (Schiller и соавт., 1967; Gay, Beesley, 1974); 4) ваготомию (Stapler, 1949); рис. 126, 127.

Первой операцией, предложенной для лечения демпинг-синдрома, было уменьшение размеров желудочно-кишечного анастомоза.

Porter, Claman (1949), оперируя больных с демпинг-синдромом, уменьшали размеры анастомоза до 2,5 см и отмечали при этом хорошие результаты. Abbott и соавторы (1958), Salessiotis (1975), применяя рентгенологическое исследование в отдаленные сроки, указывают, что наилучшими являются размеры анастомоза 2—2,8 см. Об удовлетворительных результатах подобной операции сообщали McCaughan, Bowers (1958), Amdrup (1960). Следует, однако, отметить, что эта методика таит в себе угрозу сужения анастомоза. Об отри-

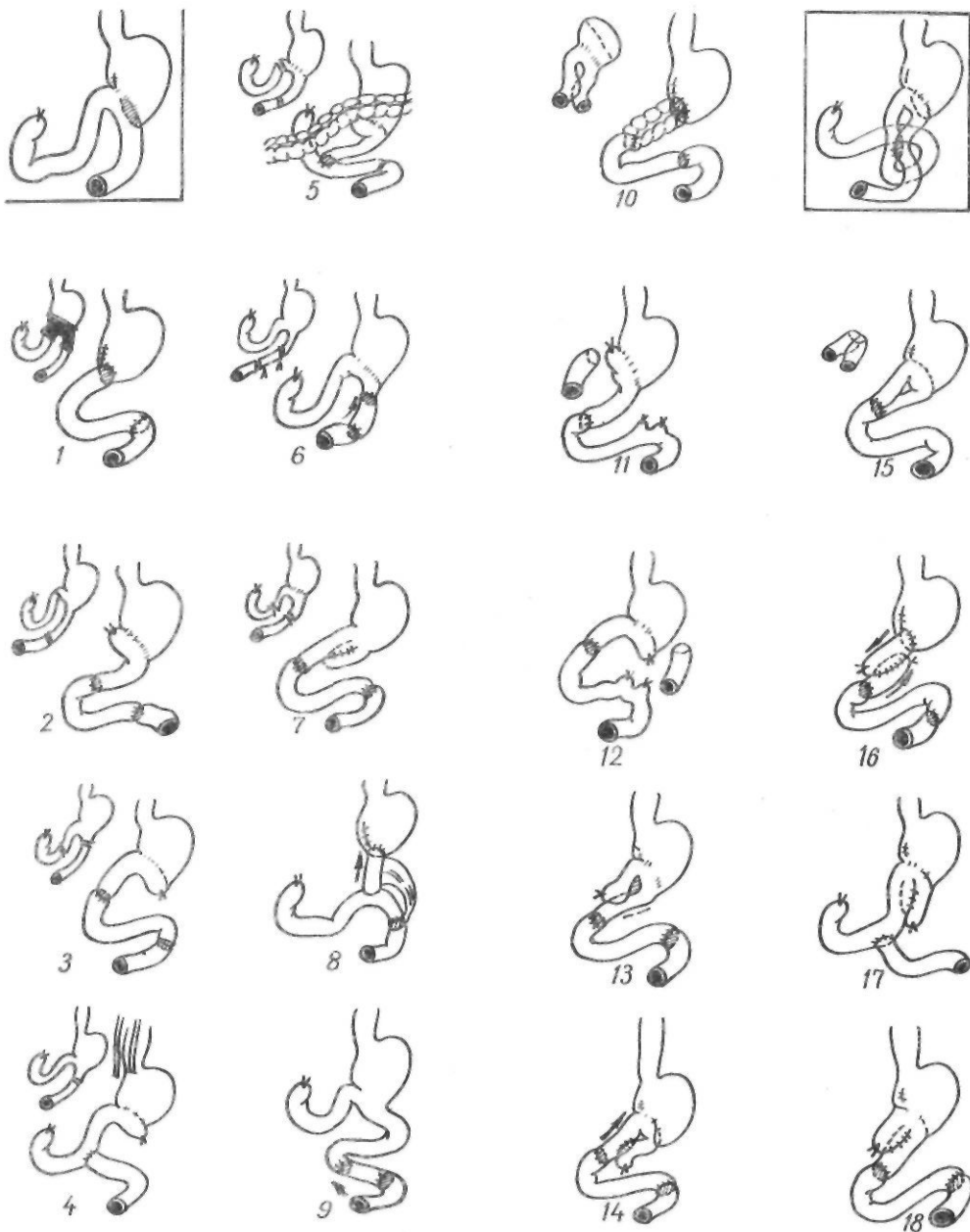

Рис. 126. Реконструктивные операции при демпинг-синдроме:

1 — no Perman; 2 — no Henley. Soupault; 3 — no Henley; 4, 16, 17 — no Poth; 5 — no Clemens; 6 — no Christeas; 7 — no Woodward, Hastings; 8 — no Jordan; 9 — no Madding; 10 — no Moroney; 11, 12 — no Henley; 13 — no Iezioro; 14, 15 — no Walters, Nixon; 18 — no Burnett

цательных результатах этой операции сообщили Fenger и соавторы (1972). По данным McCaughan, Bowers (1958), 3 % больных были оперированы повторно из-за сужения анастомоза. Т. П. Макаренко (1969) предложил при демпинг-синдроме, развившемся после резекции желудка по

Бильрот-I, производить сужение гастродуоденоанастомоза. Операция заключается в продольном рассечении анастомоза по передней его стенке на протяжении 6—7 см, иссечении полоски тканей шириной 1—2 см с обеих сторон и последующем продольном ушивании анастомоза.

Поскольку сужение желудочно-кишечного анастомоза не обеспечивает стойкого замедления эвакуации из культи желудка, эту операцию некоторые авторы дополняют ваготомией (Burlui и соавт., 1973). Ю. М. Панцырев и соавторы (1974) рекомендуют дополнять сужением гастроэнтероанастомоза до 1—2 см гастроэюнопластику.

В последние годы для замедления эвакуации из культи желудка начали применять сужение отводящей петли. Makris (1971) предложил накладывать на отводящую петлю 3 кисетных шва на расстоянии 2 см один от другого, и таким образом умеренно суживать просвет кишки. Об успешном применении операции Макриса у 22 больных с тяжелой степенью демпинг-синдрома сообщают Dalaines и соавторы (1974). Regan и соавторы (1972) для лечения больных с тяжелой степенью демпинг-синдрома, возникшего после ваготомии и пилоропластики по Гейнеке—Микуличу, с успехом применили реконструкцию операции Гейнеке—Микулича в переднюю гемипилорэктомию, отмечая, что выход из желудка при этом сузился с 3 поперечников пальцев до 1.

Иной принцип замедления эвакуации из культи желудка положен в основу «Пилорэктомию с сужением отводящей петли» которой формируется короткий антиперистальтический сегмент тощей кишки, располагающийся в гастроэнтероанастомозе или в отводящей петле и обеспечивающий за счет обратной перистальтики порционное поступление пищи из желудка в кишку. Эти операции получили распространение после работ Poth (1957—1961), предложившего целый ряд операций, основанных на применении антиперистальтических сегментов тонкой кишки.

Christeas и соавторы (1960) образовали короткий антиперистальтический сегмент длиной 8—10 см в отводящей петле. Как показали эксперименты авторов, время эвакуации из культи желудка при этом приближалось к нормальному, и объем циркулирующей крови при провокации демпинг-реакции был в 3 раза меньше, чем при анастомозе по Рейхелю—Полна. Willms, Jordan (1961) в эксперименте разработали операцию антиперистальтической реверсии небольшого сегмента тощей кишки, располагая его между культей желуд-

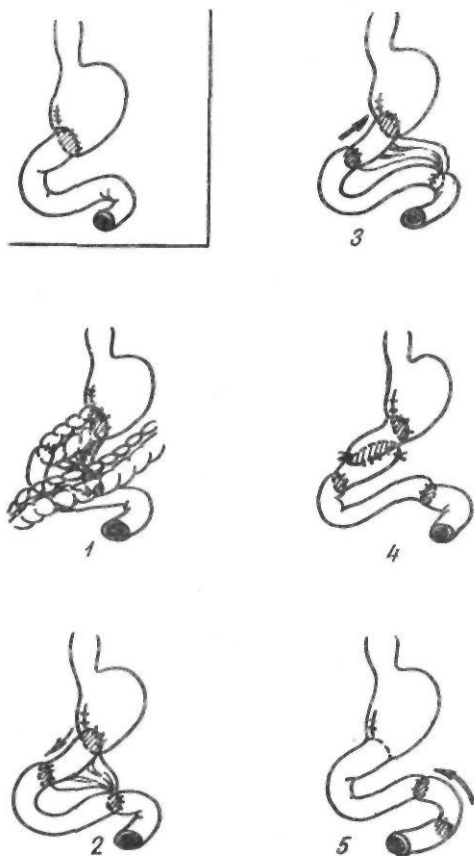


Рис. 127. Реконструктивные операции:
1 — no Mozoney; 2 — no Hedenstedt; 3 — no Schticke;
4 — no Herrington; 5 — no Slemmer

ка и начальным отделом тонкой кишки. При этом отмечалось более медленное опорожнение культи желудка, незначительное снижение объема циркулирующей плазмы. Через год антиперистальтические сокращения были сохранены. Jordan (1965) выполнил эту операцию в клинике. В литературе имеются лишь единичные сообщения о применении этих операций (Ю. М. Панцырев, 1973; Jordan, 1971). В частности, Ю. М. Панцырев применил операцию Кристеаса у 3 больных при сочетании демпинг-синдрома с хроническим пострезекционным панкреатитом, когда включение двенадцатиперстной кишки противопоказано. Широкое распространение подобные операции не получили из-за трудностей выбора оптимальной длины трансплантата и опасности развития нарушения эвакуации из желудка. В то же время совершенствование подобных операций продолжается.

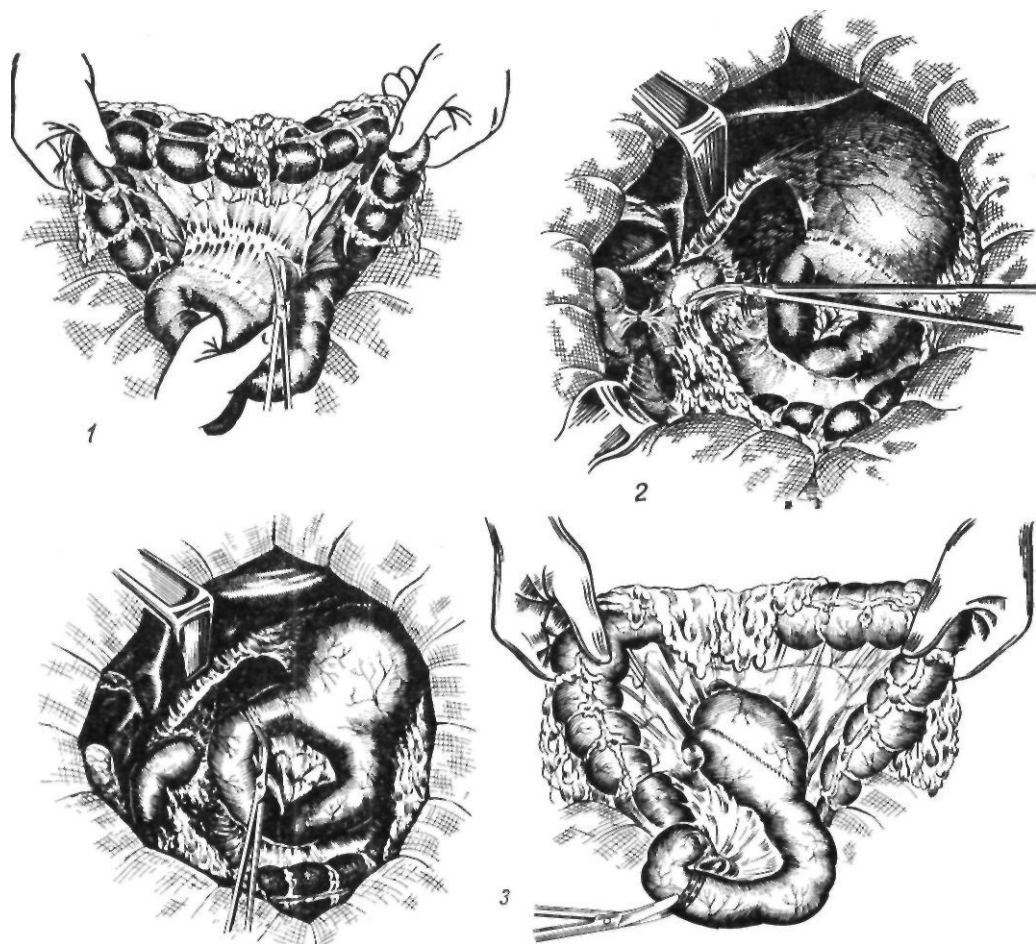


Рис. 128. Реконструктивная операция с включением в пищеварение двенадцатиперстной кишки: 1 — выделение анастомоза из окна в брюшной поперечной ободочной кишки; 2 — освобождение двенадцатиперстной кишки; 3 — пересечение приводящей и отводящей петель;

Nelson (1972) у 21 больного с демпинг-синдромом и пострезекционной астенией выполнил анастомоз между петлями тонкой кишки ниже гастроэнтероанастомоза с последующей антиперистальтической реверсией.

Длительное время при хирургической коррекции демпинг-синдрома широко применяли реконструкцию гастроэнтероанастомоза по Бильрот-П в гастродуоденоанастомоз по Бильрот-І. В 1947 г. Pergman сообщил о 25 подобных операциях, которые он выполнил, начиная с 1929 г. У 23 из 25 оперированных наблюдались хорошие результаты. Наряду с этим многие авторы указывают на неудовлетворительные результаты реконструктивной резекции по Бильрот-І. По данным М. А. Чистовой, Л. В. Чистова (1975), хорошие результаты

реконструкции по Бильрот-І наблюдаются лишь у 1/3 оперированных.

Наибольшее распространение при лечении больных с демпинг-синдромом и другими патологическими синдромами, возникающими после резекции желудка, получили различные варианты редуоденизации посредством тонкокишечного трансплантата. Пластическое замещение удаленной дистальной части желудка сегментом тонкой кишки впервые предложил и разработал в эксперименте П. А. Куприянов (1924). В клинике эта операция была впервые выполнена Е. И. Захаровым (1938). В последующем о применении тонкокишечной пластики сообщили Biebl (1947), Henley (1952). С именем Henley связывают внедрение в клиническую практику вторичной, или реконструктивной, гастроеюнопластики.

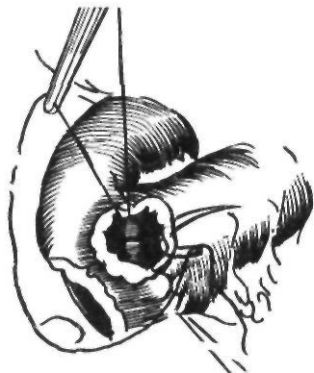
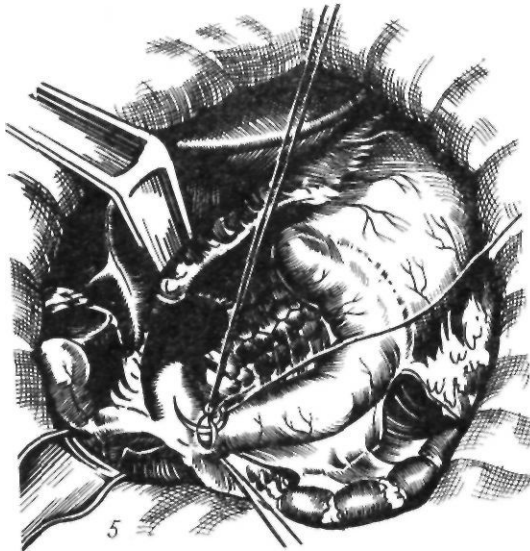
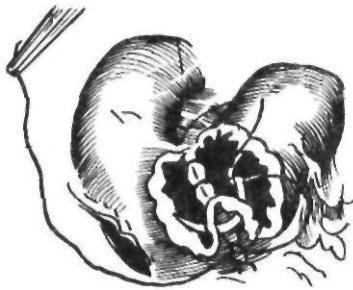
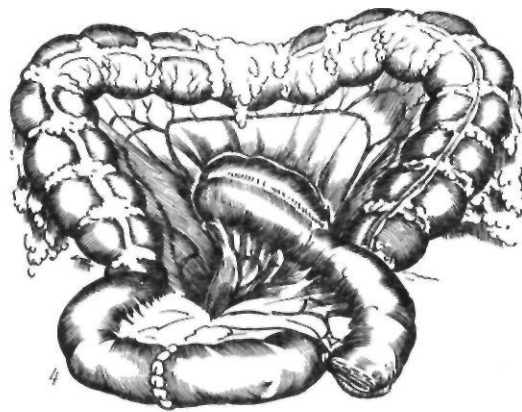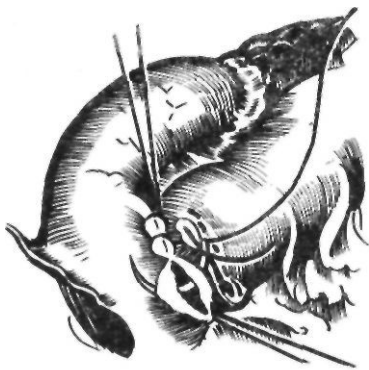


Рис. 128 (продолжение)

4 — энтеро-энтероанастомоз; 5 — дуоденоюноана-

Sourpault, Bucaille (1955) предложили использовать при гастроеюнопластике отводящую петлю, не резецируя гастроэнтероанастомоз.

В 1959 г. Clemens применил методику гастроеюнопластики с расположением трансплантата ниже брыжейки ободочной кишки и анастомозированием ее с выведенной через брыжейку ободочной кишки двенадцатиперстной кишки.

Основными этапами реконструктивной операции являются: 1) разъединение сращений в брюшной полости, выделение желудочно-кишечного и межкишечного анастомозов, культи двенадцатиперстной кишки; 2) пересечение или резекция отводящей и приводя-

щей петель; 3) восстановление непрерывности верхнего отдела пищеварительного тракта. После разъединения спаявшихся кишечных петель и выделения приводящей и отводящей петель из окна брыжейки поперечной ободочной кишки освобождается культи желудка. Рассекают спайки в области двенадцатиперстной кишки и мобилизуют ее по Кохеру (рис. 128). Трансплантаты выкраивают, пересекая отводящую петлю на расстоянии 15—20 см от гастроэнтероанастомоза с рассечением брыжейки в бессосудистом месте до основной аркады. Если эта аркада располагается близко к кишке, приходится перевязывать ее и затем рассекать брыжейку по

направлению к корню. В затруднительных случаях следует воспользоваться приемом Jezio—Kus, который заключается в резекции участка тощей кишки дистально от трансплантата с изолированной перевязкой сосудов брыжейки в непосредственной близости от стенки кишки. Это позволяет мобилизовать достаточной длины трансплантат на широкой брыжеечной ножке. Длина трансплантата должна соответствовать расстоянию между культей желудка и двенадцатиперстной кишкой. После выделения культи желудка из окна брыжейки поперечной ободочной кишки вблизи гастроэнтероанастомоза пересекают приводящую петлю и ушивают наглухо, не суживая просвет анастомоза. Отводящую петлю пересекают на нужном расстоянии (см. рис. 128). Трансплантат проводят через окно в брыжейке поперечной ободочной кишки и вшивают в бок двенадцатиперстной кишки. Проподимость кишечника восстанавливают путем наложения анастомоза по типу копец в копец (см. рис. 128). При тяжелой степени демпинг-синдрома, возникающего после резекции желудка по Бильрот-1, Hedenstedt (1961) разъединял гастродуоденоанастомоз и использовал гастроэюнопластику в сочетании с ваготомией. Был предложен ряд методик реконструктивной гастроэюнопластики после резекции желудка с наложением брауновского анастомоза. Jezio и соавторы (1958) предложили, сохраняя межкишечный анастомоз, пересекать обе петли тонкой кишки ниже брауновского анастомоза и вшивать отводящую петлю в двенадцатиперстную кишку. Walters, Nixon (1959) пересекали посередине межкишечный анастомоз с последующим вшиванием еюнального кольца в бок двенадцатиперстной кишки. Woodward, Hastings (1960) для лечения демпинг-синдрома после высокой резекции желудка применили интерпозицию между культей желудка и двенадцатиперстной кишкой трех анастомозированных между собой петель тонкой кишки. Т. Тодоров (1966, 1975) применяет несколько необычную методику гастроэюнопластики. Он пересекает тощую кишку на 20—25 см ниже связки Трейтца, проксимальный конец кишки вшивает в двенадцатиперстную кишку, образуя кольцо, в которое последовательно вшивает культю, желудка и дистальную часть тощей кишки.

Rozsos (1974) формирует трансплантат длиной 30 см. Проксимальную его часть соединяет с желудком, а дистальную вшивает в трансплантат, образуя кольцо, в бок которого вшивает двенадцатиперстную кишку. Из описанного большого количества вариантов гастроэюнопластики распространение получили методики, предложенные Henley и Soupault—Bucaille.

После гастроэюнопластики исключается ощелачивающее действие дуоденального сока, что создает при сохраненной секреторной способности культи опасность возникновения пептической язвы трансплантата. Частота этого осложнения составляет около 2 % (М. А. Чистова, Л. В. Чистов, 1973; Н. Н. Волобуев, 1975). Для его профилактики многие хирурги рекомендуют дополнять гастроэюнопластику ваготомией (Sawyers, Herrington, 1972).

Послеоперационные осложнения после гастроэюнопластики встречаются у 40—50 % больных. Наиболее частые из них (30—35 %) — анастомознты, инфильтраты и обусловленные ими нарушения проходимости. Послеоперационная летальность составляет 2,3 % на 777 гастроэюнопластик, выполненных отечественными и зарубежными хирургами (Г. Д. Вилявин, Б. А. Бердов, 1975).

В первых сообщениях отмечался хороший непосредственный результат гастроэюнопластики: уже в течение первых месяцев после операции все признаки демпинг-синдрома исчезали полностью. Однако при изучении отдаленных результатов выявлена недостаточная эффективность операции. В. М. Ситенко, В. И. Самохвалов (1974) указывают, что реконструктивная гастроэюнопластика при демпинг-синдроме приводит к выздоровлению 50 % оперированных. У 30 % больных наступает улучшение, но у 20 % демпинг-синдром сохраняется в прежней степени. Л. В. Чистов (1974) отметил в отдаленные сроки после операции отсутствие демпинг-реакции у 23 из 57 больных, уменьшение ее у 26 и выраженную форму — у 8. Результаты операции, по его мнению, связаны с длиной трансплантата. Демпинг-реакция исчезла у половины больных, которым были применены трансплантаты средней длины (14—19 см) и только у 1/3 больных с более короткими (7—12 см) или более длинными (20—34 см) трансплантатами. Н. Н. Во-

лобчев (1975), проанализировав результаты хирургического лечения 170 больных с демпинг-синдромом за период с 1960 по 1974 г., наблюдал отличные результаты у 30 % обследованных, хорошие — у 45 %, посредственные — у 15 %, неудовлетворительные — у 10 %. Поданным Б. С. Гудимова и И. К. Кояло (1975), из 288 обследованных спустя 1 год — 20 лет после операции выраженные формы демпинг-синдрома сохранились у 20 (7 %) оперированных. На недостаточно удовлетворительные результаты гастроэюнопластики, особенно недостаточное устранение его вегетативных проявлений, указывают многие авторы. Одна из причин заключается в том, что изоперистальтической расположенный трансплантат не обеспечивает замедленной порционной эвакуации из культи желудка. Как отмечает Ю. М. Панцырев (1973), спустя 4—6 мес после операции Захарова—Генлея интенсивность демпинг-синдрома вновь нарастает, отмечается ускоренная эвакуация химуса через трансплантат и двенадцатиперстную кишку.

Для предупреждения ускоренной эвакуации из культи желудка и включения двенадцатиперстной кишки предложен ряд операций с антиперистальтическим расположением трансплантата. Как указывает Rutledge (1969), антиперистальтическую вставку в реконструктивной хирургии желудка впервые применил Zelmanowitz (1955). Poth (1957), наряду с обычным антиперистальтическим расположением трансплантата между культи желудка и двенадцатиперстной кишкой, предложил при обширной резекции создавать тонкокишечный резервуар, состоящий из изо- и антиперистальтической петель. Изоперистальтическую часть соединяют с желудком, антиперистальтическую — с двенадцатиперстной кишкой. Обе петли анастомозируют между собой. Антиперистальтический трансплантат замедляет эвакуацию из культи, изоперистальтический — препятствует рефлюксу. Benedini и соавторы (1959) предложили включать в пищеварение двенадцатиперстную кишку, используя приводящую петлю. Этот вариант реконструктивной операции возможен при достаточной длине приводящей петли. Отводящую петлю пересекают ниже гастроэнтероанастомоза и ушивают наглухо, приводящую петлю пересекают на рас-

стоянии 8—10 см от анастомоза и соединяют с двенадцатиперстной кишкой. Восстанавливают непрерывность тонкой кишки. В нашей стране антиперистальтическую гастроэюнопластику впервые применил И. Л. Потков (1962). Hedenstedt (1961), Rutledge, Sanders (1964), Herrington (1966) использовали антиперистальтический трансплантат при демпинг-синдроме, возникшем после резекции желудка по Бильрот-1, разъединяя гастродуоденоанастомоз. Schlicke (1963) применил эту операцию для лечения больных с постваготомной диареей, Stemmer (1967)—у больных с демпинг-синдромом, развившимся после ваготомии и пилоропластики. Недостатками антиперистальтической гастроэюнопластики являются возникающие у ряда больных нарушение эвакуации, стаз в культе желудка, связанные с трудностью выбора оптимальной длины трансплантата. Некоторые авторы не находят существенной разницы между результатами изо- и антиперистальтической гастроэюнопластики, что, по-видимому, объясняется небольшой длиной антиперистальтических трансплантатов. По сводной статистике зарубежных авторов (Lundquist, Hedenstedt, 1975), из 102 больных с демпинг-синдромом, которым была выполнена антиперистальтическая гастроэюнопластика, у 58 (56,9 %) наблюдался отличный результат, у 27 (26,5 %) — хороший, у 2 (1,9 %) — удовлетворительный, у 15 (14,7 %) — плохой. В последние годы некоторые хирурги, применявшие изоперистальтическую гастроэюнопластику, начали отдавать предпочтение антиперистальтической реконструкции. Herrington, Sawyers (1972) изучили результаты различных реконструктивных операций у 50 больных. Из 10 больных, перенесших операцию Захарова—Генлея, хороший результат получен у 2, удовлетворительный — у 3, плохой — у 5. У 12 больных была применена изоантиперистальтическая реконструкция по Поту. Отличный результат наблюдался у 4 больных, хороший — у 3. У 28 больных была применена антиперистальтическая гастроэюнопластика. Длина трансплантата равнялась 10 см. Сроки наблюдения достигали 11 лет. Отличный результат отмечен у 20 больных, хороший — у 6, удовлетворительный — у 1, плохой — у 1.

Поскольку при демпинг-синдроме происходит не только быстрая эвакуация из

культы желудка, но и ускоренное продвижение химуса по тонкой кишке и, как следствие этого, нарушается всасывание и питание, были предложены оперативные вмешательства, направленные на предупреждение указанных нарушений. Madding и соавторы (1965) первыми с успехом применили антиперистальтическую вставку на расстоянии 100—120 см от связки Трейтца у больного с поносом неясного происхождения и рекомендовали применять ее при ускоренном кишечном пассаже после резекции желудка, ваготомии. При этом отдают предпочтение сегментам тощей кишки, а не подвздошной (Rinaldi, Tonietto, 1972). В случаях сочетания демпинг-синдрома и постваготомной диареи Herington, Sawyers (1972) применяют двойной антиперистальтический трансплантат. Первый располагают между культей желудка и двенадцатиперстной кишки, второй — отступя 100 см от связки Трейтца. Антиперистальтические трансплантаты, кроме механического препятствия ускоренному продвижению химуса, значительно повышают общую глюкагоноподобную активность крови, о чем свидетельствует увеличение содержания энтероглюкагона, который вызывает замедление кишечного пассажа (D'Sa Barros и соавт., 1975).

Для замедления моторики тонкой кишки был разработан ряд операций на мышечном слое ее. Blomer и соавторы (1972), Deux и соавторы (1974) предложили выполнять косую миотомию, создавая таким образом сфинктероподобный механизм. Степень замедления пассажа может быть изменена путем увеличения или уменьшения длины миотомии. Schiller и соавторы (1967) предложили удалять продольную мускулатуру на участке тонкой кишки длиной 1—2 см, создавая за счет остающейся циркулярной мускулатуры сфинктер. Gay, Beesley (1974) в эксперименте на собаках показали значительное замедление опорожнения культи желудка после резекции с удалением продольных мышц в отводящей петле. Они пришли к заключению, что еюнальная миоектомия может быть простой операцией, устраняющей демпинг-синдром.

Значительно реже для лечения больных с демпинг-синдромом применяют вмешательства на нервной системе. Stapler (1949) с успехом выполнил трансторакальную дву-

стороннюю ваготомию. Успех операции автор объяснял увеличением объема культи за счет снижения ее тонуса и замедлением эвакуации из культи. В. М. Сегалов и соавторы (1978) сообщили о результатах двусторонней наддиафрагмальной ваготомии у 60 больных с демпинг-синдромом. Хороший результат операции в отдаленный период отмечен у 44 (74 %) обследованных. У остальных наблюдалось лишь некоторое улучшение состояния.

Для оперативного лечения демпинг-синдрома мы применяли следующие способы: 1) реконструкцию анастомоза по Бильрот-Н в гастродуоденоанастомоз по Бильрот-1; 2) операцию Захарова—Генлея и ее модификации; 3) различные варианты антиперистальтических операций; 4) операции на мышечном слое тонкой кишки; 5) разработанные нами новые методики оперативных вмешательств. Среди оперированных нами 139 больных с демпинг-синдромом различные операции, направленные на включение двенадцатиперстной кишки и замедление пассажа по желудку и кишечнику, были выполнены у 102.

Реконструкцию анастомоза по Бильрот-Н в анастомоз по Бильрот-1 мы применили у 16 больных. У 12 из них демпинг-синдром сочетался с пептической язвой, у 4 была тяжелая степень демпинг-синдрома. Повторные оперативные вмешательства, выполненные больным, у которых демпинг-синдром сочетался с пептической язвой, были направлены не только на устранение пептической язвы и обусловивших ее причин, но и на ликвидацию демпинг-синдрома. Пренебрежение последним условием может явиться причиной развития после реконструктивной операции демпинг-синдрома, более выраженного, чем до нее, поскольку оперативное вмешательство приводит к резкому подавлению кислотообразующей функции желудка. Поэтому обязательным является изучение характера желудочной секреции с использованием наиболее эффективных стимуляторов (гистамина, инсулина, пентагастрина), что позволяет точно установить наличие соляной кислоты в оперированном желудке. Применение указанных методик следует считать наиболее целесообразным, поскольку у большинства больных с демпинг-синдромом резко снижена желудочная секреция и выявление соляной кислоты позволяет

точно определить способ оперативного вмешательства. У больных с положительной инсулиновой пробой мы применяли селективную ваготомию и реконструктивную резекцию желудка по Бильрот-I; при отсутствии соляной кислоты или при отрицательной инсулиновой пробе применяли резекцию желудка по Бильрот-I. Диаметр гастродуоденоанастомоза при этом не превышал 1,5 см, и он обеспечивал приближающуюся к норме эвакуацию из культи желудка. У 12 больных гастродуоденоанастомоз был сформирован со стороны большой кривизны, у 4 больных с наиболее выраженными проявлениями демпинг-синдрома анастомоз формировали со стороны малой кривизны по Томода, полагая, что такое расположение анастомоза и образующийся резервуар ниже соустья будут способствовать замедленной эвакуации.

Включение двенадцатиперстной кишки при помощи изоперистальтического трансплантата из тощей кишки было применено у 41 больного. У 5 больных клиническая картина демпинг-синдрома отягощалась поносом; 3 из них перенесли в прошлом обширную резекцию тонкой кишки в связи с непроходимостью кишечника, у 2 причина поноса была неясна. У этих больных мы применили также реверсию сегмента тощей кишки длиной 7—8 см на расстоянии около 1 м от связки Трейтца, что вызывало задержку продвижения химуса по тонкой кишке и более длительный контакт его с верхним отделом тощей кишки, в котором происходит максимальное всасывание основных ингредиентов пищи — белков, жиров, углеводов. При сохранившемся кислотообразовании в культе желудка операцию Захарова—Генлея дополняли ваготомией для профилактики возникновения пептической язвы.

Поскольку отдаленные результаты хирургического лечения тяжелых форм демпинг-синдрома при помощи обычной редуоденизации были не совсем удовлетворительными, мы сочетали у 15 больных методику редуоденизации с замедлением опорожнения культи желудка. У 5 больных в дополнение к редуоденизации по Захарову—Генлею мы выполнили предложенную в эксперименте Schiller (1967) операцию создания искусственного сфинктера из циркулярного мышечного слоя путем удаления на протяжении 1,5—2 см продольного слоя

мышц кишки. В клинической практике эта операция для лечения демпинг-синдрома была применена нами впервые. У 6 больных редуоденизации была осуществлена с помощью антиперистальтического трансплантата из приводящей петли. Определенные трудности в тактическом отношении представляет лечение при демпинг-синдроме, возникающем после ваготомии с пилоропластикой по Гейнеке—Микуличу, когда сохраняются достаточная емкость желудка и пассаж по двенадцатиперстной кишке. Для замедления опорожнения желудка мы применили реконструкцию пилоропластики по Гейнеке—Микуличу в переднюю гемипилорэктомию, что позволило в значительной степени смягчить проявления демпинг-синдрома.

Операции, замедляющие опорожнение культи желудка, мы применяли в тех случаях, когда редуоденизация была не показана, то есть при сочетании демпинг-синдрома с хроническим пострезекционным панкреатитом, щелочным рефлюкс-гастритом, а также с синдромом приводящей петли.

Для коррекции сочетанной пострезекционной патологии мы применяем комбинированную антиизоперистальтическую гастроэюнопластику. Трансплантат длиной 20—22 см, располагающийся между желудком и двенадцатиперстной кишкой, состоит из двух частей — антиперистальтической (7—8 см), соединенной с желудком, и изоперистальтической, соединенной с двенадцатиперстной кишкой. Антиперистальтический сегмент тормозит опорожнение культи желудка, а изоперистальтический — препятствует рефлюксу содержимого двенадцатиперстной кишки. Операция была с успехом применена у 29 больных.

Поскольку применявшиеся различные операции представляют определенные трудности в техническом отношении, мы решили проверить в клинических условиях и оценить эффективность более простых операций. К ним относятся миоектомия (Schiller, 1967) и миотомия (Blomer, 1972). Эти операции мы выполнили у 7 больных, перенесших в прошлом резекцию желудка и страдавших демпинг-синдромом и синдромом приводящей петли. Оперативное вмешательство заключалось в пересечении приводящей петли и соединении ее на расстоянии 30—35 см от гастроэнтероанастомоза

посредством наложения анастомоза по Ру. Затем на отводящей петле производили миоэктомию или миотомию. При этом мы выполняли двойную миоэктомию: первую — на расстоянии 6—8 см от гастроэнтероанастомоза и вторую — на 6—8 см ниже первой. Эта операция была применена нами у 4 больных. Миотомия заключалась в косом пересечении всех слоев мышц кишечной стенки, что, по мнению автора операции, замедляет скорость распространения перистальтической волны вдоль кишки. Миотомия была применена нами у 3 больных. У 1 больного мы выполнили двойную миотомию и двойную миоэктомию.

Изучение результатов миотомии и миоэктомии у 7 больных показало, что эти операции можно применять лишь как дополняющие другие оперативные вмешательства.

Неудовлетворительные результаты хирургического лечения демпинг-синдрома в значительной степени обусловлены недостаточными представлениями о патогенезе заболевания. По нашему мнению, существующие теории патогенеза недостаточно отражают влияние местных, кишечных факторов.

Как известно, демпинг-синдром наиболее часто провоцируется приемом легкоусвояемых углеводов и молочных продуктов. Изучение физиологии процессов пищеварения показало, что преимущественно в первых 1—1,5 м тощей кишки происходит максимальное всасывание продуктов расщепления белков, жиров и углеводов. В подвздошной кишке всасываются в основном соли желчных кислот, витамин В₁₂. Процессы секреции и абсорбции воды также наиболее интенсивно протекают в тощей кишке.

Сравнительное изучение анатомо-физиологических свойств тонкой кишки свидетельствует о наличии ряда проксимо-дистальных градиентов: метаболического, градиента активности, всасывания, проницаемости (А. М. Уголев, 1972; Alvarez, 1939; Warren, 1939, и др.), а также неравномерном распределении интрамуральных нервных элементов вдоль тонкой кишки (В. Н. Черниговский, 1960; В. А. Лебедева, 1965).

Проведенные нами экспериментальные и клинические исследования подтвердили наше предположение о том, что для тонкой кишки характерен градиент демпинг-реак-

ции. Последовательное вливание глюкозы в различные отделы тонкой кишки помогло установить, что в конечной части подвздошной кишки имеется участок протяженностью 80—100 см, который не вызывает демпинг-реакции при вливании в него глюкозы.

Полученные нами данные об особенностях иннервации, содержании биологически активных веществ в слизистой оболочке различных отделов тонкой кишки и их биоэнергетике свидетельствуют о том, что реакция подвздошной кишки на сильные пищевые либо медиаторные воздействия обусловлена специфической структурой акцепторного аппарата ее, резко отличающейся от таковой других отделов тонкой кишки.

Все это позволило нам обосновать новую методику хирургического лечения демпинг-синдрома — изменение функциональной топографии тонкой кишки путем использования трансплантатов из подвздошной кишки и перемещения их в вышележащие отделы пищеварительного тракта.

Операция заключается в выкраивании длинного (80 см) сегмента из конечного отдела подвздошной кишки, включающего ареактивную зону, и перемещении созданного длинного трансплантата из подвздошной кишки в начальную часть тощей кишки. Эту операцию мы назвали проксимальным перемещением длинного сегмента подвздошной кишки. В результате пища, представляющая собой концентрированный раствор пищевых веществ, попадает вначале в участок кишки, не вызывающий демпинг-реакции. Здесь происходит частичное разбавление ее и затем постепенно химус перемещается в смещенную книзу тощую кишку.

В процессе клинической апробации, наряду с совершенствованием методики и дренирования двенадцатиперстной кишки, мы уделяли большое внимание выбору оптимальной длины трансплантата и убедились в необходимости дренирования двенадцатиперстной кишки анастомозом по Ру. Возможность возникновения нарушений кровоснабжения в трансплантате убедила нас в целесообразности включения в состав питающей трансплантат сосудистой ножки двух кишечных артерий и необходимости сохранения конечного отдела подвздошной кишки длиной 30—35 см, являющегося местом всасывания витамина В₁₂.

Техника операции состоит в следующем

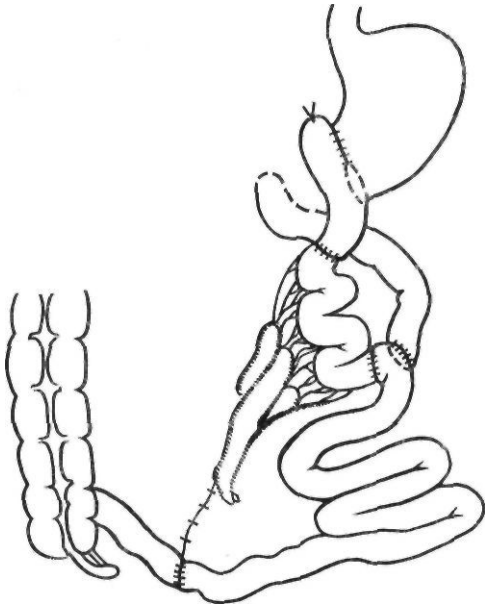


Рис. 129. Проксимальное перемещение сегмента подвздошной кишки

(рис. 129). После лапаротомии, разъединения сращений и ревизии брюшной полости выкраивают трансплантат из подвздошной кишки на расстоянии 30 см от илеоцекального угла при помощи стерильной металлической линейки по противобрыжеечному краю отмеряют 80 см. На этом уровне вторично пересекают подвздошную кишку. В состав питающей трансплантат сосудистой ножки мы стремились включить две кишечные ветви брыжеечной артерии. С этой целью иногда приходится дополнительно резецировать небольшой участок кишки на уровне проксимального пересечения подвздошной кишки. Завершив формирование трансплантата, восстанавливают непрерывность подвздошной кишки, ушивают дефект в брыжейке. После этого выделяют приводящую и от-

водящую петли анастомоза. При помощи аппарата УКЛ пересекают отводящую петлю на расстоянии 10—15 см от гастроэнтероанастомоза и рассекают по направлению к корню брыжейку отводящей петли. С концами пересеченной отводящей петли в изоперистальтическом положении анастомозируют трансплантат и сшивают края брыжейки трансплантата с краями брыжейки пересеченной отводящей петли. Брыжейку трансплантата фиксируют к париетальной брюшине задней стенки брюшной полости, устраняя, таким образом, образовавшуюся щель. Затем пересекают приводящую петлю у малой кривизны. Прилежащую к гастроэнтероанастомозу ее культю ушивают двумя кистетными швами. Проксимальную ее часть сшивают в бок тощей кишки ниже трансплантата, что создает условия для поступления содержимого двенадцатиперстной кишки непосредственно в тощую кишку и устраняет возможность заброса желчи в культю желудка во время ритмических сокращений трансплантата.

Завершив клиническую апробацию методики, убедившись в ее эффективности, усовершенствовав технику выполнения, мы применили ее у 34 больных.

Отдаленные результаты хирургического лечения в сроки от 1 года до 5 лет прослежены у 107 больных (табл. 10).

Реконструктивная резекция по Бильрот-1 оказалась недостаточно эффективной, в связи с чем мы отказались от ее применения при этой патологии. Анализ неудовлетворительных результатов редуоденизации показал, что возможными причинами их являются: 1) небольшие размеры трансплантата (наилучшие результаты отмечены при длине трансплантата 15—20 см); 2) явления дуоденостаза; 3) поздние сроки оперативного лечения (оптимальный срок — первые 3—4 года после резекции желудка). Мы не наблю-

Таблица 10. Результаты хирургического лечения демпинг-синдрома

Операция	Результат		
	хороший	удовлетворительный	неудовлетворительный
Реконструкция по Бильрот-1	6 (37,5 %)	6 (37,5 %)	4 (25 %)
Редуоденизация по Захарову—Генлею	15 (48,4 %)	10 (32,3 %)	6 (16,3 %)
Антиперистальтические реконструкции	14 (56 %)	7 (28 %)	4 (25 %)
Проксимальное перемещение	17 (65,4 %)	5 (19,1 %)	4 (15,4 %)
Прочие	4	5	—

дали ни одного случая пептической язвы после редуоденизации, что следует связать с выполнением при сохраненной желудочной секреции ваготомии. Следует также отметить, что дополнительная реверсия короткого сегмента тонкой кишки является эффективным средством устранения поноса.

Ухудшают результаты оперативного лечения демпинг-синдрома психоневрологические нарушения (неврастенический, депрессивный, ипохондрический синдромы), которые были до операции у 21,5 % больных с демпинг-синдромом. Реконструктивные операции не повлияли существенно на их течение, и эти нарушения усугубляли в значительной степени состояние больных. Из 30 оперированных с психоневрологическими нарушениями хорошие результаты мы отметили лишь у 6. Изучение результатов оперативного лечения в зависимости от характера демпинг-реакции показало, что лучшие результаты наблюдаются при симпатотоническом типе ее. Хорошие и удовлетворительные результаты отмечены у 22 из 31 оперированного и обследованного повторно больного с симпатотоническим типом реакции и у 3 из 11 больных с ваготоническим типом реакции.

Причинами неудовлетворительных результатов применявшихся нами операций были: 1) выраженные формы энтерита; 2) хронический пострезекционный панкреатит; 3) психоневрологические нарушения; 4) технические ошибки. Следует считать, что дальнейший прогресс в лечении пострезекционных заболеваний связан с точной диагностикой и успешным лечением указанной патологии.

Гипогликемический синдром. У ряда больных приступы слабости возникают натощак, после физической нагрузки или через 1,5—3 ч после приема пищи, сопровождаясь снижением уровня сахара в крови до 3,33—3,89 ммоль/л. Это состояние получило название позднего послеобеденного, или гипогликемического, синдрома. По данным Marosce (1958), он встречается у 0,5 % больных, по данным Таппег (1966), — у 30 %.

Приступы слабости при гипогликемическом синдроме связаны со снижением содержания сахара в крови. Они сопровождаются резкой мышечной слабостью, разбитостью, головной болью, падением артериального давления, чувством голода и иногда потерей сознания. В отличие от демпинг-синдрома прием пищи, особенно сладкой, облегчает

состояние больного. В ряде случаев оба синдрома сочетаются и приступы слабости возникают непосредственно после еды или спустя несколько часов после нее.

Патогенез гипогликемического синдрома окончательно не выяснен. Полагают, что он развивается в результате повышенной чувствительности организма к инсулину из-за повторных гипогликемии после каждого приема пищи (Bernes, 1947) или повышенной секреции инсулина в связи с быстрым всасыванием углеводов из кишечника после еды (Culver, 1949; Stemmer, 1968).

И. В. Климинский (1966) различает следующие степени тяжести гипогликемического синдрома:

I степень — симптомы появляются через 2—2,5 ч 2—3 раза в неделю, больные их не замечают.

II степень — симптомы появляются 2—3 раза в неделю, больные знают их и стараются есть почаще. Эти симптомы часто сочетаются с другими, более тяжелыми синдромами.

III степень — симптомы бывают ежедневно, больные вынуждены питаться очень часто из-за приступов, заставляющих прекратить работу и лечь. Многие больные постоянно носят с собой сахар или хлеб.

При легком течении заболевания и в случаях средней тяжести показано консервативное лечение: общеукрепляющие средства, витаминотерапия, повторное переливание крови. Диетотерапию проводят по тому же принципу, что и при демпинг-синдроме. При безуспешности консервативного лечения показана операция — включение двенадцатиперстной кишки в пищеварение, что в значительной степени избавляет больных от этого страдания. Наилучшие результаты получены после антиперистальтической гастроеюнопластики (Fink, 1976).

Пострезекционная (агастральная) **астения**. Пострезекционная астения возникает вследствие нарушения пищеварительной функции желудка, поджелудочной железы, печени и тонкой кишки.

У больных с пострезекционной астенией культя желудка почти полностью теряет свою пищеварительную функцию в связи с малой емкостью и быстрой эвакуацией, а также снижением выработки соляной кислоты и пепсина. В слизистых оболочках культы желудка, двенадцатиперстной кишки, тонкой кишки возникают прогрессирующие

атрофические процессы. В их развитии существенную роль играет выпадение трофической роли гастрина и других гормонов пищеварительного тракта. Отсутствие в желудочном соке свободной соляной кислоты приводит к резкому уменьшению переваривающей способности желудочного сока и снижению его бактерицидности, что благоприятствует продвижению в восходящем направлении вирулентной флоры, возникновению дуоденита, гепатита, холецистита, снижению антитоксической функции печени, дисбактериозу, гиповитаминозу. Резко нарушается эвакуация из желудка. При рентгенологическом исследовании наблюдается ускоренная эвакуация контрастного вещества из желудка в кишечник. У 25 % больных эвакуация происходит непрерывной струей, у 75 % — прерывистой, толчкообразной. Культи желудка быстро, в течение 20—30 мин, освобождается от контрастного вещества. Пища не подвергается длительному воздействию желудочного сока и поступает в кишечник недостаточно химически и механически обработанной. Выключение двенадцатиперстной кишки из пищеварения ведет к нарушению эвакуаторной функции желчного пузыря. В происхождении этих нарушений большую роль играет снижение выработки слизистой оболочкой двенадцатиперстной кишки пищеварительных гормонов — секретина и холецистокинина — из-за отсутствия соляной кислоты. В результате у больных, перенесших резекцию желудка, особенно по Бильрот-П, значительно нарушается переваривание пищи ферментами поджелудочной железы и желчью, в частности происходит недостаточное эмульгирование жиров и активация липазы, отчасти трипсина и амилазы поджелудочной железы. К перечисленным нарушениям присоединяются нарушения всасывания в тонкой кишке вследствие дисфункции печени и поджелудочной железы, а также хронического энтерита.

Недостаточно изучен вопрос об изменениях слизистой оболочки тонкой кишки, в особенности дистальных ее отделов, у больных с пострезекционными синдромами. В связи с этим мы исследовали морфологические изменения слизистой оболочки тонкой кишки у больных с демпинг-синдромом на всем ее протяжении и морфофункциональные возможности различных отделов тонкой кишки, а также стремились

выработать морфологические критерии, которые можно учитывать при выборе метода хирургического лечения.

У большинства больных мы, как и Л. И. Аруин (1968), отметили признаки хронического энтерита. Определялся резкий отек стромы кишечных ворсинок, внедрение большого количества лимфоцитов в эпителиальный слой, что сочеталось с инфильтрацией лимфоидными элементами собственно слизистой оболочки. Эти признаки были особенно хорошо заметны в строме кишечных ворсинок вблизи базальных мембран эпителия. Реже в слизистой оболочке обнаруживались участки с признаками атрофии. Часто энит сопровождался явлениями десквамации, усилением продукции слизи, гиперплазией бокаловидных клеток, которая у половины больных была значительно выражена, причем не только в устьях крипт на основании ворсинок, но и на всем протяжении системы крипта — ворсинка. Вырабатываемый ими муцин и внеклеточная слизь содержали повышенное количество сиалоуглеводов. Обращало на себя внимание огрубение базальных мембран, эпителия, появление в строме большого количества ацидофильных гранулоцитов и тучных клеток. Гистохимические изменения слизистой оболочки тонкой кишки отражают извращение функционального состояния энтероцитов, а также позволяют косвенно судить о нарушении секреции и всасывания.

Слизистая оболочка дистальных отделов тонкой кишки при тяжелой степени демпинг-синдрома изменяется меньше, чем проксимальных. Однако у 1/3 больных, у которых демпинг-синдром сочетался с пострезекционной астенией, мы обнаружили морфологические изменения, которые трактовали как хронический илеит. У этих больных характер морфологических изменений в проксимальном и дистальном отделах тонкой кишки был во многом схож и определялся усилением секреции слизи, содержащей большое количество сиаловой кислоты, пролиферацией лимфоидных элементов в фолликулах подслизистого слоя и в строме ворсинок с изменением формы последних, снижением активности щелочной фосфатазы в щеточной камерке. Отмечено преобладание энтероцитов с ацидофильными гранулами в слизистой оболочке дистальных отделов, что можно объяснить ее гистологическими особенностями. Указанные изменения слизистой оболочки

тонкой кишки, а также ускоренный пассаж химуса приводят к неполной резорбции солей желчных кислот, поступлению повышенного их количества в толстую кишку и появлению поноса.

В результате нарушения процессов переваривания и всасывания нарушается обмен белков, жиров и углеводов, микроэлементов, развивается поливитаминовая недостаточность. В патогенезе малабсорбции важную роль играет размножение микрофлоры в верхних отделах тонкой кишки, что приводит к нарушению всасывания витамина B_{12} , деконъюгации солей желчных кислот, инактивации липазы и, как следствие этого, — к нарушению всасывания жиров.

В. Х. Василенко и соавторы (1968) показали, что приблизительно у 1/4 больных, перенесших резекцию желудка, обмен альбуминов не нарушается, у 1/3 повышается выход альбумина из кровяного русла в просвет пищеварительного тракта, у 1/4 усиливается внутритканевой распад альбумина и у 1/5 уменьшается скорость его синтеза. Вследствие нарушения белкового обмена развивается прогрессирующая потеря массы тела, снижается уровень белка в плазме крови, нарушаются ферментативные процессы и обмен нуклеотидов.

Рано могут возникнуть нарушения жирового обмена — ухудшение всасывания жиров в тонкой кишке, значительная потеря жира с калом, обеднение депо жиров. Нарушается обмен витаминов — развивается недостаточность витаминов группы В, рибофлавина, никотиновой кислоты, витамина D. В связи с нарушением обмена витамина D, кальция и фосфора у ряда больных после резекции развивается остеопороз.

Тяжесть пострезекционной астении усугубляется изменениями со стороны крови. Анемия является одним из осложнений резекции желудка, отягощающим различные функциональные расстройства. После резекции желудка могут быть два вида анемии: железodefицитная и белководефицитная. Гипохромная анемия наблюдается у 17—37 % оперированных; у 9 % отмечается выраженная гипохромная анемия с анизопойкилоцитозом (А. Р. Гвамичиани, К. А. Гарсиашвили, 1956). По данным Wellensten (1958), Д. Г. Ойстраха (1938), анемия и сидеропения чаще бывают после резекции желудка по Бильрот-П. Анемия возникает обычно вследствие нарушения всасывания

железа, витаминов B_{12} , С, фолиевой кислоты и развивается не ранее чем через 1—2 года после резекции. Отмечается дефицит железа, что является следствием ахлоргидрии и нарушения обмена железа. После резекции желудка могут наблюдаться клинические проявления скрытого авитаминоза B_{12} — прогрессирующая слабость, жжение в языке, парестезии, — а также фуникулярного миелоза (А. И. Гольдберг, 1960).

Hartmann (1952) выявил у оперированных больных особую форму анемии, которую он назвал протеинопривной, возникающей в результате недостаточности белка.

Ask-Upmark (1950), Ekbohm (1964), Kniffen, Quick (1969) описали 13 больных с нервно-мышечными нарушениями после резекции желудка, проявляющимися в изменении сухожильных рефлексов, мышечных подергиваниях, атрофии мышц, снижении электромиографических показателей. При гистологическом исследовании мышц отмечалась их атрофия вследствие миопатии и нарушения иннервации. У 12 из 13 больных резекция была выполнена по Бильрот-П.

Таковы основные причины пострезекционной астении. Следует подчеркнуть, что перечисленные изменения выражены тем сильнее, чем больший объем желудка удален.

Клинические проявления пострезекционной астении возникают после определенного латентного периода, который длится от нескольких месяцев до нескольких лет. В течение этого периода больные могут жаловаться на общую слабость, плохой аппетит. Основными симптомами пострезекционной астении являются: общая непреодолимая слабость, отеки, резкое исхудание, понос, кожные и эндокринные нарушения. Пострезекционная астения чаще встречается у мужчин в возрасте 40—50 лет. Первым симптомом является понос, который возникает очень рано, через 2 мес после операции. Понос принимает упорный характер, иногда становится профузным. Стул обычно 5—6 раз в сутки, водянистый, блестящий. У некоторых больных характер стула изменяется на протяжении суток: утром он бывает нормальным, а во второй половине дня становится водянистым. В кале обычно содержится большое количество непереваренных элементов. Иногда понос отсутствует.

Очень рано появляется исхудание, дефицит массы тела достигает 20—30 кг. Больной резко ослабевает.

Отеки, вначале умеренные, локализуются в области лодыжек, голеней, а затем распространяются выше, захватывая брюшную стенку. Лицо у таких больных отечное, одутловатое, бледное! Отеки безбелковые, холодные. Могут наблюдаться асцит, гидроторакс, анасарка. Отеки сопровождаются олигурией и анурией, суточный диурез снижается до 500—600 мл. Тем не менее в моче патологических изменений не отмечается. Отеки в значительной степени маскируют исхудание.

Kraus и Matica (1964) описали другой вид отеков после резекции желудка, не связанный с гипопроотеинемией и нарушениями питания. Они асимметричны, не поддаются лечению белковыми препаратами и исчезают после полиурии или психического возбуждения. Эти отеки связаны с повышенной активностью вазопрессина. Обычно они уменьшаются под влиянием кортикостероидов, тестостерона пропионата, анаболических гормонов. Играет роль также улучшение функции печени.

Аппетит у больных с пострезекционной астенией обычно резко снижен. Во время лечения анорексия может смениться булимией. Иногда у больных отмечаются умеренная боль в животе, рвота.

Обнаруживаются явления глоссита, фарингита, эзофагита, хейлоза, корнеальной гиперемии. Повышается чувствительность слизистой оболочки рта и языка к горячей и острой пище. Могут наблюдаться гингивит, гунтеровский язык, альвеолярная пиорея. На коже верхних конечностей, туловища появляются высыпания в виде пурпуры, петехий, иногда симметричные. На открытых частях тела, на лице может появляться экзантема. Отмечаются нарушения трофики кожи, усиленная пигментация, телеангиэктазии.

Эндокринная недостаточность проявляется снижением половой функции, исчезновением волосяного покрова, в частности в подмышечных впадинах. У мужчин волосяной покров может располагаться по женскому типу, прекращается рост волос на лице. Отмечается обесцвечивание волос, они становятся тусклыми, ломкими. У ряда больных нарушается психика.

При объективном обследовании, кроме описанных изменений, может определяться увеличение печени вследствие ее жировой инфильтрации. Печень равномерно увеличе-

на, с гладкими краями. Признаков портальной гипертензии не наблюдается.

Пострезекционная астения сопровождается рядом осложнений, которые можно разделить на две группы: 1) связанные с резекцией желудка и 2) инфекционные. Отягощают состояние больных пептическая язва анастомоза, демпинг-синдром или гипогликемический синдром. Клиническая картина в таких случаях характеризуется как симптомами пострезекционной астении, так и болевым синдромом при пептической язве или приступами слабости, появляющимися через определенный промежуток времени после приема пищи.

Нередко присоединяется вторичная инфекция, возникают рожистое воспаление, флегмоны, абсцессы. Pulvertaft (1952) указывает на возможность вспышки туберкулезного процесса в легких после резекции желудка. Ф. И. Карамышев (1966) у 19 (9 %) из 210 обследованных больных диагностировал туберкулёз легких: у 12 — фиброзноочаговый и у 7 — инфильтративный.

Killiot (1951) описал три степени расстройств пищеварения после резекции желудка: 1) легкую; 2) тяжелую, протекающую с поносом, отеками, с потерей белков, жиров, анемией; 3) тяжелую с кахексией, авитаминозом и остеопатией.

Лечение. При легкой степени пострезекционной астении показано консервативное лечение. При прогрессировании заболевания и нарушениях средней тяжести и тяжелой степени показано оперативное лечение после предварительного курса консервативной терапии.

Основу консервативного лечения составляет переливание крови (в особенности плазмы и альбумина). Эти препараты переливают 2—3 раза в неделю. Одновременно проводят коррекцию нарушений электролитного обмена (вливание растворов калия, кальция и др.). Для улучшения процессов синтеза белка назначают анаболические гормоны — анабол, неробол, метиландростенolon. Проводят курс витаминотерапии. Назначают диетическое питание с повышенным содержанием белков, жиров и углеводов. При сопутствующем демпинг-синдроме ограничивают прием углеводов. Заместительная терапия включает прием хлористоводородной кислоты, мексазы, фестала, панзинорма и др.

Оперативное лечение предусматривает включение в пищеварение двенадцатиперстной кишки, увеличение емкости культи желудка и замедление опорожнения ее. Применяют реконструктивную гастроэнтопластику по Генлею. Особенно показана таким больным комбинированная аптизоперистальтическая гастроэнтопластика.

Синдром приводящей петли. Приводящая петля включает в себя оставшуюся часть двенадцатиперстной кишки и участок тощей кишки между двенадцатиперстно-тощей складкой и культей желудка. Синдром приводящей петли наблюдается после резекции желудка по Бильрот-П и проявляется различными нарушениями опорожнения приводящей петли и рвотой желчью. Первые описания этого осложнения появились вскоре после внедрения в хирургическую практику резекции желудка (Mih, 1922; Haberger, 1924). Детальное описание клиники синдрома приводящей петли дали Hoffmann (1939), Е. Л. Березов и А. П. Рыбинский (1940). Им же принадлежит попытка выделения его из группы других пострезекционных синдромов. Этот синдром со времени его описания получал самые различные названия. Наиболее распространено из них название, предложенное Roux, Marshall и Pedoussant (1950): «синдром приводящей петли». Частота его колеблется от 3,5 (Bernstein, Bardey, 1957) до 42 % (Hernandez Guio, 1957).

Различают острую и хроническую непроходимость приводящей петли. *Острую непроходимость* чаще всего вызывают механические факторы: послеоперационные спайки, заворот, внутренние грыжи, инвагинация, ущемление позади брыжейки кишечной петли, анастомозированной с желудком, стеноз анастомоза. По сводной статистике Dahlgren (1964), механический фактор явился причиной возникновения синдрома приводящей петли у 95 из 105 больных. Некоторые авторы (Noring, 1958) считают, что острая непроходимость может быть обусловлена функциональными факторами, в частности острой атонией двенадцатиперстной кишки после ваготомии.

Частота острой непроходимости приводящей петли колеблется в пределах 0,5—2 % (Dahlgren, 1964). Заболевание может возникнуть в любое время после операции — через несколько дней или несколько десятков лет. Описан случай острой непро-

ходимости приводящей петли, возникшей через 34 года после операции.

Клиническая картина острой непроходимости характеризуется постоянной, усиливающейся болью в надчревной области или в правом подреберье, тошнотой и рвотой. При полной непроходимости желчь в рвотных массах отсутствует. Общее состояние прогрессирующе ухудшается, повышается температура тела, нарастает лейкоцитоз, отмечается тахикардия. При объективном обследовании выявляют резкую болезненность и напряжение мышц брюшной стенки. В надчревной области можно прощупать опухолевидное образование. В ряде случаев возрастает давление в кишке передается на желчные пути и выводные протоки поджелудочной железы. В таких случаях могут быть опоясывающая боль, желтуха. При дальнейшем прогрессировании процесса возникают некроз, перфорация двенадцатиперстной кишки с развитием перитонита. Острая непроходимость приводящей петли в ранний послеоперационный период может привести к недостаточности культи двенадцатиперстной кишки.

При рентгенологическом исследовании органов брюшной полости видны округлая зона затемнения и расширенная, заполненная газом петля кишки. Adams и Reinstein (1965) применяют внутривенную холангиографию, которая позволяет видеть контуры приводящей петли и изучать эвакуацию из нее.

Длительная задержка контрастного вещества свидетельствует о непроходимости приводящей петли.

Лечение острой непроходимости приводящей петли оперативное и заключается в устранении препятствий для эвакуации содержимого из приводящей петли. Рассекают спайки, расправляют заворот, устраняют инвагинацию или внутреннюю грыжу. Для улучшения эвакуации накладывают энтероэнтероанастомоз между приводящей и отводящей петлями по типу бок в бок или по Ру. При некрозе кишки применяют частичную резекцию петли с анастомозом по Ру, при гангрене двенадцатиперстной кишки — резекцию ее с пересадкой протоков в тонкую кишку.

Летальность при полной непроходимости приводящей кишки, по данным Dahlgren (1964), составляет 26 %.

Хроническая непроходимость приводящей

петли (собственно синдром приводящей петли), как и острая, может появиться в любое время после операции. Синдром приводящей петли чаще развивается после резекции желудка с гастроэнтероанастомозом на длинной петле, особенно без брауновского соустья. Частота синдрома приводящей петли при впередиободочном анастомозе составляет около 25 %, при позадиободочном — 4,5 % (Buset, 1953). При наличии брауновского анастомоза синдром приводящей петли встречается в 3,3 % случаев, без него — в 21,5 % (Dahlgren, 1964). После ваготомии и гастроэнтеростомии также может быть рвота желчью.

Этиологические факторы синдрома приводящей петли делятся на 2 группы: 1) механические (послеоперационные спайки, инвагинация, нарушение эвакуации по отводящей петле, неправильное расположение приводящей петли, очень длинная приводящая петля, выпадение слизистой оболочки приводящей петли в желудок); 2) функциональные (гипертоническая дискинезия желчных путей и двенадцатиперстной кишки, повреждение и раздражение стволов блуждающих нервов, гипотензивное и спастическое состояние верхнего отдела пищеварительного тракта, повышенное выделение желчи и сока поджелудочной железы под влиянием секретина и холецистокинина).

Unger (1967) выделяет два основных механизма нарушения пассажа по приводящей петле. При первом, наблюдающемся у меньшего числа оперированных, культя желудка легче опорожняется в приводящую, а не в отводящую петлю. Причинами рефлюкса и маятникообразного перемещения содержимого являются нарушения оттока по отводящей петле, вторичное расширение входа в приводящую петлю, неправильное расположение приводящей петли, ошибочное расположение анастомоза (горизонтальный анастомоз, отсутствие шпоры), вторичная деформация анастомоза спайками, сморщивание брыжейки приводящей петли.

Второй механизм заключается в сужении просвета приводящей кишки. Препятствие может быть в любом месте между двенадцатиперстно-тощим изгибом и культей желудка. Наиболее частыми местами сужений являются двенадцатиперстно-тощий изгиб и место перехода приводящей петли в энтероэнтероанастомоз. Причинами нарушения

пассажа по приводящей петле в этом случае могут быть: соскальзывание длинной приводящей петли влево в пространство между двенадцатиперстно-тощим изгибом сзади и брауновским анастомозом спереди с последующим сдавлением непосредственно в точке анастомоза (аналогичная причина может иметь место и при отсутствии энтероэнтероанастомоза); сдавление короткой приводящей петли двенадцатиперстно-тощего изгиба; перегиб короткой приводящей петли у малой кривизны; перетяжка приводящей петли краем «окна» в брыжейке ободочной кишки при ретракции и выскальзывании культи желудка; сдавление приводящей петли средней ободочной артерией.

Наряду с механическими факторами в возникновении синдрома приводящей петли играют роль и функциональные нарушения. Тоуе и Williams (1965) полагают, что попадание желчи в желудок вызывает раздражение слизистой оболочки и в последующем рвоту желчью, которая является ведущим симптомом в клинике синдрома приводящей петли.

Auguste и соавторы (1963) подчеркивают, что желчь скапливается не в двенадцатиперстной кишке, а в желудке и при удалении ее из желудка уменьшаются клинические проявления. Желчь в желудке задерживается вследствие функциональных дефектов анастомоза, которые не дают ей оттекать по отводящей петле и вызывают попадание ее в культю желудка.

Ю. М. Панцырев (1973) считает, что решающее значение при синдроме приводящей петли имеют функциональные нарушения пищеварительного тракта, среди которых на первом месте стоит нарушение моторной функции отводящей петли (дискинезия, спазм).

Я. Д. Витебский (1970) рассматривает синдром приводящей петли как прогрессирующий дуоденостаз, обусловленный хроническими нарушениями проходимости двенадцатиперстной кишки, деформацией связки Трейтца, артериомезентериальной компрессией, мезентериальным лимфаденитом. Важное место в патогенезе синдрома приводящей петли имеет избыточное выделение желчи и сока поджелудочной железы и скопление их в приводящей петле при нарушенном оттоке из нее.

Больные обычно жалуются на ощущение тяжести в надчревной области и постепенно

нарастающее ощущение распирания в правом подреберье через 10—15 мин после приема пищи. Появляются тошнота, горький привкус во рту, ощущение жжения за грудиной. Затем возникает нарастающая боль в надчревной области справа. На высоте боли внезапно наступает обильная, иногда повторная рвота желчью. После рвоты симптомы полностью исчезают. У некоторых больных рвота возникает после употребления определенного вида пищи (молока, жирной пищи) или большого количества ее. Очень редко рвота желчью не связана с приемом пищи. В тяжелых случаях больные теряют с рвотой до 1 л желчи. При объективном обследовании отмечаются субиктеричность склер, признаки обезвоживания организма — снижение тургора кожи, сухой язык, олигурия, концентрированная моча. Стул нерегулярный, серого цвета с большим количеством непереваренного жира и мышечных волокон. При тяжелом течении заболевания развивается анемия.

Выделяют легкую, средней тяжести и тяжелую степени синдрома приводящей петли. При легкой степени заболевания рвота наступает 1—2 раза в месяц, небольшие срыгивания возникают через 20 мин — 2 ч после еды, чаще после приема молочной сладкой пищи. При средней тяжести синдрома приводящей петли приступы возникают 2—3 раза в неделю, выражен болевой синдром, выделяется до 200—300 мл желчи. Тяжелая степень заболевания характеризуется ежедневными приступами боли, сопровождающимися рвотой до 500 мл и более желчи.

Рентгенологическая картина при синдроме приводящей петли не специфична. Ни поступление контрастного вещества, ни отсутствие заполнения приводящей петли не являются патогномичными признаками синдрома приводящей петли.

Для диагностики определенное значение имеют пробы с провокацией синдрома приводящей петли. Jordan (1955) предложил вводить жировую питательную смесь в культу желудка через зонд. При положительной пробе через 45—60 мин из культуры желудка аспирируют большое количество желчи. После удаления желчи болезненные явления проходят. При отсутствии синдрома приводящей петли желчь аспирируют с первых минут после введения питательной смеси.

Dahlgren (1964) применяет более эффективный тест. Больному с подозрением на

синдром приводящей петли сначала вводят секретин, стимулирующий секрецию поджелудочной железы и желчи, а затем холецистокинин — стимулятор моторики двенадцатиперстной кишки. При неполной закупорке приводящей петли появляется рвота желчью. Из других методов исследования используют гастроскопию. Выявляют воспаление в области анастомоза, в отличие от рефлюкс-гастрита, при котором в процесс вовлекается слизистая оболочка всей культуры.

Лечение. Консервативное лечение синдрома приводящей петли малоэффективно и сводится к устранению гипопротеинемии и анемии. Назначают переливание крови и плазмы, глюкозу с инсулином, новокаиновую поясничную блокаду, блокаду шейногрудного узла, промывание желудка, спазмолитические средства и витаминотерапию.

Все оперативные методы лечения синдрома приводящей петли можно разделить на три основные группы.

I. Операции, устраняющие перегибы приводящей петли или укорачивающие ее: 1) подшивание приводящей петли к малому сальнику и заднему листку брюшины (Sarriger, Butler, 1951); 2) подшивание приводящей петли к малой кривизне желудка; 3) устранение перегибов петли с фиксацией швами; 4) укорочение приводящей петли (Hofmann и Spiro, 1961); 5) удаление большого сальника.

II. Дренирующие операции: «1) энтероэнтероанастомоз по Брауну; 2) энтероэнтероанастомоз по Ру; 3) дуоденоюноанастомоз по типу бок в бок, поперечный — по Витебскому или по Bergeret; 4) реимплантация двенадцатиперстной кишки и приводящей петли в отводящую петлю по Таннеру (Tanner—Roux); 5) пластика гастроэнтероанастомоза (pantaloon-anastomosis, по Hoag—Saunders—Steinberg).

III. Реконструктивные операции >1) дегастроэнтеростомия после ваготомии и гастроэнтеростомии и пилоропластика; 2) реконструкция анастомоза по Рейхелю — Полна в гастроэнтероанастомоз по Гофмейстеру — Финстереру; 3) реконструкция анастомоза по Бильрот-П в гастродуоденоанастомоз по Бильрот-1; 4) гастроеюнопластика (рис. 130).

Операции первой группы, направленные на устранение перегибов, инвагинации приводящей петли, создание клапанного меха-

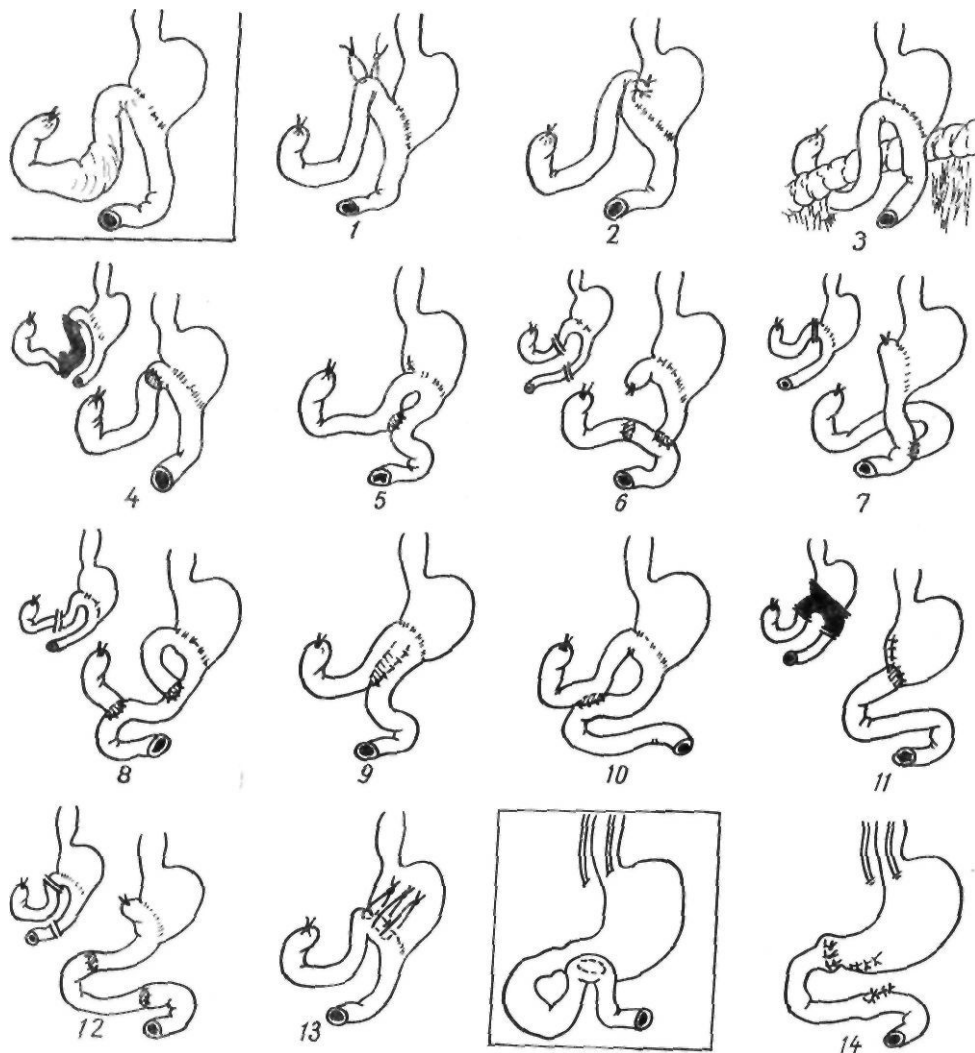


Рис. 130. Операции при синдроме приводящей петли:

1 — подшивание приводящей петли к париетальной брюшине и капсуле поджелудочной железы; 2 — подшивание приводящей петли к малой кривизне; 3 — резекция большого сальника; 4 — резекция избыточной приводящей петли; 5 — энтеро-энтероанастомоз; 6 — операция Bergeret; 7 — резекция по Ру; 8 — операция Таннера — Ру; 9 — операция Hoag — Steinberg; 10 — дуоденоюноанастомоз; 11 — резекция по Бильрот-1; 12 — вторичная гастроюнопластика; 13 — сужение гастроюноанастомоза; 14 — дегастрэнтеростомия и пилоропластика после ваготомии и гастрэнтеростомии

низма в устье приводящей петли не являются радикальными и их выполняют только при тяжелом общем состоянии больного. Более эффективно наложение броуновского анастомоза между приводящей и отводящей петлями. Успешные результаты лечения отмечаются при использовании операции Таннера — Ру (1948). Модификация Tanner состоит в следующем: приводящую петлю пересекают, дистальный ее отрезок вшивают в бок отводящей петли, проксимальный, отходящий от двенадцатиперстной кишки, вшивают в бок тощей кишки на

расстоянии 45—50 см от предыдущего анастомоза. Расположение петель кишечника напоминает цифру 9, потому операция получила название Таннера — Ру-9.

Для улучшения эвакуации из приводящей петли и увеличения емкости было предложено соединять приводящую и отводящую петли на расстоянии 8—10 см (Hoag, Sanders, 1939; Steinberg, 1959). Важным и обязательным при этой операции является создание клапана для предотвращения забрасывания желудочного содержимого в двенадцатиперстную кишку.

Наибольшее применение при синдроме приводящей петли находит операция Ру.

Профилактика синдрома приводящей петли заключается в правильном наложении анастомоза во время резекции желудка, а именно: в использовании для наложения гастроэнтероанастомоза короткой петли тонкой кишки (8—10 см от связки Трейтца), подшивании приводящей петли к малой кривизне желудка для создания шпоры, прочной фиксации культи желудка в окне брыжейки поперечной ободочной кишки.

Гастроэзофагеальный рефлюкс. Недостаточно изученным осложнением резекции желудка является гастроэзофагеальный рефлюкс — забрасывание желудочного содержимого в пищевод вследствие недостаточности функции кардии.

Как указывают многие авторы (Ю. В. Варшавский, И. М. Островская, 1969; Endo и соавт., 1978), возникновение рефлюкса после дистальной резекции желудка обусловлено рядом факторов.

I. Травматические факторы: 1) тракции желудка во время операции, приводящие к растяжению связочного аппарата проксимального отдела желудка; 2) мобилизация большой кривизны желудка; 3) пересечение сосудов желудка, косых мышц его стенки, особенно малой кривизны; 4) ваготомия, сопровождающаяся рассечением пищеводно-диафрагмальной и желудочно-диафрагмальной связок; 5) наложение желудочно-кишечного анастомоза, особенно прямого гастродуоденоанастомоза по Бильрот-I, приводящее к выравниванию угла Гиса; 6) частое отсасывание желудочного содержимого в послеоперационный период, вызывающее поверхностный эзофагит.

II. Трофические факторы: 1) повреждение сосудов, приводящее к ишемии участка в области пище водно-желудочного соединения, тромбофлебит вен кардиальной части желудка; 2) нарушение нейрогуморальных факторов, участвующих в иннервации пищевода; 3) нарушение трофики диафрагмы вследствие гипопроteinемии, исхудания; 4) язвенный диатез и увеличенный объем желудочной секреции (особенно ночной), который может оставаться еще длительное время после операции; 5) забрасывание щелочного содержимого двенадцатиперстной кишки в культи желудка, снижающее тонус мышечной оболочки желудка.

III. Механические факторы: 1) желудоч-

ный стаз; 2) уменьшение объема желудочного резервуара, сопровождающееся повышением внутрижелудочного давления.

Поданным ряда авторов (М. С. Григорьев и А. Г. Кононов, 1967; Siewert и соавт., 1976), гастроэзофагеальный рефлюкс наблюдается у 20—25 % больных, перенесших резекцию желудка. Причем более выраженные его формы встречаются чаще после обширной резекции желудка по Бильрот-I (Endo и соавт., 1978). Lataste и Gonthier (1967) на 100 резекций дистального отдела желудка в 20 % случаев обнаружили клинические признаки рефлюкса, в 4 % — тяжелые проявления рефлюкса. У 10 % больных были как клинические, так и рентгенологические признаки. У 10 % наблюдалось расширение пищевода, часто сочетающееся с зиянием кардиального отверстия.

Ю. В. Варшавский и И. М. Островская (1969) у 15—16 % больных после дистальной резекции желудка выявили дисфункцию замыкательного аппарата физиологической кардиальной части желудка.

Клиническая картина гастроэзофагеального рефлюкса обусловлена механическим и химическим раздражением пищевода содержимым желудка или тонкой кишки. В результате такого воздействия возникает эзофагит, который может быть катаральным, эрозивным или язвенно-некротическим. Симптомы рефлюкса весьма разнообразны и могут симулировать различные заболевания органов грудной и брюшной полостей.

Основной жалобой больных является жгучая боль за грудиной, особенно в области нижней ее трети, распространяющаяся вверх и сопровождающаяся обильным слюноотделением. Боль усиливается при наклоне туловища, в связи с чем французские авторы назвали этот признак «симптомом шнурков». Второй жалобой является мучительная изжога, появляющаяся через 1—2 ч после еды. Больные вынуждены часто пить, чтобы уменьшить неприятные ощущения, но это не приносит облегчения. Ряд больных отмечают горечь во рту.

Боль за грудиной нередко напоминает приступ стенокардии с типичной для нее иррадиацией боли. Иногда рефлюкс провоцирует истинную стенокардию.

Частым симптомом гастроэзофагеального рефлюкса является гипохромная анемия (Г. А. Алексеев, 1960; Windzor, 1964).

Как результат эзофагита, может развиваться сужение пищевода с соответствующей симптоматикой (Сох, 1961; Newille, 1963).

Диагноз гастроэзофагеального рефлюкса основывается на клинических данных, результатах рентгенологического исследования, эзофагоскопии. М. С. Григорьев и А. Г. Кононов (1967) рекомендуют применять следующую методику рентгенологического исследования. В норме в вертикальном положении больного бариевая взвесь может проходить в желудок в момент выдоха, а при вдохе она в желудок не поступает. При нарушении замыкательной функции кардиальной части желудка бариевая взвесь поступает в желудок и в момент вдоха (симптом Диллона). После заполнения желудка бариевой взвесью больной на 15—20 мин принимает положение Тренделенбурга для контрастирования свода желудка и изучения угла Гиса. После рентгенографии в этом положении больного поворачивают с бока на бок, просят покашлять и натужиться. В этот момент контрастное вещество иногда затекает из желудка в пищевод, что свидетельствует о наличии гастроэзофагеального рефлюкса. Для диагностики рефлюкса можно применить пробу Бромбарта, которая заключается в том, что после максимального глотка воды в горизонтальном положении наблюдается регургитация контрастного вещества в пищевод. В заключение применяют исследование с компрессией живота в состоянии максимального выдоха. Затекание бариевой взвеси в пищевод является прямым признаком несостоятельности замыкательного аппарата кардиальной части желудка, то есть гастроэзофагеального рефлюкса. К косвенным рентгенологическим признакам рефлюкса относятся также отсутствие газового пузыря и тупой угол Гиса. У некоторых больных с длительным анамнезом можно наблюдать сужение пищевода в нижнем отделе с нечеткими контурами, изменением рельефа слизистой оболочки, нарушением перистальтики.

Эндоскопическими признаками эзофагита являются отечность, гиперемия слизистой оболочки пищевода, легкая кровоточивость и ранимость ее при исследовании, избыточное количество слизи, эрозии, покрытые фибринозным налетом. При незначительно выраженных макроскопических изменениях биопсия слизистой оболочки помогает поставить диагноз.

При невозможности проведения эзофагоскопии применяют описанные выше пробы.

Лечение больных с гастроэзофагеальным рефлюксом преимущественно консервативное. Важную роль играют диета и режим питания. Рекомендуется избегать приема острой, грубой, горячей пищи. Пищу следует принимать небольшими порциями, часто. Нельзя ложиться отдыхать после еды, так как при этом происходит затекание желудочного содержимого в пищевод. Последний прием пищи должен быть за 3—4 ч до сна. В промежутках между приемами пищи не рекомендуется принимать жидкость. Необходимо устранить факторы, повышающие внутрибрюшное давление (ношение бандажа, пояса, запор, метеоризм). Спать рекомендуется с приподнятым головным концом. Медикаментозное лечение состоит в назначении вяжущих, обволакивающих средств (препараты висмута, алюминия, каолин, препараты серебра, лакричного корня). Применяют атропина сульфат, белладонну, седативные и противоаллергические препараты. При наличии анемии используют стимуляторы гемопоэза. Из физиотерапевтических мероприятий назначают диатермию шейных симпатических ганглиев. Применяют также местную терапию через эзофагоскоп.

Оперативное лечение гастроэзофагеального рефлюкса, возникшего после дистальной резекции желудка, показано при его упорном течении и неэффективности консервативного лечения. Операция заключается в восстановлении нарушенного угла Гиса. Используют эзофагофундопликацию, фундопликацию по Ниссену, эзофагофренофундопликацию. Профилактика этого осложнения состоит в изучении состояния кардиальной части желудка во время каждой резекции и фиксации дна желудка к диафрагме и брюшной части пищевода при выравнивании угла Гиса (М. С. Григорьев и А. Г. Кононов, 1965). Lhotka и соавторы (1969) сообщают об успешном применении эзофагогастрорафии по Lortat — Jacob (подшивание правой половины большой кривизны дна желудка к левой половине пищевода).

Щелочной рефлюкс-гастрит является недостаточно изученным осложнением операций на желудке, которое встречается у 5—35 % оперированных (Б. И. Фукс и соавт., 1974; В. С. Помелов, 1981; Herring-

top и соавт., 1974). Считают, что это наиболее частый пострезекционный синдром, подлежащий повторному оперативному вмешательству (Sawyers, Herrington, 1980). Щелочной рефлюкс-эзофагит может возникнуть после резекции желудка, антрумэктомии, гастроэнтеростомии, ваготомии с пилоропластикой, а также холецистэктомии, сфинктеропластики.

Причиной этого осложнения является длительное воздействие на слизистую оболочку желудка содержимого двенадцатиперстной кишки, в частности желчных кислот, ферментов поджелудочной железы, лизолецитина. Значительную роль при этом играет лизолецитин, образующийся из лецитина желчи под воздействием фосфолипазы А. Лизолецитин разрушает клетки поверхностного эпителия слизистой оболочки желудка путем удаления липидов из их мембраны. При этом происходит нарушение слизистого барьера, сопровождающееся обратной диффузией ионов водорода и поступлением ионов натрия в просвет желудка, в результате чего образуются эрозии и язвы. Выраженными детергентными свойствами обладают также желчные кислоты (холевая, хенодесоксихолевая, диоксихолевая и др.). Наряду с лизолецитином и желчными кислотами большое значение имеет бактериальная флора, которая непосредственно и при помощи токсинов вызывает повреждение слизистой оболочки культи желудка. Кроме того, микроорганизмы способствуют деконъюгации желчных кислот. Росту микрофлоры благоприятствуют щелочная среда и нарушение (стаз) опорожнения оперированного желудка.

Клиническая картина щелочно-рефлюкс-гастрита характеризуется постоянной разлитой болью в надчревной области, отрыжкой, рвотой желчью. У ряда больных отмечаются жжение и боль за грудиной. У большинства больных имеется стойкая потеря массы тела. При этом даже длительная комплексная терапия и полноценное питание не обеспечивают восполнения дефицита массы тела. Характерными признаками являются анемия, гипо- или ахлоргидрия.

Достоверная диагностика щелочного рефлюкс-гастрита стала возможной после широкого внедрения в клиническую практику эндоскопического исследования. При гастроскопии определяется гиперемия слизис-

той оболочки желудка, часто виден заброс содержимого двенадцатиперстной кишки в желудок. При гистологическом исследовании материала биопсии обнаруживаются хронический воспалительный процесс, кишечная метаплазия, уменьшение массы обкладочных клеток, участки кровоизлияний, что свидетельствует о глубоких дегенеративных изменениях в слизистой оболочке желудка. В то же время ряд авторов подчеркивают, что эндоскопическое исследование не является решающим в диагностике, поскольку воспалительные изменения, по крайней мере в области анастомоза, наблюдаются у большинства лиц, перенесших резекцию желудка. Даже диффузные воспалительные изменения могут наблюдаться при отсутствии клинической симптоматики, и, наоборот, при выраженной клинической симптоматике иногда отмечаются минимальные изменения слизистой оболочки желудка. Данные гистологического исследования также не коррелируют с симптомами рефлюкс-гастрита (Ноаге и соавт., 1977; Bogen, Way, 1980).

В связи с этим Warshaw (1981) предложил для диагностики рефлюкс-гастрита щелочную пробу. Больному через зонд последовательно вливают 20 мл 0,1 моль/л раствора хлористоводородной кислоты, 20 мл изотонического раствора натрия хлорида, 20 мл 0,1 моль/л раствора едкого натра. Испытуемый раствор оставляют в желудке в течение 3 мин, после чего желудок промывают 20 мл изотонического раствора натрия хлорида. Каждый последующий исследуемый раствор вливают спустя 5 мин и проверяют результат дважды. При положительной пробе, характеризующейся болью в надчревной области, выраженной тошнотой и рвотой, повторно вливают 10 мл раствора. Автор отмечает, что остается неясным, является ли чувствительность к вливанию щелочей в желудок следствием поражения его слизистой оболочки или же это характерная особенность слизистой оболочки у индивидуального больного, существующая до возникновения рефлюкс-гастрита. Если верно последнее предположение, то щелочной тест может быть использован перед операцией на желудке или перед холецистэктомией для выявления предрасположенности к развитию щелочного рефлюкс-гастрита.

Консервативное лечение щелочного рефлюкс-гастрита, включающее

щадящую диету, антацидные, вяжущие, обволакивающие средства, холестирамин, обычно малоэффективно. Большинство существующих методов хирургического лечения направлено на устранение заброса содержимого двенадцатиперстной кишки в желудок. Наибольшее распространение получила операция Ру. При этом большинство хирургов считают, что расстояние от гастроэнтероанастомоза до межкишечного соустья должно составлять 45–50 см.

По нашему мнению, операция Ру имеет следующие недостатки: 1) энтероанастомоз, наложенный на расстоянии до 40 см от желудка, не у всех больных предупреждает заброс содержимого двенадцатиперстной кишки в желудок; 2) при формировании энтероанастомоза на расстоянии 40–60 см от гастроэнтероанастомоза тощая кишка приобретает форму двустовлки, что нарушает пассаж химуса, приводит к растяжению кишки и сопровождается тошнотой, ощущением распирания, болью в надчревной области; 3) при короткой приводящей петле после пересечения последней и формирования анастомоза по Ру создаются условия для заброса желудочно-кишечного содержимого в двенадцатиперстную кишку, что у некоторых больных может вызвать панкреатит, холецистит, дуоденит или усугубить их течение.

Для профилактики указанных недостатков операции Ру нами (В. Ф. Саенко, Н. И. Тутченко, 1980) разработана следующая методика оперативного лечения щелочного рефлюкс-гастрита. После пересечения приводящей петли на уровне двенадцатиперстно-тощего изгиба ушиваем ее в области гастроэнтероанастомоза, а отводящую петлю пересекаем на расстоянии 18–20 см от гастроэнтероанастомоза. Накладываем дуоденоюноанастомоз с дистальным участком тощей кишки. Отводящую кишку ушиваем по типу конец в бок в поперечном направлении, отступя 18–20 см от дуоденоюноанастомоза. У 15 из 19 больных, которым была применена операция Ру в предложенной нами модификации, получены хорошие результаты. Эффективность операции обусловлена не только устранением поступления содержимого двенадцатиперстной кишки в желудок, но и желудочно-кишечного содержимого — в двенадцатиперстную кишку.

Пищевая аллергия. Заболевания пищева-

рительного тракта в 20–30 % случаев носят аллергический характер. По данным А. М. Ногаллера (1975), пищевая аллергия отмечена у 12 % больных, перенесших резекцию желудка. Диагностика пищевой аллергии сложна, поскольку специфические симптомы отсутствуют. Чаще всего аллергенами бывают молоко, яйца, рыба, клубника, томаты, какао, шоколад, ребе мясо, груши, апельсины, бананы, пряности.

Белки пищи под влиянием протеолитических ферментов расщепляются до пептидов и аминокислот, теряя свои антигенные свойства, и в таком виде всасываются. Всосавшиеся нерасщепленные чужеродные белки действуют как аллергены и сенсибилизируют организм, вызывая образование антител.

Всасыванию нативных нерасщепленных белков в кишечнике после резекции желудка способствуют: 1) снижение активности протеолитических ферментов пищеварительного тракта, что является результатом как воспалительных заболеваний желудка и кишечника, так и резекции желудка, а также нарушение барьерной функции печени; 2) ускоренная эвакуация желудочного содержимого в кишечник, когда действие соляной кислоты, пепсина и переваривание белков в желудке резко уменьшаются; 3) повреждение кишечного эпителия, эрозия слизистой оболочки кишечника; 4) местная гиперемия, стаз, воспалительные процессы в пищеварительном тракте.

Определенную роль в патогенезе пищевой аллергии играют дефицит пищеварительных ферментов, нарушения пристеночного пищеварения, генетический фактор, в частности снижение способности слизистой оболочки кишечника к секреции IgA, вазоактивные вещества (гистамин, серотонин и др.).

Особенно часто после резекции желудка развивается повышенная чувствительность к молоку и молочным продуктам. У больного, который до операции обычно хорошо переносил молоко, с момента операции после приема даже небольшого его количества появляются боль, тошнота, понос. Аллергия на молоко обусловлена снижением его перевариваемости и попаданием в тонкую кишку без достаточной предварительной обработки в желудке.

Для диагностики пищевой аллергии применяют пробы с нагрузкой аллергеном, при которых исследуют ряд показателей до и

после введения аллергена. Преимущественно применяют молочный тест. Определяют следующие показатели: лейкопенический индекс Вогена — уменьшение количества лейкоцитов в периферической крови не менее чем на 1000 по сравнению с исходным; тромбоцитопенический индекс Строка — уменьшение количества тромбоцитов не менее чем на 15 % по сравнению с исходным; пульсовую пробу Кока — учащение пульса на 12—15 в 1 мин; снижение систолического давления не менее чем на 2 кПа (15 мм рт. ст.); гистаминопексический индекс крови.

Изучают также изменение самочувствия больного* после введения аллергена (слабость, сердцебиение, тошнота, рвота, метеоризм, понос). За 4 дня до проведения молочного теста обследуемый получает элиминационную диету (без молока и молочных продуктов). На 5-й день утром натощак у него определяют все перечисленные показатели, затем дают выпить 200 мл свежего молока и каждые 15 мин в течение 90 мин повторяют исследование. Молочный тест считается положительным, если оказываются положительными 3—6 изучаемых показателей. Об аллергической природе пищевых продуктов свидетельствует увеличение числа ацидофильных гранулоцитов. После резекции желудка у 30 % больных отмечается положительный молочный тест (Х. Я. Нобек, Л. Х. Херинг, 1969). Сох, Кегг (1957) изучали пищевую аллергию у 100 больных после резекции желудка и у 100 больных, перенесших ваготомию с гастроэнтеростомией. В первой группе аллергия к молоку была у 30 больных, к молочному пудингу — у 32, к жирной пище — у 25, к яйцам — у 20; во второй — соответственно у 7, 10, 17 и 14 больных. К более информативным пробам относятся кожная проба с введением пищевого антигена, метод пассивного переноса антител по Прауснитцу—Кюстнеру, реакция повреждения базофильных гранулоцитов по Шелли, реакция связывания комплемента и др.

В сомнительных случаях о пищевой аллергии свидетельствуют следующие факты: появление реакции в ответ на прием продукта, не представляющего большой нагрузки для пищеварения, при одновременной хорошей переносимости других пищевых продуктов, в том числе и так называемых тяжелых; несоответствие между небольшим количеством принятого продукта и си-

лой ответной реакции (например, небольшой глоток молока вызывает кишечную колику); моторные расстройства (рвота, понос); одновременное наличие других аллергических проявлений, например крапивницы.

Лечение больных с пищевой аллергией, развившейся после резекции желудка, состоит в исключении аллергена из пищи и применении десенсибилизирующих средств (кальция хлорид, супрастин, кортикостероиды), а также специфической десенсибилизации возрастающими дозами непереносимого продукта.

Органические поражения

Пептическая язва анастомоза. Операции по поводу пептических язв анастомоза занимают по частоте второе-третье место среди повторных операций на желудке. Впервые это осложнение, возникшее после гастроэнтеростомии, описали Berg (1897) и Graun (1899), а в отечественной литературе — К. М. Сапежко (1901). Частота его после гастроэнтеростомии достигает 5—10 % (С. С. Юдин, 1955).

О возникновении пептической язвы после резекции желудка впервые сообщил Хабеггер (1929). Частота развития пептических язв после резекции желудка составляет 0,5—2 % (С. С. Юдин, 1954; Н. С. Утешев, 1968; В. С. Маят, 1968). Главной причиной возникновения пептической язвы является сохранный, несмотря на оперативное вмешательство, повышенная кислото- и пепсиноподукция в желудке. Она может быть следствием экономной первичной резекции, неправильно выполненной резекции на выключение с оставлением в культе двенадцатиперстной кишки слизистой оболочки привратниковой части желудка, повышенного тонуса блуждающих нервов, синдрома Золлингера—Эллисона, оставления участка денервированной слизистой оболочки привратниковой части в культе желудка (Holle, 1968), особенностей резекции желудка по Бальфуру, Ру (Wangensteen, 1940; Gall, 1963), дистопии слизистой оболочки привратниковой части желудка (Haberer, 1918; Schloesmann, 1947).

Экономно выполненная резекция не только не снижает повышенной кислотности и переваривающей способности желудочного сока, но и создает условия для постоянного воздействия желудочного сока на слизистую оболочку тонкой кишки в результате удале-

ния привратника. Я. О. Гальперн (1930) указывал, что резекция должна быть только обширной, снижающей кислотность. Ограничение уровня резекции лишает ее всякого смысла. При пептической язве вследствие недостаточного объема резекции показано применение резекции с ваготомией.

При выполнении резекции на выключение обязательно следует полностью удалить слизистую оболочку привратниковой части желудка. При невыполнении этого условия возникают пептические язвы анастомоза и тощей кишки. Причиной их является постоянная стимуляция желез слизистой оболочки культи желудка гастрином, вырабатываемым в оставленной слизистой оболочке антральной части, вследствие чего происходит повышенное выделение соляной кислоты и пепсина. Как показали исследования Е. М. Матросовой и соавторов (1974, 1981), забрасывание пищевых масс и ощелачивающее влияние содержимого двенадцатиперстной кишки не являются единственной и главной причиной гиперсекреции при сохранении слизистой оболочки двенадцатиперстной кишки в случае резекции на выключение. Важную роль играет выключение тормозного влияния пуринергических образований блуждающих нервов на антро-дуоденальные структуры, контролирующие желудочную секрецию. Яркий пример приводит Scott с соавторами (1961). Больной 5 раз оперирован по поводу рецидивирующей язвы тощей кишки. Высокая резекция с ваготомией также не принесла успеха. И лишь после резекции культи двенадцатиперстной кишки с обнаруженной в ней при последующем исследовании слизистой оболочкой антральной части желудка наступило выздоровление. При пептических язвах этой этиологии патогенетически обоснованным является удаление слизистой оболочки антральной части желудка и пептической язвы путем резекции желудка с анастомозом. "

Уряда больных, несмотря на, казалось бы, правильное выполнение резекции желудка, все же возникают пептические язвы анастомоза. Е. А. Березов (1938), С. С. Юдин (1954) объясняли это конституционными особенностями больных. Причиной образования язв в этом случае является неустранимая гиперсекреция желудочного сока вследствие повышенного тонуса блуждающих нервов. Ваготомия или ваготомия в сочетании с резекцией избавляет от страдания.

У 10 % больных причиной возникновения рецидива язвы является синдром Золлинге-Эллисона.

И. К. Пипиа и Р. Н. Кумсиашвили (1966) считают, что в патогенезе упорных рецидивов пептической язвы имеет значение метаплазия слизистой оболочки в области анастомоза и тощей кишки. При наличии минимальной культи желудка они обнаружили высокую концентрацию свободной соляной кислоты, вырабатываемой не только оставшейся частью желудка, но и железами привратника и дна желудка, развившимися в тонкой кишке вблизи анастомоза. На возможность развития привратниковых желез в области гастроэнтероанастомоза указывают Angerer (1925), В. П. Березенцев (1945), В. Д. Смехова (1962). Окончательно роль этих структурных изменений в патогенезе пептической язвы не выяснена. Обоснованным методом лечения в таких случаях является резекция желудка с анастомозом, возможно, с ваготомией.

Holle (1968) придает большое значение в возникновении пептической язвы после резекции желудка сохранению участка денервированной слизистой оболочки антральной части желудка вдоль малой кривизны культи желудка. Денервированная слизистая оболочка выделяет, по мнению Holle, большое количество гастрина. Методом лечения в таких случаях является резекция желудка с удалением слизистой оболочки антральной части желудка.

Некоторые хирурги (Finsterer, Wangenstein, Gall и др.) указывают, что пептическая язва чаще возникает после наложения переднего гастроэнтероанастомоза с брауновским соустьем (резекция по Бальфуру) и после анастомоза по Ру, несмотря на достаточный объем резекции. Они предлагают применять у таких больных резекцию желудка с гастроэнтероанастомозом на короткой петле.

Редкой причиной пептической язвы после резекции желудка является дистопия слизистой оболочки привратниковой части желудка в двенадцатиперстной кишке (Haberger, 1918; Orator, 1925; Spath, 1926) и в области дна желудка (Schloesmann, 1947).

Пептические язвы могут располагаться в следующих местах: в культе желудка (наиболее редкая локализация); в анастомозе; частично в желудке, частично в тощей кишке при резекции желудка по Бильрот-П или

в двенадцатиперстной кишке при резекции желудка по Бильрот-I; в тощей кишке: а) в брыжеечном крае кишки напротив анастомоза; б) на передней или задней стенке в области анастомоза; в) в отводящей петле — на различном удалении от анастомоза (до 40 см); г) в приводящей петле, в области брауновского анастомоза. Большинство пептических язв (80 %) относится к маргинальным язвам анастомоза (М. М. Левин, 1961)

Обычно пептические язвы появляются очень рано, в течение первого года после операции. Характерными признаками являются боль, рвота, похудание, кровотечение, пенетрация, перфорация.

Основным симптомом пептической язвы является боль. Иногда она имеет такой же характер, как и при язвенной болезни. Отмечается перемещение боли влево или в область пупка. Вначале боль может быть связана с приемом пищи, затем появляется ночная, голодная боль, исчезающая после еды. Боль усиливается после приема грубой, острой пищи. Со временем она становится постоянной, нестерпимой, не зависит от приема пищи. Боль усиливается при резких движениях, ходьбе, иррадирует в спину, грудную клетку, плечо. В. Д. Смехова (1968) указывает, что при язвах культи желудка боль локализуется высоко в надчревной области, соответствует расположению культи; боль жгучая, кратковременная, исчезает после еды. Язвы анастомоза характеризуются сильной и длительной болью, иррадирующей в грудину, область сердца, левое плечо. Локализация их смещается вниз и вправо. Для снятия этой боли часто применяют наркотики. При язвах тощей кишки отмечается сильная «простреливающая» боль по срединной линии или слева от нее. Она обычно исчезает после приема пищи и антацидных средств. Могут наблюдаться изжога, тошнота, отрыжка, рвота, понос или запор.

При объективном обследовании часто отмечаются исхудание больных, пигментация от грелки в области живота. При пальпации слева в надчревной области или в области пупка определяются резкая болезненность и умеренное напряжение мышц брюшной стенки. Иногда можно прощупать различных размеров воспалительный инфильтрат. Важное значение в обследовании больных с пептической язвой имеет изучение желудочной секреции с гистаминовой и инсулиновой стимуляцией. Обычно мы

применяем максимальный гистаминовый тест по Кею, а при наличии противопоказаний к введению гистамина используем пентагастрин (6 мкг на 1 кг массы тела больного). Необходимым является изучение базальной секреции. Для контроля полноты ваготомии применяем пробу Холландера, оценивая ее по критериям Wachrach и Bank. Данные дооперационного обследования в большинстве случаев позволяют установить причину гиперсекреции, которой может быть: 1) повышенный тонус блуждающих нервов (положительная проба Холландера); 2) экономная резекция желудка, нередко в сочетании с повышенным тонусом блуждающего нерва (значительное увеличение желудочной секреции после гистаминовой или пентагастриновой стимуляции в сочетании с положительной пробой Холландера); 3) неудаленная слизистая оболочка антральной части желудка (высокая базальная секреция и небольшое увеличение секреции в ответ на гистаминовый и инсулиновый стимулятор); 4) синдром Золлингера—Эллисона.

В последнее время для диагностики пептических язв применяют радиоиммунологическое определение содержания в сыворотке крови пепсиногена I (Samloff и соавт., 1976) При низком содержании или отрицательной реакции на стимуляцию можно говорить об отсутствии пептической язвы.

Рентгенологическая диагностика пептической язвы часто бывает затруднена, особенно при неглубоких плоских язвах, выраженных сращениях, плохой смещаемости и недостаточной функции анастомоза. Прямым признаком является ниша, косвенным — выраженные воспалительные изменения слизистой оболочки культи желудка и кишки, болезненная точка в области анастомоза, плохая функция анастомоза. Главную роль в диагностике играет эндоскопическое исследование.

Клиническую картину, в некоторой степени сходную с синдромом Золлингера—Эллисона, имеет пептическая язва при неудаленной слизистой оболочке антральной части желудка в культе двенадцатиперстной кишки. В этом случае определенную диагностическую роль играет сканирование желудка и культи двенадцатиперстной кишки с ¹²⁵Tc. Однако при небольших размерах оставленной слизистой оболочки пептическая язва не всегда выявляется.

Малоизученной и недостаточно известной причиной возникновения пептической язвы является сохраненная слизистая оболочка антральной части желудка в культе желудка вдоль малой кривизны. Для диагностики подобных состояний в последние годы предложено изучать изменение содержания гастрина в сыворотке крови после приема пищи, богатой белком.

Особенностью пептической язвы является ее склонность к различным осложнениям: кровотечению, перфорации, пенетрации в соседние органы и образованию желудочно-ободочного свища. Самое частое осложнение — кровотечение наблюдается примерно у 2/3 больных (Thompson, 1956). Пенетрация пептической язвы встречается почти у 71 % больных (И. К. Пипиа, 1963). Язва может пенетрировать в корень брыжейки, поджелудочную железу, печень, переднюю брюшную стенку, поперечную ободочную кишку как без образования желудочно-ободочного свища (префистула), так и с образованием его. Перфорация пептической язвы наблюдается у 6—9 % больных.

Консервативное лечение пептических язв обычно малоэффективно. Основным методом лечения является глтерация. Выбор метода оперативного вмешательства во многом зависит от характера предыдущей операции и обнаруженной во время ревизии брюшной полости патологии (рис. 131). Дасотомия — важная составная часть повторных операций. Обязательной является ревизия культи двенадцатиперстной кишки для исключения сохраненной слизистой оболочки антральной части при резекции желудка на выключение.

Оперативное вмешательство при пептической язве состоит из нескольких этапов. Лапаротомия и разъединение спаек в ряде случаев вызывают большие трудности из-за резко выраженного спаечного процесса и припаивания петель кишечника, желудка, печени к послеоперационному рубцу.

При гастроэнтероанастомозе вначале производят мобилизацию желудка по большей кривизне в обе стороны от анастомоза, что позволяет легче выделить анастомоз из окна брыжейки толстой кишки. Выделение анастомоза из окна брыжейки толстой кишки следует производить ближе к стенке желудка и кишечника, чтобы избежать повреждения сосудов брыжейки поперечной ободочной кишки. При пенетрации язвы в

корень брыжейки производят отсечение по краю язвенного кратера с оставлением дна его на брыжейке. Язвенный кратер обрабатывают спиртовым раствором йода и тампонируют салъником или окружающими тканями. При пенетрации в поперечную ободочную кишку в стадии префистулы производят отсечение по краю язвы без вскрытия просвета кишки. Дно язвы обрабатывают спиртовым раствором йода, укрывают салъником или остатками желудочно-ободочной связки, а в редких случаях при небольших размерах инвагинируют серозно-мышечными швами. При пенетрации в поджелудочную железу или печень отсечение производят по окружности язвы на границе ее с этими органами с последующей обработкой дна язвы и тампонадой салъником. При пенетрации язвы в переднюю брюшную стенку возможно как иссечение язвы с воспалительным инфильтратом из брюшной стенки с восстановлением в последующем ее целостности, так и оставление дна язвы на передней брюшной стенке.

После выделения анастомоза с приводящей и отводящей петлями последние пересекают, лучше с помощью аппарата УКЛ-60, в пределах здоровых тканей с восстановлением непрерывности кишечника анастомозом по типу конец в конец.

При пептической язве, развившейся после гастроэнтеростомии, пересекают двенадцатиперстную кишку и ушивают культю ее по одному из описанных выше способов. Во время ушивания культи двенадцатиперстной кишки могут возникнуть затруднения, связанные с наличием активной язвы в ней. При пептических язвах, не вызывающих грубой деформации желудка, мы с успехом применяем дегастроэнтеростомию, ваготомию и дренирующую операцию.

В случае выраженного спаечного процесса выполняют стволовую поддиафрагмальную ваготомию; если топография этой области мало изменена, возможна селективная желудочная ваготомия. Для успешного выполнения ваготомии следует мобилизовать левую долю печени и брюшную часть пищевода. В редких случаях выполнение перечисленных манипуляций в брюшной полости невозможно из-за выраженного спаечного процесса после нескольких предыдущих операций и воспалительной инфильтрации. В таком случае применяют трансторакальную наддиафрагмальную ваготомию. С. С. Юдин

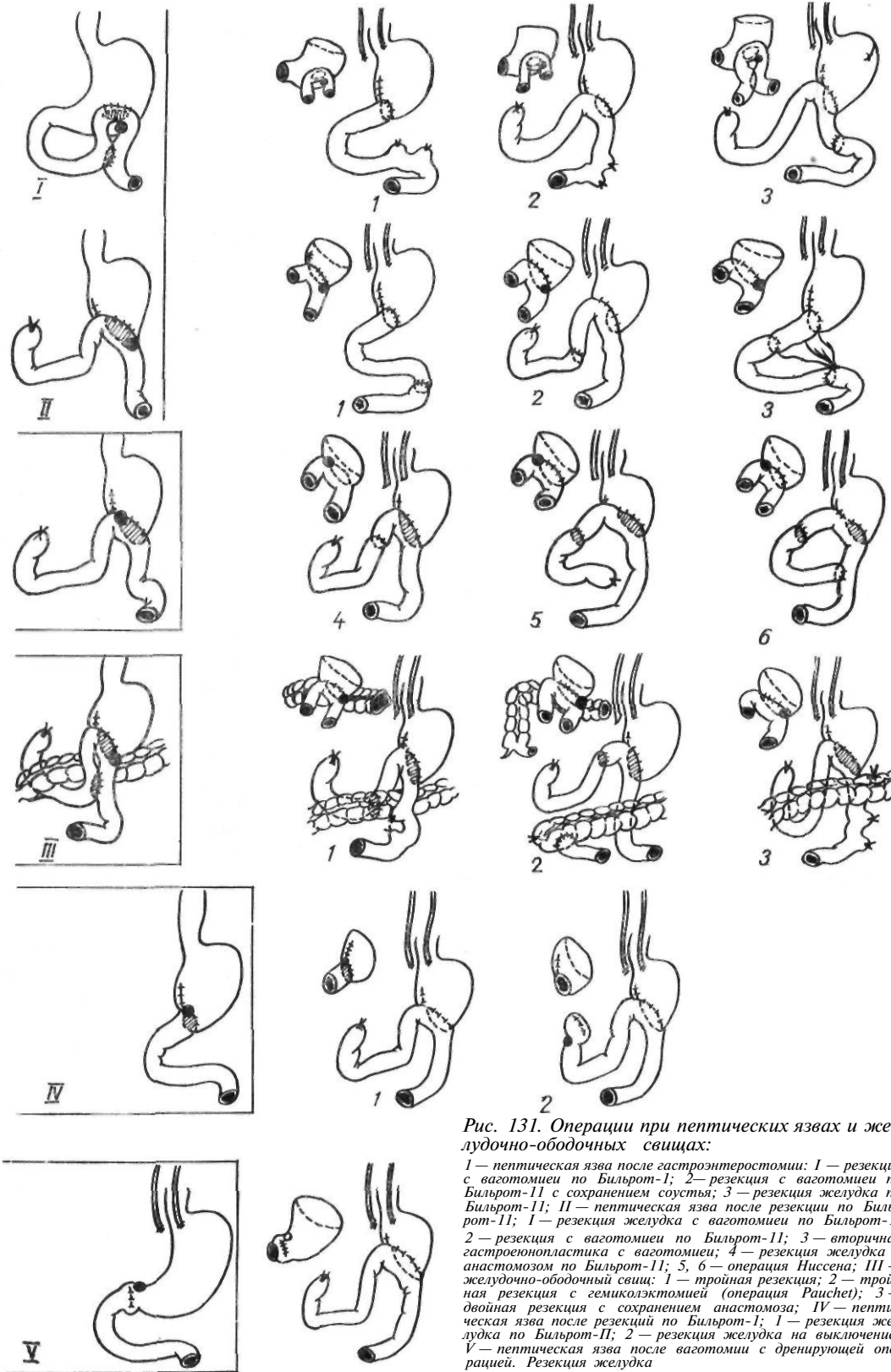


Рис. 131. Операции при пептических язвах и желудочно-ободочных свищах:

I — пептическая язва после гастроэнтеростомии: 1 — резекция с ваготомией по Бильрот-I; 2 — резекция с ваготомией по Бильрот-II с сохранением соустья; 3 — резекция желудка по Бильрот-II; II — пептическая язва после резекции по Бильрот-II; 1 — резекция желудка с ваготомией по Бильрот-I; 2 — резекция с ваготомией по Бильрот-II; 3 — вторичная гастроэнтероанастомоз с ваготомией; 4 — резекция желудка с анастомозом по Бильрот-II; 5, 6 — операция Ниссена; III — желудочно-ободочный свищ: 1 — тройная резекция; 2 — тройная резекция с гемиколэктомией (операция Rauchet); 3 — двойная резекция с сохранением анастомоза; IV — пептическая язва после резекций по Бильрот-I; 1 — резекция желудка по Бильрот-II; 2 — резекция желудка на выключение; V — пептическая язва после ваготомии с дренирующей операцией. Резекция желудка

(1955) считал ваготомию выдающимся достижением в лечении пептических язв, развившихся после резекции желудка.

Резецируют желудок с анастомозом, пептической язвой и выключенным участком тощей кишки одним блоком.

При сочетании пептической язвы с демпинг-синдромом накладывают гастродуоденальный анастомоз, для уменьшения натяжения швов которого мобилизуют двенадцатиперстную кишку по Кохеру, а желудок вместе с селезенкой — по А. А. Шалимову. Для включения в пищеварение двенадцатиперстной кишки применяют также первичную тонкокишечную пластику по Захарову. При отсутствии демпинг-синдрома возможно использование анастомоза по одной из модификаций способа Бильрот-П. Если петля тонкой кишки короткая, межкишечный анастомоз может остаться в приводящей петле, если длинная — в отводящей петле. При пептической язве, возникшей после резекции желудка по Бильрот-I или после ваготомии с дренирующей операцией, производят резекцию желудка по Бильрот-Н. Во всех случаях пептических язв, развившихся после резекции, нужно производить ревизию поджелудочной железы и двенадцатиперстной кишки для выявления возможных ulcerогенных аденом.

При перфорации пептической язвы в ранние сроки при отсутствии явлений перитонита возможна резекция желудка с анастомозом и расположенной в нем язвой, ваготомией и ревизией поджелудочной железы. При явлениях перитонита ушивают перфорационное отверстие.

Желудочно-ободочно-кишечный свищ. Одним из самых тяжелых осложнений пептической язвы является желудочно-ободочно-кишечный свищ, возникающий в результате прорыва пептической язвы в поперечную ободочную кишку с образованием сообщения между желудком, тонкой и толстой кишками.

Частота желудочно-ободочно-кишечных свищей колеблется в пределах 8—20 % (М. М. Левин, 1961). Желудочно-ободочно-тонкокишечные свищи встречаются в основном после гастроэнтеростомии. После резекции желудка они возникают очень редко, у 1,6—2,5 % больных (Р. Н. Кумсиашвили и И. К. Пипиа, 1956; Н. А. Беспалый, 1960).

Диагностика желудочно-ободочно-кишечных свищей не представляет больших

трудностей при выраженной клинической картине заболевания. Однако часто симптомы развиваются медленно, и больные с различными диагнозами длительное время лечатся в терапевтических или инфекционных отделениях.

Характерными симптомами являются уменьшение или исчезновение имевшейся ранее боли, упорный профузный понос, не поддающийся лечению.

Понос может принимать бурный характер — стул до 10—15 раз в сутки и даже чаще. Кал содержит большое количество непереваренных мышечных волокон, жирных кислот (стеаторея). При широком свище с калом выделяется непереваренная пища.

Каловый запах изо рта замечают обычно окружающие. Сами больные из-за притупления обоняния не ощущают или легко переносят его. Появление каловой отрыжки свидетельствует о попадании в желудок каловых масс и газов. У некоторых больных при зажигании спички во время отрыжки эти газы могут воспламениться, вызывая ожоги лица и рта. Такие случаи описаны Rahm (1932), А. И. Кожевниковым (1965). Каловая рвота может представлять собой пищевые массы с запахом кала, примесью частиц кала или же сплошные каловые массы.

Каловая отрыжка и рвота тягостно действуют на психику больных, они отказываются от пищи, избегают пребывания в обществе.

Больные очень быстро худеют. Кожа становится бледной с серым оттенком, масса тела больного снижается на 50—60 %. В запущенных случаях появляются безбелковые отеки, асцит, гидроторакс, анасарка, присоединяются явления авитаминоза.

Из-за больших потерь жидкости и неувоения пищи у многих больных возникают усиленный аппетит и мучительная жажда. Несмотря на прием большого количества жидкости и пищи, состояние их продолжает ухудшаться.

Отмечаются головная боль, апатия, депрессия. При объективном обследовании обращают на себя внимание бледный с землистым оттенком цвет кожи, истощение, сухость и снижение тургора кожи, отеки или пастозность нижних конечностей, атрофия мышц. Кожа живота пигментирована от применения грелок. Живот умеренно вздут, видна перистальтика кишечника, слышны урчание, плеск и переливание жидкости в

животе при изменении положения. При исследовании крови обнаруживается гипохромная анемия. В желудке определяются соляная кислота и пепсин при отсутствии трипсина (симптом Савиньяка). В моче обнаруживается повышенное содержание индикана (признак Штейница) в результате поступления в толстую кишку большого количества непереваренного белка.

Основным диагностическим методом является рентгенологическое исследование. Существует три метода рентгенологического исследования желудочно-ободочно-кишечных свищей.

При исследовании с дачей бариевой взвеси через рот характерным рентгенологическим симптомом является попадание контрастного вещества из желудка в толстую кишку.

Ирригоскопия является более эффективным методом, чем исследование с дачей бариевой взвеси через рот. Поэтому при подозрении на желудочно-ободочно-кишечный свищ можно начинать обследование больного с ирригоскопии. Попадание контрастного вещества в желудок свидетельствует о наличии свища.

Вдувание воздуха в прямую кишку. На экране можно наблюдать проходимость свища и как следствие попадания воздуха в желудок — увеличение газового пузыря. При этом может быть отрыжка с каловым запахом.

Определенное значение имеют пробы с красящими веществами. При приеме метиленового синего внутрь его обнаруживают в каловых массах. После клизмы с метиленовым синим он появляется в желудке.

Гастроскопия не имеет большого значения в диагностике желудочно-ободочно-кишечных свищей. Ее следует сочетать с введением красящего вещества через прямую кишку.

В настоящее время общепризнано, что единственным методом лечения желудочно-ободочно-кишечных свищей является операция. Это самое сложное вмешательство на органах брюшной полости, так как почти всегда приходится оперировать нетипичным способом. От хирурга требуются большой опыт, владение техникой желудочно-кишечных операций, понимание всех особенностей данной патологии, быстрая и правильная ориентировка в топографии сросшихся органов.

Все операции, применяющиеся для лече-

ния больных с желудочно-ободочно-кишечными свищами, делят на паллиативные и радикальные (одно- и многомоментные).

Паллиативные операции заключаются в разъединении желудка, поперечной ободочной и тощей кишок в месте свища с зашиванием образовавшихся в них дефектов (дегастроколоэнтеростомия). Возможно разъединение желудка и поперечной ободочной кишки с оставлением гастроэнтероанастомоза. При этих операциях только устраняют свищ и не производят резекции желудка, что не исключает возможности рецидива язвенной болезни и ее осложнений. Паллиативные операции показаны только в тех случаях, когда общее состояние больного не позволяет произвести радикальную операцию.

Одномоментные радикальные операции. *Дегастроэнтеростомия с резекцией желудка.* Операцию разъединения с ушиванием отверстий в тощей и поперечной ободочной кишках по линии свища с обширной резекцией желудка применяют при отсутствии инфильтрата, деформаций и возможности закрыть дефект в тощей и в поперечной ободочной кишках без сужения их просвета. Эта операция наиболее простая, легко переносится больными и достаточно радикальная.

Резекция желудка и тощей кишки с ушиванием дефекта поперечной ободочной кишки (двойная резекция). Эта операция, заключающаяся в разъединении желудка и поперечной ободочной кишки, ушивании дефекта в толстой кишке и резекции желудка с тощей кишкой и анастомоза, показана при сочетании свища с пептической язвой анастомоза, язвой желудка или двенадцатиперстной кишки, при сужении и деформации анастомоза. Для облегчения зашивания дефекта в поперечной ободочной кишке следует при разъединении оставлять рубцовые ткани на органах, подлежащих резекции. Дефект в толстой кишке ушивают трехрядным швом. Затем резецируют тонкую кишку, проходимость которой восстанавливают путем наложения анастомоза по типу конец в конец. Последним этапом операции является резекция желудка с анастомозом.

Резекция желудка с поперечной ободочной кишкой и ушиванием дефекта в тощей кишке. Эта операция возможна при желудочно-ободочных свищах без участия тощей кишки. Показаниями к резекции ободочной

кишки являются ее резкое сужение, инфильтрация или рубцовые изменения стенок, когда ушивание дефекта невозможно. Вначале отсекают тонкую кишку от желудка и дефект в кишке зашивают в поперечном направлении. Затем производят резекцию желудка с поперечной ободочной кишкой.

Резекция желудка, тонкой и поперечной ободочной кишок одним блоком (тройная резекция). Эту операцию впервые выполнил Haberer в 1913 г. Показанием к ней является желудочно-ободочно-кишечный свищ с наличием пептической язвы трех органов, обширной деформацией, воспалительной инфильтрацией и резким сужением поперечной ободочной кишки.

Тройную резекцию удобнее начинать с пересечения поперечной ободочной кишки проксимальнее и дистальнее свища. После пересечения толстой кишки выделяют и пересекают приводящую и отводящую петли тонкой кишки, накладывают энтеро-энтероанастомоз по типу конец в конец. Производят резекцию желудка, тонкой и поперечной ободочной кишок одним блоком. Последним накладывают коло-колоанастомоз. Такой порядок этапов операции позволяет выполнить ее быстрее и с меньшей травматизацией тканей. При появлении сомнения в надежности толстокишечного анастомоза накладывают временную колостому.

Резекция желудка, тощей кишки с анастомозом и правой половины толстой кишки с поперечной ободочной кишкой дистальнее анастомоза. Операцию предложил Rauchet (1925). Она аналогична предыдущей и возможна при строгой оценке общего состояния больного. Преимущество ее заключается в том, что вместо наложения анастомоза на поперечную ободочную кишку выполняют илеотрансверзоанастомоз, при котором редко возникает недостаточность швов, что позволяет применять ее у более ослабленных больных.

Двухмоментные радикальные операции показаны тяжело больным, состояние которых не позволяет произвести радикальную операцию. К ним относятся следующие оперативные вмешательства.

Операция Мейо: первый этап — еюностомия, второй — радикальное вмешательство.

Операция Ла Гравинеза: первый этап — цекостомия; второй — радикальная операция.

Операция Леги: первый этап — илеосигмоанастомоз; второй — радикальная операция.

Операция Харкинса — Нихуса: первый этап — свищ на проксимальную часть поперечной ободочной кишки; второй — радикальная операция.

Операция Вилки: первый этап — пересечение поперечной ободочной кишки, отступая 3—4 см от свища в обе стороны, и толстокишечный анастомоз; второй — резекция желудка с выключенным отрезком поперечной ободочной кишки, а в ряде случаев и с тонкой кишкой.

Операция Маршалла: первый этап — пересечение конечного отрезка подвздошной кишки и анастомозирование его с нисходящей ободочной кишкой тотчас ниже левого изгиба; второй этап — резекция участка подвздошной кишки, слепой, восходящей и поперечной ободочных кишок, не доходя до левого изгиба, вместе со свищом и желудком. Тощую кишку резецируют вместе с анастомозом и восстанавливают по типу конец в конец. В заключение выполняют субтотальную резекцию желудка.

Операция Дейчера: первый этап — поворот слепой кишки по Дейчеру. Для этого мобилизуют и пересекают восходящую и сигмовидную ободочные кишки. Накладывают цекосигмоанастомоз по типу конец в конец. На оба конца ободочной кишки накладывают свищи; второй этап — радикальная операция.

Трехмоментная операция Монро: первый этап — колостомы на правый изгиб ободочной кишки; второй (через 1,5—2 мес) — резекция желудка и тощей кишки с ушиванием дефекта поперечной ободочной кишки; третий — раздавливание шпоры на колостоме и экстраперитонеальное закрытие колостомы.

Трехмоментная операция по Пфейферу — Кенту: первый этап — свищ на восходящую ободочную кишку; второй — радикальная операция; третий — закрытие свища.

Операцией выбора при желудочно-ободочно-кишечном свище мы считаем одномоментную резекцию желудка с тощей кишкой и ушиванием, дефекта поперечной ободочной кишки, а у ослабленных и истощенных больных — одномоментную операцию по Поше.

Ряд хирургов (Д. А. Арапов, 1962; А. И. Кожевников, 1965) рекомендуют дополнять резекцию ваготомией. А. А. Курыгин (1970)

сообщает об успешном применении у 3 больных с желудочно-ободочно-кишечными свищами, возникшими после гастроэнтеростомии, разобщения желудка с поперечной ободочной кишкой в сочетании с ваготомией. Гастроэнтероанастомоз был сохранен для дренирования желудка. Летальность после операций по поводу послеоперационных желудочно-ободочно-кишечных свищей в последние годы снизилась до 10 %.

Рубцовые деформации и сужения анастомоза. Эти осложнения относятся к поздним и появляются спустя значительное время после операции (от 1 мес до 1 года). Нарушения функции желудочно-кишечного анастомоза могут быть вызваны многими причинами, связанными как с техническими ошибками в процессе операции, так и с патологическими процессами в области анастомоза. Анастомоз может быть наложен узким во время операции или сузиться в ближайшие сроки после нее в результате нарушения заживления желудочно-кишечной раны (анастомозит, патологическое рубцевание, сращения).

Функция анастомоза после резекции по Бильрот-П часто нарушается при различных деформациях отводящей петли. В ряде случаев проходимость кишки нарушается вследствие перегиба или перекручивания, что часто может быть результатом технических ошибок. Нарушения функции анастомоза возникают и вследствие послеоперационных спаечных процессов, которые приводят к деформации отводящей петли, сращению кишечных петель с образованием «двустволки», сужению отводящей петли, иногда с полным закрытием ее просвета.

Клиническая картина при нарушении функции анастомоза зависит от степени закрытия последнего. При полной непроходимости возникают обильная рвота, боль в надчревной области, появляются симптомы обезвоживания, то есть развивается клиника стеноза привратника. При неполном стенозе клинические явления менее выражены и нарастают медленнее. Иногда нарушения эвакуации могут сочетаться с синдромом приводящей петли с характерной клинической картиной. При рентгенологическом исследовании определяется расширение культи желудка с горизонтальным уровнем жидкости и небольшим газовым пузырем. Эвакуация из желудка отсутствует или резко замедлена.

Лечение Рубцовых деформаций и сужений анастомоза оперативное и заключается в разъединении сращений, выпрямлении деформированных участков. При наличии больших воспалительных инфильтратов попытки разъединения инфильтрата противопоказаны. В этих случаях применяют обходные анастомозы. После резекции по Финстеру возможно наложение переднего гастроэнтероанастомоза, после резекции по Бильрот-I— заднего гастроэнтероанастомоза. После этих операций состояние больного обычно улучшается, часто восстанавливается и функция первичного анастомоза.

Ошибки в технике операции. В результате допущенных при резекции желудка ошибок могут развиваться различные патологические состояния. Эти ошибки можно разделить на следующие группы:

1. Недостаточная ревизия органов брюшной полости (оставление одной из язв при двойной локализации, незамеченная при ревизии аденома поджелудочной железы при синдроме Золлингера—Эллисона).

2. Ошибки при выполнении гастроэнтероанастомоза, связанные с выбором анастомозируемой кишки (подвздошная, ободочная кишки) или с техникой наложения соустья (деформация его, образование шпоры).

3. Неправильная фиксация анастомоза в окне брыжейки поперечной ободочной кишки (фиксация петель кишечника, неполное ушивание отверстия).

4. Ошибки, связанные с низкой квалификацией хирурга (оставление в брюшной полости инородных предметов).

Патологические состояния, возникшие в результате ошибок, допущенных в технике операции, в большинстве случаев требуют повторного вмешательства: удаления аденомы поджелудочной железы при синдроме Золлингера—Эллисона, снятия ошибочно наложенного анастомоза, удаления инородных предметов, ушивания различных отверстий при недостаточной фиксации желудка и т. д.

Пострезекционные сопутствующие заболевания. *Панкреатит.* Резекция желудка нередко осложняется острым или хроническим воспалением поджелудочной железы. На возможность возникновения панкреатита после резекции желудка указывал еще в 1911 г. П. Ф. Дагаев.

В. И. Рябов (1966) выделяет следующие патогенетические факторы хронического

пострезекционного панкреатита: 1) развитие острого панкреатита в послеоперационный период; 2) застой в двенадцатиперстной кишке и заброс ее содержимого в протоки поджелудочной железы; 3) часто возникающая после резекции желудка дискинезия желчных путей, воспалительные и дегенеративные процессы в печени и желчных путях; 4) инфицирование содержимого двенадцатиперстной кишки в результате отсутствия желудочного кислотного барьера, дисбактериоза; 5) нарушение обмена белков вследствие сниженного питания, дисбактериоза, приводящее к снижению образования ингибитора трипсина и дистрофическим изменениям поджелудочной железы по типу этионингового панкреатита; 6) недостаточность секретинной стимуляции поджелудочной железы, приводящая к загустеванию секрета, нарушению его оттока, образованию ретенционных кист; 7) нарушение кровоснабжения железы.

В. С. Маят и В. И. Рябов (1969) различают рецидивирующий и постоянно болевой панкреатит. Рецидивирующий пострезекционный панкреатит проявляется периодическими обострениями, которые характеризуются болью в надчревной области с иррадиацией в спину, левую ключицу, повышением содержания амилазы в крови и моче. Постоянно болевой панкреатит проявляется постоянной болью, исхуданием. Объективно определяются болезненность в надчревной области и в левом подреберье, положительные симптомы Мейо—Робсона, Гротта.

При лабораторном исследовании отмечается снижение функции поджелудочной железы. В. И. Рябов (1966) выделяет 4 типа нарушений внешней секреции поджелудочной железы: I — постоянный, несколько замедленный (через 15 мин) подъем секреции после введения раздражителя; II — период отсутствия (15—70 мин) секреции с последующим постепенным нарастанием ее; III — крайняя неравномерность поступления содержимого двенадцатиперстной кишки в отводящую петлю гастроэнтероанастомоза. Вначале поступает много поджелудочного сока с высокой концентрацией ферментов, затем — большое его количество с низкой концентрацией ферментов и, наконец, уменьшенное количество сока с повышенным содержанием ферментов; IV — полное отсутствие возбуждения секреции в течение 2 ч.

Wagner (1967) указывает, что по меньшей

мере через 4 года у многих оперированных наступает частично диссоциированное, частично полное выпадение ферментов. У других больных снижаются ниже нормы объем секрета и бикарбонатная щелочность. Из-за исключения двенадцатиперстной кишки и снижения выработки секретина и панкреозимина могут возникнуть атрофия и фиброз железы.

В. С. Маят и В. И. Рябов (1969) отмечают, что у больных с рецидивирующим пострезекционным панкреатитом секреция снижается в 1,5 раза, а с постоянно болевой формой — в 2 раза по сравнению с больными с пострезекционными синдромами без панкреатита.

Лечение хронического пострезекционного панкреатита такое же, как и хронического панкреатита (диета, заместительная терапия — хлористоводородная кислота, панзинорм, фестал, интестопан, мексаза, физиотерапевтические процедуры, поясничная блокада, блокада левого чревного нерва). Лечение пострезекционных синдромов улучшает течение панкреатита.

Гастроеюнопластика при хроническом пострезекционном панкреатите противопоказана. Включение двенадцатиперстной кишки приводит к повышенной нагрузке, стимуляции поджелудочной железы и обострению процесса. При сочетании пострезекционного панкреатита с демпинг-синдромом показана антиперистальтическая реверсия петли по Кристеасу, при сочетании с синдромом приводящей петли — анастомоз по Ру.

Энтероколит. Частота энтероколита после резекции желудка недостаточно изучена. А. А. Бусалов (1951) наблюдал его у 10 % оперированных, Ф. И. Карамышев (1966) — у 21 % больных, при этом у 6 % из них отмечались явления только энтерита, у 9 % — колита и у 6 % — энтероколита.

Клиническая картина энтерита характеризуется вздутием живота, болью в области пупка, урчанием, болезненностью при пальпации, учащенным стулом. При колите отмечается болезненность при пальпации ободочной кишки, спастическое сокращение отдельных участков ее. Наблюдается чередование запора и поноса. При рентгенологическом исследовании отмечается быстрый пассаж химуса по тонкой кишке, иногда — атония кишечника. Лечение консервативное (диета, антибактериальные средства, ферментные препараты).

Genamum. Поражение печени после резекции желудка, по данным О. Л. Гордон (1940), встречается у 10 % больных, Haerstke (1948) — у 75 %.

Л. И. Покрышкин (1927) и Kjodniczky (1936) указывают на удлинение латентного периода отделения желчи после резекции желудка по Бильрот-Н до 30—45 мин. Поражение печени и желчных путей после резекции желудка по Бильрот-Н обусловлено застоем в приводящей петле, воспалительными изменениями в ней и в области большого сосочка двенадцатиперстной кишки. В последние годы появляются сообщения о частом возникновении цирроза печени после резекции желудка. Lazar (1950) сообщает, что он обнаружил цирроз печени спустя 6—12 лет после резекции желудка по Бильрот-П у 50 % обследованных, а после резекции по Бильрот-1 — у 4 %. Ф. И. Карамышев (1966) наблюдал переход хронического гепатита в цирроз печени у 10(5 %) из 210 больных после резекции желудка.

Постваготомические синдромы

После ваготомии, как и после резекции желудка, могут возникать характерные осложнения. Мы различаем операционные (повреждения пищевода, селезенки), ранние послеоперационные (некроз малой кривизны желудка; кровотечение — внутрибрюшное, в просвет пищеварительного тракта; нарушение эвакуации из желудка, дисфагия) осложнения и постваготомические синдромы. К постваготомическим синдромам, которые наблюдаются у 15—20 % оперированных, мы относим: 1) рецидив язвы; 2) постваготомическую диарею; 3) нарушение функции кардии (гастроэзофагеальный рефлюкс, ахалазия); 4) нарушение опорожнения желудка (стаз, каскадный желудок); 5) демпинг-синдром; 6) щелочной рефлюкс-гастрит; 7) желчнокаменную болезнь.

Рецидив язвы является довольно частым осложнением ваготомии. Он встречается в среднем у 8—12 % больных, а в клиниках, длительное время применяющих это вмешательство, — у 5—6 %. Причинами этих рецидивов язвы могут быть: 1) неадекватное снижение продукции соляной кислоты (неполная ваготомия, рсиннервация); 2) нарушение опорожнения желудка (стеноз привратника вследствие рубцевания язвы после

селективной проксимальной ваготомии, пилоропластики); 3) местные факторы (дуоденогастральный рефлюкс с развитием хронического атрофического гастрита; нарушение кровообращения; снижение сопротивляемости слизистой оболочки); 4) экзогенные факторы (алкоголь, курение, медикаментозные средства); 5) эндокринные факторы (гипергастринемия: гиперплазия антральных G-клеток, синдром Золлингера — Эллисона; гиперпаратиреозидизм).

После операций по поводу язвы желудка рецидив возникает в желудке, после операций по поводу язвы двенадцатиперстной кишки у 75 % больных рецидивные язвы локализируются в двенадцатиперстной кишке, у 25 % — в антральной части желудка. Основной причиной рецидива является неполная ваготомия, чему способствуют индивидуальная изменчивость хода блуждающих нервов под диафрагмой и отсутствие общепринятой техники выполнения ваготомии, в особенности селективной проксимальной ваготомии. В частности, пересечение разветвлений блуждающих нервов в области пищевода с выделением 5—6 см нижнего отдела его приводит, по нашим данным, к уменьшению числа рецидивов почти в 3 раза. Мы не только выделяем указанный участок пищевода, но и пересекаем продольный слой мышц с идущими в нем веточками блуждающих нервов. Не меньшее значение имеют обработка окончаний нерва Латарже в месте вхождения его в желудок на границе с антральной частью и пересечение возвратных ветвей, идущих к телу желудка. Большой процент (22 %) рецидивов язвы после ваготомии был обусловлен недостаточным выделением брюшной части пищевода (Kronborg, 1975). После усовершенствования техники операции число рецидивов снизилось до 8 %.

Для диагностики полноты ваготомии после операции большинство исследователей используют инсулиновый тест Холландера. Для оценки его результатов применяют целый ряд качественных и количественных критериев. Важным моментом является также срок выполнения инсулиновой пробы. Оптимальным следует считать срок 3 мес после операции.

Качественные критерии. Hollander (1946, 1948) расценивал увеличение титруемой кислотности более чем на 20 ммоль/л в любых двух последовательных 15-минутных порциях в течение 2 ч после внутривенного

введения инсулина по сравнению со средней кислотностью в двух 15-минутных базальных порциях как показатель неполной ваготомии. Если в базальных порциях не содержится свободной соляной кислоты, проба считается положительной при повышении кислотности после введения инсулина более чем на 10 ммоль/л.

Считают, что ранняя положительная реакция (до 45 мин после введения инсулина) указывает на неполную ваготомию, а поздняя (от 45-й до 120-й минуты) — на возможно адекватную ваготомию (Ross, Kay, 1964). Johnston и соавторы (1967) ранней считают реакцию в течение первых 60 мин, а поздней — в течение вторых (60—120 мин).

Количественные критерии. 1. Снижение 12-часовой ночной секреции менее 60 % (Dragstedt, 1947).

2. Увеличение объема желудочного сока в любой час после введения инсулина по сравнению с ВАО (Waddell, 1957).

3. Кислотопродукция в течение 2 ч после введения инсулина более 2 ммоль (Stempien и соавт., 1968).

4. Кислотопродукция в течение 3 ч после введения инсулина более чем на 1 ммоль превышает базальную секрецию в течение 2 ч или ВАО превышает 2 ммоль (Bachrach, 1962).

5. Кислотопродукция в первый час после введения инсулина на 5 ммоль превышает ВАО (Clark, Murray, 1963).

6. Сравнение ВАО в течение 2 ч в ответ на введение инсулина до и после ваготомии (Hubel, 1966).

7. Кислотопродукция в первый или второй час после введения инсулина выше, чем ВАО, в двух 15-минутных порциях (Bitsch и соавт., 1966).

8. Кислотопродукция в любой час после введения инсулина на 2 ммоль превышает ВАО (Banks, Marks, 1967).

9. ВАО превышает 0,25 ммоль/ч или кислотопродукция в течение 1 ч после введения инсулина увеличивается более чем на 1 ммоль (Bachrach, 1967).

10. Повышение кислотопродукции на 0,5 ммоль в течение 2 ч после введения инсулина по сравнению с базальной секрецией (Stempien, 1968).

11. Кислотопродукция после введения инсулина в 3 раза больше ВАО (Gillespie и соавт., 1972).

12. Holst-Christensen и соавторы (1977)

считают, что единственным, имеющим значение показателем после селективной проксимальной ваготомии, является ВАО. При ВАО менее 5,2 ммоль/ч рецидив отмечен у 10 % больных, более 5,2 ммоль/ч — у 54 %.

Большое количество критериев, предложенных для оценки пробы Холландера, свидетельствует о сомнительной ее ценности. Как отмечают Е. М. Матросова и соавторы (1981), показатели этой пробы зависят не только от целостности блуждающих нервов, но и от функции антральной части желудка.

Некоторые исследователи считают возможной причиной восстановления кислотопродукции после ваготомии *реиннервацию*. Источником ее является неполная ваготомия. В подтверждение этого положения приводятся результаты экспериментальных исследований на кошках и собаках, указывающие на восстановление желудочной моторики после неполной ваготомии (С. Д. Гройсман, 1969, 1981; Clark, 1964). Экспериментальные исследования на крысах, выполненные Joffe и соавторами (1982), показали возможность регенерации и функциональной реиннервации обкладочных клеток после селективной проксимальной ваготомии. В то же время клинические наблюдения, свидетельствующие о постоянстве показателей желудочной секреции у большинства таких больных, не позволяют считать реиннервацию одной из основных причин возникновения рецидивов язвы после ваготомии.

Taylor и соавторы (1977) отмечают, что хотя частичная реиннервация и может приводить к изменению отрицательной инсулиновой пробы на положительную, она в то же время является менее ulcerогенной, чем неполная ваготомия.

Значение *высоких исходных показателей желудочной секреции*, указывающих на увеличение массы обкладочных клеток, оценивают по-разному.

Robbs и соавторы (1973), Westell (1977) наблюдали увеличение числа рецидивов у больных с кислотопродукцией более 45 ммоль/ч, в то время как Johnston и соавторы (1975) не могли доказать этого (у многих оперированных кислотопродукция превышала 15 ммоль/ч). Как показали наши исследования, при уровне кислотопродукции после селективной проксимальной ваготомии 11—12 ммоль/ч рецидивы язвы возникают очень редко. У значительного числа оперированных нами больных без рецидива в сроки

до 3 лет, хотя и происходило снижение кислотопродукции на 60—70 %, уровень ее превышал 15 ммоль/ч. Это позволяет считать решающим фактором в происхождении рецидива язвы полноту денервации кислотопродуцирующей зоны, а не абсолютные уровни секреции соляной кислоты. В редких случаях у больных с МАО, достигающей 60 ммоль/ч, мы осторожно ставим показания к селективной проксимальной ваготомии, поскольку при этом нельзя исключить возможности гиперплазии G-клеток.

Нарушение опорожнения желудка является второй основной причиной рецидивов язвы после ваготомии. Оно может быть обусловлено рубцеванием язвы после селективной проксимальной ваготомии без дренирующей операции, неэффективностью дренирующей операции вследствие сужения выхода из желудка либо нарушения моторики антральной части желудка. Возникающий при этом застой содержимого в желудке усиливает гормональную фазу секреции и иногда приводит к образованию язвы в препилорическом отделе или в теле желудка.

Эндокринные причины рецидива язвы описаны в разделе, посвященном синдрому Золлингера — Эллисона.

Клиническая картина. Различают три варианта клинического течения рецидива язвы после ваготомии: 1) бессимптомное, когда язву обнаруживают во время эндоскопического исследования; 2) рецидивирующее с длительными светлыми промежутками; 3) персистирующая язва с характерной периодичностью и сезонностью обострений.

Нужно помнить, что клинические признаки при рецидиве менее выражены, чем до операции, и отсутствие боли не исключает наличия язвы. Иногда первым ее проявлением может быть кровотечение. Комплексное обследование, включающее рентгенологическое, эндоскопическое исследования, изучение желудочной секреции, определение содержания гастрина в сыворотке крови позволяет не только выявить язву, но и в большинстве случаев определить ее причину. Большие трудности представляет интерпретация результатов исследования желудочной секреции. В связи с этим изучают как базальную секрецию, так и секрецию в ответ на введение инсулина, пентагастрина, а также определяют уровень пепсина.

Приблизительно у 30—50 % больных,

преимущественно с первыми двумя вариантами клинического течения, рецидивы язв поддаются обычным методам консервативной терапии. Еще у 30—40 % заживление язв наступает после применения препаратов, тормозящих желудочную секрецию (циметидин, пирензепин). У 10—20 % больных,* главным образом с третьим вариантом клинического течения, требуется оперативное лечение.

Вопросы выбора повторной операции при рецидиве язвы после ваготомии окончательно не решены. Производят реваготомию, стволовую ваготомию с дренирующей операцией, реваготомию с антрумэктомией, резекцию желудка. Baron (1978) определяет показания к различным видам оперативных вмешательств при рецидиве язвы после ваготомии на основании результатов исследования желудочной секреции. При низких показателях инсулиновой секреции и повышенной секреции в ответ на введение пентагастрина следует думать о большом количестве функционирующих обкладочных клеток, поэтому операцией выбора автор считает антрумэктомию или резекцию желудка. При высоких показателях базальной и инсулиновой секреции, особенно по отношению к показателям пентагастринового теста, можно думать о выраженном вагусном компоненте желудочной секреции и применять реваготомию. В случае высокой базальной секреции и низкой инсулиновой секреции, особенно по отношению к пентагастриновому тесту, вероятно избыточная антральная или экзогастральная гастриновая секреция (синдром Золлингера—Эллисона, гиперплазия G-клеток), что требует дополнительного обследования.

Большинство хирургов предпочитают при рецидиве язвы после ваготомии выполнять антрумэктомию в сочетании со стволовой реваготомией.

Постваготомическая диарея. Характерным осложнением ваготомии, преимущественно стволовой, является диарея. Частота ее колеблется в пределах 2—30 % (Ю. М. Панцырев и соавт., 1975; Е. М. Матросова и соавт., 1981). Большинство авторов считают признаком осложнения появление у больного жидкого водянистого стула более 3 раз в сутки.

Причинами диареи являются желудочный стаз и ахлоргидрия, денервация поджелудочной железы, тонкой кишки и печени,

нарушения моторики пищеварительного тракта. Нарушение эвакуации из желудка, застой, гипохлоргидрия благоприятствуют развитию в желудке различных микроорганизмов, которые могут вызвать диарею. Хотя некоторые авторы отрицают роль бактериального фактора, считая, что постваготомическая диарея возникает на фоне ускоренной эвакуации из желудка, клинический опыт показывает, что у ряда больных бактериальный фактор является ведущим в возникновении диареи. Об этом свидетельствует появление у больного перед приступами диареи признаков застоя в желудке (отрыжка тухлым, ощущение тяжести в надчревной области) и благоприятный эффект при использовании растворов органических кислот и антибактериальных препаратов.

Снижение функции поджелудочной железы считают одной из возможных причин развития диареи после ваготомии, тем более, что хорошо известен факт увеличения экскреции жира с калом после этой операции (Westell, Ellis, 1968). Burge (1954) придает значение денервации печени и желчных путей. Денервация тонкой кишки приводит к изменению слизистой оболочки, уменьшению кровотока в ней. Как указывает Ballinger (1967), после стволовой ваготомии возникают выраженные изменения в строении ворсинок, а кровоток в брыжеечной вене уменьшается на 42 %. Padula и соавторы (цит. по Ballinger, 1967) наблюдали после стволовой ваготомии сужение и даже облитерацию сосудов кишечных ворсинок.

В патогенезе постваготомической диареи большое значение имеет поступление повышенного количества желчных кислот в толстую кишку с последующей избыточной секрецией жидкости и появлением жидкого стула. Причиной указанного явления считают нарушения энтерогепатической циркуляции и обусловленную стволовой ваготомией недостаточность илеоцекального замыкательного механизма. Последняя благоприятствует, кроме того, распространению бактерий по тонкой кишке в восходящем направлении. Инфицирование тонкой кишки может в свою очередь вызывать деконъюгацию желчных кислот, а также прямую стимуляцию кишечной секреции, приводя к диарее. Не изучена роль пищеварительных гормонов в патогенезе постваготомической диареи. Гипергастринемия замедляет абсорбцию воды в подвздошной кишке. Кроме

того, гастрин вызывает снижение тонуса илеоцекального сфинктера.

С. А. Чернякевич, С. Д. Гройсман (1974) высказали предположение, что причиной постваготомической диареи является специфическая моторика тонкой кишки, отличающаяся высокой пропульсивной активностью. Вследствие ускоренного пассажа по тонкой кишке в толстую кишку попадает значительное количество желчных кислот, что вызывает поступление в толстую кишку большого количества жидкости и понос.

Сох, Bond (1964) различают три типа постваготомической диареи: 1) преходящая, транзиторная диарея. Возникает сразу после операции и характеризуется выраженным поносом почти без позывов. Длительность приступа от нескольких часов до 2 сут. Исчезает через 3—6 мес после операции; 2) рецидивирующая эпизодическая диарея. Возникает спустя некоторое время после операции. Приступы поноса продолжаются от нескольких часов до нескольких суток. Интервалы между приступами составляют от 2 нед до 1 года. Частота стула 5—20 раз в сутки; 3) длительная диарея. Характеризуется ежедневным частым стулом (3—5 раз в сутки).

Клиническая картина постваготомической диареи характеризуется следующими признаками: 1) внезапное, без позывов, начало. Больной не успевает дойти до туалета. Эта внезапность приступов угнетающе действует на больных. Они вынуждены целыми днями находиться дома, ожидая очередного приступа; 2) изменение окраски кала: он приобретает более светлую окраску, что объясняется разбавлением пигмента кала; 3) внезапное исчезновение поноса.

Различают три степени тяжести диареи (Fogetter, 1963; Hollender, 1968): легкую, средней тяжести и тяжелую. При легкой степени жидкий стул бывает 1—2 раза в неделю, при средней тяжести заболевания — от 2 раз в неделю до 5 раз в сутки, при тяжелой степени приступы поноса возникают внезапно более 5 раз в сутки и длятся в течение 3—5 дней.

Лечение диареи должно быть комплексным. Рекомендуются диета с исключением молока и других провоцирующих агентов. Для устранения бактериального фактора применяют антибиотики. Благоприятное действие при явлениях застоя в желудке

оказывают слабые растворы органических кислот (лимонной, яблочной и др.)- Kotarba и соавторы (1968), полагая, что после ваготомии повышается тонус симпатической нервной системы, применяли для лечения диареи дигидроэрготоксин по 15—20 капель 3 раза в день с благоприятным эффектом. Широкое распространение в нашей стране получило предложение А. А. Курыгина и С. Д. Гройсмана (1971) лечить постваготомическую диарею бензогексонием (по 1 мл 2,5 % раствора 2—3 раза в день). Многие авторы (Ayulo, 1978; Stremmel, 1980) сообщают об успешном применении холестирамина (по 4 г 3 раза в день с последующим снижением дозы до 4 г в сутки).

При тяжелом течении постваготомической диареи, не поддающемся консервативному лечению, производят оперативное вмешательство—дегастроэнтеростомию и пилоропластику. Однако вид дренирующей операции не влияет на частоту диареи. Некоторые хирурги (Craft, Venables, 1968; Herington, 1968) с успехом применили инверсию сегмента тонкой кишки, расположенного дистально от области максимальной абсорбции. Выбор сегмента зависит от характера нарушений резорбции: при нарушении всасывания воды и жиров поворачивают сегмент подвздошной кишки, при нарушении всасывания белков и углеводов — высокий сегмент тощей кишки (на расстоянии 120 см от двенадцатиперстно-тощей изгиба). Проксимальный кишечный сегмент желателно поворачивать в направлении часовой стрелки, дистальный — в обратном направлении.

Единственная профилактическая мера, которая может значительно уменьшить частоту и тяжесть этого осложнения — это сохранение иннервации печени, поджелудочной железы и тонкой кишки, что достигается применением селективной проксимальной или селективной ваготомии.

Нарушение функции кардиальной части желудка проявляется гастроэзофагеальный рефлюксом или же симптомами ахалазии кардии. Подробно эти нарушения рассмотрены нами выше. Следует помнить, что после ваготомии с дренирующей операцией или антрумэктомией рефлюкс-эзофагит часто протекает скрыто, а признаки воспалительной реакции со стороны слизистой оболочки пищевода выявляются в более поздние сроки (через 3—5 лет). Это связано со снижением

протеолитической активности желудочного содержимого.

Нарушение опорожнения желудка в отдаленные сроки после операции иногда может быть результатом угнетения моторики, возникшего в ранний послеоперационный период и постепенно прогрессирующего. Лечение подобных нарушений описано нами в соответствующем разделе. У 3—4 % оперированных причиной нарушения эвакуации может быть образование каскадного желудка. Ваготомия, в особенности селективная проксимальная, сопровождается обширной мобилизацией проксимального отдела желудка. Заключительным этапом селективной проксимальной ваготомии является фундопликация в той или иной модификации. При различных технических погрешностях (преимущественный захват в швы передней или задней стенок, асимметричное наложение швов) происходит сближение кардиальной части и тела желудка, перетяжка желудка в средней его части с задержкой содержимого в образовавшихся карманах. В диагностике решающее значение имеет рентгенологическое исследование. При выраженных формах (деформация в виде песочных часов, хронический заворот желудка) показано оперативное лечение.

Демпинг-синдром в отдаленные сроки после ваготомии с дренирующей операцией встречается в среднем у 19,5 % больных, после селективной ваготомии с дренирующей операцией — у 29,3 %, после селективной проксимальной ваготомии с дренирующей операцией — у 23,4 %, после селективной проксимальной ваготомии — у 3,9 % (Zimtbl, Wagner, 1980). Имеет значение вид пилоропластики. В частности, после пилоропластики по Гейнеке—Микуличу демпинг-синдром бывает в 2 раза чаще, чем после передней гемипилорэктомии.

Демпинг-синдром при сохраненном желудке, особенно после селективной проксимальной ваготомии, протекает значительно легче, чем после резекции его. Тяжелые формы встречаются очень редко. Как показал наш опыт, в подобных случаях, наряду с диетическим и медикаментозным лечением, особенно эффективна электростимуляция.

Щелочной рефлюкс-гастрит после ваготомии в последнее время привлекает пристальное внимание ученых. Эта проблема тесно связана с вопросами пилоропластики,

нарушениями проходимости двенадцатиперстной кишки, дуоденогастрального рефлюкса. Патогенез и лечение щелочного рефлюкс-гастрита рассмотрены нами выше.

Нарушения моторики желчного пузыря и желчнокаменную болезнь ряд хирургов считают характерными осложнениями стволовой ваготомии. При этом отмечается увеличение желчного пузыря, хотя и без заметных изменений двигательной функции.

ПОСЛЕДСТВИЯ И ОСЛОЖНЕНИЯ ГАСТРЭКТОМИИ

Удаление всего желудка, выключение двенадцатиперстной кишки из пищеварения приводят к целому ряду расстройств. Некоторые из них встречаются и после резекции желудка (демпинг-синдром, гипогликемический синдром и др.), другие более характерны для тотальной гастрэктомии (анемия, рефлюкс-эзофагит).

Henning и соавторы (1961) рассматривают расстройства, возникшие после гастрэктомии, как агастральную дистрофию, основными симптомами которой являются астения, понос, непостоянные отеки, гепатомегалия, пурпура, гиповолемия, короткая продолжительность жизни эритроцитов, отрицательный азотистый баланс, гипоиротеинемия и гипоальбуминемия.

Одна из наиболее обоснованных классификаций состояний, развивающихся после гастрэктомии, принадлежит Г. Ф. Марковой (1969). Она различает две группы синдромов: I группа — синдромы со стороны органов пищеварения: эзофагит, воспалительные поражения и дискинезии кишечника; воспалительные поражения печени и желчных путей, поджелудочной железы; перивисцерит; II группа — синдромы общего характера: истощение, демпинг-синдром, анемия, изменения нервно-психической сферы.

У большинства больных, перенесших гастрэктомию, отмечаются выраженная физическая слабость, повышенная утомляемость, иногда полное бессилие, потеря интереса к жизни, резкое снижение трудоспособности. Больные жалуются на плохой сон, ухудшение памяти, повышенную раздражительность. Характерен внешний вид больных. Кожа несколько пигментирована, сухая, тургор ее снижен, заметна атрофия мышц.

Со стороны сердечно-сосудистой системы

отмечаются явления хронической коронарной недостаточности. Больные жалуются на колющую боль в области сердца, у лиц пожилого возраста может наблюдаться типичная картина стенокардии. При аускультации определяется глухость тонов. Кроме того, могут обнаруживаться гипотензия, брадикардия, снижение вольтажа зубцов на ЭКГ.

Характерно также снижение функции половых желез. У женщин, перенесших гастрэктомию, наблюдается нарушение менструального цикла, наступает ранний климакс. Вследствие нарушения функций половых желез и выраженного нарушения питания женщины, перенесшие гастрэктомию, редко рожают. Кроме описанных общих расстройств, следует отметить явления гиповитаминоза А, В, С и снижение устойчивости организма к простудным, инфекционным заболеваниям и туберкулезу.

Снижение массы тела наблюдается почти у 75 % больных, перенесших гастрэктомию (Ю. К. Квашнин, Ю. М. Панцырев, 1967). Больные обычно плохо поправляются. Это обусловлено снижением энергетической ценности пищи вследствие расстройства пищеварения, плохого аппетита, неправильного режима питания. В результате прогрессирующей гипопротеинемии возникают безбелковые отеки.

Ю. К. Квашнин и Ю. М. Панцырев (1967) высказывают предположение о наличии в стенке желудка гормона, оказывающего влияние на пищеварение и межтучный обмен. При отсутствии этого гормона происходит повышение межтучного обмена. В подтверждение своего предположения авторы ссылаются на эксперименты Аман и Brunschwig (1956), которые на собаках выполнили различные модификации гастрэктомии, в том числе с оставлением полоски желудка шириной 1 см у кардии и с имплантацией стенки желудка на сосудистой ножке в отводящую петлю. Потеря массы была наименьшей у животных этих групп.

Так же, как и после резекции желудка, после гастрэктомии наблюдаются различные функциональные расстройства (демпинг-синдром и др.). Однако в этом случае их тяжесть усугубляется.

Дисфагия отмечается у 10—15 % больных. Ю. К. Квашнин и Ю. М. Панцырев (1967) предлагают классификацию дисфагий, возникших после гастрэктомии:

I. По природе возникновения: 1) на почве спазма; 2) на почве стеноза — рубцового, обусловленного рецидивом или метастазами опухоли.

II. По времени появления: 1) ранняя — через 2—3 нед после операции; 2) поздняя — через 2—3 мес после операции.

III. По течению: 1) эпизодическая и 2) постоянная.

Причиной ранней дисфагии часто бывает анастомозит. После заживления анастомоза она полностью исчезает. При наличии эзофагита дисфагия может быть обусловлена спазмом пищевода. Одной из причин дисфагии является стеноз анастомоза, вызываемый чаще всего рецидивом рака. Дисфагия в таком случае появляется спустя полгода после операции и быстро прогрессирует. Одновременно возникают и другие признаки рецидива и метастазов. Рубцовый стеноз появляется раньше, с первых недель после операции. Явления дисфагии в таких случаях периодически уменьшаются под влиянием лечения. Б. Е. Петерсон и соавторы (1967) различают три степени сужения анастомоза:

I степень. Непостоянная дисфагия, плохая проходимость плотной пищи, ощущение стеснения за грудиной во время и после еды. При рентгенологическом исследовании просвет анастомоза равен $1/3$ — $1/4$ просвета пищевода, супрастенотическое расширение пищевода отсутствует. При эзофагоскопии диаметр анастомоза составляет 0,7—0,5 см.

II степень. Постоянная дисфагия; не проходит или с трудом проходит хорошо прожеванная пища, изредка срыгивание пищей после еды, ощущение стеснения за грудиной, похудание, признаки обезвоживания; просвет анастомоза равен $1/4$ — $1/6$ просвета пищевода, умеренное супрастенотическое расширение пищевода. При эзофагоскопии диаметр анастомоза составляет 0,5—0,3 см.

III степень. Постоянная дисфагия, плохо проходит жидкая и обволакивающая пища, частое срыгивание застойной пищей, постоянное ощущение стеснения за грудиной, слабость, заторможенность, чувство голода и жажды, резкое исхудание, обезвоженность, понос; на рентгенограмме просвет анастомоза менее $1/6$ просвета пищевода; задержка бариевой взвеси над анастомозом на несколько часов. При эзофагоскопии просвет анастомоза менее 0,3 см.

Гастроэзофагеальный рефлюкс после резекции желудка развивается редко, в то же время после гастрэктомии регургитация пищеварительных соков (желчи и поджелудочного сока) и рефлюкс-эзофагит встречаются значительно чаще и крайне мучительны. Частота рефлюкс-эзофагита достигает 80—86 %. Причиной рефлюкс-эзофагита является воздействие на слизистую оболочку пищевода желчи и сока поджелудочной железы. Регургитации благоприятствуют отсутствие замыкательного аппарата кардиальной части желудка и отрицательное внутриплевральное давление, создающее возможность засасывания сока в пищевод. Б. Е. Петерсон (1970) придает большое значение в возникновении эзофагита операционной травме и перерезке блуждающих нервов.

Н. Н. Каншин (1962) выделяет следующие виды пептического эзофагита: катаральный, эрозивный, язвенно-некротический, геморрагический. В зависимости от особенностей течения Hoffmann (1959) различает четыре стадии эзофагита: I — острый или рецидивирующий эзофагит с образованием поверхностных изъязвлений; II — переход острого эзофагита в хронический; III — распространение воспалительного процесса на подслизистый слой; IV — укорочение пищевода с образованием сужений.

Рефлюкс-эзофагит проявляется болью за грудиной, мучительной изжогой, дисфагией, повышенным слюноотделением. Боль обычно острая, жгучая, появляется после еды, чаще после приема грубой или острой пищи. Иногда она напоминает боль при стенокардии, сопровождается мучительным жжением, подкатывающимся к глотке. Периодически отмечается кратковременная переходящая дисфагия. У некоторых больных отмечаются чувство угнетения, страх перед едой.

По степени тяжести различают легкую, средней тяжести и тяжелую степени рефлюкс-эзофагита (Г. Ф. Маркова, 1969). Легкая степень характеризуется периодически появляющейся изжогой, ощущением жжения за грудиной, исчезающим после глотка воды или чая.

Рефлюкс-эзофагит средней тяжести характеризуется более выраженными явлениями. Присоединяется срыгивание желтоватой, очень горькой жидкостью. При проглатывании пищи, особенно первых порций, возникает боль, локализуемая за груди-

ной. Тяжелая форма протекает с постоянным ощущением жжения за грудиной, выраженной дисфагией, частыми срыгиваниями горькой жидкостью, выраженной загрудинной болью. При рентгенологическом исследовании выявляются грубые складки слизистой оболочки, спазм дистального отдела пищевода, неровность контуров. Течение рефлюкс-эзофагита волнообразное: периоды улучшения сменяются периодами ухудшения.

У 15—20 % больных, перенесших гастрэктомию, периодически отмечается понос. Чаще он появляется при употреблении молока, жирной пищи. Причиной поноса являются недостаточное переваривание пищи, денервация органов брюшной полости, бактериальный фактор.

Гематологические расстройства. Желудок принимает активное участие в регуляции кроветворения. В 1900 г. Deganello впервые описал больного, у которого после гастрэктомии по поводу рака развилась железодефицитная анемия. Moynihan (1911) наблюдал больную, которая умерла от тяжелой анемии через 4 года после гастрэктомии.

Обычно агастрическая анемия развивается через несколько лет после операции. Она может быть железодефицитной и В₁₂-дефицитной. Кроме дефицита железа и витамина В₁₂, эндогенного В₁₂-авитаминоза, играют также роль нарушение питания, гиповитаминоз, воспалительные и атрофические изменения слизистой оболочки кишечника. Обычно в первые 2—3 года после гастрэктомии возникает гипохромная железодефицитная анемия. Через 7—8 лет развивается пернициозная анемия с характерными изменениями крови, явлениями глоссита, фуникулярного миелоза.

Профилактика и лечение последствий и осложнений гастрэктомии. Больные должны находиться под постоянным диспансерным наблюдением и 1—2 раза в год проходить курс стационарного профилактического лечения в течение месяца, которое включает психо-, диету-, витаминотерапию, заместительную терапию и профилактику анемии.

Психотерапия показана при депрессивных и психастенических состояниях, ее проводят в сочетании с медикаментозным лечением. Применяют снотворные средства, бромиды, транквилизаторы.

Диета должна быть высококалорийной, богатой витаминами. Г. Ф. Маркова рекомендует включать в суточный рацион 110—140 г белков, 75—90 г жиров, 400—450 г углеводов при общем количестве пищи 3 кг и энергетической ценности ее 12 560—13 398 кДж. Ограничен прием легко всасываемых углеводов и жиров, рекомендуются желе, студни, заливные блюда. Основная диета больного после гастрэктомии включает следующие продукты: хлеб пшеничный и ржаной вчерашней выпечки, печенье и сухари из несдобного теста; супы из овощей, круп на мясном, курином, рыбном бульонах; нежирные сорта мяса и птицы в отварном, тушеном виде, сосиски отварные, колбаса докторская; нежирная рыба, различные виды овощей, зелень; яйца и блюда из них; фрукты, ягоды, отвар шиповника, фруктовые соки; масло сливочное и подсолнечное.

Пища должна быть правильно приготовлена. Не рекомендуется длительная варка, тщательная механическая обработка, так как при этом снижаются вкусовые качества пищи и разрушаются витамины. Больные должны питаться 6—10 раз в сутки небольшими порциями, тщательно пережевывая пищу. При обычном режиме питания 3—4 раза в сутки ухудшается усвоение составных частей пищи. Правильное питание имеет огромное значение. Об этом должен знать как сам больной, так и его родственники.

Наряду с диетотерапией постоянно проводят заместительную терапию (панкреатин, панзинорм, фестал, мексаза, интестопан). При хорошей переносимости и отсутствии эзофагита назначают хлористоводородную кислоту по 30—50 мл во время еды. Витаминотерапия является важной составной частью лечения. Для улучшения белкового обмена применяют анаболические гормоны (неробол, метандростенолон и др.).

При наличии рефлюкс-эзофагита показано дробное питание с преобладанием жидких и протертых желеобразных блюд. Не рекомендуется принимать жидкость между приемами пищи. Назначают вяжущие, обволакивающие, антихолинергические препараты, новокаин, папаверина гидрохлорид, платифиллина гидротартрат, анестезин. При дисфагии назначают щадящую диету: кефир, яйца всмятку, жидкие каши, бульоны. Для снятия длительного

спазма применяют новокаиновую блокаду. При тяжелой дисфагии назначают болеутоляющие средства, атропина сульфат, вливание глюкозы, гипертонического раствора натрия хлорида, антибиотикотерапию, витаминные препараты.

Для профилактики железодефицитной анемии, возникающей в первые 2—3 года после гастрэктомии, большое значение имеет ранее назначение препаратов железа. Для профилактики и лечения пернициозной анемии применяют цианкобаламин по 200 мкг через день, а в тяжелых случаях — по 1000 мкг через день, фолиевую кислоту. В тяжелых случаях переливают эритроцитарную массу.

Для лечения рубцового стеноза вначале применяют консервативные мероприятия и местно — гидрокортисон. При отсутствии эффекта показано оперативное лечение — пластика анастомоза. Б. Е. Петерсон (1967) при I и II степенях рубцового сужения рекомендует консервативное лечение, при III степени — пластику анастомоза по Ниссену (1952). Операция заключается в продольном рассечении анастомоза, иссечении рубцовых тканей с последующим сшиванием анастомоза поперек. Линию швов анастомоза укрепляют лоскутом диафрагмы на ножке.

Weiss и соавторы (1977) с успехом применили при стенозе анастомоза, возникшем после гастрэктомии, рассечение суженного участка во время эндоскопии.

РЕДКИЕ ЗАБОЛЕВАНИЯ И ПОВРЕЖДЕНИЯ ЖЕЛУДКА И ДВЕНАДЦАТИ- ПЕРСТНОЙ кишки

Дивертикулы двенадцатиперстной кишки

Дивертикулы двенадцатиперстной кишки занимают по частоте второе место после дивертикулов ободочной кишки. Частота дивертикулов двенадцатиперстной кишки, обнаруживаемых при рентгенологическом исследовании, составляет от 0,016 до 5,76 %, по патологоанатомическим данным — 3,7—14,5 % (Aziz, 1935; Grant, 1935). Наиболее часто (в 85 % случаев) дивертикулы располагаются в нисходящей

части двенадцатиперстной кишки (Mialaret, 1937), по внутренней ее поверхности, недалеко от большого сосочка двенадцатиперстной кишки, то есть обращены в сторону поджелудочной железы. В среднем размер дивертикула достигает 2—3 см, хотя описаны наблюдения дивертикулов размером до 12 см. У 10 % больных наблюдаются множественные дивертикулы.

Различают врожденные, или истинные, и приобретенные, или ложные, дивертикулы двенадцатиперстной кишки. Врожденные дивертикулы располагаются на стороне, противоположной месту вхождения сосудов в стенку кишки, и стенка их состоит из тех же слоев, что и стенка кишки. Приобретенные дивертикулы локализируются у места вхождения сосудов в стенку кишки или на месте зарубцевавшихся язв, то есть в наиболее слабых участках кишечной стенки, и являются своеобразными грыжами. В стенке этих дивертикулов отсутствует мышечный слой.

А. А. Алексеенко (1965) предложил различать дивертикулы двенадцатиперстной кишки по наличию клинических симптомов и осложнений. По наличию симптомов: бессимптомные и симптомные (по характеру клинической симптоматики автор выделяет следующие формы: желудочную, билиарную, панкреатическую, кишечную и смешанную); по наличию осложнений — неосложненные и осложненные острым дивертикулитом, перфорацией, профузным желудочно-кишечным кровотечением, непроходимостью пищеварительного тракта, выводящих протоков, новообразованиями (доброкачественными, злокачественными).

Большинство дивертикулов клинически не проявляется. У 2—10 % больных при возникновении в дивертикуле воспаления, опухоли, кровотечения, перфорации появляется различная симптоматика. Наиболее частой жалобой больных является боль в верхней половине живота, вблизи пупка, не иррадирующая, появляющаяся чаще после еды. Боль уменьшается или усиливается при изменении положения тела. Иногда отмечается постоянная, с трудом переносимая тошнота. Кроме того, могут наблюдаться рвота, исхудание, желтуха, понос. Mialaret (1937) различает пять клинических типов дивертикулов двенадцатиперстной кишки: 1) псевдоязвенный. Характеризуется болью в надчревной области, периодически при-

ступообразной, часто с рвотой и тошнотой, кровотечением и симптомами стеноза привратника; 2) гепато-билиарный. Проявляется коликообразной болью, часто возникающей после еды, сопровождается желтухой, непереносимостью жирной пищи, рвотой желчью; 3) диспептический. Сопровождается чувством тяжести в надчревной области, запором, поносом; 4) псевдоопухолевый. Для него характерны потеря аппетита, исхудание, различные диспептические явления; 5) панкреатический. Проявляется непериодичной болью в околопупочной области, поносом, непереносимостью жирной пищи и исхуданием.

В. Х. Василенко (1965) выделяет еще тип острого живота при перфорации дивертикула.

Одним из наиболее частых осложнений дивертикулов двенадцатиперстной кишки является дивертикулит. Причина его возникновения не ясна. Считают, что определенное значение имеют задержка пищевых масс и гниение, чему способствуют конфигурация и строение стенок дивертикула, травмирование их пищей. При отсутствии мускулатуры и при больших размерах дивертикула его опорожнение резко затруднено. Возможен лимфогенный и гематогенный пути заноса инфекции.

Heindrich, Greve (1963) считают дивертикул «инкубатором для бактерий». При возникновении дивертикулита больные отмечают тяжесть и острую боль в надчревной области или правее пупка, появляющуюся через 2—3 ч после еды или ночью, отрыжку, рвоту. При изъязвлении дивертикула появляется постоянная боль, отдающая в позвоночник, иногда опоясывающего характера, резко усиливаются диспептические явления. В последующем при прогрессировании процесса и вовлечении в него соседних органов появляются боль в правом подреберье, пояснице, понос, желтуха, исхудание, что наводит на мысль о холецистите, панкреатите, раке поджелудочной железы. А. Г. Земляной (1968) указывает, что у 23 % больных с локализацией дивертикула в верхней, горизонтальной частях и в верхней трети нисходящей части двенадцатиперстной кишки при дивертикулите наблюдается клиника язвенной болезни или острого гастрита. У 43,6 % больных с дивертикулами средней трети нисходящей части двенадцатиперстной кишки имеется клиника острого

холецистита или панкреатита. У 17,2 % больных с дивертикулами нижней трети и горизонтальной части двенадцатиперстной кишки дивертикулит протекает с клиникой непроходимости или стеноза привратника.

Могут также наблюдаться кровотечение, перфорация, злокачественное перерождение дивертикула, деформация и стеноз двенадцатиперстной кишки, желчного и панкреатического протоков.

Основным методом диагностики дивертикулов двенадцатиперстной кишки является рентгенологическое исследование. При обычном исследовании диагностика дивертикулов затруднена из-за быстрого прохождения контрастного вещества по двенадцатиперстной кишке и плохого заполнения дивертикула. Наиболее целесообразным в таких случаях является исследование двенадцатиперстной кишки в условиях гипотонии. При этом обнаруживается выпячивание различных размеров, грушевидной формы, располагающееся по внутреннему контуру двенадцатиперстной кишки с прослеживающимися складками слизистой оболочки в просвете дивертикула. Важно при рентгенологическом исследовании установить сроки опорожнения дивертикула от контрастного вещества, что имеет значение для выбора метода лечения. Ribeiro (1964) указывает, что при задержке контрастного вещества в дивертикуле до 24 ч и более показано оперативное лечение.

При небольших дивертикулах без длительной задержки в них контрастного вещества с клиникой рецидивирующего хронического дивертикулита при незначительных функциональных изменениях в прилегающих органах применяют консервативное лечение. Оно заключается в диетотерапии, назначении противовоспалительных, спазмолитических средств и дуоденальных промываний.

Показания к хирургическому лечению необходимо определять индивидуально. Нужно принимать во внимание трудности обнаружения и выделения дивертикулов двенадцатиперстной кишки, возможность тяжелых послеоперационных осложнений (панкреатит, перитонит, образование дуоденального свища, повреждение протоков поджелудочной железы и общего желчного протока).

Показания к оперативному лечению дивертикулов делятся на: 1) абсолютные —

при наличии осложнений (перфорация, кровотечение, малигнизация); 2) условно абсолютные — при значительных нарушениях со стороны органов пищеварения, подозрении на развитие одного из осложнений или невозможности их исключения; 3) относительные — при выраженной картине дивертикулита, малоэффективном консервативном лечении и выраженной склонности к прогрессирующему течению заболевания.

Для оперативного лечения дивертикулов двенадцатиперстной кишки применяли следующие операции: резекция дивертикула; резекция желудка по Бильрот-П на выключение дивертикула; инвагинация дивертикула; выключение дивертикула с помощью гастроэнтеростомии; дивертикулэктомия (подшивание дивертикула к стенке двенадцатиперстной кишки выше места его сообщения с просветом кишки); дивертикулоеюностомия (Hanke, 1932), трансдуоденальный юретаж.

В настоящее время операциями выбора являются первые две операции. Остальные операции представляют лишь исторический интерес. При сосочковых дивертикулах, особенно при расположении дивертикула глубоко в ткани железы, при спаении его с общим желчным протоком, наличии выраженного воспалительного процесса в дивертикуле имеется опасность повреждения протоков, отрыва большого сосочка двенадцатиперстной кишки. В таких случаях, а также при сочетании дивертикула с язвенной болезнью возможна резекция желудка по Бильрот-П на выключение дивертикула. Эта операция, как указывает А. Г. Земляной (1970), показана только в крайнем случае и ее нельзя широко рекомендовать.

При дивертикулах горизонтальной и восходящей частей и наружной поверхности нисходящей части двенадцатиперстной кишки, при околососочковых дивертикулах, не связанных с протоками, показана резекция дивертикула. Операция резекции дивертикула включает следующие моменты: широкую мобилизацию двенадцатиперстной кишки и головки поджелудочной железы по Кохеру-Кдермону, выделение дивертикула, резекцию его. В ряде случаев при скрытом расположении дивертикула возникают затруднения в его обнаружении. Walzel (1935) предложил в таких случаях вводить через зонд воздух и раздувать кишку. Поиски и выделение дивертикула возможны также с по-

мощью приема, предложенного McLean (1927). Производят дуоденотомию и дивертикул выделяют на пальце. После этого его обычно резецируют. Резекция может быть выполнена как при помощи аппарата, так и обычным способом с пережиманием ножки дивертикула зажимом, отсечением над ним дивертикула и ушиванием стенки кишки непрерывным кетгуттовым швом и последующими узловыми шелковыми или капроновыми швами. Для определения отношения дивертикула к большому сосочку двенадцатиперстной кишки иногда приходится вскрывать просвет кишки и вводить зонд в общий желчный проток. В последнее время появились ряд сообщений о связи дивертикулов двенадцатиперстной кишки с желчнокаменной болезнью. Некоторые авторы считают, что околососочковые дивертикулы могут явиться причиной постхолецистэктомического синдрома. Поэтому Pinotti (1974), Jida (1979) рекомендуют более активную тактику, заключающуюся в трансдуоденальной дивертикулэктомии, холецистэктомии, сфинктеропластике. Трансдуоденальная дивертикулэктомия заключается в дуоденотомию, выворачивании дивертикула в просвет кишки, иссечении его у основания, ушивании мышечного дефекта и слизистой оболочки двенадцатиперстной кишки. При поверхностной локализации дивертикула в ткани поджелудочной железы возможно рассечение ткани железы с выделением и резекцией дивертикула и последующим ушиванием железы (Kole, Muller, 1967).

После резекции дивертикула необходимо в течение 3—4 дней производить отсасывание содержимого двенадцатиперстной кишки, для чего на операционном столе через нос в нее проводят тонкий зонд. При травмировании ткани поджелудочной железы проводят профилактику панкреатита (контрикал, 5-фторурацил, атропина сульфат и другие средства).

Летальность при резекции дивертикула двенадцатиперстной кишки составляет 1—2 %. Всего мы прооперировали 68 больных с дивертикулами двенадцатиперстной кишки. Дивертикулэктомия была выполнена у 18 больных, дивертикулэктомия с резекцией желудка — у 28, дивертикулэктомия с селективной проксимальной ваготомией — у 5, резекция желудка на выключение — у 12, прочие операции — у 5. Летальных исходов не было.

Заворот желудка

Впервые заворот желудка описал Bertie в 1866 г., наблюдавший его на аутопсии, а в России — Е. В. Василевский (1908). В настоящее время в мировой литературе описано более 300 случаев заворота желудка.

Этиологические факторы заворота желудка делятся на предрасполагающие и производящие. К предрасполагающим факторам относятся расслабление связочного аппарата, атония и расширение желудка, спаечный процесс, деформация желудка (типа песочных часов, каскадный желудок), стеноз привратника, опухоли, диафрагмальные грыжи, язва, к производящим — переполнение желудка пищей и газами, усиленная перистальтика, повышение внутрибрюшного давления.

Рауг (1907) подразделял завороты желудка в зависимости от этиологического фактора на идиопатические и вторичные. Идиопатический заворот возникает при неизменном, здоровом желудке, вторичный — при органических и функциональных изменениях как самого желудка, так и соседних органов.

Классификацию заворота желудка разработали Borchart (1904), Haberer (1912), Kocher (1914), которые различали заворот желудка вокруг продольной и поперечной оси (органоаксиальный и мезентериоаксиальный заворот). Hillemand и соавторы (1955) делят завороты желудка на две основные группы — тотальный (встречается редко, при тяжелых пороках развития) и частичный.

Следует отметить, что многие авторы большое значение в происхождении заворота желудка придают аэроколию. Заболевание начинается обычно после обильного приема пищи сильной болью в левом подреберье или в надчревной области, рвотой. В последующем боль усиливается, рвота прекращается, появляются мучительная икота, отрыжка. Прием даже незначительного количества жидкости вызывает повторную рвоту. Больной принимает вынужденное положение с приведенными к животу коленями. Для клиники заворота желудка характерна триада Борхардта (1904): безуспешные позывы на рвоту; вздутие в надчревной области; невозможность введения зонда в желудок. При объективном обследовании в начальный период отмечаются болезненность и умеренное напряжение мышц брюшной стенки в надчревной области,

перкуторно — высокий тимпанит. В более поздний период в левом подреберье определяется вздутие.

Рентгенологическая картина при органоаксиальном завороте отличается отсутствием эвакуации из желудка, заполнением желудка по типу конуса. При мезентериоаксиальном завороте также отмечается нарушение эвакуации, но, кроме того, может наблюдаться образование петли с двумя полостями («чашами») и перекрещивание складок слизистой оболочки антральной и кардиальной частей желудка.

Лечение острого заворота желудка хирургическое. Вид оперативного вмешательства зависит от этиологии заворота. При завороте, вызванном различной патологией (язва, опухоль, диафрагмальная грыжа и т. д.), устранение основной патологии является одновременно и лечебным мероприятием.

При завороте желудка производят его расправление и гастропексию. При этом желудок подшивают вдоль большой кривизны одним или двумя рядами узловых шелковых швов к передней стенке. При расслаблении связочного аппарата проксимального отдела желудка, явлениях рефлюкс-эзофагита, что может наблюдаться при хроническом завороте, применяют эзофагофундофренопексию, фундопликацию по Ниссену.

Операции на ободочной кишке производят при удлиненной подвижной поперечной ободочной кишке. Они направлены на уменьшение ее подвижности. Обычно применяют колопексию, которую можно осуществлять наряду с гастропексией. Поперечную ободочную кишку фиксируют к передней брюшной стенке. Иногда ее фиксируют вдоль большой кривизны желудка. Резекцию желудка можно применять при некрозе стенки желудка вследствие нарушения кровообращения.

Tanner (1968) при хронических заворотах желудка, вызванных диафрагмальной грыжей, кроме операций на диафрагме, применяет разработанную им гастропексию с перемещением поперечной ободочной кишки — поддиафрагмальную транспозицию поперечной ободочной кишки. Мобилизуют большую кривизну желудка и в левое поддиафрагмальное пространство перемещают мобилизованную поперечную ободочную кишку с большим сальником. Желудок фиксируют к круглой связке. Автор выполнил операцию 15 больным с хорошими отдаленными результатами.

Каранджи (1969) при заворотах желудка вследствие релаксации левого купола диафрагмы рекомендует подшивать переднюю стенку желудка к круглой связке печени, не отделяя последнюю от пупка (гастроомфалопексия).

Следует сказать, что некоторые авторы (Д. П. Чухриенко, 1960) не рекомендуют фиксировать желудок, так как это может быть причиной целого ряда послеоперационных расстройств. Вместе с тем опыт других хирургов показывает, что в очень редких случаях может наступить рецидив заворота, а особых нарушений, связанных с гастропексией, не наблюдается.

Флегмона желудка

Флегмона желудка — одно из наиболее тяжелых заболеваний, характеризующееся бурной клинической картиной, трудностями диагностики, неудовлетворительными результатами консервативной и оперативного лечения.

По данным М. Д. Моисеенко (1958), на 10 000 больных с другими заболеваниями встречается 1 больной с флегмоной желудка. Большинство авторов (А. Я. Элькин, 1953; Finsterer, 1928) считают, что флегмона желудка чаще встречается у мужчин.

Из всех классификаций флегмоны желудка мы отдаем предпочтение классификации, предложенной Sundberg (1948), который различает: 1) первичную флегмону желудка, когда ворота инфекции находятся в самом желудке и 2) метастатическую, когда микробы попадают в желудок гематогенным путем. Sundberg делит все флегмоны на собственно флегмону (диффузную и ограниченную), абсцесс и смешанную форму.

Причиной возникновения флегмоны желудка является внедрение в его стенку микробов. Специфического возбудителя не существует. Наиболее частым (в 78 % случаев, по данным Finsterer, 1928) возбудителем является стрептококк, реже — стафилококк, ассоциации этих двух микробов или их сочетание с кишечной палочкой. Иногда встречаются пневмококк, анаэробная инфекция (Я. А. Элькин, 1953). Важное значение в возникновении заболевания придают вирулентности бактерий, снижению сопротивляемости организма и прежде всего стенки желудка. Флегмона желудка чаще встречается у лиц, ослабленных тяжелой болезнью, пос-

ле различных инфекционных заболеваний, операций. Снижение сопротивляемости стенки желудка возникает вследствие травм, ожогов слизистой оболочки, при гастритах, опухолях, язвенной болезни.

Проникновение микроорганизмов в стенку желудка может происходить со стороны слизистой оболочки, брыжины, гематогенным и лимфогенным путем. Нередко флегмонозным процессом осложняется рак желудка.

Наиболее часто патологический процесс локализуется в подслизистом слое, который подвергается наибольшим изменениям. Серозная оболочка резко гиперемирована, местами желтоватого цвета (участки гнойного распада). Гиперемированные участки имеют четкие границы, что дало повод еще Галену рассматривать эту патологию как рожистое воспаление. Такого же мнения придерживался И. И. Греков (1914). На остальных участках желудок покрыт пленками фибрина. Стенка желудка иногда утолщена до 3 см. В начальных стадиях заболевания наблюдается отек подслизистого слоя, а в более поздних происходит гнойное расплавление отдельных участков его (на разрезе можно наблюдать картину сот, наполненных гноем). Отмечается умеренный отек слизистой оболочки. Редко происходит прорыв гнойников в просвет желудка. Гной распространяется по ходу сосудов и между мышечными волокнами к серозной оболочке. Процесс чаще всего локализуется в привратниковой части желудка. При флегмоне желудка поражаются легкие, в которых обнаруживаются мелкие гнойные очаги, печень и почки (М. Д. Моисеенко, 1958).

Ведущими симптомами флегмоны желудка являются боль в верхней половине живота, рвота, озноб, резкая интоксикация, высокая температура тела. Заболевание начинается остро, внезапно, среди полного здоровья. Общее состояние очень тяжелое, напоминает состояние тифозного больного. Наблюдаются обильное слюноотделение, отрыжка, тошнота, сильная жажда. В начале заболевания может быть задержка стула и газов или понос.

М. Д. Моисеенко (1958) указывает, что появление первых симптомов заболевания зависит от локализации патологического процесса. При локализации флегмоны в антральной части желудка первым симптомом является боль, при локализации ее в кардиальной части — озноб, кашель, икота,

что зависит от раздражения диафрагмы. Симптоматика быстро нарастает, состояние больного прогрессирующе ухудшается. Иногда наблюдается симптом Дайнингера — усиление боли в горизонтальном положении и уменьшение — в вертикальном. Больные часто занимают вынужденное положение на правом боку, при котором боль уменьшается в связи с уменьшением натяжения желудка.

Характерно несоответствие тяжелого общего состояния больного и слабо выраженных объективных признаков со стороны брюшной полости. При пальпации отмечается болезненность в надчревной области; напряжение мышц брюшной стенки появляется при присоединении перитонита. Иногда в надчревной области опеределяется болезненное, тестоватой консистенции опухолевидное образование. Язык влажный, обложен беловато-грязным налетом, неприятный запах изо рта. Почти у всех больных наблюдается поражение миокарда, при этом отмечается глухость сердечных тонов. Чем глуше тоны сердца, тем хуже прогноз (М. Д. Моисеенко, 1958).

Со стороны белой крови отмечается выраженный лейкоцитоз — до $(20-40) \cdot 10^9/\text{л}$. В моче обнаруживаются белок, лейкоциты, эритроциты, цилиндры, что свидетельствует о тяжелом поражении почек. В желудочном содержимом определяется большое количество слизи, повышенное содержание лейкоцитов, отсутствие свободной соляной кислоты. При рентгенологическом исследовании отмечается высокое расположение желудка, утолщение, отечность складок. Складки грубые, неправильно расположенные. Иногда отмечаются обрыв складок слизистой оболочки и дефекты наполнения, которые могут располагаться в разных местах. Антральная часть желудка сужена.

В клиническом течении флегмоны желудка различают два периода — местных клинических проявлений и присоединившегося перитонита. Перитонит является наиболее тяжелым осложнением флегмоны желудка. Кроме того, могут наблюдаться абсцесс печени, плеврит, сепсис. При осложнении язвенной болезни флегмоной желудка возможно возникновение желудочного кровотечения. Поздним осложнением является рубцовое сужение стенки желудка.

До настоящего времени нет единой точки зрения о лечении больных с флегмоной же-

лудка. Одни авторы считают операцией выбора резекцию пораженной части желудка (А. В. Мельников, 1948; Н. Н. Самарин, 1959), другие рекомендуют введение антибиотиков в стенку желудка и брюшную полость с дренированием последней, используя в некоторых случаях оментизацию желудка (Д. А. Ротенберг, 1953), третьи являются сторонниками консервативного метода лечения (В. М. Белоцерковский и Ф. Д. Баршак, 1961). М. Д. Моисеенко, С. И. Минков (1962), сравнивая результаты лечения флегмоны желудка различными методами, указывают, что наилучшие результаты дает резекция желудка, несколько худшие — местное применение антибиотиков с дренированием брюшной полости и оментизацией желудка и наихудшие — консервативное лечение.

Повреждения двенадцатиперстной кишки

Закрытые повреждения двенадцатиперстной кишки, особенно внебрюшинные, относятся к редкой, но очень тяжелой патологии. Первое упоминание о ней в отечественной литературе относится к 1894 г. и принадлежит Н. М. Верзилову. Частота разрывов двенадцатиперстной кишки составляет 3—10 % всех закрытых повреждений органов пищеварительной системы. Относительная редкость повреждения двенадцатиперстной кишки объясняется ее расположением в глубине брюшной полости. Тяжесть разрывов двенадцатиперстной кишки обусловлена как непосредственными осложнениями (шок, перитонит, эмфизема забрюшинного пространства), так и более поздними (флегмона, длительно незаживающие свищи, стеноз кишки).

Обычно повреждения двенадцатиперстной кишки возникают в результате ушиба брюшной стенки в месте расположения кишки. Частота повреждения различных участков кишки неодинакова. По сводной статистике А. С. Раренко (1975), основанной на анализе 193 наблюдений, чаще повреждается горизонтальная часть (45,8 %), реже — нисходящая часть (33,8 %) и еще реже — верхний отдел (20,4 %). Большая частота повреждений горизонтальной части объясняется ее расположением на позвоночнике.

Клинически различают два вида разрывов двенадцатиперстной кишки: с повреждением

целости заднего листка париетальной брюшины и без него. При повреждении заднего листка брюшины в брюшную полость попадает содержимое двенадцатиперстной кишки, что вызывает явления перитонита и шока. Клиника в таком случае напоминает перфорацию язвы. При целости заднего листка брюшины содержимое кишки попадает в забрюшинную клетчатку, что сопровождается явлениями шока и интоксикации. Больных первой группы обычно оперируют рано в связи с явлениями перитонита, больных второй группы нередко длительно наблюдают, что значительно ухудшает результаты лечения. Признаки забрюшинного разрыва двенадцатиперстной кишки часто

резко ухудшаются вследствие развития забрюшинной флегмоны, нарастания интоксикации. Промежуток времени от момента травмы до появления признаков разрыва кишки очень постоянен и может служить диагностическим признаком (А. В. Ефремов, К. Д. Эристави, 1969)

При внутрибрюшинных повреждениях двенадцатиперстной кишки появляется резкая боль в правом подреберье, быстро распространяющаяся по всему животу. Отмечаются выраженное напряжение мышц брюшной стенки, положительные симптомы раздражения брюшины. Клиника обусловлена прогрессирующим перитонитом и во многом напоминает таковую при перфоративной язве. Клиническая картина забрюшинного разрыва двенадцатиперстной кишки характеризуется признаками, вызванными травмой двенадцатиперстной кишки и соседних органов, распространением содержимого кишки, крови и газов по забрюшинному пространству (развитие забрюшинной флегмоны и интоксикации).

Больные с забрюшинными разрывами двенадцатиперстной кишки жалуются на сильную боль в правом подреберье, отдающую вниз живота, мошонку, малый таз и заставляющую некоторых больных принимать вынужденное положение с приведенными к животу коленями или садиться на корточки. Особенно резкая боль наблюдается при сопутствующей травме поджелудочной железы с развитием панкреатита и некроза забрюшинной клетчатки. Рвота наблюдается не всегда, иногда в рвотных массах бывает примесь крови. Напряжение мышц брюшной стенки возникает не у всех больных. Отме-

чается положительный симптом Щеткина — Блюмберга, отсутствует брюшное дыхание.

Вследствие попадания и распространения содержимого двенадцатиперстной кишки, крови, газов по забрюшинному пространству могут появляться признаки повреждения почек и поджелудочной железы. Отмечаются дизурические расстройства, ложный симптом Пастернацкого, тимпанит, припухлость, крепитация в поясничной области, сокращение мышц, поднимающей яичко. В более поздних стадиях появляется притупление в области правого бокового канала. При дальнейшем распространении процесса книзу появляются боль, припухлость, крепитация в правой паховой области, даже на бедре.

Petren (1915) описал случай, когда воспалительный процесс захватил почти все забрюшинное пространство до паховой связки и распространился вдоль сосудов под диафрагму и в средостение. Е. С. Керимова (1958) приводит наблюдение, когда тяжелое состояние больного расценивалось как газовая гангрена нижней конечности.

Butler, Carlson (1931) обнаружил пресакральную эмфизему при ректальном исследовании больного с забрюшинным разрывом** двенадцатиперстной кишки (рис. 132)

Дальнейшее прогрессирование процесса, присоединение инфекции приводят к возникновению забрюшинной флегмоны, интоксикации, образованию абсцессов, свищей, истощению и смерти больного.

При внутрибрюшинных разрывах двенадцатиперстной кишки большую помощь оказывает рентгенологическое исследование брюшной полости, при котором определяется свободный газ под куполом диафрагмы. Рентгенодиагностика забрюшинного разрыва двенадцатиперстной кишки более сложна. Иногда определяются участки просветления без определенных границ под тенью печени или необычно четкие контуры почек, что вызвано прониканием газа в забрюшинное пространство. При распространении кишечного содержимого и крови по забрюшинному пространству отмечаются плотность тени, смазанность очертаний правой поясничной мышцы и почки.

Основным методом лечения является хирургическое вмешательство. Операционная диагностика забрюшинных разрывов основывается на триаде признаков, описанных Laffite (1934): забрюшинная гематома, эмфизема, желто-зеленая окраска заднего

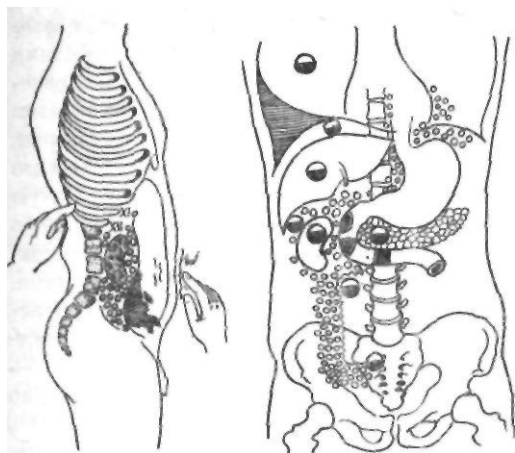


Рис. 132. Симптомы и осложнения разрыва двенадцатиперстной кишки (по Ефремову и Эрстави)

листка брюшины. Иногда имеется только обширная забрюшинная гематома, распространяющаяся на корень брыжейки поперечной ободочной кишки, вправо и вниз по забрюшинному пространству, правому боковому каналу до малого таза. В таких случаях для исключения разрыва кишки надо произвести ревизию двенадцатиперстной кишки.

Для доступа к двенадцатиперстной кишке производят мобилизацию ее по Кохеру — Клермону. Края разрыва кишки иссекают и рану ушивают двухрядным швом. При полном разрыве накладывают анастомоз по типу конец в конец.

Над местом ушивания дефекта двенадцатиперстную кишку и желудок дренируют через гастростому, ниже швов двенадцати-

перстную кишку дренируют через еюностому. Vaughan и соавторы (1977) предложили при сочетанных повреждениях поджелудочной железы и двенадцатиперстной кишки применять временное или постоянное выключение двенадцатиперстной кишки. С этой целью делают разрез длиной 3—4 см вдоль большой кривизны вблизи привратника, надсекают слизистую оболочку у привратника и ушивают канал привратника. Отверстие в желудке используют для выполнения гастроэнтеростомии. По мнению авторов, данная методика позволяет избежать резекции желудка для выключения (рис. 133).

Для закрытия больших дефектов двенадцатиперстной кишки, когда не выполнимы ее широкая мобилизация и ушивание или анастомоз по типу конец в конец, возможны следующие варианты операций: 1) пересечение двенадцатиперстной кишки, ушивание дистального конца и анастомоз проксимального конца с выключенной по Ру петлей тонкой кишки; 2) использование выключенной по Ру петли тонкой кишки для анастомоза по типу конец в бок или бок в бок с отверстием в двенадцатиперстной кишке; 3) пересечение двенадцатиперстной кишки, ушивание обоих концов, пилоропластика по Финнею для дренирования проксимального конца в желудок, гастроэнтеростомия.

Donovan и Hagen (1966) делят всех больных с разрывами двенадцатиперстной кишки на две группы: 1) без сопутствующей травмы поджелудочной железы и 2) с травмой поджелудочной железы или очень тяже-

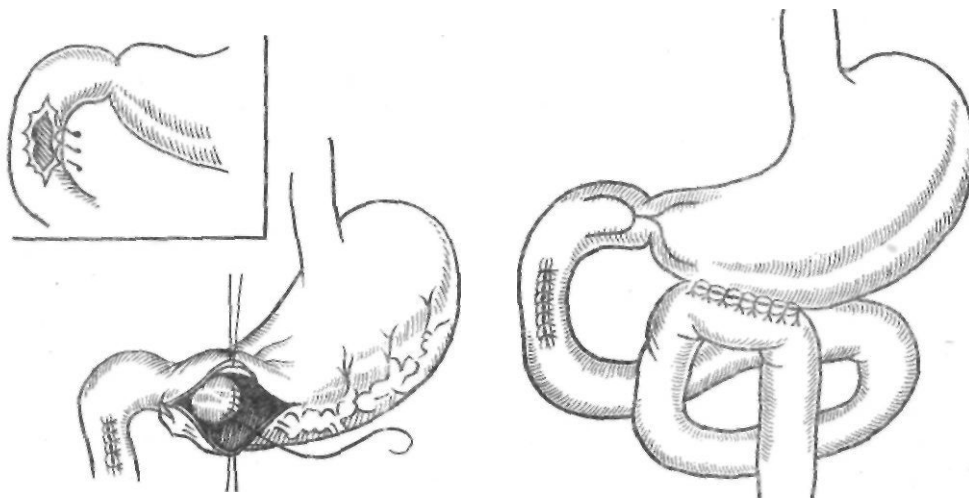


Рис. 133. Выключение двенадцатиперстной кишки по Vaughan

лой травмой двенадцатиперстной кишки. У больных первой группы авторы производили ушивание места повреждения, гастростомию с проведением трубки в двенадцатиперстную кишку, дренирование брюшной полости. У больных второй группы они выполняли целый комплекс вмешательств, направленных на снижение функции поджелудочной железы и предоставление покоя двенадцатиперстной кишке, а именно: стволовую ваготомию и антрумэктомию с гастроэнтероанастомозом по Ру, дуоденостомию на катетере, дренирование брюшной полости. Эта операция получила в литературе название дивертикулизации двенадцатиперстной кишки по Donovanу — Хагену. Стволовую ваготомию применяют не столько для профилактики пептической язвы, сколько для подавления функции поджелудочной железы. При локализации повреждения в области большого сосочка двенадцатиперстной кишки авторы дополнительно накладывали холодох- или холецистостому (рис. 134).

В случае тяжелой травмы двенадцатиперстной кишки с обширным повреждением тканей выполняют панкреатодуоденальную резекцию.

Для профилактики забрюшинной флегмоны обязательным является дренирование забрюшинного пространства через контрапертуру в правой поясничной области. Дренажи не должны оказывать давления на кишку из-за опасности образования свищей. К месту повреждения подводят также трубочку для последующего введения антибиотиков. В течение 5—6 дней после операции производят постоянное отсасывание желудочного содержимого. Кроме того, назначают витамин- и антибиотикотерапию,

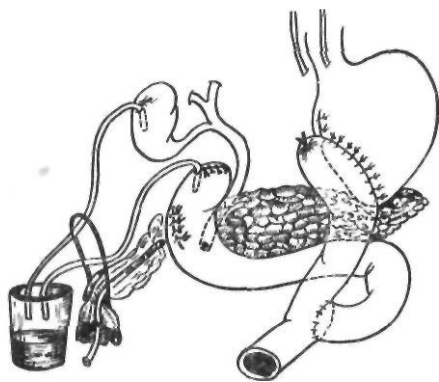


Рис. 134. Дивертикулизация двенадцатиперстной кишки по Donovanу — Хагену

переливания крови, плазмы, растворов электролитов в соответствии с показателями водно-электролитного обмена и кислотно-основного состояния. Для борьбы с парезом кишечника применяют орнид, прозерин, внутривенное введение гипертонического раствора натрия хлорида, перидуральную анестезию. Послеоперационный период в ряде случаев осложняется панкреатитом, внутрибрюшинными абсцессами, свищами. По данным Aladjem (1952), в 1940 г. летальность при разрывах двенадцатиперстной кишки достигала 87—92 %, в 1950 г — 50 %. В настоящее время она составляет, по данным А. С. Паренко (1975), 29,6 %.

При ушивании разрывов и ран двенадцатиперстной кишки могут образовываться боковые свищи, частота которых составляет 7—9 % (Snyder и соавт., 1980). Немедленные попытки закрыть свищ после его возникновения обречены на неудачу. На первом этапе показано активное отсасывание через дренажи, возмещение потери жидкости и электролитов, парентеральное питание или энтеральная гипералиментация. Для защиты кожи целесообразно использовать илеостомический мешочек, располагаая его вокруг дренажа и места дренирования. Применяют длительное орошение двенадцатиперстной кишки 0,6 % раствором молочной кислоты (Neagoe, 1978). Если свищ не закрывается самостоятельно, повторную операцию следует выполнять через 2—3 нед. Для закрытия боковых свищей используют описанные выше 3 операции, применяемые при больших дефектах стенки двенадцатиперстной кишки. Кроме того, для закрытия дефекта можно использовать серозную поверхность интактного кишечного сегмента (Wolfman и соавт., 1964) или же лоскута стенки кишки на сосудистой ножке (McShrath и соавт., 1971).

Хроническая дуоденальная непроходимость

Хроническая дуоденальная непроходимость относится к недостаточно изученным и малоизвестным заболеваниям. В последние годы интерес к этой проблеме значительно возрос. Это объясняется тем, что нарушения моторно-эвакуаторной функции двенадцатиперстной кишки приводят к замедлению опорожнения желудка, нарушению оттока желчи и панкреатического сока, дуоденогастральному рефлюксу и возник-

новению в ряде случаев заболеваний желудка (рефлюкс-гастрит, язвенная болезнь желудка), желчного пузыря и желчных путей (желчнокаменная болезнь) и поджелудочной железы (хронический панкреатит). В одних случаях нарушения проходимости двенадцатиперстной кишки являются ведущим фактором, в других — отягощающим моментом, значительно затрудняющим лечение. Некорригированные нарушения проходимости двенадцатиперстной кишки могут быть причиной неудовлетворительных результатов оперативного лечения язвенной болезни, в особенности ваготомии с дополняющими ее операциями, и одной из причин рецидива язвы. Иногда они приобретают прогрессирующее тяжелое течение (Ю. А. Нестеренко и соавт., 1984). До 20—30-х годов нашего столетия ведущим этиологическим фактором этого заболевания считали различные механические препятствия как внутри, так и вне просвета двенадцатиперстной кишки. В последующем благодаря работам отечественных хирургов была создана иннервационно-двигательная теория хронических дуоденостазов, объясняющая двигательные расстройства двенадцатиперстной кишки как органическими, так и функциональными нарушениями ее экстра- и интрамуральной иннервации.

Клинические наблюдения показывают, что расстройства моторной функции двенадцатиперстной кишки при отсутствии органических причин являются обычным следствием органического поражения какого-либо соседнего органа или вегетативной нервной системы. В связи с этим В. С. Левит (1934) различал дуоденостаз первичный и вторичный, обусловленный органическими поражениями других органов. Факторами общего порядка, способствующими возникновению дуоденостаза, являются интоксикация, гормональные нарушения (гипотиреоз, диабет, нарушения функции половых желез), авитаминоз, заболевания центральной нервной системы. К факторам местного порядка относятся мезаденит, аномалии интрамурального мышечно-кишечного сплетения. В последние годы проблему хронической дуоденальной непроходимости углубленно разрабатывает Я.-Д. Витебский (1976), по мнению которого нарушения проходимости двенадцатиперстной кишки обусловлены в первую очередь воспалительным процессом в области дуоденоюнального пере-

хода, в забрюшинном пространстве, мезентериальным лимфаденитом, а также сдавлением горизонтальной части двенадцатиперстной кишки верхними брыжеечными сосудами. Я. Д. Витебский выделяет четыре основные причины нарушений проходимости двенадцатиперстной кишки: 1) высокая фиксация двенадцатиперстно-тошного перехода; 2) артерио-мезентериальная компрессия горизонтальной части двенадцатиперстной кишки; 3) тотальный перидуоденит; 4) периеюнит с поворотом начальной петли тошей кишки вправо.

В. С. Левит (1934) выделил 4 стадии нарушения двигательной функции двенадцатиперстной кишки: I — первоначальные расстройства перистальтики — дискинезии, характеризующиеся замедленным продвижением и непродолжительной задержкой содержимого в горизонтальной части двенадцатиперстной кишки; II — атония двенадцатиперстной кишки, которая характеризуется антиперистальтикой и длительной задержкой содержимого в горизонтальной части кишки; III — стаз, представляющий глубокое нарушение моторики, с резким снижением тонуса, вялой перистальтикой; IV — функциональная непроходимость.

Различают три клинические фазы течения заболевания: компенсированную, субкомпенсированную и декомпенсированную (Я.-Д. Витебский, 1976). Компенсированные нарушения характеризуются дуоденальной гипертензией. Нарушения моторики двенадцатиперстной кишки и дуоденогастральный рефлюкс характерны для субкомпенсированной фазы. Декомпенсированная фаза, или дуоденостаз, возникает при наличии гипомоторики, атонии, эктазии кишки. По клинической картине больных с хроническим дуоденостазом можно разделить на следующие группы (Л. К. Константинова):

- 1) с клиникой хронического холецистита;
- 2) с клиникой рака желудка;
- 3) с клиникой язвенной болезни желудка и двенадцатиперстной кишки;
- 4) с признаками хронической дуоденальной непроходимости.

Больные с хронической дуоденальной непроходимостью обычно жалуются на боль в надчревной области, ощущение тяжести, отрыжку, изжогу, аэрофагию, тошноту, рвоту. Периодически у них появляются вздутие в верхней половине живота, ощущение плеска, усиливается боль, которая принимает схваткообразный характер. Характерно, что

многие больные принимают вынужденное положение, облегчающее их состояние: сгибание туловища вперед и давление обеими руками, сложенными вместе, на надчревную область. Одни больные ложатся на правый бок, другие принимают коленно-локтевое положение. Облегчение приносят отрыжка и рвота, которую больные вызывают сами.

Некоторые авторы считают характерным общий вид больного: он бледен, истощен, астенического телосложения, со сниженным тургором и сухой кожей. У ряда больных имеются нарушения функции нервной системы, которые проявляются головной болью, бессонницей, крапивницей. Изредка отмечается боль в икрожных мышцах, повышается температура тела.

При объективном обследовании отмечается вздутие верхней половины живота, при пальпации определяются болезненность в правом подреберье, вздутая кишечная петля, шум плеска в ней. Выявляются симптомы Кенига, Гайеса, Келлога. Симптом Кенига заключается в уменьшении боли после урчания в кишечнике слева и выше пупка, что объясняется преодолением пищевыми массами препятствия в двенадцатиперстной кишке. Симптом Гайеса (*pression paradoxale*) состоит в облегчении состояния больного после давления рукой на область корня брыжейки (иногда больные отмечают улучшение при ношении бандажа или корсета). Симптом Келлога проявляется болезненностью в точке справа от пупка у наружного края правой прямой мышцы, что соответствует расположению горизонтальной части двенадцатиперстной кишки.

Длительно существующий дуоденостаз вызывает поражение желчных путей, поджелудочной железы. В таких случаях появляются жалобы, типичные для хронического панкреатита, хронического холецистита; иногда повышается температура тела, отмечаются желтуха, небольшое увеличение печени с застойным болезненным пузырем. Во время операции определяются расширенная двенадцатиперстная кишка и увеличенный застойный желчный пузырь. Последний при надавливании легко освобождается от содержимого, но быстро наполняется (симптом Спасокукоцкого). При поражении поджелудочной железы появляется вздутие живота с резкой опоясывающей болью, рвотой, повышается содержание диастазы в крови и моче

Я. Д. Витебский (1976, 1980) рекомендует применять для диагностики нарушений проходимости двенадцатиперстной кишки поэтажную манометрию, дуоденографию с зондом, дуоденографию в условиях искусственной гипотензии при разных режимах нагнетания, определение в желудочном содержимом желчи, щелочной фосфатазы и ее изоферментов.

Поэтажная манометрия заключается в последовательном измерении внутриполостного давления (базального и после нагрузки 100 мл изотонического раствора натрия хлорида) методом открытого катетера, которое производится в вертикальном положении тела в тощей, двенадцатиперстной кишках, желудке и пищеводе. При этом различают 6 вариантов манометрических кривых у больных с различной патологией органов пищеварения: 1) скрытая дуоденальная гипертензия; 2) изолированная дуоденальная гипертензия; 3) дуоденальная гипертензия со «сбросом» в желудок; 4) дуоденальная гипертензия со «сбросом» в желудок и пищевод; 5) тонкокишечная гипертензия; 6) дуоденальная гипотензия (дуоденостаз). Дуоденография в условиях искусственной гипотензии имеет решающее значение для уточнения причины, обусловившей нарушения моторно-эвакуаторной функции двенадцатиперстной кишки. Ее проводят под манометрическим контролем. Первый снимок выполняется при давлении 0,78—1,27 кПа, что соответствует показателям нормального внутривнутридуоденального давления, второй — при давлении, соответствующем показателям поэтажной манометрии у данного больного и третий — при максимальной интенсивности нагнетания (Я. Д. Витебский, 1980). При обычном рентгенологическом исследовании предположение о наличии хронической дуоденальной непроходимости может быть высказано при выявлении антиперистальтики в двенадцатиперстной кишке и в особенности при регургитации контрастного вещества через привратник в желудок. Дуоденогастральный рефлюкс выявляют путем определения желчных кислот и исследования щелочной фосфатазы и ее изоферментов в желудочном содержимом.

О дуоденогастральном рефлюксе можно судить также по данным фиброгастроскопии, выявляя заброс желчи в желудок, воспалительные изменения слизистой оболочки

желудка, расширение канала привратника, оценивая характер желудочного содержимого.

При выраженных формах нарушения проходимости двенадцатиперстной кишки при рентгенологическом исследовании определяется расширенный опущенный желудок с большим количеством жидкости; в двенадцатиперстной кишке имеется уровень жидкости (симптом двух уровней). Бариевая взвесь длительно задерживается в двенадцатиперстной кишке, образуя 3 слоя: внизу бариевая взвесь, над ней — жидкость и газ. Отмечаются маятникообразные движения в горизонтальной части кишки.

Лечение хронического дуоденостаза, особенно далеко зашедших стадий с сопутствующим поражением соседних органов, является трудным и часто безуспешным. Консервативное лечение применяют в начальных стадиях заболевания. Оно заключается в диете, витаминотерапии, промывании двенадцатиперстной кишки. При возникновении дуоденальной непроходимости требуется хирургическое лечение. Первые попытки хирургического лечения хронического дуоденостаза относятся к началу XX в., когда Albrecht и Petit предложили дуоденоюностомию, впервые выполненную в 1903 г. Stavely. Эта операция получила распространение после работ Duval (1920) и Ворре (1928). Duval применил анастомоз с нисходящей частью двенадцатиперстной кишки по типу гастроэнтероанастомоза по Гаккеру, что давало плохие результаты из-за недостаточного дренирования двенадцатиперстной кишки. Ворре предложил соединять тощую кишку с горизонтальной частью двенадцатиперстной кишки по типу бок в бок. Дуоденоюностомия в этой модификации и в настоящее время является одним из основных методов лечения хронического дуоденостаза. До настоящего времени применяют операцию Грегуара, при которой тощую кишку пересекают ниже двенадцатиперстно-тощего изгиба и дистальный конец ее анастомозируют по типу конец в бок или бок в бок с нисходящей частью двенадцатиперстной кишки. Непрерывность тонкой кишки восстанавливают анастомозом по типу конец в бок или бок в бок. Bergeret (1944) предложил несколько вариантов дуоденоюноанастомозов с использованием горизонтальной части двенадцатиперстной кишки. Двенадцатиперстную кишку пересе-

кают в этой части справа от двенадцатиперстно-тощего изгиба. Проксимальную ее часть включают в пищеварение анастомозом по типу конец в бок или конец в конец. Возможно удаление горизонтальной или восходящей части двенадцатиперстной кишки с дуоденоюноанастомозом по типу конец в конец. При резекции желудка на выключение двенадцатиперстной кишки также пересекают горизонтальную часть ее. Дистальный конец двенадцатиперстной кишки ушивают, а проксимальный соединяют с тонкой кишкой анастомозом по типу конец в конец или конец в бок.

При сдавлении двенадцатиперстной кишки брыжейкой тонкой кишки (артерио-мезентериальная непроходимость) Strong (1958) предложил рассекать связку Трейтца и низводить восходящую часть двенадцатиперстной кишки. Е. В. Смирнов (1962) в таких случаях применяет операцию Робинсона (1881) — резекцию и перемещение двенадцатиперстной кишки кпереди от брыжеечных сосудов. При тотальном атоническом дуоденостазе, осложненном панкреатитом, Е. В. Смирнов рекомендует выполнять резекцию желудка на выключение двенадцатиперстной кишки в сочетании с дуоденоюностомией (операция Мияки). При этой операции уменьшается поступление желудочного содержимого в атоничную двенадцатиперстную кишку, устраняется рефлюкс в протоки. При наличии органических поражений, вызывающих дуоденостаз (грыжа, кольцевидная поджелудочная железа и т. д.), производят оперативное вмешательство, устраняющее эти факторы. Следует подчеркнуть, что при хроническом дуоденостазе резекция по Бильрот-I противопоказана. В таких случаях применяют резекцию по Бильрот-II в той или иной модификации с брауновским соустьем или резекцию по Ру.

Основываясь на собственном опыте хирургического лечения 82 больных с хроническими нарушениями проходимости двенадцатиперстной кишки, мы считаем, что наибольшее значение имеет артерио-мезентериальная компрессия двенадцатиперстной кишки, по поводу которой нами оперирован 61 больной. Операцией выбора при этом мы считаем операцию Робинсона, которую мы выполнили 47 больным. Даже при тяжелом дуоденостазе операция дает хороший результат. Послеоперационный период характеризуется медленным, постепенным восста-

новлением моторики желудка. Применяют электростимуляцию, электрофорез с ацетилхолином, церукал, прозерин, убретид.

ОСЛОЖНЕНИЯ ПОСЛЕ ОПЕРАЦИЙ НА ЖЕЛУДКЕ

Несмотря на то что техника операций на желудке и двенадцатиперстной кишке в настоящее время детально разработана, во время вмешательства и после него развиваются тяжелые осложнения, нередко приводящие к смерти. Причиной их могут быть как изменения общего состояния больного, так и технические погрешности. Наблюдаемые после операций на желудке осложнения можно разделить на три группы: 1) послеоперационные и связанные с операционной травмой (шок, ателектаз легких, пневмония); 2) ранние (недостаточность желудочно-кишечного анастомоза, культы двенадцатиперстной кишки и дуоденальные свищи, недостаточность пищеводно-кишечного или пищеводно-желудочного анастомоза, повреждение внепеченочных желчных протоков, кровотечение в просвет желудка или в свободную брюшную полость, нарушения моторно-эвакуаторной функции культы желудка, панкреатит, перитонит, кишечная непроходимость); 3) поздние (эрозии и изъязвления пищеварительного тракта, непроходимость анастомоза и кишечника, межкишечный и поддиафрагмальный абсцессы, грыжа).

Осложнения первой группы относятся обычно к компетенции анестезиологов и реаниматологов. Некоторые из осложнений второй и третьей группы рассмотрены нами выше. Остановимся на наиболее опасных и часто встречающихся осложнениях.

Недостаточность желудочно-кишечного анастомоза

Расхождение швов желудочно-кишечного анастомоза является не частым, но очень опасным осложнением. По данным С. В. Кривошеева и С. М. Рубашева (1956), Pichlmaug (1976), частота его составляет 0,37—0,43 %. Возникновению этого осложнения способствуют непрочные и особенно редко наложенные швы на культю желудка, преимущественно в верхней ее части; воспалительные и дистрофические изменения

стенки желудка; моторно-эвакуаторные нарушения; ошибки в технике наложения анастомоза.

Расхождение швов желудочно-кишечного анастомоза наблюдается на стыке швов обеих стенок желудка и кишки, в верхнем углу анастомоза, а также со стороны большой кривизны. Для предупреждения расхождения швов по малой кривизне применяют методику Юдина с инвагинацией угла по малой кривизне с помощью потягивания за свободный конец кетгутовой нити и последующим наложением серо-серозных швов, укрытием верхнего угла и линии швов с помощью приводящей петли.

Раннее расхождение швов желудочно-кишечного анастомоза проявляется перитонитом. При распознавании осложнения лечение заключается в релапаротомии, ушивании дефекта с использованием сальника, дренировании брюшной полости трубкой и тампоном. При невозможности ушивания дефекта в анастомозе его следует превратить в гастростому на катетере. При позднем расхождении швов анастомоза, наличии дренажа, отсутствии нарушений эвакуации из культы имеют место явления ограниченного перитонита, истечение желудочного содержимого по дренажу или по сформированному после удаления дренажа каналу. Тактика в подобных случаях выжидательная. Уточняют диагноз путем фистулографии и дачи контрастного вещества внутрь. Налаживают питание через зонд, проведенный в кишку ниже анастомоза. Свищевой канал промывают раствором щелочи при истечении кислого содержимого или раствором молочной кислоты при истечении щелочного кишечного сока. Большие дефекты анастомоза встречаются при некрозе культы. При своевременной диагностике в таком случае показана экстирпация культы. Свищи, образовавшиеся в результате расхождения желудочно-кишечного анастомоза, быстрее излечиваются после повторной резекции.

Недостаточность культы двенадцатиперстной кишки и дуоденальные свищи

Частота недостаточности культы двенадцатиперстной кишки колеблется от 0,1 (С. С. Юдин) до 4,4 % (Э. К. Кох). В каждом седьмом случае расхождения швов

культы двенадцатиперстной кишки наступат неблагоприятный исход (Harvey, 1963).

В. А. Малхасян (1968) выделяет следующие причины этого осложнения:

I. Анатомические факторы: короткая верхняя часть двенадцатиперстной кишки; близкое расположение протоков.

II. Патологические факторы: общие (анемия, дегидратация, гипопроteinемия, истощение), локальные (рубцовые и воспалительные изменения стенки двенадцатиперстной кишки и окружающих тканей; глубокая пенетрация язвы в поджелудочную железу; пенетрация в печеночно-дуоденальную связку; вовлечение в патологический процесс добавочного протока поджелудочной железы, гигантские или множественные язвы; отек тканей; непроходимость приводящей петли, ведущая к повышению давления в культе; воспаление в замкнутой полости мертвого пространства — между первым и вторым рядами швов; изменения стенки культуры опухолью).

III. Факторы технического порядка: мобилизация культуры больше 2 см; перевязка крупных сосудов, питающих культуру, девитализация тканей культуры жомами и зажимами; включение в шов воспаленных тканей; повреждение поджелудочной железы; недостаточно тщательное наложение швов; расположение тампонов и дренажей вблизи культуры; недостаточный опыт хирурга и неумение применять нужную модификацию в соответствующем случае.

С. В. Кривошее (1954) различает три варианта клинического течения недостаточности швов культуры двенадцатиперстной кишки: 1) бурное течение с клиникой разлитого перитонита. Недостаточность возникает в первые 3—5 дней, когда нет еще ограничивающих спаек; возникает картина, напоминающая перфорацию язвы; 2) ограниченный перитонит в правом подреберье с образованием инфильтрата; в последующем после прорыва абсцесса наружу возникает дуоденальный свищ; 3) рассасывание инфильтрата.

При первом варианте клинического течения недостаточности швов культуры показана релапаротомия с ревизией культуры. Брюшную полость осушивают и орошают антибиотиками. При наличии дуоденального свища применяют методику Welch. В двенадцатиперстную кишку по диаметру отверстия вводят полиэтиленовую трубку, окутывают ее

сальником. Трубку выводят через отдельный разрез справа. К двенадцатиперстной кишке подводят перчаточную-трубчатый дренаж и производят активное отсасывание содержимого двенадцатиперстной кишки. Одновременно проводят консервативное лечение. Через 10—12 дней после ликвидации перитонита и образования свища дренаж удаляют для самостоятельного закрытия свищевого хода.

Эффективной мерой является парентеральное питание, способствующее уменьшению выделения пищеварительных соков и заживлению раны.

При образовании инфильтрата в правом подреберье назначают противовоспалительную терапию: постельный режим, жидкую пищу, антибиотики, переливание крови, в том числе и прямое, физиотерапевтическое лечение.

Консервативное лечение уже сформированного дуоденального свища включает коррекцию расстройств водно-электролитного баланса и кислотно-основного состояния, борьбу с гипопroteinемией и организацию правильного питания (пища, богатая витаминами и углеводами с исключением жиров и ограничением белков). Большое значение имеет снижение секреции поджелудочной железы. С этой целью назначают атропина сульфат, эфедрина гидрохлорид, натрия гидрокарбонат.

Эффективно вливание в свищ и двенадцатиперстную кишку 0,5 % раствора молочной кислоты или 0,1 моль/л раствора хлористоводородной кислоты до 3—4 л в сутки.

Для профилактики мацерации кожи играют роль дренирование, частые (3—4 раза в день) перевязки. Ochsner (1938) использовал повязки, смоченные яичным белком. Для смазывания кожи применяют пасту Лассара, присыпки порошком, в состав которого входят танин, гипс, тальк.

При безуспешности консервативного лечения выполняют операцию. Впервые успешную операцию ушивания дуоденального свища выполнил в 1920 г. В. А. Оппель. При сформированном дуоденальном свище операция заключается в выделении свища до кишки, иссечении его и ушивании отверстия в кишке двухрядным швом. Особое внимание следует обратить на устранение препятствий для оттока содержимого двенадцатиперстной кишки (перекрут, перегиб приводящей петли, высокое стояние двенадцати-

перстно-тощего изгиба). С этой целью производят рассечение спаек, связки Трейтца, накладывают обходной анастомоз.

Повреждение внепеченочных желчных протоков

Выраженный спаечный процесс, большие язвенные инфильтраты, пенетрирующие и низко расположенные дуоденальные язвы затрудняют мобилизацию двенадцатиперстной кишки и создают угрозу повреждения желчных протоков и главных протоков поджелудочной железы. Е. В. Смирнов (1958) выделяет следующие виды повреждений желчных путей при резекции желудка: сдавление или прошивание общего желчного протока при закрытии культи; пристеночное ранение протока; поперечное пересечение протока; пересечение общего желчного протока вместе с протоком поджелудочной железы.

При подозрении на повреждение протоков следует выполнить инструментальное зондирование общего желчного протока после холедохотомии: пробу с метиленовым синим, который вводят в желчный пузырь; операционную холангиографию; ретроградную панкреатографию при подозрении на повреждение панкреатического протока.

Сдавление или прошивание протока проявляется нарастающей механической желтухой. В таких случаях показано повторное вмешательство, направленное на восстановление оттока желчи в кишечник. С. В. Рынейский (1961) выполняет повторную операцию на 8—14-е сутки после резекции. При этой патологии возможны 3 варианта повторной операции: холецистоеюностомия, холецистодуоденостомия и холедоходуоденостомия. При пристеночном ранении протока производят его ушивание и подводят дренаж. При значительном (до 1/2 просвета) ранении ушивание производят на наружном дренаже. Ушивают проток атравматической иглой, не захватывая слизистой оболочки.

В свежих случаях пересечения протока мы сшиваем оба конца, применяя сменный транспеченочный дренаж. При обнаружении непроходимости (пересечение с прошиванием протоков) через несколько дней, когда проток расширен и невозможно отыскать дистальный конец его, проксимальный конец протока освежают и накладывают холедо-

хоююноанастомоз с выключенной по Ру петлей тонкой кишки.

Пересечение общего желчного и панкреатического протоков и отрыв большого сосочка двенадцатиперстной кишки встречаются у 0,3—1 % больных, перенесших различные операции на желудке, и у 0,08—2 % больных после резекции по поводу язвенной болезни (Schmitt и соавт., 1978). Различают следующие виды повреждений: 1) истинный отрыв сосочка, когда устья протоков остаются на сосочке, а последний — в виде розетки — на двенадцатиперстной кишке; 2) парапапиллярное повреждение; 3) юкстадуоденальное повреждение.

Причинами сочетанного повреждения протоков и отрыва сосочка являются короткой общий желчный проток (менее 5—6 см) с высоким расположением сосочка, патологические изменения в связи с рубцеванием и укорочением протоков и двенадцатиперстной кишки, ошибки при мобилизации двенадцатиперстной кишки.

Patel (1962) различает три вида восстановительных операций: 1) прямое восстановление выводных протоков; 2) билиопанкреатодигестивные анастомозы; 3) реимплантацию, или фистулоанастомоз.

При прямом восстановлении выводных протоков, которое применяют при неполном их пересечении, в оба протока вводят транспапиллярно и трансдуоденально тонкие трубочные дренажи. На дренаже сшивают поврежденные протоки. Paçakevas (1956) применял скрытый дренаж в двенадцатиперстную кишку. Brandt (1954) выводил дренаж путем прокола кишки через брюшную стенку.

Билиопанкреатодигестивные анастомозы выполняют при полном пересечении обоих протоков в таких вариантах: а) холедохоюностомия, гастроэнтеростомия после резекции желудка и каудальная панкреатоеюностомия; б) гастроэнтеростомия, панкреатоеюностомия, холецистэнтеростомия, энтеро-энтероанастомоз.

Возможны следующие варианты реимплантации: а) в двенадцатиперстную кишку; б) в тонкую кишку; в) смешанная реимплантация.

При реимплантации по Santy и Dugous (1947) двенадцатиперстную кишку анастомозируют с местом расположения сосочка. Реимплантацию в петлю тонкой кишки проще выполнять при помощи анастомоза

по типу конец в бок или по Ру. При этом возможно совместное или раздельное вшивание устьев протоков.

Marquand (1975), Schmitt и соавторы (1978) рекомендуют выполнять реимплантацию в изолированную петлю тонкой кишки длиной около 10 см, выкроенную из отводящей петли. В бок верхней части петли вшивают большой сосочек двенадцатиперстной кишки, нижний край петли анастомозируют в бок нисходящей части двенадцатиперстной кишки.

Кровотечение

Кровотечение после операций на желудке может быть в просвет желудка или в свободную брюшную полость. Частота его составляет около 2 %. Чаще всего кровотечение происходит в просвет пищеварительного тракта. Источником его могут быть сосуды культи желудка или кишечника в области анастомоза, сосуды культи двенадцатиперстной кишки, оставшейся язвы при резекции на выключение и незамеченной язвы желудка при резекции по поводу язвы двенадцатиперстной кишки.

Кровотечение в брюшную полость возникает в результате соскальзывания лигатуры с сосудов, из спаек и оставленного дна пенетрирующей язвы или оно может быть паренхиматозным. Кровотечение обычно возникает в первые 24 ч и проявляется клиникой внутреннего кровотечения (кровавая рвота при кровотечении в просвет желудка). При этом наблюдаются учащение пульса и падение артериального давления. При резекции на выключение первым симптомом бывает дегтеобразный стул.

При кровотечении в просвет желудка возможно эндоскопическое криовоздействие на кровоточащий сосуд или обработка лифузолом. Вначале применяют консервативные мероприятия (переливание крови, гипотермия желудка, гемостатические препараты местного действия и т. д.). Кровотечение в просвет желудка контролируют желудочным зондом. При кровопотере 500 мл в 1 ч или продолжении кровотечения в течение 24 ч, когда не прекращается кровавая рвота, нарастает анемия, падает артериальное давление, предпринимается оперативное вмешательство. Одновременно с операцией производят восполнение кровопотери.

Ревизию области анастомоза можно про-

изводить путем гастротомии. Разрез стенки желудка делают параллельно линии швов анастомоза на расстоянии 5 см от нее. Производят гемостаз. Во время лапаротомии при отсутствии кровотечения в области анастомоза следует обязательно осмотреть ушитую часть малой кривизны и культи двенадцатиперстной кишки при резекции на выключение. При кровотечении из выключенной язвы возможна перевязка желудочно-дуоденальной артерии. При кровотечении, вызванном геморрагическим гастритом, показана ваготомия.

Нарушения моторно-эвакуаторной функции культи желудка

Нарушения моторно-эвакуаторной функции культи желудка в ранний послеоперационный период делятся на две большие группы: динамические и механические. 0. С. Шкроб и В. А. Маринберг (1953) различают следующие виды нарушения эвакуации:

I. Нестойкие динамические формы.

1. Обусловленные двигательными нарушениями: а) атонией желудка, б) спазмом отводящей петли. 2. Обусловленные механическими причинами: а) отеком анастомоза; б) воспалением анастомоза и острым еунитом.

II. Стойкие формы. 1. Обусловленные механическими причинами: а) рубцеванием анастомоза; б) ущемлением в окне брыжейки толстой кишки и другими внутренними ущемлениями; в) перегибом и перекрутом анастомозированной петли; г) инвагинацией гастроэнтероанастомоза и межкишечного анастомоза; д) сдавлением анастомоза и подведенной петли инфильтратом.

Анастомозит. Нарушения опорожнения желудка после резекции могут зависеть от развития воспалительного процесса как в самом анастомозе, так и в окружности его. Образующийся при этом воспалительный инфильтрат сдавливает анастомоз или отводящую петлю, что приводит к нарушению эвакуации желудочного содержимого. Такой инфильтрат часто возникает также из-за воспалительного процесса в остатках сальника. Воспалительный процесс в области анастомоза является наиболее частой причиной стойких нарушений эвакуаторной функции желудка.

В возникновении анастомозитов играют роль многие факторы: инфекция раны, травматизация тканей и химическое раздражение их, шовный материал, аллергическая реакция, склонность организма к гиперпластическим процессам.

Большое значение имеют технические погрешности во время операции. Необходимо обращать внимание на соблюдение следующих технических приемов: возможно меньший захват тканей кишки и желудка при наложении погружных швов; меньшая травматизация тканей во время анастомозирования; применение тонкого шелка (капрона) для наложения серозно-мышечных швов. В возникновении анастомозита большое значение имеют техника шва и шовный материал. Кетгут как чужеродный белок может способствовать возникновению анастомозита (Napa и др., 1960). Этому благоприятствуют также двухрядные и густо наложенные швы. Более физиологичным является однорядный шов с узелками внутри просвета. В процессе заживления любого анастомоза швы прорезываются в просвет его. При однорядном шве с узелками внутрь прорезывание происходит значительно лучше. В этом и заключается преимущество этой методики.

И. И. Барышевский еще в 1875 г. указывал, что узловый шов с узелками на слизистой оболочке является лучшим швом для кишечной раны. Сторонником и пропагандистом этого метода в СССР является В. П. Матешук (1951, 1957).

Диаметр стомы должен составлять 2—2,5 см. При рубцовых или фиброзных изменениях передней и задней стенок двенадцатиперстной кишки применение гастродуоденального анастомоза по типу конец в конец противопоказано. Эта операция допустима в случае полного удаления язвы с образованием достаточной манжетки двенадцатиперстной кишки ниже язвы. Иногда причиной поздней непроходимости гастродуоденального анастомоза может быть сращение желудка с прилегающими органами (печенью, желчным пузырем), вызывающее перегибы в области стомы. Для предупреждения послеоперационных сращений в таких случаях можно применять интерпозицию большого сальника между нижней поверхностью печени и линией анастомоза.

Voiler (1947) выделяет три формы анастомозитов: 1) простой (отек слизистой оболоч-

ки); 2) эрозивный (выраженный процесс с нарушениями эвакуации); 3) язвенный.

Отек тканей в области анастомоза на 2—3-й день после операции развивается почти всегда в ответ на травму как проявление фазы гидратации. В выраженных случаях отек анастомоза в сочетании с гипотонией культи и нарушением секреции ведет к резкому нарушению эвакуации, застою содержимого, которые наблюдаются от 3 до 5 дней. С уменьшением отека, восстановлением тонуса культи застой уменьшается. В большинстве случаев отек ничем себя не проявляет, так как захватывает только слизистую оболочку, и вскоре бесследно исчезает. Если же отек распространяется со слизистой оболочки на мышечную и серозную оболочки анастомозированных органов, то возникает анастомозит (обычно на 7—10-е сутки после операции), а в дальнейшем — инфильтрат, который является наиболее частой причиной непроходимости анастомоза в послеоперационный период. Задержка эвакуации на 2-й неделе после операции может вызываться спазмом в отводящей петле.

Клинически анастомозит проявляется болью в надчревной области и рвотой обильным количеством желудочного содержимого с примесью желчи при резекции по Бильрот-П и без нее после резекции по Бильрот-І. Рвота приносит кратковременное облегчение и повторяется многократно в течение суток. Язвенный анастомозит сопровождается резким болевым синдромом. При прогрессировании процесса нарастают обезвоживание и истощение больного. В отличие от атонии желудка и технических погрешностей при операции (образование слишком больших губ анастомоза, шпора у отводящей петли) явления анастомозита возникают не сразу, а через несколько дней после операции. Инфильтрат развивается постепенно, поэтому моторно-эвакуаторные нарушения по сравнению с внутренними ущемлениями нарастают значительно медленнее. Основными признаками такого воспалительного инфильтрата считаются повышение температуры тела, лейкоцитоз, сдвиг лейкоцитарной формулы влево, наличие пальпируемого инфильтрата в области операции. Иногда инфильтрат образуется при нормальной температуре тела и отсутствии изменений в периферической крови.

При осмотре больного обращает на себя внимание запавший ниже пупка и вздутый в

надчревной области живот. Выражен шум плеска, иногда удается прощупать инфильтрат. При гастроскопии анастомоз резко сужен. Края его отечны, гиперемированы. При рентгенологическом исследовании видна расширенная культи желудка, бариевая взвесь не проходит или проникает в тонкую кишку незначительно и может задерживаться в культе желудка на несколько суток, извергаясь оттуда с рвотными массами.

При возникновении анастомозита начинают противовоспалительное лечение (антибиотики, атропина сульфат, супрастин, кальция хлорид внутривенно, новокаин внутривенно и внутрь, согревающие компрессы, диатермию на брюшную стенку), производят постоянную эвакуацию желудочного содержимого. При гладком течении послеоперационного периода количество отсасываемой из культи желудка жидкости на 3-й сутки не превышает 500 мл, на 5-е — около 100 мл. При нарушении эвакуации количество желудочного содержимого достигает 2—3 л, поэтому большое значение приобретает коррекция потерь электролитов (особенно калия), белков, жидкости.

Наряду с общеукрепляющими средствами, повторными переливаниями плазмы и крови проводят промывание желудка раствором ромашки с добавлением адреналина гидрохлорида. Применяют кортикостероиды парентерально по схеме и местно через зонд к области анастомоза после промывания желудка. При отсутствии эффекта от указанной терапии назначают рентгенотерапию — облучение области анастомоза по 12,9—26 мКл/кг 2 раза в неделю; обычно после 3—4 сеансов наступает выздоровление (А. А. Цейтлин, 1954; А. С. Пипко, 1958).

При прогрессировании процесса инфильтрат приобретает хрящевую плотность и распространяется не только на стенки анастомозированных органов, но и на окружающие ткани; образуется так называемая фибропластическая опухоль. В таких случаях консервативное лечение оказывается неэффективным, состояние больного прогрессирующе ухудшается, обезвоживание и истощение нарастают. После подтверждения диагноза динамическим рентгенологическим исследованием по абсолютным показаниям выполняют повторную операцию (обычно наложение второго гастроэнтероанастомоза). Кроме того, нарушения эвакуации могут быть вызваны внутренним ущемлением и

кишечно-желудочной инвагинацией. Эти осложнения обусловлены изменившимися анатомическими взаимоотношениями, вызванными операцией, а также ошибками оперативной техники. Внутреннее ущемление может возникать непосредственно после операции и в отдаленные сроки после нее. Возможно ущемление в неушитой щели брыжейки поперечной ободочной кишки, позади желудочно-кишечного анастомоза и брыжейки петли, взятой для анастомоза, и межкишечного анастомоза.

Клинически внутреннее ущемление проявляется картиной высокой непроходимости: болью в надчревной области, рвотой желудочным содержимым и желчью. Иногда определяются шум плеска и неподвижное болезненное выпячивание в брюшной полости. Лечение только оперативное и заключается в освобождении ущемленной петли и ушивании щели. При омертвлении участка кишки производят его резекцию. Профилактика внутреннего ущемления заключается в тщательном ушивании вновь образовавшихся после операции щелей и карманов за приводящей петлей, между брыжейкой приводящей и отводящей петель анастомоза и в брыжейке поперечной ободочной кишки.

К редким и трудно диагностируемым осложнениям резекции желудка относится кишечечно-желудочная инвагинация. Могут внедряться приводящая, отводящая петли или обе петли вместе. Очень редко наблюдается инвагинация тонкой кишки в браунровский анастомоз. Причина этого осложнения неизвестна. Способствующим фактором является внезапное повышение внутрибрюшного давления. Клиника этого осложнения характеризуется внезапным началом, сильной схваткообразной болью в животе, повторной рвотой вначале цвета мясных помоев или кофейной гущи, затем кровью. При пальпации в верхней части живота можно обнаружить мягкоэластичную опухоль. При рентгенологическом исследовании в области анастомоза определяется округлый дефект наполнения с поперечной исчерченностью, характерной для слизистой оболочки тонкой кишки.

Лечение оперативное и заключается в дезинвагинации ущемленной петли кишки. Для облегчения ее производят гастротомию. С целью предупреждения рецидивов рекомендуется пликация брыжейки или кишки. При некрозе ущемленной петли выполняют резекцию кишки.

Панкреатит

Частота послеоперационного панкреатита колеблется в пределах 0,6 (Schmauss и Tung, 1958)—6,2 % (И. Д. Житнюк и соавт., 1969). Причинами послеоперационного панкреатита считают травму поджелудочной железы, перевязку ее протоков, сосудистые нарушения, застой секрета в желчных и панкреатических протоках и содержимого в двенадцатиперстной кишке, асептическое или микробное поражение брюшины, окружающей железу.

Клиническая картина послеоперационного панкреатита отличается своеобразием, так как он возникает на фоне послеоперационного периода с присущими ему функциональными нарушениями со стороны пищеварительного тракта (атония желудка, парез кишечника) и различными осложнениями (пневмония, недостаточность швов анастомоза), которые маскируют картину начинающегося панкреатита. Болевой синдром при послеоперационном панкреатите, в отличие от панкреатита другого происхождения, менее выражен. Больные отмечают незначительную боль в верхней половине живота с иррадиацией в поясницу. У некоторых больных послеоперационный панкреатит протекает бессимптомно. Часто наблюдается повторная рвота, которая обычно предшествует боли.

При объективном исследовании отмечаются явления пареза кишечника, небольшая ригидность мышц брюшной стенки. Иногда на первый план выступают явления сосудистой недостаточности (частый пульс плохого наполнения) и общая интоксикация, что при отсутствии данных, указывающих на пневмонию, перитонит, может быть также признаком послеоперационного панкреатита.

Для диагностики острого послеоперационного панкреатита определяют содержание амилазы в крови и в моче, амилазокреатининовый клиренс, уровень липазы в крови.

Лечение послеоперационного панкреатита такое же, как и острого, оно направлено на создание функционального покоя поджелудочной железе и инактивацию ее ферментов, борьбу с болью, явлениями шока, инфекцией.

В последнее время при послеоперационных панкреатитах применяют гипотермию поджелудочной железы.

При безуспешности консервативного лечения и нарастании клиники заболевания, появлении признаков перитонита производят оперативное вмешательство.

К сожалению, результаты лечения послеоперационного панкреатита остаются крайне неудовлетворительными, летальность при этой патологии достигает 50—70 %.

Осложнения ваготомии

К осложнениям ваготомии относятся повреждения селезенки и пищевода. **Повреждения селезенки** встречаются в 1—1,5 % случаев и обычно обусловлены сильной тракцией желудка книзу при фиксированной спайками селезенке. При небольших надрывах капсулы кровотечения можно остановить путем прижатия марлевым тампоном, гемостатической марлей. При непрекращающемся кровотечении прибегают к спленэктомии. Профилактика повреждений селезенки заключается в предварительном рассечении фиксирующих селезенку спаек, особенно между селезенкой и дном желудка, и отказе от сильных тракций желудка во время ваготомии.

Повреждения пищевода отмечаются у 0,1 % больных. Они обусловлены грубыми манипуляциями на пищеводе, особенно при поиске и пересечении внутрипищеводных разветвлений блуждающих нервов, для чего приходится сильно натягивать пищевод и пересекать его мышечный слой. Располагая опытом более 2000 операций с применением различных видов ваготомии, мы ни разу не наблюдали повреждения пищевода, хотя выделение брюшной части пищевода и пересечение продольного слоя мышц являются обязательными моментами при выполнении ваготомии. При повреждении пищевода рану пищевода ушивают, не суживая его просвета, и укрывают линию швов при помощи фундопликации.

Ранние послеоперационные осложнения ваготомии. *Некроз малой кривизны желудка* представляет собой редкое, но самое тяжелое осложнение селективной проксимальной ваготомии. Частота его колеблется в пределах 0,1—0,7 %. Некроз малой кривизны желудка является следствием обширной деваскуляризации ее. Как показывают анатомические исследования, в этой зоне слабо развито подслизистое сосудистое сплетение. Конечные ветви левой желудочной артерии

проходят через все слои стенки желудка и достигают непосредственно слизистой оболочки. При пересечении этих ветвей кровотока в слизистой оболочке желудка уменьшается на 30—50 %. Это снижение артериального притока проходит бесследно, если не повреждены другие сосуды желудка. Поэтому к способствующим факторам относят нарушение венозного оттока вследствие одновременного пересечения вен, артериосклероз, диабет, гипертензию. Некоторые авторы считают способствующими факторами спленэктомия, обширную мобилизацию дна желудка, местное повреждение стенки желудка при диатермии, глубокое наложение швов.

Различают два типа некроза малой кривизны: тотальный и частичный, или некроз отдельных слоев стенки желудка. Первый тип представляет собой некроз малой кривизны длиной 2—8 см, а в ряде случаев — от угла желудка до кардиальной его части. Возникает на 1—6-е сутки после операции и характеризуется вначале ухудшением нормального течения послеоперационного периода — болью в надчревной области, локальной резистентностью и болезненностью при пальпации, кровянистыми выделениями из желудка, замедленным восстановлением моторики пищеварительного тракта, неясным повышением температуры тела, наличием жидкости в плевральной полости или плевропневмонией. Затем возникает перфорация и развивается клиника острого живота. Невыраженная клиника начальных стадий тотального некроза затрудняет своевременную диагностику, которая, по данным литературы, оказывается возможной у половины больных, что и обуславливает высокую летальность. Частичный некроз слизистой оболочки и подслизистого слоя характеризуется образованием неправильной, иногда треугольной формы изъязвления по малой кривизне желудка. Отмечаются боль в надчревной области, тошнота, рвота, кровотечение.

При подозрении на некроз малой кривизны желудка обязательным является рентгенологическое исследование брюшной полости: обзорная рентгеноскопия для выявления свободного газа, а при отрицательных данных — рентгенологическое исследование с водорастворимым контрастным веществом. В сомнительных случаях применяют гастроскопию.

Лечение тотального некроза малой кривизны желудка оперативное и заключается в иссечении краев дефекта с последующим ушиванием двухрядным швом. В зависимости от выраженности явлений перитонита проводят соответствующую терапию. При частичном некрозе показана консервативная терапия — противоязвенное лечение, препараты, улучшающие местный кровоток, стимуляторы регенерации.

Для профилактики данного осложнения рекомендуют производить перитонизацию малой кривизны, которая может предупредить перфорацию, но не сам некроз слоев желудка. Кроме того, следует осторожно относиться к обширной деваскуляризации желудка.

Кровотечение в брюшную полость может быть обусловлено незамеченным повреждением селезенки или же источником его являются сосуды, сопровождающие блуждающие нервы. При подозрении на внутрибрюшное кровотечение необходимо сразу предпринять релапаротомию для остановки его и туалета брюшной полости. Причиной кровотечения в просвет пищеварительного тракта являются дефекты швов в зоне пилоропластики, эрозивный гастрит, незамеченная язва желудка при сочетанной форме язвенной болезни.

Дисфагия. Все виды ваготомии сопровождаются мобилизацией 5—6 см дистального отдела пищевода. Приблизительно у 5—15 % оперированных наблюдается дисфагия. Причинами ее считают избыточную денервацию дистального отдела пищевода, перизофагит, послеоперационный эзофагит, гипергастринемию, технические ошибки.

Дисфагия, обусловленная избыточной денервацией дистального отдела пищевода, встречается чаще всего и появляется в ранний послеоперационный период, когда больной начинает принимать плотную пищу. В отличие от дисфагии, вызванной эзофагитом и перизофагитом, она не сопровождается болью. При рентгенологическом исследовании определяется спазм нижней трети грудной части пищевода. Желудочный зонд обычно проходит в желудок. Хотя при этом виде дисфагии клиника напоминает ахалазию кардии, речь в данном случае идет не об истинной ахалазии. Полагают, что при этом имеет место нарушение ваго-вагальных рефлексов, осуществляющих акт глотания в норме. В функциональном отношении нару-

шения функции нижней трети грудной части пищевода напоминают потерю рецептивной релаксации в желудке после ваготомии. Как показывают манометрические исследования, спустя 3 мес функция нижнего пищеводного сфинктера нормализуется. Этот вид дисфагии обычно проходит самостоятельно.

Причиной дисфагии может быть также гипертония нижнего пищеводного сфинктера вследствие гипергастринемии, возникающей после ваготомии.

Дисфагия на почве периезофагита вызывается хирургической травмой, образованием параэзофагеальной гематомы, грубыми манипуляциями на пищеводе во время операции, что приводит к периезофагеальному воспалению и образованию в последующем сдавливающего фиброзного кольца. Дисфагия появляется спустя 2 нед и более после операции и характеризуется загрудинной болью, нарушением прохождения плотной и жидкой пищи. При рентгенологическом исследовании определяется сужение дистального отдела пищевода. Лечение заключается в дилатации, а при неэффективности ее применяют кардиоластику.

Дисфагия на почве послеоперационного эзофагита вызывается травмой кардиальной части желудка и пищевода, длительным нахождением зонда в пищеводе и желудке. Вначале появляются симптомы эзофагита, а затем дисфагии. При рентгенологическом исследовании определяется сужение пищевода, при эзофагоскопии — явление эзофагита. Излечение эзофагита приводит к исчезновению дисфагии.

Нарушение эвакуации из желудка наблюдается у 3—5 % оперированных. Наиболее частыми причинами его являются: 1) нарушения тонуса и двигательной функции желудка и 2) анастомозит в зоне дренирующей операции. Более выраженные формы наблюдаются у больных со стенозом привратника. Нарушение эвакуации, обусловленное изменениями двигательной активности и тонуса желудка, характеризуется задержкой желудочного содержимого. Оно появляется уже со 2—3-го дня после операции. При тяжелых формах из желудка удаляют 3—4 л застойного содержимого. Диагностика основывается на данных клиники, рентгенологического и эндоскопического исследований, изучения моторной функции желудка. Этот комплекс исследований позволяет исключить механическую причину непроходимости

и назначить соответствующее лечение. Консервативное лечение постваготомических нарушений эвакуации из желудка заключается в трансназальной декомпрессии желудка, коррекции нарушений водно-электролитного баланса, парентерального питания. Для нормализации моторно-эвакуаторной функции желудка применяют бензогексоний, ацетилхолин, метоклопрамид, окситоцин, убретид.

Как показал С. Д. Гройсман (1968), в условиях вагусной денервации интрамуральные ганглии желудка приобретают повышенную чувствительность к ганглиоблокаторам. Основываясь на этих данных, А. А. Курьгин и С. Д. Гройсман (1971) с успехом применили в клинике для лечения нарушений эвакуации из желудка после ваготомии 2,5 % раствор бензогексония по 1 мл 2—3 раза в день. Как показал наш опыт применения этого препарата, он является эффективным профилактическим и лечебным средством при нарушении эвакуации из желудка.

Magchal и соавторы (1969) с успехом применили при постваготомической гастроплегии ионофорез с ацетилхолином. Применяли ток силой 5—10 мА в течение 20 мин через электроды, наложенные на переднюю брюшную стенку у верхнего и нижнего полюсов желудка. Смоченную раствором ацетилхолина салфетку помещали в области положительного электрода. Активная перистальтика желудка появлялась уже через 2—3 ч.

Для нормализации моторики желудка применяют также метоклопрамид. Нашмопаи и соавторы (1979) при длительных нарушениях моторики желудка после ваготомии с успехом применяют внутривенное капельное введение 5—20 ЕД окситоцина в 500 мл изотонического раствора натрия хлорида в течение 4 ч. Курс лечения составил 3—6 дней.

Перитонит

Перитонит развивается не только после операции, выполненной по поводу перфорации язвы, но и после плановых операций. В последнем случае наиболее частой причиной перитонита является расхождение швов анастомоза или культи двенадцатиперстной кишки. Перитонит, развивающийся в послеоперационный период, не имеет

выраженной клинической картины, что неблагоприятно отражается на своевременной диагностике и лечении.

Основным признаком заболевания является боль, которая держится более 2—3 сут после операции и постоянно усиливается. Характерные симптомы перитонита — симптом Щеткина — Блюмберга и более или менее выраженное напряжение мышц брюшной стенки. В более поздних стадиях эти признаки менее выражены из-за развивающегося пареза кишечника. Часто отмечаются рвота, тошнота или отрыжка. Изменяются внешний вид и поведение больного: лицо бледное, сероватое, появляется адинамия. Нарастают явления обезвоживания организма, язык постепенно становится сухим. Пульс учащается, повышается температура тела, нарастает лейкоцитоз.

Залогом успеха в лечении перитонита является ранняя операция, которая направлена на устранение источника заболевания. Характер оперативного вмешательства при недостаточности анастомоза и культи двенадцатиперстной кишки рассмотрены нами выше. Принципы лечения перитонита различного происхождения изложены в соответствующем разделе.

Межкишечный и поддиафрагмальный абсцессы

Эти осложнения обычно возникают вследствие перфоративной язвы желудка или хирургического вмешательства на желудке. Они могут быть первичными или являться следствием перитонита.

Межкишечный абсцесс встречается очень редко. Клинически он проявляется болью, локализация которой соответствует месту образования абсцесса, высокой температурой тела, образованием в брюшной полости болезненного инфильтрата. Лечение вначале консервативное: покой, диета, тепло на область инфильтрата, антибиотики, борьба с интоксикацией.

При нечеткой клинической картине с диагностической целью применяют ультразвуковую эхографию, сканирование с галлием, компьютерную томографию.

При четком ограничении и спаении абсцесса с передней брюшной стенкой его вскрывают в месте размягчения. После удаления гноя в полость вводят перчаточ-

трубочный дренаж. Если отсутствуют спайки с передней брюшной стенкой, абсцесс ограничивают тампонами и после этого вскрывают и дренируют. Прогноз осложняется возможностью развития разлитого перитонита или кишечного свища.

В последнее время применяют Чрескожную пункцию абсцесса под контролем ультразвуковой эхографии или компьютерной томографии с последующим введением в его полость по игле трубочки для промывания и введения антибактериальных препаратов.

Поддиафрагмальный абсцесс как осложнение перфоративной язвы описал впервые Barlow (1845). Поданным Б. Л. Осват и М. М. Жислиной (1956), 30 % всех поддиафрагмальных абсцессов обусловлено заболеваниями желудка или двенадцатиперстной кишки. Различают два вида нагноения: забрюшинное и внутрибрюшинное. Чаще встречается внутрибрюшинный абсцесс. Возникновение поддиафрагмального абсцесса характеризуется ухудшением общего состояния больного, повышением температуры тела, появлением боли справа выше или ниже печени. Более чем у половины больных первым симптомом является боль. Абсцесс может проявляться внезапно (14 %) или маскируется неясным лихорадочным состоянием (70 %) и малозаметным стертым началом (16 %) (Н. П. Напалков, 1969).

По мере развития абсцесса наблюдаются высокое стояние диафрагмы, неподвижность и опущение печени, выпячивание брюшной стенки в подреберье. Hausbrich (1963) выделяет следующие основные признаки поддиафрагмального абсцесса: 1) притупление при перкуссии и ослабление дыхания при аускультации нижних отделов легких; 2) приподнятость и неподвижность соответствующей половины диафрагмы; 3) болезненность в подреберье или фланке; 4) прощупывание (при правостороннем абсцессе) заостренного края печени.

Участок притупления при перкуссии занимает характерную треугольную форму (треугольник Бернара). Верхней границей его является приподнятая диафрагма, нижней — нижний край опущенной печени, левой — средняя линия живота.

Иногда наблюдаются парадоксальное дыхание (симптом Дюшена), втяжение надчревной области при вдохе и выпячивание ее при выдохе. Характерным признаком счи-

тают болезненность при надавливании на IX—XI ребра. Изредка отмечается полоса припухлости на боковой поверхности нижней половины грудной клетки. Из других симптомов можно отметить симптом Мюсси, гиперестезию в области правого надплечья (В. М. Белгородский, 1964), симптом Яуре (баллотирование печени при толчкообразном постукивании по грудной клетке другой рукой).

Вследствие ригидности мышц спины наблюдается неподвижность позвоночника при ходьбе (симптом Сенатора). При глубоком вдохе происходит втяжение межреберных промежутков в местах прикрепления диафрагмы (симптом Литтена). В начальных стадиях заболевания возможно консервативное лечение: повторные пункции с местным и внутримышечным введением антибиотиков. При осумкованном гнойнике-консервативное лечение чаще неэффективно.

Впервые в 1879 г. Volkman произвел оперативное вскрытие поддиафрагмального абсцесса. Существует несколько доступов к поддиафрагмальному абсцессу. Первый доступ—трансплевральный. Israel (1879), удаляя поддиафрагмальный эхинококк, резецировал ребра и применил марлевую тампонаду, вызвав этим сращение реберной и диафрагмальной плевры. Во второй этап были произведены диафрагмотомия и удаление эхинококка. В последующем трансплевральный доступ разрабатывал Trendelenburg (1883). А. А. Троянов (1895) сшивал плевральные листки круговым швом над абсцессом и в центре круга рассекал оба листка плевры и диафрагму. Этот доступ опасен возможностью инфицирования плевральной полости. Второй доступ — внеплевральный, который может быть передним (Парийский, 1896) и задним (А. В. Мельников, 1921; Nather и Ochsner, 1923). При переднем доступе резецируют VIII ребро. Паритетальную плевру отслаивают тупо от IX ребра до диафрагмы и от последней — на 2—3 см. Диафрагму рассекают до брюшины, последнюю отслаивают в стороны от разреза до тех пор, пока не подойдут к абсцессу и не вскрыют его. При заднем подходе резецируют XII ребро, рассекают надкостницу, отыскивают переходную складку плевры и отслаивают сверху плевральный синус. Рас-

секая диафрагму и отслаивая брюшину, подходят к абсцессу. Третий путь — внебрюшинный (Lauenstein, 1893; Clairmont, 1905). Производят разрез спереди параллельно реберной дуге и на палец ниже ее. Доходят до поперечной фасции, которую тупо отслаивают вместе с брюшиной до стенки абсцесса и затем вскрывают его. Этот доступ применяют при переднем расположении абсцесса.

De Cosse и соавторы (1974) предлагают боковой внебрюшинный доступ к поддиафрагмальному абсцессу. Больного при этом укладывают на бок. Косой разрез начинают от верхнего края XI ребра и ведут медиально на 10—15 см. Разделяют мышцы брюшной стенки, проникают в предбрюшинное пространство. Тупо отслаивая брюшину, доходят до стенки абсцесса, пунктируют и вскрывают его.

В послеоперационный период больного укладывают в положение, которое обеспечивает наилучший отток гноя. Проводят дезинтоксикационную терапию, назначают массивные дозы антибиотиков.

Непроходимость кишечника

Кроме внутреннего ущемления, кишечно-желудочной инвагинации, непроходимость кишечника могут вызывать спайки и заворот кишечника.

Диагностика послеоперационной непроходимости такая же, как и обычной непроходимости. Клиническая картина развивается постепенно и маскируется симптомами послеоперационного периода. При этом отмечаются схваткообразная боль в животе, умеренное вздутие его, задержка стула и газов, шум плеска, видимая перистальтика, изредка рвота. При рентгенологическом исследовании определяются чаши Клойбера, пневматоз.

Единственным методом лечения послеоперационной непроходимости является ранняя релапаротомия с ревизией брюшной полости, рассечением спаек или устранением заворота. Важной мерой борьбы с парезом кишечника является интубация тонкой и ободочной кишок. Принципы лечения больных с непроходимостью кишечника рассмотрены ниже.

АНАТОМИЯ И ФИЗИОЛОГИЯ КИШЕЧНИКА

Кишечник делится на двенадцатиперстную, тонкую, ободочную и прямую кишки.

Верхние $2/5$ тонкой кишки носят название тощей кишки, так как у трупа она обычно пустая, а нижние $3/5$ — подвздошной кишки. Тонкая кишка ограничена от толстой илеоцекальным клапаном, или баугиниевой заслонкой, имеющей форму воронки, узким концом обращенной в сторону слепой кишки. Это способствует прохождению кишечного содержимого только в направлении толстой кишки.

Толстая кишка окружает петли тонких кишок с трех сторон. Она состоит из нескольких отрезков: слепой кишки с червеобразным отростком, восходящей ободочной, поперечной ободочной, нисходящей ободочной, сигмовидной ободочной кишок и прямой кишки, оканчивающейся задним проходом.

Стенка тонкой кишки состоит из трех оболочек: серозной, мышечной и слизистой. Между слизистой и мышечной оболочками имеется слой рыхлой соединительной ткани. Слизистая оболочка тонкой кишки состоит из эпителиального покрова, собственной соединительнотканной пластинки и мышечного слоя. На всем протяжении слизистой оболочки тонкой кишки имеются многочисленные круговые складки, благодаря которым значительно увеличивается ее всасывательная поверхность. В образовании этих складок большую роль играет собственный мышечный слой слизистой оболочки, состоящий из гладких мышечных волокон, идущих в продольном и поперечном направлениях. Вся поверхность слизистой оболочки тонкой

кишки покрыта ворсинками, имеющими высоту от 0,5 до 1,5 мм. Их насчитывается более 4 млн. Между ворсинками находятся втяжения, называемые кишечными криптами, или либеркюновыми железами, выделяющие кишечный сок. Ворсинки и крипты, покрытые эпителием, также увеличивают всасывательную поверхность кишки. Помимо этого крипты являются источником регенерации кишечного эпителия. Основу ворсинок составляет соединительная ткань, в которой находятся лимфатические щели, проникающие на поверхность слизистой оболочки кишки. Соединительная ткань пронизана сплетениями мышечных волокон, между которыми проходят нервные волокна. Кровоснабжение ворсинок в основном осуществляется за счет сосудов слизистой оболочки кишки.

Наибольшее количество и притом самых длинных ворсинок находится в верхних отделах тонкой кишки. При поступлении в кишку пищевой кашицы капиллярная сеть ворсинок наполняется кровью, вследствие чего ворсинка набухает и выпрямляется, а ее центральный млечный сосуд расширяется, что способствует всасыванию в него пищевых ингредиентов химуса.

Мышечная оболочка состоит из двух слоев гладких мышечных волокон: наружного продольного и внутреннего циркулярного. По направлению к дистальному концу кишки мышечная оболочка становится тоньше. Сокращения мышечных слоев носят перистальтический характер. Они последовательно распространяются в направлении к дистальному концу кишки.

Серозная оболочка и подслизистый слой тонкой кишки не отличаются какими-либо структурными особенностями. Серозная оболочка, покрывая всю окружность тонкой кишки, переходит в брыжейку, являющуюся дубликатурой брюшины.

Стенка толстой кишки также состоит из трех слоев. Характерным в строении толстой кишки является отсутствие в ее слизистой оболочке круговых складок и ворсинок. Однако она богата полулунными складками, в ней сильнее развиты более многочисленные кишечные крипты. Слизистая оболочка толстой кишки гладкая, обычно не содержит пейеровых бляшек, в ней встречаются только единичные лимфатические узлы, повсюду расположены трубчатые железы, в которых преобладают

бокаловидные клетки. Мышечная оболочка состоит из двух слоев: наружного продольного и внутреннего циркулярного.

Кровоснабжение кишечника осуществляется за счет верхней и нижней брыжеечных артерий. Тонкая кишка питается из верхней брыжеечной артерии, ветви которой, проходя между листками брыжейки, широко анастомозируют, образуя многочисленные дуги — аркады 1-го, 2-го и 3-го порядков. Отток крови обеспечивают ветви одноименной вены. Кровоснабжение толстой кишки осуществляется верхней и нижней брыжеечными артериями. От левой стенки верхней брыжеечной артерии отходят ветви к тонкой кишке, а от правой — три крупные артерии к толстой кишке (подвздошно-толстокишечная — к илеоцекальному углу; правая толстокишечная — к восходящей ободочной кишке и правой половине поперечной ободочной кишки; средняя толстокишечная — к поперечной ободочной кишке). Кровоснабжение левой половины толстой кишки осуществляется за счет нижней брыжеечной артерии. Нижняя брыжеечная артерия отходит от передней стенки аорты на расстоянии 3,5—4,5 см выше места ее деления на общие подвздошные артерии. Выйдя коротким мощным стволом, нижняя брыжеечная артерия направляется влево к брыжейке сигмовидной ободочной кишки. Вскоре от нее отходит восходящая ветвь, которая идет кверху и делится на два ствола: один из них идет влево (левая толстокишечная артерия) и соединяется со средней толстокишечной артерией, другой — кверху к нисходящей кишке. После отхождения от нижней брыжеечной артерии восходящая ветвь делится на сигмовидные и верхнюю прямокишечную артерии. Количество сигмовидных артерий колеблется от 2 до 6. Они обычно широко разветвляются и соединяются, образуя артериальные дуги. Артериальная система верхней и нижней брыжеечных артерий образует общий дугообразный анастомоз, или аркаду 1-го порядка (дуга Риолана). Вены правой половины толстой кишки сопровождают одноименные артерии и впадают в верхнюю брыжеечную вену, которая участвует в образовании воротной вены. Вены левой половины толстой кишки также сопровождают одноименные артерии и, сливаясь вместе, образуют нижнюю брыжеечную вену.

Прямая кишка имеет длину в среднем

15—16 см и делится на три отдела: первый — надампулярный — покрыт брюшиной и имеет длину 4—5 см; второй — ампула прямой кишки — имеет длину 9—10 см, располагается внебрюшинно; третий — заднепроходный, или анальный, канал длиной 3—4 см. Внутренний кольцевой мышечный слой прямой кишки в нижней части ампулы постепенно утолщается и над верхней частью заднепроходного канала образует кольцо из гладких мышечных волокон — внутренний сфинктер заднего прохода. Его частично покрывает снаружи располагающийся дистальнее наружный сфинктер заднего прохода, состоящий из гладких мышечных волокон. Слизистая оболочка нижней части ампулы прямой кишки при переходе в заднепроходный канал образует несколько продольных складок (валиков) и углублений (карманов), носящих название колонн и синусов Морганьи. В нижней части валики соединены поперечно расположенными складками слизистой оболочки, которые называются полулунными заслонками. Все вместе по окружности полулунные заслонки образуют зубчатую, или гребешковую, линию, по которой однослойный цилиндрический, или кубовидный, эпителий слизистой оболочки прямой кишки переходит в многослойный эпителий кожи.

Кровоснабжение прямой кишки обеспечивается пятью артериями — непарной верхней прямокишечной и двумя парами средних и нижних прямокишечных артерий. Верхняя артерия является конечной ветвью нижней брыжеечной артерии. Средние и нижние прямокишечные артерии отходят от подчревных артерий. Вены прямой кишки, как правило, сопровождают артерии.

Кишечник снабжен экстра- и интрамуральной нервной системой. Интрамуральная нервная система заложена в толще кишечной стенки и состоит из подслизистого сплетения, находящегося в подслизистом слое, и мышечно-кишечного сплетения, располагающегося между продольными и круговыми слоями мышечной оболочки. Экстрамуральная нервная система осуществляет свое влияние на кишечник блуждающими нервами через брыжеечные нервы и симпатической частью вегетативной нервной системы через чревные нервы, соединяясь с крупными ганглиями брюшной полости. Парасимпатические волокна блуждающего нерва принимают участие в иннервации

всей тонкой и начального отдела толстой кишки, восходящей и поперечной ободочной кишок. Секреция кишечника и его перистальтика регулируются блуждающими нервами, а угнетение секреции и перистальтики осуществляется симпатической частью вегетативной нервной системы. Симпатическая иннервация оказывает также тормозящее влияние на процесс всасывания, регулируя всасывающую способность кишечного эпителия.

Основными функциями кишечника являются: секреторная, двигательная, пищеварительная и всасывательная. Пищеварительные процессы и всасывание продуктов переваривания пищи в основном происходят в тонкой кишке. В толстой кишке пищеварительные процессы почти отсутствуют, в ней происходит формирование каловых масс и связанные с ним процессы всасывания воды, а также значительное выделение слизи и некоторых других веществ.

У человека за сутки в тонкой кишке выделяется около 2 л кишечного сока, в котором содержится до 15 ферментов (основная часть их вырабатывается в верхнем отделе тонкой кишки): гликолитические — амилаза, мальтаза, сахараза, лактаза и другие, которые превращают крахмал, сахар и другие углеводы в простые сахара; протеолитические — пепсин, трипсин, химо-трипсин, катепсин, карбоксипептидаза и другие, расщепляющие сложные белки до аминокислот; липолитические — липаза и фосфатаза, которые участвуют в расщеплении жиров, фосфолипидов, нуклеотидов жирных кислот и глицерина.

Моносахариды, жиры, аминокислоты, глицерин, неорганические соли всасываются не только путем простой диффузии. Всасывание представляет собой сложный процесс прохождения водо- и жирорастворимых веществ через коллоидную клеточную мембрану кишечного эпителия. Оно зависит от проницаемости мембраны, температуры, диффузионной способности растворенных частиц, концентрации солей, электрического заряда, содержания некоторых гормонов в крови и т. д. В последние годы было хорошо изучено так называемое пристеночное, или мембранное, пищеварение. Большая заслуга в разработке его принадлежит А. М. Уголеву (1963, 1967, 1972), который доказал также, что пристеночное пищеварение имеет большее значение, чем полостное, происхо-

дящее в просвете кишечника. Мембранное пищеварение осуществляется ферментами, локализованными на структурах клеточной мембраны, что обеспечивает совершенное объединение пищеварительных и транспортных процессов. Структурной основой мембранного пищеварения является щеточная кайма кишечных клеток — энтероцитов, которая образована протоплазматическими пальцеобразными выростами (микроворсинками), число которых достигает 50—200 млн. на 1 мм² (до 4000 на одной клетке). Ферменты, обеспечивающие мембранное пищеварение, синтезируются самой клеткой кишечного эпителия. Кроме того, на поверхности щеточной каймы адсорбированы различные ферменты, главным образом панкреатического происхождения.

В толстой кишке сок отделяется непрерывно, но в небольшом количестве, он состоит из плотной и жидкой частей, слизи и имеет щелочную реакцию (рН 8,5—9,0); содержит щелочную фосфатазу, небольшое количество пепсина, амилазы и сахаразы. Отделение сока обуславливается главным образом раздражителями. В толстой кишке осуществляется дополнительное переваривание клетчатки и соединительной ткани, главным образом под воздействием бактериальной флоры. Основные пищевые вещества (белки, жиры, углеводы) всасываются в тонкой кишке, при переходе в толстую кишку в химусе почти не остается веществ, подлежащих всасыванию, поэтому в этом отделе всасывается в основном вода.

Моторика кишечника находится под контролем вегетативной нервной системы. Блуждающий нерв усиливает перистальтику и повышает тонус кишечника, но расслабляет сфинктеры, а чревный нерв, наоборот, угнетает перистальтику и понижает тонус, но усиливает сокращение сфинктеров.

Для поддержания нормальной жизнедеятельности организма существенное значение имеет наличие микрофлоры в кишечнике. Кишечная флора, во-первых, способствует частичному расщеплению клетчатки, полипептидов, аминокислот, усвоению железа; во-вторых, играет важную роль в синтезе ацетилхолина и различных витаминов (фолиевой кислоты, витаминов группы В); в-третьих, имеет защитную функцию.

В последние годы доказано, что кишечник является и важнейшим местом образования ряда гормонов, которые не только участвуют

в регуляции функции органов пищеварения, но и оказывают общее действие на организм. Успехи в изучении эндокринной функции кишечника, определение места синтеза и концентрации кишечных гормонов в крови стали возможными лишь благодаря открытию и совершенствованию радиоиммунологического метода исследования. В настоящее время известно 12 типов эндокринных клеток эпителия тонкой кишки, продуцирующих различные гормоны. В соответствии с Лозаннской классификацией (1977), в тонкой кишке различают следующие типы эндокринных клеток: ЕС (энтерохромоаффинные), S (вырабатывают секретин), L (вырабатывают энтероглюкагон), G (вырабатывают гастрин), N (нейротензин), D (соматостатин), D₂ (вазоактивный интестинальный полипептид), I (холецистокинин). Кроме того, к этой группе относят еще много веществ (Grossman, 1974).

Наиболее изучены кишечные гормоны секретин и холецистокинин. Секретин стимулирует выделение поджелудочного сока, богатого бикарбонатами, а также деятельность дуоденальных желез. Холецистокинин вызывает мощное сокращение желчного пузыря. В настоящее время изучают роль энтероглюкагона, желудочного ингибирующего пептида, вазоактивного кишечного пептида. Энтероглюкагон по своим физиологическим свойствам отличается от панкреатического глюкагона. Полагают, что энтероглюкагон замедляет дальнейший пассаж по кишечнику неабсорбированной пищи, когда последняя достигает подвздошной кишки. Желудочный ингибирующий пептид является сильным ингибитором продукции соляной кислоты, вызванной гистамином, стимулирует секрецию инсулина. Вазоактивный кишечный пептид обладает сосудорасширяющим, секретиноподобным (стимуляция выработки поджелудочной железой щелочного секрета), глюкагоноподобным действием (повышает концентрацию глюкозы в крови), стимулирует кишечную и тормозит желудочную секрецию.

МЕТОДЫ ИССЛЕДОВАНИЯ ФУНКЦИЙ КИШЕЧНИКА

Для диагностики нарушений функций кишечника применяют различные методы исследования. Рентгенологическое исследо-

вание позволяет выявить нарушения двигательной функции кишечника, изучить характер слизистой оболочки, выявить сужения, свищи кишечника. Для определения локализации источника внутрикишечного кровотечения, диагностики опухолей кишечника, выявления сужения питающих кишечник сосудов применяют селективную ангиографию путем избирательного введения через специальный катетер контрастного вещества непосредственно в чревную, верхнюю или нижнюю брыжеечную артерии.

Для изучения морфологии тонкой кишки применяют аспирационную биопсию слизистой оболочки. Верхние отделы тонкой кишки, всю толстую кишку можно осмотреть с помощью волоконного эндоскопа. Нарушение всасывания жиров исследуют путем определения потерь жира с калом за сутки. Для этого применяют химический или радионуклидный метод исследования. Всасывание белков также изучают путем дачи меченого альбумина и определения потерь его с калом. О нарушении всасывательной функции тощей кишки можно судить по пробе с D-ксилозой. После приема внутрь 25 г D-ксилозы изучают выделение ее с мочой. Всасывательную функцию подвздошной кишки изучают путем определения выделения с мочой меченого цианокобаламина после приема его внутрь. Для изучения нарушений мембранного пищеварения определяют адсорбционные свойства слизистой оболочки кишки, полученной с помощью аспирационной биопсии, а также путем нагрузок дисахаридами.

ОПУХОЛИ ТОНКОЙ КИШКИ И БРЫЖЕЙКИ

Опухоли тонкой кишки составляют 1—6 % всех опухолей пищеварительного тракта и 2—6,5 % опухолей кишечника (В. И. Якушин, 1972). У 30 % больных имеют место доброкачественные опухоли, у 70 % — злокачественные. Среди доброкачественных опухолей чаще всего встречаются лейомиома (более 30 %) и липома, реже — полип и фиброма, затем гемангиома и невринома. Среди злокачественных опухолей преобладает саркома, составляющая 45 % всех опухолей тонкой кишки и почти 65 % ее злокачественных новообразований. Рак тонкой кишки составляет 3—15 %

новообразований этой локализации (Н. А. Яицкий, Ю. Б. Жвиташвили, 1979).

Доброкачественные опухоли тонкой кишки по происхождению могут быть эпителиальными и неэпителиальными, по характеру роста — растущими в просвет кишки и растущими наружу. Опухоли, растущие в просвет кишки, обычно небольшие, в то время как растущие наружу могут достигать значительных размеров и массы.

Эпителиальные опухоли тонкой кишки представлены аденомами, которые обычно бывают одиночными, растут в просвет кишки и имеют вид полипа. Полипы тонкой кишки часто малигнизируются. Из неэпителиальных опухолей чаще всего встречается лейомиома. Локализуется лейомиома обычно в подвздошной кишке. Иногда она перерождается в саркому. Реже встречаются липома, фиброма, гемангиома, лимфангиома, невринома и др. Клиническая картина доброкачественных опухолей зависит от их происхождения, локализации, величины и количества. У многих больных доброкачественные опухоли длительное время не проявляются, и их случайно обнаруживают во время операции. Особенно это характерно для субсерозно расположенных опухолей, которые достигают больших размеров и в результате давления на соседние органы и натяжения брыжейки причиняют неприятные ощущения. Опухоли, растущие в просвете кишки, вызывают нарушения проходимости кишечника, проявляющиеся схваткообразной болью, вздутием живота. При опухолях тощей кишки боль локализуется в области пупка или слева от него, при опухолях подвздошной кишки — в правой подвздошной области. Кроме боли может наблюдаться рвота, особенно при высоко расположенных опухолях. Иногда, чаще при гемангиомах, наблюдается дегтеобразный стул. Лейомиома нередко осложняется острым профузным кровотечением. Опухоли, растущие в просвет кишки, могут вызвать полную обтурацию или инвагинацию. При этом развивается клиническая картина механической непроходимости кишечника.

Характерной особенностью клинического течения липом тонкой кишки, обычно растущих в ее просвет, является их способность к инвагинации. Другие опухоли кишечника, особенно больших размеров или на ножке, могут вызывать заворот кишки.

Объективные данные при доброкачественных опухолях тонкой кишки незначительны, за исключением тех случаев, когда опухоль удается пропальпировать или определить ее путем ректального или вагинального исследования. При рентгенологическом исследовании опухолей, растущих в просвет тонкой кишки, можно выявить дефект наполнения, задержку продвижения контрастного вещества.

Лечение доброкачественных опухолей тонкой кишки хирургическое (резекция пораженного сегмента кишки). При опухолях тонкой кишки, осложненных непроходимостью кишечника, характер оперативного вмешательства зависит от изменений, вызванных непроходимостью, и общего состояния больного.

Злокачественные опухоли. Среди злокачественных опухолей тонкой кишки чаще встречается саркома. Болеют преимущественно мужчины в возрасте 20—40 лет.

Различают круглоклеточную саркому, лимфосаркому, веретенноклеточную саркому, фибро- и миосаркому. Локализуется саркома преимущественно в начальном отделе тощей и дистальном отделе подвздошной кишки. По характеру роста выделяют экзоинтестинальные, эндоинтестинальные и инфильтрирующие формы саркомы тонкой кишки (Л. М. Савиных, 1971). Метастазируют они поздно, вначале — в брыжеечные и забрюшинные лимфатические узлы, а затем — в отдаленные органы (печень, легкие и т. д.).

У ряда больных саркома тонкой кишки протекает бессимптомно и проявляется внезапно. Обычно вначале появляются неопределенные жалобы на нарушение пищеварения — плохой аппетит, отрыжку, тошноту, общую слабость, похудение. При явлениях сужения кишки на первый план выступают симптомы, обусловленные нарушением проходимости кишечника. При высоко расположенных опухолях рано появляются тошнота, рвота, вздутие живота. При опухолях подвздошной кишки первым признаком является приступообразная боль внизу живота. Наряду с этим могут отмечаться сильное урчание, усиленная перистальтика, видимая через брюшную стенку.

При отсутствии нарушения проходимости кишечника ведущими являются общие симптомы — похудение, недомогание, бледность кожи, повышение температуры тела, анемия.

Иногда в брюшной полости можно прощупать большую опухоль с бугристой поверхностью и участками размягчения. У некоторых больных возникает асцит. Характерно наличие отеков на нижних конечностях при отсутствии органических изменений со стороны сердца и почек. В редких случаях единственным признаком заболевания является профузный понос. Определенной зависимости между клинической картиной и гистологической формой опухоли обычно не наблюдается. Считают, что фибро- и лейомиосаркома характеризуются медленным ростом и скрытым клиническим течением. Саркома тонкой кишки может осложняться инвагинацией или перфорацией.

Диагностика саркомы тонкой кишки основывается на клинической картине, наличии большой опухоли в брюшной полости и данных рентгенологического исследования. Наиболее информативными являются методики двойного контрастирования и гипотонической энтерографии. Для опухолей, растущих наружу, характерны краевой дефект наполнения или большое депо контрастного вещества, обусловленное распадом опухоли. При саркоме, растущей в просвет кишки, наблюдаются дефект наполнения, обрыв складок слизистой оболочки, сужение просвета кишки с супрастенотическим расширением. При инфильтрирующем росте опухоли наряду с описанными признаками может наблюдаться аневризматическое расширение кишки и ригидность ее стенок.

Основным методом лечения сарком тонкой кишки является хирургическое вмешательство, которое заключается в резекции пораженного участка кишки (с его брыжейкой и лимфатическими узлами) с последующей химиотерапией (винбластин, винкристин, циклофосфан). При резекции кишки следует помнить, что метастазы обычно распространяются по ходу отводящей петли, поэтому необходимо в большом объеме резецировать нижележащий участок кишки. Мы наблюдали 18 больных с саркомами тонкой кишки. У 11 из них опухоль располагалась в тощей кишке, у 7 — в подвздошной. Лимфосаркома была у 6 больных, миосаркома — у 4, круглоклеточная саркома — у 5 и веретенноклеточная саркома — у 3. У 4 больных опухоли были неоперабельными, у остальных выполнена резекция пораженного участка кишки.

Рак тонкой кишки встречается в 18—20 раз реже, чем рак толстой кишки, и чаще наблюдается у мужчин в возрасте 40—60 лет. Описаны две основные формы рака тонкой кишки: скирр, при котором отмечается циркулярный рост опухоли с сужением просвета кишки и супрастенотическим расширением, и диффузный, инфильтративный, рак, при котором рост идет по ходу лимфатических путей вдоль брыжеечного края кишки. При гистологическом исследовании чаще всего обнаруживают аденокарциному, исходящую из цилиндрического эпителия желез слизистой оболочки кишки. Метастазирование рака тонкой кишки происходит в основном лимфогенным путем в брыжеечные и забрюшинные лимфатические узлы. Отдаленные метастазы поражают печень, легкие, надпочечники. У некоторых больных может иметь место мультицентрический рост опухоли.

Клинические проявления рака тонкой кишки в начальных стадиях заболевания нехарактерны. Обычно наблюдаются тошнота, изжога, отрыжка, схваткообразная боль в области пупка, урчание в животе, немотивированный понос, иногда дегтеобразный стул. Затем к этим симптомам присоединяются общая слабость, похудение, анемия. При стенозирующем раке тощей кишки довольно рано появляется тошнота, рвота с примесью желчи. При объективном исследовании определяются вздутие верхней половины живота и втянутость его ниже пупка, иногда пальпируется опухоль.

Диагностика рака тонкой кишки сложна и основывается на результатах рентгенологического исследования. Обычно определяются признаки сужения тонкой кишки, характеризующиеся длительной задержкой контрастного вещества в двенадцатиперстной кишке, расширением приводящей петли, задержкой контрастного вещества над местом сужения. Мы наблюдали 11 больных раком тонкой кишки. У 8 была одиночная опухоль, у 3 — опухоль в области двенадцатиперстно-тощего изгиба и дистальной части тощей кишки. При гистологическом исследовании у всех больных выявлена аденокарцинома.

Хирургическое лечение рака тонкой кишки заключается в резекции пораженного участка кишки. Техника резекции тонкой кишки заключается в следующем. Производят срединную лапаротомию. Петлю тонкой

кишки с опухолью выводят в рану и изолируют марлевыми салфетками. Намечают границу резекции в пределах здоровых тканей кишки. При резекции кишки по поводу доброкачественной опухоли захватывают зажимами брыжейку по частям у стенки кишки, рассекают и перевязывают шелковыми лигатурами. При этом следует избегать повреждения сосудистой аркады 1-го порядка. Если же резекцию производят по поводу злокачественной опухоли, то кишку резецируют с клиновидным иссечением брыжейки, учитывая распределение сосудов, чтобы не пересечь магистральные сосуды (особенно верхней брыжеечной артерии) и не вызвать нарушения кровообращения в оставшемся участке кишки. При таком способе резекции удаляют регионарные лимфатические узлы. Если метастазы распространяются на лимфатические узлы вокруг верхней брыжеечной артерии или аорты, то резекция кишки не даст эффекта. В таких случаях при необходимости выполняют паллиативную операцию — обходной энтеро-энтероанастомоз.

В дальнейшем методика резекции зависит от того, как будет восстановлена проходимость кишечника — по типу бок в бок или конец в конец. При восстановлении проходимости кишечника анастомозом по типу бок в бок на месте предполагаемого пересечения кишки накладывают раздавливающий зажим и, сняв его, кишку перевязывают кетгутовой лигатурой. Отступя 1—2 см от лигатуры, на остающийся конец кишки накладывают серозно-мышечный кисетный шелковый шов, а на удаляемую часть кишки — зажим. Между зажимом и лигатурой, отступя от последней 0,6—0,8 см, петлю тонкой кишки пересекают, культю ее на остающемся конце погружают кисетным швом. Аналогичным образом обрабатывают и другой конец кишки. Эти этапы операции могут быть выполнены с помощью аппарата УКЛ. При этом кишку прошивают танталовыми скобками. На остающийся конец кишки ниже танталовых швов накладывают кисетный шов и выше танталовых швов — зажим. Над танталовыми швами кишку прошивают, культю ее погружают в кисетный шов. После удаления участка кишки с опухолью ушитые концы кишки укладывают в изоперистальтическом положении и, отступя 1,5—2 см от кисетного шва, сшивают серо-серозными узловыми

шелковыми швами на протяжении 6—8 см. Отступя 0,5 см от швов, рассекают боковые стенки обоих концов кишки и сшивают непрерывными кетгутowymi швами через все слои, вначале заднюю губу, а затем непрерывным кетгутovým скорняжным швом или швом Прибрама переднюю губу анастомоза. На переднюю губу анастомоза накладывают второй ряд серо-серозных шелковых швов. Обе культы кишки фиксируют серо-серозными швами к боковым стенкам прилежащей кишки. Разрез в брыжейке зашивают серо-серозными швами.

При соединении кишки анастомозом по типу конец в конец после мобилизации пересекают между зажимами и удаляют пораженный участок кишки. Оставшиеся концы кишки на зажимах подводят один к другому так, чтобы совпадали брыжеечные края. Отступя 0,6—0,8 см от зажимов, прилежащие концы кишки сшивают серо-серозными шелковыми швами несколько наискось от кишки для увеличения ширины анастомоза. С концов кишки снимают зажимы и иссекают края кишки. На заднюю губу анастомоза через все слои стенки кишки накладывают непрерывный кетгутový шов «взахлестку», а на переднюю — вворачивающий скорняжный шов или шов Прибрама. На переднюю губу анастомоза накладывают второй ряд серо-серозных швов. При наложении этого ряда швов у брыжеечного края обязательно захватывают бры-

жейку для лучшей герметизации. Ушивают окно в брыжейке. Проверяют проходимость анастомоза — он должен свободно пропускать большой палец (рис. 135). Наиболее сложной в техническом отношении является резекция начального отдела тонкой кишки, требующая наложения анастомоза с двенадцатиперстной кишкой. При опухолях конечного отдела подвздошной кишки прибегают к правосторонней гемиколэктомии с наложением илеотрансверзоанастомоза.

Результаты хирургического лечения злокачественных опухолей тонкой кишки хуже, чем других новообразований пищеварительного тракта. Пятилетняя выживаемость не превышает 20 %. Дольше живут больные с опухолями начальных отделов тонкой кишки, так как их раньше диагностируют.

Опухоли и кисты брыжейки тонкой кишки. Новообразования брыжейки встречаются обычно в возрасте 20—40 лет, чаще у женщин, чем у мужчин.

Доброкачественные опухоли брыжейки длительное время протекают бессимптомно и часто их обнаруживает случайно больной или врач во время осмотра. В других случаях они проявляются незначительными симптомами в виде неопределенной боли и диспептических явлений. Иногда боль иррадирует в спину и позвоночник. Злокачественные опухоли обычно сопровождаются исхуданием, общей слабостью, снижением аппетита, анемией.

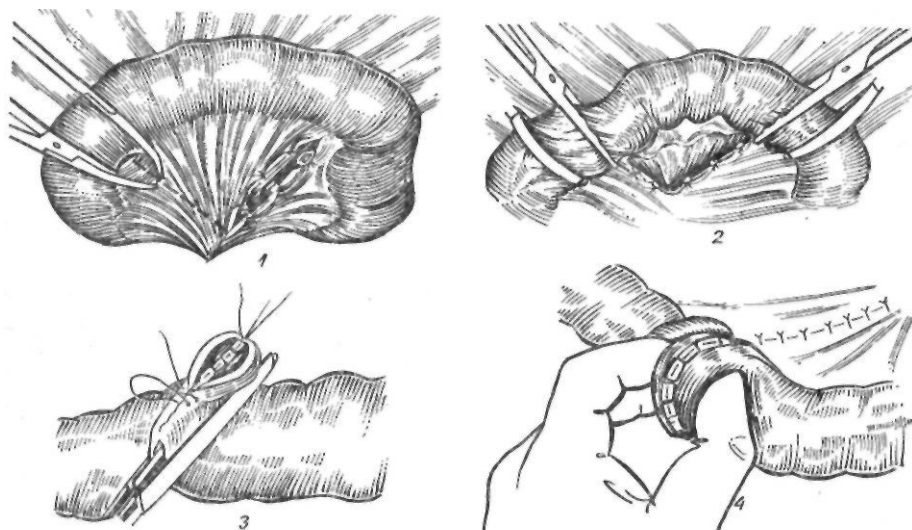


Рис. 135. Резекция тонкой кишки:

1 — пересечение брыжейки, ее клиновидная резекция; 2 — пересечение кишки между зажимами; 3 — формирование анастомоза по типу коней в конец; 4 — окончательный вид тонкокишечного анастомоза

Диагностика брыжеечных опухолей сложна. В брюшной полости в области пупка обычно обнаруживают подвижную опухоль. Иногда при кисте брыжейки определяется симптом зыбления. У ряда больных при перкуссии обнаруживается тимпанит над опухолью (симптом Tillaux) или вокруг нее (так называемое кольцо Сатурна). При низко расположенных опухолях тимпанит определяется между опухолью и лобком, что позволяет в какой-то степени исключить опухоль половой сферы у женщин (симптом Chavannaz и Guyot).

Для исключения патологии других органов следует произвести ректальное или вагинальное исследование, выполнить ретроградную пиелографию. Лечение опухолей и кист брыжейки оперативное и заключается в вылущивании или иссечении опухоли с резекцией кишки при сращении опухоли с сосудами брыжейки. С большими трудностями сталкивается хирург при удалении опухолей, расположенных в корне брыжейки тонкой кишки. В. М. Мыш (1940) предложил после опорожнения геморрагических кист корня брыжейки обрабатывать полость ее спиртом и накладывать гофрирующие швы для предотвращения скопления жидкости. Н. Н. Петров (1936) рекомендовал применять в таких случаях марсупиализацию. При злокачественных опухолях иссекают брыжейку с опухолью и резецируют кишку в пределах здоровых тканей.

Карциноиды и карциноидный синдром. Длительное время происхождение этих опухолей оставалось неясным. В 1897 г. Kuttschitzky описал особые клетки, обнаруживаемые в слизистой оболочке пищеварительного тракта, характеризующиеся более крупным пузырчатым ядром, наличием тонкой сетчатой структуры и множеством гранул в протоплазме. Они были названы клетками Кульчицкого, а затем в связи с особенностями их окрашивания — энтерохромаффинными, аргентаффинными клетками. В последующем Masson (1927) доказал, что карциноидные опухоли возникают в результате пролиферации энтерохромаффинных клеток.

Карциноиды встречаются редко — в 0,08—0,65 % случаев. Чаще всего (60—90 % случаев) опухоли локализуются в червеобразном отростке, реже — в подвздошной, двенадцатиперстной, тощей, прямой кишках, а также в поджелудочной железе,

бронхах, яичниках. Одинаково часто они наблюдаются у мужчин и женщин.

Длительное время считали, что карциноиды отличаются доброкачественным течением. По мере накопления опыта выяснилось, что они обладают способностью к метастазированию. Карциноиды червеобразного отростка очень редко метастазируют, в то же время карциноиды подвздошной кишки дают метастазы у 65—75 % больных. Чаще всего метастазирование происходит в печень, регионарные лимфатические узлы. В последние годы большое внимание было уделено изучению вопроса о развитии карциноидного синдрома, который связывают с поступлением в общий кровоток большого количества серотонина, который синтезируется в энтерохромаффинных клетках. Изучается роль и других вазоактивных веществ — кининов, простагландинов, катехоламинов, гистамина (И. С. Дерижанова, 1985).

У большинства больных карциноиды своевременно не распознаются вследствие их бессимптомного течения. Карциноиды червеобразного отростка могут клинически протекать как острый или хронический аппендицит. И лишь после аппендэктомии при гистологическом исследовании удаленного отростка устанавливают точный диагноз. Больные с карциноидами тонкой кишки обычно жалуются на схваткообразную боль справа внизу живота, понос, урчание. По мере роста опухоли нарастают явления частичной кишечной непроходимости. У одной наблюдаемой нами больной в начальной стадии заболевания при рентгенологическом исследовании выявлена недостаточность илеоцекального клапана*. Во время операции был удален карциноид, располагавшийся в области илеоцекального клапана.

В ряде случаев у больных с карциноидами развивается характерный симптомокомплекс, известный под названием карциноидного синдрома. При этом важную роль играет наличие метастазов в печени, когда свободный серотонин начинает поступать в общий кровоток. Однако карциноидный синдром может возникнуть и при расположении опухоли в органах, не имеющих оттока крови в печень (бронхах, яичниках и др.).

Наиболее характерными проявлениями карциноидного синдрома являются приливы и симптом покраснения лица. Их объясняют

не столько воздействием серотонина, сколько влиянием других сосудистоактивных веществ — брадикинина, простагландинов, гистамина, катехоламинов. Реакция сосудов кожи при приливах характеризуется определенной фазностью. Вначале появляются отдельные ярко-красные пятна, ощущение жара, затем отдельные пятна сливаются, отмечаются выраженная гиперемия кожи, ощущение жара и жжения, резкая тахикардия, сердцебиение, повышение артериального давления, и в заключение гиперемия переходит в цианоз, кожа становится холодной на ощупь.

Приблизительно у половины больных с карциноидным синдромом обнаруживают поражение сердца в виде стеноза легочной артерии, недостаточности трехстворчатого клапана, фиброза эндокарда правого предсердия и правого желудочка. Отмечаются также понос и приступы удушья. Понос бывает примерно у 95—97 % больных и часто сопровождается схваткообразной болью в животе, урчанием. Стул светлый, водянистый, содержит остатки непереваренной пищи.

У ряда больных приливы сопровождаются астмоидными приступами. Кроме того, наблюдаются хронический гепатит, нарушение водного обмена. Thorson (1958) подразделяет все симптомы карциноидного синдрома на эпизодические и постоянные. Первые связаны с внезапным поступлением большого количества серотонина в кровь, вторые вызваны длительным и стойким нарушением обмена триптофана и серотонина. К эпизодическим признакам относится синдром прилива, к постоянным — стойкая гиперемия лица, отеки, поражение сердца, печени.

Диагностика карциноидного синдрома основывается на характерной клинической картине и повышенном содержании серотонина в крови и 5-оксииндолуксусной кислоты в моче.

Единственным эффективным методом лечения карциноида является хирургическое удаление опухоли. При карциноидном синдроме следует удалять также первичный источник роста и доступную часть метастазов. При невозможности радикальной операции назначают консервативное лечение. Рекомендуют высококалорийную диету с большим количеством витаминов, белка. Из пищи следует исключить продукты,

провоцирующие приливы (фрукты, цитрусовые соки). Для улучшения работы миокарда назначают сердечные гликозиды. У некоторых больных состояние улучшается после приема глюкокортикоидов. В последнее время разрабатывают химиотерапевтическое лечение карциноидного синдрома. Одним из наиболее эффективных препаратов является циклофосфамид. Для подавления продукции серотонина назначают его антагонисты — альдомет, дезерил, периактин, перитол.

БОЛЕЗНЬ КРОНА

Болезнь Крона представляет собой неспецифическое воспалительное заболевание пищеварительного тракта неизвестной этиологии, имеющее рецидивирующее течение. Чаще всего патологический процесс локализуется в дистальных отделах подвздошной кишки, в связи с чем болезнь Крона имеет целый ряд других названий — терминальный илеит, регионарный энтерит, гранулематозный энтероколит и др. Считают, что при этом заболевании может поражаться любой участок пищевого канала. По данным ряда авторов, у 50—70 % больных поражается тонкая кишка, у 10—40 % наблюдается поражение тонкой и толстой кишок. Другие участки пищеварительного тракта поражаются редко.

Болезнь Крона составляет от 0,02 до 0,07 % всех заболеваний органов брюшной полости. Заболеваемость среди людей отдельных рас различна. Жители Африки и Азии болеют значительно реже, чем европейских стран.

Этиология и патогенез. Причина болезни Крона до настоящего времени неизвестна. Возможными факторами могут быть следующие.

Инфекция. Несмотря на то что поиски специфического возбудителя не дали положительных результатов, ряд авторов допускают возможность инфицирования бактериями и вирусами. У 1/3 больных в верхних отделах тонкой кишки обнаруживают патогенную микрофлору, хотя до сих пор ни один микроорганизм не считают причиной заболевания (Warren, 1954). В последние годы появились сообщения о возможной роли бактерий *Yersinia enterocolitica* в возникновении острых форм терминального илеита.

Аллергические факторы. При болезни Крона в ряде случаев наблюдается аллергия к пищевым продуктам, особенно к молоку. Описаны случаи рецидивирующей крапивницы, бронхиальной астмы у этих больных. О возможной роли аллергического фактора свидетельствует наличие эозинофильной инфильтрации в стенке кишечника, особенно при остром течении заболевания. Вместе с тем роль аллергии и аутоаллергии в возникновении болезни Крона окончательно не установлена. Возможно, она имеет значение в комплексе этиологических факторов.

Аутоиммунные механизмы. Несмотря на эффективность иммунодепрессантов, иммунологические исследования дали противоречивые результаты. У многих больных с болезнью Крона иммунологические нарушения напоминают таковые при неспецифическом язвенном колите. Эпителий подвздошной кишки при болезни Крона содержит антиген, сходный с таковым при неспецифическом язвенном колите. Однако специфических антител к этому антигену обнаружить не удалось (Koffleg и соавт., 1962). Другие иммунологические исследования показали, что при болезни Крона может наблюдаться и состояние анергии, как при саркоидозе. Однако уровень циркулирующих в крови иммуноглобулинов, по данным некоторых авторов, при болезни Крона находится в пределах нормы. Некоторые авторы обнаруживали повышение содержания IgA в 7^м и 6^м фракции в острой фазе (van den Broecke и соавт., 1968). Лимфоцитарная и плазмоклеточная инфильтрация, наблюдающаяся при болезни Крона, также косвенно может свидетельствовать об участии иммунных факторов. Полученные к настоящему времени результаты указывают на иммунные дефекты, которые охватывают как функции лимфоцитов, так и гуморальное влияние на обусловленные Т-клетками иммунные реакции. Об участии в патогенезе болезни Крона иммунных механизмов свидетельствует и характер сопутствующих заболеваний. Ревматоидный артрит, узловая эритема, люповидный гепатит расценивают как иммунные заболевания. Противоречивые результаты получены также при разработке теста для диагностики болезни Крона, аналогичного пробе Квейма, используемой для диагностики саркоидоза.

Сосудистый фактор. Ряд авторов отме-

чали в анамнезе больных хронические сосудистые расстройства, обусловленные врожденными дефектами сосудов брыжейки кишечной стенки. Такие расстройства способствуют образованию эрозий, язв, развитию хронического воспалительного процесса, а также вызывают рецидивы заболевания после хирургического вмешательства. Knutson и соавторы (1971) обнаружили относительную ишемию утолщенного подслизистого слоя, в отличие от гиперемии при неспецифическом язвенном колите, а также гранулематозную реакцию и диффузный фиброз в непосредственной близости от сосудов, что не совсем укладывается в лимфогенную теорию болезни Крона. При ангиографии отмечено обеднение сосудистого рисунка в кишке.

В возникновении заболевания, по-видимому, играют роль конституциональные и генетические факторы. Об этом свидетельствуют частая семейная предрасположенность, заболевание у близнецов, склонность к заболеванию лиц определенных национальностей.

Воздействие указанных факторов или их сочетаний приводит к поражению лимфатической системы кишечника (Amman и соавт., 1962). Вначале возникает облитерирующий лимфангоит подслизистого слоя. Это приводит к нарушению оттока лимфы и отеку подслизистого слоя кишечной стенки с растяжением слизистой оболочки. Лимфатический отек вызывает также воспалительный процесс в собственном мышечном слое слизистой оболочки. Нарушение лимфооттока, чрезмерное растяжение слизистой оболочки, воспалительная инфильтрация способствуют образованию эрозий и изъязвлений слизистой оболочки. Кишечное содержимое и инфекция поддерживают этот патологический процесс, причем в него вовлекаются лимфатические узлы брыжейки.

П а т о л о г и ч е с к а я а н а т о м и я . Дегенеративный процесс обычно локализуется в различных участках тонкой и толстой кишок, начиная от двенадцатиперстной и кончая прямой. Длина пораженного участка может колебаться от 15 до 150 см. Характерным является чередование пораженных и здоровых участков. Граница между ними четкая. При микроскопическом исследовании пораженный участок кишки утолщен, отечен. Серозная оболочка гиперемирована. Иногда под ней видны белесоватые бугорки,

напоминающие туберкулемы. Брыжейка кишки отечна, утолщена, с точечными кровоизлияниями, содержит многочисленные мягкие, увеличенные, иногда до размеров грецкого ореха, лимфатические узлы. На брюшине и кишке имеются фиброзные наложения. Характерной особенностью болезни Крона является поражение всех слоев стенки кишки. Утолщение ее приводит к сужению просвета кишки. Слизистая оболочка темно-вишневого цвета с многочисленными изъязвлениями. Непораженные участки набухшие, отечные, напоминают, по выражению Stohn, булыжную мостовую. Пейеровы бляшки выстоят, гиперемированы, покрыты фибрином. Язвы глубокие и располагаются вдоль брыжеечного края. В поздних стадиях заболевания вся слизистая оболочка пораженного участка может быть обширно изъязвлена, в других случаях она бледная, атрофичная, с неравномерно расположенными язвами. Иногда в проксимальном направлении наблюдаются небольшие островки пораженных участков. При длительном хроническом течении заболевания возникает рубцовое сужение просвета кишки. Пораженный участок срастается с соседними органами, иногда образуя свищи. Последние могут открываться в прямую кишку, промежность или брюшную стенку.

Наиболее ранним и, возможно, специфическим признаком заболевания является лимфаденоидная гиперплазия с образованием неказеозных гигантоклеточных образований в подслизистом слое. Аналогичные изменения наблюдаются в лимфатических узлах. Поверхность слизистой оболочки покрыта язвами, участками некроза. Подслизистый слой отечен, резко инфильтрирован лейкоцитами. Болезнь Крона имеет два характерных морфологических компонента. Первичная фаза характеризуется отеком серозной и слизистой оболочек с гиперемией и дилатацией подслизистых лимфатических путей; инфильтрацией подслизистого слоя и серозной оболочки плазматическими клетками; диффузным фиброзом с исчезновением плазматических клеток при выздоровлении. Вторичная фаза отличается образованием язв, гранулем, перфораций и свищей.

Клиническая картина. В большинстве случаев заболевание начинается у лиц в возрасте 20—40 лет. Мужчины болеют чаще, чем женщины. Заболевание встречается и в детском возрасте. При этом

наблюдается периодически возникающая боль в животе, замедление роста и развития ребенка.

Болезнь Крона в детском возрасте диагностируют редко, так как характерные склеротические изменения кишечной стенки, обнаруживаемые при рентгенологическом исследовании, у детей обычно не выявляются. В клиническом течении болезни Крона различают три стадии: начальных проявлений, выраженных клинических симптомов и осложнений.

При остром течении заболевания внезапно появляется резкая боль в животе, сопровождающаяся тошнотой, рвотой и задержкой стула, что напоминает клиническую картину при остром аппендиците. В других случаях боль носит приступообразный характер, появляется после еды. Стул жидкий, иногда с примесью крови. После дефекации боль утихает. Температура тела может достигать 39—40 °С, количество лейкоцитов повышается до $20 \cdot 10^9$ г/л, отмечаются сдвиг лейкоцитарной формулы влево, лимфопения, анэозинофилия. При объективном исследовании живот умеренно вздут, напряжен, чаще всего в правой подвздошной области. Здесь же иногда определяются урчание и видимая перистальтика кишечника. Симптом Щеткина — Блюмберга выражен слабо. При пальцевом исследовании прямой кишки иногда появляется след крови, что позволяет заподозрить инвагинацию.

Точный диагноз обычно устанавливают после лапаротомии, когда обнаруживают неизменный или малоизмененный червеобразный отросток, а в подвздошной кишке определяют воспалительный утолщенный участок и увеличенные брыжеечные лимфатические узлы. Острый воспалительный процесс в кишечнике может подвергнуться обратному развитию, а при его распространении на всю толщу кишечной стенки осложниться перфорацией в свободную брюшную полость.

При хроническом течении заболевание развивается постепенно и у большинства больных диагноз устанавливают поздно — спустя 3—4 года, а иногда и через 10 лет. Основными жалобами больных являются боль в животе (84 %), понос (82 %), исхудание (55 %), повышение температуры тела (35 %) (Kyle, 1972). Поданным Leag (1958), болезнь Крона начинается с боли в животе через 2—4 ч после еды у 91 %

больных, сопровождается поносом у 74 %, похудением — у 63 %, повышением температуры тела — у 40 %, анемией — у 33 %, тошнотой и рвотой — у 14 %, кишечным кровотечением — у 6 %.

В начале заболевания больные отмечают общую слабость, недомогание, умеренное повышение температуры тела. Наиболее частой жалобой является боль, которая носит коликообразный характер и локализуется в правой подвздошной или околопупочной области. Боль обычно предшествует дефекации и исчезает после еды. При возникновении стеноза пораженного участка кишки боль значительно усиливается. Понос длительное время носит перемежающийся характер. Обычно стул бывает 2—5 раз в день без примеси крови. Характерной особенностью поноса является его сочетание с болевым синдромом и императивным позывом на низ. Постепенно понос усиливается. Приблизительно у 1/3 больных отмечается повышение температуры тела, которое может быть постоянным или нерегулярным. У многих больных наблюдается анемия, преимущественно железодефицитная, но иногда и мегалобластическая. При лабораторном исследовании обнаруживают гипопропротеинемия, снижение содержания железа в сыворотке крови, плохое всасывание витамина В₁₂. Больные истощены, адинамичны. Отмечаются нервно-психические нарушения: депрессия, неврастения, беспокойство. При объективном исследовании в правом нижнем квадранте живота выявляют опухолевидное образование.

Мнение Stohn о том, что острое течение заболевания у 25—50 % больных переходит в хроническое, разделяют не все авторы. Gump и Leroge (1960) рассматривают острый илеит как самостоятельную нозологическую форму. Лишь у 1 из 20 наблюдаемых ими больных с острым илеитом острый процесс перешел в хроническую форму.

Наиболее характерным осложнением болезни Крона является образование свищей. Различают свищи передней брюшной стенки, между пораженной кишкой и окружающими органами и промежностные свищи. Наружное отверстие свища может быть на пояснице, в области ягодицы. Среди внутренних свищей чаще всего встречаются илео-илеальные, реже — тонко-толстокишечные и наиболее редко — влагалищно-и пузырьнокишечные (рис. 136). Особое прак-

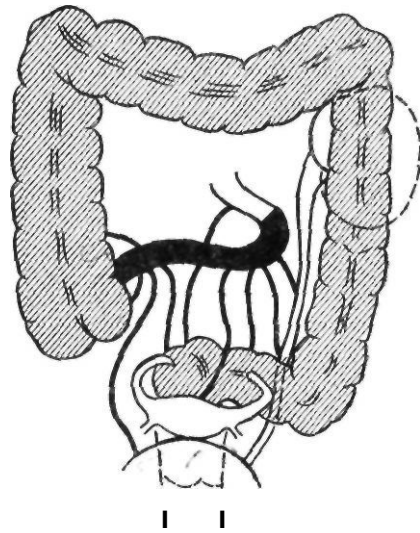


Рис. 136. Свищи при болезни Крона

тическое значение при болезни Крона имеет частое поражение промежности и области заднего прохода в виде образования свищей, абсцессов, трещин, отека набухания. Анальную патологию отмечают у 60 % больных. При гистологическом исследовании у 74 % больных в перианальных тканях находят гранулематозные воспалительные изменения. Необходимо всегда помнить о возможной связи промежностных свищей с болезнью Крона. Иногда анальные изменения являются первым проявлением болезни Крона, даже до появления кишечной симптоматики.

Иногда при болезни Крона развивается синдром язвенного колита. В таких случаях в кале содержится значительная примесь крови. Это осложнение обычно наблюдается при поражении толстой кишки. Поражение обширных участков тонкой кишки может привести к нарушению процесса всасывания, которое проявляется выраженной клиникой малабсорбции. В поздних стадиях заболевания при резком стенозе кишки может возникнуть обтурационная непроходимость.

При болезни Крона поражаются и другие органы. Наблюдаются увеит, афтозные язвы языка, узловая эритема, артрит одного или нескольких суставов, анкилозирующий спондилез, хроническое поражение печени. Последнее проявляется жировой инфильтрацией, перихолангитом, склерозирующим холангитом, абсцессами и циррозом печени.

У ряда больных внекишечные проявления могут быть ведущими, а кишечные — мало-значительными. Частота изъязвлений слизистой оболочки полости рта при болезни Крона составляет 6—10 %. Реже встречаются изъязвление мошонки, свищевое воспаление грудной железы, гранулемы синовиальных оболочек. Большинство указанных осложнений, за исключением спондилеза и поражений печени, поддается лечению кортикостероидами.

К редким осложнениям болезни Крона относится перфорация пораженного участка кишки, которая в отличие от перфорации язвы желудка или двенадцатиперстной кишки характеризуется стертой клинической картиной, что обусловлено, по-видимому, пониженной резистентностью брюшины. Перфорация может произойти спустя длительное время после кажущегося излечения или возникнуть одновременно в нескольких участках кишки.

Воспалительный процесс в кишке может осложниться стенозом. В этих случаях диаметр кишки уменьшается до 0,3—0,5 см и развивается частичная или полная кишечная непроходимость. Нарушению пассажа способствуют рубцы, воспалительные тяжи, вызывающие деформацию, перекрут кишечных петель.

При рентгенологическом исследовании определяются спазм и отечность стенки кишки, «симптом струны» (тень контрастного вещества в суженном участке подвздошной кишки). При отсутствии стеноза отмечается ячеистый рисунок слизистой оболочки вследствие резкого утолщения складок, неправильных контуров и линейных дефектов наполнения при наличии язв, «симптом брусчатки». При стенозе кишки определяется выраженное супрастенотическое расширение. Рентгенологическое исследование в ряде случаев бывает затруднено из-за резко ускоренного пассажа химуса по кишечнику.

При наличии свищей, трещин, язв в области промежности или заднего прохода необходима их биопсия для диагностирования гранулем. При подозрении на поражение прямой кишки производят биопсию ее слизистой оболочки.

Другие локализации процесса при болезни Крона. Описанные в литературе наблюдения локализации патологического процесса при болезни Крона

в пищеводe нуждаются в критической оценке, так как другие проявления болезни Крона при этом отсутствовали.

Очень редко поражается гранулематозным процессом желудок. Слизистая оболочка желудка, особенно антральной части, имеет вид «бульжной мостовой», отмечаются поверхностные язвы и эрозии. Поражение двенадцатиперстной кишки при болезни Крона встречается чаще, чем желудка. Клиническая картина в этом случае определяется изъязвлением слизистой оболочки, отеком, фиброзными изменениями и стенозом двенадцатиперстной кишки. Заболевание проявляется болью, рвотой после приема пищи, повышением температуры тела, поносом. Изредка возникает массивное кровотечение. При поражении двенадцатиперстной кишки может возникнуть недостаточность сфинктера большого сосочка двенадцатиперстной кишки или свищевой ход между ампулой и кишкой, что при рентгенологическом исследовании проявляется забрасыванием контрастного вещества в желчные ходы. При поражении желудка и двенадцатиперстной кишки важную роль играет фиброгастроскопия и фибродуоденоскопия. Часто поражается толстая кишка (гранулематозный колит). Может быть Сочетанное поражение тонкой и толстой кишок, а также изолированное поражение толстой и прямой кишок.

Гранулематозный колит характеризуется утолщением стенки кишки в результате воспалительной инфильтрации и отека, сужением ее просвета и изъязвлением. Поражение носит сегментарный характер, наблюдается чередование патологических и неизмененных участков кишки.

Клиника гранулематозного колита характеризуется болью по ходу толстой кишки, поносом с примесью слизи, а иногда и крови, похудением, анемией, повышенной температурой тела, образованием свищей. При пальпации определяют плотные опухолевидные образования в брюшной полости. При рентгенологическом исследовании наблюдают сужение просвета кишки, неравномерность, сглаженность или полное отсутствие складок. Контурь кишки неровные, имеются остроконечные выступы (спикулы). Рельеф слизистой оболочки изменен, видны псевдодивертикулы, иногда свищи. У некоторых больных язвы, распространяясь в толщу стенки кишки, подрывают ее внут-

реннии слои. На рентгенограмме видно характерное изображение в виде шляпок гвоздей, располагающихся правильными рядами по контурам кишки. Диаметр пораженного участка кишки почти не изменяется до и после дефекации.

У ряда больных с поражением толстой кишки болезнь Крона весьма сложно отличить от неспецифического язвенного колита. Дифференциальная диагностика этих двух заболеваний основывается на характерных морфологических признаках. При неспецифическом язвенном колите первично поражается слизистая оболочка, а затем в процесс вовлекаются подслизистая и мышечная оболочки. При болезни Крона поражается сразу вся кишечная стенка. При гранулематозном колите на слизистой оболочке могут быть отдельные глубокие язвы, но воспаление между ними менее выражено, чем при неспецифическом язвенном колите. Абсцессы крипт встречаются часто при неспецифическом язвенном колите и редко при болезни Крона. Наиболее важным признаком болезни Крона является обнаружение множественных гранулем. Патогнотологический диагноз возможен после операции.

При неспецифическом язвенном колите во время приступа с калом обычно выделяется большое количество крови. При болезни Крона это случается редко. Анальные и перианальные поражения более характерны для болезни Крона. Биопсия анальной трещины позволяет обнаружить специфические гранулемы. При ректороманоскопии слизистая оболочка прямой кишки не изменена, иногда она может быть умеренно воспалена, как при легкой форме неспецифического язвенного колита. При классическом неспецифическом колите слизистая оболочка прямой кишки резко изменена, легко кровоточит, покрыта язвами. Прямая кишка сморщена, вследствие чего она отходит от крестца, что видно при рентгенологическом исследовании в боковой проекции.

Лечение. Больных с острым регионарным энтеритом (этот диагноз ставят во время операции, предпринятой по поводу предполагаемого аппендицита) обычно лечат консервативно. В брыжейку вводят антибиотики с новокаином. Резекция пораженного участка кишки противопоказана в связи со склонностью к образованию свищей и высокой летальностью.

Кроме того, в острой стадии заболевание

необходимо дифференцировать во время операции с несклерозирующим илеитом Golden, неспецифическим мезентериальным лимфаденитом, гиперплазией пейеровых бляшек, ретикулоцитарным лимфаденитом Масхоффа.

В начальный период изучения болезни Крона при хроническом течении регионарного энтерита применяли хирургическое вмешательство. В настоящее время основным методом лечения является консервативная терапия. Оперативное вмешательство выполняют только при наличии осложнений и неэффективности консервативной терапии. Последняя заключается в назначении постельного режима, диеты и медикаментозного лечения. Постельный режим необходимо соблюдать до исчезновения признаков активного течения заболевания. Больным рекомендуют высококалорийную пищу, содержащую большое количество белка и витаминов и как можно меньше клетчатки, вызывающей раздражение кишечника. Из пищевого рациона обычно исключают молоко, которое вызывает понос. Maeshall (1974) рекомендует парентеральное питание, предоставляя полный покой кишечнику. Разрешается только прием воды.

Медикаментозное лечение болезни Крона включает витаминные, антибактериальные средства, кортикостероиды, иммунодепрессанты и симптоматическую терапию.

Назначают ретинола ацетат (4000 МЕ в сутки), эргокальциферол (10 000 МЕ в сутки), викасол (1—2 мл в сутки), комплекс витаминов группы В в обычной дозировке и аскорбиновую кислоту. При наличии мегалобластической анемии увеличивают дозу цианокобаламина.

Антибиотики не оказывают существенного влияния на течение заболевания, а длительное и бесконтрольное их применение создает опасность возникновения стафилококкового или псевдомембранозного энтероколита. Антибиотики обычно применяют для профилактики гнойных осложнений и не дольше 7 сут. Наиболее эффективны бензилпенициллин и полусинтетические антибиотики — метициллина, оксациллина и ампициллина натриевая соль. Более эффективны сульфаниламидные препараты типа салазопирина, которые назначают по 6—8 г в сутки. Назначают сульфациридазин, обладающий меньшим побочным эффектом: первый курс — по 2 г в сутки в течение

3—4 нед, второй — по 1,5 г на протяжении 2—4 нед.

Кортикостероиды обычно вызывают быструю ремиссию и стихание клинических проявлений во время острой фазы заболевания. Несмотря на клиническое улучшение, рентгенологическая симптоматика и патоморфологическая картина мало изменяются. Показанием к назначению кортикостероидов следует считать отсутствие эффекта при применении других средств. Используют гидрокортизон, преднизолон, дексаметазон. При поражении толстой кишки целесообразно применять гидрокортизон в микроклизмах (100—200 мг на 100 мл изотонического раствора натрия хлорида).

В связи с признанием роли аутоиммунных механизмов в патогенезе болезни Крона для лечения заболевания начали применять иммунодепрессанты (азатиоприн и др.), которые назначают в течение нескольких месяцев. Эффективность этой терапии еще не выяснена.

Симптоматическая терапия направлена на устранение анемии, электролитных нарушений. При развитии гипохромной анемии переливают эритроцитарную массу, назначают препараты железа. Однако не все больные хорошо переносят эти препараты. При поносе применяют опиады, каолин, реасек, кодеин с белладонной. В ряде случаев эффективны холинолитические препараты, но их следует использовать осторожно. Для коррекции нарушений водноэлектролитного баланса вливают растворы калия, кальция, натрия. Кроме того, назначают анаболические гормоны (анабол, неробол), панкреатин, мексазу.

Различают абсолютные и относительные показания к хирургическому лечению. К абсолютным неотложным показаниям относятся: перфорация, непроходимость кишечника, непрекращающееся кровотечение, токсическая форма мегаколона. Абсолютными отсроченными показаниями являются: септические осложнения, внутренние свищи, сдавление мочеточника с нарушением оттока мочи, воспалительные опухоли, задержка роста и развития у детей.

К относительным показаниям относятся: неэффективность консервативного лечения, распространенные анальные поражения, выраженные внекишечные сопутствующие поражения.

При оперативном лечении хронической

формы болезни Крона применяют два вида оперативных вмешательств — резекцию пораженного участка кишки в пределах здоровых тканей и выключение пораженного участка кишки с помощью илеотрансверзоанастомоза. Опубликованные в последнее время результаты лечения свидетельствуют о более высоком проценте рецидивов после операции выключения (40—50 %, по данным Kugrat, 1968). Поэтому методом выбора в настоящее время считают резекцию пораженного участка кишки в пределах здоровых тканей, отступя 30—50 см от места поражения, с обязательным удалением лимфатических узлов, так как они могут быть причиной рецидива заболевания. При поражении более половины тонкой кишки резекция противопоказана.

Перфорация в свободную брюшную полость при болезни Крона встречается очень редко. Простое ушивание перфорационного отверстия сопровождается высокой послеоперационной летальностью (до 45 %) и тяжелыми осложнениями (до 15 %). Причиной неблагоприятных исходов является расхождение швов или новая перфорация. Поэтому в последнее время и при перфорации рекомендуют выполнять резекцию пораженного участка кишки. Принимая во внимание опасность первичного илеоколоанастомоза, Menguy (1972) предлагает выводить тонкую кишку в виде двустовки, наложив швы на заднюю губу анастомоза. Кишечные свищи закрывают во второй этап операции.

Рецидив болезни Крона в течение 5 лет после резекции пораженного сегмента кишки отмечают у 18—20 % больных. При 10-летнем сроке наблюдения частота рецидивов достигает 33 % (Kyle, 1972). Болезнь может возобновляться и в более отдаленные сроки после операции. Причинами рецидива считают: резекцию кишки при остром течении заболевания, когда еще не произошло отграничения процесса; множественное поражение, когда на большом протяжении чередуются пораженные и неизмененные участки кишки, в результате чего во время операции оставляют пораженные участки; недостаточную радикальность операции, когда кишку пересекают вблизи пораженного участка; оставление брыжеечных лимфатических узлов; необоснованную аппендэктомию; иссечение свищей без резекции кишки. Рецидив чаще бывает у женщин

в возрасте до 30 лет при коротком анамнезе заболевания.

Неосложненную болезнь Крона, протекающую с поражением толстой кишки, лечат консервативно. Как и при неспецифическом язвенном колите, с успехом применяют кортикостероиды и сульфосалазин. Клиническое улучшение не всегда подтверждается данными рентгенологического исследования. Оперативное лечение заключается в резекции толстой кишки (правосторонняя и левосторонняя гемиколэктомия и др.) При обширном поражении применяют субтотальную колэктомию с илеоректальным анастомозом. При обширном поражении толстой и прямой кишок, наличии перианальных осложнений выполняют тотальную проктоколэктомию с постоянной илеостомией.

Мы наблюдали 27 больных с болезнью Крона: 19 — с поражением тонкой кишки и 8 — с поражением толстой кишки. Возраст больных составлял от 29 до 56 лет. Все больные поступили для оперативного лечения. Операцией выбора мы считаем резекцию пораженного участка кишечника. После операции умерли 2 больных. Отдаленные результаты в сроки до 5 лет благоприятны.

ОСТРЫЙ АППЕНДИЦИТ

Острый аппендицит — наиболее частое острое заболевание органов брюшной полости. По поводу острого аппендицита поступает более половины ургентных больных. Ежегодно в нашей стране выполняют около 1,5 млн. аппендэктомий.

Этиология и патогенез. Острый аппендицит представляет собой неспецифический воспалительный процесс в червеобразном отростке. В его развитии обычно участвует полимикробная флора, обитающая в здоровом кишечнике (кишечная палочка, стрептококки, стафилококки). Инфекция внедряется в червеобразный отросток из его просвета, редко она попадает гематогенным или лимфогенным путем. Для возникновения воспалительного процесса в стенке червеобразного отростка необходимо воздействие ряда способствующих факторов. К ним относят застой содержимого, характер питания, изменение реактивности организма. При употреблении большого количества преимущественно мясной и жирной пищи возникают запоры

и развивается атония кишечника. Способствуют развитию острого аппендицита перекрыты, изгибы червеобразного отростка, попадание в просвет отростка каловых камней, инородных тел. Нередко острый аппендицит возникает после перенесенных заболеваний: ангины, катара верхних дыхательных путей.

Для объяснения механизмов развития воспалительного процесса в червеобразном отростке предложен ряд теорий, из которых основными являются инфекционная и нейрососудистая. Сторонники инфекционной теории считают, что воспаление в червеобразном отростке возникает в результате ослабления защитных сил организма и нарушения барьерной функции эпителия слизистой оболочки червеобразного отростка и последующего проникновения микроорганизмов.

Согласно нейрососудистой теории, вначале происходит рефлекторное нарушение кровообращения (спазм, ишемия), приводящее к трофическим расстройствам в стенке отростка, вплоть до некроза отдельных участков.

Некоторые авторы подчеркивают роль аллергического фактора. В пользу этой теории свидетельствуют наличие кристаллов Шарко—Лейдена и значительное количество слизи в просвете червеобразного отростка.

К л а с с и ф и к а ц и я . Одной из наиболее распространенных в клинической практике является классификация, предложенная В. И. Колесовым (1972). Он различает следующие разновидности аппендицита: 1) слабо выраженный (так называемая аппендикулярная колика); 2) простой (поверхностный); 3) деструктивный: а) флегмонозный; б) гангренозный; в) перфоративный; 4) осложненный: а) аппендикулярный инфильтрат (хорошо отграниченный, прогрессирующий); б) аппендикулярный абсцесс; в) разлитой перитонит; г) прочие осложнения (пилефлебит, сепсис и др.).

П а т о л о г и ч е с к а я а н а т о м и я . Анатомическая локализация червеобразного отростка, имеющая значение в клинике, может быть различной. Чаще всего он располагается около гребня подвздошной кости, в малом тазу, между петлями тонких кишок, позади слепой кишки внутрибрюшинно (ретроцекальное расположение), позади слепой кишки забрюшинно (забрюшинное расположение), книзу от слепой

кишки. Длина его чаще всего составляет 7—8 см.

Микроскопические изменения в червеобразном отростке могут быть различными и во многих случаях не зависят от времени, прошедшего от начала заболевания.

При слабо выраженном аппендиците, или аппендикулярной колике, морфологические изменения крайне незначительны. В просвете отростка часто имеется каловый камень. При микроскопическом исследовании наблюдаются гиперемия слизистой оболочки и увеличение фолликулов.

Простой, или катаральный, аппендицит характеризуется умеренным расширением сосудов, иногда гиперемией серозной оболочки. Червеобразный отросток может быть слегка напряжен. Слизистая оболочка его гиперемирована, с множественными кровоизлияниями. Иногда на небольших участках имеются мелкие изъязвления. При микроскопическом исследовании отмечается лейкоцитарная инфильтрация стенки. На слизистой оболочке иногда обнаруживается дефект, прикрытый фибрином и лейкоцитами (первичный дефект Ашоффа).

При флегмонозном аппендиците все эти изменения выражены в гораздо большей степени. Поверхность серозной оболочки покрыта фибриновым налетом, червеобразный отросток утолщен и отечен, стенка его резко инфильтрирована лейкоцитами. В просвете отростка содержится гной; иногда он только покрывает слизистую оболочку, в других случаях выполняет весь просвет.

Гангренозный аппендицит характеризуется омертвлением всего червеобразного отростка или слизистой оболочки. При гангрене отростка стенка его становится дряблой, зеленовато-черного цвета с гнойными наложениями. В просвете отростка содержится гной со зловонным запахом. При микроскопическом исследовании определяется картина тяжелого гнойного воспаления с некрозом стенки отростка.

При перфоративном аппендиците в червеобразном отростке имеется отверстие различного диаметра. В просвете отростка содержатся гной, каловые камни. Слизистая оболочка частично некротизирована. При микроскопическом исследовании определяют воспалительную инфильтрацию всех слоев стенки отростка.

Наибольшие трудности вызывает морфологическая диагностика простого аппенди-

цита. У 10—15 % больных воспалительные изменения в червеобразном отростке не удается обнаружить.

Клиническая картина и диагностика. Заболевают острым аппендицитом лица всех возрастных групп, но преимущественно 20—50 лет. Женщины болеют несколько чаще, чем мужчины.

Клиническая картина острого аппендицита определяется степенью морфологических изменений в червеобразном отростке, расположением его в брюшной полости, физиологическим состоянием организма, возникшими осложнениями. Для острого аппендицита характерны боль в животе, тошнота и рвота, нарушение перистальтики кишечника, повышение температуры тела, учащение пульса, изменение общего состояния.

Боль в животе является наиболее постоянным признаком. Характер, интенсивность и локализация боли бывают разными. У большинства больных боль появляется внезапно и локализуется в правой подвздошной области. У других она локализуется вначале в надчревной области, а спустя 2—3 ч перемещается в правую подвздошную область. Характер ее большие определяют как жжение, резь, ноющую боль. Постепенно она усиливается. Как правило, боль при остром аппендиците не иррадирует.

Тошнота и рвота являются частыми симптомами острого аппендицита и возникают почти всегда после боли. Чаще рвота бывает при деструктивном аппендиците.

У ряда больных в начальный период заболевания отмечаются задержка стула и газов или понос. Понос, чаще наблюдается при ретроцекальном расположении отростка. Температура тела у большинства больных повышается до субфебрильной. Пульс учащается параллельно повышению температуры тела. При деструктивных формах аппендицита и выраженной интоксикации пульс не соответствует температуре.

Объективное исследование начинают с осмотра живота. Определяют его участие в акте дыхания. При наличии перитонеальных явлений правая половина живота обычно отстаёт в дыхании. Для определения локализации боли больному предлагают покашлять, после чего он сразу же отмечает место наибольшей болезненности. При пальпации в области расположения червеобразного отростка, чаще всего в правой подвздошной области, усиливается или возни-

кает боль, что является одним из основных признаков острого аппендицита. Обнаруживают также напряжение мышц в правой подвздошной области, выраженное в различной степени. Для выявления легкого напряжения мышц пальпацию следует проводить осторожно, начиная со здоровых участков живота и постепенно приближаясь к подвздошной области. Болезненность и напряжение мышц брюшной стенки тем сильнее, чем выраженнее воспаление в червеобразном отростке и париетальной брюшине. У больных старческого возраста, истощенных и ослабленных больных напряжение мышц бывает слабо выраженным или вообще отсутствует.

Для диагностики острого аппендицита предложено большое количество симптомов, основанных на вызывании болевой реакции в месте расположения отростка. Наиболее важным является симптом Щеткина — Блюмберга. Он вызывается медленным надавливанием пальцами на брюшную стенку и быстрым отдергиванием руки. В этот момент появляется острая локализованная боль. Симптом основан на раздражении воспаленной брюшины и является ранним признаком перитонита. Симптом Щеткина — Блюмберга бывает положительным у 60 % больных с острым аппендицитом.

Не менее характерен симптом скольжения Воскресенского. Он вызывается следующим образом. Натянув левой рукой рубашку больного во время выдоха, кончиками пальцев правой руки делают быстрое скользящее движение вниз от левого подреберья к правой подвздошной области и задерживают руку. В этот момент больной отмечает усиление боли.

Симптом Ровзинга заключается в возникновении боли в правой подвздошной области при толчкообразном надавливании на брюшную стенку в месте расположения нисходящей ободочной кишки. При этом происходит перемещение газов по толстой кишке в слепую, растяжение которой и вызывает боль. Но большее значение в этом случае, по-видимому, имеет передача давления через брюшную стенку и петли кишечника на воспаленный червеобразный отросток.

При воспалении брюшины наблюдается повышенная чувствительность брюшной стенки к каждому толчку рукой. На этом и основан симптом перкуторной болезненности Раздольского. Приблизительно у по-

ловины больных отмечается усиление боли в правой подвздошной области в положении на левом боку (симптом Ситковского) и при пальпации в этом положении (симптом Бартомье—Михельсона), которое объясняется тем, что петли тонких кишок смещаются влево, червеобразный отросток приближается к брюшной стенке и натягивается его брыжейка.

В случае низкого расположения червеобразного отростка или вовлечения в процесс тазовой брюшины при ректальном исследовании обнаруживается болезненность передней стенки прямой кишки. Аналогичные данные могут быть получены у женщин при вагинальном исследовании.

Для диагностики аппендицита при ретроцекальном расположении отростка применяют симптом Яуре — Розанова (болезненность при надавливании пальцем в области поясничного треугольника) и симптом Габая (боль в момент отнятия пальца в области поясничного треугольника).

Симптом Жендринского, применяемый для отличия острого аппендицита от острого сальпингита, заключается в том, что в положении больной на спине пальцем нажимают на живот в точке Кюммеля (на 2 см ниже и вправо от пупка) и, не отнимая пальца, просят больную сесть. Усиление боли свидетельствует об остром аппендиците, уменьшение — об остром сальпингоофорите. По мнению автора, уменьшение болезненности в положении стоя при сальпингоофорите объясняется смещением воспалительно измененных придатков вниз.

У большинства больных с острым аппендицитом уже в самом начале болевого приступа отмечается повышение количества лейкоцитов в периферической крови, которое с развитием воспалительного процесса прогрессирует, достигая $(10-15) \cdot 10^9$ г/л. При деструктивном аппендиците лейкоцитоз достигает более высоких цифр, кроме того, наблюдается сдвиг лейкоцитарной формулы влево с появлением юных форм и миелоцитов.

Клиническая картина острого аппендицита в каждом конкретном случае определяется формой заболевания, особенностями расположения червеобразного отростка, возрастом и состоянием реактивности организма. Слабо выраженный аппендицит характеризуется появлением кратковремен-

ной боли в правой подвздошной области. Иногда отмечается тошнота или рвота. Каких-либо признаков воспалительной реакции нет. Живот мягкий, несколько болезненный в правой подвздошной области. Симптомы Шеткина — Блюмберга, Воскресенского, Раздольского отрицательны. Нет температурной реакции и изменений со стороны белой крови. Постепенно боль затихает и больной чувствует себя вполне здоровым человеком.

Простой аппендицит начинается с внезапного появления боли в правой подвздошной либо в надчревной области с последующим перемещением ее в правую подвздошную область. Затем появляется тошнота, реже — рвота. Температура тела несколько повышена. Объективно определяются боль в правой подвздошной области, небольшое напряжение мышц передней брюшной стенки. Болевые симптомы положительные. В крови отмечается умеренный лейкоцитоз без сдвига лейкоцитарной формулы влево. Простой аппендицит может подвергнуться обратному развитию либо прогрессирует с образованием деструктивных форм, сопровождающихся разлитым или, чаще, ограниченным перитонитом (аппендикулярным инфилтратом).

Флегмонозный аппендицит проявляется болью в правой подвздошной области, рвотой, повышением температуры тела. При осмотре больного определяются выраженная боль в правой подвздошной области, напряжение мышц передней брюшной стенки, положительные симптомы Шеткина — Блюмберга, Воскресенского, то есть признаки местного перитонита. В крови появляется лейкоцитоз со сдвигом лейкоцитарной формулы влево. Диагностика в таких случаях обычно не вызывает затруднений.

Гангренозный аппендицит с последующей перфорацией червеобразного отростка также характеризуется болью в правой подвздошной области, быстрым ухудшением общего состояния больного, нарастанием интоксикации. Рано появляются признаки местного перитонита с тенденцией к распространению процесса. Четко определяются признаки раздражения брюшины, резко учащен пульс, язык сухой. Нарастает лейкоцитоз, определяется резкий сдвиг лейкоцитарной формулы влево. При дальнейшем прогрессировании процесса развивается разлитой перитонит.

Своеобразными клиникой и течением

отличается аппендицит при ретроцекальном забрюшинном расположении отростка. Заболевание начинается с появления умеренной боли в правой подвздошной и поясничной областях, которая иногда иррадирует в правое бедро. Состояние больного длительное время остается удовлетворительным, слегка учащен пульс, определяется умеренный лейкоцитоз. С переходом воспалительного процесса на окружающую червеобразный отросток клетчатку состояние больного ухудшается, температура тела повышается до 39—40 °С, усиливается боль. При объективном исследовании определяется болезненность в поясничной области, иногда — напряжение мышц. Положительны симптомы Яуре — Розанова, Габая, Пастернацкого. В крови нарастает лейкоцитоз, определяется сдвиг лейкоцитарной формулы влево. В моче появляются свежие и вышеченные эритроциты.

При расположении червеобразного отростка в малом тазу боль обычно возникает в правой паховой области и длительно отсутствует напряжение брюшной стенки. При близком расположении воспаленного отростка к мочевому пузырю появляются дизурические явления, при вовлечении в процесс прямой кишки — частые позывы на низ. При нарастании воспалительных явлений возникает напряжение мышц, распространяющееся снизу вверх. Ранней диагностике помогает ректальное исследование, при котором определяется болезненность передней стенки кишки.

Следует помнить также о возможности левостороннего расположения слепой кишки с червеобразным отростком. В таких случаях все характерные симптомы аппендицита определяются в левой половине живота.

Имеет свои особенности острый аппендицит у детей и у лиц старческого возраста. Своеобразие клинической картины у детей обусловлено некоторыми анатомо-физиологическими особенностями детского организма (недостаточное развитие сальника, пластических свойств брюшины и др.). Чаще острый аппендицит встречается в возрасте старше 4 лет. Заболевание начинается с появления ноющей или тянущей боли в области пупка или в правой подвздошной области. Чаще, чем у взрослых, наблюдаются рвота, высокая температура тела и частый пульс. В некоторых случаях можно отметить несоответствие пульса и темпера-

туры тела. Общее состояние ребенка при остром аппендиците часто не соответствует характеру морфологических изменений в отростке, и при деструкции отростка общее состояние больного может оставаться удовлетворительным. Особенно тяжело протекает острый аппендицит у детей первых 3 лет жизни. Заболевание проявляется многократной рвотой, жидким стулом, значительным повышением температуры тела. При объективном исследовании определяют болезненность в правой подвздошной области и напряжение передней брюшной стенки. Острый аппендицит у детей протекает с более выраженной интоксикацией. Воспалительный процесс в отростке быстро прогрессирует, в результате чего может наступить перфорация с последующим развитием гнойного перитонита. Аппендикулярные инфильтраты у детей образуются редко, а возникнув, часто абсцедируют.

У лиц пожилого и старческого возраста симптоматика выражена слабее, чем у взрослых. Больные обычно отмечают умеренную боль, температурная реакция слабо выражена. Напряжение мышц брюшной стенки небольшое или вообще отсутствует. Основным симптомом является перкуторно и пальпаторно определяемая болезненность в правой подвздошной области. Количество лейкоцитов меняется незначительно или остается в пределах нормы, но имеется сдвиг лейкоцитарной формулы влево. Часто образуются инфильтраты, которые нередко наводят на мысль о новообразовании.

Острый аппендицит может возникнуть во время беременности. В первой ее половине клиника аппендицита такая же, как и при отсутствии беременности. Во второй половине беременности увеличенная матка изменяет топографоанатомические соотношения в брюшной полости, растягивает мышцы брюшной стенки, что вызывает изменения в клинической картине аппендицита. Боль в таких случаях локализуется выше и справа от матки. Напряжение мышц передней брюшной стенки иногда бывает незначительным или вообще отсутствует. Болевые симптомы у беременных также встречаются реже. Кроме того, боль, вызванная воспалением червеобразного отростка, может маскироваться сокращениями матки. Лейкоцитоз более $12 \cdot 10^9$ г/л в сочетании со сдвигом лейкоцитарной формулы влево может служить диагностическим признаком.

Д и ф ф е р е н ц и а л ь н а я д и а г н о с т и к а. У большинства больных диагностика острого аппендицита не вызывает особых затруднений. Однако ряд заболеваний имеют сходную клинику, что нередко становится причиной диагностических ошибок. Чаще всего острый аппендицит дифференцируют с острыми заболеваниями органов брюшной полости.

/При перфоративной язве желудка и двенадцатиперстной кишки чаще наблюдается типичная клиническая картина, характеризующаяся внезапным возникновением сильной боли в надчревной области, доскообразным напряжением мышц брюшной стенки, исчезновением печеночной тупости, наличием свободного газа в брюшной полости. Однако при быстром прикрытии перфорационного отверстия желудочное содержимое стекает вниз, скапливается в правой подвздошной ямке, где и возникает сильная боль и имеются явления раздражения брюшины. Для правильной диагностики имеют значение анамнез, внезапное начало заболевания, отсутствие учащения пульса и повышения температуры тела в первые часы заболевания, исчезновение печеночной тупости и наличие свободного газа в брюшной полости. В сомнительных случаях операцию можно начать с разреза в подвздошной области и при обнаружении малоизмененного отростка и характерного выпота в брюшной полости прибегнуть к срединной лапаротомии.

1. Сходная с острым аппендицитом клиническая картина может наблюдаться при пищевой токсикоинфекции. При этом боль локализуется в надчревной области или в правой половине живота, ухудшается общее состояние, появляется рвота. Однако общая симптоматика, признаки интоксикации появляются раньше, чем боль в животе, интоксикация быстро нарастает, рвота часто бывает многократной.

> Непроходимость кишечника характеризуется схваткообразной болью по всему животу, повторной рвотой и усиленной перистальтикой кишечника над местом препятствия, что можно определить визуально и с помощью аускультации. Отмечается задержка стула и газов. Нет перитонеальных явлений, не повышается температура тела. При пальпации живота определяются шум плеска, симптом Валя. При рентгенологическом исследовании видны уровни жидкости

в растянутых кишечных петлях. У детей острый аппендицит приходится дифференцировать с илеоцекальной инвагинацией. Однако в последнем случае отмечается схваткообразная боль в животе, сопровождающаяся выраженным беспокойством ребенка и характерным криком. Живот обычно мягкий. Иногда удается пальпировать колбасовидную опухоль. Характерны также частые позывы на низ во время болевого приступа с выделением жидкого кала с кровью.

*/ Клиническая картина и течение острого холецистита иногда имеют много общего с острым аппендицитом, особенно при высоком расположении червеобразного отростка. Оба заболевания могут начаться внезапно с появления боли, повышения температуры тела, признаков раздражения брюшины. В этом случае имеют значение данные анамнеза с указанием на приступы печеночной колики, сопровождающиеся иногда появлением желтухи. Характерным для холецистита является иррадиация боли в правую лопатку или в правое плечо. Наибольшая болезненность и напряжение мышц при холецистите обычно определяются в правом подреберье. При слабо выраженном напряжении мышц можно прощупать воспаленный желчный пузырь или инфильтрат в области его расположения. В сомнительных случаях окончательный диагноз устанавливают во время операции.

v Острый панкреатит обычно начинается сильной болью в надчревной области, носящей опоясывающий характер, многократной рвотой. Быстро ухудшается общее состояние больного, нарастает интоксикация. Живот умеренно вздут в надчревной области. Напряжение мышц выражено слабо. Нередко отмечается боль в спине слева и болезненность в левом реберно-позвоночном углу (симптом Мейо—Робсона). Иногда отсутствует пульсация брюшной аорты (симптом Воскресенского). В сомнительных случаях диагностическое значение имеет исследование уровня липазы и амилазы в крови, амилазы в моче. При рентгенологическом исследовании определяют раздутую поперечную ободочную кишку соответственно проекции поджелудочной железы.

» Много сходного имеет клиника острого аппендицита и острого мезентериального лимфаденита. Последний обычно встречается в возрасте 10—20 лет. В анамнезе у таких больных — частые простудные забо-

левания, ангина. До острого приступа заболевания может наблюдаться неясная боль в животе. Заболевание начинается с боли в животе и повышения температуры тела до 38 °С, иногда на губах появляется герпес. Часто отмечаются тошнота, рвота. Боль в животе может носить приступообразный характер. Живот при пальпации может быть мягким, но часто отмечается напряжение мышц брюшной стенки в подвздошной области справа. Определяются положительный симптом Штернберга, заключающийся в болезненности по ходу прикрепления корня брыжейки, лейкоцитоз, иногда со сдвигом лейкоцитарной формулы влево.

}. Внематочную беременность часто ошибочно принимают за острый аппендицит. О внематочной беременности свидетельствуют задержка менструации или ее измененный характер, внезапное появление сильной боли, отдающей в область крестца и лопаток. Иногда боль сопровождается обмороком или головокружением, бледностью кожи. Живот мягкий, умеренно болезненный. При влагалищном исследовании обнаруживают кровянистые выделения, увеличенную матку мягкой консистенции. Сомнения разрешаются после пункции брюшной полости через заднюю часть свода влагалища.

J Острый аппендицит часто дифференцируют с острым воспалением придатков. Больные в таких случаях жалуются на боль внизу живота, иногда иррадирующую в область крестца и поясницы, значительное повышение температуры тела. В анамнезе имеются указания на нарушения менструального цикла, перенесенные ранее воспалительные заболевания, гнойные выделения из влагалища. При объективном исследовании болезненность определяется внизу живота, иногда с обеих сторон. Напряжение мышц живота часто отсутствует. При вагинальном исследовании обнаруживается воспалительная опухоль придатков, которая тесно связана с маткой. Для дифференциальной диагностики острого аппендицита и острого аднексита используют также симптом Промптова (при остром аднексите возникает боль при отодвигании матки во время вагинального или ректального исследования).

Ь Установление при остром аппендиците правосторонней почечной колики является одной из наиболее частых диагностических

ошибок. В типичных случаях почечная колика характеризуется сильной схваткообразной болью, иррадирующей в пах, бедро, половые органы. Боль сопровождается учащенным мочеиспусканием. Характерно поведение больного, который мечется, пытается найти положение, в котором уменьшилась бы боль. Диагностические затруднения возникают при атипичном расположении червеобразного отростка и в том случае, когда боль при почечной колике локализуется в правой подвздошной области. Следует помнить, что почечная колика обычно не вызывает ухудшения общего состояния больного, интоксикации, изменений со стороны белой крови. Труднее проводить дифференциальную диагностику при правостороннем пиелите с почечной коликой, когда моча инфицирована. В таких случаях помогают исследование мочи, хромоцистоскопия.

Б Довольно редко симулирует острый аппендицит плевропневмония. При этом появляются боль в правой половине живота, напряжение мышц, разлитая болезненность. Диагностическое значение имеют тяжелое общее состояние, высокая температура тела, озноб. Локализация и сила мышечного напряжения изменяются с каждым часом. Напряжение обычно нерезко выражено и не имеет четких границ. Болезненность при пальпации незначительная, в связи с чем иногда удается погрузить руку очень глубоко. При аускультации обнаруживают ослабление дыхательных шумов, крепитацию, влажные хрипы. Рентгенологически определяется ограниченность движений купола диафрагмы, иногда жидкость в синусе.

Лечение. Основой успешного лечения острого аппендицита является своевременное поступление больного и раннее оперативное вмешательство. Обеспечение своевременного поступления больных с острым аппендицитом является одной из основных задач врачей поликлиник, здравпунктов, бригад скорой помощи, к которым в первую очередь обращаются больные.

Все больные с установленным диагнозом острого аппендицита, независимо от времени, прошедшего от начала заболевания, подлежат хирургическому лечению. Оперативное вмешательство не показано двум группам больных. В первую группу входят больные с хорошо отграниченным сформировавшимся инфильтратом, не имеющим тенденции к абсцедированию, прогрессиру-

ванию воспалительного процесса. В таких случаях больных госпитализируют и проводят энергичное противовоспалительное лечение (антибиотики, сульфаниламидные препараты, физиотерапевтические процедуры) с последующим удалением червеобразного отростка. При признаках нагноения инфильтрата, проявляющихся усиливающейся болью, высокой температурой тела, признаками раздражения брюшины показано оперативное вмешательство для дренирования полости абсцесса.

Во вторую группу относят больных со слабо выраженным аппендицитом, или с так называемой аппендикулярной коликой. Хотя термин «слабо выраженный аппендицит» носит некоторую неопределенность, так как понятие «аппендицит» предполагает наличие воспалительного процесса в червеобразном отростке и, следовательно, его удаление, в то же время в отростке каких-либо воспалительных изменений при этом нет. У этих больных имеются неясная функциональная патология илеоцекальной области и рефлекторная боль при заболеваниях других органов. Обычно слабо выраженная форма аппендицита вызывает серьезные диагностические и тактические затруднения, являясь причиной гипердиагностики и удаления неизмененного отростка. В случаях неясной боли в правой подвздошной области при наличии нормальной температуры тела, нормального содержания лейкоцитов в периферической крови показано наблюдение в течение нескольких (4—6) часов с проведением необходимых диагностических методов исследования (лабораторного, рентгенологического, урологического). При аппендикулярной колике за это время все клинические проявления быстро исчезают и необходимость в операции отпадает.

Техника аппендэктомии. Наиболее распространенным является косой доступ по Мак-Бернею—Волковичу, несколько реже применяют доступ по Ленандеру.

При первом доступе разрез длиной 8—10 см начинают на 4 см выше передней верхней оси подвздошной кости и ведут параллельно паховой связке по границе между средней и наружной третью линии, соединяющей переднюю верхнюю ость подвздошной кости с пупком. Рассекают кожу, подкожную клетчатку с поверхностной фасцией, обнажают и рассекают по ходу волокон апоневроз наружной косой мышцы жи-

вота, и края его разводят крючками. Тупо по ходу волокон раздвигают вначале внутреннюю косою, а затем поперечную мышцы живота и растягивают их крючками Фарабефа. Обнажают и рассекают поперечную фасцию живота с подлежащей предбрюшинной клетчаткой. Рану обкладывают салфетками. Брюшину берут двумя анатомическими пинцетами и приподнимают в виде складки. Кончиками ножниц, так чтобы на них просвечивала брюшина, или скальпелем осторожно рассекают брюшину по ходу раны и фиксируют края ее к салфеткам.

Если по ходу операции необходимо расширить рану, разрез удлиняют в медиальную сторону за счет послойного раздвигания мышц и рассечения влагалища прямой мышцы живота в поперечном направлении, особенно ее задней стенки, или в латеральную сторону путем рассечения всех слоев брюшной стенки, в том числе с поперечным сечением внутренней косой и поперечной мышц.

При использовании доступа по Ленандеру середина вертикального разреза проходит по границе наружной и средней трети линии, соединяющей обе передние ости подвздошных костей, или по наружному краю прямой мышцы живота. Рассекают кожу, подкожную клетчатку с поверхностной фасцией, вскрывают переднюю стенку влагалища прямой мышцы живота. Мышцу

отодвигают кнутри, рассекают заднюю стенку влагалища и поперечную фасцию. Тупо раздвигают предбрюшинную клетчатку, обнажают брюшину. Рану обкладывают салфетками. Рассекают брюшину по ходу раны и края ее фиксируют к салфеткам. Рану брюшной стенки растягивают крючками Фарабефа, отыскивают червеобразный отросток. Для этого следует найти слепую кишку, расположенную латерально в илеоцекальной области, отличающуюся сероватым цветом (тонкая кишка имеет розовый цвет), наличием таenia, отсутствием брыжейки и жировых подвесков (в отличие от сигмовидной и поперечной ободочных кишок). Слепую кишку слегка извлекают в рану вместе с червеобразным отростком. Червеобразный отросток оттягивают кверху и берут зажимом за брыжейку у верхушки. У основания его проводят лигатуру. Брыжейку червеобразного отростка перевязывают и выше лигатуры, ближе к отростку, пересекают. Если брыжейка короткая и широкая, ее перевязывают в 2—3 приема.

Червеобразный отросток передавливают у основания зажимом и перевязывают кетгутовой лигатурой по нижнему краю борозды, образуемой от передавливания. На стенку слепой кишки, отступя 1,5 см от основания червеобразного отростка, накладывают серозно-мышечный шелковый кисетный шов. Отступя 0,5 см дистальнее лига-

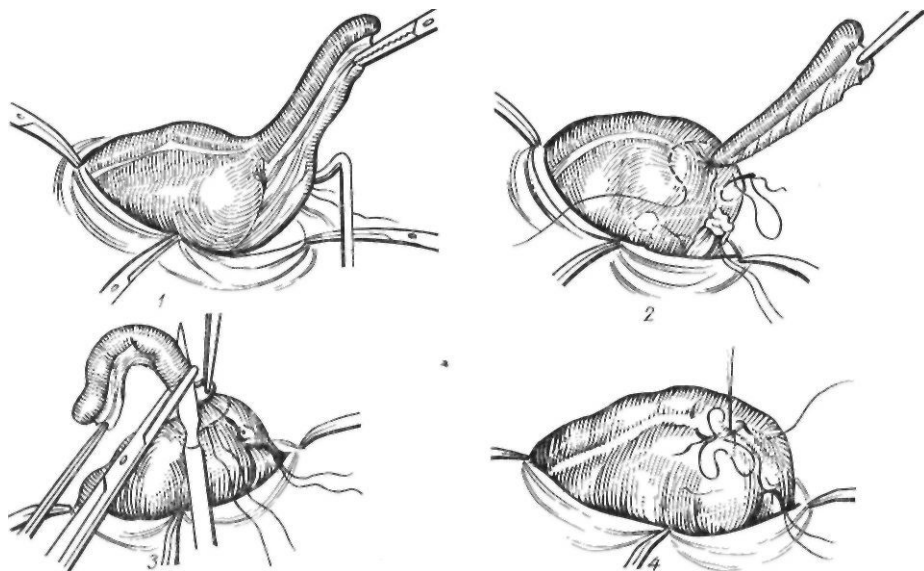


Рис. 137. Аппендэктомия:

1 — перевязка брыжейки червеобразного отростка; 2 — наложение кисетного шва; 3 — отсечение отростка; 4 — культя отростка погружена, наложен Z-образный шов

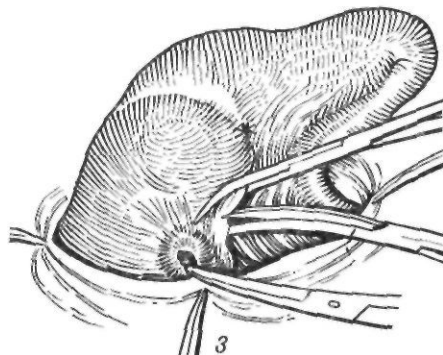
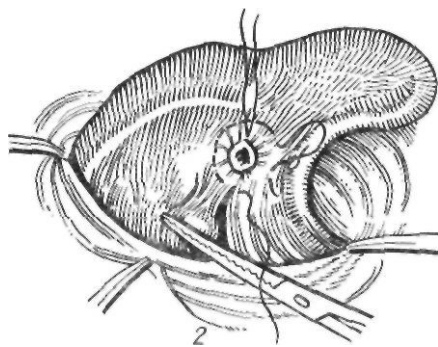
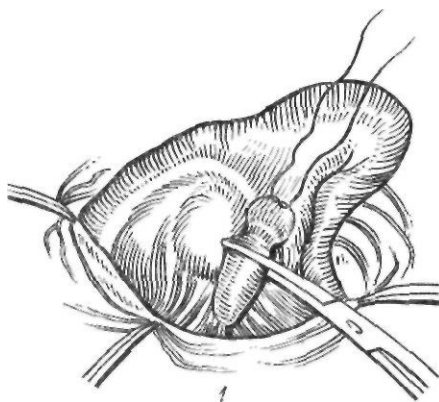


Рис. 138. Ретроградная аппендэктомия:
 1 — перевязка основания червеобразного отростка;
 2 — наложение кистетного шва; 3 — удаление отростка

туры, наложенной на основание червеобразного отростка, накладывают зажим, и отросток отсекают по нижнему краю зажима. Культю отростка обрабатывают спиртовым раствором йода и погружают кистетным швом. Некоторые хирурги дополнительно накладывают Z-образный шов (рис. 137).

Ретроградная аппендэктомия. Если при выделении червеобразного отростка окажется, что он фиксирован в брюшной полости спайками и в рану не выводится, то его можно удалить ретроградно. Для этого выделяют основание отростка и в его брыжейке делают отверстие. Передавив отросток у основания зажимами, перевязывают его кетгутовой лигатурой. Дистальнее культи накладывают зажим, и по проксимальному краю зажима пересекают червеобразный отросток. Культю смазывают спиртовым раствором йода и погружают кистетным швом. Осторожно, потягивая за червеобразный отросток, выделяют из спаек его брыжейку, на которую в 2—3 приема накладывают зажим, пересекают, прошивают и перевязывают у основания (рис. 138).

Аппендэктомия при ретроперитонеальном расположении червеобразного отростка. Рассекают переходную складку брюшины

вдоль наружного края слепой кишки (рис. 139). Тупо мобилизуют слепую кишку и отодвигают влево. Выделяют отросток и на сосуды его брыжейки накладывают зажимы, после чего их пересекают и перевязывают. После этого удаляют отросток с погружением его культи кистетным швом. Слепую кишку погружают в брюшную полость, и, убедившись в отсутствии кровотечения, брюшную полость зашивают.

Зашивание брюшной полости обычно производят наглухо. Брюшину зашивают обвивным кетгутовым швом. Внутреннюю косую и поперечную мышцы сшивают двумя узловыми кетгутовыми швами в месте их разъединения. На апоневроз наружной косой мышцы накладывают кетгутовые или шелковые узловые швы, на кожу и подкожную клетчатку — узловые швы. При наличии абсцессов или явлений перитонита брюшную полость дренируют.

Осложнения. Несвоевременное поступление больных, поздняя диагностика являются причинами возникновения осложнений при остром аппендиците. Наиболее частое осложнение — образование инфильтратов и абсцессов в брюшной полости.

Аппендикулярный инфильтрат образуется обычно к 3—5-му дню от начала заболевания. Состояние больного к этому времени улучшается. Уменьшается боль, снижается температура тела. Больной может отмечать тупую боль в правой подвздошной области, усиливающуюся при движении, ходьбе. При пальпации живот мягкий, умеренно болезненный в правой подвздошной области, где в глубине определяется неподвижное болезненное образование с нечеткими контурами. Признаки раздражения брюшины отсут-

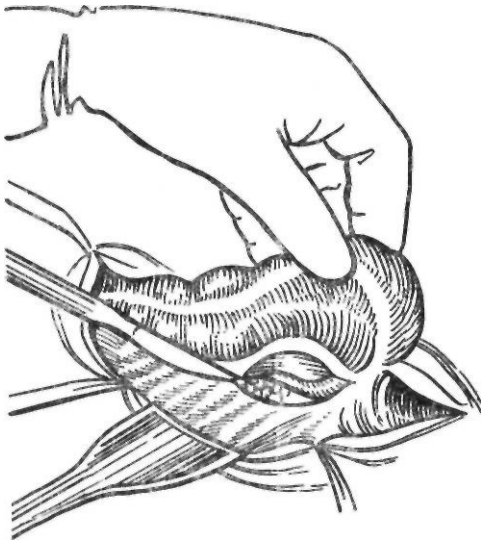


Рис. 139. Аппендэктомия при забрюшинном расположении отростка. Рассечение брюшины

тствуют. Изменения в крови незначительны, имеются небольшой лейкоцитоз со сдвигом лейкоцитарной формулы влево, увеличенная СОЭ. При благоприятном течении инфильтрат уменьшается в размерах и затем исчезает полностью.

При неблагоприятном течении процесса развивается абсцедирование инфильтрата. В таких случаях выражена боль, сохраняется высокая температура тела. При объективном исследовании отмечают болезненность в правой подвздошной области, умеренное напряжение мышц брюшной стенки, сохраняются симптомы раздражения брюшины. При осторожной пальпации обнаруживают инфильтрате нечеткими границами, размеры которого постепенно увеличиваются. В крови — гиперлейкоцитоз со сдвигом лейкоцитарной формулы влево.

Лечение инфильтратов без абсцедирования — консервативное (антибиотики, сульфаниламидные препараты, физиотерапевтические процедуры, щадящая диета). Аппендикулярный абсцесс лечат оперативно. Его вскрывают вне- или чрезбрюшинно кратчайшим путем над местом проекции абсцесса, проникая в полость его тупо и предупреждая попадание гноя в свободную брюшную полость. После удаления гноя производят осторожную ревизию брюшной полости. При обнаружении гангренозного отростка последний удаляют. Чаще же

червеобразный отросток расплавлен. Полость абсцесса дренируют.

Абсцессы в брюшной полости могут образовываться и после аппендэктомии, особенно при деструктивных формах аппендицита. Чаще всего в таких случаях встречаются тазовый и межкишечный абсцессы.

• Абсцессы прямокишечно-маточного или прямокишечно-пузырного углубления возникают чаще при тазовом расположении червеобразного отростка в результате инфицирования экссудата и крови, скопившихся в малом тазу. Клинически они проявляются ухудшением общего состояния, болью внизу живота, высокой температурой тела. У ряда больных отмечаются учащенный жидкий стул со слизью, частое, затрудненное мочеиспускание. При пальцевом исследовании прямой кишки в ранних стадиях выявляются болезненность передней стенки и прямой кишки и нависание последней за счет образования плотного инфильтрата. При образовании абсцесса снижается тонус сфинктера и появляется участок размягчения. В начальных стадиях назначают консервативное лечение (антибиотики, теплые лечебные клизмы, физиотерапевтические процедуры). Если состояние больного не улучшается, абсцесс вскрывают через прямую кишку у мужчин, через задний свод влагалища — у женщин. При вскрытии абсцесса через прямую кишку после опорожнения мочевого пузыря растягивают сфинктер заднего прохода, пунктируют абсцесс и, получив гной, по игле рассекают стенку кишки. Рану расширяют корнцангом, в полость абсцесса вводят дренажную трубку, фиксируют ее к коже промежности и оставляют на 4—5 дней. У женщин абсцесс вскрывают через задний свод влагалища. При этом матку отводят кпереди. Пунктируют абсцесс и по игле рассекают ткани. Полость абсцесса дренируют резиновой трубкой. После вскрытия абсцесса состояние больного быстро улучшается, через несколько дней прекращается выделение гноя и наступает выздоровление.

Межкишечные абсцессы встречаются редко. Диагностика их затруднительная. Длительное время после аппендэктомии держится температура тела, отмечается лейкоцитоз со сдвигом лейкоцитарной формулы влево. При пальпации живота нечетко выражена болезненность в месте расположения инфильтрата. Постепенно увеличиваясь в

размерах, он приближается к передней брюшной стенке и становится доступным пальпации. В начальной стадии обычно проводят консервативное лечение. При появлении признаков образования абсцесса его дренируют.

Поддиафрагмальный абсцесс после аппендэктомии встречается еще реже. Возникновение его характеризуется ухудшением общего состояния больного, повышением температуры тела, появлением боли справа выше или ниже печени. Более чем у половины больных первым симптомом является боль. Абсцесс может проявляться внезапно или маскироваться неясным лихорадочным состоянием, стертым началом. Диагностика и лечение поддиафрагмальных абсцессов были рассмотрены выше.

Тяжелым осложнением острого аппендицита является пилефлебит — гнойный тромбоз вен портальной системы. Тромбоз вен начинается в венах червеобразного отростка и по подвздошно-ободочной вене распространяется на брыжеечную и воротную вены, а иногда образуются и абсцессы в печени. Пилефлебит проявляется повторным потрясающим ознобом, высокой (39—40 °С) температурой тела, прогрессирующим ухудшением состояния больного. Отмечается боль в правом подреберье, увеличивается печень, появляются асцит, выпот в плевральной полости. Лечение пилефлебита связано с большими трудностями. Д. Г. Веллер и соавторы (1973), наблюдавшие 9 больных с пилефлебитом, рекомендуют лечение, которое заключается в устранении либо рациональном дренировании первичного очага инфекции, реканализации пупочной вены с введением в нее антибиотиков резерва, кортикостероидов и антикоагулянтов, применением дезинтоксикационных средств, гемодеза, анаболических гормонов, специфического у-глобулина, витаминных препаратов, водорастворимых сульфаниламидных препаратов. Пилефлебит сопровождается также нарушениями свертывающей системы крови, в связи с чем назначают антикоагулянты (гепарин, фибринолизин). При образовании абсцессов в печени их обязательно вскрывают. Абсцессы в печени определяют по наличию уплотнений с неясными границами. Вскрывают абсцесс после его предварительной пункции. Следует, однако, отметить, что абсцессы при пилефлебите, как правило, множественные

и мелкие, что обуславливает трудности их хирургического лечения и плохой прогноз.

Другие осложнения (разлитой гнойный перитонит, непроходимость кишечника, спаячная болезнь) описаны в соответствующих разделах.

РАК ОБОДОЧНОЙ КИШКИ

Ободочная кишка является одной из самых частых локализаций рака пищеварительного тракта. Заболеваемость раком ободочной кишки в различных странах и у лиц различных национальностей значительно колеблется.

В зависимости от заболеваемости раком ободочной кишки Stewart (1971) различает страны с высокой заболеваемостью (США, Англия, Канада, Австралия, Новая Зеландия), умеренной (большинство европейских стран, Аргентина, Южная Африка), низкой (Япония, Югославия, НРБ, СРР, ПНР, Финляндия) и очень низкой (страны Африки).

В США рак ободочной и прямой кишок занимает первое место среди злокачественных опухолей желудка и кишечника. По данным Dunphy, Way (1981), в этой стране ежегодно регистрируют приблизительно 100 000 случаев рака ободочной и прямой кишок и умирает около 50 000 больных. В странах Европы и Америки рак ободочной кишки встречается более чем в 10 раз чаще, чем в странах Африки. Это связывают с влиянием внешней среды, в частности характера питания. Группы населения с высоким риском заболевания употребляют бесшлаковую пищу, богатую животными жирами и белками. Такой характер питания приводит к изменению микробной флоры толстой кишки в сторону преобладания анаэробов, которые превращают желчные кислоты и холестерин в карциногены и кокарциногены. Одновременно из-за обеднения пищи клетчаткой уменьшается объем стула и замедляется пассаж химуса по кишечнику, вследствие чего карциногены дольше и в более высоких концентрациях воздействуют на эпителий толстой кишки (Burkitt, 1975; Wynder, Reddy, 1977). Интересно, что в США цветное население болеет раком толстой кишки так же часто, как и белые. Это говорит также в пользу влияния факторов внешней среды. В нашей

стране рак ободочной кишки встречается несколько реже.

Раком ободочной кишки чаще всего болеют лица в возрасте от 40 до 60 лет. Частота поражения различных отделов ободочной кишки неодинакова. Согласно статистическим данным последних лет, заметно преобладает рак левой половины ободочной кишки с поражением сигмовидной ободочной кишки. Приблизительно у 55 % больных рак поражает левую половину ободочной кишки, у 40 % — правую ее половину, у 5 % — поперечную ободочную кишку.

Ободочная кишка является одной из наиболее частых локализаций первично множественного рака, который встречается у 3—11 % больных и развивается преимущественно на фоне полипоза или неспецифического язвенного колита.

П а т о л о г и ч е с к а я а н а т о м и я .
Среди злокачественных опухолей, поражающих ободочную кишку, в 98—99 % случаев встречается рак. Саркома наблюдается не чаще чем у 1—2 % больных. В зависимости от особенностей микроскопического строения опухоли, характера роста по отношению к стенке и просвету кишки различают следующие анатомические типы рака ободочной кишки (А. П. Баженова и Л. Д. Островцев, 1969; Л. М. Гаичкин, 1970): I. Экзофитный рак: 1) узловатая форма; 2) полиповидная форма; 3) ворсинчато-папиллярная форма. II. Эндофитный рак: 1) эндофитно-язвенная форма; 2) диффузно-инфильтративная форма.

Экзофитный рак чаще поражает правую половину ободочной кишки, а эндофитный, суживающий просвет кишки, — левую ее половину.

В настоящее время большинство исследователей выделяют 3 основные гистологические формы рака ободочной кишки: железистый рак, или аденокарциному (60—70 %), солидный рак (10—12 %) и слизистый, или коллоидный, рак (12—15 %). А. П. Баженова и Л. Д. Островцев (1969), кроме того, различают еще карциному *in situ* и злокачественную аденому как начальные стадии развития злокачественного процесса.

Для успешного хирургического лечения рака большое значение имеет знание особенностей его роста и метастазирования. Рак ободочной кишки характеризуется медленным ростом, длительное время не выходит за пределы кишечной стенки, поражая

только слизистую оболочку и подслизистый слой, поздно метастазирует. Протяженность внутритеночного распространения рака ободочной кишки в проксимальном и дистальном направлениях, как правило, не превышает 1,5—2 см от видимого края опухоли (Hughes и соавт., 1983). Лишь при диффузно-инфильтративном раке инфильтрация может достигать 4 см. Поэтому во время резекции кишки ее следует пересекать на расстоянии 3—5 см от края опухоли.

Вглубь стенки ободочной кишки опухоль растет в виде конуса, вершина которого направлена в сторону серозной оболочки. Серозная оболочка на некоторое время задерживает рост опухоли. На участках кишки, лишенных брюшинного покрова, опухоль быстрее распространяется за пределы органа и прорастает в клетчатку и окружающие органы. Прорастание рака ободочной кишки в соседние органы и ткани мы отмечаем у 15 % оперированных. Чаще прорастание опухоли вне пределов кишки отмечается при опухолях слепой, восходящей и нисходящей ободочных кишок. При этом в процесс могут вовлекаться органы брюшинного пространства (почки, мочеточники, двенадцатиперстная кишка и др.), а также боковая и задняя стенки брюшной полости. Кроме того, возможно спяние опухоли с петлями тонкой кишки, желчным пузырем, маткой и другими органами. В отличие от рака желудка и пищевода прорастание в соседние органы рака ободочной кишки у многих больных еще не является признаком неоперабельности.

Метастазирование рака ободочной кишки происходит с током лимфы или крови, а также путем имплантации раковых клеток в слизистую оболочку кишки дистальнее первичной опухоли. Лимфогенное метастазирование является основным путем распространения рака ободочной кишки. Раковые клетки могут переноситься с током лимфы либо прорасти непосредственно вдоль лимфатического сосуда путем образования так называемого ракового лимфангоита. При блокаде лимфатических узлов метастазами возможно ретроградное метастазирование. Метастазы в регионарных лимфатических узлах при раке ободочной кишки встречаются у 60 % больных. Рак левой половины ободочной кишки чаще метастазирует в регионарные лимфатические узлы, чем рак правой ее половины. Чаще

образуются метастазы в лимфатических узлах при эндофитном, солидном и слизистом раке, а также у более молодых больных.

Для хирурга важным является знание частоты поражения метастазами групп лимфатических узлов при раке разных отделов ободочной кишки (рис. 140). Удаление соответствующего участка кишки с регионарными лимфатическими узлами обеспечивает достаточный радикализм операции. Рак слепой кишки может давать метастазы в 5 групп лимфатических узлов, расположенных по ходу ветвей подвздошно-ободочной и правой ободочной артерий: передней подвздошно-ободочной, задней подвздошно-ободочной, аппендикулярной, подвздошной и правой ободочной. При раке восходящей ободочной кишки и правого изгиба ободочной кишки метастазы могут наблюдаться по ходу всех трех толстокишечных артерий (подвздошно-ободочной, правой и средней ободочных). Важным является тот факт, что при раке правого изгиба ободочной кишки метастазы могут наблюдаться не только по ходу правой и средней ободочных артерий, но и вдоль подвздошно-ободочной артерии. Рак правой половины поперечной ободочной кишки метастазирует в лимфатические узлы по ходу правой и средней ободочных артерий. Рак левой половины поперечной ободочной кишки, левого изгиба и нисходящей ободочной кишки метастазирует в лимфатические узлы вдоль левой ободочной артерии и ее ветвей. При раке поперечной ободочной кишки метастазы могут наблюдаться также в лимфатических узлах большого сальника, располагающихся иногда вблизи большой кривизны желудка. При раке нисходящей ободочной кишки метастазы определяются по ходу левой ободочной и сигмовидных артерий. При раке сигмовидной ободочной кишки метастазы определяются по ходу сигмовидных и верхней прямокишечной артерий.

Распространение рака ободочной кишки по венозным сосудам встречается реже, чем лимфогенное метастазирование, — у 8—20 % больных. Гематогенное метастазирование объясняется прорастанием опухоли в просвет сосуда с образованием ракового тромба. Отрывающиеся опухолевые клетки заносятся током крови в печень, легкие. Перинеуральное распространение опухоли при раке ободочной кишки встречается редко.

Отдаленные метастазы при раке ободочной кишки чаще всего обнаруживают в печени, легких, забрюшинных лимфатических узлах. Реже наблюдаются метастазы в костях, головном мозге.

В зависимости от распространения опухоли различают 4 стадии рака ободочной кишки (схема Минздрава СССР, 1956):

I стадия — небольшая опухоль, располагающаяся в толще слизистой оболочки и подслизистого роя стенки кишки: метастазы в регионарных лимфатических узлах отсутствуют.

II стадия: а) опухоль больших размеров, но не занимающая более полуокружности стенки кишки, не выходящая за пределы кишки и не переходящая на соседние органы; регионарные метастазы отсутствуют; б) опухоль того же или меньшего размера с одиночными метастазами в ближайших лимфатических узлах.

III стадия: а) опухоль занимает более полуокружности кишки, прорастает всю ее стенку, метастазов нет; б) опухоль любого размера, имеются множественные метастазы в регионарных лимфатических узлах.

IV стадия: обширная опухоль, прорастающая в соседние органы с множественными регионарными метастазами или опухоль любых размеров с отдаленными метастазами.

По Международной классификации TNM рекомендуется использовать гистопатологическую классификацию, а также различать опухоли по степени клеточной дифференцировки:

T — первичная опухоль; категории T не определены.

N — регионарные лимфатические узлы.

N_i — поскольку оценить состояние внутрибрюшных лимфатических узлов невозможно, следует использовать категорию N_i, которая может быть дополнена данными гистологического исследования, например N_x⁺ или N_x⁻.

M — отдаленные метастазы.

M₀ — нет признаков отдаленных метастазов.

M_i — имеются отдаленные метастазы.

P — гистопатологические категории (определяются после операции).

P₁ — рак, инфильтрирующий только слизистую оболочку ободочной кишки.

P₂ — рак, инфильтрирующий подслизистый слой, но не захватывающий мышечную оболочку.

P₃ — рак, инфильтрирующий мышечную оболочку или распространяющийся до субсерозного слоя.

P₄ — рак, инфильтрирующий серозную оболочку или выходящий за ее пределы.

G — деление по степени клеточной дифференцировки.

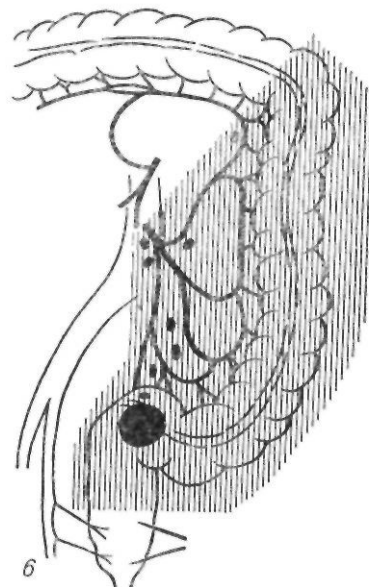
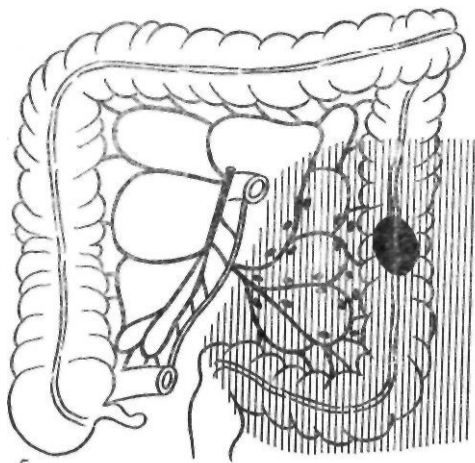
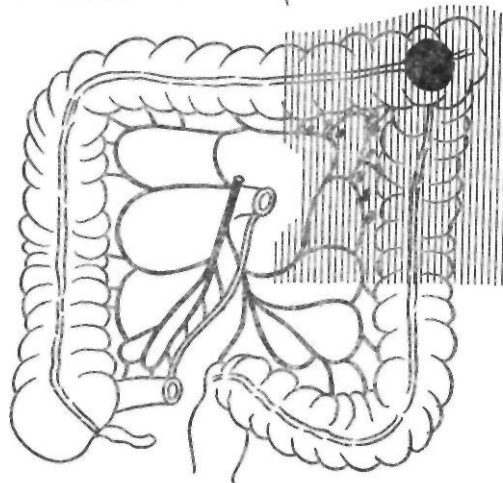
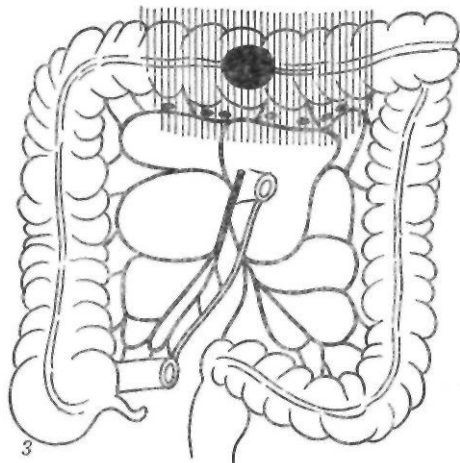
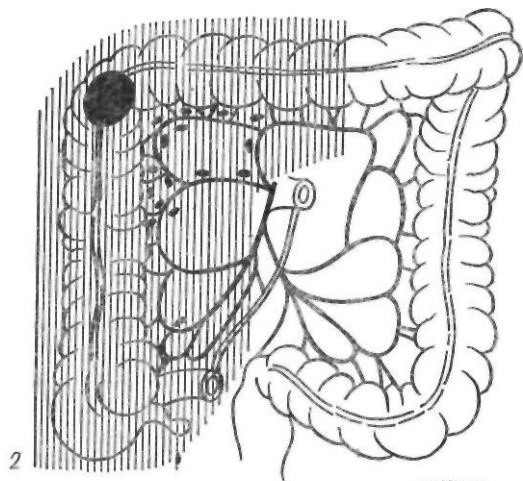
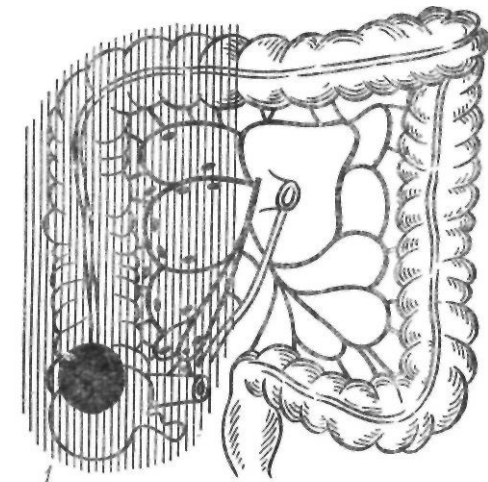


Рис. 140. Пути метастазирования при раке ободочной кишки:

1 — рак слепой кишки; 2 — рак правого изгиба ободочной кишки; 3 — рак поперечной ободочной кишки; 4 — рак левого изгиба ободочной кишки; 5 — рак нисходящей ободочной кишки; 6 — рак сигмовидной ободочной кишки

G₁ — аденокарцинома с высокой степенью дифференцировки опухолевых клеток.

G₂ — аденокарцинома со средней степенью дифференцировки клеток.

G₃ — анапластическая карцинома.

Клиническая картина. В ранней стадии заболевания характерных признаков, на основании которых можно было бы поставить диагноз рака ободочной кишки, не существует. Опухоль, поражающая вначале только слизистую оболочку, длительно себя ничем не проявляет. Клиническая картина рака ободочной кишки, зависит от локализации опухоли, степени поражения стенки кишки, морфологического строения опухоли, наличия метастазов и характеризуется следующими признаками: боль в брюшной полости, нарушения функции кишечника (диспептические явления, нарушения пассажа химуса и проходимости кишок, патологические выделения из кишечника), изменение общего состояния больного, определение опухоли в брюшной полости.

Боль является одним из наиболее частых и ранних признаков рака ободочной кишки. Этот симптом наблюдается у 80 % больных. Боль встречается как в ранней, так и в выраженной стадии заболевания. Как начальный признак она значительно чаще наблюдается при раке правой половины ободочной кишки. Боль в животе при раке правой половины ободочной кишки иногда возникает вследствие нарушения запирательной функции илеоцекального клапана, что приводит к мятникообразному перемещению кишечного содержимого из слепой кишки в подвздошную и обратно. В результате этого возникает спастическое сокращение кишки, проявляющееся болевым синдромом. Другой причиной боли является воспалительный процесс в опухоли, который распространяется на окружающие ткани. Боль при раке правой половины ободочной кишки может быть слабо выражена, она тупая, ноющая и в зависимости от локализации опухоли имитирует хронический аппендицит или хронический холецистит. Иногда рак ободочной кишки проявляется довольно сильной болью в правой подвздошной области и сопровождается повышением температуры тела, лейкоцитозом и местным напряжением мышц брюшной стенки. Клиника заболевания в таком случае напоминает острый аппендицит. Истинная причина боли вы-

является во время операции при ревизии брюшной полости. При недостаточной ревизии брюшной полости у многих таких больных ошибочно выполняют аппендэктомию. Характерным для боли при раке правой половины ободочной кишки является то, что она сопровождается кишечными расстройствами. Боль при раке левой половины ободочной кишки носит схваткообразный характер и появляется обычно при явлениях кишечной непроходимости.

Диспептические явления, или кишечный дискомфорт, при раке ободочной кишки проявляются в виде ощущения тяжести в животе, периодического вздутия живота, урчания, потери аппетита, тошноты, рвоты. Причина диспептических явлений состоит в функциональных нарушениях пораженного раком участка ободочной кишки. Рефлекторное влияние с пораженного участка кишки, всасывание продуктов распада кишечного содержимого измененной слизистой оболочкой — все это приводит к нарушению функции всей пищеварительной системы, что клинически проявляется указанным комплексом признаков. Диспептические явления также более характерны для рака правой половины ободочной кишки, они встречаются у 50 % больных.

Нарушения функции кишечника проявляются также изменениями пассажа и проходимости кишок, запором, поносом, сменой запора поносом, вздутием живота, схваткообразной болью. Опухолевая инфильтрация и присоединяющиеся к ней отек и воспалительный процесс в стенке кишки приводят к сужению просвета кишки, нарушению ее моторики в этом участке и застою кишечного содержимого. Клинически это проявляется стойким запором. Скопление каловых масс приводит к усилению процессов гниения и брожения, что проявляется вздутием кишечника и урчанием в животе, а также к усилению выделения слизи воспаленной слизистой оболочкой. Слизь разжижает плотные каловые массы, которые проходят сквозь суженный участок кишки. Запор сменяется обильным жидким зловонным стулом с примесью слизи, а иногда и крови. Такой характер стула иногда вводит в заблуждение больного и врача и расценивается как дизентерия. Нарушения кишечного пассажа встречаются у 60 % больных раком ободочной кишки, преимущественно при раке левой половины ободоч-

ной кишки, особенно сигмовидной ободочной кишки и ректосигмоидального отдела.

Дальнейший рост опухоли приводит к значительному сужению просвета кишки, развитию хронической, а у ряда больных и острой кишечной непроходимости. Непроходимость кишечника встречается преимущественно в выраженных стадиях рака левой половины ободочной кишки. Частота ее составляет 30—35 %.

Важным признаком рака ободочной кишки являются патологические выделения из заднего прохода в виде крови, слизи, гноя, которые появляются при отхождении газов или вместе с калом. Этот симптом встречается у 40 % больных раком ободочной кишки, чаще при низкой локализации (рак нисходящей и сигмовидной ободочных кишок). Кровянистые выделения возникают вследствие прямой травмы опухоли плотными каловыми массами, а также в результате местных изменений проницаемости сосудистой стенки. Патологические выделения у лиц в возрасте старше 40—50 лет всегда должны вызывать настороженность и требуют тщательного клинического обследования.

У ряда больных на первый план выступают общие расстройства. Заболевание проявляется анемией без видимого кровотечения, общим недомоганием, слабостью, быстрой утомляемостью, немотивированной потерей массы тела, повышением температуры тела. Изменение общего состояния наиболее характерно для больных со злокачественными новообразованиями правой половины ободочной кишки, особенно слепой и восходящей ободочной кишок.

По общепринятому мнению, нарушение общего состояния больного, лихорадка, анемия обусловлены интоксикацией организма вследствие всасывания измененной слизистой оболочкой кишки продуктов распада опухоли и кишечного содержимого.

Иногда единственным признаком рака внутренних органов, в том числе и ободочной кишки, является лихорадка. Такие больные могут быть госпитализированы в инфекционное отделение с предполагаемым диагнозом брюшного, возвратного тифа или вирусного гриппа. Лихорадка как единственный симптом рака ободочной кишки наблюдается у 16—18 % больных (Pelto-kallio, 1965).

Обнаружение опухоли в брюшной полости

является важным признаком новообразования ободочной кишки. Мы прощупывали опухоль в брюшной полости у 60 % больных. Частота этого симптома во многом зависит от расположения и распространения опухоли. Чаще определяются экзофитные опухоли слепой, восходящей и нисходящей ободочных кишок. Менее доступны опухоли правого и левого изгибов ободочной кишки, а также эндофитные опухоли. У большинства больных пальпируемая опухоль сочетается с другими признаками поражения ободочной кишки. Случайное обнаружение опухоли без сопутствующей симптоматики встречается реже.

При раке правой половины ободочной кишки в большей степени выражены и признаки нарушения общего состояния, и диспептические явления, для рака левой половины ободочной кишки типичны нарушения кишечного пассажа, кишечной проходимости и патологические выделения.

Характерным для рака ободочной кишки является наличие осложнений, к которым относятся кишечная непроходимость, воспалительный процесс, перфорация опухоли, прорастание в соседние органы, кишечное кровотечение.

Непроходимость кишечника является очень частым осложнением рака ободочной кишки. В то же время рак является наиболее частой причиной обтурационной непроходимости ободочной кишки. Последняя в 4—6 раз чаще встречается при раке левой половины ободочной кишки.

У большинства больных происходит постепенное развитие клинической картины от незначительных расстройств до полной закупорки просвета кишки. Появляются нарастающая тупая, распирающая боль в животе, которая становится схваткообразной, вздутие, урчание в животе. Иногда приступ кишечной непроходимости обусловлен закупоркой суженного просвета кишки каловым камнем, куском непереваренной пищи. Применение обычных консервативных мероприятий позволяет добиться опорожнения кишки, но в конце концов происходит полное ее закрытие и тогда лишь операция может спасти больного.

Более редкой причиной непроходимости кишечника является инвагинация или заворот, которые возможны в подвижных участках ободочной кишки — слепой, поперечной и сигмовидной ободочных кишках.

Клинически эти формы непроходимости протекают более остро, чем обтурация.

Типичным осложнением рака ободочной кишки является гнойный воспалительный процесс в опухоли и окружающих тканях. Частота этого осложнения составляет, по нашим данным, 4,5 %. Нагноительный процесс чаще возникает при раке правой половины ободочной кишки, а также нисходящей ободочной кишки, задняя стенка которых лишена серозного покрова и соприкасается с забрюшинной клетчаткой. Вирулентная микрофлора проникает через измененные ткани опухоли и прилежащую стенку кишки, а также по лимфатическим и венозным путям. Чаще абсцессы образуются в забрюшинной клетчатке. В таких случаях у больного повышается температура тела, появляется боль в поясничной области, нарастает лейкоцитоз. Иногда нагноительный процесс является ведущим в клинике рака ободочной кишки, и больных оперируют по поводу гнойного паранефрита, параколита. Абсцессы могут также локализоваться в передней брюшной стенке, в малом тазу. Опухоли слепой кишки, осложненные воспалительным процессом, протекают обычно под маской аппендикулярного инфильтрата. Во время операции, предпринятой по поводу острого аппендицита, обнаруживают инфильтрат, который в последующем полностью не рассасывается, несмотря на энергичное противовоспалительное лечение. Предпринятое рентгенологическое исследование позволяет установить истинный характер инфильтрата. Острый воспалительный процесс при раке ободочной кишки может также имитировать острый холецистит, острый пиелит.

Перфорация ободочной кишки при раке встречается реже других осложнений. Возникновению ее способствует быстрое изъязвление опухоли. Длительный застой каловых масс на фоне хронической непроходимости кишечника способствует образованию пролежней в кишечной стенке с последующей перфорацией. Нарушения трофики кишечной стенки с некрозом ее могут возникнуть также при длительном перерастяжении стенки, так называемой дистензионной перфорации. Обычно она возникает в слепой кишке, а опухоль, вызывающая ее, располагается в сигмовидной ободочной кишке. Перфорация опухоли наблюдается чаще, чем дистензионная перфорация. Клинически перфорация опухоли в брюшную по-

лость проявляется перитонитом с тяжелым течением и обычно неблагоприятным исходом.

К осложнениям рака ободочной кишки относится также прорастание опухоли в соседние органы. Чаще всего рак ободочной кишки прорастает в забрюшинное пространство и различные отделы кишечника. В забрюшинное пространство прорастает обычно рак слепой, восходящей и нисходящей ободочных кишок. Инфильтрируя вначале забрюшинную клетчатку, опухоль в дальнейшем может распространяться на почки, мочеточники, двенадцатиперстную кишку. В начальных стадиях прорастание в забрюшинное пространство клинически не проявляется. Затем появляются субфебрильная температура тела, лейкоцитоз, боль. При поражении почек и мочеточников возникают дизурические расстройства, признаки задержки мочи, иногда вплоть до полной блокады почки. В таких случаях лишь урологическое обследование позволяет установить диагноз. Распространение опухоли на двенадцатиперстную и тонкую кишки вначале клинически не проявляется, лишь при образовании свища наблюдается характерная клиническая картина с поносом, каловой рвотой, быстрым ухудшением общего состояния. Низко расположенные свищи не дают такой четкой клинической симптоматики и чаще являются операционной находкой. Опухоли сигмовидной ободочной кишки могут прорасти в матку, ее придатки и в мочевого пузырь. При образовании свища между ободочной кишкой и мочевым пузырем наблюдается пневматурия.

Редким осложнением рака ободочной кишки является кишечное кровотечение. Обычно наблюдается небольшое кровотечение в виде кровянистых выделений. Крайне редко отмечается тяжелое кровотечение, которое возникает при распаде опухоли, располагающейся на брыжеечной стенке кишки.

В зависимости от особенностей клинической картины различают 6 клинических форм рака ободочной кишки: энтероколитическую, диспептическую, токсико-анемическую, обтурационную, псевдовоспалительную и опухолевую, или атипическую. При энтероколитической форме рака ободочной кишки ведущими являются симптомы нарушения функции кишечника. Больные жалуются на упорный запор, сменяющийся

поносом, вздутие, урчание в животе, схваткообразную боль, отмечают кровянистые и слизисто-гнойные выделения из заднего прохода. Энтероколитическая форма встречается чаще при опухолях левой половины ободочной кишки и наблюдается у 40—45 % больных раком ободочной кишки.

Диспептическая форма проявляется болью в животе и симптомами кишечного дискомфорта: снижением аппетита, тошнотой, отрыжкой, рвотой, ощущением тяжести в животе. Эта форма наблюдается у 20—25 % больных.

Токсико-анемическая форма характеризуется признаками общей интоксикации и нарастающей анемии. Заболевание проявляется общей слабостью, быстрой утомляемостью, бледностью кожи, лихорадкой. Таких больных нередко лечат в терапевтических стационарах по поводу заболеваний крови или септического эндокардита. Токсико-анемическая форма встречается при раке правой половины ободочной кишки, частота ее составляет 10—15 %.

Обтурационную форму обычно наблюдают при опухолях левой половины ободочной кишки. Типичными для нее являются нарушения кишечной проходимости и схваткообразная боль.

Псевдовоспалительная форма рака ободочной кишки протекает под маской острого воспалительного процесса в брюшной полости. Заболевание начинается с боли в животе, повышения температуры тела, рвоты. Затем появляются признаки раздражения брюшины, лейкоцитоз. Таких больных направляют в клинику с диагнозом острого аппендицита, острого холецистита или острого панкреатита. Эта форма встречается у 5—7 % больных и чаще наблюдается при раке правой половины ободочной кишки.

Опухолевой формой называют те случаи заболевания, когда случайно в брюшной полости находят опухоль. Лишь тщательный опрос больного позволяет выявить незначительные симптомы заболевания толстой кишки. Опухолевая форма отмечается у 2—3 % больных.

Диагностика. Диагноз рака ободочной кишки основывается на данных анамнеза, объективного обследования, эндоскопии и рентгенологического исследования. К сожалению, только около 20 % заболевших обращаются к врачу в первые 3 мес забо-

левания. От появления первых признаков заболевания до установления диагноза рака ободочной кишки в среднем проходит 1 год. При раке правой половины ободочной кишки этот промежуток еще больше.

Данные анамнеза позволяют выявить начальные признаки заболевания, наличие болевых ощущений, их характер, симптомы кишечного дискомфорта.

Из данных объективного исследования наибольшее значение имеет пальпация живота. Однако пальпаторное определение опухоли невозможно на ранних стадиях заболевания. Чаще пальпаторно можно выявить опухоль слепой, восходящей и сигмовидной ободочных кишок. Мало доступны для пальпации опухоли правого и левого изгибов ободочной кишки. Пальпацию следует производить в положении больного на спине, на правом и левом боку, стоя и в коленно-локтевом положении. Некоторые диагностические данные можно получить при пальцевом исследовании через прямую кишку, а также при вагинальном исследовании. Ректальное исследование позволяет иногда обнаружить опухоль сигмовидной ободочной кишки, выступающую в просвет прямой кишки. При опухолях сигмовидной ободочной кишки иногда отмечается выраженное расширение пустой ампулы прямой кишки. Вагинальное исследование дает возможность определить отношение опухоли к матке и придаткам.

Эндоскопический метод играет важную роль в диагностике опухолей ободочной кишки. До недавнего времени единственным эндоскопическим методом исследования толстой кишки была ректороманоскопия, которая дает возможность осмотреть слизистую оболочку на протяжении до 30 см от заднепроходного отверстия. Возможности эндоскопии значительно расширились в связи с применением волоконной оптики и созданием фиброволоконного эндоскопа. При фиброскопии можно осмотреть любой участок толстой кишки от прямой кишки до слепой, произвести биопсию и удалить небольшие доброкачественные опухоли. Показаниями к колоноскопии являются: подозрение на опухоль при сомнительных данных рентгенологического исследования; полипы и полипоз ободочной кишки; выявление локализации, распространенности и малигнизации путем биопсии; кишечное кровотечение неясной этиологии.

Противопоказаниями к колоноскопии являются тяжелые заболевания сердечно-сосудистой и дыхательной систем (инфаркт, инсульт, аневризма аорты, гипертоническая болезнь II—III стадии, пароксизмальная тахикардия, тяжелая эмфизема легких), острые воспалительные заболевания заднего прохода, ободочной и прямой кишок. Подготовка больного к исследованию и методика колоноскопии заключаются в следующем.

В течение 5 дней больным назначают беспшлавковую диету (бульон, рыбные блюда, творог, чай, белый хлеб). Ежедневно вечером ставят очистительную клизму. За день до исследования дают касторовое масло. Рано утром в день исследования ставят очистительную клизму. За 30 мин до исследования вводят подкожно по 1 мл 2 % раствора промедола и 0,1 % раствора атропина сульфата. Больного укладывают на левый бок с приведенными к животу ногами. После пальцевого исследования прямой кишки конец колоноскопа смазывают вазелином и вводят в прямую кишку. В последующем аппарат вводят так, чтобы просвет кишки был все время в папе зрения. Для преодоления изгибов сигмовидной ободочной кишки ее раздувают воздухом, больному придают различные положения (на спине, на животе, на правом боку), надавливают на конец эндоскопа через брюшную стенку. После прохождения сигмовидной оболочкой кишки следует выпустить воздух из раздутой кишки, так как в ней может разместиться весь колоноскоп и не удастся осмотреть другие отделы ободочной кишки. Большие трудности вызывает проведение колоноскопа через острый левый изгиб ободочной кишки. Чтобы попасть в поперечную ободочную кишку, обычно требуется несколько попыток. После этого фиброскоп проходит легче.

Колоноскопия — довольно болезненная процедура, так как она связана с растяжением толстой кишки воздухом и надавливанием конца эндоскопа на стенку кишки.

Ведущим методом диагностики опухолей ободочной кишки является рентгенологическое исследование. Для рентгенологической диагностики рака ободочной кишки обычно применяют два метода — тугое заполнение ее с помощью бариевой клизмы и двойное контрастирование, заключающееся в заполнении ободочной кишки бариевой взвесью и раздуванием ее воздухом после дефекации. В ряде случаев для лучшего исследования рельефа слизистой оболочки в клизму добавляют вяжущие вещества (танин и др.). Необходимо исследовать ободочную кишку не только в прямой, но и в боковой проекции, особенно в сочетании с двойным контрастированием. Такой метод значительно облегчает диагностику опухолей слепой, восходя-

щей и нисходящей ободочных кишок. Кроме обычных методик, для исследования удлиненной, располагающейся в малом тазу сигмовидной ободочной кишки применяют сигмоидографию в положении Шассара—Лапине. При этом больной садится на стол, широко расставив ноги, и максимально наклоняется вперед. Руки свободно опущены между ногами или больной держится за спинку стула или за голеностопные суставы. Такое положение в значительной степени устраняет фактор накладки петли, и сигмовидная ободочная кишка становится лучше видимой на большом протяжении. Кроме того, проекция под прямым углом к обычному направлению сигмовидной ободочной кишки позволяет изучить переднюю и заднюю стенки ее.

Характерными рентгенологическими симптомами рака ободочной кишки являются центральный или краевой дефект наполнения, атипическая перестройка рельефа слизистой оболочки и дефект на рельефе, сужение кишки, неровность контуров, отсутствие гаустр на ограниченном участке, расширение кишки выше и ниже пораженного опухолью фрагмента, неполная эвакуация бариевой взвеси из кишки после ее опорожнения, обрыв складок, задержка продвижения бариевой взвеси у нижнего полюса опухоли при ретроградном заполнении, дополнительная тень на фоне воздуха (Н. У. Шнигер, 1973).

Хирургическое лечение рака ободочной кишки. История хирургического лечения злокачественных опухолей ободочной кишки насчитывает почти 150 лет. Первое успешное вмешательство на толстой кишке по поводу ее злокачественной опухоли выполнил Reyard в 1833 г. После экспериментов на собаках он резецировал участок сигмовидной ободочной кишки длиной около 8 см вместе с опухолью у больного 28 лет и восстановил непрерывность кишки анастомозом по типу конец в конец. Больной прожил 10 мес после операции и умер от рецидива.

Впервые выполнил резекцию слепой кишки Kraussold в 1879 г., резекцию илеоцекального угла в два этапа — Maydl (1881), одномоментную операцию — Billroth (1884). В России первую успешную резекцию правой половины ободочной кишки, пораженной раком, выполнил Е. В. Павлов в 1886 г. Он резецировал слепую кишку и наложил боковой анастомоз между подвздошной и восходящей ободочной кишками. Для повышения радикальности резекции илеоцекального угла при раке слепой кишки Э. П. Франcke (1898) предложил иссекать внутренний листок брюшины в виде клина вместе с лимфатическими узлами в преде-

лах резецируемого участка кишки. В. Н. Розанов (1901) начал удалять при резекции слепой кишки единым блоком с пораженным участком ее всю илеоцекальную группу лимфатических узлов и забрюшинную клетчатку до правой почки. Наиболее совершенным был способ оперирования при раке правой половины ободочной кишки, разработанный Friedrich (1905). Он предложил при двусторонней гемиколэктомии для наиболее полного удаления илеоцекальных лимфатических узлов пересекать подвздошную кишку на расстоянии 20—30 см от илеоцекального угла и резецировать ее с участком брыжейки. Ободочную кишку Friedrich пересекал левее правого изгиба ободочной кишки. Такой способ, помимо соблюдения принципов абластики, создавал благоприятные условия для соединения подвздошной и поперечной ободочной кишок.

Для лечения больных раком правой половины ободочной кишки, осложненным кишечной непроходимостью или выраженным воспалительным процессом, начали применять двухмоментную резекцию с предварительным внутренним отведением кишечного содержимого посредством анастомоза или исключением пораженного участка кишки.

Hoehenegg (1895) разработал и применил в клинике двухмоментную операцию на ободочной кишке. Оперируя больного с воспалительной опухолью слепой кишки, он вначале выключил пораженный участок с выведением обоих концов в виде свищей и наложил илеотрансверзоанастомоз. Во второй этап был резецирован выключенный участок ободочной кишки. Graser (1901) применил выключение правой половины ободочной кишки при злокачественной опухоли слепой кишки.

В последующем двухэтапные операции при раке правой половины ободочной кишки разрабатывали В. А. Оппель (1913), Gosset (1933). Последний всегда в первый этап накладывал илеотрансверзоанастомоз, а спустя 2—8 нед выполнял гемиколэктомию.

Стремление уменьшить опасность непосредственного анастомозирования ободочной кишки и снизить летальность после операций на этом отделе кишечника привело хирургов к мысли о необходимости расчленять операцию резекции ободочной кишки на несколько этапов с наружным отведением кишечного содержимого. В 1879 г. Schede и Gussenbauer, выполняя резекцию сигмовидной ободочной кишки, не смогли сближить оба конца кишки для анастомозирования и вывели их в рану. Л. В. Орлов (1888) вывел концы кишок после резекции илеоцекального угла по поводу рака. Heinecke (1886) выполнил мобилизацию пораженного участка кишки с выведением ее в рану. В последующем начал применять эту операцию во всех случаях Bloch (1894). Разработанная им операция состояла в следующем. Он вывел пораженный участок сигмовидной ободочной кишки с опухолью, дренировал проксимальную петлю кишки трубкой, а через несколько дней удалил опухоль. В последующем двухствольный каловый свищ был закрыт с помощью энтеротриба. Раи! (1895) после выведения кишки с опухолью сразу резецировал опухоль и соединил оба конца кишки стеклянной трубкой. Недостаток операции Bloch — Paul заключался в оставлении

лимфатических узлов в брыжейке кишки, поэтому Hoehenegg (1894) в дополнение к выведению кишки предложил удалять регионарные лимфатические узлы. Много занимался разработкой двухмоментного способа оперирования на ободочной кишке Miculicz (1902), который понял принципиальное значение многомоментных операций и значительно снизил летальность после операций на ободочной кишке. Операция Микулича состоит в следующем. Участок кишки с опухолью мобилизуют, клиновидно иссекают брыжейку. Приводящую и отводящую петли, отступя 3—4 см от опухоли, сшивают между собой на расстоянии 6—10 см так, чтобы между ними не попала брыжейка. Восстанавливают целостность брыжейки. Через отдельный разрез петлю кишки с опухолью выводят за пределы брюшной полости. На месте выхода соединенные между собой в виде двухстволки приводящий и отводящий отрезки кишки фиксируют к париетальной брюшине. При этом не менее половины шпоры следует оставить в брюшной полости. Через 2—3 дня выведенную петлю кишки с опухолью отсекают, оставляя небольшой участок кишки над кожей. Отводящую часть кишки завязывают толстой лигатурой, а приводящий конец вводят и фиксируют трубку для отведения кишечного содержимого. На 10—14-й день накладывают раздавливающий шпору зажим (рис. 141). Закрытие свища может затянуться на несколько месяцев из-за повторных вмешательств для его закрытия.

Для устранения указанных недостатков способа Микулича И. И. Греков (1928) разработал свою методику двухмоментного способа резекции, получившую название второго способа Грекова. При этом после мобилизации петли ободочной кишки с опухолью у основания выведенной петли между ее коленами накладывают анастомоз, полностью остающийся в брюшной полости. Выведенную петлю фиксируют к краям раны. При наличии непроходимости кишку опорожняют через введенную в приводящий отрезок и оставляемую там резиновую трубку. Через 2—4 дня отсекают выведенную петлю кишки с опухолью и ушивают обе культы ободочной кишки (рис. 142). По мере вторичного заживления раны обе культы ободочной кишки постепенно втягиваются в брюшную полость. Накладываемый во время этой операции анастомоз сразу дает возможность кишечному содержимому отходить естественным путем.

Другой принцип многомоментного оперирования был разработан для опухолей левой половины ободочной кишки, особенно сочетающихся с кишечной непроходимостью. Еще в 1886 г. Heinecke предложил предварительно накладывать свищ на приводящий отрезок кишки, а резекцию опухоли производить через несколько недель. Г. Ф. Цейдлер (1898) предложил накладывать свищ на слепую кишку при раке левой половины ободочной кишки, осложненном кишечной непроходимостью. Систематически разрабатывал эту операцию Schloffer (1903), который предложил трехэтапный способ оперирования. В первый этап во время лапаротомии и установления операбельности опухоли накладывают разгрузочный свищ на сигмовидную ободочную или поперечную ободочную кишку, во второй этап резецируют опухоль с наложением толстокишечного анастомоза, в тре-

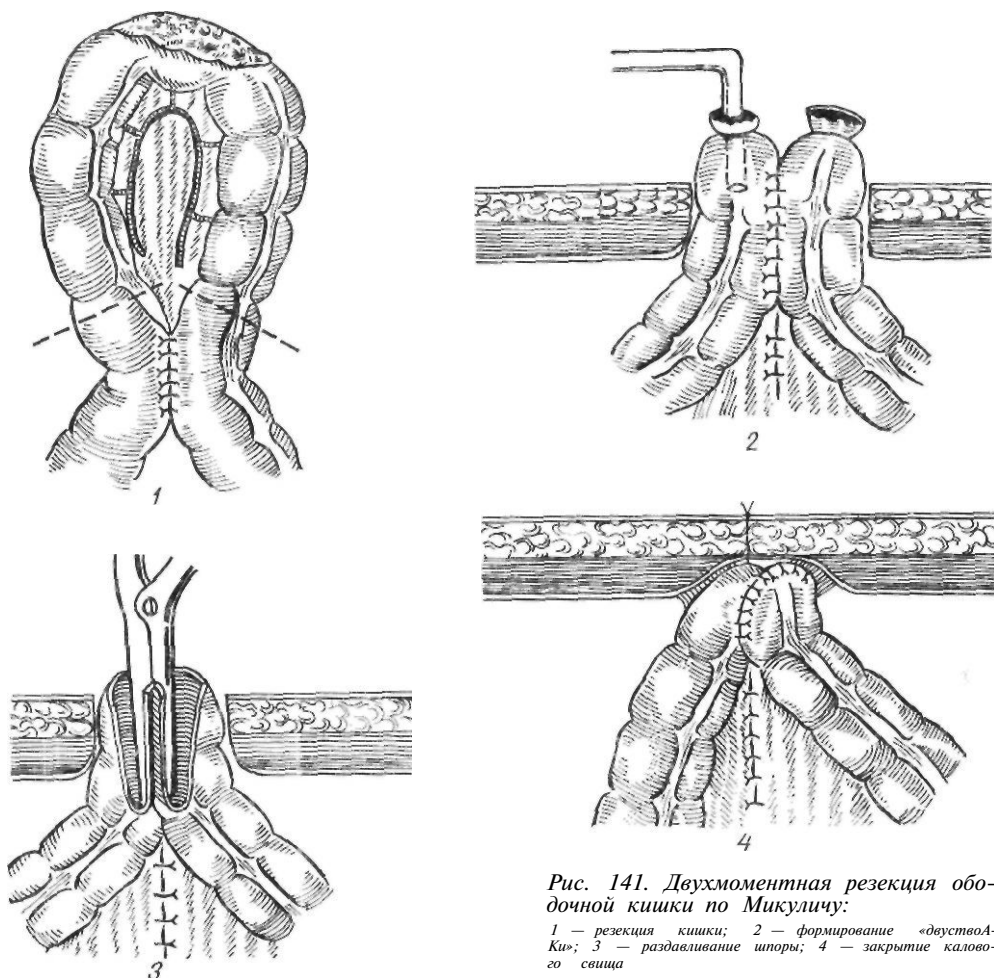


Рис. 141. Двухмоментная резекция ободочной кишки по Микulichу:

1 — резекция кишки; 2 — формирование «двуствоА-Ки»; 3 — раздавливание шпоры; 4 — закрытие калового свища

тый этап закрывают свищ. В наши дни многие хирурги предпочитают накладывать разгрузочный свищ на поперечную ободочную кишку.

Особое место среди методов хирургического лечения рака ободочной кишки занимает операция Гартманна, предложенная для лечения рака сигмовидной ободочной кишки и ректосигмоидального отдела. При этом производят резекцию пораженного участка кишки с брыжейкой, дистальный конец кишки ушивают наглухо, а проксимальный выводят в виде калового свища. Удаляют пораженный участок кишки и поэтому отсутствует опасность, связанная с наложением толстокишечного анастомоза. Операция Гартманна имеет предшественников. Billroth (1879) выполнил резекцию с зашиванием дистального конца кишки и выведением проксимального конца в виде колостомы. Такую же операцию выполнил Marshall (1882), но колостому он вывел через отдельный разрез слева (цит. по Rankin, 1937).

Стремясь уменьшить опасности одномоментной резекции ободочной кишки, Мауо (1917) предложил одновременно с резекцией накладывать разгрузочный свищ на слепую кишку по методу Витцеля.

Для обширной резекции левой половины ободочной кишки, когда из-за короткой брыжейки и особенностей строения сосудов невозможно без натяжения соединить концы ободочной кишки, была предложена и разработана операция замещения удаленного участка ободочной кишки тонкокишечным трансплантатом — илеоколопластика. Предложил эту операцию Nicoladoni (1887), а выполнили ее Reichel (1909) и Quento Vignolo (1911), а в нашей стране — А. В. Мельников (1929).

Одновременно с радикальными разрабатывались и паллиативные операции. Межкишечный анастомоз, предложенный Maisonneuve (1852), был успешно выполнен Hacker (1887). Илеосигмостомия и обходной толстокишечный анастомоз при раке применил Trendelenburg (1890).

Современные принципы хирургического лечения рака ободочной кишки. Объем и характер оперативного вмешательства по поводу рака ободочной кишки зависят от локали-

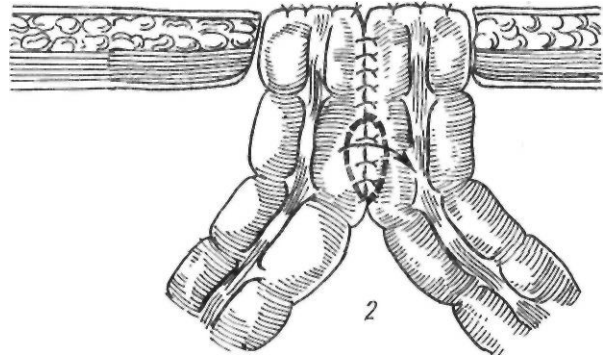
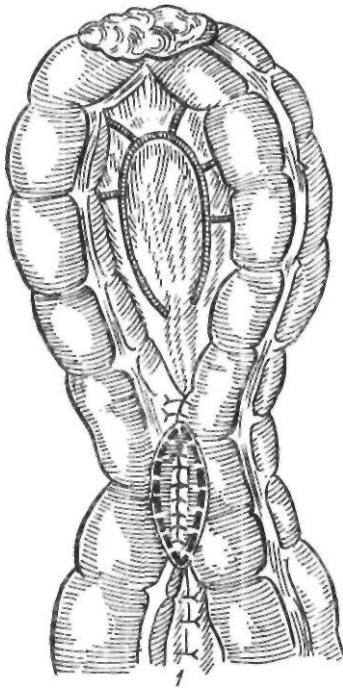


Рис. 142. Двухмоментная резекция по второму способу Грекова:

1 — выведение кишки и наложение анастомоза; 2 — резекция кишки с опухолью и ушивание культи толстой кишки

зации опухоли, наличия осложнений, вызванных опухолью, и от общего состояния больного.

Кроме правильного выбора способа оперативного вмешательства, залогом успешного лечения больных раком ободочной кишки является соблюдение правил абластики.

Для предупреждения распространения опухолевых клеток во время операции по кровеносным и лимфатическим сосудам считают целесообразной предварительную перевязку кровеносных сосудов у места их отхождения до выполнения манипуляций на опухоли.

С целью улучшения результатов лечения Ripstein (1967) и Hughes (1967) предложили выполнять субтотальную колэктомию. По мнению авторов, такая операция позволяет избежать мультицентрического роста опухоли, возникновения рецидива опухоли в оставшейся части ободочной кишки, а также она более безопасна для последующего наложения тонкокишечного анастомоза.

Одной из причин рецидива опухоли считают также внутрикишечное распространение опухолевых клеток. McGren и соавторы (1968) обнаружили раковые клетки в просвете кишки ниже опухоли у 65 % больных Л выше ее — у 42 %. Для ограничения

диссеминации опухоли в просвете кишки они предлагают избегать пальпации опухоли, а также перевязывать участок кишки с опухолью лигатурами с обеих сторон и вводить в просвет кишки на этом участке кишки 5-фторурацил.

Исход операции при раке ободочной кишки в значительной степени зависит от правильной подготовки больного.

Предоперационная подготовка включает коррекцию нарушений функции внутренних органов и подготовку толстой кишки. Коррекция нарушений функции внутренних органов и обмена веществ состоит в лечении сопутствующих заболеваний, а также восстановлении нарушенного водно-электролитного равновесия, белкового состава крови, дезинтоксикационных мероприятиях.

Специальная подготовка толстой кишки к операции заключается в освобождении кишечника от его содержимого и антибактериальной санации кишки. Поскольку длительное применение антибиотиков до операции способствует возникновению целого ряда осложнений (энтероколита, дисбактериоза, кандидамикоза кишечника и мочевыводящих путей, антибиотикоустойчивых штаммов, повреждения слизистой оболочки кишечника), в последнее время предпочитают комбинацию ортоградного промывания кишечника за день до операции с внутривенным введением гентамицина сульфата (120 мг) или канамицина (1 г) и метронидазола (500 мг) в начале операции, непосредственно после операции и на следующий день после нее (Hares, Alexander — Williams, 1982).

Для удаления кишечного содержимого применяют клизмы (1—2 раза в сутки) и назначают внутрь слабительные средства (магния сульфат, касторовое масло). На протяжении 5 дней до операции больной получает бесшлаковую диету (за 2 дня до операции — жидкую пищу). В течение 2—3 дней до операции внутрь назначают антибиотики для подавления кишечной микрофлоры.

Мы для подготовки толстой кишки применяем метод ортоградного промывания всего кишечника, предложенный Hewitt и соавторами (1973). При этом в двенадцатиперстную кишку проводят Тонкий зонд, через который кишечник промывают до получения чистой воды. Для промывания необходимо 10—12 л жидкости. Скорость вливания — 3—4 л/ч. С целью предупреждения электролитных нарушений в состав жидкости включают натрия хлорид (3 г/л), калия хлорид (0,75 г/л), натрия гидрокарбонат (0,7 г/л). Чтобы сочетать механическую очистку кишечника с подавлением микрофлоры, в раствор добавляют антибиотики. Противопоказаниями к применению этого метода являются выраженные формы obturации кишки, возраст больных старше 70 лет, наличие сердечной, почечной или печеночной недостаточности. Ортоградное промывание кишечника позволяет добиться полного его очищения, уменьшает опасность инфицирования во время операции, снижает риск недостаточности швов. К недостаткам способа относятся затруднения при проведении зонда в тонкую кишку, возможность электролитных нарушений. Для их устранения была предложена методика промывания, которая заключается в приеме внутрь 1000 мл 10 % раствора маннитола. Однако при этом имеется опасность увеличения числа гнойных осложнений.

Хирургическое лечение рака правой половины ободочной кишки. При неосложненных формах рака правой половины ободочной кишки операцией выбора является одномоментная резекция этого участка кишки с наложением анастомоза — подвздошно-ободочного, по типу конец в бок или инвагинационного анастомоза по Витебскому. При раке слепой кишки производят перевязку подвздошно-ободочных, правых ободочных сосудов и правой ветви средней толстокишечной артерии у места их отхождения. Поскольку рак

восходящей ободочной кишки и печеночного изгиба ободочной кишки может метастазировать по ходу всех трех толстокишечных артерий, при этих локализациях опухоли необходимо перевязывать подвздошно-ободочные, правые и средние толстокишечные сосуды у места их отхождения, и резекцию восходящей ободочной кишки и правого изгиба ободочной кишки производить с участком подвздошной кишки и правой половиной поперечной ободочной кишки.

Резекция правой половины ободочной кишки включает резекцию илеоцекального угла и восходящей ободочной кишки. Доступ обычно срединный. В рану извлекают участок подвздошной кишки длиной 15—20 см от илеоцекального клапана. От подвздошной кишки по наружному краю слепой и восходящей кишок рассекают брюшину до диафрагмально-ободочной связки. На диафрагмально-ободочную связку накладывают зажимы, пересекают и перевязывают ее, а при необходимости отсекают правую половину желудочно-ободочной связки. Мобилизуют брыжейку конечного отдела подвздошной кишки в пределах 15—20 см от илеоцекального клапана с пересечением и перевязкой подвздошно-ободочной и правой ободочной артерий. Рассекают задний листок брюшины от подвздошной кишки до правой половины поперечной ободочной кишки. Перевязывают и пересекают правую ветвь средней ободочной артерии. Между зажимами пересекают мобилизованную подвздошную кишку, а затем справа от печеночного угла и поперечную ободочную кишку. После этого мобилизованный конгломерат ободочной, слепой и подвздошной кишок удаляют. Конец ободочной кишки у правого изгиба или поперечной ободочной кишки зашивают обвивным кетгутовым швом или прошивают аппаратом УКЛ и погружают кистным швом (рис. 143).

При использовании методики с предварительной перевязкой сосудов операцию начинают с рассечения брыжейки подвздошной кишки от места намеченного пересечения этой кишки по направлению к ее корню. Перевязывают и пересекают сосуды. Разрез брыжейки подвздошной кишки продолжают на брюшину задней стенки в направлении к брыжейке поперечной ободочной кишки. Забрюшинную жировую клетчатку вместе с лимфатическими узлами отодвигают кнару-

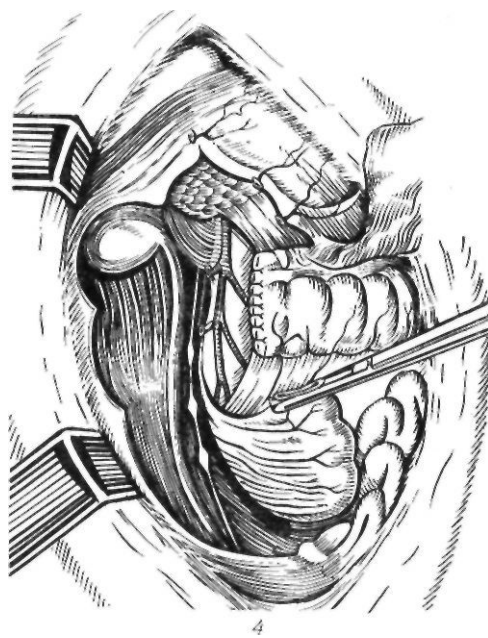
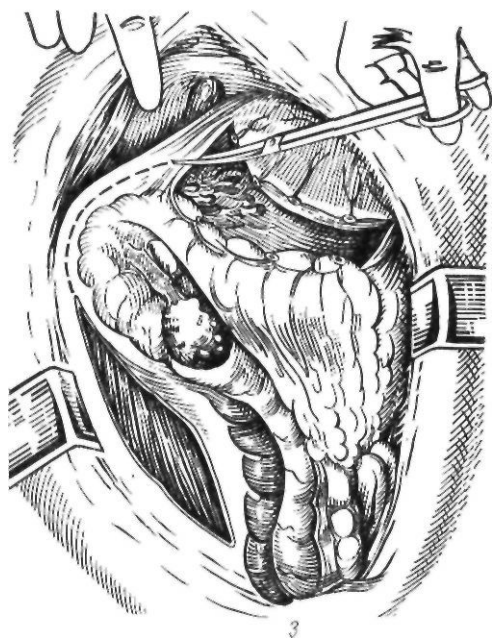
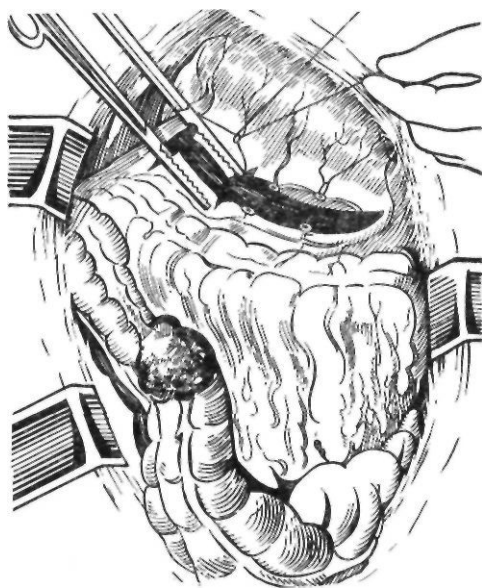
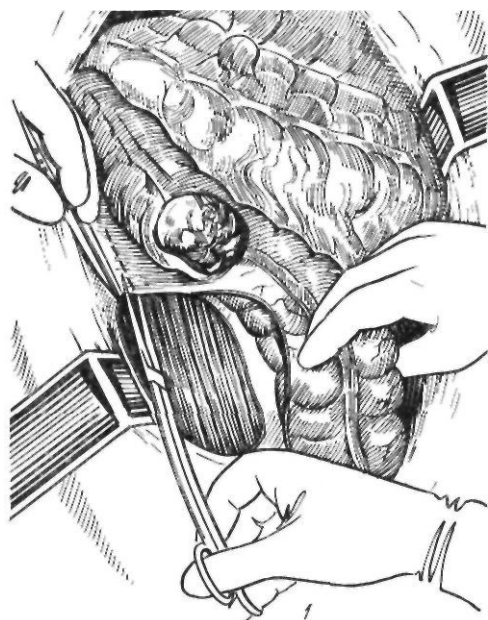
Рис. 143. Резекция правой половины ободочной кишки:

1 — мобилизация кишки; 2 — пересечение желудочно-ободочной связки; 3 — пересечение диафрагмально-ободочной связки; 4 — операционное поле после удаления правой половины ободочной кишки и ушивания ее культи

жи (к препарату), при этом обнажают подвздошно-ободочные и правые ободочные сосуды, которые пересекают между зажимами и перевязывают. Разрез с задней брюшной стенки продолжают кверху на брыжейку

поперечной ободочной кишки, которую пересекают, и перевязывают правую ветвь средней ободочной артерии. Дальнейший ход операции не отличается от обычной методики (рис. 144).

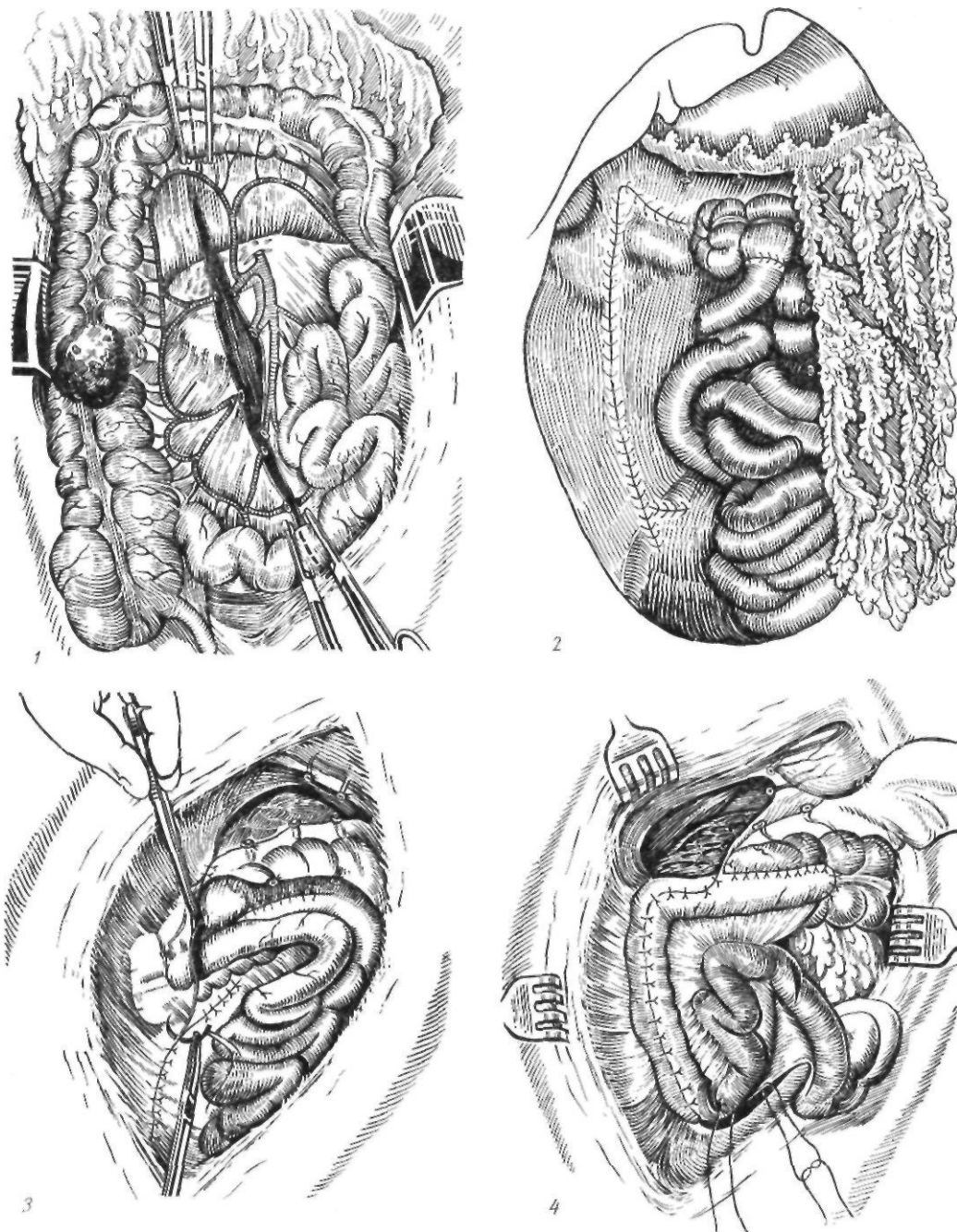


Рис. 144. Правосторонняя гемиколэктомия:

1 — предварительная перевязка сосудов; 2 — окончательный вид операции; 3 — экстраперитонеальное расположение анастомоза; 4 — укрывание дефекта париетальной брюшины брыжейкой подвздошной кишки

После резекции правой половины ободочной кишки и удаления препарата приступают к формированию илеотрансверзоанастомоза. Дистальнее культи к поперечной ободочной кишке подводят конец подвздош-

ной кишки и подшивают серо-серозными узловыми шелковыми швами к нижнему краю *taenia libera* по типу конец подвздошной кишки в бок поперечной ободочной кишки. Отсекают излишек подвздошной

кишки, рассекают поперечную ободочную кишку вдоль *taenia libera* и обвивным кетгутовым швом сшивают через все слои заднюю губу анастомоза, а затем и переднюю, применяя вворачивающий скорняжный шов или шов Прибрама. На переднюю губу анастомоза накладывают второй ряд серо-серозных шелковых швов с подкреплением его в отдельных местах П-образными швами.

Для того чтобы меньше забрасывалось содержимого из поперечной ободочной кишки в подвздошную, мы предложили добавочно накладывать серо-серозные швы на подвздошную кишку у анастомоза, а на поперечную ободочную кишку — отступя 1,5—2 см от анастомоза. Тогда подвздошная кишка будет обращена в просвет поперечной ободочной кишки в виде хоботка по типу чернильницы-непроливайки. Брыжейку подвздошной кишки подшивают к поперечной ободочной кишке, при этом ликвидируется образовавшееся после резекции окно. Дефект париетальной брюшины зашивают за счет натяжения краев брюшины или покрывают сальником. Брюшную полость зашивают послойно наглухо.

Часто применяют инвагинационный тонкотолстокишечный анастомоз по Витебскому. Техника его наложения следующая. Предварительно подготавливают конец тонкой кишки для анастомозирования, оставляя минимальный конец брыжейки с хорошо выраженным питающим сосудом у конца тонкой кишки. Затем на переднюю поверхность поперечной ободочной кишки накладывают тонкую кишку, отворачивая конец ее вправо. Между задней стенкой тонкой кишки и передней стенкой поперечной ободочной кишки в строго поперечном направлении накладывают первый ряд узловых серозно-мышечных швов. От края культи толстой кишки до линии швов должно оставаться 8—10 см, от края тонкой кишки — 4—4,5 см. Первый ряд серозно-мышечных швов накладывают, начиная с крайних швов. Затем, используя эти швы как держалки, несколько растягивают тонкую кишку и накладывают остальные швы. Второй ряд серозно-мышечных швов накладывают атравматическими иглами, используя капроновую нить. По краям будущего разреза толстой кишки накладывают так называемые швы-ловушки (рис. 145). Отступя 0,5 см от линии швов, в бессосудистом месте вскрывают просвет

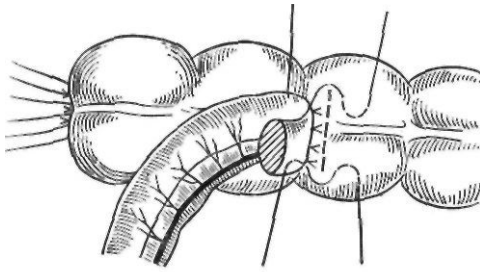
толстой кишки, в который внедряют свободный конец тонкой кишки, после чего сразу же затягивают швы-ловушки. Промежуточные швы накладывают с помощью атравматической иглы. В заключение накладывают второй ряд серозно-мышечных узловых шелковых швов.

По данным McSwain (1962), Waiters (1969), В. П. Петрова (1973), радикальная операция на высоте непроходимости при раке правой половины ободочной кишки существенно не повышает риска оперативного вмешательства. Поэтому в настоящее время ряд хирургов считают возможным при удовлетворительном состоянии больного применять радикальную операцию при раке правой половины ободочной кишки, осложненном непроходимостью (McSwain, 1962; Goligher и соавт., 1968). При осложненном раке правой половины ободочной кишки, при наличии непроходимости кишечника и перфорации кишки в зоне опухоли операцией выбора является правосторонняя гемиколэктомия с наложением одноствольной илеостомы, ушиванием культи поперечной ободочной кишки наглухо и дренированием брюшной полости.

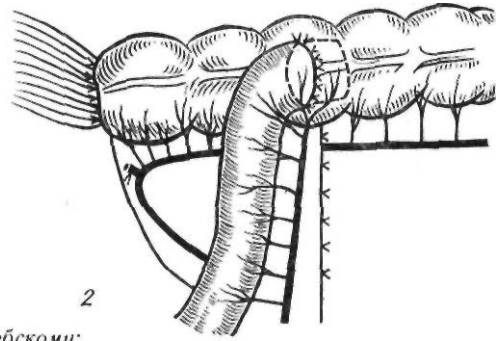
Хирургическое лечение рака поперечной ободочной кишки. При неосложненном раке поперечной ободочной кишки и наличии небольшой опухоли операцией выбора является резекция кишки. Резекцию кишки производят, отступя от опухоли 8—10 см. Удаляемую часть кишки резецируют с помощью аппарата УКЛ. Удаленный препарат включает поперечную ободочную кишку с ее брыжейкой, большим сальником и лимфатическими узлами по ходу сосудов.

Отводящий и приводящий концы поперечной ободочной кишки сближают и накладывают на них серо-серозные шелковые узловые швы, отступя 0,6 см от краев разреза, а затем непрерывным кетгутовым швом захлестку сшивают заднюю губу анастомоза и погружным скорняжным швом или швом Прибрама — переднюю губу. На переднюю губу анастомоза накладывают второй ряд серо-серозных шелковых швов. Вокруг анастомоз подкрепляют редкими П-образными швами, на которые приходится основное натяжение анастомоза. Окно в брыжейке поперечной ободочной кишки зашивают серо-серозными швами.

Для увеличения площади соприкасаемых



1



2

Рис. 145. Инвагинационный анастомоз по Витебскому: 1 — наложение серо-серозных швов и швов-ловушек; 2 — окончательный вид операции

поверхностей и ширины анастомоза мы применяем следующую методику толстокишечного анастомоза по типу конец в конец. Сближают оба конца толстой кишки, обычно прошитые скобками с помощью аппарата УКЛ для лучшей асептики. В центре боковой поверхности подведенного проксимального конца кишки серо-серозные швы накладывают, отступя 2—2,5 см от края дистального конца, а у кишки — на расстоянии 0,5 см от края. В дальнейшем серо-серозные швы на проксимальном конце кишки накладывают так, чтобы они по бокам располагались на расстоянии до 0,5 см от края скрепочных швов. Затем скрепочные швы срезают и делают добавочный разрез проксимального конца кишки, подшитой на 2—2,3 см, от края — на 1,8—2 см, не доходя 0,5 см до серо-серозных швов. Острые углы срезают. На противоположной стороне дистального конца толстой кишки также делают добавочный разрез кишки на 1,8—2 см. Накладывают непрерывный кетгутовый шов захлестку через все слои кишки и серозно-мышечные швы — на переднюю губу анастомоза. Линии стыка швов укрепляют П-образными швами (рис. 146). Эти добавочные боковые разрезы обоих концов кишки при наложении швов расширяют линию анастомоза как раз на такую величину, на которую сужается анастомоз при сшивании по типу конец в конец.

При больших опухолях правой половины ободочной кишки, когда бывают поражены подвздошно-ободочные лимфатические узлы, операцией выбора является одномоментная резекция поперечной ободочной кишки с правосторонней гемиколэктомией и наложением подвздошно-ободочного анастомоза. В этом случае перевязывают подвздошно-ободочные, правые и средние ободочные

сосуды, рассекают брыжейку подвздошной и ободочной кишок и, отступя от опухоли 6—8 см, в дистальном направлении препарата формируют по одной из вышеописанных методик подвздошно-ободочный анастомоз.

Хирургическое лечение рака левой половины ободочной кишки. Характер оперативного вмешательства при раке левой половины ободочной кишки зависит от локализации опухоли, наличия осложнений, степени нарушения проходимости кишки, общего состояния больного. При неосложненных опухолях левой половины ободочной кишки, левого изгиба, нисходящей кишки операцией выбора является одномоментная резекция левой половины ободочной кишки с наложением ободочно-ободочного анастомоза. При расположении опухоли в сигмовидной ободочной кишке производят резекцию кишки с наложением анастомоза между проксимальным концом сигмовидной ободочной кишки и прямой кишкой.

Одномоментная резекция левой половины ободочной кишки с восстановлением проходимости с помощью толстокишечного анастомоза. Срединным разрезом вскрывают брюшную полость. Мобилизуют сигмовидную, нисходящую ободочные кишки и левый изгиб ободочной кишки путем рассечения переходной складки брюшины левого бокового канала от ректосигмоидального отдела до левого изгиба ободочной кишки, пересечения диафрагмально-ободочной и частично желудочно-ободочной связок. Перевязывают нижнюю брыжеечную артерию у места ее отхождения, пересекают брыжейку, иссекая ее в виде треугольника в пределах удаляемого участка кишки, отступив в проксимальном направлении 12 см, а в дистальном — 8 см с тем, чтобы при удалении

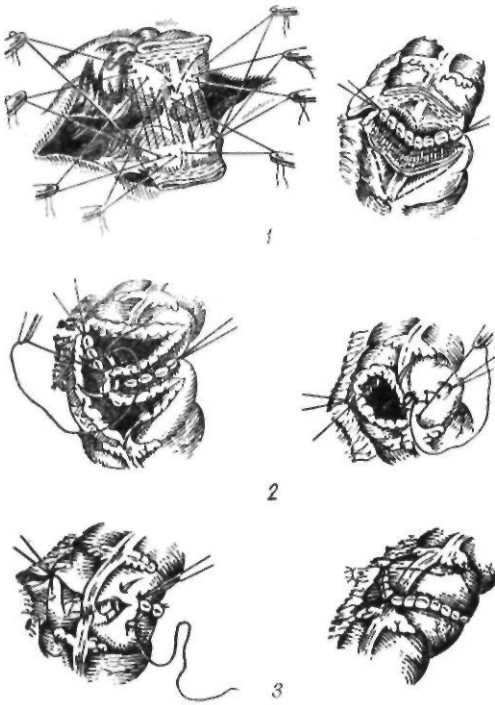


Рис. 146. Толстокишечный анастомоз в модификации А. А. Шалимова:

1 — первый ряд серо-серозных швов; 2 — сшивание передней и задней стенок анастомоза; 3 — второй ряд серо-серозных швов

сигмовидной ободочной кишки соединить нисходящую ободочную кишку с ректосигмоидальным отделом, а при резекции нисходящей кишки или левого изгиба — поперечную ободочную кишку с сигмовидной ободочной кишкой. На участок кишки, подлежащий резекции, накладывают твердые зажимы, а на остающиеся концы кишки — мягкие зажимы. Между зажимами кишку пересекают и удаляют. Этот этап операции можно выполнить при помощи аппарата УКЛ.

Оставшиеся концы кишки сближают и накладывают первый ряд серо-серозных узловых шелковых швов. Затем непрерывным кетгутовым швом захлестку сшивают заднюю губу анастомоза через все слои стенок кишки, а погружным скорняжным швом или швом Прибрама — переднюю губу. На переднюю губу накладывают второй ряд серо-серозных узловых шелковых швов, и анастомоз вокруг укрепляют редкими П-образными серо-серозными швами. Окно в брыжейке зашивают с помощью узловых швов.

При оперировании с предварительной перевязкой сосудов операцию начинают с рассечения брыжейки сигмовидной ободочной кишки. Верхнюю сигмоидальную артерию пересекают между зажимами и перевязывают. Разрез с брыжейки сигмовидной ободочной кишки продлевают на брюшину задней брюшной стенки и ведут вверх на брыжейку поперечной ободочной кишки (рис. 147). После рассечения заднего листа брюшины жировую клетчатку отодвигают кнаружи, обнажая левую толстокишечную артерию и несколько выше ее — одноименную вену. Сосуды пересекают между зажимами и перевязывают. Брыжейку поперечной ободочной кишки рассекают до краевого сосуда — дуги Риолана. Дальнейший ход операции не отличается от описанного выше.

Многие хирурги рекомендуют покрывать место швов анастомоза париетальной брюшиной, натягиваемой с задней и боковой стенок брюшной полости. Анастомоз в таком случае оказывается расположенным забрюшинно (экстраперитонизация анастомоза). К месту шва, также забрюшинно, подводят резиновый дренаж. В таких случаях частичная недостаточность швов анастомоза приводит лишь к образованию калового свища, расположенного внебрюшинно и хорошо дренирующегося. У большинства больных такой свищ заживает самостоятельно.

Некоторые хирурги не рекомендуют внебрюшинное выведение анастомоза. Duprhy (1971) отмечает, что клиническими факторами, вызывающими нарушение заживления толстокишечного анастомоза и увеличение содержания коллагеназы в стенке кишки, являются шок, местная тканевая травма, наличие инородных тел и другие, способствующие изоляции стенки кишки от брюшины. По-видимому, сальник и брюшина играют специфическую роль в удалении бактерий с серозной оболочки анастомоза. По этой причине отмечается частое расхождение анастомоза, выведенного в брюшную стенку или за брюшину. По нашему мнению, успех в хирургии толстой кишки зависит от тщательного выполнения техники оперирования, хорошего кровоснабжения соединяемых концов кишки, отсутствия натяжения, а также устранения факторов, повышающих активность коллагенолитических механизмов. Поэтому мы не применяем экстраперитонизации.

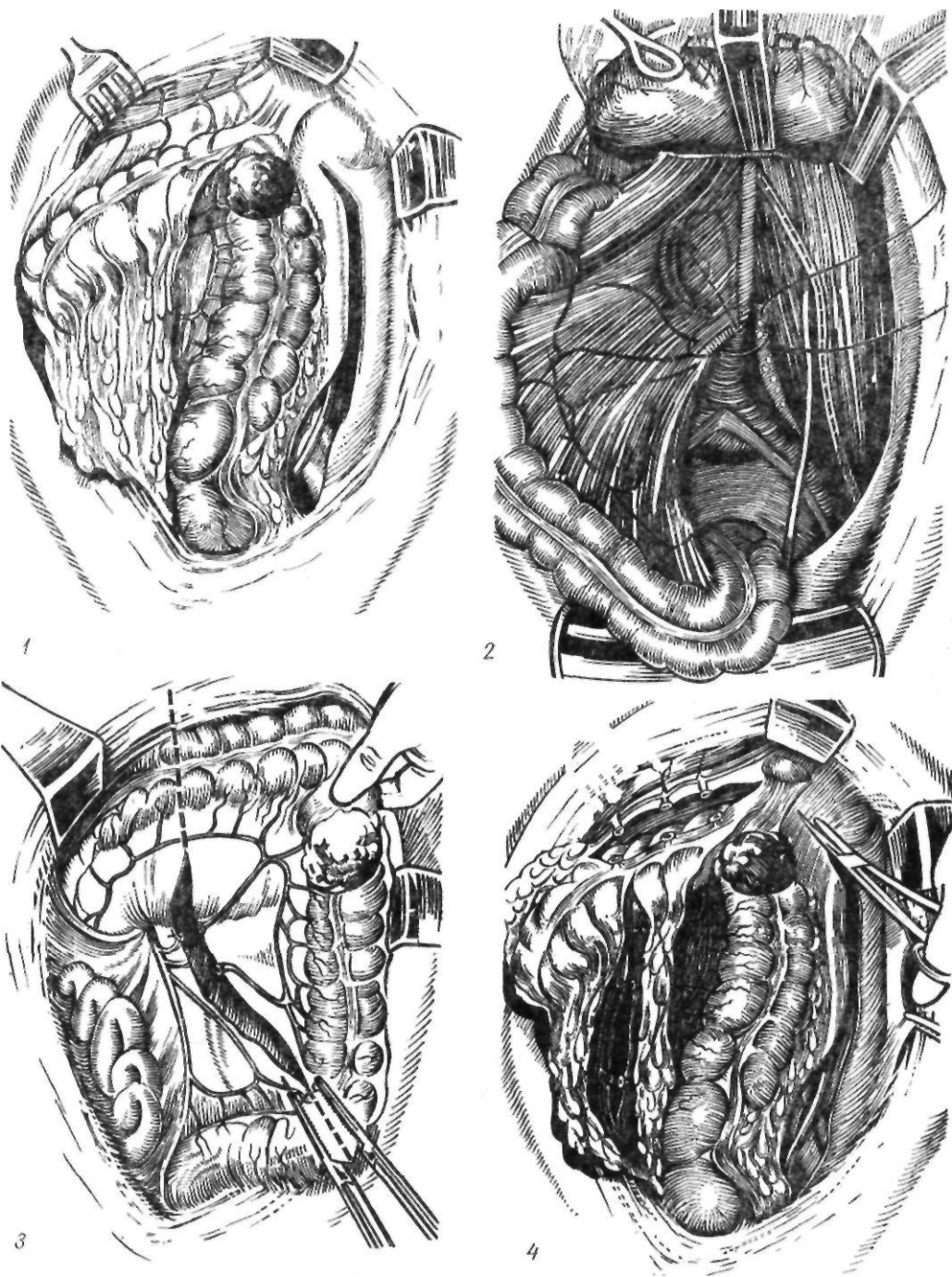


Рис. 147. Резекция левой половины ободочной кишки:

1 — начало мобилизации кишки; 2 — перевязка нижней брыжеечной артерии; 3 — предварительная перевязка сосудов; 4 — мобилизация кишки;

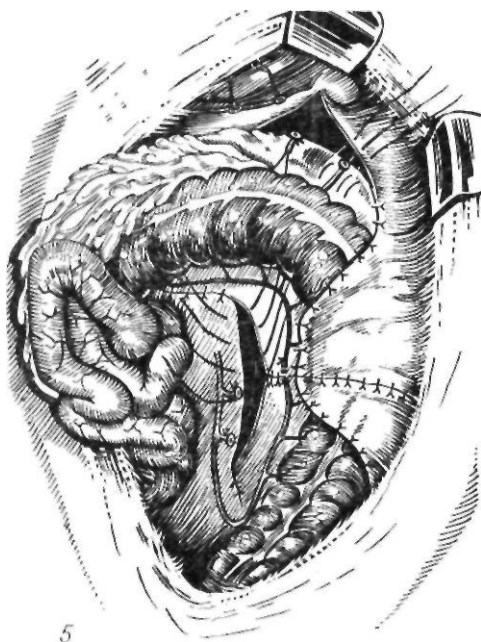


Рис. 147 (продолжение)
5 — внебрюшинное расположение анастомоза

Одномоментную резекцию ободочной кишки с анастомозом по типу конец в конец мы, как правило, заканчиваем растяжением сфинктера заднего прохода и проведением через прямую кишку зонда выше уровня анастомоза, что обеспечивает декомпрессию приводящего участка кишки и уменьшение нагрузки на линию швов, что также является важной мерой профилактики недостаточности швов толстокишечного анастомоза.

Резекция левой половины ободочной кишки без восстановления проходимости кишеч-

ника с наложением противоестественного заднего прохода. При наличии явлений кишечной непроходимости и нарушения питания кишки, а также при большом распространении опухоли, когда после удаления ее наложение толстокишечного анастомоза опасно из-за тяжелого состояния больного, мы производили одномоментную резекцию левой половины ободочной кишки с ушиванием дистального прохода — операцию Гартманна (рис. 148). После мобилизации левой половины ободочной кишки ее резецируют по описанной методике. Дистальный конец кишки зашивают, погружают кисетным швом и фиксируют к брюшине задней стенки брюшной полости, а проксимальный конец выводят в сделанное в брюшной стенке отверстие и вшивают как противоестественный задний проход по одному из описанных ниже методов.

Простой подвздошный противоестественный задний проход. Косым разрезом длиной 5 см параллельно паховой связке вскрывают брюшную полость. Париетальную брюшину подшивают непрерывным кетгутовым швом к коже. В эту рану выводят проксимальный конец ободочной кишки, который фиксируют вокруг к брюшине кетгутовыми узловыми швами. Края конца кишки сшивают с кожей узловыми шелковыми швами или кишку вскрывают через 24—36 ч. В последнее время получила распространение следующая модификация простого противоестественного заднего прохода, так называемая плоская стома (Л. С. Богуславский, 1967). На середине расстояния между пупком и передней остью подвздошной кости в месте будущего отверстия приподнятый

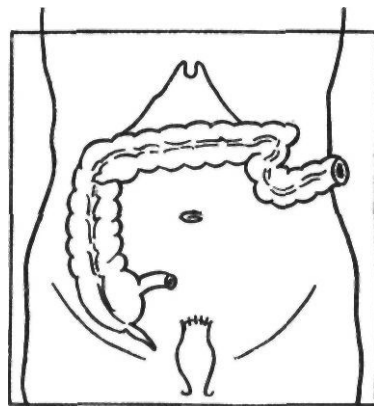
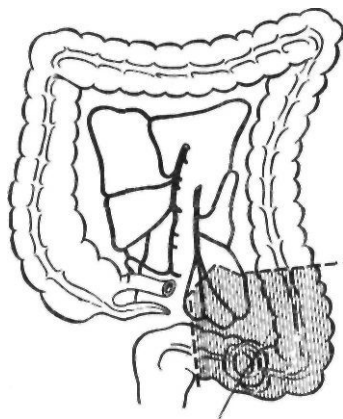


Рис. 148. Операция Гартманна

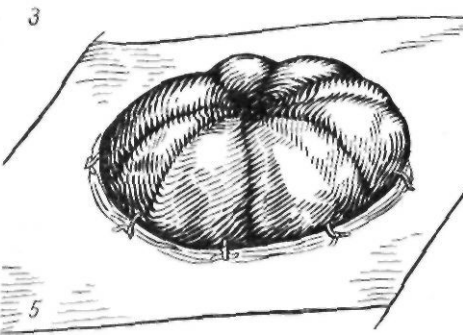
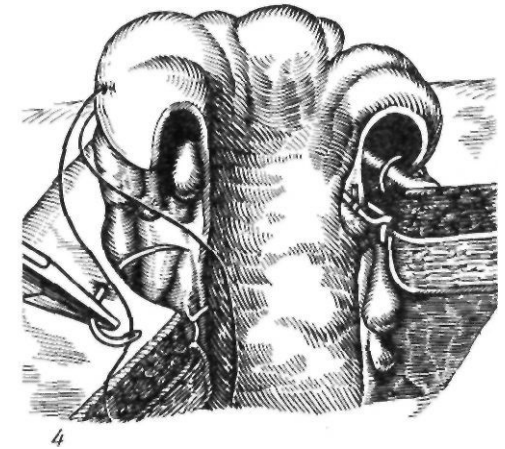
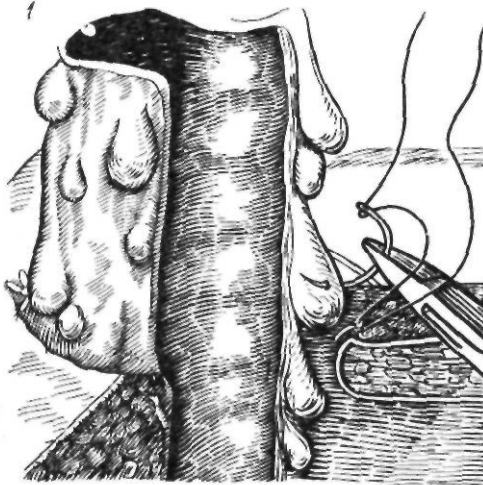
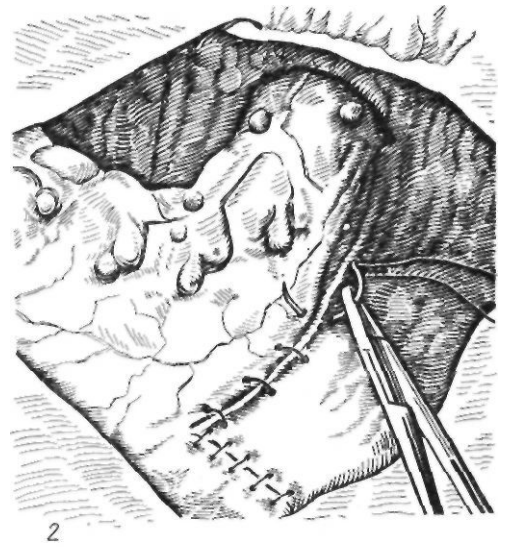
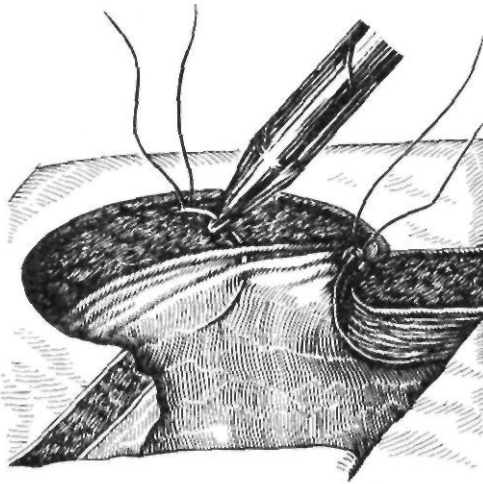


Рис. 149. Формирование «плоской» колостомы по Богуславскому:

1 — разрез кожи, сшивание брюшины и апоневроза;
2 — ушивание щели между кишкой и брюшиной;
3 — фиксация кишки; 4 — сшивание края кишки с кожей;
5 — окончательный вид операции

конус кожи иссекают у основания, образуя овальную «раму» диаметром до 3 см. Обнажают апоневроз наружной косой мышцы живота, который также иссекают в виде овала или рассекают крестообразно. Мышцы тупо раздвигают и рассекают брюшину. Отдельными кетгутowymi швами сшивают

брюшину с апоневрозом, что предотвращает возможность образования периколостомической грыжи. Отверстие в брюшной стенке должно соответствовать диаметру выводимой кишки. Ободочную кишку выводят из живота так, чтобы не было провисания ее в брюшной полости. Ушивают щель между кишкой и брюшиной. Нитями, оставшимися после подшивания брюшины к апоневрозу, в 4—5 точках фиксируют кишку за жировые подвески и брыжейку. Выступающий над кожей участок кишки должен составлять не меньше 3—4 см. После тщательного гемостаза край разреза кишки подшивают к краю кожи отдельными кетгутowymi шва-

ми. Первичный шов края разреза кишки и кожи прикрывает весьма чувствительные к инфекции клетчатку и серозную оболочку кишки, предохраняет свищ от стриктуры и создает удобный для ухода противоестественный задний проход (рис. 149).

Л. И. Снешко и Э. Г. Топузов (1969), модифицировав методику Hartley (1965), накладывают противоестественный задний проход на уровне кожи. В заранее намеченном месте производят круговое иссечение кожи и подкожной клетчатки диаметром до 3 см. Соответственно размерам кожного разреза крестообразно рассекают апоневроз наружной косой мышцы живота. Раздвигают тупо мышцы, вскрывают брюшину. Извлекают кишку, выводят ее на 2—3 см выше уровня кожи. В этом положении жировые подвески подшивают к брюшине тонкими кетгутовыми швами. Зажимы с брюшины снимают, и она опускается до своего уровня. Край кишки через все слои подшивают тонкими кетгутовыми швами по окружности к краю кожи. Завязывая нити, тщательно сопоставляют края кожного разреза и слизистой оболочки (рис. 150).

Противоестественный задний проход по Аминеву. Поперечным разрезом длиной 6—8 см на 5—8 см выше пупка и влево от наружного края левой прямой мышцы живота вскрывают все слои брюшной стенки. Мышцы и брюшину нижнего края раны дополнительно рассекают вниз. Проксимальный конец кишки при помощи корнцанга выводят в рану на 10—12 см. На 4—6 см выше левой паховой связки производят новый поперечный разрез кожи длиной 5—6 см. Между первым и вторым разрезами в подкожной клетчатке прокладывают тоннель и проводят в него из верхней раны

в нижнюю конец кишки. Брюшную полость зашивают. На верхнюю кожную рану накладывают швы. Конец кишки подшивают к краям нижнего кожного разреза. Через сутки кишку вскрывают. Лежащую в подкожном тоннеле ободочную кишку больной при помощи пояса может произвольно сдвигать, напрягая брюшную прессу (рис. 151).

Двухмоментная резекция левой половины ободочной кишки с резекцией кишки, восстановлением проходимости с помощью толстокишечного анастомоза и наложением калового свища (первый этап) и закрытием калового свища (второй этап). Эту операцию выполняют у молодых, физически крепких больных с явлениями частичной кишечной непроходимости. Наложение калового свища предотвращает расхождение толстокишечного анастомоза. Свищ закрывают во второй этап.

Мобилизуют и резецируют кишку, как и при вышеописанной методике одномоментной резекции левой половины ободочной кишки с восстановлением проходимости толстокишечным анастомозом. В дальнейшем применяют один из трех способов:

1. Сшивают концы ободочной кишки по типу конец в конец и накладывают простой каловый свищ выше анастомоза вплоть до наложения его на слепую кишку. Метод простой колостомии заключается в том, что косым или продольным разрезом на протяжении 5 см вскрывают брюшную полость. Брюшину подшивают к апоневрозу непрерывным кетгутовым швом, чтобы изолировать рану брюшной стенки от инфекции. В рану выводят участок ободочной кишки, стенку которой подшивают узловыми кетгутовыми швами к париетальной брюшине. Кишку вскрывают продольно,

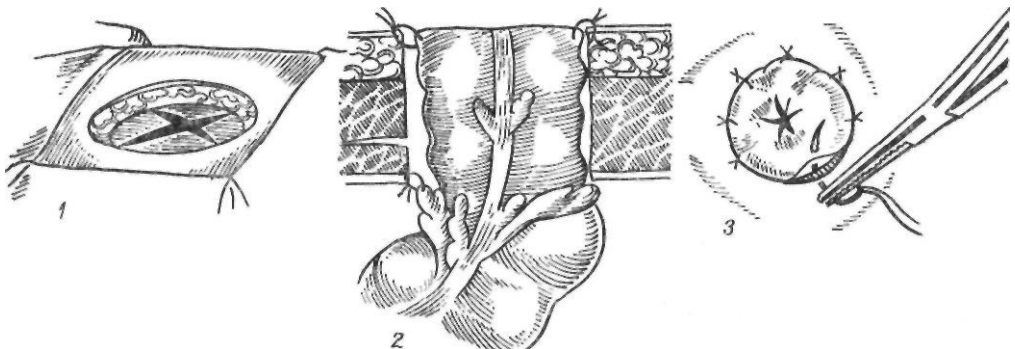


Рис. 150. Операция наложения противоестественного заднего прохода в модификации Л. И. Снешко и Э. Г. Топузова:

1 — разрез кожи и апоневроза; 2 — фиксация кишки; 3 — сшивание края кишки с кожей

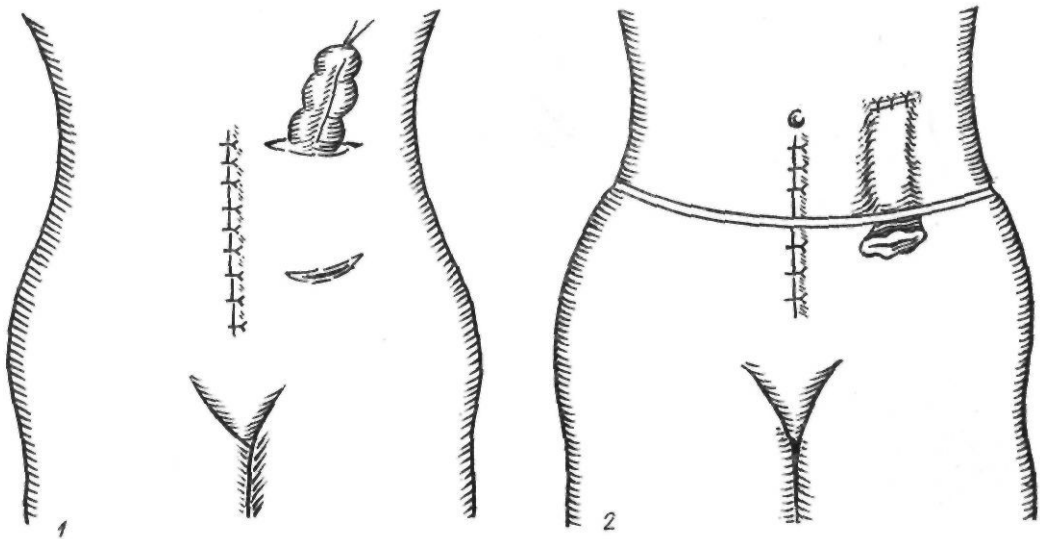


Рис. 151. Наложение противоестественного заднего прохода по Аминеву:

1 — проведение кишки через подкожный тоннель; 2 — окончательный вид операции

и края ее подшивают узловыми кетгутowymi швами к коже.

2. Дистальный конец ободочной кишки вшивают в проксимальную кишку, отступя 8—10 см от края, по типу анастомоза конец в бок. Для этого вначале накладывают ряд серо-серозных шелковых швов. Отступя 0,5 см, просветы кишок вскрывают и непрерывным кетгутowym швом сшивают вначале заднюю губу анастомоза, а потом вворачивающим швом Прибрама — переднюю. На переднюю губу анастомоза накладывают еще ряд шелковых серо-серозных швов. В подвздошной области делают разрез брюшной стенки параллельно паховой связке, длиной 5 см. Париетальную брюшину подшивают к апоневрозу кетгутowymi швами. В этот разрез выводят проксимальный конец ободочной кишки так, чтобы толстокишечный анастомоз лежал в брюшной полости ниже раны и, сняв зажим с кишки, подшивают ее к коже по типу простого противоестественного заднего прохода.

3. В тех случаях, когда дистальный и проксимальный концы ободочной кишки свободно сходятся и имеют длину, достаточную для выведения их в виде ануса-двустволки, можно применить также нашу методику (А. А. Шалимов, 1965). В левой подвздошной области над местом сближающихся концов ободочной кишки делают косой разрез брюшной стенки длиной 6—

7 см. Париетальную брюшину подшивают к коже непрерывным кетгутowym швом для изоляции раны от загрязнения. Соприкасающиеся края отводящего и приводящего концов ободочной кишки рассекают продольно на 2,5—3 см и сшивают однорядным узловым швом на половину окружности, а остальную часть полуокружности подшивают к коже. Получается несколько удлиненный двуствольный противоестественный задний проход.

После того как больной поправится (через 3—4 нед или позже), окаймляющим задний проход разрезом выделяют концы ободочной кишки до брюшины, отсепаровав последнюю несколько дальше от брюшной стенки, чтобы кишка слегка провисала в брюшную полость и не создавалось перегиба. Освежают края кишки от кожи, и вторую полуокружность анастомоза сшивают однорядными шелковыми швами с узелками внутрь просвета кишки и накладывают второй ряд серо-серозных швов. Вновь наложенные швы на вторую полуокружность анастомоза оказываются расположенными внебрюшинно (рис. 152). К кишке подводят дренаж, и рану зашивают послойно до дренажа.

Если в послеоперационный период и наступает частичная недостаточность швов анастомоза, то образующийся внебрюшинно свищ, как правило, в дальнейшем закрывается самостоятельно.

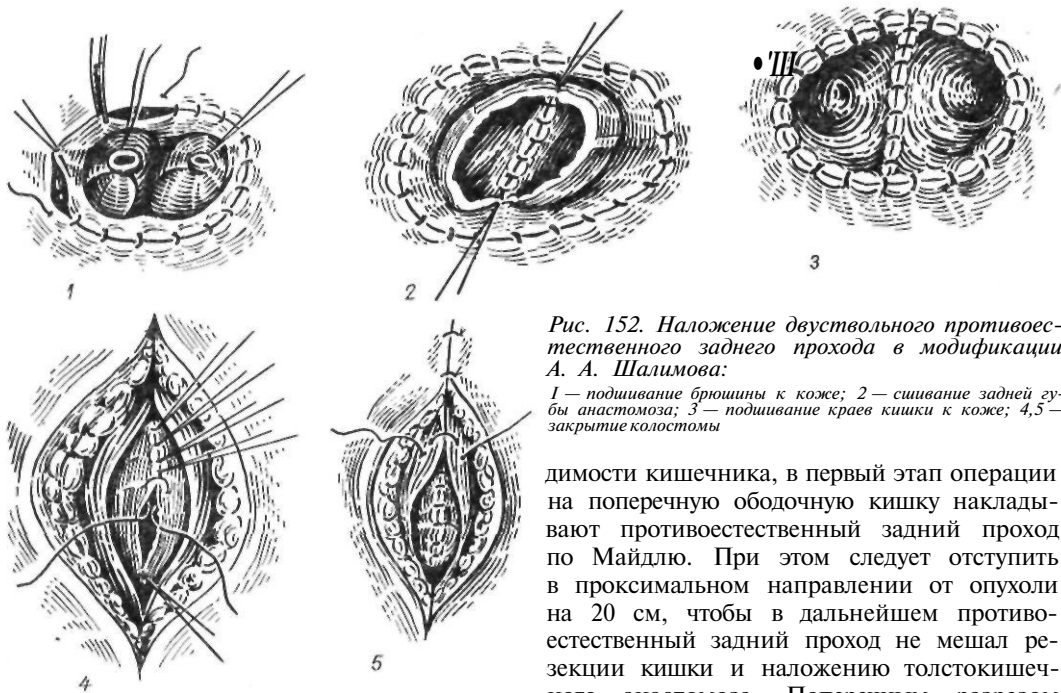


Рис. 152. Наложение двухствольного противоестественного заднего прохода в модификации А. А. Шалимова:

1 — подшивание брюшины к коже; 2 — сшивание задней губы анастомоза; 3 — подшивание краев кишки к коже; 4, 5 — закрытие колостомы

Двухэтапная резекция с наложением калового свища в первый этап, резекцией опухоли с ликвидацией калового свища и наложением толстокишечного анастомоза во второй этап. Это оперативное вмешательство показано ослабленным больным раком левой половины ободочной кишки с явлениями непроходимости. В этом случае явления непроходимости устраняют путем наложения разгрузочного свища. Состояние больного под влиянием проводимого лечения быстро улучшается, и спустя 2—3 нед выполняют резекцию опухоли с ликвидацией калового свища и наложением ободочно-ободочного анастомоза. Каловый свищ лучше всего накладывать в виде простой боковой колостомии на расстоянии 15—20 см от опухоли, чтобы при выполнении заключительного этапа не было затруднений при мобилизации опухоли.

Трехмоментную резекцию левой половины ободочной кишки по Шлофферу (рис. 153) применяют у очень тяжелых больных, страдающих явлениями кишечной непроходимости, при наличии большого перифокального процесса, когда больной не может перенести резекцию кишки или резекция трудно выполнима из-за воспалительного инфильтрата.

Если в дальнейшем предусматривается резекция кишки с восстановлением прохо-

димости кишечника, в первый этап операции на поперечную ободочную кишку накладывают противоестественный задний проход по Майдлю. При этом следует отступить в проксимальном направлении от опухоли на 20 см, чтобы в дальнейшем противоестественный задний проход не мешал резекции кишки и наложению толстокишечного анастомоза. Поперечным разрезом длиной 10—12 см над местом расположения намеченной для наложения заднего прохода петли ободочной кишки вскрывают брюшную полость. Пристеночную брюшину непрерывным кетгутовым швом подшивают к коже. Поперечную ободочную кишку берут на лигатуру и выводят в рану. Раздвинув края раны в бессосудистом месте брыжейки, под петлей кишки проводят марлевую салфетку. Приводящее и отводящее колена

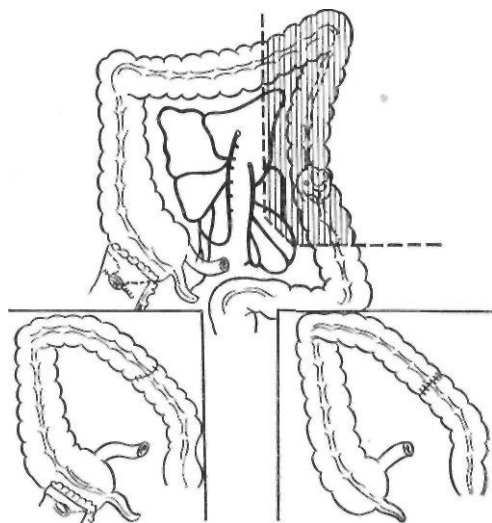


Рис. 153. Операция Шлоффера

петли сшивают в безбрыжеечном участке на протяжении 8—10 см с обеих сторон в расчете, что в дальнейшем, при ликвидации противоестественного заднего прохода, образовавшуюся шпору можно легко рассечь без вскрытия брюшной полости. При постоянном противоестественном заднем проходе такого сшивания петель не производят. Петлю ободочной кишки несколько опускают в брюшную полость, и на уровне верхних швов сшитых петель фиксируют к париетальной брюшине серо-серозными швами. Если позволяет состояние больного, через 1,5—2 дня кишку рассекают поперечно на 2/3 окружности, при тяжелом состоянии больного кишку рассекают сразу, края ее подшивают к коже узловыми шелковыми швами. В результате образуется задний проход в виде двустволки со шпорой.

Во второй этап, через 2 нед, когда воспалительные и застойные явления на месте патологического очага в ободочной кишке ликвидируются, не закрывая противоестественный задний проход, производят резекцию левой половины ободочной кишки с восстановлением проходимости путем наложения анастомоза между поперечной ободочной и сигмовидной ободочной кишками (при резекции левого изгиба и нисходящей ободочной кишки) или между нисходящей ободочной кишкой и ректосигмоидальным отделом (при резекции сигмовидной ободочной кишки).

В третий этап, через 3—4 нед, закрывают противоестественный задний проход, ликвидируя (рассекая) одновременно шпору.

Результаты хирургического лечения рака ободочной кишки зависят от целого ряда факторов, в частности, от локализации процесса, гистологического строения опухоли, степени прорастания кишечной стенки, наличия метастазов, радикальности оперативного вмешательства.

Более благоприятные результаты оперативного лечения отмечены при отсутствии метастазов в лимфатических узлах, при опухолях, не прорастающих серозной оболочкой, при скirrosной форме аденокарциномы.

По данным некоторых авторов, местный рецидив реже наблюдается после правосторонней гемиколэктомии, что связывают как с большим радикализмом операции при раке правой половины ободочной кишки,

так и с характером соединяемых органов — тонкая и толстая кишки (Б. А. Петров, 1962; Wright и соавт., 1969).

РАК ПРЯМОЙ КИШКИ

Рак прямой кишки составляет около 80 % всех злокачественных опухолей толстой кишки и от 4 до 6 % всех локализаций рака у человека. Среди злокачественных опухолей пищеварительного тракта рак прямой кишки занимает 3-е место после рака желудка и пищевода.

Определенную роль в возникновении рака прямой кишки играют одиночные и множественные полипы, расценивающиеся как истинный предрак, а также различные воспалительные заболевания (неспецифический язвенный колит, болезнь Крона и др.).

По уровню заболеваемости различают страны с очень высокой заболеваемостью (Дания, ЧССР, США, Англия, Канада, Новая Зеландия, Аргентина), умеренной (большинство европейских стран, Австралия), низкой (СССР, большинство стран Азии, Южной Америки) и очень низкой (страны Центральной Африки, Греция) (Stewart, 1971).

Чаще всего рак прямой кишки наблюдается в возрасте 40—60 лет. В возрасте до 50 лет раком прямой кишки болеют чаще женщины, а в возрасте старше 60 лет — мужчины.

Патологическая анатомия. Среди злокачественных новообразований прямой кишки 97—99 % составляет рак, 1—3 % — саркома и злокачественная миома прямой кишки.

В прямой кишке обычно выделяют три отдела: 1) аноректальный; 2) ампулярный; 3) супраампулярный.

Длина аноректального отдела равна 3—4 см, ампулярного — 9—10 см, супраампулярного — 4—5 см. Последний покрыт брюшиной и имеет небольшую брыжейку. Ампулярный отдел большей частью расположен внебрюшинно. Чаще всего раком поражается ампулярный отдел (до 85 %), затем супраампулярный (6—12 %) и аноректальный (4—8 %).

В НИИ проктологии МЗ РСФСР выделяют следующие макроскопические формы рака прямой кишки: 1) экзофитный; 2) блюдцеобразный (переходная форма); 3) эндофитный. Экзофитный рак встречается у

32,5 % больных, переходный — у 45,9 %, эндофитный — у 21,6 % (В. Д. Федоров и соавт., 1980).

Экзофитный рост опухоли характерен для опухолей ампулярного отдела прямой кишки. Экзофитные опухоли имеют грибовидную форму, растут в просвет кишки, отличаются меньшей склонностью к прорастанию кишки и метастазированию. Эндофитные опухоли быстро прорастают всю толщу стенки кишки, параректальную клетчатку, склонны к раннему метастазированию. Эндофитный рак обычно поражает супраампулярный отдел прямой кишки.

Наиболее частой формой раковых опухолей прямой кишки является аденокарцинома, которая наблюдается у 90—93 % больных. Слизистый рак встречается у 3—5 % больных, солидный — у 2—3 %, недифференцированный — у 0,5 %, скирр — у 0,5 %, плоскоклеточный — у 1—2 %.

Различные по строению и локализации опухоли прямой кишки имеют свои особенности местного и регионарного распространения. Black и Waugh (1948), Г. А. Блинова (1956) и другие показали, что при экзофитном раке внутрстеночное распространение достигает 4,5 см от видимого края опухоли. Поэтому во время операции необходимо отступать от края опухоли не менее чем на 5 см.

Внутрстеночное распространение опухоли чаще происходит в проксимальном направлении (15 %), реже — в дистальном (6 %) (Г. А. Блинова, 1957, и др.).

При прорастании за пределы кишки рак аноректального отдела проникает в кожу, глуболежащую клетчатку седалищно-прямокишечного пространства, во внутренний и наружный сфинктеры заднего прохода. У мужчин прорастание может происходить в кожу промежности и луковицу мочеиспускательного канала, у женщин — в заднюю стенку влагалища. Рак ампулярного отдела по выходе за пределы собственной фасции прорастает в окружающую тазовую клетчатку, переходит на боковые стенки таза. У мужчин он может прорасти в семенные пузырьки, предстательную железу, мочевой пузырь, у женщин — в заднюю стенку матки и влагалище, крестец. Рак супраампулярного отдела долго растет в пределах кишечной стенки, охватывая ее циркулярно и больше спереди, вызывая иногда непроходимость кишечника. С течением времени опухоль

прорастает в брыжейку сигмовидной ободочной кишки, распространяется по брюшине.

Большое значение для успешного хирургического лечения рака прямой кишки имеет изучение путей метастазирования. Метастазы при раке прямой кишки наблюдаются в среднем у 50—55 % больных. На основании анатомических исследований В. Р. Брайцев (1960) установил два основных пути лимфооттока прямой кишки, граница между которыми проходит на уровне 5—6 см от заднего прохода. Опухоли, расположенные ниже этого уровня, метастазируют по ходу средних и нижних прямокишечных сосудов в лимфатические узлы, расположенные на задней поверхности прямой кишки, в крестцовые, подчревные лимфатические узлы. Плоскоклеточный рак заднего прохода дает метастазы в паховые лимфатические узлы. Кроме того, рак нижеампулярного отдела кишки может метастазировать также вверх, по ходу верхней прямокишечной артерии. Рак прямой кишки, расположенный выше 5—6 см от заднего прохода, то есть рак средне- и верхнеампулярного отделов, дает метастазы в лимфатические узлы по ходу верхней прямокишечной и нижней брыжеечной артерии. По данным Valdoni (1967), у 20 % больных при раке этого отдела прямой кишки метастазы обнаруживаются в лимфатических узлах, расположенных у начального отдела нижней брыжеечной артерии. Далее метастазирование идет в околоаортальные лимфатические узлы и в печень.

Большое практическое значение, особенно в связи с развитием сберегательных операций на прямой кишке, имеет возможность ретроградного метастазирования рака прямой кишки, хотя оно встречается очень редко — у 6,5 % больных (С. А. Холдин, 1977).

Регионарные метастазы обнаруживаются при аденокарциноме у 50 % больных, при коллоидном раке — у 70 %, при анапластических формах рака — у 82 % (Dukes, 1950). Плоскоклеточный рак метастазирует чаще, чем железистый.

Метастазирование рака прямой кишки происходит и гематогенным путем. Отдаленные метастазы чаще всего наблюдаются в печени.

По международной классификации TNM, прямая кишка делится на две области, причем опухоль следует относить к той об-

ласти, в которой находится большая ее часть: а) прямая кишка над переходной складкой брюшины; б) прямая кишка под переходной складкой брюшины. При исследовании удаленных препаратов рекомендуется использовать гистопатологическую классификацию, так же, как и деление по степени клеточной дифференцировки.

T — *первичная опухоль.*

T₁ — опухоль, занимающая 1/3 или менее длины или окружности прямой кишки и не инфильтрирующая мышечный слой.

T₂ — опухоль, занимающая более 1/3, но не более половины длины или окружности прямой кишки, или инфильтрирующая мышечный слой, но не вызывающая ограничения смежности кишки.

T₃ — опухоль, занимающая более половины длины или окружности прямой кишки или вызывающая ограничение смежности, но не распространяющаяся на соседние структуры.

T* — опухоль, распространяющаяся на соседние структуры.

N — *регионарные лимфатические узлы.*

N_x — поскольку оценить состояние интраабдоминал*ных лимфатических узлов не представляется возможным, следует употреблять категорию N_x, которая может быть дополнена данными гистологического исследования, например N_{x-} или N_{x+}.

M — *отдаленные метастазы.*

M₀ — нет признаков отдаленных метастазов.

M₁ — имеются отдаленные метастазы.

Клиническая картина рака прямой кишки зависит от места расположения опухоли, характера ее роста и стадии заболевания. Характерными симптомами являются: патологические выделения, нарушение функции кишечника, боль и другие неприятные ощущения в прямой кишке или прилегающих областях.

К патологическим выделениям относят появление при дефекации с калом крови, слизи, гноя. Самым частым и характерным симптомом является выделение крови. Он встречается у 90 % больных. Вначале кровь может выделяться в виде капель, прожилок, полосок на поверхности кала. По мере роста опухоли больные отмечают отхождение значительных примесей крови, а иногда и большого количества жидкости цвета мясных помоев или дегтеобразного кала со зловонным запахом. Кровь и кровянистые выделения предшествуют акту дефекации, в отличие от геморроидального кровотечения, возникающего в конце дефекации. Постоянная потеря крови приводит к развитию анемии.

Выделение слизи, особенно с кровью, довольно часто наблюдается при раке прямой кишки. В отличие от энтероколита, при раке выделяется немного слизи в виде небольших комочков или хлопьев.

Нарушение функции кишечника характеризуется запором, поносом, чередованием запора и поноса, болезненными, не приносящими облегчения тенезмами с выделением кровянистой слизи, изменением формы кала, недержанием кала и газов. Нарушение функции кишечника мы наблюдали у 58 % больных, явления частичной кишечной непроходимости — у 20 %.

Боль обычно появляется в выраженных стадиях заболевания, когда возникает нарушение проходимости кишечника или опухоль прорастает в нервные сплетения. Исключением составляет лишь рак заднего прохода.

Каждая из локализаций рака прямой кишки имеет свои характерные клинические особенности. Рак аноректального отдела рано распространяется на сфинктер, окружающие ткани, богатые чувствительными нервными окончаниями. Ранним признаком его является боль, которая может быть самостоятельной или связана с актом дефекации. Травмирование каловыми массами раковой язвы вызывает постоянное кровотечение. Инфильтрация сфинктера приводит к потере сократительной способности, сужению заднего прохода, недержанию и затруднению выделения кала. При распространении опухоли на мочеиспускательный канал нарушается мочеиспускание, вплоть до полной задержки мочи. При раке заднего прохода может наблюдаться вторичная инфекция параректальной клетчатки с образованием абсцессов и свищей.

Рак ампулярного отдела прямой кишки может длительное время не проявляться. У большинства больных одним из первых и характерных признаков является выделение крови и слизи. Ранними и частыми симптомами рака этой локализации являются чередование слизистого поноса с запором, частые безрезультатные позывы на низ, тенезмы. Боль не характерна для ранних стадий заболевания, она появляется при прорастании окружающих тканей.

Рак супраампулярного отдела может встречаться в форме экзофитно растущей аденокарциномы (тогда он проявляется, как и рак ампулярного отдела, патологическими выделениями, нарушением функции

кишечника) и в форме кольцевидного скիրра. В последнем случае он длительное время не проявляется. Постепенно возникает затрудненное опорожнение кишечника в виде упорного запора, иногда наблюдается чередование запора с поносом. В последующем развивается полная непроходимость кишечника, частота которой при раке прямой кишки составляет 14 % (В. П. Петров, 1966). Характерна боль внизу живота. При изъязвлении опухоли присоединяются лихорадка, исхудание, анемия.

В очень редких случаях (у 2—3 % больных) рак прямой кишки протекает бессимптомно. Экзофитные опухоли растут медленно, проявляются выделением крови и слизи. Эндофитный рак сопровождается распадом тканей, что приводит к повышению температуры тела, развитию анемии, образованию воспалительных инфильтратов в малом тазу. Диффузно-инфильтративные опухоли распространяются в подслизистом слое и длительное время ничем не проявляются. В поздних стадиях заболевания возникают нарушения кишечной проходимости.

Д и а г н о с т и к а. Диагноз рака прямой кишки ставят на основании пальцевого исследования кишки, ректороманоскопии и рентгенологического исследования.

У 75—90 % больных опухоль можно обнаружить путем пальцевого исследования прямой кишки. Это исследование рекомендуют проводить в коленно-локтевом положении больного, в положении на спине и на корточках. Рак аноректального, нижне- и среднеампулярного отделов прямой кишки обычно доступен для обнаружения пальцем. Исследование больного в положении на корточках, особенно при натуживании, дает возможность определить нижний край и более высоко расположенной опухоли.

Характерными признаками рака при пальцевом исследовании прямой кишки являются плотная консистенция опухоли, наличие изъязвления с плотными, валикообразными краями, ригидность кишечной стенки, наличие крови на пальце после исследования.

Для обнаружения опухолей верхне- и супраампулярного отделов прямой кишки и уточнения диагноза при ниже расположенных опухолях применяют ректороманоскопию. Это исследование обычно производят после очищения кишечника с помощью клизм. С помощью ректороманоскопа удается осмотреть около 30—50 см кишки, то

есть прямую кишку и часть сигмовидной ободочной кишки. При наличии рака в поле зрения видна бугристая, плотная, легко кровоточащая при дотрагивании тубусом ректороманоскопа опухоль. Эндоскопическое исследование завершают взятием кусочка опухоли для гистологического исследования.

Завершает диагностику рака прямой кишки рентгенологическое исследование, которое позволяет уточнить локализацию, протяженность поражения, наличие или отсутствие сопутствующих поражений толстой кишки, состояние проходимости кишечника. Рентгенологическими признаками рака прямой кишки являются: обрыв складок слизистой оболочки, пристеночный дефект наполнения, иногда с нишей, неровность и ригидность стенок кишки, сужение просвета кишки с супрастенотическим расширением, расширение ампулы прямой кишки ниже сужения.

Для определения взаимоотношения пораженного участка кишки с окружающими органами и тканями предлагают сочетать исследование с помощью контрастной клизмы и пневморетроперитонеумом (И. Ф. Брацлавский, 1962).

Для точной диагностики и успешного лечения обязательным является применение всех дооперационных методов обследования (пальцевого, эндоскопического, гистологического и рентгенологического). Неполноценное обследование и, как следствие этого, лечение по поводу других заболеваний является наиболее частой (36 %) причиной запущенных форм рака прямой кишки. Поздняя обращаемость приводит к выявлению у 20 % больных запущенных форм рака прямой кишки (В. А. Кобец, 1966).

Хирургическое лечение. Первая успешная попытка удаления прямой кишки принадлежит Faget (1739), который из промежностного доступа иссек нижнюю часть прямой кишки по поводу тяжелого нагноительного процесса. Однако основоположником хирургии прямой кишки обычно считают Lisfranc, который в 1826 г. выполнил промежностную ампутацию прямой кишки по поводу рака (рис. 154). Уже в то время хирурги начали разрабатывать операции с сохранением сфинктера прямой кишки. Первые подобные операции начал выполнять Diffenbach (1845).

Наибольшее распространение в прошлом столетии и в первой трети нашего века получили крестцовые методы оперирования. Впервые крестцовый доступ был применен Kocher в 1875 г., однако его обычно связывают с именем Kraske (1885), который детально описал его технику.

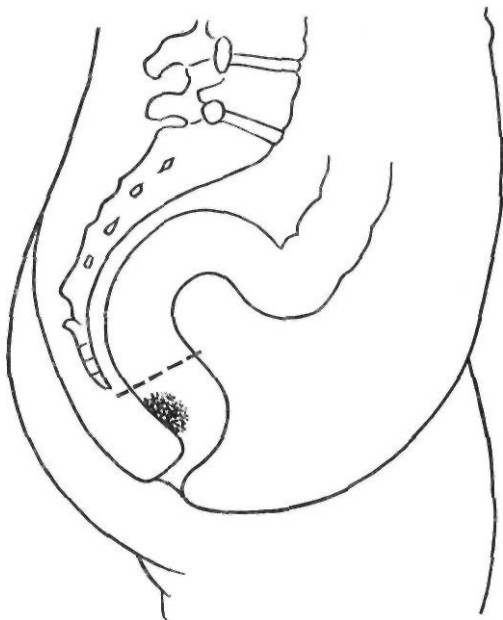


Рис. 154. Ампутация прямой кишки по Lisfranc

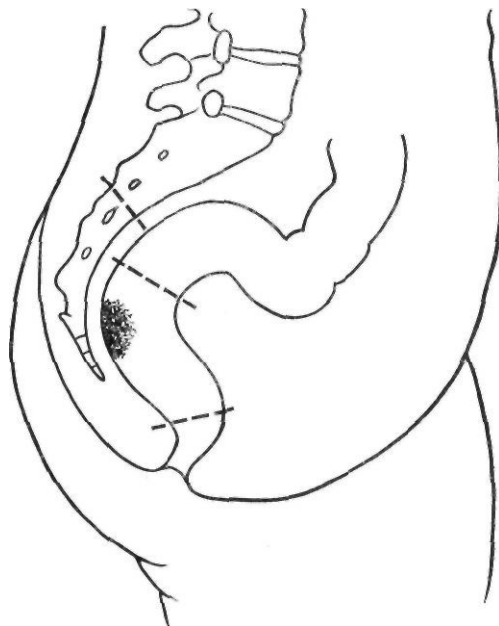


Рис. 155. Резекция прямой кишки по Kraske

Kraske предложил для расширения доступа резецировать нижнюю часть крестца до уровня третьего крестцового отверстия (рис. 155).

Чтобы избежать недостаточности швов и уменьшить частоту плохо заживающих кишечных свищей, часто встречающихся при крестцовой резекции, Hochenegg (1888, 1889) предложил два метода операции: 1) эвагинационный и 2) метод протягивания.

Первый метод заключается в следующем. После резекции кишки из крестцового доступа дистальную культю эвагинируют, выворачивают через заднепроходный канал, проксимальную культю протягивают через эвагинированную дистальную культю и оба конца сшивают вне крестцовой раны, после чего вправляют в полость малого таза. При втором методе операции дистальную культю выворачивают через заднепроходный канал, удаляют ее слизистую оболочку. Культю вправляют в таз. Верхнюю культю протягивают через мышечную трубку и подшивают к коже (рис. 156).

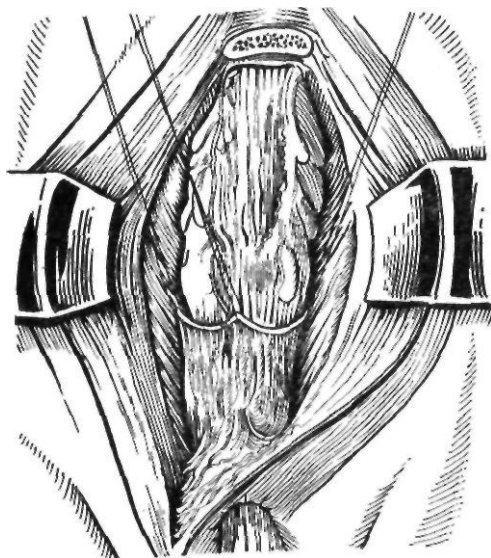


Рис. 156. Операция по Hochenegg

Крестцовые операции широко применяли в то время, когда летальность после брюшно-промежностной операции была значительной и риск вскрытия и инфицирования брюшной полости был достаточно высок. Недостатками их являются травма крестца, остеомиелит, повреждение нервных путей, длительно незаживающие и трудно поддающиеся лечению кишечные свищи, неудобство ухода за крестцовым задним проходом, невозможность полного удаления регионарных лимфатических узлов, в особенности при высоком поражении прямой кишки.

Поскольку задача хирургического лечения рака прямой кишки не могла быть решена с помощью

промежностных и крестцовых операций, одновременно разрабатывались другие методики. В 1877г. Volkmann высказал мысль о необходимости предварительной мобилизации кишки через брюшную полость. Впервые комбинированную операцию с использованием брюшного и промежностного этапов для иссечения прямой кишки применил Konig (1882). Начав операцию из промежност-

ного доступа и не достигнув верхнего края опухоли, он вскрыл брюшную полость, пересек сигмовидную ободочную кишку и вывел проксимальный конец ее в виде противоестественного заднего прохода, а пораженную часть удалил снизу.

Однако широкое признание комбинированный брюшно-промежностный метод получил после опубликования работ Gaudier (1895), Chalot (1895) и Quenu (1896), которые начали применять эту операцию как метод выбора при хирургическом лечении рака прямой кишки. Большое число клинических, анатомических, оперативно-технических разработок этой операции выполнили Quenu (1896, 1898, 1913) и Miles (1907, 1920, 1931), именем которых обычно и называют эту операцию.

Операция заключается в следующем. Нижне-срединным разрезом вскрывают брюшную полость. Рассекают брюшину вдоль сигмовидной ободочной и прямой кишок. Мобилизуют прямую кишку с клетчаткой и собственной фасцией. Пересекают верхнюю прямокишечную артерию, а затем и кишку. Нижний конец кишки после ушивания погружают под тазовую брюшину, которую ушивают над кишкой. Верхний конец кишки выводят в левой подвздошной области в виде одноствольного противоестественного заднего прохода. После этого выполняют промежностный этап операции, удаляют прямую кишку с опухолью.

В нашей стране эту операцию впервые выполнили И. А. Алексинский (1914) и А. В. Мартынов (1914). До настоящего времени она является одним из основных способов хирургического лечения рака прямой кишки.

Bakes (1921) и Kirschner (1934) предложили выполнять синхронную одномоментную брюшно-промежностную экстирпацию прямой кишки. Эта методика заключается в одновременном оперировании двумя бригадами хирургов со стороны брюшной полости и промежности или крестца. Широко применял и пропагандировал эту операцию Lloyd-Davies (1939).

Наряду с методами, обеспечивающими радикальное удаление опухоли прямой кишки с регионарными лимфатическими узлами, начали разрабатывать сфинктерсохраняющие операции. В основу этих операций положены предложенные Nochenegg (1889) принципы эвагинации и протягивания кишки. Наибольшее распространение среди сфинктерсохраняющих операций получила брюшно-анальная резекция.

Впервые в 1892 г. Maunsell разработал на трупах следующую операцию. Предварительно растягивают сфинктер заднего прохода. Затем вскрывают брюшную полость. Мобилизуют кишку с опухолью. Опухоль инвагинируют в остающуюся нетронутой нижеампулярную часть и выводят наружу от заднего прохода. Выворачивают нижеампулярную часть. Выполняют круговую резекцию и накладывают анастомоз. Затем со стороны брюшной полости подтягивают кишку вверх, восстанавливают целостность брюшины. В клинике эту операцию выполнили Hurtleу (1892), Trendelenburg (1897). В нашей стране аналогичную операцию предложил И. И. Греков (1910). Методика ее заключалась в следующем. Во время лапаротомии мобилизуют резецируемый участок

кишки. Через задний проход как можно ближе к опухоли на корнцанге проводят пуговку Мэрфи, над которой тупо перевязывают кишку. Потягивая за корнцанг, эвагинируют опухоль за пределы растянутого сфинктера. Участок кишки с опухолью резецируют со стороны промежности. Концы кишки сшивают между собой двухрядным швом. Анастомоз временно фиксируют к коже.

А. А. Шалимов (1954) модифицировал способ Грекова. Предложенная им операция отличается следующими особенностями: 1) прямую кишку после пересечения ее стенок подшивают лишь к серозно-мышечной оболочке низведенной кишки; 2) линия пересечения прямой кишки с низведенной сигмовидной ободочной кишкой не помещается за пределами сфинктера, а возвращается после наложения швов обратно в полость малого таза; 3) излишек низведенной сигмовидной ободочной кишки отсекают не сразу, а через 15—20 дней после операции. Однако принцип эвагинации и перенесения резекции и шва анастомоза за пределы брюшной полости и малого таза сохраняется при обеих операциях.

Turnbull (1960), Mandache (1960), Cutait (1961) предложили следующую методику двухэтапной брюшно-анальной резекции прямой кишки с эвагинацией и протягиванием. После резекции прямой кишки выворачивают оставшуюся аноректальную культю и протягивают через нее верхний отрезок сигмовидной ободочной кишки, чтобы из заднего прохода выходило до 10 см кишки. Это состояние сохраняется 2—3 нед. За это время поверхность сигмовидной ободочной кишки и вывернутая мышечная стенка прямой кишки срастаются друг с другом. Через 2 нед отсекают избыточную часть кишки и сшивают слизистые оболочки аноректальной культы и сигмовидной ободочной кишки. В течение 7—10 дней анастомоз постепенно уходит в полость таза через задний проход. Недостаток операции — длительное формирование анастомоза — окупается хорошей запирающей способностью сфинктера (Cutait, 1985).

Другой способ брюшно-анальной резекции предложил Villard (1905, 1910). После мобилизации и перевязки верхней прямокишечной артерии у места ее отхождения мобилизованную часть кишки низводят в подбрюшинное пространство. Листки брюшины подшивают к кишке как можно выше. Брюшную полость зашивают наглухо. Операцию заканчивают со стороны промежности. Ушивают задний проход. Проводят циркулярный

разрез на границе кожи и слизистой оболочки заднего прохода. Затем, растягивая сфинктер, начинают отслаивать слизистую оболочку от сфинктера вверх. Рассекают леваторы и НИЗВОДЯТ кишку до заранее намеченного уровня. Отсекают кишку и подшивают к краям разреза кожи.

В последующем эта методика была усовершенствована Babcock (1939), который предложил сохранять слизистую оболочку заднепроходного канала и накладывать анастомоз между низведенной кишкой и верхним краем заднепроходного канала. Однако, опасаясь, что сфинктер будет тянуть анастомоз в процессе его заживления, Babcock предложил выполнять сфинктеротомию со шиванием сфинктера вокруг низведенной толстой кишки. Позже начали растягивать сфинктер вместо его рассечения (Black, 1952).

Л. М. Нисевич (1943) предложил модификацию комбинированной брюшно-промежностной ампутации прямой кишки с сохранением сфинктера, которую применяют в настоящее время. При этом кишку мобилизуют вначале через брюшную полость, а затем через отдельный разрез между копчиком и задним проходом. Слизистую оболочку заднепроходного канала удаляют. Кишку низводят, фиксируют и пересекают на расстоянии 6—8 см от заднего прохода. Оставшийся отрезок отсекают спустя 5—6 дней.

В последние годы получил распространение трансанальный метод формирования коло-анального анастомоза, разработанный Parks (1972).

Некоторые хирурги для сохранения функции сфинктера применяют брюшно-сакральный (D'Alaines, 1946; Localio, 1969) или брюшно-парасакральный (А. С. Лурье, 1957) метод. При этом после мобилизации кишки через брюшную полость и ушивания над перемещенной кишкой брюшины рассекают кожу над крестцом. Последний резецируют или слева от него пересекают ягодичную мышцу и вскрывают полость малого таза. Заканчивают мобилизацию, извлекают и резецируют кишку. Накладывают анастомоз по типу конец в конец.

Наряду с комбинированными операциями разрабатывали и чисто брюшной метод операций при раке прямой кишки. Эту операцию называют передней резекцией. В 1897 г. Trendelenburg сообщил об успешной резекции верхней части прямой кишки через брюшную полость с наложением анастомоза по типу конец в конец. В нашей стране первую внутрибрюшную резекцию ректосигмоидального отдела выполнил в 1929 г. Г. Б. Рашковский. Б. А. Петров (1942) сообщил о выполненных им и С. С. Юдиным (1938) чрезбрюшинных резекциях прямой кишки с предварительной перевязкой верхней прямокишечной артерии. Переднюю резекцию широко внедрил в практику Dixon (1948) после того, как Westhues и Dukes (1930) доказали, что ретроградное метастазирование при раке прямой кишки встречается очень редко, то есть ниже опухоли, между ней и сфинктером практически не встречается лимфатических узлов, пораженных метастазами.

В 1920 г. Hartmann предложил внутрибрюшную экстирпацию прямой кишки с ушиванием дистального конца кишки и выведением проксимального конца ее на брюшную стенку в виде противоестественного заднего прохода.

При невозможности низведения сигмовидной ободочной кишки для восстановления непрерывности кишечника некоторые хирурги после резекции прямой кишки применяют илеоректопластику. Идея замещения прямой кишки отрезком тонкой кишки принадлежит Н. К. Холину (1913). Впервые илеоректопластику выполнил Soresi (1915).

Brandt (1937) произвел илеоректопластику после удаления прямой кишки по поводу рака.

В настоящее время при раке прямой кишки чаще стали применять расширенные операции. Вместе с прямой и сигмовидной ободочной кишками удаляют пораженные лимфатические узлы 2-го и 3-го порядка (аортотазовоподвздошная лимфаденэктомия; Bacon, 1964; И. П. Дедков, 1975). Bacon и Khubchandani (1964) сообщили о 584 аортоподвздошных лимфаденэктомиях с перевязкой нижней брыжеечной артерии. Пять лет прожили 60,6 % оперированных (до применения этой методики этот показатель составлял 55 %). Разрабатываются комбинированные операции, предусматривающие резекцию и удаление отдельных тазовых органов, а также полное удаление органов и клетчатки таза (И. П. Дедков, 1975; Brunschwig, 1948, 1961). Основной задачей при этом является отведение мочи. Brunschwig применял имплантацию моче-

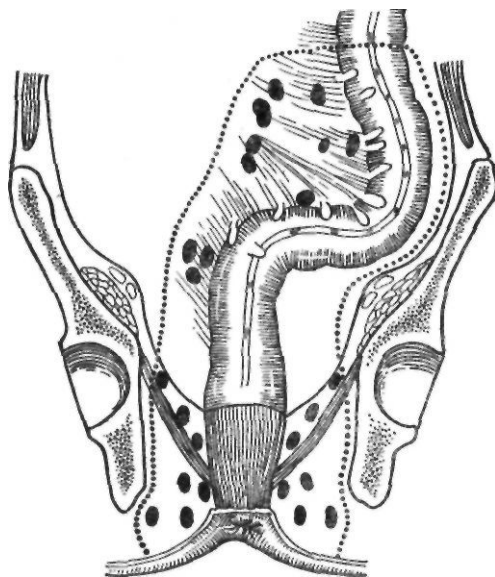


Рис. 157. Операция Кено — Майльса

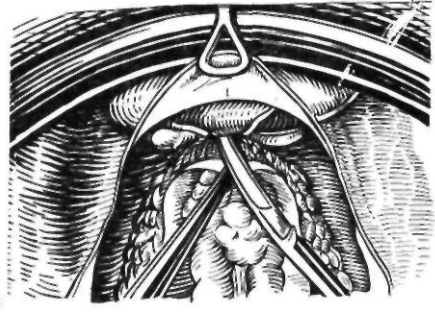
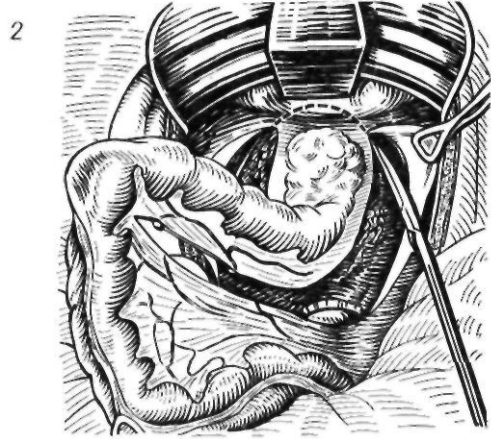
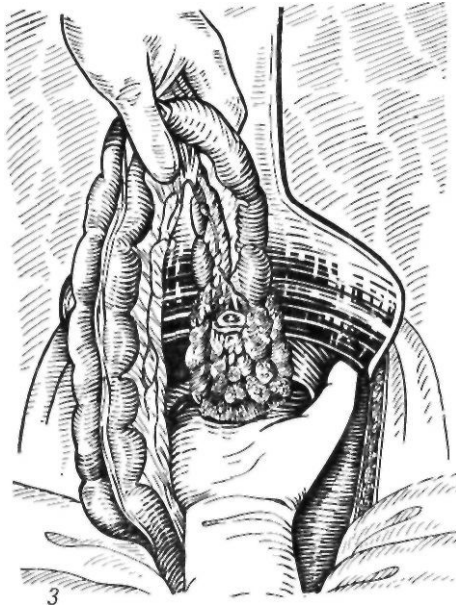
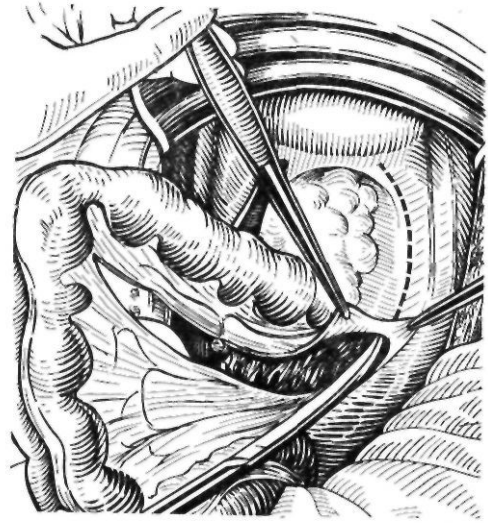
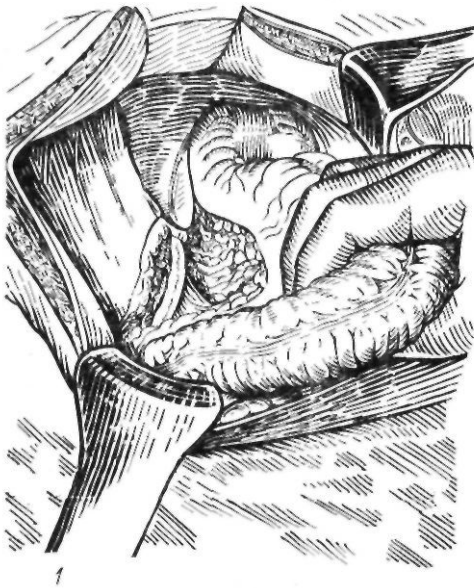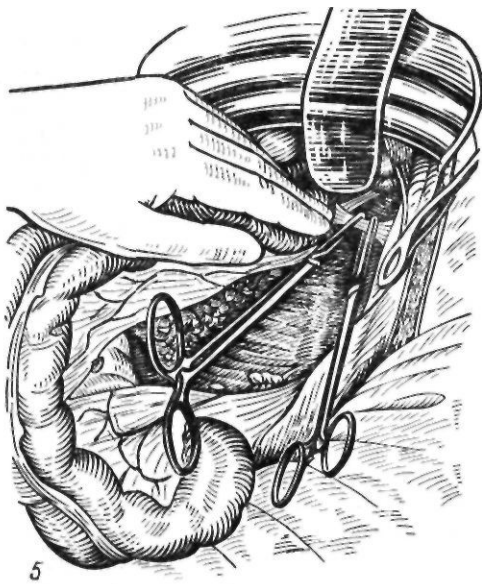


Рис. 158. Брюшно-промежностная экстирпация прямой кишки:

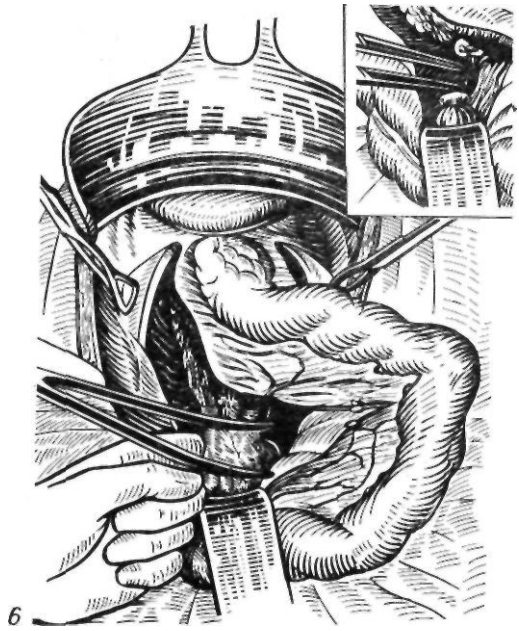
1 — рассечение тазовой брюшины слева от прямой кишки; 2 — рассечение тазовой брюшины справа от прямой кишки; 3 — мобилизация задней стенки прямой кишки; 4 — мобилизация передней стенки прямой кишки;

точников в толстую кишку, отказавшись от более сложных методик (например, создание искусственного мочевого пузыря из слепой кишки). И. П. Дедков сообщил об успешном применении такой методики.

Современные принципы хирургического лечения рака прямой кишки. Выбор оперативного вмешательства при раке прямой кишки зависит от локализации опухоли, стадии за-



5



6



7

Рис. 158 (продолжение)

5 — перевязка средних прямокишечных артерий; 6 — перевязка верхней прямокишечной артерии; 7 — пересечение леваторов

болевания. Обнаружить четкую зависимость между гистологической формой опухоли и отдаленными результатами лечения не удастся. Поэтому считают, что гистологическое строение опухоли не должно быть определяющим при выборе метода операции. Среди операций, применяющихся при раке прямой кишки, различают экстирпацию, ампутацию и резекцию прямой кишки. Под экстирпацией подразумевают удаление всего дистального отдела толстой кишки, начиная с нижней части сигмовидной ободочной кишки, с последующим вшиванием прокси-

мального конца кишки в брюшную стенку в виде противоестественного заднего прохода. Ампутация заключается в удалении низведенной кишки вместе со сфинктером на уровне промежностно-крестцовой раны. Резекцией кишки называют иссечение кишки с сохранением наружного сфинктера и восстановлением непрерывности кишечника с помощью анастомоза по типу конец в конец или методом протягивания через заднепроходный канал.

При опухолях анального и нижеампулярного отделов на расстоянии до 6—7 см от заднего прохода, при больших опухолях других отделов прямой кишки, прорастающих в окружающие ткани, операцией выбора является брюшно-промежностная экстирпация по Кеню—Майльсу (рис. 157). Эту операцию выполняют также при наличии неблагоприятных анатомических условий — короткой сигмовидной ободочной кишки и ее брыжейки, неблагоприятного варианта распределения сосудов.

Техника этой операции состоит в следующем. Срединным разрезом от лобка до пупка, обходя последний слева и выше его на 4 см, вскрывают брюшную полость. Сигмовидную ободочную кишку отводят вправо

и рассекают брюшину у основания брыжейки от нисходящей ободочной кишки до прямокишечно-пузырной складки у мужчин и прямокишечно-маточной — у женщин. Пересекают брыжейку сигмовидной ободочной кишки, выделяют, перевязывают и пересекают под контролем зрения верхнюю прямокишечную артерию у места ее отхождения от нижней брыжечной артерии, сохраняя сосудистую аркаду остающейся кишки. Брыжейку и кишку отсепаровывают от задней брюшной стенки с обнажением мочеочника, чтобы проследить ход последнего. Затем сигмовидную ободочную кишку отворачивают влево, рассекают брюшинный листок и брыжейку на уровне бифуркации аорты и разрез продлевают вниз, соединяя с первым разрезом. Таким образом проникают в забрюшинное пространство (рис. 158). Пересекают тонкую пластинку фасции, прикрепляющую ректосигмоидальный отдел с его треугольной брыжейкой к мысу. Перевязывают крестцовую артерию, что уменьшает кровотечение при мобилизации прямой кишки. Но часто эта артерия очень тонкая и ее не перевязывают. В позадипрямокишечное пространство вводят руку и заднюю поверхность прямой кишки отслаивают от надкостницы крестца и фасции таза. В момент выделения задней поверхности прямой кишки могут быть повреждены позвоночные вены, что приводит к трудно останавливаемому кровотечению. Затем тупфером и ножницами освобождают до леваторов переднюю поверхность прямой кишки от мочевого пузыря и предстательной железы у мужчин, матки и влагалища — у женщин. С боковых сторон прямая кишка остается висеть на переднебоковых связках прямой кишки, в которых проходят средние прямокишечные артерии. Эти связки частично надсекают до места прохождения артерий, а затем на них накладывают зажимы, пересекают и перевязывают. У самых леваторов по боковым стенкам прямой кишки проходят анастомозы нижних геморроидальных артерий со средними. Эти сосуды по возможности следует пересечь на зажимах и перевязать, чтобы не было кровотечения в послеоперационный период. По линии рассечения брыжейки между зажимами или после прошивания с помощью аппарата УКЛ между двумя рядами танталовых швов пересекают сигмовидную ободочную кишку, концы которой погружают кистетным швом.

Слева в подвздошной области делают косой разрез длиной 5—6 см, и париетальную брюшину подшивают к апоневрозу. В этот разрез выводят изнутри наружу нити от проксимального конца сигмовидной ободочной кишки. Дистальный конец сигмовидной ободочной кишки погружают в таз и над ним кетгутowymi швами сшивают брюшину тазового дна. Потягивая за нити, в подвздошный разрез выводят проксимальный конец сигмовидной ободочной кишки. Брюшную полость зашивают послойно.

Выведенный конец кишки подшивают к брюшине частыми швами, а через сутки вскрывают и формируют плоскую колостому.

В настоящее время ряд хирургов предпочитают забрюшинное проведение сигмовидной ободочной кишки при формировании плоской колостомы. Этот способ предложил Goigher в 1958 г. При этом надсекают переходную складку брюшины и брюшину отслаивают до наружного края прямой мышцы живота. В левой подвздошной области делают круговой разрез кожи и T-образно рассекают апоневроз. Формируют канал, через который выводят сигмовидную ободочную кишку и подшивают к краям кругового разреза кожи, а после вскрытия просвета кишки подшивают к краям кожной раны, формируя плоскую губовидную стому.

Затем больного укладывают для промежностной операции. Заднепроходное отверстие закрывают кистетным швом, проведенным вокруг него подкожно, и окаймляют на расстоянии 2,5—3 см разрезом. Рассекают кожу и подкожную клетчатку, выделяя с заднепроходным каналом как можно больше ишиоректальной клетчатки. Сухожильное кольцо и мышечные волокна леваторов вокруг прямой кишки пересекают вначале с одной стороны, а затем и с другой. Чтобы не поранить кишку, этот прием лучше осуществлять под контролем введенного в полость таза пальца. Кишку удаляют. Промежностную рану ушивают и дополнительно дренируют пресакральное пространство в течение 4—5 дней через отдельную контрапертуру, наложенную сбоку от основной раны.

В последнее время широкое распространение получила синхронная экстирпация прямой кишки, выполняемая одновременно двумя бригадами хирургов. Первая бригада оперирует со стороны брюшной полости,

вторая — со стороны промежности. После ревизии брюшной полости и установления операбельности опухоли мобилизуют прямую кишку, перевязав предварительно верхнюю прямокишечную или нижнюю брыжеечную артерию. Кишку с опухолью отделяют от крестца и боковых стенок таза до леваторов. В этот момент вторая бригада производит ушивание заднего прохода и начинает мобилизацию прямой кишки со стороны промежности. Выделяют и по частям нажимах пересекают леваторы, рассекают фасцию Вальдейера, после чего прямую и сигмовидную ободочную кишки свободно выводят в промежностную рану. На мобилизованную кишку с опухолью надевают резиновую перчатку и фиксируют ее. Затем кишку извлекают в брюшную полость, выводят через отдельный разрез в левой подвздошной области и резецируют. Ушивают тазовую брюшину. Кишку подшивают к боковой стенке живота. Вторая бригада хирургов в это время зашивает рану промежности и дренирует полость малого таза.

В последние годы большое внимание уделяется проблеме реабилитации больных, у которых был удален замыкательный аппарат прямой кишки. При формировании одностольной подвздошной колостомы Lambie (1922) окутывал выведенную кишку кожным лоскутом. Удерживание кала и газов достигалось прижатием лоскута к туловищу. На принципе механического пережатия просвета выведенной кишки основано формирование подвздошной колостомы по Аминеву, Гаккеру, Курцану. Г. В. Бондарь и А. А. Фефелов (1977) предложили создавать кожно-мышечный клапан, закрывающий просвет кишки. Schmidt и Bruch (1982) формируют сфинктер из гладкой мускулатуры кишки, окутывая свободным серозно-мышечным лоскутом из толстой кишки ее конечную выведенную часть.

Создание замыкательного аппарата прямой кишки при формировании промежностной колостомы осуществлялось путем подшивания низведенной кишки к леваторам, ягодичным мышцам и коже промежности (С. И. Спасокукоцкий, 1936), окутыванием низведенной кишки кожным лоскутом (М. С. Солдатенков, В. И. Ульянов, 1968). Для создания искусственного сфинктера используют лоскуты ягодичных мышц (Н. И. Махов, 1976), мышц бедра: тонкой (И. Л.

Фаерман, 1929; Pickrell, 1952) и приводящей (В. И. Рыков, 1978; Goebell, 1958); рис. 159.

При опухолях средне- и верхнеампулярного отделов прямой кишки, когда нижний край опухоли располагается не ближе 8 см от заднего прохода, показана брюшно-анальная резекция. Противопоказаниями к операции являются особенности анатомического строения сигмовидной ободочной кишки (короткая кишка и брыжейка) и распределения сосудов.

Брюшно-анальную резекцию выполняют в различных вариантах: с низведением сигмовидной ободочной кишки через лишенный слизистой оболочки заднепроходный канал; с низведением поперечной ободочной кишки; с формированием сигмопрямкишечного анастомоза; с формированием трансанального колоанального анастомоза. Техника брюшно-анальной резекции с протягиванием следующая.

Срединным разрезом от лобка и на 6 см выше пупка вскрывают брюшную полость. Мобилизуют сигмовидную, восходящую ободочные кишки и левый изгиб ободочной кишки. Нижнюю брыжеечную артерию пересекают дистальнее отхождения левой ободочной артерии, стараясь сохранить аркаду, чтобы не нарушить питания кишки. На 1—2 см ниже аркады рассекают брюшину. Кровоснабжение мобилизованной кишки до намеченной линии пересечения должно быть хорошим, пульсация артерий — видимой на глаз, в противном случае необходимо перейти на брюшно-промежностную экстирпацию с наложением противоестественного заднего прохода. Место пересечения кишки напротив перевязанной краевой артерии отмечают наложением толстой лигатуры с оставлением нитей длиной 2—3 см. В области таза опускают мобилизованную сигмовидную ободочную кишку, над которой сшивают брюшину. Брюшную полость зашивают наглухо.

Затем больного подготавливают к операции на промежности. В прямую кишку вводят марлевый тампон, смоченный спиртом. Края заднего прохода захватывают зажимами Алиса в 4 симметричных местах и разводят в стороны. Осторожно, не прокалывая мышечный слой, на слизистую оболочку вокруг заднего прохода накладывают кисетный шов (рис. 160). Потягивая за кисетный шов, по окружности слизистой оболочки, отступя 0,5 см от гребешковой линии,

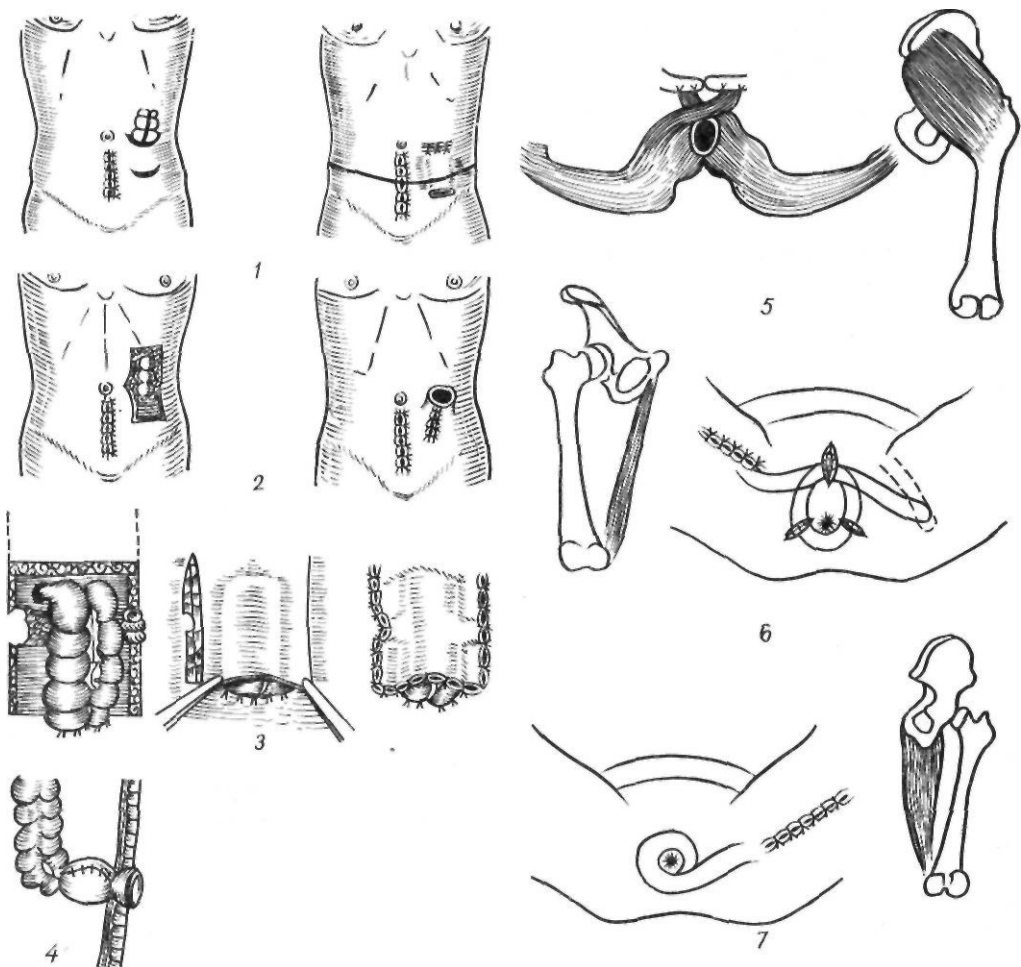


Рис. 159. Варианты создания удерживающих колостом и замыкательного аппарата прямой кишки:

1 — по Аминеву; 2 — по Ламбре; 3 — по Гаккеру — Курцану; 4 — по Шмидту — Бруху; 5 — по Махову; 6 — по Фаерману; 7 — по Гобеллу

делают циркулярный разрез до подслизистого слоя. Слизистую оболочку отсепаровывают тупфером и ножницами от сфинктера на протяжении 2,5—5 см, растягивая при этом края разреза вместе со сфинктером крючками Фарабефа. Над копчиком поперечным разрезом длиной 4—5 см рассекают кожу и подкожную клетчатку, связки и проникают в полость таза. В полость таза вводят палец и под его контролем пересекают мышечную оболочку прямой кишки на границе отсепарованной слизистой оболочки. Выводят наружу слизистую оболочку заднепроходного канала, прямую кишку и часть мобилизованной сигмовидной ободочной кишки до лигатур, отмечающих

линию пересечения. Дальнейшее выведение сигмовидной ободочной кишки проводят очень осторожно, избегая малейшего ее натяжения. При этом кишка не должна висеть, чтобы не повредить сосудистой аркады, так как у заднего прохода кишка должна иметь хорошее кровоснабжение. При отсутствии кровотечения и наличии явных признаков омертвения петли даже на этом этапе приходится отказываться от сохранения сфинктера и выполнять лапаротомию с удалением омертвевшего участка кишки и наложением противоестественного заднего прохода.

Кишку подшивают вокруг к ране заднего прохода кетгутowymi швами. Через копчи-

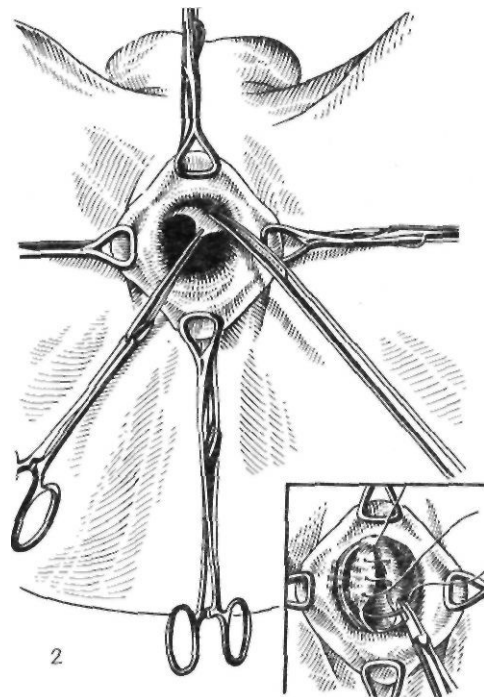
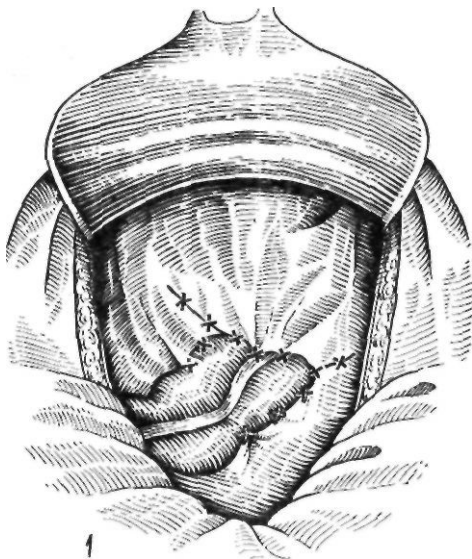


Рис. 160. Брюшно-анальная резекция прямой кишки:

1 — восстановление тазовой брюшины; 2 — отделение слизистой оболочки заднепроходного канала

ковый разрез полость таза дренируют резиновыми круглыми и плоскими дренажами. Выведенную наружу кишку пересекают по намеченной линии или проксимальнее ее, чтобы часть кишки оставалась вне раны. Через 10 дней избыток кишки отсекают на уровне заднего прохода.

Ряд хирургов считают низведение сигмовидной ободочной кишки нерадикальной операцией, поскольку не полностью удаляются лимфатические узлы по ходу нижней брыжеечной артерии, содержащие в 20 % случаев регионарные метастазы. Нередко развивается некроз низведенного участка кишки. В связи с этим предпочитают операцию низведения поперечной ободочной кишки, разработанную Tourpet (1950). При этом нижнюю брыжеечную артерию пересекают у аорты, удаляют сигмовидную ободочную кишку с брыжейкой и низводят поперечную ободочную кишку или левый изгиб ободочной кишки. Кровоснабжение низводимой части кишки осуществляется из средней ободочной артерии за счет аркады 1-го порядка. Для укорочения пути низведения кишку проводят через бессосудистую зону тонкой кишки или забрюшинно, позади подвздошной кишки.

Брюшно-анальную резекцию прямой кишки с наложением сигмопрямокишечного

анастомоза мы выполняем в нашей модификации (А. А. Шалимов, 1969).

Срединным разрезом от лобка и на 6 см выше пупка вскрывают брюшную полость. Убедившись в операбельности опухоли прямой кишки, мобилизуют сигмовидную, нисходящую ободочные кишки и левый угол ободочной кишки. Как правило, пересекают нижнюю брыжеечную артерию у места отхождения ее от аорты. В редких случаях при наличии ограниченной опухоли и хорошо развитой аркады пересекают верхнюю прямокишечную артерию и одну из ветвей сигмовидных артерий у места их отхождения с учетом сохранения аркады. Ниже на 1—2 см рассекают брюшину. Кровоснабжение мобилизованной кишки до намеченной линии пересечения должно быть хорошим, а пульсация артерий — видимой на глаз. Чтобы избежать натяжения при низведении мобилизованной кишки, предполагаемая линия пересечения ее должна свободно доходить до середины бедренного треугольника справа. Намеченное место пересечения кишки напротив перевязанной краевой артерии прошивают аппаратом УКЛ. Сигмовидную ободочную кишку отводят вправо и рассекают брюшину до прямокишечно-пузырной складки у мужчин и прямокишечно-маточной — у женщин. Брыжейку и кишку

отсепаровывают от задней брюшной стенки с обнажением мочеточника, чтобы проследить ход последнего. Затем сигмовидную ободочную кишку отворачивают влево, рассекают брюшинный листок и брыжейку на уровне бифуркации аорты и разрез продлевают вниз, соединяя с первым разрезом. Таким образом проникают в забрюшинное пространство. Пересекают тонкую пластинку фасции, прикрепляющую ректосигмоидальный отдел с его треугольной брыжейкой к мысу. Здесь же пересекают и перевязывают крестцовую артерию. В позадипрямокишечное пространство вводят руку и заднюю поверхность прямой кишки отслаивают вместе с клетчаткой от фасции таза. Затем тупферами и ножницами освобождают до леваторов переднюю поверхность прямой кишки от мочевого пузыря и предстательной железы у мужчин и матки и влагалища — у женщин. Пересекают переднебоковые связки прямой кишки с перевязкой средних прямокишечных сосудов и анастомозов нижних и средних прямокишечных сосудов. После мобилизации прямую кишку у леваторов перевязывают шелковой лигатурой. Брюшную рану временно закрывают и больного переводят в положение для операции на промежности. Заднепроходный канал тщательно протирают спиртом и спиртовым раствором йода, после чего расширяют крючками Фарабефа. У лигатуры на слизистую оболочку накладывают кисетный шелковый шов и дистальнее — 4 симметричные держалки. Между кисетным швом и держалками стенку прямой кишки циркулярно пересекают на расстоянии 2,5—3 см от заднего прохода (над сфинктером). Кишку выводят через заднепроходный канал, покрытый слизистой оболочкой, до намеченной линии пересечения сигмовидной ободочной кишки. Потягивая за держалки и при помощи крючков Фарабефа обнажают пересеченный край прямой кишки у заднепроходного канала. Сигмовидную ободочную кишку подшивают вокруг к анальному краю прямой кишки серозно-мышечными узловыми швами. Выше швов отсекают низведенную кишку с помощью аппарата УКЛ и накладывают узловые капроновые швы через все слои прямой и сигмовидной ободочной кишок узелками внутрь. Сигмопрямокишечный анастомоз оказывается наложенным над сфинктером. При этом сам сфинктер, а также слизистая оболочка, покрывающая

заднепроходный канал, остаются неповрежденными. В заднепроходный канал и в просвет низведенной кишки вводят специальную пластмассовую цилиндрическую втулку, наружный край которой фиксируют вокруг заднепроходного отверстия к коже. После смены белья и повторной обработки рук через контрапертуру в левой подвздошной области забрюшинно к ложу прямой кишки подводят резиновый дренаж. Восстанавливают целостность тазовой брюшины путем подшивания ее к низведенной кишке. Брюшную полость тщательно осушивают, орошают раствором антибиотиков и послойно ушивают. Втулку извлекают через 10 дней. Она обеспечивает постоянное зияние сфинктера и создает покой анастомозу (рис. 161).

В ряде стран (Англия, Канада и др.) распространена методика трансанального анастомозирования, предложенная Parkes (1972). При этом после мобилизации резецируют сигмовидную ободочную и прямую кишку, пересекая последнюю над сфинктером. Анастомоз накладывают из промежностного доступа. Заднепроходный канал открывают с помощью ретрактора. Удаляют слизистую оболочку оставшейся части прямой кишки, начиная с переходной линии. Низводят толстую кишку, располагая ее в лишенной слизистой оболочки культе прямой кишки. Анастомоз накладывают в заднепроходном канале, захватывая узловыми швами стенку толстой кишки, верхнюю часть внутреннего сфинктера и слизистую оболочку заднепроходного канала. Дренируют пресакральное пространство и накладывают разгрузочную колостому. У пожилых, ослабленных больных возможно применение менее травматичной брюшно-анальной резекции прямой кишки с наложением одностольной колостомы в левой подвздошной области и сохранением наружного сфинктера и мышц тазового дна (И. М. Иноятов, 1969). Операция радикальна, поскольку прямую кишку удаляют с окружающей клетчаткой и регионарными лимфатическими узлами. В последующем возможно восстановление естественного пассажа путем низведения ободочной кишки в заднепроходный канал.

При опухолях супраампулярного отдела показана внутрибрюшная (передняя) резекция прямой кишки. При этом со стороны брюшной полости мобилизуют и резецируют прямую кишку и дистальный участок сигмо-

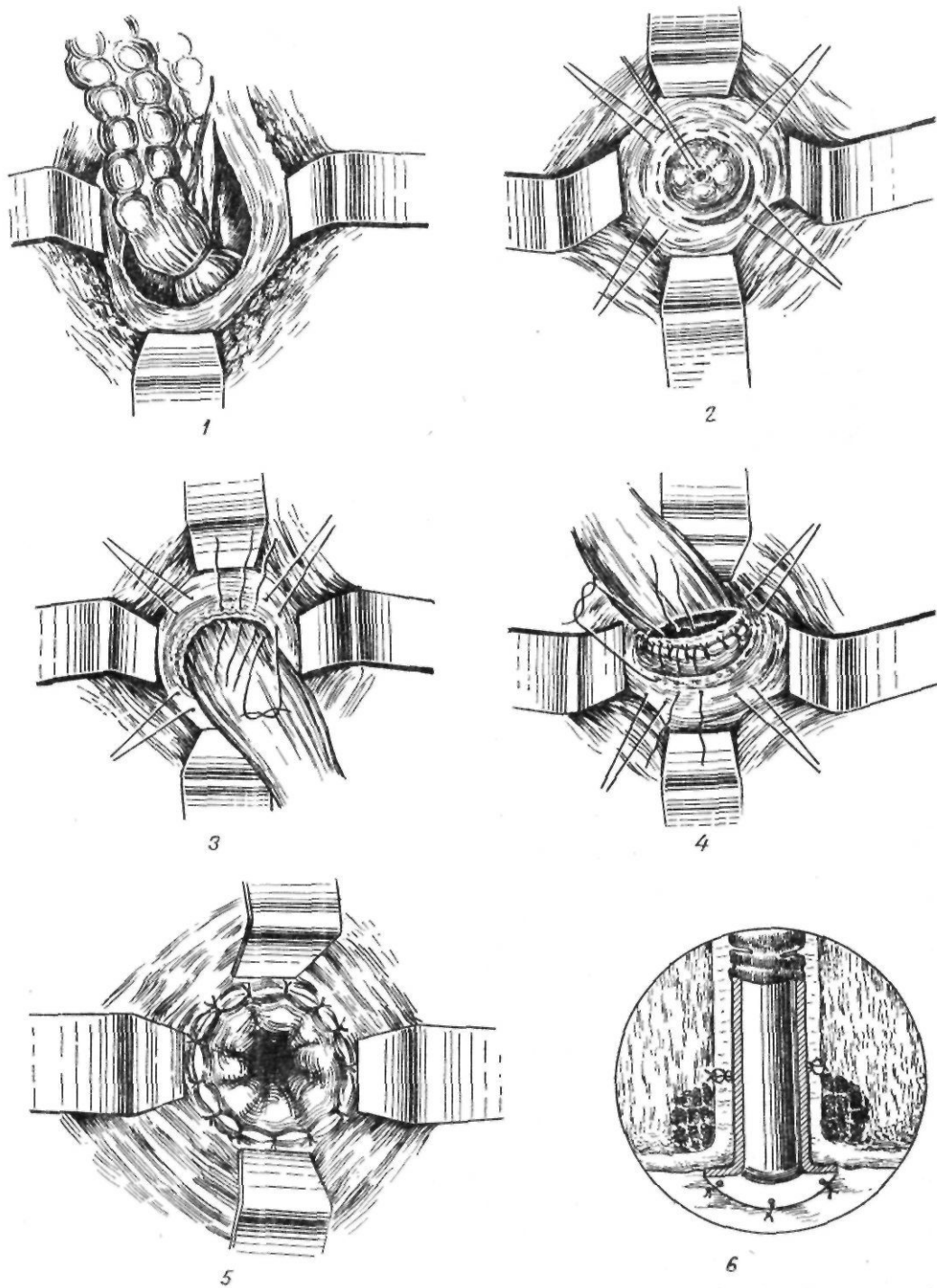


Рис. 161. Брюшно-анальная резекция в модификации А. А. Шалимова: 1 — мобилизация прямой кишки; 2 — наложение кистых швов на слизистую оболочку заднепроходного канала; 3 — подшивание низведенной сигмовидной ободочной кишки к заднепроходному каналу; 4,5 — формирование сигмопрямокишечного анастомоза; 6 — окончательный вид операции

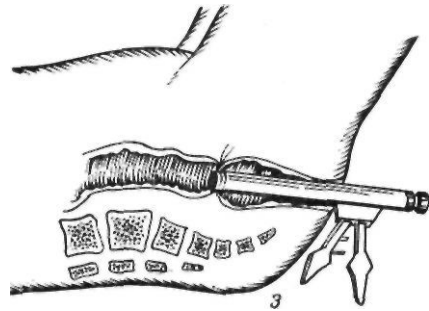
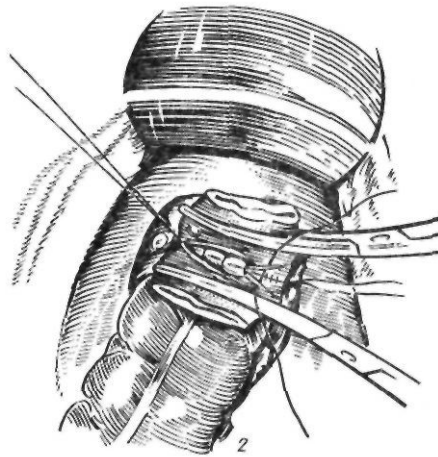
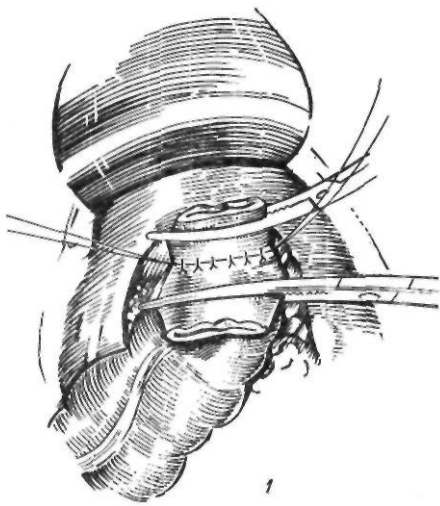


Рис. 162. Передняя резекция прямой кишки:

1, 2 — формирование анастомоза вручную; 3 — наложение анастомоза с помощью аппарата КЦ-28

видной ободочной кишки с наложением анастомоза по типу конец в конец и погружением его под тазовую брюшину. Характерной особенностью этой операции в отличие от резекции сигмовидной ободочной кишки является мобилизация прямой кишки, в результате чего последняя удлиняется, что дает возможность закончить резекцию анастомозом по типу конец в конец.

По мнению большинства хирургов, переднюю резекцию прямой кишки следует выполнять в случае локализации опухоли на расстоянии не менее 10 см от края заднего прохода, при экзофитных подвижных, высокодифференцированных опухолях, занимающих не более половины окружности кишки.

Внутрибрюшную переднюю резекцию прямой кишки можно применять с наложением анастомоза вручную и сшивающим аппаратом КЦ-28 (рис. 162).

Техника операции. Мобилизуют сигмовидную ободочную кишку, ректосигмоидальный отдел и прямую кишку, как и при резекции с протягиванием, но переднебоковые связки прямой кишки пересекают только до линии,

намеченной для резекции, а ниже оставляют, так как там проходят средние прямокишечные артерии или анастомозы с нижними прямокишечными артериями, которые должны осуществлять кровоснабжение оставшегося участка прямой кишки. В необходимых пределах на прямую и сигмовидную кишки накладывают зажимы и производят резекцию. Отступя 0,8 см от зажимов, накладывают провизорные узловыесерозно-мышечные швы на заднюю губу предполагаемого анастомоза и, наложив последний шов, завязывают его, сблизив прямую и сигмовидную ободочную кишки. Отступя 0,6 см от швов, вскрывают обе кишки и сшивают заднюю губу анастомоза однорядными шелковыми швами, а затем после отсечения зажимов сшивают и переднюю губу анастомоза, завязывая узелки внутрь просвета. На переднюю губу анастомоза накладывают второй ряд серозно-мышечных швов. Слева у крыла подвздошной кости делают косой разрез длиной 3—5 см, рассекают кожу с подкожной клетчаткой и апоневроз наружной косой мышцы живота,

тупо раздвигают внутреннюю косую и поперечную мышцы. Брюшину отслаивают до таза в виде канала, и через этот канал вводят резиновые дренажи в малый таз внебрюшинно к линии сигмопрямкишечного анастомоза. Брюшину тазового дна зашивают над линией анастомоза. Брюшную полость зашивают наглухо.

При внутрибрюшной резекции прямой кишки с наложением механического шва сшивающим аппаратом КЦ-28 вначале также мобилизуют прямую кишку. Затем через заднепроходный канал помощник вводит тубус от сшивающего аппарата, и на нем с помощью кисетного шва завязывают место пересечения прямой кишки. Проксимальнее кишку пересекают и в пределах намеченного объема резекции удаляют. В конец сигмовидной ободочной кишки вставляют второй конец сшивающего аппарата и фиксируют при помощи кисетного шва. Концы сшивающего аппарата соединяют, сшивают сигмовидную ободочную и прямую кишки танталовыми скрепками. Отсекают излишек кишок у шва. Аппарат извлекают через заднепроходный канал. Вокруг анастомоза накладывают второй ряд серозно-мышечных швов. Дренируют полость малого таза внебрюшинно, и брюшную полость ушивают наглухо.

В. Б. Александров (1971) предлагает не накладывать второй ряд швов, а подкреплять линию швов специальным клеем.

В настоящее время наблюдается тенденция к расширению показаний к передней резекции прямой кишки. Операцию рекомендуют выполнять и при более низком расположении опухоли (низкая передняя резекция). Askergman и соавторы (1979) предлагают для улучшения условий выполнения низкой передней резекции прямой кишки производить клиновидную резекцию лобковой кости. При этом благодаря мобилизации мочевого пузыря удается наложить низкий прямокишечный анастомоз на уровне 1—2 см над задним проходом.

У тяжелых, ослабленных больных при наличии выраженных нарушений функции сердечно-сосудистой системы, почек и других жизненно важных органов можно применять менее травматичные вмешательства, например, внутрибрюшную экстирпацию прямой кишки по Гартманну или двухмоментные оперативные вмешательства.

При небольших (диаметром не более 2 см) высокодифференцированных опухолях ниж-

неампулярного отдела прямой кишки, ограниченных слизистой оболочкой и подслизистым слоем, ряд хирургов (Mason, 1974; Allgower и соавт., 1982) применяют парасакральный доступ с рассечением сфинктера прямой кишки по задней срединной линии, предложенный Cripps (1876). В пределах здоровых тканей иссекают опухоль и тщательно послойно сшивают рассеченные ткани. Эта методика особенно показана при высоком риске операции, у пожилых, ослабленных больных. Авторы подчеркивают хорошее восстановление замыкательной функции сфинктерного аппарата.

Увеличение возможностей хирургического лечения рака прямой кишки предполагает более широкое применение комбинированных и расширенных операций. Комбинированные операции выполняют при прорастании опухоли в соседние органы (у женщин — во влагалище, в матку; у мужчин — в предстательную железу, семенные пузырьки, мочевой пузырь). У мужчин при прорастании опухоли на большом протяжении в мочевой пузырь и предстательную железу без отдаленных метастазов радикальная операция заключается в эвисцерации малого таза, то есть полном удалении органов и клетчатки таза.

Заключительным этапом операции является пересадка мочеточников в «илеоцекальный мочевой пузырь» или в отключенную петлю подвздошной кишки и формирование сигмостомы. Обязательным при эвисцерации малого таза является аортоподвздошно-тазовая лимфаденэктомия.

Расширенные операции выполняют при значительном местном распространении опухоли и наличии метастазов в регионарных лимфатических узлах. При этом после удаления прямой кишки и формирования сигмостомы рассекают брюшину до горизонтальной части двенадцатиперстной кишки. Брюшину отслаивают в обе стороны до боковых стенок живота, выделяя мочеточники. Клетчатку, лимфатические узлы по ходу аорты, нижней полой вены, подвздошных сосудов и стенок малого таза удаляют одним блоком. Восстанавливают целостность брюшины.

Комбинированное лечение рака прямой кишки. Этот метод, представляющий собой сочетание предоперационного облучения и последующей операции, в последние годы привлекает внима-

ние хирургов и онкологов. Впервые о предоперационном облучении раковой опухоли прямой кишки сообщил Symmods (1914), который с успехом применил комбинированный метод лечения у больного, считавшегося ранее неоперабельным. В дальнейшем возможности расширения границ операбельности были подтверждены клиническими наблюдениями многих авторов.

В настоящее время комбинированное лечение рака прямой кишки получает все большее распространение. Согласно статистическим данным, свыше 5 лет после операции живут 55 % больных, которым проводили лучевую терапию перед операцией, и 47 % больных, которым выполняли только хирургическое вмешательство.

Паллиативные операции. В тех случаях, когда имеются отдаленные неудалимые метастазы (в печени, брюшине и др.), выполняют паллиативные операции. К ним относятся наложение противоестественного заднего прохода и паллиативная резекция. Противоестественный задний проход накладывают при неудалимой первичной опухоли и нарушении проходимости кишечника. Паллиативная резекция заключается в удалении пораженной части кишки в пределах здоровых тканей и лимфатических узлов и оставлении неудалимых отдаленных метастазов. Таким образом, удаляют источник кровотечения, распада, инфекции, дальнейшего роста и метастазирования.

Результаты хирургического лечения рака прямой кишки. За последние 10—15 лет непосредственные результаты оперативного лечения рака прямой кишки значительно улучшились. Послеоперационная летальность снизилась в 3—4 раза и составляет в среднем 6—8 %. Значительно хуже отдаленные результаты. Число больных, проживших 5 лет после операции, составляет в среднем 45—50 %.

ДОБРОКАЧЕСТВЕННЫЕ ОПУХОЛИ ОБОДОЧНОЙ И ПРЯМОЙ КИШОК

В отличие от новообразований тонких кишок опухоли ободочной и прямой кишок встречаются гораздо чаще.

Dukes (1958) делит доброкачественные опухоли ободочной и прямой кишок на: А — эпителиальные (аденома, ворсинчатая

опухоль); Б — соединительнотканые и мышечные (фиброма, липома, миома); В — сосудистые и лимфатические (гемангиома, лимфома); Г — неопухольевые образования (воспалительные полипы, гранулемы, специфические разрастания при сифилисе, туберкулезе, псевдополипы при дизентерии, амебиазе и регионарном колите); Д — кисты.

Эпителиальные опухоли. *Полип* — доброкачественная эпителиальная опухоль на ножке, растущая из слизистой оболочки.

Полипы являются самой распространенной доброкачественной опухолью ободочной и прямой кишок и имеют наибольшее практическое значение, так как, наряду с ворсинчатыми опухолями и диффузным семейным полипозом, относятся к истинным предраковым заболеваниям этого отдела кишечника. По данным многих авторов, полипы встречаются в ободочной и прямой кишках у 2,3—33 % больных.

Предложено большое число классификаций полипов и полипоза ободочной и прямой кишок, в основу которых положены клиническое течение заболевания и морфологическая характеристика полипов. Одной из наиболее удобных в практическом отношении является классификация полипов и полипоза ободочной кишки, предложенная В. Л. Ривкиным и соавторами (1969):

I группа. Полипы (одиночные, групповые): а) железистые и железисто-ворсинчатые (аденомы и аденопапилломы); б) гиперпластические (милиарные); в) кистозно-гранулирующие (ювенильные); г) фиброзные полипы анального канала; д) редкие неэпителиальные полиповидные образования.

II группа. Ворсинчатые опухоли.

III группа. Диффузный полипоз: а) истинный (семейный); б) вторичный псевдополипоз.

Чаще всего полипы локализуются в прямой, слепой и восходящей ободочной кишках. У 70 % больных полипы обнаруживаются в прямой кишке. Они обычно встречаются у больных в возрасте 40—60 лет, у мужчин несколько чаще, чем у женщин. Величина полипов колеблется от размеров просяного зерна до кулака взрослого человека. Полипы обычно покрыты неизменной слизистой оболочкой, однако иногда они могут изъязвляться или некротизироваться. Макроскопически полип представляет собой округлое образование, бледно-розового или

красного цвета, на узкой ножке или широком основании. Различают одиночные, групповые и множественные полипы. При групповых полипах в одном из участков толстой кишки обнаруживают несколько полипов. При множественных полипах новообразования располагаются во всех отделах толстой кишки. Одиночные полипы наблюдаются у 61 % больных, групповые и множественные — у 39 % (Н. У. Шнигер, 1973). С увеличением числа полипов повышается возможность малигнизации (А. М. Никитин и соавт., 1984).

Чаще всего встречаются железистые полипы — аденомы и железистоворсинчатые — аденопапилломы. При их гистологическом исследовании обнаруживается доброкачественная гиперплазия слизистой оболочки. Кроме того, могут наблюдаться различные стадии атипии и анаплазии вплоть до возникновения инвазивного рака. Гиперпластические, или милиарные, полипы представляют собой мелкие полиповидные образования, возникающие в результате гиперплазии нормальной слизистой оболочки и склонные к малигнизации. При милиарных полипах слизистая оболочка кишки покрыта мелкими, величиной с просяное зерно, полипами. Ювенильные полипы были описаны Morson (1962), который рассматривает их как порок развития, гамартому слизистой оболочки кишки. Они характеризуются скоплением кистозно измененных желез слизистой оболочки.

Клиническая картина. Одиночные полипы ободочной и прямой кишок обычно протекают бессимптомно. Чем ближе к началу толстой кишки располагается полип, тем реже он клинически проявляется. Поэтому одиночные доброкачественные опухоли слепой и восходящей ободочной кишок обычно являются случайной находкой при обследовании больного, во время операции или на вскрытии.

Основным симптомом полипов является кишечное кровотечение. По данным литературы, оно наблюдается у 30—80 % больных. При полипах прямой кишки кровотечение возникает вследствие механической травмы, и жидкая кровь обволакивает оформленный стул. При сильном кровотечении возникают тенезмы, и выделяемая с калом кровь имеет вид сгустков. При полипах толстой кишки, особенно ее проксимальных отделов, кровь смешивается с калом, кото-

рый частично изменяется, что придает ему темную окраску. Кровотечение чаще наблюдается при групповых и множественных полипах. Количество выделяемой крови может составлять от нескольких капель до 200—300 мл. В редких случаях кровотечение приводит к развитию тяжелой анемии.

Кроме крови и кровянистых выделений у некоторых больных наблюдаются слизистые выделения, обусловленные сопутствующим колитом или проктитом. Относительно редко наблюдаются признаки моторного и секреторного раздражения толстой кишки — понос, тенезмы, слизь в кале. Более характерен для полипов хронический запор.

Хотя боль не является патогномоничным признаком полипов толстой кишки, многие больные отмечают тупую, тянущую боль в прямой кишке, отдающую в крестец, поясницу. Низко расположенные полипы, особенно на ножке, могут выпадать через задний проход при дефекации или натуживании и ущемляться в заднепроходном канале, вызывая сильную боль. Большие полипы толстой кишки могут вызывать нарушение кишечной проходимости — обтурацию, инвагинацию.

Диагноз устанавливают на основании данных анамнеза, пальцевого исследования прямой кишки, эндоскопии, рентгенологического исследования. С помощью пальцевого исследования можно обнаружить крупные полипы, расположенные на расстоянии 9—10 см от заднего прохода. Ректороманоскопия позволяет не только выявить полипы прямой и сигмовидной ободочной кишок, но и произвести их биопсию. Рентгенологическое исследование, ирригоскопия имеют большое значение для диагностики полипов проксимальных отделов толстой кишки. Для этого используют тугое и полутугое заполнение кишечника, двойное контрастирование, суперэкспонированные снимки, парietoграфию, латероскопию, сигмографию по Шассару—Лапине. При рентгенологическом исследовании обнаруживают округлый или овальный, центрально расположенный дефект наполнения с четкими контурами. В настоящее время для диагностики опухолей толстой кишки широко используют колоноскопию, позволяющую осмотреть всю толстую кишку и произвести биопсию.

Лечение. Основным видом лечения полипов ободочной и прямой кишок является

хирургическое вмешательство. Обычно применяют трансанальное удаление полипов, электрокоагуляцию полипов через ректоскоп и резекцию кишки. Трансанальное удаление показано при расположении полипа на расстоянии до 10 см от заднего прохода. После кратковременной 2—3-дневной подготовки под местной инфильтрационной анестезией растягивают сфинктер заднего прохода. В зависимости от высоты расположения опухоли в прямую кишку вводят ректальное зеркало или длинные крючки. Накладывают 2 зажима на ножку или основание полипа, и последний отсекают. Ушивают кетгутум дефект слизистой оболочки. Если полип имеет широкое основание, его иссекают в пределах неизменной слизистой оболочки. При наличии групповых полипов их иссекают поочередно, сохраняя между ранами участки здоровой слизистой оболочки для улучшения заживления и эпителизации раневых поверхностей. В заключение в прямую кишку вводят тампон с мазью Вишневского и газоотводную трубку. Больному назначают легкоусвояемую диету и в течение 5—6 дней — настойку опия.

Электрокоагуляцию через ректороманоскоп применяют при полипах, расположенных на расстоянии до 30 см от заднего прохода. При этом используют щипцы для бронхоэзофагоскопии. Манипуляцию производят в коленно-локтевом положении больного. Пассивный электрод фиксируют к голени или пояснично-крестцовой области, активный вводят через ректороманоскоп, покрытый изнутри изолятором, или на щипцы надевают резиновую трубку. Полип захватывают за верхушку щипцами, наконечник аппарата для диатермии прикладывают к щипцам. Подтягивая полип, его постепенно коагулируют до основания. За один сеанс не рекомендуется коагулировать более 12—15 полипов. С особой осторожностью следует коагулировать высоко расположенные полипы, так как возможна перфорация кишки. Кроме того, во время коагуляции следует периодически подкачивать в кишку воздух, так как описаны случаи взрыва кишечного газа метана во время электрокоагуляции. После электрокоагуляции назначают холод на живот, постельный режим, легкоусвояемую диету, синтомицин, норсульфазол.

С внедрением фиброколоноскопии, позво-

ляющей осмотреть всю толстую кишку, получило распространение удаление полипов проксимальных отделов ободочной кишки с помощью специальной петли, проводимой через колоноскоп.

При групповых и множественных полипах правой и левой половин ободочной кишки применяют резекцию пораженных участков вплоть до право- или левосторонней гемиколэктомии.

Диффузный полипоз представляет собой тяжелое системное заболевание, характеризующееся частой малигнизацией, имеющее наследственный и семейный характер.

Первый случай диффузного полипоза описал как секционную находку Menzel в 1721 г. Семейный характер заболевания впервые был отмечен Cripps (1882).

В 1921 г. Peutz описал у 5 детей из одной семьи полипоз пищеварительного тракта в сочетании с темными пигментными пятнами губ, щек, кожи вокруг рта, ладоней. В 1949 г. Jeghers выделил характерную триаду симптомов — полипоз пищеварительного тракта, наличие пигментных пятен, наследственный характер заболевания. В настоящее время эта триада симптомов известна как синдром Пейтца — Егерса.

За последние 25 лет описан ряд новых синдромов при диффузном полипозе толстой кишки. Gardner (1948) наблюдал сочетание полипоза толстой кишки с множественными остеомы и опухолями мягких тканей (синдром Гарднера). Cronkrite и Canada (1955) описали синдром, характеризующийся генерализованным полипозом пищеварительного тракта, кожной пигментацией, облысением и онихотрофией (синдром Кронкайта — Канада). В 1959 г. Turcot и соавторы наблюдали у брата и сестры, страдавших полипозом кишки, медуллобластомой спинного мозга и глиобластомой лобной доли. Сочетание семейного полипоза со злокачественными опухолями нервной системы получило название синдрома Тюрко.

Наличие такого количества недостаточно изученных синдромов затрудняет построение классификации диффузного полипоза. Вместе с тем они встречаются очень редко, лишь у 5 % больных. У 95 % больных наблюдается изолированный диффузный полипоз толстой кишки.

В. Л. Ривкин и соавторы (1969) предлагают следующую классификацию истинного семейного диффузного полипоза прямой

и ободочной кишок, основанную на гистологической структуре полипов: 1) аденопапилломатозный полипоз; 2) гиперпластический (милиарный) полипоз; 3) кистозно-гранулирующий (ювенильный) полипоз; 4) смешанный полипоз. По мнению авторов, одиночные истинные полипы и диффузный полипоз с точки зрения морфологии и морфогенеза идентичны. Поэтому формы диффузного полипоза должны быть такими же, как и одиночных полипов.

При аденопапилломатозной форме на слизистой оболочке толстой кишки, начиная от илеоцекального клапана до прямой кишки, разбросано большое количество полипов разной величины — аденом, папиллом. Описаны наблюдения больных, у которых насчитывали до 5000 полипов. Между отдельными полипами имеются участки непораженной слизистой оболочки. При милиарном полипозе вся слизистая оболочка покрыта маленькими (диаметром 0,2—0,3 см) сферическими образованиями, по виду напоминающими красную икру. Ювенильный полипоз характеризуется наличием крупных одиночных или множественных групповых, легко кровоточащих полипов на ножке, располагающихся преимущественно в прямой или сигмовидной ободочной кишке.

Клиническая картина. В детском и юношеском возрасте заболевание протекает бессимптомно; оно начинает проявляться к 20—25 годам. Клиника диффузного полипоза характеризуется болью в животе, обильным выделением из прямой кишки слизи с примесью крови, периодическим обильным ректальным кровотечением, частым болезненным поносом. Кроме того, больные жалуются на общую слабость, похудание. Отмечаются задержка физического и психического развития, анемия и гипопропротеинемия. Иногда появляются безбелковые отеки. У некоторых больных наблюдается выпадение полипозных масс из заднего прохода с их ущемлением. В результате могут появиться слабость сфинктера заднего прохода, выпадение прямой кишки. Иногда при диффузном полипозе, пальцы рук и ног приобретают форму барабанных палочек. В крови, кроме анемии, может отмечаться эозинофилия.

Самым опасным осложнением диффузного полипоза является злокачественное перерождение. Частота малигнизации при этом заболевании приближается к 100 % (В. Л.

Ривкин и В. Н. Юлаев, 1973). При диффузном полипозе толстой кишки частота малигнизации заметно нарастает от слепой кишки к прямой. По данным В. Д. Федорова и соавторов (1976), поражение раком слепой кишки было выявлено у 5,4 % больных, восходящей ободочной — у 7,2 %, поперечной ободочной — у 24,3 %. Вместе с тем, как указывает Е. С. Смирнов (1962), рак на фоне диффузного полипоза протекает менее злокачественно, чем без него. Считают, что ювенильные полипы не подвергаются малигнизации (Morson, 1962) и что при синдроме Пейтца—Егерса имеются только ювенильные полипы, поэтому эта форма генерализованного полипоза пищеварительного тракта является безопасной в отношении малигнизации полипов.

Клиническая картина некоторых форм диффузного полипоза имеет свои особенности. Так, для ювенильного и милиарного полипоза характерен кровавый понос. При ювенильной форме часто отмечается выпадение полипов из прямой кишки при дефекации.

Диагноз диффузного полипоза ставят на основании характерной клинической картины, данных анамнеза, ректороманоскопии с биопсией и рентгенологического исследования. Наиболее эффективным методом рентгенодиагностики являются двойное контрастирование и изучение рельефа слизистой оболочки. Для аденоматозного полипоза характерны большое количество дефектов наполнения и ячеистый рисунок рельефа слизистой оболочки, для милиарного — зернистый рельеф. При ювенильном полипозе выявляют крупные, одиночные или групповые тени с гладкими ровными контурами, равномерной плотности (Н. И. Шнигер, 1963).

Диффузный полипоз необходимо дифференцировать с воспалительным псевдополипозом, чаще всего сопровождающим язвенный колит.

Лечение. Основным методом лечения диффузного полипоза является хирургическое вмешательство, поскольку вероятность малигнизации полипов очень большая. Исключения составляют лишь ювенильные полипы и полипоз всего пищеварительного тракта. Оперативное вмешательство в этих случаях показано при возникновении осложнений.

Для хирургического лечения истинного семейного диффузного полипоза предложен ряд оперативных вмешательств: 1) тотальная проктоколэктомия с формированием илеостомы или с последующим сохранением сфинктера заднего прохода, низведением, протягиванием подвздошной кишки и подшиванием ее к сфинктеру; 2) субтотальная колэктомия с илеоректальным, илеосигмоидальным или цекоректальным анастомозом.

Вместе с тем у больных после удаления всей толстой кишки возникает так называемый постколэктомический синдром, характеризующийся выраженными нарушениями обмена веществ и пищеварения. Одной из причин его является удаление илеоцекального угла. Поэтому тотальную проктоколэктомию применяют при диффузном полипозе редко.

Выбор метода оперативного вмешательства при диффузном полипозе должен производиться с учетом семейного анамнеза, степени распространенности процесса, общего состояния больного. При ограниченных формах полипоза с локализацией его в прямой или сигмовидной ободочной кишке применяют трансанальное иссечение или электрокоагуляцию через ректороманоскоп. При распространенных формах полипоза электрокоагуляцию полипов можно применять для подготовки дистальной части кишки к илеоректальному анастомозу. При ограниченном поражении сегментов кишки производят резекцию отдельных участков.

Операции, применяемые при распространенном диффузном полипозе, должны отвечать двум основным требованиям: максимально сохранять функцию ободочной кишки и длину оставшейся части ободочной кишки, с тем чтобы ее можно было периодически обследовать ректороманоскопом и удалять вновь возникающие полипы. Этим требованиям отвечает субтотальная колэктомия с илеоректальным (илеосигмоидным) или цекоректальным анастомозом (Wangenstein, 1943); рис. 163. Первая операция показана при поражении всей толстой кишки. При этом оставшиеся в прямой кишке полипы удаляют по методике, предложенной Orrolzer (1964), или производят их электрокоагуляцию в послеоперационный период. Вторую операцию применяют, когда слепая кишка не поражена или имеется немного полипов.

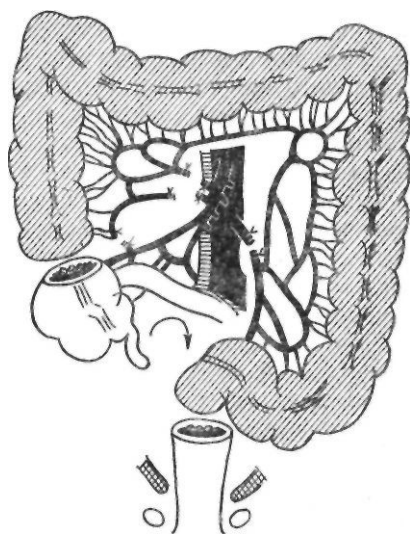


Рис. 163. Операция Wangenstein

Техника субтотальной колэктомии с илеоректальным анастомозом заключается в следующем. Выполняют нижнесрединную лапаротомию и продлевают разрез на 5—6 см выше пупка. После ревизии брюшной полости начинают мобилизацию ободочной кишки. Рассекают складку брюшины вдоль илеоцекального угла и правой половины ободочной кишки до правого изгиба ободочной кишки. Тупым путем правую половину ободочной кишки сдвигают к середине. Отступя 10 см от илеоцекального угла, с помощью аппарата УКЛ пересекают подвздошную кишку. Последовательно перевязывают и пересекают подвздошно-ободочные, правые и средние ободочные сосуды. Затем, рассекая складку брюшины, мобилизуют левую половину ободочной кишки и сигмовидную ободочную кишку. Перевязывают и пересекают желудочно-ободочную связку, а затем — левую ободочную и сигмовидную артерии. Подлежащую резекции часть ободочной кишки удаляют. Следующий этап операции состоит в формировании илеоректального анастомоза, который накладывают вручную по типу конец в бок или с помощью аппарата КД-28 по типу конец в конец. В заключение ушивают дефекты брюшины, располагая анастомоз внебрюшинно и подводя к нему дренаж. В последующем производят трансанальную электрокоагуляцию полипов прямой кишки и периодически осматривают прямую киш-

кудья выявления и удаления вновь возникающих полипов.

Oppolzer (1964) предложил после удаления ободочной кишки выворачивать через задний проход прямую кишку и соскабливать острой ложечкой слизистую оболочку прямой кишки вместе с полипами. После удаления полипов кишку вправляют в брюшную полость и накладывают илеоректальный анастомоз. В. Л. Ривкин (1967) предлагает иссекать каждый полип отдельно, прошивая его основание. Reifferscheid (1962) после субтотальной колэктомии удаляет слизистую оболочку прямой кишки до заднего прохода, после чего низводит подвздошную кишку, фиксируя ее в области заднего прохода. Сохранение сфинктера дает возможность удерживать кал и газы.

В тех случаях, когда можно сохранить илеоцекальный угол, операцию начинают таким же образом, но перевязывают не основной ствол подвздошно-ободочной артерии, а ее восходящую ветвь для сохранения кровоснабжения слепой кишки. Затем с помощью аппарата УКЛ пересекают ободочную кишку на границе между слепой и восходящей ободочной кишками. После удаления ободочной кишки накладывают цеко-ректальный анастомоз. Клинический опыт подобных операций еще небольшой. В мировой литературе имеются сообщения о благоприятных функциональных результатах 80 подобных операций.

Ворсинчатые опухоли также относятся к доброкачественным эпителиальным опухолям прямой и ободочной кишок. Впервые они были описаны в 1841 г. Rokitansky.

Ворсинчатые опухоли составляют 1,4—15 % всех опухолей ободочной и прямой кишок (Bunkley, Sunderland, 1948; Turrell, 1959). Заболевание встречается чаще у лиц пожилого возраста. У 22—90 % больных ворсинчатые опухоли перерождаются в рак (Ramirez и соавт., 1965). При макроскопическом исследовании новообразования имеют вид полипов на ножке с широким основанием или диффузной, стелющейся опухоли. Ворсинчатая опухоль возникает из покровного эпителия слизистой оболочки прямой и ободочной кишок. Размеры ее колеблются от 1 до 10—15 см. Поверхность опухоли нежная, бархатистая, покрыта большим количеством ворсин, слизью, напоминает бахрому, мох. Обычно опухоль одиночная, множественные опухоли наблюда-

ются очень редко. Чаще всего ворсинчатые опухоли локализируются в прямой кишке и начальной части сигмовидной ободочной кишки. По мнению большинства авторов, ворсинчатые опухоли редко находятся выше уровня брюшины. По данным Porter и Liechty (1968), из 111 опухолей 105 располагались в прямой и нижней части сигмовидной ободочной кишки, 2— в слепой кишке, 2— в области правого изгиба ободочной кишки, 1— в поперечной ободочной кишке и 1— в нисходящей ободочной кишке.

Характерным клиническим симптомом является выделение слизи из прямой кишки. Ни при каком другом заболевании не наблюдается такой обильной секреции прозрачной стекловидной слизи. Кишечная слизь содержит значительное количество калия (примерно в 5 раз больше, чем внеклеточная жидкость), поэтому у таких больных может развиваться тяжелая гипокалиемия. Наряду со слизью выделяется алая или измененная темная кровь. При низком расположении опухоли большие могут отмечать боль, тенезмы, выпадение опухоли из прямой кишки.

Диагноз ворсинчатой опухоли устанавливают на основании клинической картины, пальцевого исследования прямой кишки, ректороманоскопии с биопсией и колоноскопии, рентгенологического исследования. При пальцевом исследовании определяется мягкая, тестоватая, дольчатая, подвижная опухоль. При ректороманоскопии видна подвижная, легко смещаемая тубусом ректороманоскопа опухоль с розоватой поверхностью. При малигнизации опухоль становится более плотной, менее подвижной, изъязвляется. Биопсию ворсинчатой опухоли следует производить обязательно из глубины опухоли. Рентгенологическое исследование помогает уточнить диагноз при низком расположении опухоли, а также исключить или выявить патологию других отделов ободочной кишки. Из лабораторных методов исследования обязательным является определение электролитного состава крови.

Лечение ворсинчатых опухолей хирургическое. Нередко локализация, размеры и дооперационная биопсия опухоли не отражают ее биологических свойств. Поэтому необходимо полное иссечение опухоли с тщательным гистологическим исследованием (тотальная биопсия).

заднего прохода) опухолях применяют трансанальное иссечение. По мнению большинства хирургов, при более высоком (до 9—14 см от заднего прохода) расположении опухоли, а также при наличии больших опухолей на широком основании следует применять заднюю проктотомию (И. М. Иноятов, 1963; Orringer и Egleston, 1972, и др.). Техника задней ректотомии состоит в следующем (рис. 164). В положении больного по Краске или на правом боку рассекают мягкие ткани от II крестцового позвонка до верхушки копчика. Обнажают копчик и удаляют его после пересечения связок. Перевязывают среднюю крестцовую артерию. Рассекают фасцию Вальдейера. Перевязывают боковые связки прямой кишки, что обеспечивает дополнительную мобилизацию ее. Вскрывают просвет кишки, и опухоль удаляют в пределах здоровых тканей. Рану кишки ушивают кетгутом, не захватывая в шов слизистой оболочки, но можно шить и через все слои. Накладывают второй ряд узловых швов. К линии швов кишки подводят дренаж. Послойно ушивают мягкие ткани. В прямую кишку вводят резиновый дренаж и тампон с мазью Вишневского.

Опухоли, расположенные в вышележащих отделах ободочной кишки, удаляют путем лапаротомии и колотомии.

В случае малигнизации опухоли оперативное вмешательство выполняют с соблюдением онкологических принципов. При внутрибрюшных опухолях производят резекцию кишки, при малигнизированных опухолях прямой кишки — брюшно-анальную резекцию или брюшно-промежностную экстирпацию прямой кишки.

Другие доброкачественные опухоли. *Липома* является наиболее частой неэпителиальной доброкачественной опухолью ободочной кишки. Наблюдается она у лиц в возрасте 40—60 лет. У 50—60 % больных липома располагается в правой половине ободочной кишки, в подслизистом слое. Чаще всего опухоль бывает одиночной на широком основании, покрыта неизменной слизистой оболочкой. Длительное время липома протекает бессимптомно. У одного из наблюдаемых нами больных липома, располагаясь на протяжении 20 см, циркулярно суживала просвет кишки. Окончательный диагноз был установлен после гистологического исследования резециро-

... i.iiiumi. iv luinnnicLAN выра-
ЖЕННЫХ случаях отмечаются боль в животе, запор, сменяющийся поносом, иногда с кровью и слизью. У некоторых больных удается пальпировать свободно смещаемую опухоль с гладкой поверхностью. Наиболее частым осложнением липом ободочной кишки является острая или перемежающаяся инвагинация.

До операции точный диагноз установить трудно. С помощью рентгенологического исследования определяют дефект наполнения, который исчезает при раздувании кишки воздухом.

Симптом исчезновения опухоли при двойном контрастировании считают характерным для липомы.

Лечение хирургическое. Операцией выбора является экономная резекция кишки.

Миома. Возникает из внутреннего или наружного мышечного слоя, встречается очень редко. Длительно протекает бессимптомно, достигая больших размеров и обызвестляясь. Опухоли больших размеров могут изъязвляться, кровоточить, а также вызывать нарушение проходимости кишки. Из миом могут развиваться миосаркомы. Лечение оперативное.

Ангиома. Изредка встречаются солитарные ангиомы и ангиоматоз толстой кишки. В последнем случае сосудистые образования занимают значительные участки кишки. Ангиоматоз ободочной кишки является проявлением диффузного ангиоматоза органов пищеварения. Наиболее частым признаком сосудистых опухолей является периодическое или постоянное кровотечение во время дефекации. При ректороманоскопии можно видеть свисающие в просвет кишки темно-вишневого цвета, легко кровоточащие узлы. Лечение ангиом заключается в резекции пораженного участка кишки с брыжейкой.

Кроме перечисленных доброкачественных опухолей, в толстой кишке могут встречаться лимфангиома, эндометриома, фиброма.

МЕГАКОЛОН

Мегаколон представляет собой группу заболеваний, характеризующихся расширением ободочной кишки. Длительное время все случаи расширения ободочной кишки назывались болезнью Гиршпрунга. В настоящее время различают несколько видов мегаколона. В. Тошовский и О. Вихитил

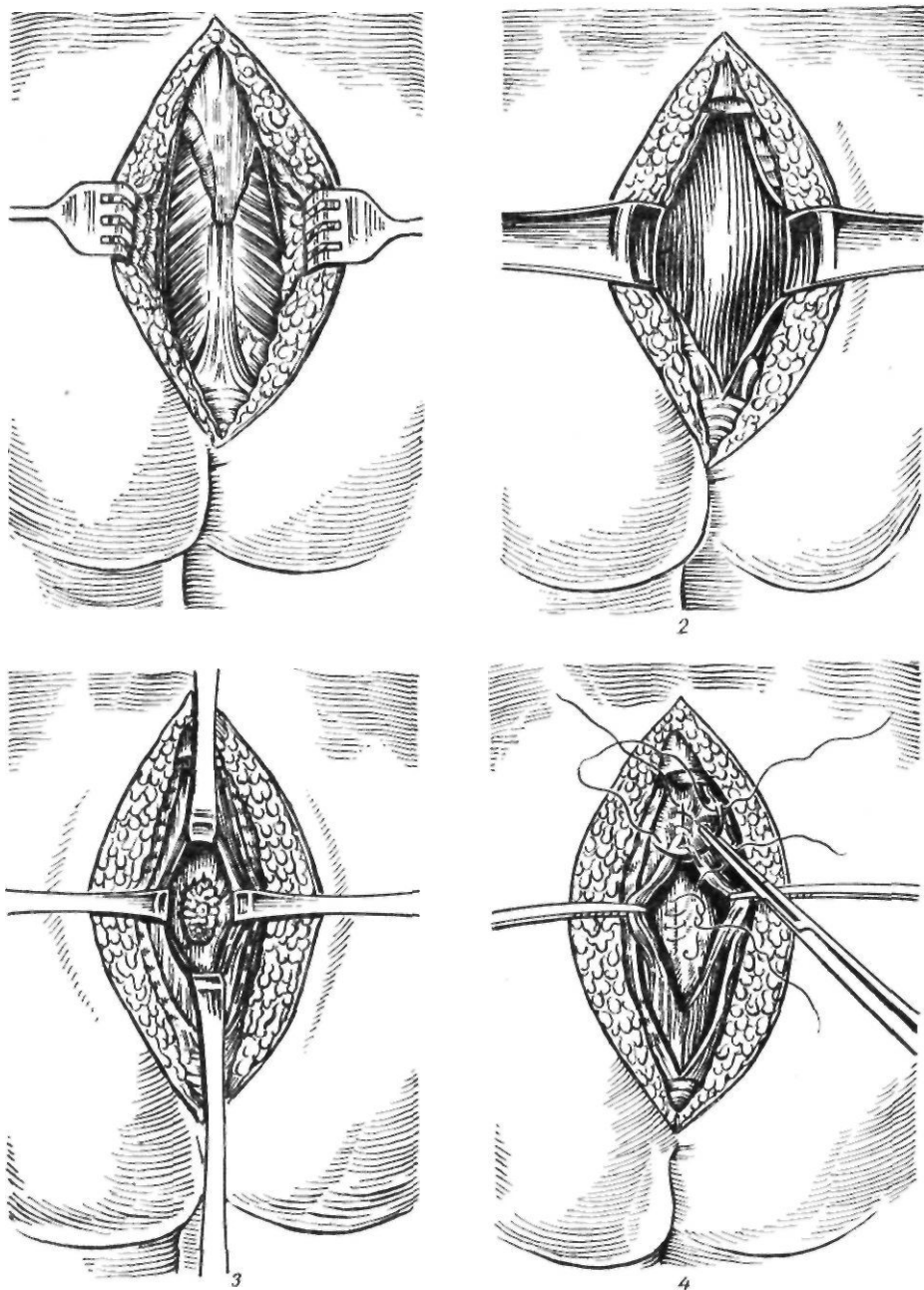


Рис. 164. Задняя ректотомия:

1 — кожный разрез; 2 — удален кощик, обнажена задняя стенка прямой кишки; 3 — кишка вскрыта; 4 — ушивание раны кишки

(1957), Damme (1960), Todd (1961) выделяют мегаколон врожденный (болезнь Гиршпрунга); идиопатический, или функциональный, псевдомегаколон, или симптоматический, вторичный, мегаколон.

В 1965 г. была предложена следующая классификация причин развития мегаколона: 1) непроходимость вследствие опухоли, рубцового сужения и др.; 2) неправильные привычки, приводящие к нарушению акта

дефекации; 3) эндокринные нарушения (гипотиреоз, микседема); 4) поражения центральной нервной системы; 5) аномалии периферической нервной системы — отсутствие или уменьшение ганглиев, инертная прямая кишка.

Болезнь Гиршспрунга. Причина возникновения этого заболевания длительное время оставалась неясной, хотя еще в 1901 г. Tittel отметил изменение строения и уменьшение количества нервных клеток в интрамуральных нервных сплетениях. Ehrenpreis (1946), Whitehouse и Kernohan (1948), Swenson и Bill (1948) показали, что в основе заболевания лежит не врожденное расширение и удлинение ободочной кишки или ее отдельных участков, а сужение дистальной части сигмовидной ободочной и прямой кишок.

Whitehouse, Kernohan (1948) наблюдали полное отсутствие (аганглиоз) или резкое уменьшение узлов мышечно-кишечного сплетения, наиболее выраженное в дистальной части толстой кишки на расстоянии 10—20 см от заднего прохода.

В последующем Ю. Ф. Исаков (1965) обнаружил грубые морфологические изменения не только нервного аппарата, но и мышц суженного аганглионарного участка толстой кишки. Эти изменения локализуются в мышечных клетках и характеризуются их гибелью и превращением мышечной ткани в плотную бесструктурную массу. Кроме того, в суженной части отсутствуют узлы не только мышечно-кишечного, но и подслизистого сплетения. В результате этого образуется функциональный и органический стеноз, над которым расширяется толстая кишка.

Характерным морфологическим признаком заболевания является наличие суженного участка в ректосигмоидальном отделе и расширение вышележащих отделов ободочной кишки. Диаметр суженного участка колеблется в пределах 0,5—3 см, диаметр расширенного участка достигает 20—25 см. Гаустры в расширенной части кишечника отсутствуют, не прослеживаются *taenia*. Брыжейка сигмовидной ободочной кишки удлинена, утолщена, инфильтрирована. Наряду с расширением имеется и удлинение кишки, которая может достигать диафрагмы.

Протяженность суженного участка также бывает различной. По данным некоторых

авторов (Swenson, 1958; Raquot, 1966, и др.), нижний конец суженного участка кишки достигает заднего прохода, то есть распространяется на всю прямую кишку. Проксимальный конец сужения в большинстве случаев заканчивается в ректосигмоидальном отделе и реже распространяется на вышележащие отделы толстой кишки. Чем выше от переходной складки брюшины распространяется на толстую кишку аганглионарная зона, тем ниже опускается она на прямую кишку.

А. И. Ленюшкин (1970) выделяет пять форм болезни Гиршспрунга (рис. 165): 1) ректальную (аганглионарная зона располагается в начальной части прямой кишки); 2) ректосигмоидальную (аганглионарная зона локализуется в прямой и сигмовидной ободочной кишках); 3) сегментарную (аганглионарная зона располагается в виде одиночного сегмента в сигмовидной ободочной кишке или двойного сегмента, разделенного участком здоровой кишки); 4) субтотальную (аганглионарная зона распространяется на поперечную ободочную или на восходящую ободочную кишку); 5) тотальную (поражена вся толстая кишка).

По данным Ю. Ф. Исакова с соавторами (1972), частота отдельных форм болезни Гиршспрунга следующая: ректальной — 21,9 %, ректосигмоидальной — 69,2 %, сегментарной — 5,1 %, субтотальной — 3,2 %, тотальной — 0,6 %.

Клиническая картина. Наиболее характерным и ранним симптомом заболевания является запор, который у 95 % больных появляется с первых дней после рождения. Иногда стул отсутствует 5—6 дней и более. Описаны случаи, когда у больных стула не было в течение 18—27 дней и даже 9 мес. Степень выраженности запора зависит от длины аганглионарной зоны. Чем она длиннее, тем выраженнее, острее характер нарушения опорожнения кишечника. При большой аганглионарной зоне наступает непроходимость кишечника, требующая срочного оперативного вмешательства. Добиться полного освобождения кишки от каловых масс с помощью очистительных клизм удается не всегда. Постоянная задержка кала в ободочной кишке приводит к образованию каловых камней, которые у некоторых больных пальпируются через брюшную стенку, симулируя опухоль брюшной полости.

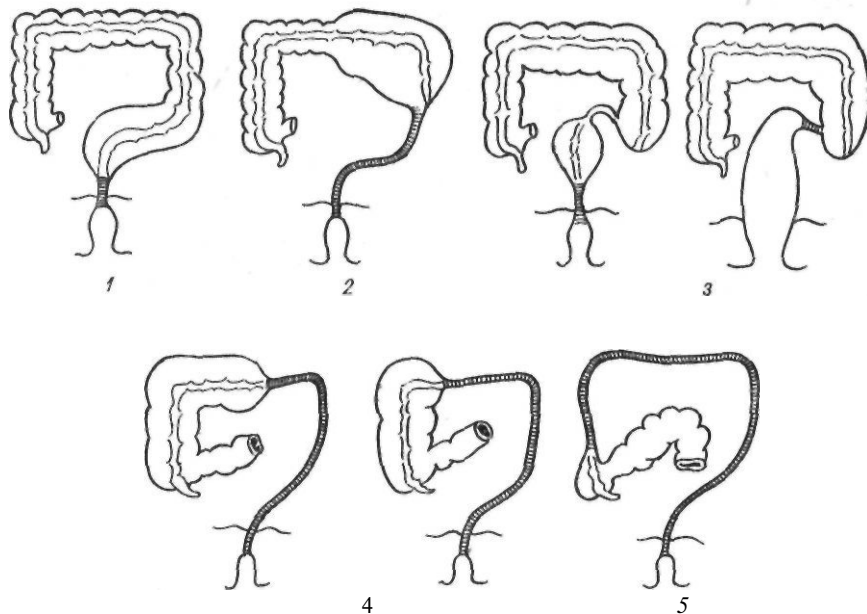


Рис. 165. Формы болезни Гиршпрунга (по А. И. Ленюшкину, 1970):
 1 — ректальная; 2 — ректосигмоидальная; 3 — сегментарная; 4 — субтотальная; 5 — тотальная

Характерным симптомом является также метеоризм. В результате продолжительной задержки каловых масс наступает брожение с образованием большого количества газов. Вздутие живота приводит к увеличению его объема. Живот приобретает «лягушачью», бочкообразную форму. Увеличение объема живота и высокое внутрибрюшное давление обуславливают высокое стояние куполов диафрагмы, вызывают затруднение экскурсии легких, уменьшение их дыхательной поверхности. Это способствует возникновению бронхита, пневмонии. Кроме того, происходит смещение сердца, сдавление крупных сосудов, что клинически проявляется тахикардией, одышкой даже при небольшой физической нагрузке. Описаны случаи, когда повышение внутрибрюшного давления было причиной возникновения диафрагмальной грыжи.

Ряд больных отмечают боль в животе, исчезающую после отхождения газов. Причиной боли является растяжение ободочной кишки или напряжение брыжейки. Рвота при болезни Гиршпрунга обычно наблюдается при длительном запоре и является признаком непроходимости кишечника. После опорожнения кишечника рвота сразу прекращается.

Среди других симптомов болезни Гиршпрунга следует отметить так называемый парадоксальный понос. На смену упорному запору приходит профузный понос, причинами которого являются воспалительный процесс и изъязвление слизистой оболочки толстой кишки. В редких случаях наблюдается повышение температуры тела до 39—40 °С.

Хроническая каловая интоксикация, кишечный дисбактериоз являются причинами нарушения обмена веществ, задержки роста и развития ребенка. Развиваются анемия, гипопропротеинемия.

Дети, страдающие болезнью Гиршпрунга, имеют характерный вид: резко увеличенный живот, тонкие верхние и нижние конечности. Они вялы, адинамичны, безразличны к окружающему. Кожа бледная. Иногда можно увидеть перистальтирующие петли кишечника. В ряде случаев болезнь Гиршпрунга сочетается с другими аномалиями развития (болезнью Дауна, мегауртером, незаращением мягкого нёба и др.).

В зависимости от длины аганглионарной зоны, особенностей клинического течения и эффективности консервативного лечения различают компенсированную, субкомпенсированную и декомпенсированную стадии

течения заболевания (Ю. Ф. Исаков и соавт., 1972). Компенсированная стадия характеризуется запором, который поддается консервативному лечению, и состояние ребенка длительное время может оставаться удовлетворительным. Такое течение заболевания чаще всего бывает при ректальной форме. Иногда компенсация может быть малоустойчивой и при малейшем нарушении режима состояние больного ухудшается. Малоустойчивая компенсация наблюдается при ректосигмоидальной форме заболевания, когда протяженность аганглионарной зоны небольшая. Субкомпенсированная стадия характеризуется постепенным ухудшением состояния больного, появлением признаков интоксикации и нарушения обмена веществ. Состояние субкомпенсации может развиваться и в случае энергичного лечения или после паллиативной операции у больного с декомпенсированным течением заболевания. Декомпенсированная стадия может наблюдаться с рождения. Она проявляется низкой непроходимостью кишечника и наблюдается при субтотальной и тотальной формах заболевания. В одних случаях с помощью очистительных и сифонных клизм удается добиться опорожнения кишечника, но явления непроходимости рецидивируют; кроме явлений частичной кишечной непроходимости у таких больных наблюдаются легочные осложнения, энтероколит. В других случаях требуется неотложная хирургическая помощь.

Клиническая картина болезни Гиршпрунга у взрослых менее выражена и характеризуется отсутствием самостоятельного стула, вздутием живота, общей слабостью. Заболевание развивается постепенно и консервативные мероприятия (очистительные клизмы, слабительные средства) помогают нормализовать функцию толстой кишки на длительное время.

Характерным для болезни Гиршпрунга у взрослых является значительное удлинение и расширение (до 20—25 см в диаметре) сигмовидной ободочной кишки. Аганглионарная зона имеет вид утолщенной, ригидной трубки.

Диагностика болезни Гиршпрунга основывается на данных анамнеза, клинической картины, рентгенологического исследования, аноректальной баллоно- и электромиографии и результатах трансанальной биопсии прямой кишки. Для болезни Гирш-

прунга характерно появление запора с рождения или первых недель жизни ребенка. Обязательным является пальцевое исследование прямой кишки. Ампула обычно пустая, тонус сфинктера повышен. Пальцевое исследование позволяет исключить опухоль таза (пресакральную кисту, тератому), которая может сдавливать прямую кишку и вызывать нарушение опорожнения кишечника. При рентгенологическом исследовании определяется сужение в прямой кишке или ректосигмоидальном отделе и расширение вышележащих отделов толстой кишки. Наблюдается также отсутствие релаксации аноректальной зоны и сфинктера прямой кишки во время дефекации. При манометрическом исследовании выявляют отсутствие расслабления сфинктера прямой кишки в ответ на повышение давления в кишке. Holschneider (1979) регистрировал два вида миоэлектрической активности в прямой кишке: медленные ритмичные волны, характеризующие тонус гладкой мускулатуры и отдельные высокочастотные волны, определяющие состояние интрамуральных нервных проводников. При обычном запоре были выражены оба вида миоэлектрической активности, при болезни Гиршпрунга выпал второй ее вид.

В затруднительных диагностических случаях применяют трансанальную биопсию мышечной оболочки прямой кишки. При гистологическом исследовании определяют аганглиоз или гипоганглиоз. Применяют также гистохимическое определение активности холинэстеразы. Повышение активности холинэстеразы характерно для болезни Гиршпрунга.

Лечение. Болезнь Гиршпрунга лечат только с помощью операции. Длительное время применяли резекцию расширенной части кишки. Распространению этой операции способствовала определенная ее эффективность. Раскрытие патогенетических механизмов болезни Гиршпрунга, установление роли аганглионарной зоны кишки привели к разработке более эффективных методов оперативных вмешательств.

Первая операция, направленная на устранение аганглионарной зоны, была произведена в 1948 г. Swenson, который удалил не расширенную, а суженную часть толстой кишки. Как отмечал сам Swenson, техника резекции ректосигмоидального отдела была

заимствована им у Maunsell (1892) и Weir (1901) и усовершенствована. Операция Свенсона заключается в резекции аганглионарной зоны брюшно-анальным путем с протягиванием и наложением внебрюшного анастомоза.

Техника оригинальной операции Свенсона заключается в следующем (рис. 166). Вскрывают брюшную полость, мобилизуют сигмовидную ободочную и прямую кишки. Резецируют суженный участок кишки. Культы прямой и сигмовидной ободочной кишок ушивают наглухо. Растянув сфинктер заднего прохода, захватывают культю прямой кишки изнутри корнцангом и выворачивают слизистой оболочкой наружу. Отступая от переходной линии 1,5–2 см, пересекают переднюю полуокружность прямой кишки. Через это отверстие в полость малого таза проводят корнцанг и, захватив им культю сигмовидной ободочной кишки, низводят ее до заранее намеченного уровня. Накладывают узловые серозно-мышечные швы на переднюю полуокружность вывернутых прямой и сигмовидной ободочной кишок. Отступая 1 см от линии швов, пересекают сигмовидную ободочную кишку и накладывают кетгуттовые швы через все слои. После отсечения вывернутых прямой и низведенной сигмовидной ободочной кишок сшивают аналогичным образом заднюю полуокружность кишки. Сформированный анастомоз погружают через задний проход в малый таз. В заключение восстанавливают целостность тазовой брюшины.

Оригинальная методика Свенсона имела ряд недостатков: опасность инфицирования брюшной полости и малого таза, нарушение иннервации тазовых органов в виде атонии мочевого пузыря и недержания кала. Предложенные в последующем модификации были направлены на устранение этих недостатков.

Hiatt (1951) предложил эвагинировать мобилизованные прямую и сигмовидную ободочную кишки через задний проход и выполнять резекцию кишки внебрюшинно.

Pellerin (1962) после эвагинации и низведения прямой и сигмовидной ободочной кишок пересекает их на расстоянии 10–12 см от заднего прохода, оставляя и фиксируя их за анальным кольцом. Спустя 10 дней обе кишки отсекают вблизи заднепроходного отверстия, накладывают редкие кетгуттовые швы и вправляют анастомоз в малый таз.

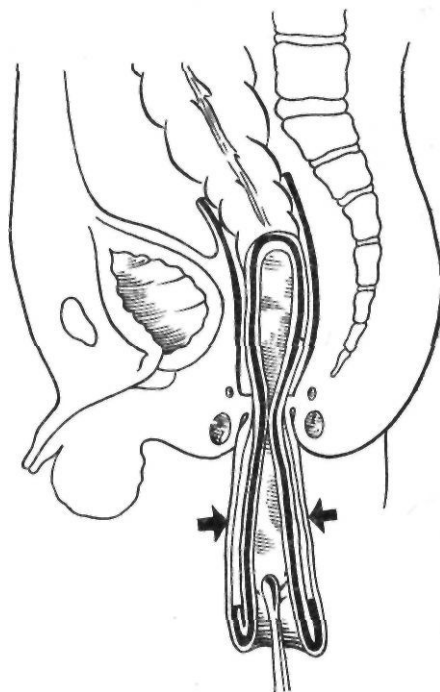


Рис. 166. Операция Свенсона

В. И. Веретенников (1965) накладывает «телескопический» анастомоз. На расстоянии 1,5–2 см от заднего прохода пересекают наружный ректальный цилиндр и накладывают двухрядные серозно-мышечные швы между прямой и низведенной ободочной кишками. Ободочную кишку пересекают, отступая 2–3 см от линии швов. Кишку вправляют в малый таз, после чего край внутреннего цилиндра подшивают редкими швами к коже промежности. Подшитый свободный край кишки изолирует линию швов от попадания кала. Через 7–10 дней подшитый к коже свободный край кишки некротизируется и отторгается, но за это время уже происходит склеивание анастомоза.

По мнению Ю. Ф. Исакова (1965), самым трудным и травматичным моментом операции является мобилизация передней стенки прямой кишки. Поэтому он рекомендует мобилизовать заднюю и боковые стенки прямой кишки. Переднюю стенку мобилизуют до места расположения мочеточников и семявыносящих протоков, что исключает возможность дизурических расстройств. После эвагинации внебрюшинно наклады-

вают анастомоз, который оказывается косым, что позволяет избежать его сужения.

Мы применяем операцию Свенсона в модификации А. А. Шалимова. Техника этой операции была описана нами выше.

Послеоперационные осложнения при операции Свенсона и ее модификациях чаще всего возникают в области анастомоза. Это связано с соединением концов кишки разных диаметров, а также с возникновением воспалительного процесса в малом тазу. В таких случаях обычно проводят консервативное лечение (антибиотики, УВЧ, лечебные микроклизмы). Возникший ранний стеноз требует бужирования. При несостоятельности швов необходимо наложить противоестественный задний проход, дренировать параректальную клетчатку и проводить энергичное консервативное лечение. Летальность после операции Свенсона колеблется в пределах 3- 10 %, составляя в среднем 5 %.

Duhamel (1956) предложил операцию, заключающуюся в резекции аганглионарной зоны с последующим ретроректальным и трансанальным низведением ободочной кишки.

Техника операции Дюамеля (рис. 167).

После лапаротомии производят ревизию брюшной полости и определяют протяженность суженного участка кишки. Мобилизуют участок кишки, подлежащий резекции, и подлежащую часть ободочной кишки. Затем тупым путем образуют тоннель между крестцом и задней поверхностью прямой кишки. Прямую кишку в тазу пересекают и ушивают ее культю наглухо трехрядным швом. Этот этап операции можно выполнить с помощью аппарата УКЛ. Свободный конец кишки превязывают, обрабатывают спиртовым раствором йода и надевают на него резиновый колпачок. Затем переходят к промжностному этапу операции. После растяжения сфинктера по задней полуокружности заднего прохода, отступя в глубину до 1 см, рассекают все слои прямой кишки, стараясь не повредить сфинктер. При этом проникают в сделанный со стороны брюшной полости тоннель. Через образовавшееся отверстие проводят корнцанг и проксимальный конец ободочной кишки низводят на промежность. Один из ассистентов контролирует со стороны брюшной полости правильность выполнения этого этапа операции. Свисающую часть кишки

резецируют. Брыжеечную полуокружность низведенной кишки тщательно подшивают через все слои к коже у заднего прохода. Переднюю полуокружность сшивают несколькими швами с задней стенкой прямой кишки и накладывают на них зажимы в виде перевернутой латинской буквы V. В последнее время применяют специальный раздавливающий зажим, предложенный Г. А. Баировым. Через отдельный разрез дренируют околопрямокишечное пространство. Заключают операцию со стороны брюшной полости. Культю прямой кишки подшивают к низведенной сигмовидной ободочной кишке и восстанавливают целостность тазовой брюшины.

Grob (1959) для лучшего сохранения функции сфинктера заднего прохода рекомендует мобилизовать слизистую оболочку задней стенки прямой кишки выше внутреннего сфинктера заднего прохода с последующим наложением анастомоза по Дюамелю. Martin и Altmaier (1962) для ликвидации слепого мешка, образующегося в культе прямой кишки, рассекают заднюю стенку прямой кишки на 2—3 см выше сфинктера и накладывают зажимы на всю длину стенки культи прямой кишки.

Осложнения после операции Дюамеля встречаются реже, чем после операции Свенсона. Иногда возникает стеноз анастомоза, обусловленный образованием плотных рубцов в области наложения зажимов. В этом случае производят иссечение или рассечение Рубцовых тканей.

Совершенно иной принцип удаления аганглионарной зоны использовал Soave (1963). Он предложил производить демукозацию ректосигмоидального отдела и прямой кишки до уровня внутреннего сфинктера. Затем производят встречную мобилизацию слизистой оболочки со стороны заднего прохода. Потягивая за мобилизованную слизистую оболочку, ободочную кишку протягивают через мышечный футляр прямой кишки наружу. Кишку резецируют, оставляя культю длиной 6- 7 см. Во второй этап, спустя 2- 3 нед, когда наступит сращение между мышечным футляром и низведенной кишкой» отсекают избыток кишки у заднего прохода.

А. И. Ленюшкин (1970) предложил свою модификацию операции, устраняющую не достатки методики Соаве.

После лапаротомии производят ревизию брюшной полости и устанавливают протя-

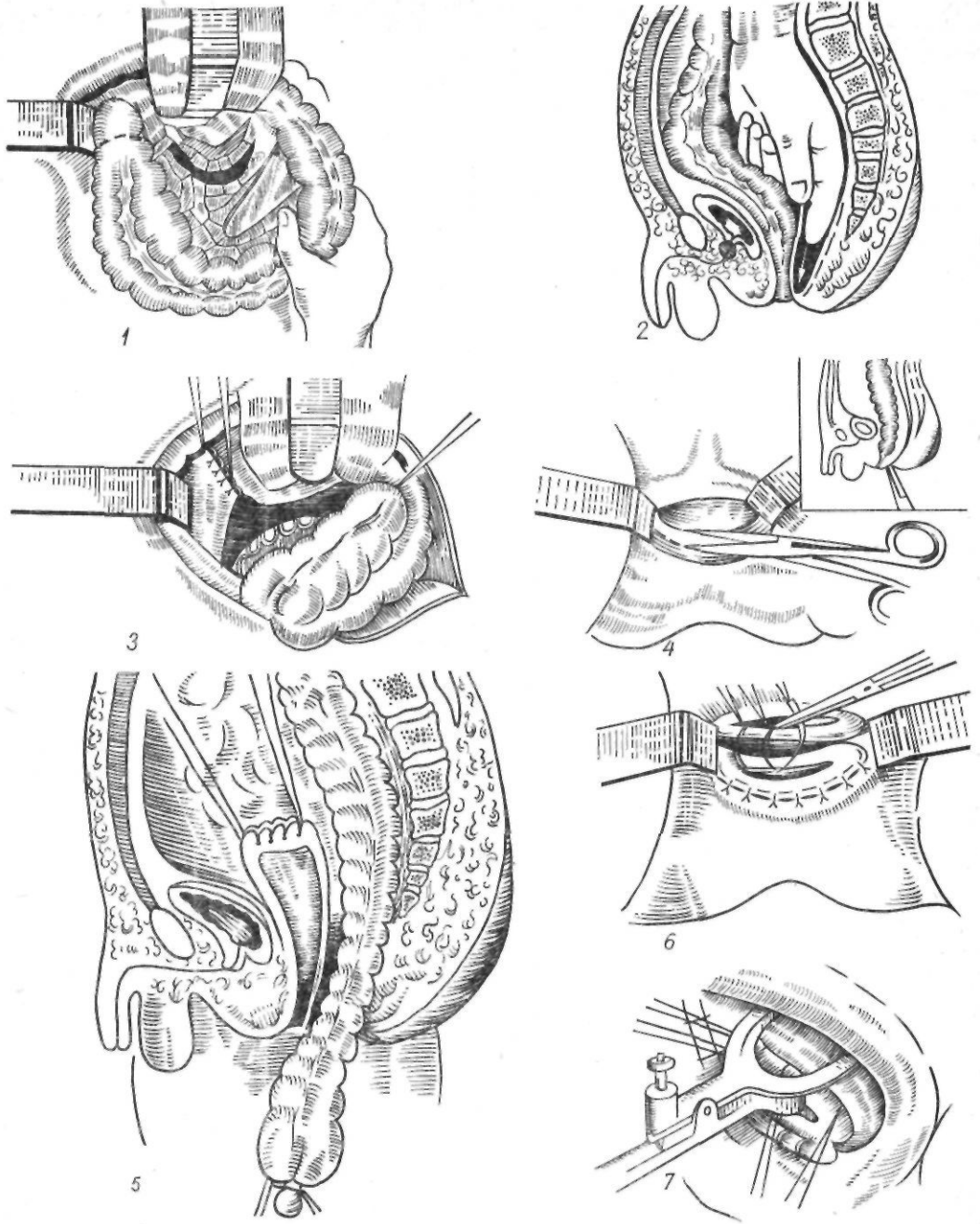


Рис. 167. Операция Дюамеля (в модификации Ю. Ф. Исакова):

1 — мобилизация кишки; 2 — формирование тоннеля; 3 — ушивание прямой кишки; 4 — рассечение прямой кишки; 5 — низведение ободочной кишки; 6 — сшивание задней стенки прямой и передней стенки низведенной ободочной кишок; 7 — наложение раздавливающего зажима

женность суженного участка кишки. Мобилизуют левую половину ободочной кишки с сохранением сосудистых аркад. Затем у дистальной границы мобилизованной кишки

циркулярно рассекают серозно-мышечный слой до подслизистой оболочки. Края серозно-мышечного футляра берут на держалки и продолжают книзу выделение слизи-

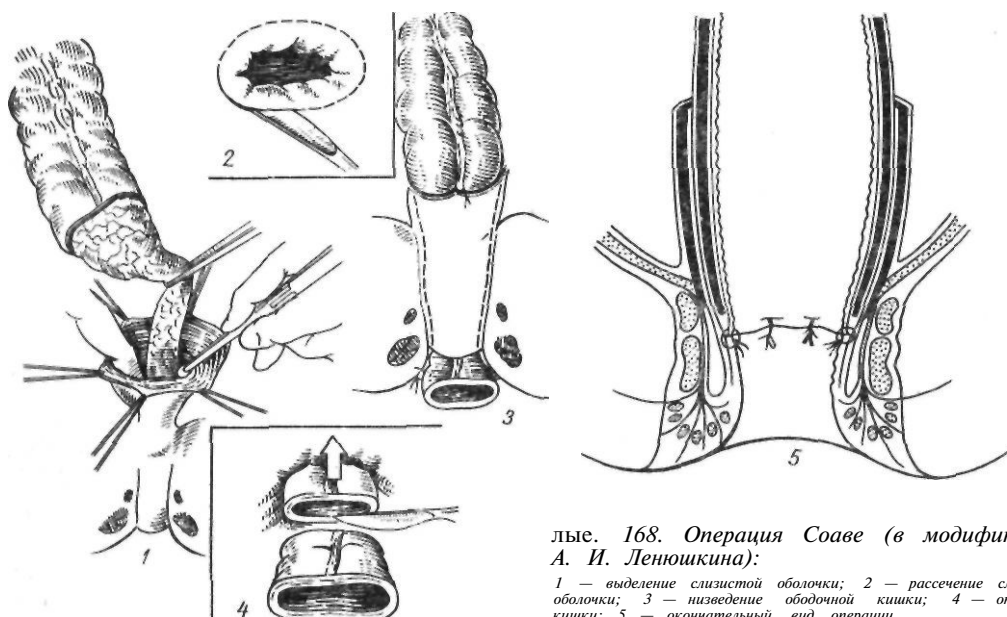
го футляра. Трудности выделения связаны с выраженным склерозом подслизистого слоя в аганглионарной зоне. В ряде случаев возникает повреждение слизистой оболочки, которую необходимо ушить. Демукозацию заканчивают на уровне внутреннего сфинктера заднего прохода, что соответствует краю последнего копчикового позвонка. После этого переходят к промежностному этапу операции. Растягивают сфинктер заднего прохода. Введенным через задний проход корнцангом захватывают кишку и эвагинируют через задний проход, в результате чего образуется два цилиндра: наружный — отделенная слизистая оболочка и внутренний — низведенная кишка. Отступя 3—4 см от переходной линии, рассекают наружный цилиндр. Кишку низводят до заранее намеченного уровня. Слизистую оболочку подшивают кетгутowymi швами к серозной оболочке ободочной кишки. Избыток низведенной кишки отсекают, оставляя культю длиной 6—7 см. В кишку на 2—3 сут проводят резиновый зонд и перевязывают ее марлевой полоской. Вследствие отека и растяжения кишки происходит плотное прилегание цилиндров. Спустя 2—3 нед отсекают избыток культы. Для лучшего восстановления непрерывности слоев А. И. Ленюшкин применяет ступенчатое отсечение. При этом линия рассечения слизистой оболочки низведенной кишки проходит несколько ниже уровня пересече-

ния слизистой оболочки прямой кишки. Эти края соединяют редкими кетгутowymi швами. Анастомоз погружают в малый таз (рис. 168).

При несоблюдении указанных особенностей техники операции низведенная кишка может сместиться кверху, соприкосновения слизистых оболочек не происходит и возникает рубцовый стеноз, требующий повторной операции. Рубцовый стеноз может возникнуть также в результате некроза низведенной кишки. Характерным осложнением операции Соаве является также возникновение межфутлярных абсцессов, признаком которых является нарастающее повышение температуры тела, начиная с 3—6-х суток после операции. В таких случаях производят зондирование межфутлярного пространства, и при обнаружении гноя дренируют полость тонкой резиновой трубкой, через которую вводят антисептические растворы.

Следует отметить, что операция Соаве отличается наибольшей физиологичностью и наименьшей травматичностью. Вместе с тем она неприемлема при распространенных формах заболевания и при повторных операциях. В таких случаях следует применять операции Свенсона и Дюамеля.

В редких случаях при наличии короткой аганглионарной зоны и эффективном очищении кишечника с помощью клизм болезнь Гиршпрунга диагностируют только у взрос-



лие. 168. Операция Соаве (в модификации А. И. Ленюшкина):

1 — выделение слизистой оболочки; 2 — рассечение слизистой оболочки; 3 — низведение ободочной кишки; 4 — отсечение кишки; 5 — окончательный вид операции

лых. Ведущим симптомом болезни Гиршпрунга у взрослых является длительный запор. Диагноз ставят на основании данных анамнеза и рентгенологического исследования. Однако выявить характерное сужение кишки удается не всегда, что обусловлено короткой протяженностью аганглионарной зоны.

При болезни Гиршпрунга у взрослых общепринятого метода хирургического лечения не существует. Применяют переднюю резекцию прямой кишки, брюшно-анальную резекцию, субтотальную колэктомию с цекоректальным анастомозом. Операции Свенсона, Соаве у взрослых трудно выполнимы из-за анатомических особенностей таза, наличия спаек, рубцовых изменений стенки кишки. При выполнении этих операций существует опасность возникновения нарушений функции тазовых органов.

Мы в таких случаях применяем операцию Дюамеля в модификации А. А. Шалимова (1969). После лапаротомии мобилизуем левую половину ободочной кишки с сохранением сосудистых аркад. Переднюю стенку прямой кишки выделяем до «опасной» зоны, то есть не доходя до места расположения мочеточников, семенных пузырьков и семявыносящих протоков. Заднюю полуокружность прямой кишки выделяем полностью до внутреннего сфинктера. Ампулярный отдел пережимаем зажимом и пересекаем над ним с таким расчетом, чтобы осталось 5—10 см прямой кишки, просвет которой зашиваем двумя-тремя рядами швов. Этот этап операции можно выполнить и с помощью аппарата УКЛ. Культю мобилизованной ободочной кишки, подлежащей низведению, берем на лигатуры и укладываем в позади-прямокишечный тоннель. Свободные концы лигатур, захваченные корнцангом, низводим на дно образованного позадипрямокишечного тоннеля. Далее следует промежуточный этап операции. После растяжения сфинктера прямой кишки и разведения его крючками Фарабефа заднюю стенку прямой кишки берем на держалки и рассекаем в поперечном направлении на диаметр низводимой кишки на 2,5—3 см выше переходной линии. В образованное отверстие ассистент подает из брюшной полости конец корнцанга с захваченными лигатурами. Потягиванием за нити ободочную кишку низводят через отверстие, сделанное в задней стенке прямой кишки. Контролируем положение кишки.

Узловыми кетгутowymi швами низведенную кишку подшиваем к краям разреза мышечной оболочки прямой кишки. Ушитый конец ободочной кишки отсекаем. Узловыми капроновыми швами через все слои, сшиваем низведенную кишку с краями разреза в задней стенке прямой кишки. В заднепроходное отверстие вводим пластмассовую втулку, проводя ее конец через ректосигмоидальный анастомоз, обеспечивая таким образом зияние заднего прохода. Втулку фиксируем к коже возле заднего прохода.

Операцию заканчиваем со стороны брюшной полости. Через контрапертуру в левой подвздошной области к культе прямой кишки забрюшинно подводим резиновую дренажную трубку. Вокруг низведенной кишки сшиваем листки брюшины.

По описанной методике нами оперированы 15 больных с хорошими отдаленными результатами.

Идиопатический мегаколон. Эта форма мегаколona объединяет те случаи расширения ободочной и прямой кишок, когда отсутствует какое-либо механическое препятствие врожденного или приобретенного характера. Аганглионарная зона при идиопатическом мегаколоне не обнаруживается. В возникновении заболевания у детей определенное значение имеет незрелость иннервационного аппарата толстой кишки, подвергающегося в постнатальный период воздействию неблагоприятных факторов (Ю. Ф. Исаков и соавт., 1972; Smith, 1968). Ряд авторов считают причиной возникновения идиопатического мегаколona функциональные нарушения вегетативной нервной системы. Возбуждение парасимпатических нервов приводит к повышению тонуса кишки и расслаблению сфинктеров, возбуждение симпатических нервов вызывает сокращение сфинктеров и расслабление кишки со снижением ее тонуса. Поэтому различные нарушения, приводящие к повышению тонуса симпатической части вегетативной нервной системы, могут вызвать расширение толстой кишки. О возможности такого патогенетического механизма свидетельствует эффективность симпатолитических веществ при консервативном лечении идиопатического мегаколona.

Среди детей, страдающих расширением толстой кишки, у 80—85 % имеется болезнь Гиршпрунга, у 15—20 %—идиопатический мегаколон.

Симптоматика идиопатического мегаколона аналогична таковой при болезни Гиршспрунга, однако запор, как правило, появляется позднее и постепенно нарастает, хотя возможны и спонтанные ремиссии. Заболевание протекает легче, чем болезнь Гиршспрунга, чаще поддается консервативной терапии. При пальцевом исследовании прямой кишки ампула ее расширена и заполнена калом, в то время как при болезни Гиршспрунга она небольших размеров, пустая.

При рентгенологическом исследовании определяются раздутые газом петли ободочной кишки. При ирригоскопии необходимо ввести значительное количество бариевой взвеси — 5—6 л. Расширение кишки начинается уже непосредственно над задним проходом. После опорожнения расширенные петли ободочной и прямой кишок не суживаются. При ректороманоскопии обнаруживается значительное расширение прямой и сигмовидной ободочной кишок. Ректороманоскоп проникает свободно. Слизистая оболочка кишки гиперемирована.

Лечение идиопатического мегаколона начинают обычно с консервативных мероприятий, которые направлены на полное освобождение кишечника от каловых масс, что должно способствовать восстановлению тонуса кишки, и на выработку у больного регулярного привычного акта дефекации. Nixon (1961) рекомендует ручную эвакуацию каловых масс под наркозом и ежедневное промывание прямой кишки солевым гипертоническим раствором. Эти процедуры выполняют в течение 2 нед, после чего в течение 4 нед интервалы между ними постепенно увеличивают. После удаления каловых масс назначают слабительные средства. Пища должна содержать большое количество клетчатки. Применяют дигидроэрготамин по 5—20 капель 3 раза в день в течение нескольких месяцев.

При неэффективности консервативного лечения выполняют операцию. Впервые Arbuthnot (1902) применил при выраженном запоре, вызванном мегаколоном, субтотальную колэктомию. Наибольшее распространение получили брюшно-анальная резекция и субтотальная колэктомия с цекоректальным анастомозом. Многие хирурги отдают предпочтение последней операции. У детей хорошие результаты наблюдаются после операции Соаве.

Симптоматический мегаколон возникает обычно вследствие различных заболеваний как общего, так и местного характера. Расширение толстой кишки может наблюдаться при гипотиреозе, авитаминозе В₁, морфинизме, приеме атропина сульфата, ганглиоблокирующих средств. У больных с нарушениями психики вследствие задержки позывов на низ возникает нарушение акта дефекации, приводящее к расширению толстой кишки. Токсическая дилатация толстой кишки возникает при неспецифическом язвенном колите. В Южной Америке мегаколон возникает при болезни Чагаса, вызываемой трипаносомами, выделяющими нейротоксин, который разрушает интрамуральные нервные сплетения. Причиной мегаколона могут быть также рубцы, стриктуры, опухоли заднего прохода, а у детей — аномалия развития аноректального отдела прямой кишки. В таких случаях устранение причины, вызвавшей расширение толстой кишки, в большинстве случаев приводит к выздоровлению больного.

Вопросы патогенеза, диагностики и лечения мегаколона еще далеки от окончательного решения и требуют дальнейшего изучения.

ДИВЕРТИКУЛЫ ОБОДОЧНОЙ КИШКИ

Дивертикулы ободочной кишки представляют собой мешковидные выпячивания стенки кишки. По частоте они занимают первое место среди дивертикулов других отделов пищеварительного тракта. Дивертикулы ободочной кишки впервые были выявлены Morgagni в 1700 г.

Case (1915) отметил существенное различие между дивертикулами, не сопровождающимися воспалительной реакцией и воспалительно измененными. Неосложненные дивертикулы он назвал дивертикулезом, а воспаление одного или нескольких дивертикулов — дивертикулитом.

Дивертикулез ободочной кишки часто встречается у лиц в возрасте старше 40 лет. Однако основную массу больных (до 60—80 %) составляют лица старше 60 лет. По данным Welch (1958), у 66 % лиц, которые достигли 85 лет, возникают дивертикулы в ободочной кишке. По данным Robertson и соавторов (1947), Zuppinger (1957), Biassine и соавторов (1961), дивертикулез

ободочной кишки выявляется в 2 15 % всех рентгенологических исследований ободочной кишки.

В некоторых странах проблема дивертикулеза ободочной кишки и его осложнений приобретает большое значение. Так, на ежегодном съезде Американского проктологического общества в 1968 г. Sawyer и соавторы сообщили, что приблизительно 6 млн. американцев старше 60 лет страдают дивертикулезом ободочной кишки. Ежегодно в США 1,2 млн. больных получают лечение по поводу дивертикулеза ободочной кишки и его осложнений.

Эпидемиологические исследования показывают, что дивертикулез встречается в тех странах, где население употребляет бесшлаковую пищу и большое количество рафинированных углеводов. Дивертикулез встречается в Шотландии в 80 раз чаще, чем в Нигерии, Сингапуре, на островах Фиджи (Painter, 1969).

Почти у 80 % больных наблюдаются множественные дивертикулы (С. К. Малкова, 1973). Поражается любая часть ободочной кишки, но наиболее часто — сигмовидная ободочная кишка. Из 758 больных дивертикулезом ободочной кишки у 69,5 % дивертикулы локализовались в левой половине ободочной кишки, у 14,4 % — в правой половине, у 16,1 % — в обеих ее половинах (Mianoglarra, 1961).

Поданным С. К. Малковой (1973), дивертикулы располагались в сигмовидной ободочной кишке у 42,3 % больных, в нисходящей и сигмовидной ободочных кишках — у 15,4 %, в нисходящей ободочной кишке или по всей кишке — у 12,8 %, в поперечной ободочной кишке — у 7,1 %, в восходящей ободочной кишке — у 6,4 %, в слепой кишке и червеобразном отростке — у 1,3 %, в области левого изгиба ободочной кишки — у 0,6 % больных.

Различают истинные, или врожденные, и ложные, или приобретенные, дивертикулы ободочной кишки. В первом случае стенка дивертикула состоит из всех слоев стенки кишки, во втором — лишена мышечного слоя, и дивертикул представляет собой грыжеподобное выпячивание слизистой оболочки и подслизистого слоя. Врожденные дивертикулы обычно бывают единичными и обнаруживаются в правой половине ободочной кишки. Большинство дивертикулов ободочной кишки встречается у взрослых

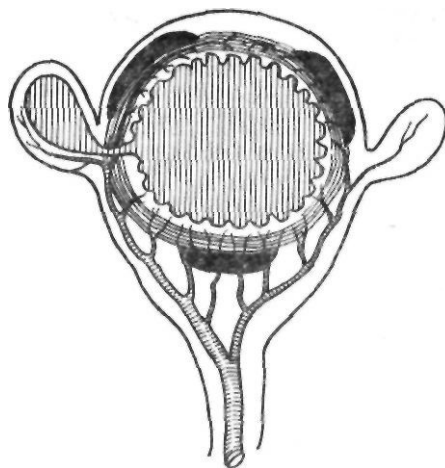


Рис. 169. Расположение дивертикула ободочной кишки

и относится к приобретенным. Расположение дивертикулов по отношению к окружности кишки довольно характерно (рис. 169). Они никогда не проникают в taenia. Большинство из них возникает на боковых стенках кишки между брыжеечной и двумя противобрыжеечными taenia. Обычно дивертикулы выходят в жировые подвески, поэтому их очень трудно обнаружить. Дивертикул состоит из узкой шейки, проходящей через мышечный слой кишки, и расширенного тела, располагающегося вне мышечной оболочки. Дивертикулы обычно лежат в 4 ряда вдоль длинника пораженной части кишки, по 2 ряда с каждой стороны. Причина такого распределения заключается в том, что артериальные сосуды входят в стенку ободочной кишки и образуют слабые участки на каждой стороне кишки.

В последнее время исследователи обращают внимание на существование интрамуральных дивертикулов. Впервые их описал Schreiber (1965). Они располагаются в мышечном слое кишки, не имеют мешковидной формы, представляя собой узкий, искривленный, плохо опорожняющийся канал вблизи наружного края. По мнению Schreiber, возникновение интрамуральных дивертикулов связано с нарушением моторной функции кишки с компенсаторной гипертрофией мышечного слоя.

Кроме описанных предрасполагающих анатомических факторов, для образования дивертикулов необходимо воздействие до-

полнительных факторов. Наиболее важными из них являются нарушение моторики ободочной кишки и повышение внутрикишечного давления (кишечная гипертензия). Причины последней окончательно не установлены. Если внутрикишечное давление значительно повышается, слизистая оболочка выпадает через слабые участки мышечной оболочки. В возникновении повышенного давления в кишке значительную роль играет процесс сегментации, который в норме способствует порционному продвижению каловых масс по кишечнику. Сегментация характеризуется спонтанным возникновением в ободочной кишке локализованных участков, ограниченных гаустральными кольцами. При дивертикулезе пораженный участок кишки начинает усиленно сегментироваться, спазмироваться, превращаясь в цепь изолированных замкнутых полостей с высоким внутрипросветным давлением. Внутрикишечное давление в замкнутых полостях может повышаться в 10 раз и более по сравнению с нормой. В результате длительного спастического состояния возникает значительное утолщение мышц кишечной стенки. В последующем происходит грыжевое выпячивание слизистой оболочки через слабые участки мышечного слоя ободочной кишки. В сигмовидной ободочной кишке, где чаще всего возникают дивертикулы, этому способствует узкий просвет кишки и наиболее мощная мускулатура кишечной стенки. Интересно, что нарушение моторики кишки наблюдается только в сегментах кишки с дивертикулами. Эти изменения возникают не только при продвижении содержимого по ободочной кишке. Afwidson (1964) показал, что прием пищи также приводит к повышению давления в участках сигмовидной ободочной кишки, пораженных дивертикулезом. Полагают, что образованию дивертикулов способствует ожирение. Запор наблюдается примерно у половины больных и не играет ведущей роли в возникновении дивертикулов. Более того, при дивертикулезе наблюдается ускоренный пассаж по кишечнику (Mopoulos и соавт., 1967).

Клиническая картина. Различают 5 клинических вариантов дивертикулеза ободочной кишки.

Бессимптомный дивертикулез. В большинстве случаев случайно обнаруживается при обследовании пожилых больных.

Хронический дивертикулит. Проявляется неопределенной тянущей болью в левой половине живота, метеоризмом, выделением слизи и крови из заднего прохода, упорным, не поддающимся лечению, запором, поносом, чередованием поноса и запора, ощущением неполной дефекации. Боль может возникать и в правой половине живота, что связывают с забрасыванием содержимого ободочной кишки в подвздошную кишку. Иногда боль может иметь приступообразный характер, сопровождается вздутием живота, урчанием, затрудненным отхождением газов, тенезмами, учащенными позывами на мочеиспускание.

Острый дивертикулит. Возникает примерно у 20 % больных с дивертикулезом. Характеризуется внезапным появлением сильной боли в левой половине живота, задержкой стула. Повышается температура тела, учащается пульс, в крови нарастает лейкоцитоз. При пальпации выявляют напряжение мышц передней брюшной стенки, положительный симптом Щеткина — Блюмберга. Иногда при пальпации живота удается обнаружить болезненный инфильтрат с нечеткими границами. Инфильтрация стенки кишки может привести к сужению ее просвета. При пальцевом исследовании прямой кишки отмечается болезненность при надавливании на стенку кишки.

Осложненный дивертикулит. Острый дивертикулит у ряда больных дает ряд осложнений, к которым относятся:

околокишечный абсцесс. При его возникновении наблюдается сильная боль, высокая температура тела, выраженный лейкоцитоз со сдвигом лейкоцитарной формулы влево. Иногда сдавливание кишки приводит к кишечной непроходимости. В левой подвздошной области пальпируется инфильтрат. Это осложнение может быть расценено как рак сигмовидной ободочной кишки. Диагноз установить очень трудно, даже во время операции. Большие дифференциально-диагностические трудности возникают при стенозе кишки в результате образования в стенке кишки фибропластических и рубцовосклеротических тканей. Если абсцесс своевременно не дренирован, образуется наружный (на брюшной стенке) свищ или ишиоректальный абсцесс;

внутренний свищ (рис. 170). Тазовый абсцесс может вскрыться в полый орган с образованием внутреннего свища. Чаще

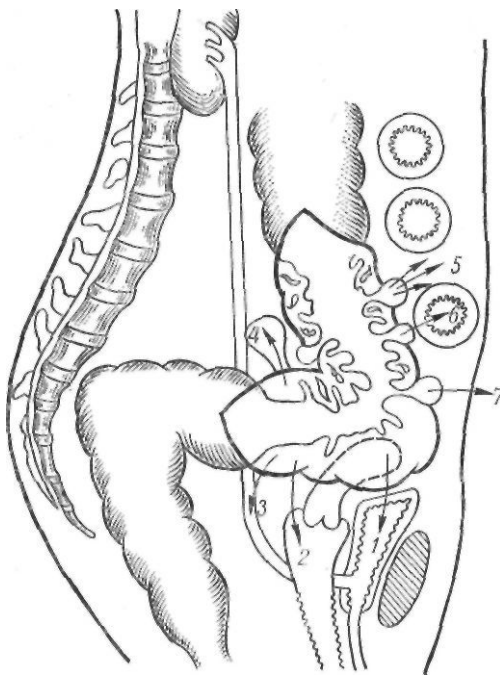


Рис. ПО. Осложнения дивертикулеза ободочной кишки:

1—4 — свищи между дивертикулами и мочевым пузырем, влагалищем, мочеточником; 5 — перфорация; 6 — тонко-толстокишечный свищ; 7 — наружный кишечный свищ

всего наблюдается перфорация свища в мочевой пузырь, что проявляется пневматурией, фекалурией. Такие свищи обычно встречаются у мужчин. У женщин матка играет роль барьера. По данным Schurz (1952), 57 % всех свищей составляют кишечно-пузырные свищи. Реже встречаются сигмовидно-маточный, сигмовидно-влагалищный, сигмовидно-тонкокишечный и сигмовидно-мочеточниковый свищи;

перфорация ободочной кишки с общим перитонитом. Разлитой дивертикулярный перитонит встречается редко. Это вызвано тем, что дивертикулы чаще всего перфорируют в жировые привески с образованием абсцессов, внешних и внутренних свищей;

метастатический абсцесс. Иногда околокишечный абсцесс вскрывается в мелкие вены с распространением инфекции в систему воротной вены и возникновением портальной пиемии;

дивертикулит, осложненный прямокишечным кровотечением. Частота кровотечения при дивертикулите колеблется от 6,8 до 38,4 % (Mianoglarra, 1961; Chang, 1965).

Кровотечение может быть единственным проявлением дивертикулеза. Возникновение его тесно связано со строением дивертикула. При воспалении и изъязвлении дивертикула легко может возникнуть аррозия сосуда. У многих больных бывает скрытое или небольшое кровотечение. Andersson (1964) у 20 % больных с дивертикулезом находил кровь в кале. Массивное кровотечение возникает редко и у большинства больных останавливается самостоятельно. У 5—10 % больных кровотечение рецидивирует, бывает профузным и требует хирургического вмешательства. Клинически оно проявляется внезапным выходением через прямую кишку большого количества неизменной или малоизменной (вишневого цвета) крови.

Дивертикулы правой половины ободочной кишки встречаются значительно реже. В зарубежной литературе имеются сообщения о 400 случаях дивертикулов слепой и восходящей ободочной кишок. Lauridsson и Ross (1952) полагают, что 70 % дивертикулов правой половины ободочной кишки содержат все слои кишечной стенки, представляя собой истинные дивертикулы. Эти дивертикулы обычно одиночные, не склонны к рецидивам и перфорации. Дивертикулит правой половины ободочной кишки характеризуется острой болью внизу живота или по всему животу и лишь затем боль локализуется в правой подвздошной области. Кроме боли, больные отмечают тошноту, рвоту, потерю аппетита, запор или понос. При объективном исследовании отмечается напряжение мышц в правой подвздошной области, иногда распространяющееся и на поясничную область. Повышается температура тела, в периферической крови наблюдается лейкоцитоз. Клинически такие случаи очень трудно отличить от острого аппендицита. Воспаленные дивертикулы слепой кишки обычно образуют так называемые воспалительные опухоли, которые даже во время операции трудно отличить от рака слепой кишки.

Следует помнить о возможности сочетания рака ободочной кишки с дивертикулезом. По данным Speeg и Vasop (1962), оно бывает у 0,8—8,4 % больных.

Диагностика. Данные анамнеза и клиники не имеют существенного значения в установлении диагноза. Мнение о диагностической ценности ректороманоскопии противоречиво. Лишь немногие авторы пи-

шут о возможности выявления небольших входных отверстий дивертикулов. К косвенным признакам дивертикулеза сигмовидной ободочной кишки относят острый ректосигмоидальный изгиб, деформацию кишечного просвета, беспорядочность складок слизистой оболочки, отечность слизистой оболочки.

Вместе с тем эндоскопическое исследование позволяет исключить опухоль сигмовидной ободочной кишки.

Основное значение в диагностике дивертикулеза ободочной кишки имеет рентгенологическое исследование с помощью бариевой клизмы и последующего контрастирования. При ирригоскопии дивертикулы выявляются в виде округлой формы депо бариевой взвеси, выходящих за пределы кишки. При двойном контрастировании остающиеся туго заполненными дивертикулы хорошо видны на фоне рельефа слизистой оболочки. В случае дивертикулита, когда дивертикулы плохо выполняются, характерным рентгенологическим симптомом является наличие остроконечных выступов, напоминающих зубья пилы. К косвенным признакам дивертикулита относятся спазм кишки и сужение пораженного участка. В отличие от опухолевого поражения при дивертикулите нет резкого отграничения процесса, а наблюдается постепенный переход от неизмененного отдела к пораженной суженной части (Е. С. Геселевич, 1968). Внутрикишечный абсцесс выявляется в виде четко отграниченного дефекта наполнения с сохраненным над ним рельефом слизистой оболочки. При свищах определяются узкие ходы, располагающиеся вне просвета кишки и сообщающиеся с ее просветом.

Для интрамуральных дивертикулов характерна мелкая неправильная зубчатость контуров кишки, так называемый симптом прямых гаустр.

Некоторые авторы считают, что рентгенологическое исследование можно применять и в urgentных случаях. Это дает возможность оценить состояние вышележащих участков кишки, что имеет значение для выбора метода операции.

Большие трудности вызывает рентгенологическая диагностика дивертикулов правой половины ободочной кишки, так как они обычно одиночные, имеют широкое устье, короткую шейку, могут содержать каловые камни. Для их обнаружения требуется ис-

следование в нескольких проекциях с тугим заполнением правой половины ободочной кишки.

Лечение. При дивертикулите и хроническом дивертикулите показано консервативное лечение. Оно заключается в назначении обычной смешанной диеты. Не рекомендуются кофе, свежесдобитый хлеб, бобы, капуста. Пища должна включать продукты с большим содержанием клетчатки (сырые овощи, фрукты, молотые пшеничные отруби, хлеб с добавлением отрубей). Противопоказано курение. Больной должен вести активный образ жизни, заниматься физкультурой, сбросить лишний вес. При упорных запорах показан прием внутрь вазелинового масла по 1 столовой ложке 3 раза в день. Назначают спазмолитические средства (папаверина гидрохлорид, но-шпу, платифиллина гидротартрат). Противовоспалительная терапия включает прием внутрь трудно-растворимых сульфаниламидных препаратов (фталазол) и антибиотиков (синтомицин, левомицетин).

Острый дивертикулит также подлежит консервативному лечению. Больной должен соблюдать постельный режим. Рекомендуется прием жидкой пищи. При наличии рвоты назначают парентеральное введение изотонического раствора натрия хлорида, глюкозы. Применяют антибиотики широкого спектра действия (тетрациклин, сигмамин и др.), обезболивающие средства (анальгин). Морфий и его производные противопоказаны, так как они повышают внутрикишечное давление. При возникновении опасных для жизни осложнений, которые наблюдаются примерно у 20 % больных дивертикулитом, производят оперативное вмешательство.

Показаниями к оперативному лечению дивертикулита являются перфорация, абсцессы, свищи, кишечная непроходимость, профузное кровотечение, подозрение на возникновение рака, рецидивирующее течение заболевания.

Одномоментная резекция пораженного участка кишки является оптимальной операцией. Она возможна при хроническом дивертикулите, подозрении на рак. Ее применение допустимо при осложненных формах дивертикулита (свободная или прикрытая перфорация без явлений перитонита, внутренние и наружные свищи), когда возможно соединение неизмененных концов ободочной

кишки. Если есть подозрение на ненадежность анастомоза, следует наложить разгрузочный свищ на поперечную ободочную кишку. Цекостомия, по мнению многих хирургов, не разгружает адекватно ободочную кишку. При наличии абсцесса, выраженных воспалительных изменений стенки кишки, кишечной непроходимости показано двухмоментное оперативное вмешательство (операция Гартманна или резекция с выведением обоих концов кишки в первый этап и восстановление кишечной проходимости — во второй).

Операции при профузном кровотечении связаны с большим риском из-за возраста больного, сопутствующих заболеваний, трудности обнаружения источника кровотечения, риска первичной резекции кишки у тяжелого больного. Хирург в таких случаях стоит перед нелегким выбором: попытаться найти источник кровотечения при помощи колоноскопии, выполнить «слепую» резекцию участка ободочной кишки (чаще всего сигмовидной) или выполнить субтотальную колэктомию с илеоректоанастомозом. «Слепая» резекция эффективна приблизительно у 50 % больных. Чтобы избежать обширной субтотальной колэктомии, ряд хирургов рекомендуют операционную колоноскопию. Наиболее радикальной операцией считают субтотальную колэктомию с одномоментным или отсроченным илеоректальным анастомозом.

В последние годы принципы лечения дивертикулеза и дивертикулита ободочной кишки подвергаются пересмотру. В противовес классической формуле: «оперировать только при осложнениях» многие начинают склоняться в пользу превентивной хирургии дивертикулеза. Признание ведущей роли нарушений моторики и изменений мышечного слоя ободочной кишки привело к разработке вариантов коломиотомии. Reilly (1964) выполнил продольную миотомию, направленную на рассечение циркулярного слоя мышц. Операция не получила широкого распространения не только из-за возникающих осложнений (перфорация слизистой оболочки кишки), но и из-за кратковременного эффекта. Последующие исследования показали главную роль гипертонического состояния продольного слоя мышц. Arfwidsson (1964) предложил множественную поперечную миотомию укороченных taenia, что приводило к удлинению ободочной

кишки и снижению внутрипросветного давления. Johnson (1972) и Hodgson (1972) выполнили эту операцию. Kettlewell (1977) разработал комбинированную продольную и поперечную коломиотомию. Castrini и Rappalardo (1981) предложили выполнять эту операцию в виде небольших разрезов мышечного слоя кишки, по форме напоминающих латинские буквы L и T. Чтобы судить об эффективности этих вмешательств, необходимо изучение отдаленных результатов.

НЕСПЕЦИФИЧЕСКИЙ ЯЗВЕННЫЙ КОЛИТ

Неспецифический язвенный колит представляет собой заболевание неизвестной этиологии, характеризующееся диффузным воспалением ободочной и прямой кишок, образованием в них язв и кишечным кровотечением.

Частота этого заболевания в разных странах неодинаковая. В странах Европы заболеваемость неспецифическим язвенным колитом колеблется в пределах 5,8—14 на 10 000 больных (Reifferscheid, 1960). Сходные данные (8 на 10 000 госпитализированных) приводит А. А. Васильев (1963). Наибольшая заболеваемость среди стран Европы отмечена в Англии (14,8 на 10 000 больных). Еще чаще встречается неспецифический язвенный колит в США (50—60 на 10 000 госпитализированных больных).

Чаще всего заболевают лица в возрасте от 20 до 40 лет, хотя описаны случаи заболевания в раннем детском и старческом возрасте. Мужчины и женщины заболевают одинаково часто. Определенное значение в возникновении неспецифического язвенного колита имеют конституциональные и этнические факторы. Так, заболеваемость неспецифическим язвенным колитом у евреев в 2—3 раза больше, чем у лиц других национальностей. У 5—10 % больных заболевание имеет наследственный характер.

Этиология и патогенез. Несмотря на многочисленные исследования, этиология неспецифического язвенного колита остается неизвестной. Для объяснения возникновения этого заболевания предложен ряд теорий, среди которых наибольшее значение имеют инфекционная и иммунная. Хотя этиологическое значение отдельных микроорганизмов и вирусов в возникнове-

нии неспецифического язвенного колита не установлена, изучение их роли продолжается и в настоящее время. Считают, что кишечный дисбактериоз, агрессивные свойства микробной флоры способствуют развитию длительного воспалительного процесса в стенке толстой кишки, нарушают восстановительные процессы, вызывают интоксикацию, аутоенсибилизацию организма.

В последние годы при изучении патогенеза неспецифического язвенного колита большое внимание уделяют иммунологическим нарушениям. У многих больных определяется повышенная чувствительность к молоку, апельсинам, шоколаду, пыльце растений, лекарствам. Нередко неспецифическому язвенному колиту сопутствуют заболевания, связанные с изменением иммунологической реактивности (экзема, крапивница, отек Квинке, узловатая эритема, аутоиммунная гемолитическая анемия, тромбоцитопеническая пурпура).

Polcak и соавторы (1959), Broberger и Perlman (1959), А. М. Ногаллер и Г. А. Трубникова (1965) показали, что в сыворотке крови больных неспецифическим язвенным колитом и болезнью Крона образуются аутоантитела к тканям толстой кишки. Тот факт, что эти антитела взаимодействуют с антигенами кишечной палочки, послужил основанием для гипотезы, что воспалительные заболевания являются аутоиммунной патологией. Реакция между вырабатываемыми антителами и слизистой оболочкой толстой кишки, являющейся аутоантигеном, приводит к разрушению различных отделов кишки и создает благоприятные условия для активации кишечной флоры.

В последующем усилия исследователей были направлены на обнаружение антител к толстой кишке на тканевом уровне. Das и соавторы (1978) выделили специфические тканевые антитела у больных неспецифическим язвенным колитом, которые представляют собой иммуноглобулин, не дающий перекрестной реакции с антигеном кишечной палочки и отличающийся от сывороточных антител. Bookman, Bull (1979) наблюдали 10-кратное увеличение синтеза иммуноглобулинов лимфоидными клетками слизистой оболочки, выделенными из кишечника больных неспецифическим язвенным колитом. В то же время ряд факторов ставит под сомнение ведущую роль сывороточных и

тканевых антител в патогенезе воспалительных заболеваний кишечника. К ним относятся отсутствие четкой взаимосвязи между титром антител и активностью и длительностью заболевания, неспецифичность антител, возникновение воспалительных заболеваний толстой кишки при агаммаглобулинемии и дефиците иммуноглобулинов А.

В последние годы изучают роль простогландинов в патогенезе неспецифического язвенного колита. Было обнаружено увеличение содержания их в содержимом толстой кишки, моче, крови, оттекающей от толстой кишки, в слизистой оболочке прямой кишки (Gould и соавт., 1977; Sharon и соавт., 1978). Возможно, простогландины являются не только медиаторами воспалительного процесса в слизистой оболочке толстой кишки, но и вызывают нарушения процессов секреции и всасывания в тонкой и толстой кишках. Интересно, что сульфасалазин оказывает тормозящее действие на синтез простогландинов Е в слизистой оболочке прямой кишки (Sharon и соавт., 1978).

Изучают также влияние состояния психики больного на возникновение и течение неспецифического язвенного колита. Во многих случаях заболевание или его рецидив возникает после психической травмы, нервного перенапряжения. Passarelli (1957), изучая роль различных факторов в этиологии неспецифического язвенного колита, пришел к выводу, что у 50 % больных большую роль играли нарушения психики. Вместе с тем развившийся неспецифический язвенный колит в свою очередь влияет на состояние психики больного. У большинства больных наблюдается астеноневротическое и психастеническое состояние, которое проявляется раздражительностью, быстрой утомляемостью, бессонницей.

Таким образом, неспецифический язвенный колит относится к заболеваниям с неизвестной этиологией, основными патогенетическими механизмами которого являются изменения состава кишечной микрофлоры, иммунологической реактивности, а также нейрогенные факторы.

П а т о л о г и ч е с к а я а н а т о м и я .
Патологический процесс при неспецифическом язвенном колите локализуется преимущественно в толстой кишке. Заболевание начинается с поражения прямой кишки, и постепенно процесс распространяется на проксимальные отделы ободочной кишки.

По данным И. Ю. Юдина (1968), прямая кишка поражается всегда, причем наиболее выраженные изменения наблюдаются в заднепроходном канале. Описанные ранее сегментарные и правосторонние формы поражения следует считать случаями гранулематозного колита (М. Х. Левитан и соавт., 1980).

У ряда больных с тотальным поражением толстой кишки патологический процесс может распространиться ретроградно и на тонкую кишку. Впервые язвенный энтерит, осложнившийся язвенным колитом, описал White (1888). Такое поражение, в отличие от болезни Крона, называют ретроградным илеитом, так как воспаление тонкой кишки возникает в результате перехода процесса с толстой кишки. Описаны случаи, когда при неспецифическом язвенном колите была поражена вся тонкая кишка (И. Ю. Юдин, 1968; McCready, 1949).

Патологические изменения при неспецифическом язвенном колите, в отличие от болезни Крона, наблюдаются в слизистой оболочке. В ранней стадии заболевания слизистая оболочка отечная, гиперемированная, блестящая, с утолщенными сглаженными складками. На ней появляются многочисленные геморрагии, эрозии и мелкие изъязвления, иногда достигающие значительной глубины. При микроскопическом исследовании в ранней стадии обнаруживается выраженное расширение капилляров с кровоизлияниями внутри слизистой оболочки, что иногда бывает единственным признаком заболевания. А. В. Васильев (1963) описывает форму неспецифического язвенного колита, характеризующуюся выраженным кишечным кровотечением при отсутствии изменений в слизистой оболочке. Полагают, что в подобных случаях имеет место своеобразное течение заболевания или снижение реактивности тканей толстой кишки (М. Х. Левитан и соавт., 1980).

Наиболее характерным морфологическим признаком являются изъязвления слизистой оболочки толстой кишки. Форма и размеры язв бывают различными. Обычно они поверхностные и проникают лишь до подслизистого слоя, но могут быть и глубокими с разрушением всех слоев стенки кишки и возникновением дилатаций и перфораций. Наибольшие изменения слизистой оболочки обычно наблюдаются в нисходящей и сигмовидной ободочных кишках. Макроско-

пический вид слизистой оболочки зависит от степени выраженности деструктивных и восстановительных процессов. В наиболее тяжелых случаях толстая кишка может быть на большом протяжении полностью лишена слизистой оболочки. Микроскопическая картина в ранних стадиях заболевания и при его обострении отличается резкой инфильтрацией слизистой оболочки, преимущественно лимфоцитами. Кишечные крипты переполнены и растянуты лейкоцитами, образуют характерные для язвенного колита крипты-абсцессы, которые, вскрываясь, приводят к образованию изъязвлений. При распространении воспалительного процесса в подслизистом слое на значительное расстояние образуются обширные язвы. При выраженных репаративных процессах слизистая оболочка представляет собой гладкую, атрофичную зернистую поверхность. При хроническом течении заболевания слизистая оболочка уплощается, выражена инфильтрация плазматическими и лимфоидными клетками и ацидофильными гранулоцитами.

Характерным макроскопическим признаком неспецифического язвенного колита является образование псевдополипов, представляющих собой сохранившиеся участки слизистой оболочки, выступающие в просвет кишки. Истинной пролиферации эпителия при этом не происходит.

При хроническом течении заболевания в результате сокращения продольного и циркулярного мышечных слоев происходит характерное утолщение стенки кишки, укорочение и сужение просвета кишки с исчезновением гаустр. Длина ободочной кишки может составлять 70—90 см, а ширина просвета — около 1 см. По мнению многих авторов, полного анатомического излечения при неспецифическом язвенном колите не происходит даже при многолетней ремиссии.

К л а с с и ф и к а ц и я . Единой классификации неспецифического язвенного колита не существует. Наиболее распространенные классификации основаны на клинико-анатомических принципах. В зависимости от протяженности патологического процесса различают: 1) язвенный проктит и проктосигмоидит (у 20 % больных); 2) левосторонний колит (у 40 % больных); 3) тотальный колит (у 40 % больных).

По клиническому течению различают неспецифический язвенный колит острый

и молниеносный, хронический непрерывный и хронический рецидивирующий. При остром течении воспалительно-язвенный процесс развивается бурно и поражает всю толстую кишку. При хроническом непрерывном течении заболевание протекает длительно и тяжесть его зависит от степени распространения процесса. Хроническое рецидивирующее течение характеризуется сменой периодов обострения заболевания периодами ремиссии.

Клиническая картина и диагностика. Заболевание в одних случаях начинается с небольшого, постепенно нарастающего кровотечения. В других случаях отмечается внезапное начало с высокой температурой тела, поносом с выделением большого количества крови, гноя, слизи, резкой болью в животе, выраженной интоксикацией.

Самым ранним и частым симптомом является кровотечение. В первые дни заболевания оно обычно небольшое, напоминает геморроидальное, а затем постепенно нарастает, и кровь выделяется при каждой дефекации.

По данным Вие и соавторов (1955), при обострении заболевания больные теряют в среднем до 300 мл крови в сутки. При тяжелом течении заболевания отмечается непрерывное кровотечение, которое быстро приводит к анемии. В возникновении кровотечения играют роль травмирование слизистой оболочки каловыми массами, а также повышенная фибринолитическая активность слизистой оболочки толстой кишки (Кваап и соавт., 1969). Одновременно с кровотечением появляется понос. Число дефекаций увеличивается до 5—20 раз и более в сутки. Иногда оно достигает 50—100 раз в сутки. В таких случаях выделяется смесь жидкого кала, крови и слизи. К факторам, способствующим возникновению поноса, относят нарушение процессов всасывания и секреции воды и электролитов в кишечнике, изменение функции илеоцекального клапана и уменьшение резервуарной функции прямой кишки. И. Ю. Юдин (1968) считает наличие большого количества слизи в кале хорошим прогностическим признаком, свидетельствующим о том, что не вся слизистая оболочка поражена. Отсутствие слизи указывает на глубокое, необратимое поражение слизистой оболочки. Часто больных беспокоят тенезмы, особенно при пора-

жении прямой кишки и частом стуле.

Обязательным симптомом неспецифического язвенного колита является боль, обусловленная спазмом или растяжением воспаленной толстой кишки. В легких случаях она бывает незначительной. По мере развития заболевания боль становится схваткообразной и настолько сильной, что является основной жалобой больных. Локализуется она по ходу толстой кишки, чаще всего в левой подвздошной области. Здесь же удается пальпировать плотную, резко спазмированную кишку.

Частый жидкий стул приводит к обезвоживанию, потере электролитов, белка. У больных исчезает аппетит, они быстро худеют, теряют 30—40 кг. С каждым очередным приступом нарастает слабость, повышается утомляемость, снижается трудоспособность. Наблюдаются угнетенное состояние психики, головная боль, снижение памяти, страх перед дефекацией.

К непостоянным симптомам относится повышение температуры тела, которое обусловлено характером патоморфологических изменений в толстой кишке и присоединением вторичной инфекции. У тяжелобольных температура тела повышается до 39—40 °С.

При объективном исследовании отмечаются учащение пульса, снижение артериального давления, отеки или пастозность нижних конечностей. Иногда наблюдается утолщение ногтевых фаланг кистей в виде барабанных палочек. При исследовании периферической крови обнаруживают анемию, чаще всего гипохромную, железодефицитную, микроцитарную. Причиной ее является постоянная кровопотеря, интоксикация, нарушение всасывания железа, авитаминоз. Очень редко при неспецифическом язвенном колите развивается аутоиммунизация к эритроцитам с возникновением аутоиммунной гемолитической анемии (Н. П. Черногрязская, 1971). Со стороны белой крови отмечаются лейкоцитоз со сдвигом лейкоцитарной формулы влево, эозинофилия. Наблюдается снижение содержания общего белка, альбуминов в сыворотке крови, прямо пропорциональное тяжести заболевания. Нарушается жировой, электролитный обмен.

Наиболее тяжелыми и опасными являются острая и молниеносная формы неспецифического язвенного колита, представляющие большие трудности для диагностики

и лечения. Тяжесть заболевания обусловлена очень быстрым его развитием. Иногда больного не удается спасти. К тяжелым формам относится также хронический непрерывный тип, протекающий длительно, без ремиссий. При таком течении заболевания могут развиваться крайняя степень истощения, гипопроteinемия, обезвоживание. Появляются различные осложнения (перфорация кишки, параректальный свищ и др.).

Ограниченное поражение толстой кишки протекает менее тяжело и проявляется жидким стулом до 5—6 раз в сутки с примесью крови и слизи, болью в левой половине живота. Язвенный проктосигмоидит начинается с появления слизисто-кровянистого поноса. Наблюдаются частые болезненные тенезмы, схваткообразная боль. При пальпации определяется болезненная, укороченная сигмовидная ободочная кишка.

Неспецифический язвенный колит у детей характеризуется тяжелым поносом, выраженными нарушениями обмена веществ, которые приводят к задержке роста и физического развития. Veidenheimer и Warren (1968) наблюдали больного 20 лет, у которого физическое развитие было, как у 7-летнего ребенка. Ряд авторов считают, что при неспецифическом язвенном колите, возникшем в раннем детском возрасте, резко увеличивается опасность развития рака, и в связи с этим расширяют показания к оперативному лечению этого заболевания у детей (Devgoede и соавт., 1971).

Ректороманоскопическая картина постоянно меняется в зависимости от формы и течения заболевания. Особенно выражены изменения при хроническом рецидивирующем и остром течении заболевания. Пальцевое исследование и введение ректороманоскопа обычно очень болезненно, а иногда и невозможно. Слизистая оболочка прямой и сигмовидной ободочной кишок ярко-красного цвета, отечная, легко ранимая, зернистая, кровоточит при дотрагивании, что является самым важным признаком неспецифического язвенного колита. На всем протяжении видны множественные эрозии и язвы. Последние неправильной формы с подрывными краями, покрыты некротическим налетом, слизью, гноем. Во время ремиссии отмечаются эпителизация язв, меньшая ранимость слизистой оболочки. При рецидивирующем течении, кроме поражения

слизистой оболочки, наблюдаются ее гипертрофия и псевдополипозные разрастания.

Рентгенологические изменения в начальной стадии заболевания могут отсутствовать даже при выраженных клинических проявлениях. Наблюдается ускоренное заполнение контрастным веществом пораженного участка кишки и быстрое его опорожнение. При остром течении заболевания просвет кишки уменьшен вследствие нарастающего отека стенки кишки. Кишка нередко зияет, гаустры отсутствуют. При возникновении язв четкость контуров исчезает, появляются густо расположенные ниши, двойной контур. При хроническом течении заболевания кишка резко укорачивается, суживается, имеет вид ригидной трубки. Определяется большое количество полипозных образований в виде множественных краевых и центральных дефектов наполнения. При сегментарном поражении отмечается аналогичная картина, ограниченная участком поражения. При токсическом расширении толстой кишки видна резко расширенная (до 10—20 см), растянутая газами кишка.

Характерной особенностью неспецифического язвенного колита является частое возникновение разнообразных осложнений, которые подразделяются на местные, или кишечные, и общие. К местным осложнениям относятся перфорация, профузное кровотечение, токсическое расширение толстой кишки, сужение ободочной и прямой кишок, аноректальные осложнения и злокачественная опухоль. Частота осложнений зависит от формы и течения заболевания. По данным Ж. М. Юхвидовой и М. Х. Левитана (1969), при тотальном колите осложнения наблюдаются у 62 % больных, при левостороннем колите — у 19,8 %, при проктосигмоидите — у 6,45 %.

Самым опасным и тяжелым осложнением является перфорация язв, которые чаще локализуются в поперечной ободочной кишке. Обычно перфорация проявляется резкой болью в животе, напряжением мышц брюшной стенки, признаками раздражения брюшины, частым пульсом, высоким лейкоцитозом. У тяжелых, ослабленных больных в связи с интоксикацией, ареактивностью клиника перфорации язв чаще бывает атипичной. Болевой синдром слабо выражен, отсутствует напряжение мышц брюшной стенки. К признакам, позволяющим заподозрить атипичную перфорацию, И. Ю. Юдин и

В. В. Сергевнин (1971) относят учащение пульса, снижение артериального давления, некоторое усиление боли, внезапное ухудшение общего состояния. Достоверным признаком перфорации является обнаружение свободного газа в брюшной полости. Возможно также возникновение перитонита без перфорации. В этих случаях происходит просачивание кишечного содержимого через истонченную стенку.

Опасным осложнением является профузное кишечное кровотечение. Во многих случаях трудно решить, имеет ли место обильный кровавый стул или же истинное кровотечение, которое может быть вызвано аррозией крупного сосуда. Это осложнение чаще встречается при тотальном поражении толстой кишки, а также после стероидной терапии.

Тяжело протекает неспецифический язвенный колит, осложнившийся токсическим расширением толстой кишки, которое известно также под названием токсического мегаколона. Встречается это осложнение у 2—3 % больных (М. Х. Левитан и соавт., 1980). В патогенезе токсической дилатации играют роль дегенеративные изменения мышечной стенки кишки, интрамуральных нервных сплетений и гипокалиемия. Возникновению токсического мегаколона способствует применение наркотических и антихолинэргических средств. М. Х. Левитан и соавторы (1980) считают, что в возникновении токсической дилатации большую роль играет механическая непроходимость, обусловленная сужением дистальных отделов толстой кишки с последующим расширением поперечной ободочной кишки. Иногда дилатация возникает после бариевой клизмы. Потерявшая способность сокращаться атоничная кишка растягивается скапливающимися газами и жидкостью. Это осложнение характеризуется резкой интоксикацией, повышением температуры тела до 38—39 °С, ознобом, учащением пульса, вздутием кишечника. Чаще всего газы скапливаются в поперечной ободочной кишке. Вздутые петли кишки видны на глаз. Усиливается боль в животе, уменьшается число дефекаций. Диагностика токсической дилатации основывается на данных клинического и рентгенологического исследований (последнее необходимо проводить несколько раз в день). Различают три степени токсической дилатации (В. Л. Джимбеев, 1978). При I

степени диаметр кишки достигает 8—10 см, при II — 10—14 см, при III — 14 см и больше. Прогрессирование расширения кишки, несмотря на проводимое лечение, является показанием к хирургическому вмешательству.

У 11—15 % больных с обширным поражением толстой кишки, хроническим (5—25 лет) течением заболевания возникает стриктура толстой кишки (А. А. Васильев, 1967; Edwards, Truelove, 1964). Goulston, McGovern (1969) показали, что стриктура обусловлена гипертрофией и утолщением мышечного слоя слизистой оболочки. Фиброз при этом выражен незначительно и не играет существенной роли. В большинстве случаев стриктура занимает несколько сантиметров и располагается в сигмовидной ободочной и прямой кишках. Иногда она проявляется клиникой частичной непроходимости кишечника.

Аноректальные осложнения (парапроктит, свищ, трещины заднего прохода) при неспецифическом язвенном колите встречаются у 3—18 % больных (De Dombal, 1966). Параректальные свищи протекают особенно упорно. После излечения основного заболевания требуется оперативное вмешательство для их устранения.

Особое внимание уделяют взаимосвязи неспецифического язвенного колита и рака толстой кишки. Впервые рак у больного неспецифическим язвенным колитом описали Crohn и Rosenberg (1925). Частота этого осложнения колеблется в пределах от 1 до 14 % (Edwards, Truelove, 1964). По мнению большинства авторов, имеется связь между продолжительностью неспецифического язвенного колита и частотой развития рака. Рак, возникающий на фоне язвенного колита, имеет ряд особенностей. Характерны множественные очаги поражения. Опухоль имеет атипичный вид, представляет собой утолщение кишечной стенки без четких границ, характеризуется быстрым ростом, высокой степенью злокачественности, выраженными инфильтративными свойствами, быстро прорастает кишечную стенку, рано метастазирует (Edwards, Truelove, 1964). Отдаленные результаты лечения неблагоприятны, свыше 5 лет живут около 3 % больных (Reifferscheid, 1960).

К общим осложнениям относится поражение суставов, которое наблюдается у 7—

8 % больных. Чаще поражаются голеностопный и коленный суставы. Встречаются также сакроилеит и анкилозирующий спондилит. Не поддающиеся консервативному лечению формы артрита исчезают после колэктомии. Сохранение даже небольшого участка прямой кишки не устраняет артрита. (Поражение кожи в виде узловатой эритемы, пиодермии, экземы, крапивницы, псориаза встречается у 20 % больных (В. К. Карнаухов, 1963). Характерно также поражение органов зрения, проявляющееся иритом, кератитом, конъюнктивитом, блефаритом. А. А. Васильев (1967) отметил эти осложнения у 3,5 % больных. Поражается один, а иногда через некоторое время и второй глаз. Примерно у половины больных неспецифическим язвенным колитом отмечается поражение печени в виде жировой ее дистрофии, перихолангита. М. Х. Левитан и соавторы (1980) на основании данных пункционной биопсии обнаружили у 49 % больных белковую дистрофию печени, у 21 % — персистирующий гепатит, у 5 % — холестатический гепатит и у 5 % — цирроз.

Диагностика неспецифического язвенного колита основывается на данных клинического, ректороманоскопического и рентгенологического исследований. Дифференциальный диагноз проводят с дизентерией, амебиазом, болезнью Крона, псевдомембранозным энтероколитом. Острая дизентерия также может начинаться кроваватым поносом, лихорадкой, болью в животе. Однако для этого заболевания характерно не обильное выделение крови, а слизисто-кровастые выделения с примесью крови в виде прожилок. Температура тела быстро нормализуется под влиянием проведенного лечения. Менее характерны осложнения, тяжелая интоксикация. При бактериологическом исследовании кала, мазков со слизистой оболочки обнаруживают дизентерийные палочки. Антибактериальная терапия оказывает быстрый эффект при дизентерии и не эффективна при язвенном колите.

Амебиаз обычно развивается медленно, отсутствуют анемия, интоксикация. При ректороманоскопии обнаруживают глубокие язвы с подрытыми краями и сальным дном, разбросанные по малоизмененной слизистой оболочке. Пораженные участки кишки чередуются с неизменными, отсутствуют псевдополипы. Имеет значение обнаружение в кале амеб.

О дифференциальной диагностике гранулематозного и неспецифического язвенного колита уже упоминалось выше в разделе, посвященном болезни Крона. Псевдомембранозный энтероколит возникает в результате дисбактериоза от применения больших доз антибиотиков. Вызывается стафилококком, устойчивым ко всем антибиотикам. Характеризуется тяжелым общим состоянием, поносом с отделением крови, гноя и мембранозных пленок, образующихся в результате некроза слизистой оболочки.

Консервативное лечение. Лечение неспецифического язвенного колита представляет трудную задачу, что обусловлено неясностью этиологии и отсутствием специфических средств терапии. Комплекс лечебных мероприятий включает диету, витаминотерапию, переливание крови, растворов электролитов, а также средства патогенетической терапии — сульфасалазин и кортикостероиды.

Пища больного должна быть высококалорийной, механически хорошо обработанной с содержанием повышенного количества белков, легкоусвояемых жиров, достаточного количества углеводов, минеральных веществ, витаминов. Полностью исключаются молоко, молочные продукты, а также продукты, усиливающие перистальтику кишечника (сырые фрукты, овощи). Этим требованиям отвечает диета № 4, 4б, 4в. Принимать пищу необходимо 5—6 раз в сутки, небольшими порциями.

Рекомендуется парентеральное введение витаминных препаратов (аскорбиновой кислоты, тиамина, ретинола ацетата, викасола, фолиевой кислоты, рутина), препаратов железа. Показано переливание крови, плазмы, белковых препаратов, синтетических аминокислотных смесей (альвезина, мориамин, аминозола), концентрированных растворов глюкозы, жировых эмульсий, растворов электролитов. Для нормализации функции кишечника назначают спазмолитические средства (атропина сульфат, платифиллина гидротартрат). При поносе применяют кодеина фосфат в порошке, реасек, танальбин, отвары гранатовых корок и коры дуба.

Выраженным терапевтическим эффектом обладают производные салициловой кислоты и сульфациридина. Благодаря применению этих препаратов клиническое улучшение и ремиссия наступают у 70—80 %

больных. Сульфасалазин назначают в постепенно возрастающих дозах, начиная с 0,5 г 4 раза в день до 2 г 4 раза в день. Если эффект недостаточен, дозу увеличивают до 10—12 г в сутки при хорошей переносимости препарата. Курс лечения составляет 2—3 мес. После стихания острых явлений применяют поддерживающие дозы — 1,5—2 г в сутки (М. Х. Левитан и соавт., 1980). При неэффективности сульфаниламидных препаратов их назначают в сочетании с кортикостероидами. С этой целью вводят парентерально гидрокортизон по 100 мг 4 раза в сутки. После отмены гидрокортизона применяют преднизолон в постепенно снижающейся дозировке. При легких формах заболевания стероидные гормоны назначают в клизмах. Комплексная терапия наиболее эффективна при тяжелом течении заболевания. Она позволяет у большинства больных получить ремиссию и уменьшить число операций.

Не получили широкого распространения в терапии неспецифического язвенного колита иммунодепрессанты.

Оперативное лечение. Первые оперативные вмешательства по поводу неспецифического язвенного колита были выполнены более 100 лет назад. В 1864 г. Glaeser удалил прямую кишку при проктите. Длительное время основным хирургическим методом лечения этой патологии было выключение пораженной кишки при помощи свищей, накладываемых на различные участки толстой кишки. Широкое распространение получила предложенная Brown (1913) илеостомия, при которой предоставляется полный покой толстой кишке. По соответствующим показаниям эту операцию применяют и в настоящее время.

Одновременно разрабатывались и радикальные операции на пораженной толстой кишке. Lilienthal (1903) впервые выполнил субтотальную колэктомию с илеосигмоанастомозом. Lane (1921) начал выполнять подобные операции в два этапа, накладывая илеосигмоанастомоз в первый этап и производя субтотальную колэктомию во второй этап.

В связи с наблюдавшимся при неспецифическом язвенном колите тяжелым поражением прямой кишки начали удалять и эту часть кишечника. Gattell (1937) предложил выполнять трехэтапные операции: I этап — наложение илеостомы, II этап — колэкто-

мия, III этап — удаление прямой кишки. McGuire (1940) выполнил одновременную проктоколэктомию. В 1948 г. Ravitch предложил удалить всю толстую кишку и верхнюю треть прямой кишки с иссечением слизистой оболочки в оставшейся ее нижней трети и низводить через оставшийся мышечный футляр подвздошную кишку, подшивая ее к коже заднего прохода.

Delannoу и Martinot (1957), Ж. Ж. Юхвидова (1961) дополнили операцию, предложенную Ravitch, образованием искусственной ампулы.

и Показаниями к хирургическому лечению неспецифического язвенного колита являются перфорация кишки, профузное кишечное кровотечение, которое нельзя остановить с помощью консервативных мероприятий, токсическая дилатация толстой кишки, возникновение на фоне хронического воспалительного процесса рака, стойкая стриктура с явлениями непроходимости кишечника, тяжело протекающая острая форма заболевания при безуспешности консервативного лечения в течение 10—14 дней, хроническое непрерывное или рецидивирующее течение заболевания. Earl и соавторы (1955), Goligher (1967), И. Ю. Юдин (1972) показанием к операции у детей считают задержку роста и физического развития. И. Ю. Юдин (1972) подчеркивает, что в таких случаях операцию следует выполнять до окостенения метафизов, что обеспечит нормальный рост ребенка.

Выбор оперативного вмешательства при неспецифическом язвенном колите зависит от локализации патологического процесса, особенностей течения заболевания, наличия осложнений. Целью оперативного вмешательства является удаление пораженной толстой кишки — источника воспалительного процесса, интоксикации, кровопотери. Наибольшие затруднения вызывает хирургическое лечение тотального язвенного колита. Вопрос о методе оперативного вмешательства при этой форме заболевания окончательно не решен. Большинство зарубежных хирургов считают операцией выбора при тотальном язвенном колите проктоколэктомию, поскольку прямая кишка поражается наряду с другими отделами кишечника в наибольшей степени. Операцию выполняют в один этап у сравнительно крепких больных и в 2—3 этапа — у тяжелобольных.

В последнем случае вначале накладывают илеостому, а спустя 3—6 мес, когда состояние больного улучшается, удаляют ободочную и прямую кишки.

Техника протоктоэктомии. Больного укладывают на операционном столе в положении для камнесечения. Брюшную полость вскрывают разрезом от лобка до мечевидного отростка. Операцию начинают с мобилизации правой половины ободочной кишки. Выделяя ободочную кишку, следует помнить о возможности разрыва участка кишки, припаянного к задней стенке живота, а также о наличии абсцесса в забрюшинном пространстве. Затем мобилизуют правый изгиб ободочной кишки, рассекая печеночно-ободочную связку и правую половину желудочной связки. Отступая 10—12 см от илеоцекального угла, подвздошную кишку дважды прошивают с помощью аппарата УКЛ и пересекают между танталовыми швами. Перевязывают и пересекают сосуды. При этом в отличие от мобилизации при раке сосуды пересекают вблизи стенки кишки и стремятся как можно больше сохранить париетальный листок брюшины. После перевязки подвздошно-ободочных, правых и средних ободочных сосудов мобилизованную часть ободочной кишки извлекают из брюшной полости и заворачивают в полотенце. Ушивают дефекты брюшины задней стенки брюшной полости.

Затем мобилизуют левую половину ободочной кишки. Перевязывают и пересекают левую ободочную и сигмовидную артерии. Рассекают в бессосудистых участках брыжейки левой половины ободочной кишки. Мобилизованную левую половину ободочной кишки и поперечную ободочную кишку извлекают из брюшной полости и заворачивают в полотенце. Далее ушивают дефекты заднего листка париетальной брюшины. Культю желудочно-ободочной связки сшивают с культей брыжейки поперечной ободочной кишки.

Удаление прямой кишки лучше производить двумя бригадами хирургов. Хирург, оперирующий со стороны брюшной полости, перевязывает верхнюю прямокишечную артерию, рассекает тазовую брюшину и выделяет тазовый отдел прямой кишки. Затем прямую кишку пересекают, удаляют мобилизованную ободочную кишку. На дистальный конец прямой кишки надевают резиновую перчатку и фиксируют ее лигатурой. В это

время хирург, оперирующий со стороны промежности, накладывают кисетный шов на задний проход и делают разрез кожи вокруг него. Затем пересекают леваторы и заканчивают выделение прямой кишки. После этого извлекают через промежностную рану прямую кишку и удаляют ее. Восстанавливают целостность брюшины малого таза, ушивают и дренируют промежностную рану. Для уменьшения травматичности промежностного этапа операции, сохранения иннервации тазовых органов, предупреждения импотенции Fonkulsrud (1970, 1978) предложил эндоректальное удаление слизистой оболочки. С этой целью выделяют слизистую оболочку со стороны брюшной полости, а затем эвагинируют ее через задний проход и отсекают по переходной линии. Эндоректальное пространство дренируют после рассечения сфинктера.

Заключительным этапом операции является формирование илеостомы, которую обычно накладывают в правой подвздошной области. Наиболее распространенным является метод илеостомии, предложенный Brooke (1952); рис. 171. Для этого делают дополнительный циркулярный разрез кожи диаметром около 3 см. После иссечения всех слоев брюшной стенки брюшину подшивают кетгутом к коже. Нити не срезают. Подвздошную кишку проводят через отверстие в правой подвздошной области, так чтобы над кожей выстояло 7—8 см кишки. Подшивают край брыжейки кишки к париетальной брюшине, что предотвращает выпадение и заворот кишки. Ушивают срединную рану. При наличии показаний брюшную полость дренируют. Выворачивают в виде манжетки наружную половину выведенной кишки и край ее подшивают к краям кожной раны с помощью ранее наложенных кетгутовых нитей. На кишку накладывают мазевую повязку.

Зарубежные хирурги широко применяют резервуарную илеостомию, предложенную Коек (1969). Техника ее заключается в следующем. На расстоянии 10 см от конца пересеченной подвздошной кишки две петли складывают на протяжении 15 см в виде двустволки и как можно ближе к брыжеечному краю накладывают первый ряд узловых швов (рис. 172). Просвет обеих петель вскрывают на протяжении 15 см, захватывая 2—3 см проводящей петли, и слизистую оболочку задней губы сшивают непрерыв-

ным кетгутовым швом. Отводящую петлю инвагинируют в виде хоботка длиной 5 см и фиксируют со стороны серозной и слизистой оболочек. Верхушку рассеченных петель сшивают с местом рассечения обеих петель, образуя таким образом резервуар по типу чернильницы-непроливайки. Отходящую от резервуара петлю проводят через брюшную стенку, фиксируют к брюшине, слизистую оболочку ее сшивают с кожей. В течение 10—14 дней резервуар опорожняют с помощью постоянного катетера. В последующем, спустя 1—3 мес, больной катетером 2—3 раза в сутки удаляет кишечное содержимое из резервуара, который приобретает емкость 300—500 мл (Коек, 1985).

Единственная возможность восстановления естественного пути опорожнения кишечника после проктоколэктомии заключается в низведении подвздошной кишки в задний проход с сохранением сфинктера. Впервые такую операцию предложил Ravitch (1948). Он сохранял небольшую часть прямой кишки, удаляя ее слизистую оболочку и в образовавшийся футляр низводил подвздошную кишку и подшивал ее края к коже.

Изучение отдаленных результатов илеоанастомии, а также различных способов создания искусственной ампулы показывает, что в большинстве случаев добиться удовлетворительной функции не удастся. У больных наблюдаются понос, боль в животе после еды, вздутие, зуд в области заднего прохода, мацерация кожи вокруг заднего прохода, общая слабость, явления авитаминоза, анемия. Эти явления обычно исчезают после наложения илеостомы (М. Д. Литвиненко, 1974; Ravitch, 1965; Deucher, 1966).

Поскольку основным недостатком проктоколэктомии является отсутствие возможности восстановления естественной проходимости кишечника, многие хирурги рекомендуют сохранять прямую кишку, считая основной операцией при тотальной форме неспецифического язвенного колита субтотальную колэктомию (А. А. Васильев, 1967; И. Ю. Юдин, 1976; Aylett, 1957, 1977, и др.). Следует отметить, что вопрос о целесообразности сохранения прямой кишки при оперативном лечении неспецифического язвенного колита остается спорным. Так, по данным Binder и соавторов (1976), у 73,5 % больных после субтотальной колэктомии приходится удалять культю прямой кишки в связи с прогрессированием процесса в ней.

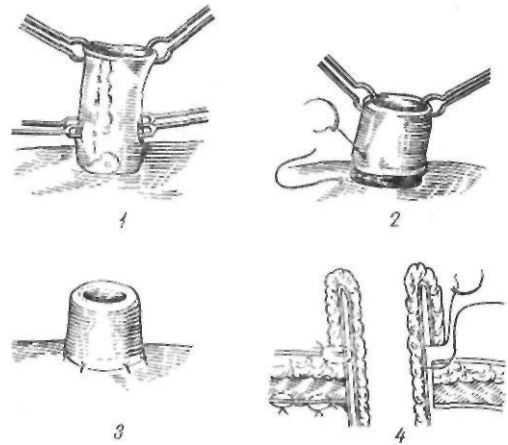


Рис. 171. Илеостомия по Бруку:

1 — выворачивание кишки; 2 — сшивание слизистой оболочки и кожи; 3 — сформирована стома; 4 — схема операции

По мнению Ж. М. Юхвидовой (1969), одномоментная проктоколэктомия является тяжелым вмешательством у ослабленных больных, а после удаления ободочной кишки воспалительные изменения в прямой кишке могут уменьшиться и становится возможным наложение илеоректального анастомоза.

И. Ю. Юдин (1976) считает, что показания к проктэктомии должны быть сужены. По его данным, после колэктомии наступает длительное улучшение. Проктэктомия необходима только при массивном кровотечении из прямой кишки и возникновении рака.

Субтотальную колэктомию при неспецифическом язвенном колите выполняют следующим образом. Брюшную полость вскрывают разрезом от мечевидного отростка до лобка. Мобилизуют, как описано выше, ободочную кишку до нижней трети сигмовидной ободочной кишки. После пересечения подвздошной и сигмовидной ободочной кишок пораженный участок ободочной кишки удаляют. Применение такой методики связано с тем, что из-за выраженных воспалительных и рубцовых изменений невозможно надежно ушить культю прямой кишки. Оставшуюся часть сигмовидной ободочной кишки выводят через отдельный разрез в левой подвздошной области в виде свища. Оставление такой ушитой кишки в брюшной полости крайне рискованно из-за опасности прорезывания швов на изъязвленной кишке. В заключение операции ушивают дефект

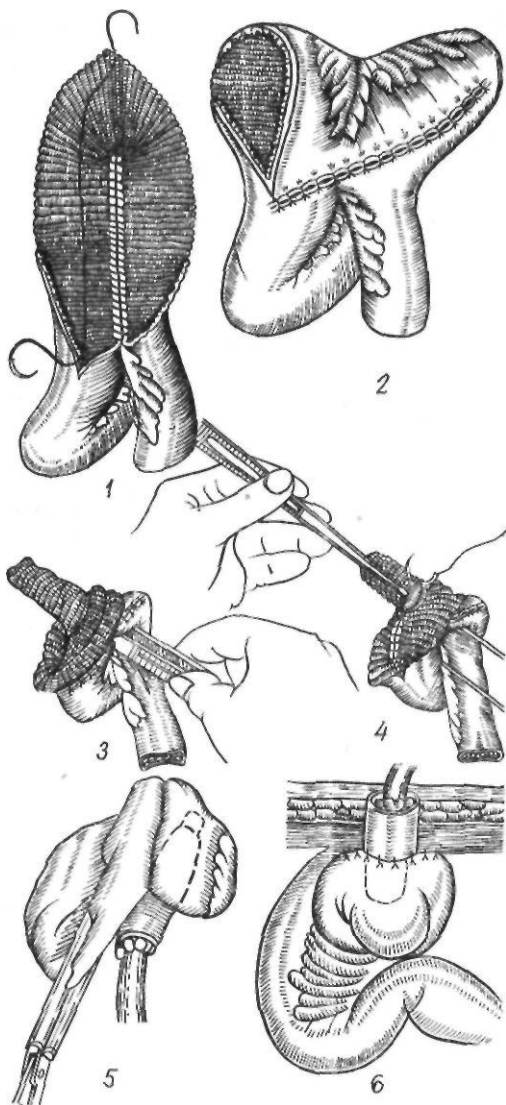


Рис. 172. Илеостомия по Коск:
 1, 2 — формирование тонкокишечного резервуара;
 3, 4 — формирование клапана; 5, 6 — окончатель-
 ный вид операции

брюшины, накладывают илеостому по вышеописанной методике Брука.

Не решен окончательно вопрос о возможности реконструктивных операций после субтотальной колэктомии. Многие хирурги считают, что после илеоректального анастомоза отмечаются плохие функциональные результаты и применяют его только в тех случаях, когда прямая кишка мало изменена (Ж- М. Юхвидова и М. Х. Левитан, 1969; Penington, 1949; Black, 1957, и др.). Fallis

и Varon (1966), И. Ю. Юдин (1968, 1972) считают, что илеоректальный анастомоз возможен после ликвидации воспалительных изменений в культе прямой кишки, для чего необходимо иногда 2—3 года.

Некоторые хирурги (А. А. Васильев, 1967; Aylett, 1977) расценивают результаты наложения илеоректального анастомоза как удовлетворительные и широко применяют эту операцию.

По мнению В. Д. Федорова (1978, 1980), реконструктивные операции после субтотальной колэктомии возможны при благоприятном общем состоянии, стихании воспалительного процесса в прямой кишке и отсутствии выраженной стриктуры и малигнизации.

В. В. Сергеев (1974) считает, что противопоказаниями к илеоректальному анастомозу являются: 1) распространенный, не поддающийся лечению на протяжении 6—12 мес тяжелый язвенный процесс в культе прямой кишки; 2) резко выраженный стеноз прямой кишки; 3) функциональная неполноценность замыкательного аппарата прямой кишки; 4) потенциально активный язвенный проктит, выявляемый с помощью пробы на толерантность слизистой оболочки прямой кишки к химусу и путем изучения ее моторной активности баллонографическим способом; 5) ретроградный илеит и повышение моторной активности престомальной отдела подвздошной кишки. Наиболее рациональной является отсроченная, спустя 6—12 мес, илеоректостомия.

Предложен ряд методик наложения илеоректального анастомоза. Aylett (1957) формирует илеоректальный анастомоз по типу конец в конец с наложением немного выше его разгрузочной илеостомы. Одномоментное выполнение такой операции не всегда возможно из-за опасности расхождения швов анастомоза.

В таких случаях Aylett вшивает оба конца кишки в рану на расстоянии 3 см. Во второй этап накладывают илеоректальный анастомоз.

Fallis и Varon (1960) предложили накладывать илеоректальный анастомоз в форме цифры 9 (рис. 173). После илеостомии накладывают анастомоз между прямой кишкой и боковой стенкой подвздошной кишки проксимальнее илеостомы на 25—30 см. Спустя год илеостому снимают, а конец

вшивают в бок ее проксимальнее анастомоза. Образуется петля кишки, способствующая задержке и лучшему всасыванию химуса. А. А. Васильев (1963) создает резервуар из анастомозированных между собой на протяжении 30 см петель подвздошной кишки. После этого бок подвздошной кишки он соединяет с концом прямой кишки. В. В. Сергевнин (1974) считает, что наложение илеоректального анастомоза по типу бок в бок является наиболее простым в техническом отношении и обеспечивающим при правильном учете показаний хорошие функциональные результаты.

Большие трудности возникают при наличии абсолютных показаний к операции (перфорация кишки, профузное кровотечение, токсическая дилатация).

Следует помнить о возможности множественных перфораций и об опасности и трудности ушивания отверстия в измененной кишке при неспецифическом язвенном колите. Поэтому в таких случаях, несмотря на тяжесть состояния больного, показана одномоментная субтотальная колэктомия.

Одномоментную субтотальную колэктомию выполняют и при профузном кишечном кровотечении. У тяжелобольных ограничиваются илеостомией.

Выключение толстой кишки, отведение содержимого тонкой кишки способствуют остановке кровотечения.

Обычно выполняют двойную илеостомию по Кетеллу (1937); рис. 174. По нашему мнению, в таких случаях следует отдавать предпочтение модификации Ж. М. Юхвдовой (1969). Разрезом в подвздошной области вскрывают брюшную полость. Берут

дистальную петлю подвздошной кишки, рассекают ее брыжейку, сохраняя кровоснабжение кишки. Рассекают кишку. Отрезки кишки располагают в углах раны так, чтобы над кожей выстояло 6—7 см кишки. Ушивают брюшину, захватывая в шов свободный край брыжейки подвздошной кишки. Это предупреждает возможность ущемления петель тонкой кишки. Оба конца кишки выворачивают по Бруку и подшивают к коже. На оба конца кишки накладывают мазевую повязку.

При токсической дилатации операция в зависимости от состояния больного также заключается в одномоментной субтотальной колэктомии или в наложении илеостомы.

Характерные послеоперационные осложнения при хирургическом лечении неспецифического язвенного колита связаны с илеостомией. Наиболее распространенным осложнением является дисфункция илеостомы, представляющая собой частичную непроходимость илеостомы вследствие ее неправильного функционирования.

Клинически дисфункция илеостомы проявляется выделением большого количества зеленовато-коричневой жидкости из свища и схваткообразной болью в животе. Лечение заключается в аспирации желудочного содержимого с помощью зонда и коррекции нарушений белкового и водно-электролитного баланса. Иногда причиной дисфункции илеостомы является плотное фиброзное кольцо, суживающее кишку, которое необходимо иссечь.

К другим осложнениям относятся выпадение кишки, изъязвление и образование свищей и др.

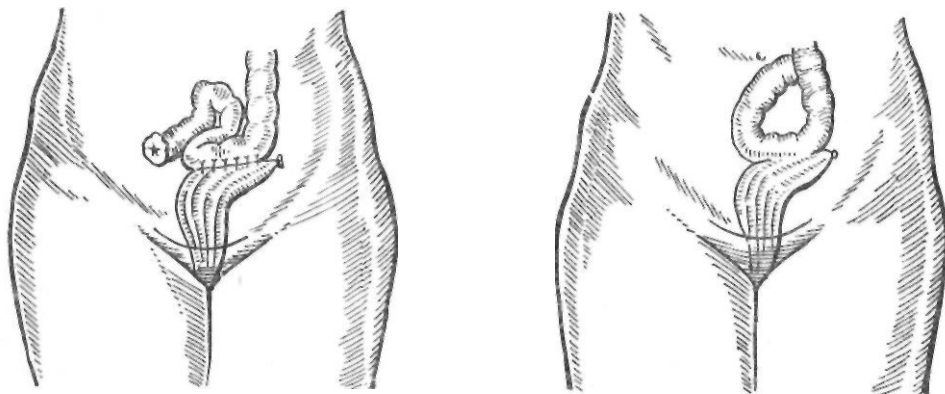


Рис. 173. Операция Fallis—Barron

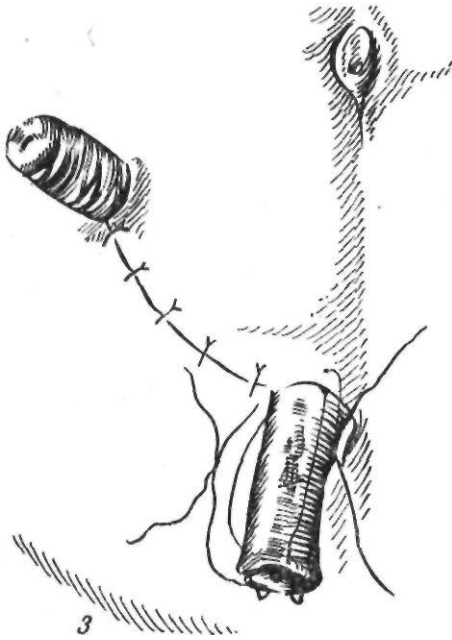
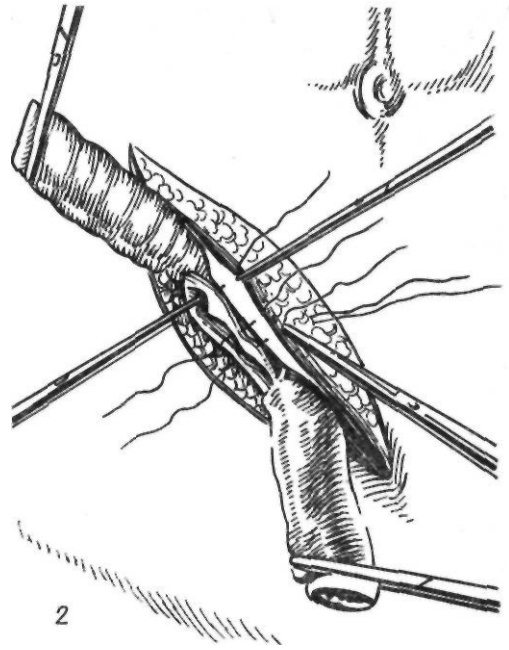
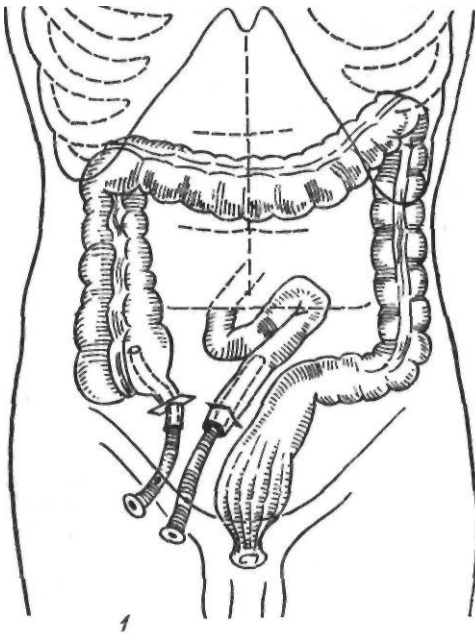


Рис. 174 Операция Кетелла:

1 - схема операции! 2 - фиксация кишки; 3 - окончательный вид операции

4,3 %, на 108 субтотальных колэктомий с илеостомией — 8,3 %. Общая летальность при urgentных операциях колеблется в пределах 15—20 %.

ВЫПАДЕНИЕ ПРЯМОЙ КИШКИ

Выпадение прямой кишки представляет собой заболевание, при котором та или иная часть этой кишки опускается и выходит через заднепроходное отверстие наружу. Встречается оно сравнительно редко. По отношению ко всем хирургическим заболеваниям частота его составляет 0,2—1 % (А. В. Хейфец, 1956; К. В. Даниель-Бек, 1956; С. Т. Чекан, 1958, и др.). Выпадение прямой кишки бывает у лиц любого возраста. Поданным И. Ф. Березина (1926) и Н. Б. Ситковского (1949), на детский возраст приходится 30—33 % случаев заболевания, на возраст 21—50 лет — свыше 50 %. По данным ряда авторов, значительно чаще болеют мужчины (70 % и более).

Этиология и патогенез. Все этиологические факторы выпадения прямой кишки подразделяют на две основные группы: предрасполагающие и производя-

Результаты хирургического лечения неспецифического язвенного колита зависят от формы, особенностей клинического течения заболевания, наличия осложнений, возраста больных. В последние годы летальность после радикальных операций заметно снизилась. По данным Ritchie (1972), на 117 тотальных проктоколэктомий она составила

шие. К предрасполагающим факторам относятся анатомические особенности прямой кишки, ее фиксирующего аппарата, таза; наследственный фактор; различные перенесенные заболевания, вызывающие патологические изменения в прямой кишке и мышцах тазового дна (инфекционные заболевания, авитаминозы, общая дистрофия), заболевания центральной нервной системы. У детей определенную роль в возникновении выпадения прямой кишки играют врожденные аномалии развития. Производящими являются факторы, вызывающие резкое и значительное повышение внутрибрюшного давления (тяжелый физический труд, заболевания органов дыхания, травма живота и таза), а также острые и хронические заболевания органов пищеварительной системы.

К анатомическим предрасполагающим факторам относятся изменения крестцово-копчиковой кривизны, уровень расположения тазового дна, длина сигмовидной ободочной кишки и ее брыжейки, состояние фиксирующего прямую кишку аппарата и мышц тазового дна, форма прямой кишки. Важную роль в фиксации прямой кишки играет крестцово-копчиковая кривизна, на которой располагается прямая кишка. При этом нижняя часть изгиба крестца и копчика является своего рода точкой опоры для прямой кишки. У некоторых больных, особенно у детей, отмечается выпрямление крестцово-копчиковой кривизны, в результате чего создаются благоприятные условия для смещения прямой кишки вниз. С. С. Аведисов (1954) отмечает, что прямая кишка при выпадении отходит от крестцово-копчиковой кривизны и лишается точки опоры. При рентгенологическом исследовании автор определял значительное увеличение расстояния между крестцом и прямой кишкой.

Следует сказать, что единой точки зрения на механизм выпадения прямой кишки не существует. По-видимому, в каждом конкретном случае имеет место различное сочетание предрасполагающих и производящих факторов. Все эти факторы следует учитывать при выборе метода операции у каждого больного.

П а т о л о г и ч е с к а я а н а т о м и я . Изменения, наблюдаемые при выпадении прямой кишки, можно разделить на две основные группы: 1) изменения топографи-

ческих взаимоотношений прямой кишки с органами и мышцами таза и 2) собственно патоморфологические изменения прямой кишки и мышц таза.

Выпадение прямой кишки приводит к углублению прямокишечно-маточного или прямокишечно-пузырного пространства, смещению соседних органов (мочевого пузыря, матки с придатками, петель тонкой кишки), вовлечению их в сместившийся вниз брюшинный мешок и даже выходению за пределы заднего прохода. Естественно, что выраженность топографических изменений зависит от размеров выпавшей кишки и сроков заболевания.

Наиболее полно изучены патоморфологические изменения в слизистой оболочке. Она отечна, гиперемирована, атрофична, иногда с эрозиями и изъязвлениями. Отмечаются также истончение, дряблость, соединительнотканное перерождение мышц прямой кишки и тазового дна. Выраженные изменения, особенно при большой степени выпадения прямой кишки, наблюдаются в сфинктере заднего прохода. Тонус его снижен, что проявляется недержанием кала и газов. При гистологическом исследовании наблюдается замещение мышечных волокон соединительной тканью.

К л и н и ч е с к а я к а р т и н а выпадения прямой кишки очень характерна. Больные обычно жалуются, что во время дефекации, особенно при сильном натуживании, из заднего прохода выходит кишка. В начальных стадиях заболевания кишка самостоятельно вправляется. В далеко зашедших случаях она выпадает при незначительном натуживании, легком кашле, мочеиспускании, иногда даже в положении стоя. Больной вынужден вправлять ее руками, носить фиксирующие повязки, пелоты. Кроме выпадения кишки, больные отмечают боль в животе, пояснице, зуд в области заднего прохода, ложные позывы на низ, недержание кала и газов, кровотечение из прямой кишки, нарушение мочеиспускания.

У большинства больных отмечается умеренная тупая боль внизу живота или в пояснице, усиливающаяся во время дефекации и исчезающая вскоре после вправления кишки. Лишь в редких случаях неосложненного выпадения кишки бывает сильная боль. Чаще всего сильная боль наблюдается при ущемлении выпавшей кишки или ее повреждении.

Неприятным и тягостным ощущением является зуд в области заднего прохода, распространяющийся на промежность. Тяжесть состояния усугубляется инфицированием расчесов.

Особенно мучительным для больных проявлением заболевания является недержание кишечного содержимого. Вначале появляется недержание газов, затем — кала. Наряду с этим наблюдается выделение слизи из заднего прохода. Все это тяжело отражается на психике больных, заставляет их избегать общества людей.

Кровотечение из прямой кишки возникает вследствие образования эрозий, язв на слизистой оболочке, повышенной ломкости сосудов. Иногда причиной кровотечения могут быть сопутствующие геморрой, полипы. В редких случаях кровотечение бывает сильным и приводит к анемии.

Как показывают наблюдения многих авторов, при выпадении прямой кишки часто нарушается мочеиспускание. Причинами дизурических расстройств являются смещение мочевого пузыря и перегиб мочеиспускательного канала.

При объективном исследовании видна выпавшая прямая кишка. Длина выпадающего участка кишки бывает различной — от 2—3 до 15—20 см и более. Форма выпавшей кишки может быть конусовидной, цилиндрической, шарообразной и в виде бычьего рога. Г. А. Подоляк (1956) считает, что форма кишки зависит от величины выпадающего участка и от стадии заболевания. Цилиндрическая форма наблюдается в ранней стадии заболевания, при хорошей функции сфинктера. В этом случае отсутствует смещение петель тонкой кишки в выпавший участок прямой кишки. Конусовидная форма характерна для более выраженных стадий заболевания, когда снижается тонус сфинктера и в выпавшую кишку опускаются петли тонкой кишки. Форма бычьего рога наблюдается при смещении петель тонкой кишки до вершины выпавшего участка. При шарообразной форме петли кишки располагаются по всей окружности выпавшего участка. Наличие петель тонкой кишки в выпавшей прямой кишке можно определить по неравномерной консистенции прямой кишки, наличию тимпанического звука при перкуссии. С. Т. Чекан (1958) описал характерный шум, который отмечается при вправлении выпав-

ших петель тонкой кишки, наполненных газом.

Слизистая оболочка выпавшего участка в начальный период заболевания не изменена, покрыта циркулярными складками бледно-розового или красного цвета. У больных с застарелой формой заболевания слизистая оболочка атрофична, покрыта эрозиями, язвами. При пальцевом исследовании после вправления выпавшей кишки определяется выраженное в той или иной степени снижение тонуса сфинктера заднего прохода.

К осложнениям выпадения прямой кишки относят ущемление, разрыв выпавшей кишки. Ущемление возникает обычно в ранней стадии заболевания, когда сохраняется тонус сфинктера заднего прохода. Описаны случаи ущемления и при атоничном сфинктере. В ущемившейся кишке быстро возникает нарушение кровообращения, кишка отекает, становится цианотичной. Иногда наступает некроз кишки. При ущемлении следует обязательно вправить кишку и госпитализировать больного для наблюдения в течение нескольких дней. При появлении признаков перитонита показана операция. Разрыв выпавшей прямой кишки является самым тяжелым осложнением. Причиной его может быть прямая травма выпавшей кишки, резкое повышение внутрибрюшного давления. Иногда разрыв происходит при вправлении выпавшей кишки. У тяжелобольных через разрыв выпадают петли тонкой кишки.

Д и а г н о с т и к а. Дифференциально-диагностические трудности могут возникнуть лишь при выпадении слизистой оболочки прямой кишки. По мнению большинства авторов, выпадение слизистой оболочки и выпадение прямой кишки представляют собой разные заболевания. При выпадении слизистой оболочки последняя выходит наружу вследствие нарушения связи между слизистой оболочкой и мышечным слоем. При этом выпавшая слизистая оболочка напоминает розетку. Вход в прямую кишку в этом случае имеет вид глубокой щели.

К л а с с и ф и к а ц и я. Из большого количества классификаций выпадения прямой кишки заслуживает внимания классификация НИИ проктологии, в основу которой положена функциональная характеристика заболевания. При I стадии заболевания прямая кишка выпадает лишь во время

дефекации; **II** стадия характеризуется выпадением кишки не только при дефекации, но и при физической нагрузке; при **III** стадии прямая кишка выпадает при ходьбе. У 90 % больных имеется недостаточность сфинктера заднего прохода. Клинически **I** стадия заболевания характеризуется недержанием газов, **II** — недержанием газов и жидкого кала, **III** — недержанием кишечного содержимого любой консистенции.

В фазе компенсации функции мышц тазового дна выпавшая кишка вправляется самостоятельно, волевым усилием, в фазе декомпенсации кишку приходится вправлять рукой (А. В. Волков и соавт., 1982).

Лечение выпадения прямой кишки почти всегда оперативное. Лишь у детей удается достичь успеха консервативными способами. Консервативное лечение применяют в начальной стадии заболевания. Оно заключается в предупреждении повторного выпадения кишки путем изменения положения тела ребенка при дефекации и сближения ягодиц, назначении медикаментозных средств и физиотерапевтических процедур.

Большое значение имеет положение ребенка во время дефекации. Запрещается высаживать ребенка на горшок. Одни авторы рекомендуют держать ребенка на руках с максимально приведенными к животу бедрами, другие предлагают ставить клизму в положении ребенка лежа на левом боку. Рекомендуют также сближать ягодицы с помощью полоски липкого пластыря, наклеенного позади заднего прохода.

Медикаментозное лечение включает антибиотики, сульфаниламидные препараты, лечебные клизмы детям, перенесшим воспалительные заболевания кишечника. Для повышения тонуса мышц прямой кишки назначают инъекции стрихнина, тиамина. Применяют физиотерапевтические процедуры — электростимуляцию мышц промежности, дарсонвализацию, электрофорез со стрихнином, массаж сфинктера и параректальной области.

При безуспешности консервативного лечения у детей назначают склерозирующую терапию — введение в параректальную клетчатку склерозирующих веществ. Этот метод лечения дает хорошие и стойкие результаты у детей, но у взрослых он часто оказывается малоэффективным. К. С. Миротворцева (1950) рекомендует вводить в параректальную клетчатку 70 % этиловый

спирт из расчета 1,4 мл на 1 кг массы тела ребенка, но не больше 30—40 мл. Вводят спирт под наркозом в положении ребенка на спине с согнутыми и приведенными к животу ногами под контролем указательного пальца левой руки из двух уколов, соответствующих 3 и 9 ч на циферблате, в параректальную клетчатку на глубину 5—7 см. Введение спирта осуществляют во время извлечения иглы. Следует строго следить за тем, чтобы спирт не попал в стенку прямой кишки или в кожу. В ближайшие 2—3 дня после манипуляции назначают жидкую диету и настойку опия, на 4-й день ставят клизму. Изучение отдаленных результатов склерозирующей терапии показывает, что у 95—98 % детей наступает выздоровление. У ряда больных инъекцию спирта приходится повторять дважды.

Детям, у которых склерозирующая терапия не вызвала эффекта, а также детям старше 12—14 лет следует рекомендовать оперативное лечение. Принципы оперативного лечения у детей в возрасте 12—14 лет такие же, как и у взрослых. В раннем детском возрасте наибольшее распространение получили операция Тирша (1891) и ее модификации и операция Экегорна (1909). Операция Тирша будет рассмотрена нами ниже. Суть операции Экегорна заключается в следующем (рис. 175). После введения в наркоз ребенка укладывают на живот с приподнятым тазом и раздвинутыми ногами. Выпавшую прямую кишку вправляют. В кишку вводят палец левой руки. Чуть выше копчика через кожу в просвет кишки проводят иглу Ревердена без нити. По пальцу иглу выводят через задний проход наружу, заряжают нитью и извлекают через кожу обратно. Такую же манипуляцию повторяют и с другой стороны. Оба выведенных конца нити туго завязывают над кожей на марлевом валике. Некоторые авторы проводят 2—3 такие нити. Через 15—20 дней лигатуры пересекают и удаляют.

По данным отечественных и зарубежных авторов, операция Экегорна эффективна у детей и не вызывает тяжелых осложнений.

В настоящее время известно более 200 разнообразных вмешательств для устранения выпадения прямой кишки. Эти операции можно разделить на несколько групп: 1) направленные на сужение заднего прохода и укрепление наружного сфинктера; 2) для пластического укрепления тазового дна;

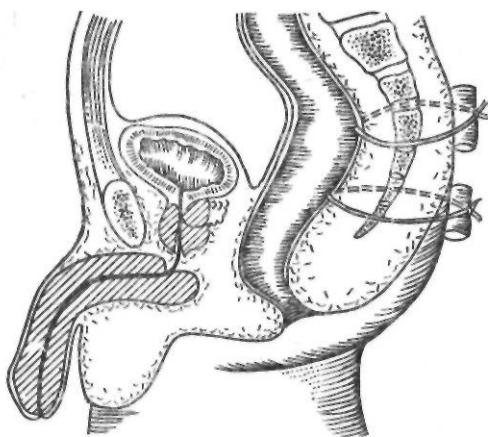


Рис. 175. Операция Экегсрна

3) для резекции выпадающей прямой кишки; 4) для фиксации прямой или сигмовидной ободочной кишки; 5) комбинированные методы.

В последнее время разрабатывают метод восстановления тонуса сфинктера заднего прохода посредством электронного стимулятора.

Coldwell (1965) применил с этой целью имплантированный электронный стимулятор. В тех случаях, когда недостаточность тонуса сфинктера сочеталась с выпадением прямой кишки, 2 электрода подшивали к наружному сфинктеру заднего прохода. Генератор импульсов фиксировали подкожно в надлобковой области к апоневрозу прямой мышцы.

Hopkinson и Lightwood (1966) предложили не имплантировать стимулятор, а вводить его в задний проход.

Операции первой группы являются наиболее старыми и простыми из всех вмешательств, применявшихся при выпадении прямой кишки. Наибольшее распространение получила операция Тирша и ее модификации.

В 1891 г. Tiersch предложил суживать заднепроходное отверстие с помощью серебряной проволоки, проводимой в подкожном тоннеле вокруг заднего прохода. Большая частота рецидивов и осложнения в виде упорной боли, нагноения, свищей заставили хирургов модифицировать эту операцию и ограничить показания к ее выполнению. Вместо металлической проволоки начали применять шелковую лигатуру, полосу широкой фасции, полоски кожи, лишенной эпидермиса, крестцово-копчиковые или

копчиково-прямокишечные связки, ленту из капрона или лавсана.

Техника операции Тирша в модификации Д. П. Чухриенко заключается в следующем. Справа и слева от заднего прохода, отступя 1,5 см от переходной линии, производят разрез кожи длиной 1 см. С помощью изогнутого зажима спереди и сзади от заднего прохода подкожно проводят лавсановую полосу, которую связывают или сшивают в левом разрезе. Заднепроходное отверстие суживают под контролем пальца до 1,5 см в диаметре. Ушивают кожные разрезы.

Как самостоятельный метод лечения операции, суживающие задний проход, в настоящее время применяют редко, так как частота рецидивов при них достигает 30 %. Эти операции выполняют обычно у детей, а также у взрослых при наличии противопоказаний к более сложным операциям.

Операции второй группы направлены на сужение выхода из малого таза и создание прочной опоры для прямой кишки, главным образом за счет сшивания леваторов (Н. И. Напалков, 1907; И. В. Гаген-Торн, 1909; В. К. Брайцев, 1917; Jianu, 1912; Graham, 1942).

В настоящее время внебрюшинные операции этого типа не применяют, а внутрибрюшинные применяют лишь в комбинации с фиксацией прямой кишки.

По мнению Goligher (1967), основное значение при операциях, выполняемых внутрибрюшинным способом, имеют мобилизации вокруг прямой кишки после ее фиксации. Сшивание леваторов, по мнению Goligher, не играет существенной роли. Н. И. Голубев (1964) предложил сшивать леваторы, не рассекая брюшины и фиксируя кишку к париетальной тазовой брюшине на уровне мыса.

Операции третьей группы выполняют на самой выпавшей прямой кишке. В свое время относительно широкое распространение получила операция, разработанная Rehn (1896), Delorme (1898), Bier (1904). Техника этой операции заключается в следующем. После извлечения выпадающей части прямой кишки наружу у ее основания на границе кожи и слизистой оболочки делают циркулярный разрез до мышечного слоя. На слизистую оболочку накладывают зажимы, отсепаровывают по направлению к верхушке выпавшей кишки и отсекают. По мере отделения слизистой оболочки осуще-

ствляют гемостаз. От кожи до верхушки выпавшей прямой кишки у места окончания слизистой оболочки на мышечную стенку кишки накладывают 5—6 продольных гофрирующих капроновых швов, после затягивания которых кожа приближается к слизистой оболочке. Сшивают кожу со слизистой оболочкой кетгутовыми швами. В результате кишка собирается в виде валика, прилежащего к наружному сфинктеру заднего прохода.

Miculicz (1889) предложил выполнять резекцию выпадающей кишки (ректосигмоидэктомию или ампутацию).

По сводной статистике А. М. Аминова (1971), из 758 оперированных рецидивов наблюдался 164 (22,2 %). Часто наблюдается недержание кишечного содержимого или сужение прямой кишки. Поэтому в настоящее время эту операцию применяют крайне редко, только при некрозе или перфорации кишечной стенки, а также при поражении выпавшей части кишки злокачественной опухолью.

Наибольшее распространение при оперативном лечении выпадения прямой кишки получили различные варианты внутрибрюшинной ректоколопексии.

Из всех методик колопексии широкое применение нашел способ, предложенный Kimmel (1919). Идея этой операции принадлежит В. П. Зеренину (1901), в связи с чем в отечественной литературе этот способ получил название операции Зеренина—Кюммеля. Оригинальная методика Кюммеля заключается в подшивании прямой кишки тремя швами к передней продольной связке позвоночника в области мыса без рассечения париетальной брюшины. В последующем было предложено множество модификаций этой операции, из которых следует выделить операцию Зудека (1922). После лапаротомии по бокам от прямой кишки рассекают париетальную брюшину. Кишку отделяют от крестца, подтягивают вверх и подшивают к мысу. Наружные листки париетальной брюшины подшивают к прямой кишке. Ушивают прямокишечно-маточное или прямокишечно-пузырное углубление.

В НИИ проктологии МЗ РСФСР применяют следующую модификацию операции Зеренина—Кюммеля. После вскрытия брюшной полости и придания больному положения Тренделенбурга в рану выводят сигмовидную ободочную кишку. Справа от кишки на рас-

стоянии 2—3 см от нее, начиная от мыса и до дна прямокишечно-маточного или прямокишечно-пузырного углубления, рассекают брюшину. Внизу разрез переходит на переднюю полуокружность прямой кишки. Прямую кишку мобилизуют по задней и правой боковой стенкам до места прикрепления задних леваторов. Накладывают 3—4 капроновых или лавсановых шва с захватом надкостницы крестца. Этими нитями прошивают максимально подтянутую вверх прямую кишку по передней ее поверхности. При завязывании швов происходит поворот кишки и сужение растянутого ампулярного отдела ее. Восстанавливают целостность тазовой брюшины, ликвидируя при этом прямокишечно-маточное или прямокишечно-пузырное углубление (А. В. Волков и соавт., 1982)

Изучение отдаленных результатов классической операции показало, что они лучше, чем при использовании других методик, хотя частота рецидивов достаточно высокая (10—12 %). Это оправдывало поиски новых путей в лечении выпадения прямой кишки.

В. Л. Боголюбов (1926) предложил выполнять ректопексию с помощью полоски фасции. В последующем эту операцию модифицировали Broglio (1937) и Ogg (1948). Первый использовал две полоски широкой фасции бедра. После лапаротомии рассекают брюшину прямокишечно-маточного или прямокишечно-пузырного углубления, выделяют прямую кишку. Полоски фасции подшивают в продольные разрезы мышечной оболочки на боковых поверхностях прямой кишки, а после подтягивания кишки вверх — к продольной связке позвоночника в области мыса. Ogg (1948) рекомендовал подшивать полоски фасции к боковым стенкам прямой кишки от подбрюшинного участка до мыса, а затем — к продольной связке позвоночника. Рассеченную брюшину подшивают к передней стенке прямой кишки.

В 1959 г. Д. П. Чухриенко предложил и начал применять капрон и лавсан для фиксации прямой кишки к позвоночнику. Техника разработанной им операции следующая. Выполняют нижнесрединную лапаротомию. Справа от прямой кишки, отступая 1 см от ее края, рассекают париетальную брюшину от мыса к дну прямокишечно-маточного или прямокишечно-пузырного углубления и затем до половины полуокружности прямой кишки. После этого выделяют переднюю поверхность мыса, боковую стенку пря-

мой кишки до диафрагмы таза и через фиброзную ткань и надкостницу мыса проводят 4 провизорные капроновые нити. Прямую кишку подтягивают вверх. После этого заранее подготовленную Т-образную полосу лавсана фиксируют узловыми швами к прямой кишке. Для этого кишку максимально подтягивают вверх и накладывают 6 швов на переднюю, боковую и заднюю поверхности кишки, затем этими же нитями прошивают лавсановую полосу. После завязывания швов горизонтальную часть Т-образной полосы фиксируют вдоль полуокружности кишки. Вертикальную ее часть с одной стороны подшивают к кишке забрюшинно, а с другой — к стенке кишки, покрытой брюшиной. Вертикальную часть полосы лавсана прошивают на таком протяжении, чтобы при максимальном подтягивании кишки верхний край ее достигал мыса. После этого с помощью наложенных ранее провизорных швов подшивают кишку к мысу. Подшивание производят за пришитую к кишке лавсановую ткань. Затем подшивают париетальную брюшину к передней стенке кишки, в результате чего лавсановая ткань располагается полностью забрюшинно. Послойно ушивают брюшную полость.

Ю. И. Малышев (1960) также использует лавсановую ленту для фиксации прямой кишки. Ленту проводят в тоннеле под продольной связкой позвоночника и частично в теле V поясничного позвонка. Оба свободных конца ленты параллельно один другому подшивают узловыми капроновыми швами к переднезадней правой стенке максимально подтянутой вверх прямой кишки. Лавсан перитонизируют путем подшивания наружного листка рассеченной париетальной брюшины к передней стенке прямой кишки (рис. 176).

Л. С. Коньков (1963) проводит ленту так же, как и Ю. И. Малышев, но один конец ее подшивает к подтянутой прямой кишке, а другой — к дистальной части сигмовидной ободочной кишки.

По сводной статистике отечественных и зарубежных хирургов, собранной А. М. Аминевым (1971), рецидив после ректопексии наблюдался у 5,3 % обследованных в отдаленный период.

Некоторые хирурги предлагают для лечения больных с выпадением прямой кишки сочетать несколько операций. Чаще всего

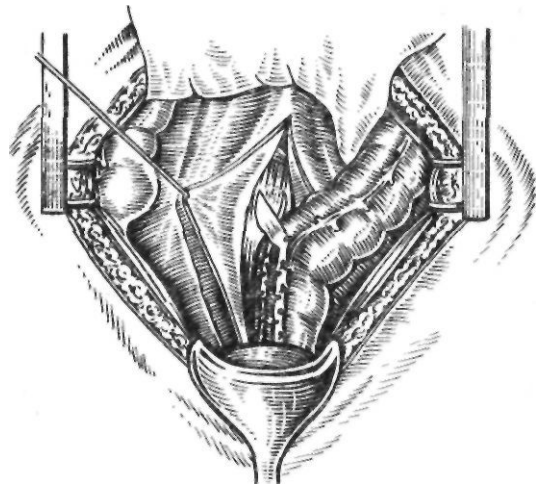


Рис. 176. Операция Малышева

применяют одну из модификаций операции Кюммеля в комбинации с промежностной ректопексией. Характерной операцией этой группы является операция, предложенная В. С. Святухиным (1924). После лапаротомии рассекают с двух сторон от кишки париетальную брюшину на уровне II и III крестцовых позвонков. Кишку в натянутом положении подшивают к надкостнице крестца 3 швами с обеих сторон. Наружные листки брюшины подшивают к передней поверхности прямой кишки. Закончив брюшной этап операции, переходят к промежностному этапу. Для этого делают разрез между задним проходом и копчиком. Обнажают наружный сфинктер и мышцу, поднимающую задний проход. После рассечения волокон этой мышцы обнажают заднюю поверхность прямой кишки и подшивают ее к надкостнице крестца. Затем накладывают несколько швов, захватывающих заднюю стенку кишки и край мышцы, поднимающей задний проход. Рану послойно ушивают.

Анализ результатов оперативного лечения больных с выпадением прямой кишки показывает, что различные операции воздействуют преимущественно на отдельные звенья патогенеза этого заболевания. Этим и следует объяснить не всегда удовлетворительные результаты лечения. Успех оперативного лечения определяется стадией заболевания, состоянием мышц тазового дна и запирающего аппарата прямой кишки. В начальной стадии заболевания эффективна операция Зеренина — Кюммеля. В выра-

женных стадиях, при слабости мышц тазового дна и недостаточности сфинктера заднего прохода следует применять комбинированные операции в виде чрезбрюшинной ректопексии, восстановления мышц тазового дна и укрепления сфинктера заднего прохода.

ГЕМОРРОЙ

Сведения о геморрое имелись еще в трудах Гиппократов, который предложил этот термин. Болеют преимущественно лица среднего возраста, хотя встречаются случаи заболевания детей и стариков. Мужчины болеют значительно чаще, чем женщины.

Этиология и патогенез. Различают две основные группы факторов, способствующих развитию этого заболевания: 1) анатомические особенности строения сосудов аноректального отдела прямой кишки и 2) неблагоприятные воздействия экзо- и эндогенного характера. Из большого числа теорий, предложенных для объяснения образования геморроя, заслуживают внимания механическая, инфекционная и теория врожденных аномалий сосудистой системы аноректального отдела прямой кишки.

Механическая теория объясняет возникновение геморроя воздействием факторов, способствующих застою и повышению венозного давления в органах таза (большое физическое напряжение, продолжительное пребывание в положении стоя или сидя, хронический запор, беременность, опухоли и заболевания органов малого таза, нарушение кровообращения в системе воротной или нижней полой вены и др.).

Согласно инфекционной теории, геморрой развивается вследствие прогрессирующего хронического эндофлебита, возникающего на почве различных воспалительных процессов в аноректальном отделе.

Большинство сторонников теории врожденных аномалий сосудистой системы аноректального отдела считают, что в возникновении геморроя ведущую роль играют врожденные особенности строения геморроидальных сплетений и венозной стенки. К ним относятся: 1) отсутствие или недоразвитие клапанов у отводящих вен геморроидального сплетения; 2) отсутствие анастомозов между непарной, полунепарной венами и системой нижней полой вены; 3) врожденная слабость венозной стенки; 4) выраженные анастомозы между венами прямой кишки и мочеполювого сплетения. Некоторые авторы, разделяя точку зрения Verneuil (1855), видят причину нарушения оттока венозной крови из заднепроходной области в спастическом состоянии сфинктеров и сдавлении вследствие этого вен (Parks, 1956).

Другие причины, затрудняющие отток крови из вен прямой кишки, являются лишь предрасполагающими или ускоряющими развитие заболевания.

Длительное время геморрой рассматривали только как заболевание вен прямой кишки. Однако некоторые весьма существенные проявления этого заболевания нельзя объяснить, исходя из этой точки зрения. В частности, кровотечение при геморрое часто бывает артериальным. Об этом свидетельствуют нередко наблюдающееся струйное выделение алой крови, профузный характер кровотечения.

В последние годы получены новые данные, свидетельствующие о роли артериовенозных анастомозов в патогенезе геморроя. Staubesand и Stelzner (1960) обнаружили в геморроидальных узлах сплетения кавернозных вен, в стенках которых имеются многочисленные артериовенозные анастомозы, открывающиеся непосредственно в просвет кавернозных полостей, в результате чего артериальная кровь попадает непосредственно в кавернозные вены. Mentha (1965), Pichlmaier и Rueff (1965) наблюдали в местах расположения основных геморроидальных узлов (соответственно 3, 7 и 11 ч на циферблате) артериальную пульсацию и расценивали ее как источник избыточного кровоснабжения и гипертрофии венозной сети.

В. Л. Ривкин и соавторы (1973) на основании собственных исследований пришли к выводу, что в процессе эмбриогенеза в подслизистом слое прямой кишки закладывается кавернозная ткань с большим количеством артериовенозных анастомозов. Геморрой, по их мнению, возникает вследствие патологических изменений кавернозной ткани прямой кишки, связанных с дисфункцией артериовенозных анастомозов. Последняя развивается под влиянием разнообразных факторов, повышающих внутрибрюшное давление (запор, беременность, тяжелый физический труд и др.). Длительный усиленный приток артериальной крови по этим анастомозам приводит к развитию гиперплазии пещеристых вен (телец) и образованию внутренних геморроидальных узлов.

К факторам, способствующим возникновению геморроя и вызывающим его обострение, относятся злоупотребление алкоголем, прием острой пищи, так как они вызывают

активную гиперемии желудка, кишечника и тазовых органов.

А. М. Аминев (1971) в патогенезе геморроя придает большое значение двухмоментной дефекации, которая, по его данным, наблюдается у 89 % больных геморроем. В этом случае опорожнение кишечника осуществляется через определенный, иногда значительный интервал времени. Постоянное натуживание приводит к повышению внутрибрюшного давления. А. М. Аминев считает, что сочетание врожденно-наследственной неполноценности сосудов и двухмоментной дефекации может привести к развитию геморроя.

В зависимости от этиологии различают геморрой врожденный, или наследственный (у детей), и приобретенный. Приобретенный геморрой может быть первичным и вторичным, или симптоматическим. По локализации различают геморрой внутренний, или подслизистый, наружный, или подкожный, и межзудочный, при котором узлы располагаются под переходной складкой, так называемой линией Хилтона. В зависимости от течения заболевания выделяют хроническую и острую стадии геморроя.

Число видимых геморроидальных узлов может достигать 10 и более. Чаще всего наблюдаются 3—5 крупных, хорошо выраженных узлов. Наружные геморроидальные узлы располагаются по краю заднего прохода, занимая иногда всю его окружность. Снаружи эти узлы покрыты кожей, переходящей со стороны заднепроходного канала в слизистую оболочку. При сдавливании наружные узлы плохо опорожняются. Межзудочные узлы представляют собой продолговатые образования, располагающиеся по всей длине заднепроходного канала. Обычно они сверху соединяются с внутренними узлами, а внизу переходят в наружные геморроидальные узлы. Внутренние геморроидальные узлы находятся под слизистой оболочкой прямой кишки выше гребешковой линии. Они имеют вид округлых образований на широком основании, легко опорожняющихся при надавливании.

Внутренние геморроидальные узлы возникают раньше, чем наружные, и обычно являются источником кровотечения. Они обычно располагаются в определенных местах стенки прямой кишки, соответственно 3, 7 и 11 ч на циферблате.

При гистологическом исследовании обнаруживается большое количество варикозно измененных сосудов с истонченными стенками. Просвет вен расширен, иногда содержит тромбы. В стенках вен определяются явления атрофии, гиалиноза, отека. В окружающей соединительной ткани наблюдаются кровоизлияния, лимфоидные инфильтраты. Определяются расширение лимфатических пространств, отечность соединительной ткани. При осложненных формах геморроя имеют место воспалительная инфильтрация и тромбоз отдельных вен. В периферических нервных элементах обнаруживаются дегенеративные изменения. О наличии в геморроидальных венах кавернозной ткани с артериовенозными анастомозами мы уже говорили выше.

Клиническая картина геморроя зависит от степени выраженности геморроидальных узлов и наличия осложнений. Длительное время геморрой может протекать бессимптомно, затем появляются неприятные ощущения, зуд в заднем проходе. Обычно эти явления возникают при нарушении функции кишечника, после приема алкоголя.

Клиника выраженной стадии заболевания зависит от локализации, наличия и степени выраженности геморроидальных осложнений. Обычно первым симптомом внутреннего геморроя является кровотечение, которое возникает преимущественно во время дефекации. Большой обнаруживает кровь на каловых массах, на туалетной бумаге, иногда кровь капает из заднего прохода после дефекации. Кровотечение появляется периодически, кровь обычно свежая, жидкая. В этом состоит отличие от кровотечения при раке прямой кишки или при неспецифическом язвенном колите, при которых выделяется измененная кровь во время каждой дефекации. Количество теряемой крови может быть незначительным, но иногда кровотечение бывает настолько сильным, что быстро приводит к анемии. Обычно кровь ярко-красная, хотя в ряде случаев бывает темно-вишневого цвета. Нередко больные отмечают, что кровь выделяется в виде пульсирующей струи. М. Ф. Борисов (1960), Stelzner (1960), В. Л. Ривкин и соавторы (1973), изучив насыщение кислородом крови, взятой из геморроидального узла, показали, что она почти не отличается от артериальной крови. Этот факт В. Л. Рив-

кин и соавторы (1973) объясняют наличием артериовенозных анастомозов в геморроидальных узлах.

Кровотечение как выраженный симптом геморроя имеет место у 58 % больных (А. М. Аминев, 1971).

У большинства больных геморрой протекает с периодическими обострениями, воспалением (тромбозом) и выпадением узлов. В начальной стадии обострения наблюдается болезненное припухание узлов, ощущение распирания в заднем проходе, ощущение неловкости при ходьбе. В более выраженной стадии узлы резко увеличиваются, появляется сильная боль, наблюдается отечность всей области заднего прохода. Дефекация очень болезненна. При осмотре области заднего прохода видны увеличенные, отечные узлы, выходящие из заднего прохода, резко болезненные при пальпации. Иногда воспалительный отек настолько сильно выражен, что узлы полностью закрывают задний проход.

Воспалительная реакция может привести к частичному поверхностному некрозу геморроидальных узлов. Состояние больного в таком случае довольно тяжелое, температура тела достигает 38—39 °С. Дефекация невозможна. Больной жалуется на сильную боль в области заднего прохода.

К осложнениям, часто наблюдающимся при геморрое, относятся трещины, зуд заднего прохода, острый парапроктит, свищи прямой кишки и прокталгия.

Геморрой может быть и вторичным, представляющим собой симптом другого заболевания (при циррозе печени как разновидность портокавального анастомоза, при опухолях забрюшинного пространства, сдавливающих нижнюю полую вену и нарушающих отток по ней, при сердечной декомпенсации). В таких случаях обычно отмечается диффузное расширение венозной сети без наличия узлов. Выявление основного заболевания позволяет уточнить характер геморроя.

Диагностика геморроя не представляет особых затруднений. Осмотр области заднего прохода и ректоскопия в неосложненных случаях позволяют поставить правильный диагноз.

Лечение. Все методы лечения геморроя делят на три группы: 1) консервативные; 2) инъекционные и 3) оперативные. Выбор метода лечения зависит от локализации

геморроидальных узлов, их величины, наличия осложнений.

При неосложненном наружном и внутреннем геморрое с нечастым и небольшим кровотечением применяют консервативное лечение. Больному противопоказан прием острой, пряной пищи, употребление алкоголя. Пища должна содержать достаточное количество клетчатки (овощи, фрукты, черный хлеб), что является профилактикой запоров. При упорном запоре, не поддающемся воздействию диеты, показаны слабительные средства и клизмы. Необходимо также тщательный туалет области заднего прохода. Из физиотерапевтических методов при обострении геморроя чаще всего рекомендуют УВЧ и электрофорез.

При появлении кровотечения, воспалении узлов применяют различные медикаментозные средства. При умеренном кровотечении больного укладывают в постель, назначают щадящую диету. Местно применяют свечи с адреналина гидрохлоридом, антипирином, микроклизмы из 1—2 % раствора кальция хлорида. При сильном кровотечении показана тампонада по Локкарту—Маммери (1934). С этой целью на резиновую трубку в виде валика набинтовывают и фиксируют марлевую полоску и, смочив ее в вазелине, вводят в прямую кишку. При потягивании за трубку валик плотно сдавливает сосуды слизистой оболочки. Для фиксации снаружи делают второй такой же валик. Такой тампон можно держать до 2 сут. К. В. Шошина (1956) фиксирует внутренний валик двумя нитями, которые выводит наружу.

Лечение острого тромбоза геморроидальных узлов заключается в назначении соответствующей диеты, эскузана, гливенола, слабительных средств, свечей с гепарином и протеолитическими ферментами, фибринолитических препаратов (фибринолизина, тромболитина, тромболизина) с гепарином внутривенно, новокаиновой блокады.

Свечи с гепарином и ферментами (гепарина 500 ЕД, химопсина или трипсина 20 мг, масла какао 1,7) оказывают выраженное противовоспалительное действие, быстро снимают болевой синдром (В. Л. Ривкин, Л. Л. Капуллер, 1976; Б. Л. Канделис, 1980). Б. Л. Канделис (1980) с успехом применил местную (под основание воспаленных узлов) новокаиновую блокаду с протеолитическими ферментами и гепарином, а также пресакральную блокаду с последующим

наложением на узлы повязки с гепариновой мазью на 12—14 дней. При этом рекомендуют постельный режим, задержка стула на 3 дня путем назначения настойки опия. Через 3 дня ставят клизму и начинают перевязки, физио- и гидротерапию.

Наряду с этим для снятия воспалительных явлений применяют примочки с риванолом, новокаином, калия перманганатом, жидкостью Бурова и свинцовой водой. Хороший эффект оказывает постоянное орошение геморроидальных узлов 0,5 % раствором калия перманганата, сидячие ванночки с калия перманганатом. Противовоспалительное действие оказывают свечи с белладонной, ксероформом, антипирином, стрептоцидом, адреналина гидрохлоридом.

В тех случаях, когда основным проявлением заболевания является частое повторное кровотечение, применяют инъекционный метод лечения. Он противопоказан при осложненных формах геморроя, сопровождающихся воспалением и выпадением узлов, и наличии осложнений со стороны окружающих тканей (трещина заднего прохода, острый парапроктит, параректальный свищ).

Инъекции склерозирующих веществ для лечения больных с геморроем впервые применил Blackwood (1866). Для склерозирующей терапии предложено большое количество препаратов: карболовая кислота, полторахлористое железо, йод, спирт, хинин-мочевина, варикоцид и др. В. Ф. Смирнов (1963) предлагает следующую пропись склерозирующего раствора: 100 мл 5 % раствора новокаина основания в персиковом масле, 5 г кристаллической карболовой кислоты и 0,5 г ментола. Ю. В. Тимохин (1964) применяет спиртоновокаиновую блокаду, вводя вначале 5 мл 0,5—1 % раствора новокаина, а затем 1 мл 70 % этилового спирта.

Методика склерозирующей терапии состоит в следующем. Накануне вечером и утром в день процедуры ставят очистительную клизму. Инъекции можно выполнять амбулаторно. В коленно-локтевом положении больного в задний проход вводят аноскоп и длинной иглой делают инъекцию в верхний полюс каждого геморроидального узла, вводя по 1,5—2 мл склерозирующего раствора. За 1 сеанс обкалывают 2—3 узла. Спустя 2—3 нед инъекции повторяют. В запущенных случаях склерозирующую терапию можно продолжать 4—5 мес. После

инъекции больной отмечает боль, отек перианальных тканей, повышение температуры тела. Эти явления полностью исчезают спустя 2—3 дня.

Хорошие результаты после склерозирующей терапии наблюдаются у 90 % больных, рецидив — у 10 % (В. Ф. Смирнов, 1963; А. М. Аминев, 1971).

Оперативное лечение. Показаниями к операции являются: 1) упорное геморроидальное кровотечение, не поддающееся консервативному лечению; 2) геморрой, сопровождающийся повторным тромбозом; 3) изъязвление геморроидальных узлов, которое может привести к перерождению в злокачественную опухоль; 4) большие геморроидальные узлы, нарушающие акт дефекации. В настоящее время оперативное лечение применяют и при аноректальном тромбозе. При этом спорным остается вопрос о сроках проведения операции, так как одни хирурги предпочитают выполнять операцию в первые сутки, другие — после предварительной подготовки.

Противопоказаниями к операции являются: 1) портальная гипертензия; 2) резко выраженная гипертоническая болезнь; 3) болезни печени и сердца с явлениями нарушения кровообращения; 4) заболевания мочевого пузыря.

Залогом успешного оперативного вмешательства является предоперационная подготовка. Больному назначают щадящую диету из бесшлаковой, легкоусвояемой пищи. Вечером накануне операции и утром в день операции ставят очистительную клизму.

Для оперативного лечения геморроя предложено большое количество операций, которые объединяют в следующие группы: 1) перевязка узлов; 2) иссечение отдельных узлов; 3) циркулярное иссечение слизистой оболочки вместе с варикозно расширенными венами; 4) иссечение геморроидальных узлов в подслизистом слое.

Наиболее простым и дающим хорошие исходы является лигатурный метод с рассечением кожного края и круговым надсечением слизистой оболочки у основания узлов с последующей их перевязкой. Операцию, как правило, применяют у взрослых, поэтому чаще всего ее выполняют под местной анестезией 0,25—0,5 % раствором новокаина. Пальцами обеих рук, введенными в задний проход, расширяют сфинктер. Геморроидальные узлы захватывают окончатými

геморроидальными зажимами так, чтобы плоскость зажима была параллельна задне-проходному каналу. У основания геморроидального узла рассекают кожу и вокруг надсекают слизистую оболочку. Основание узла под зажимом прошивают шелковой лигатурой и по намеченной линии перевязывают вначале с одной стороны, потом — с другой, снимая зажим при последнем затягивании лигатуры. Обычно перевязывают 3—5 узлов. Перевязка большого числа узлов одновременно может привести в последующем к сужению заднего прохода вследствие рубцевания раневой поверхности после отпадения узлов.

Начиная с 3—4-х суток после операции назначают общий стол. На 3—4-й день происходит самостоятельная безболезненная дефекация. При склонности к запору со 2-го дня назначают вазелиновое масло по 3—5 ложек в день.

Широко распространен метод иссечения геморроидальных узлов. По данным А. М. Аминова (1969), насчитывается около 30 различных методов и модификаций операций иссечения геморроидальных узлов. Среди них следует отметить операции, предложенные А. В. Мартыновым (1907), Milligan, Morgan (1937).

Операция Мартынова состоит в следующем. Захватив зажимом и оттянув узел, рассекают его основание на 2/3. Узел перевязывают и отсекают. На кожную рану накладывают отдельные узловые швы.

В основу операции Миллигана — Моргана положено учение о трех основных геморроидальных комплексах, расположенных в прямой кишке соответственно 3, 7 и 11 ч на циферблате. Узлы, располагающиеся в этих местах, захватывают зажимами и растягивают, образуя «миллигановский треугольник». Геморроидальные узлы окаймляют V-образным разрезом и выделяют снаружи внутрь. Ножку каждого узла прошивают и перевязывают. Узел отсекают. Рану не зашивают.

В Ленинградском проктологическом центре применяют следующую модификацию операции Миллигана — Моргана. После расширения заднепроходного отверстия узел натягивают и на его ножку выше зубчатой линии перпендикулярно стенке заднепроходного канала накладывают зажим Бильрота. Узел иссекают снаружи внутрь. Образуется треугольная рана с основанием на коже.

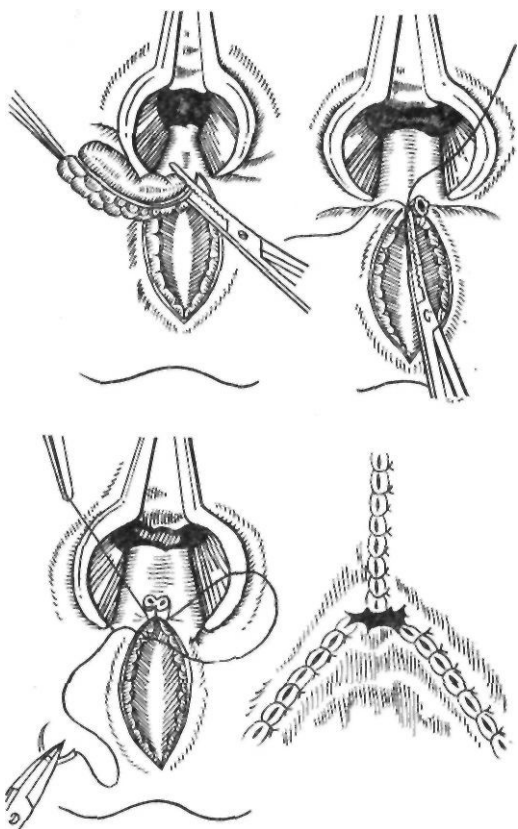


Рис. 177. Операция Миллигана — Моргана в модификации Ленинградского проктологического центра

Ножку узла прошивают и перевязывают. Оставшуюся треугольную рану ушивают кетгутom с подшиванием свободного кожно-слизистого края ко дну раны (рис. 177).

Изучение отдаленных результатов операций перевязки и иссечения узлов показывает, что излечение наступает у 85—90 % оперированных; у 10—15 % возникает рецидив заболевания.

ПАРАПРОКТИТ

Острый парапроктит и возникающие в результате перехода процесса в хроническую стадию прямокишечные свищи, по мнению большинства хирургов, представляют собой две разные стадии одного патологического процесса в окружающей прямую кишку клетчатке.

История учения о парапроктитах начинается в глубокой древности. Гиппократ, Гален, Цельс в своих трудах описали клини-

ку этих заболеваний и способы их лечения. Гиппократ рекомендовал раннее вскрытие гнойника и лигатурный способ лечения параректальных свищей, Цельс — рассечение свища, Гален — полное иссечение его. Эти методы получили в последующем дальнейшее развитие.

Парапроктит является довольно распространенным заболеванием. По данным многих авторов, оно занимает четвертое место в структуре проктологических заболеваний, составляя 20—40 % всех болезней прямой кишки (А. Н. Рыжих, 1968; А. М. Аминев, 1973). Среди больных общехирургических стационаров больные парапроктитом составляют 0,5—4 % (В. Д. Братусь и соавт., 1975; А. М. Аминев и соавт., 1975). Острый парапроктит встречается у лиц любого возраста, но преимущественно в возрасте 20—50 лет. Мужчины болеют в 1,5—2 раза чаще, чем женщины. Нередко эта патология встречается и у детей.

Острый парапроктит. В возникновении и развитии острого парапроктита играют роль несколько факторов. Уже в работах Winslow было впервые указано на значение инфицирования анальных желез в возникновении острого парапроктита.

По данным Parks (1961), А. М. Аминев (1975), Goligher (1975), в 70—90 % случаев острый Парапроктит возникает вследствие воспалительного процесса во внутримышечных анальных железах, преимущественно в криптах задней стенки заднепроходного канала. Внедрение инфекции, закупорка протока воспаленной железы, застой секрета приводят к возникновению острого парапроктита. После вскрытия абсцесса в области одной из крипт остается отверстие, которое является входными воротами инфекции. Важную роль играют также микротравмы слизистой оболочки прямой кишки (поверхностные ссадины, надрывы слизистой оболочки, возникающие при прохождении плотных каловых масс) с последующим лимфогенным распространением инфекции. Микротравмы чаще возникают на задней стенке крипт, что зависит от крестцово-промежностного изгиба прямой кишки. Травмирование слизистой оболочки легче происходит у больных с сопутствующими заболеваниями прямой кишки, такими, как геморрой, трещины заднего прохода, сфинктерит, проктит, которые вызывают воспалительный отек, разрыхление слизистой обо-

лочка прямой кишки, что облегчает проникновение инфекции в аноректальную клетчатку. Полагают, что большая частота парапроктита у мужчин объясняется более частым поражением указанными заболеваниями. Иногда острый парапроктит возникает после ранения слизистой оболочки прямой кишки инородными телами, инструментами. В редких случаях инфицирование параректальной клетчатки происходит гематогенным путем при гриппе, брюшном тифе.

Острый парапроктит вызывается самыми разнообразными микроорганизмами — кишечной палочкой, стрептококком, протеем, стафилококком, реже анаэробами и микобактериями туберкулеза. По данным А. М. Аминова (1973), туберкулезные параректальные свищи встречаются у 2—3 % больных.

Из большого количества предложенных классификаций парапроктита наиболее удобной следует считать классификацию НИИ проктологии МЗ РСФСР (Ю. В. Дульцев, К. Н. Саламов, 1981).

I. По этиологическому, признаку: банальный, специфический и посттравматический.

II. По активности воспалительного процесса: острый, инфильтративный и хронический (свищи прямой кишки).

III. По локализации абсцессов, инфильтратов, затеков: подкожный и подслизистый, ишиоректальный, пельвиоректальный, ретроректальный.

IV. По расположению внутреннего отверстия свища: передний, боковой, задний.

V. По отношению свищевого хода к волокнам сфинктера: интрасфинктерный (подкожно-подслизистый), трансфинктерный, экстрасфинктерный (I—IV степени сложности).

Б. Л. Канделис и Ю. Л. Мозель (1971) описали особую форму вялотекущего некротического парапроктита у больных с сердечно-сосудистой недостаточностью.

Клиническая картина острого парапроктита имеет свои особенности в зависимости от формы воспалительного процесса и его распространенности. Подкожный парапроктит обычно проявляется болью в области заднего прохода, усиливающейся при дефекации, повышением температуры тела. При локализации воспалительного процесса впереди от заднего прохода отмечается затрудненное мочеиспускание. Больные ходят медленно, расставив ноги, сидеть и лежать могут только на здоровой стороне.

При осмотре в области заднего прохода обнаруживают резко болезненный инфиль-

трат. Кожа над ним гиперемирована. В центре инфильтрата может определяться размягчение. При пальцевом исследовании прямой кишки инфильтрация не распространяется выше гребешковой линии. Представленный самостоятельному течению подкожный парапроктит может давать гнойные затеки в подкожную клетчатку или в седлашно-прямокишечное пространство.

Подслизистый парапроктит встречается редко. При этом заболевании гной из подкожной клетчатки распространяется под слизистую оболочку заднепроходного канала до аноректальной линии. Больные отмечают умеренную боль, повышение температуры тела. При пальцевом исследовании прямой кишки определяется эластическое уплотнение с размягчением в центре. Абсцесс может вскрыться в просвет кишки или, отслоив слизистую оболочку, на коже вокруг заднего прохода.

Седлашно-прямокишечный парапроктит начинается с тупой боли в глубине таза, усиливающейся при дефекации. Быстро повышается температура тела, часто отмечается озноб. При распространении воспалительного процесса в сторону мочеиспускательного канала наблюдаются дизурические расстройства. Гной быстро распространяется на окружающую клетчатку и чаще спускается вниз. Реже он распространяется на противоположную сторону с образованием «подковообразного» абсцесса или вверх на тазово-прямокишечную клетчатку.

В начале заболевания при осмотре заднего прохода можно отметить лишь небольшую отечность соответствующей ягодицы. Позже появляются воспалительный инфильтрат, гиперемия кожи. Важное диагностическое значение имеет пальцевое исследование прямой кишки, позволяющее рано обнаружить болезненность и инфильтрацию ее стенки. В выраженных случаях определяется выпячивающийся в просвет кишки, болезненный, эластической консистенции инфильтрат. Самостоятельно седлашно-прямокишечный абсцесс прорывается чаще всего через кожу ягодичной области, реже — в просвет кишки.

Тазово-прямокишечный парапроктит характеризуется, воспалением клетчатки, расположенной над мышцами, поднимающими задний проход. Эта форма парапроктита протекает очень тяжело и она наиболее трудна для диагностики. Заболевание начи-

нается незаметно, появляются боль, ощущения тяжести в глубине малого таза. Иногда отмечаются затруднение при дефекации, дизурические расстройства. Состояние больного быстро ухудшается. Клиника во многом напоминает течение седлашно-прямокишечного парапроктита. При осмотре заднего прохода патологии обычно не определяют. При пальцевом исследовании прямой кишки обнаруживают высоко расположенный, плотный, болезненный, выпячивающийся в прямую кишку инфильтрат. При пальпации живота могут наблюдаться напряжение мышц передней брюшной стенки и болезненность внизу живота, что иногда симулирует острый аппендицит/А. М. Аминев рекомендует для дифференциальной диагностики тазово-прямокишечного парапроктита и абсцесса прямокишечно-маточного или прямокишечно-пузырного углубления производить бимануальное исследование. Инфильтрат при тазово-прямокишечном парапроктите не выполняет так полно и высоко малый таз, как абсцесс прямокишечно-маточного или прямокишечно-пузырного углубления. Концы пальцев при бимануальном исследовании удается свести, если не по средней линии, то сбоку.

Тяжело протекают анаэробные парапроктиты, которые характеризуются обширным некрозом клетчатки, распространяющимся на ягодицы, промежность, брюшную стенку. Заболевание протекает тяжело, с высокой температурой тела, выраженной интоксикацией.

Туберкулезный парапроктит возникает в результате попадания инфекции из прямой кишки или метастатическим путем. При этом образуется плотный инфильтрат, который со временем размягчается и вскрывается с выделением большого количества Жидкого бесцветного гноя. Правильная диагностика трудна, она основывается на клинических данных, рентгенологическом исследовании легких, бактериологическом исследовании гноя.

Очень редко встречается актиномикозный парапроктит, характеризующийся образованием плотного, деревянистого, малобезболезненного, слегка цианотичного инфильтрата. В последующем инфильтрат вскрывается с выделением небольшого количества густого гноя, в котором видны беловатые крупинки, представляющие собой друзы грибка. Диагноз устанавливают на основании дан-

ных микроскопического исследования гноя и положительной внутрикожной пробы с применением актинолизата (А. М. Аминев, 1969). Описанный Б. Л. Канделисом и Ю. Л. Мозелем (1971) вяло текущий некротический парапроктит у больных с сердечно-сосудистой недостаточностью возникает в результате некроза участка конечного отдела прямой кишки и последующего инфицирования некротических тканей вульгарной флорой. Заболевание протекает медленно, без выраженных клинических проявлений. В области заднего прохода появляются умеренная гиперемия и тестоватый инфильтрат с размягчением. Нередко его принимают за пролежень. Вскрывается инфильтрат самостоятельно. При ревизии раны после дренирования абсцесса обнаруживают большой дефект стенки прямой кишки (Б. Л. Канделис, 1980).

Консервативное лечение при остром парапроктите не имеет существенного значения, поскольку у подавляющего большинства больных наступает абсцедирование. Консервативное лечение допустимо лишь в начальной стадии процесса у некоторых больных и заключается в назначении постельного режима, диеты, сидячих ванн, теплых лекарственных клизм с антисептиками. При неэффективности консервативного лечения, прогрессировании воспалительного процесса показана операция.

Целями оперативного лечения при остром парапроктите являются: 1) вскрытие и дренирование полости абсцесса; 2) устранение внутреннего отверстия свища. При подкожном парапроктите делают дугообразный разрез над местом размягчения абсцесса. Полость абсцесса исследуют пальцем для разрушения перемычек, промывают перекисью водорода и дренируют.

Значительно сложнее задача хирурга при наличии седалищно-прямокишечного и тазово-прямокишечного парапроктита. При распространении гноя на подкожную клетчатку абсцесс вскрывают широким дугообразным разрезом в месте размягчения. Полость абсцесса исследуют пальцем, разрушают перемычки. При наличии затека гноя на противоположную сторону обязательно делают контрапертуру и дренируют гнойную полость.

Глубокие абсцессы, не распространяющиеся на подкожную клетчатку, можно вскры-

вать через прямую кишку, как и абсцессы прямокишечно-маточного или прямокишечно-пузырного углубления (А. М. Аминев, 1969). С этой целью под общим обезболиванием растягивают сфинктер заднего прохода и расширяют задний проход ректальным зеркалом. В месте размягчения абсцесс пунктируют иглой. Получив гной, рассекают стенку кишки по игле. В разрез вводят корнцанг и рану расширяют. Абсцесс дренируют резиновой трубкой с боковыми отверстиями. Полость абсцесса во всех случаях острого парапроктита рекомендуют промывать перекисью водорода. Для дренирования обычно применяют тампоны, смоченные антисептическими растворами, мазью Вишневского, стрептоцидной эмульсией. Некоторые хирурги (А. Н. Рыжих, 1956) считают, что применение мази Вишневского позволяет снизить частоту образования параректальных свищей.

В связи с тем что у большинства больных с острым парапроктитом имеется отверстие в прямой кишке, благоприятствующее переходу процесса в хроническую стадию, многие хирурги наряду с дренированием абсцесса применяют операции, направленные на устранение этого отверстия: иссечение пораженной морганиевой крипты в области внутреннего отверстия, частичную сфинктеротомию по Рыжих — Бобровой и лигатурный метод. Первый вид оперативного вмешательства используют при подкожном и подслизистом парапроктите. Сфинктеротомия по методике Рыжих и Бобровой заключается в следующем. После введения ректального зеркала и разведения его браншей через внутреннее отверстие свища рассекают сфинктер заднего прохода на глубину до 1,5 см по задней спайке и до 1 см — по передней (у мужчин). Разрез длиной до 3 см в заднепроходном канале и до 1 см — на коже идет перпендикулярно ходу мышечных волокон.

Лигатурный метод применяют при экстра-сфинктерном расположении гнойного хода. Он заключается в проведении после вскрытия абсцесса через внутреннее отверстие свища толстой шелковой лигатуры. Последнюю располагают строго по средней линии спереди или сзади (с учетом места расположения внутреннего отверстия) и тонически завязывают после очищения гнойной полости. Для такого расположения лигатуры приходится продлевать дугообразный раз-

рез кзади или кпереди. В послеоперационный период необходимо следить за тем, чтобы заживление раны шло из глубины раны. Начиная с 5—7-го дня, когда натяжение лигатуры ослабевает, ее вновь затягивают. Если на 10—12-й день прорезывания лигатуры не происходит, мостик тканей пересекают.

При анаэробных парапроктитах рекомендуют применять широкие множественные разрезы, промывание раны перекисью водорода. Тампоны в рану также вводят с перекисью водорода или с калия перманганатом. В послеоперационный период применяют дезинтоксикационную терапию.

Хронический парапроктит. Прямокишечные свищи возникают вследствие острого парапроктита, как после самостоятельного прорыва абсцесса, так и после оперативного вмешательства.

В. Р. Брайцев (1952) приводит следующие причины образования параректальных свищей: 1) слабая сопротивляемость к инфекции и недостаточные регенераторные способности параректальной клетчатки; 2) постоянное сокращение наружного сфинктера заднего прохода, препятствующее опорожнению свищевого хода; 3) отсутствие покоя окружающих прямую кишку тканей при дефекации, сокращении мышц таза и сфинктеров; 4) постоянное инфицирование свищевых ходов, сообщающихся с просветом прямой кишки; 5) эпителизация свищевых ходов. По мнению многих авторов (А. Н. Рыжих, 1956; Н. М. Блинничев, 1972; Gabriel, 1949; Goligher, 1975, и др.), основной причиной хронического течения парапроктита является постоянное инфицирование параректальной клетчатки через внутреннее отверстие свища.

Параректальные свищи чаще встречаются у мужчин. Это объясняется анатомическим строением таза, строением клетчаточных пространств. Полагают, что у женщин имеются лучшие условия для спадения гнойной полости, чему способствуют податливые стенки влагалища.

Классификация острого и хронического парапроктита приведена выше. Наибольшие затруднения вызывает хирургическое лечение свищей, расположенных кнаружи от сфинктера. Ю. В. Дульцев и К. Н. Саламов (1981) различают четыре степени сложности таких свищей: I — свищи с узким внутренним отверстием без рубцового процесса в

параректальной клетчатке; II — свищи с рубцами вокруг внутреннего отверстия, без воспалительных изменений в параректальной клетчатке; III — свищи с узким внутренним отверстием без рубцовых изменений, но с наличием гнойного воспаления в параректальной клетчатке; IV — свищи с широким внутренним отверстием, окруженным рубцами и воспалительными инфильтрациями или гнойными полостями в параректальной клетчатке.

Основное значение имеет отношение свища к просвету прямой кишки и к сфинктеру заднего прохода. Полные свищи имеют 2 отверстия: внутреннее — на слизистой оболочке прямой кишки и наружное — на коже заднепроходной области. Неполные свищи оканчиваются слепо в параректальной клетчатке и имеют одно только внутреннее отверстие на слизистой оболочке. Внутреннее отверстие свища чаще всего располагается в одной из крипт на уровне гребешковой линии.

У 25—30 % больных свищи проходят кнутри от сфинктера или через внутреннюю его порцию, у 40—45 % — через сфинктер и у 20—25 % — снаружи сфинктера.

Клиническая картина параректальных свищей характеризуется постоянным выделением гноя, количество которого зависит от характера свищевого хода, его длины и ширины, а также от давности заболевания. При длительно текущих свищах выделяется обычно несколько миллилитров гноя в сутки. Местно в заднепроходной области могут наблюдаться раздражение кожи, мацерация эпителия, влажная экзема. Периодически при временном нарушении наружного оттока и скоплении гноя процесс обостряется, и в таком случае требуется вскрытие абсцесса. Обострение может возникать несколько раз в году. Наличие постоянного свища с гнойным отделяемым, периодически возникающие обострения — все это приводит к изменению общего состояния больного, его психики. Большой становится угнетенным, раздражительным, снижается его трудоспособность. При длительном существовании свища возможно его раковое перерождение.

Диагностика прямокишечного свища обычно несложная. Уже при осмотре области заднего прохода видно наружное отверстие свища, располагающееся на различном расстоянии от заднепроходного

канала. По расположению наружного отверстия с определенной долей вероятности можно предполагать локализацию внутреннего отверстия. При этом обычно пользуются правилом Goodsall. Если наружное отверстие свища расположено на расстоянии 2,5—4 см от края заднего прохода и впереди от линии, мысленно проведенной между 3 и 9 ч на циферблате, то внутреннее отверстие располагается напротив внешнего, а ход свищей чаще всего прямой. Если наружное отверстие располагается впереди от этой линии, то внутреннее отверстие обычно располагается вблизи от средней линии на задней стенке прямой кишки.

Иногда при подкожном или чрессфинктерном расположении свищевого хода его можно пальпировать в виде плотного тяжа. Пальцевое исследование прямой кишки позволяет оценить состояние сфинктера и диагностировать сопутствующую патологию. Важным диагностическим приемом является зондирование свищевого хода* которое следует проводить без усилий и под контролем пальца, введенного в прямую кишку. При наличии прямого свища зондирование позволяет выявить внутреннее отверстие свища, при наличии извитого свища — общий ход и отношение свища к сфинктеру.

В тех случаях, когда не ясно расположение внутреннего отверстия свища, следует осмотреть конечный отдел прямой кишки с помощью ректального зеркала или ввести в свищевой ход красящее вещество. Предварительно в кишку вводят тупфер и затем небольшими порциями (по 0,3—0,5 мл) — 2—3 мл 1 % раствора метиленового синего. После введения каждой порции метиленового синего осматривают тупфер и по расположению синего пятна определяют локализацию внутреннего отверстия. При отрицательной пробе на метиленовый синий рекомендуют повторное исследование после курса сидячих теплых ванночек и промывание свища антисептическими растворами (Л. У. Назаров, 1966).

Для диагностики сложных свищей, расположенных снаружи от сфинктера, применяют фистулографию. При этом определяют характер свищевого хода, отношение его к прямой кишке, наличие затеков в параректальной клетчатке.

Лечение. Основным методом лечения прямокишечных свищей является хирурги-

ческое вмешательство. Все методы оперативного лечения можно разделить на следующие группы: 1) рассечение и иссечение свища; 2) иссечение свища с дозированным рассечением сфинктера через внутреннее отверстие по Рыжих; 3) иссечение свища с низведением слизистой оболочки; 4) лигатурный метод.

Лигатурный метод представляет собой один из наиболее старых способов лечения этой патологии. Сущность его состоит в постепенном передавливании мягких тканей проведенной через свищ лигатурой. При этом мышечные волокна сфинктера перерезаются медленно, по мере затягивания лигатуры, и не расходятся, что обеспечивает восстановление функции сфинктера. Этот метод лечения длительный (1—1,5 мес), требующий определенных навыков. А. М. Аминов (1969) рекомендует после проведения лигатуры рассекать слизистую оболочку и кожу или иссекать их полоской и лишь после этого затягивать лигатуру. Это значительно уменьшает болевые ощущения. В настоящее время лигатурный метод применяют в комбинации с иссечением наружной части свища до стенки прямой кишки, обычно по Габриэлю.

Простое рассечение свища выполняют при подкожных и подслизистых свищах или свищах, проходящих через подкожную часть сфинктера. Оно заключается в рассечении свища над проведенным через него зондом. Широкое распространение получил метод, предложенный Gabriel (1932). Эта операция показана при подкожных, подслизистых и чрессфинктерных свищах. При этом после рассечения свища свищевой ход удаляют. Кожу, покрывающую свищ, иссекают в виде треугольника, вершина которого охватывает внутреннее отверстие свища. Благодаря этому края раны не склеиваются, что способствует выполнению раны грануляциями и предупреждению рецидива.

Распространенным способом лечения сложных прямокишечных свищей IV степени является иссечение свища с вскрытием и дренированием гнойной полости. При этом окаймляющим разрезом свищ выделяют из окружающих тканей. Выделяют и иссекают все разветвления свища. Для лучшего выявления разветвлений свища перед операцией в свищ вводят красящее вещество. Свищевой ход иссекают до внутреннего отверстия и у последнего свищ отсекают.

Внутреннее отверстие ушивают со стороны раны или со стороны слизистой оболочки прямой кишки. После этого вскрывают и дренируют из разреза в области основной раны гнойную полость. Стенки абсцесса иссекают, в полость его вводят мазевой тампон.

А. Н. Рыжих (1956), считая одной из главных причин неудовлетворительных результатов операций при прямокишечных свищах тонические сокращения сфинктера заднего прохода, предложил при экстра-сфинктерных свищах иссечение свища в сочетании с дозированной (1—1,2 см) сфинктеротомией через внутреннее отверстие свища. Цель дозированной сфинктеротомии — временное снижение функции сфинктера, создание покоя ране и создание условий для заживления внутреннего отверстия свища.

Наибольшие затруднения вызывает лечение сложных экстра-сфинктерных свищей с рубцово измененными стенками, широким внутренним отверстием, наличием гнойных полостей. В отечественной хирургии по этой проблеме выработалось два направления. Представители первого направления (А. Н. Рыжих, Л. У. Назаров, Ю. В. Дульцев, К. Н. Саламов и др.) рекомендуют в подобных случаях производить рассечение сфинктера тем или иным способом (дозированная сфинктеротомия, лигатурный метод). Ю. В. Дульцев и К. Н. Саламов (1981) при I степени сложности свища применяют операцию Рыжих или выполняют иссечение свища с пластическим перемещением слизистой оболочки (при отсутствии выраженных рубцовых изменений внутреннего отверстия). При свищах II степени сложности рекомендуют операцию иссечения свища и сшивание рассеченного сфинктера. При свищах III степени сложности целесообразно иссечение свища с пластическим перемещением слизистой оболочки заднепроходного канала и иссечение свища с проведением лигатуры. При свищах IV степени сложности единственным методом лечения Ю. В. Дульцев и К. Н. Саламов считают лигатурный метод.

Сторонники второго направления (А. М. Аминов, Н. М. Блининичев, В. И. Стручков, А. В. Григорян и др.) полагают, что сфинктеротомия является опасным вмешательством из-за возможности возникновения недостаточности запирающего аппарата прямой кишки. Они отдают предпочтение

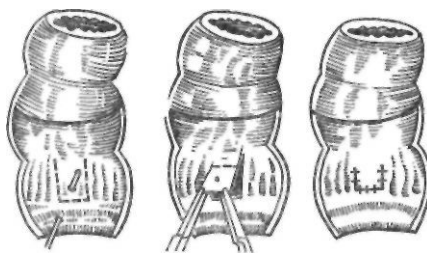


Рис. 178. Операция Sudd — Robles

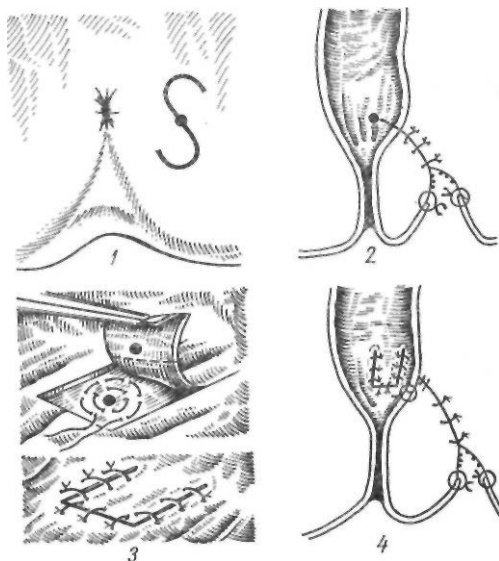


Рис. 179. Иссечение параректального свища по Аминеву:

1 — разрез кожи; 2 — иссечение свища с ушиванием хода; 3 — ушивание внутреннего отверстия свища; 4 — окончательный вид операции

операциям иссечения свища с частичным или полным ушиванием раны, дополняя ее пластическим перемещением слизистой оболочки.

Перемещение слизистой оболочки прямой кишки по типу операции Уайтхеда для закрытия внутреннего отверстия свища впервые предложил Elting (1912). В последующем Judd, Robles и Picot модифицировали эту операцию (рис. 178). Ниже внутреннего отверстия свища и по сторонам от него делают два вертикальных разреза слизистой оболочки. Отсепают лоскут и здоровую его часть низводят и подшивают к краям разреза, прикрывая внутреннее отверстие. Свищ заживает самостоятельно.

А. М. Аминов (1958) предложил сочетать

иссечение свища с низведением слизистой оболочки. При этом мышечную часть свищевого хода ушивают кисетными швами и прикрывают низведенной здоровой слизистой оболочкой (рис. 179).

У подавляющего большинства больных (95—97 %) после применения описанных методик оперативного лечения удается добиться излечения. У 3—5 % больных с особо сложной патологией—вездикают рецидивы, требующие повторных операций.

НАРУЖНЫЕ КИШЕЧНЫЕ СВИЩИ

Кишечный свищ представляет собой сообщение просвета кишки с покровами тела. Заболевание имеет различную этиологию и характеризуется сложными анатомо-морфологическими изменениями. Причинами образования кишечных свищей могут быть проникающие ранения, закрытая травма брюшной полости, оперативные вмешательства на кишечнике, осложненные несостоятельностью швов, воспалительный процесс в брюшной полости и забрюшинном пространстве, нагноение послеоперационной раны, длительное нахождение в брюшной полости марлевых тампонов и дренажей, инородные тела, злокачественные опухоли.

Единой общепринятой классификации кишечных свищей до настоящего времени нет. В. А. Оппель (1929) разделяет свищи на неосложненные и осложненные (нагноительными процессами, опухолью), неполные и полные. П. Д. Колченогое (1957) предложил одну из наиболее полных классификаций кишечных свищей.

I. *По этиологии*: 1) врожденные; 2) приобретенные (лечебные, травматические, прочие).

II. *По морфологическим признакам*: 1) по местоположению свищевого отверстия (наружные, внутренние, комбинированные); 2) по строению свищевого отверстия и канала (губовидные, трубчатые, переходные); 3) по числу отверстий: одиночные (одноустные, двуустные); множественные (соседние, отдаленные).

III. *По локализации*: свищи желудка, двенадцатиперстной кишки, тонкой кишки, толстой кишки.

IV. *По пассажу кишечного содержимого*: полные и неполные (подлежащие и не подлежащие обтурации).

V. *По выделяемому экскрету*: калопые, слизистые, гнойно-каловые, гнойно-слизистые, прочие.

VI. *По наличию или отсутствию осложнений*:

1) неосложненные; 2) осложненные: местными осложнениями (абсцессом, дерматитом, выпадением стежки кишки и др.), общими осложнениями (истощением, депрессией и др.).

Практические врачи обычно пользуются классификацией В. А. Опделя.

П а т о л о г и ч е с к а я а н а т о м и я . В кишечной петле, несущей свищ, различают приводящее и отводящее колена. При губовидном свище стенка кишки, расположенная напротив свищевого отверстия, в результате рубцовых и воспалительных изменений, а также провисания фиксированной кишки петли может выпячиваться в виде перемычки, образуя шпору. Различают ложную и истинную шпору. Первая обычно подвижна, самостоятельно или под нажимом пальца отходит вглубь, вторая — прочно фиксирована и не вправляется в просвет кишки. При полных кишечных свищах в отводящей петле и выключенных отделах кишки развиваются атрофические процессы, выраженность которых зависит от срока существования свища.

Трубчатые свищи состоят из рубцовой ткани, наружное отверстие их имеет небольшой диаметр. Канал трубчатого свища может быть небольшим, если петля прилежит к брюшной стенке. Чаще же трубчатые свищи бывают длинными, с узким, извитым, разветвленным ходом, проходят через большие слои мягких тканей, органы, плевральную полость, образуют гнойные полости, содержащие инородные тела, секвестры.

К л и н и ч е с к а я к а р т и н а . Кишечные свищи характеризуются наличием на коже отверстия или раны, из которых наружу выделяется кишечное содержимое и гной. У большинства больных встречается один наружный кишечный свищ. Реже бывает несколько свищей. По клиническому течению и морфологическим признакам наружные кишечные свищи распределяются на три группы: 1) сформировавшиеся; 2) несформировавшиеся; 3) свищи «через полость». Сформировавшиеся кишечные свищи по своему строению делятся на трубчатые и губовидные. Трубчатый кишечный свищ, как правило, имеет наружное отверстие на коже, канал и внутреннее отверстие, соединяющееся с кишкой. Губовидный кишечный свищ не имеет канала, стенка кишки достигает уровня кожи и сращена с последней. Губовидные свищи могут быть полными и неполными. При

полном свище все кишечное содержимое выделяется наружу через свищ, при неполном часть кишечного содержимого поступает в свищ, а часть — в отводящий отрезок кишки.

Свищ «через полость» является промежуточной стадией между несформировавшимися и сформировавшимися свищами. Он имеет трубчатый канал, который открывается на поверхности кожи и сообщается с гнойной полостью, открывающейся в кишку.

Клинические проявления наружных кишечных свищей многообразны и зависят от локализации свища, его характера, времени, прошедшего после оперативного вмешательства, общего состояния больного. Наиболее благоприятно протекают трубчатые свищи тонкой и толстой кишок, при которых выделяется небольшое количество содержимого на поверхность раны. Клиническое течение высоких губовидных и несформировавшихся свищей тяжелое. У больных за сутки выделяется от 500 мл до 2 л кишечного содержимого с примесью желчи, желудочного и панкреатического соков. Потеря химуса вызывает дегидратацию, истощение, нарушение водно-электролитного, белкового, жирового и углеводного обмена, что в свою очередь приводит к нарушению кислотно-основного состояния. Высокие свищи обычно располагаются в надчревной области, вокруг них быстро развиваются мацерация кожи, дерматит, что вызывает сильную боль, лишает больного сна. Иногда возникает обширное и глубокое поражение кожи.

Особо тяжело протекают несформировавшиеся свищи тонкой кишки, когда потеря химуса сопровождается перитонитом, затеками, интоксикацией. У таких больных наблюдается гипокалиемия, гипопроteinемия, анемия, нарушение показателей кислотно-основного состояния. Значительная потеря кишечного содержимого может сопровождаться уменьшением суточного диуреза, снижением относительной плотности мочи, появлением в ней белка, форменных элементов крови, цилиндров. Менее выраженные изменения наблюдаются при несформировавшихся свищах толстой кишки. Трубчатые и губовидные свищи этой локализации протекают благоприятно, не вызывая существенного нарушения общего состояния и местных изменений.

Диагностика. Своевременная и точная диагностика кишечных свищей и их осложнений способствует правильному выбору лечебной тактики, снижению числа послеоперационных осложнений и летальности. Для диагностики наружных кишечных свищей необходимо применять комплексное обследование с использованием рентгенологических, биохимических, морфологических и других методов исследования. Целью диагностики является: 1) установление локализации свища, проходимости дистальных отделов кишечника; 2) выявление степени общих нарушений (состояние водно-солевого, белкового, жирового и углеводного обмена); 3) выявление степени морфофункциональных изменений кишечника: а) моторной и всасывательной функций; б) морфологических изменений в области свища и кишки, несущей свищ; в) характера микрофлоры слизистой оболочки кишки, несущей свищ.

Распознавание образовавшегося наружного кишечного свища не представляет особых затруднений, однако диагностика свища в стадии формирования сложна. О локализации свища можно судить по характеру выделяемого из него кишечного содержимого. При высоко расположенных свищах тонкой кишки отделяемое пенистое, содержит желчь и малопереваренную пищу, при низко расположенных свищах подвздошной кишки оно имеет кашицеобразную консистенцию и содержит значительное количество слизи. Для свищей толстой кишки характерно выделение кала через свищевое отверстие. Локализацию свища можно определить по времени выделения красящих веществ (кармина, карболена, метиленового синего) и пищевых продуктов (маковые зерна, гречневая сечка), вводимых через рот и с помощью клизмы. Однако эти методы диагностики не достоверны, так как время прохождения пищевых масс по кишечнику зависит от состояния его моторно-эвакуаторной и всасывательной функций, а также выраженности морфологических изменений и спаечного процесса. Ведущим методом определения локализации свища является рентгенологический, включающий фистулографию, рентгеноскопию желудка и кишечника. Наиболее информативной в диагностике сформировавшихся свищей является фистулография. Для контрастирования свищей применяют водную взвесь 25—50 % раство-

ра бария сульфата и йодоконтрастные вещества: йодолипол, верографин и др. В зависимости от диаметра свищевого отверстия и длины свищевого хода концентрацию взвеси бария сульфата нужно менять. При узких свищевых ходах взвесь должна быть более жидкой, а при широких — более концентрированной. Выполняя фистулографию, необходимо добиваться тугого заполнения свищевого хода, поэтому контрастное вещество вводят под небольшим давлением. При узком свищевом ходе контрастное вещество вводят через толстую иглу (с тупым концом) шприцем, после чего выполняют рентгеновские снимки. Если свищевой ход широкий, контрастное вещество вводят через катетер, при этом диаметр катетера должен соответствовать диаметру свищевого хода. При губовидных свищах, занимающих 1/2 или 2/3 просвета кишки, фистулографию можно выполнять при помощи зонда с раздувной манжеткой. Фистулография позволяет установить, к какому отделу кишки относится свищ, а также определить наличие затеков, полостей, сообщающихся со свищом. Однако фистулография дает представление о патологическом процессе только в области свища, поэтому для выявления соотношения свища с прилежащими органами необходимо дополнять фистулографию введением бариевой взвеси для изучения пассажа ее по пищеварительному тракту. Это позволяет установить проходимость дистальных отделов кишечника и время прохождения пищевых масс по кишечнику. На основании характера перистальтики, времени прохождения бариевой взвеси по определенным участкам кишечника можно косвенно предположить наличие межкишечных абсцессов, внутренних свищей. При свищах толстой кишки после фистулографии нужно выполнять ирригоскопию. Для диагностики множественных свищей применяют все вышеуказанные методики исследования, но при выполнении фистулографии контрастное вещество следует вводить сначала в свищ со скудным отделяемым и постепенно переходить к евищу с максимальным количеством отделяемого.

Диагностика несформировавшихся свищей более сложна, так как необходимо установить не только локализацию свища, но и наличие гнойно-септических осложнений. Обследование больных с несформиро-

вавшимися свищами начинают с обзорной рентгеноскопии органов грудной и брюшной полостей. При этом можно выявить косвенные признаки гнойного очага в брюшной полости (реактивный плеврит, ограничение подвижности куполов диафрагмы, наличие свободной жидкости в брюшной полости и др.). Фистулографию при несформировавшихся свищах и свищах в стадии формирования можно выполнить только с помощью зонда-обтуратора, так как в данном случае важна герметизация свища, находящегося в глубине раны. Наличие гнойных ран, абсцессов в области свища не является противопоказанием для фистулографии и рентгенологического исследования, так как именно в ранний период формирования свища очень важно выявить сопутствующие осложнения (полости, затеки, межкишечные абсцессы). После фистулографии следует изучить пассаж бариевой взвеси по кишечнику. Смещение, деформация кишки, утолщение складок, затек контрастного вещества за контуры кишки свидетельствуют о наличии инфильтрата, гнойной полости.

На общее состояние больных с наружными кишечными свищами оказывают влияние многие факторы: заболевание, которое явилось причиной возникновения свища, кишечные потери, гнойно-септические осложнения, развивающиеся при функционировании свища и др.

Для выявления степени интоксикации, обезвоживания, нарушения электролитного и белкового обмена наряду с клиническими анализами крови и мочи нужно проводить биохимическое исследование крови (содержание общего белка и белковых фракций, общего билирубина и его фракций, электролитов — калия и натрия, общего холестерина, трансаминаз, мочевины, креатинина, глюкозы крови, протромбинового индекса, фибриногена). На основании этих исследований можно судить и о функции почек и печени.

Степень выраженности нарушений водно-солевого, белкового, жирового и углеводного обмена зависит от величины кишечных потерь. Последние же непосредственно зависят от функционального состояния кишечника, степени нарушения его моторики и процессов всасывания.

У больных с наружными свищами тонкой кишки, особенно несформировавшимися и высоко расположенными, протекающими с

большими потерями кишечного содержимого, наблюдаются выраженные нарушения моторной функции кишечника. Угнетение моторно-эвакуаторной деятельности кишечника вызывает нарушение всасывательной способности тонкой кишки. Недостаточность всасывания ведет к увеличению кишечной секреции, растяжению кишечных петель, в результате чего кишечное содержимое свободно вытекает через свищевое отверстие.

Интенсивность процессов всасывания в тонкой кишке зависит от морфологического состояния слизистой оболочки кишки, а последнее, в свою очередь, — от степени инфицирования слизистой оболочки кишки, несущей свищ. Микрофлора кишечника оказывает влияние и на функциональное состояние кишечника. Инфекция, развивающаяся в кишечнике при хронических заболеваниях его, замедляет процессы резорбции аминокислот через энтероциты, расщепление и всасывание жира, снижает активность кишечных ферментов.

Консервативное лечение наружных кишечных свищей должно быть комплексным с учетом всех звеньев патологического процесса. Сложную задачу представляет лечение [«сформировавшихся свищей». В особенности это касается высоко расположенных свищей тонкой кишки, когда длительная консервативная терапия приводит к прогрессирующему, ухудшению состояния больного, а выполнить операцию не позволяют обширные гнойные раны, затеки, мацерация кожи. Главная задача в лечении этого вида свищей заключается в уменьшении кишечных потерь, поэтому необходимо применять обтураторы, несмотря на трудности, связанные с их фиксацией. При несформировавшихся кишечных свищах раневую поверхность целесообразно делить на три зоны: 1 — свища; 2 — затека; 3 — гранулирующей раны. С учетом этого деления проводят соответствующее лечение в каждой зоне.

Обтурация несформировавшихся кишечных свищей представляет определенные трудности, так как в отличие от наружно-внутренней обтурации сформировавшихся свищей она проводится без наружной пластины и опоры на кожу. Внутреннюю пластину, введенную в просвет кишки, фиксируют к марлевому валуку или удерживают посредством нитей, выведенных на поверхность раны в направлении оси кишки, несущей

свищ. Рану тампонируют мазевыми тампонами. Обтуратор не должен сильно сдавливать стенку кишки, так как может увеличиться свищевое отверстие. Сама по себе обтурация несформировавшегося свища является дополнительной травмой воспаленной, легко ранимой кишечной стенки, которая тоже может способствовать увеличению диаметра кишки. Поэтому пластинчатые обтураторы следует изготавливать из пищевой резины. Она мягкая, хорошо сворачивается, и ее легко можно ввести в свищевое отверстие. Менее эффективно применение поролоновой губки и обтураторов с ферромагнитной жидкостью, а также обтураторов Атаманова. Обтурацию можно выполнять только при наличии проходимости дистальных отделов кишечника.

Следует отметить, что далеко не во всех случаях можно добиться полной герметизации свища, но даже уменьшение количества кишечного содержимого приводит к улучшению состояния больных и позволяет подготовить их к операции.

Если обтуратор не удерживается, нужно проводить лечение открытым способом с постоянным орошением полости свища антисептическими растворами, а при высоко расположенных свищах тонкой кишки вводить 0,1—0,45 % раствор молочной кислоты для нейтрализации кишечного содержимого.

Существенным элементом консервативного лечения является защита гранулирующих участков раны и кожи от разбедоющего действия кишечного содержимого. С этой целью применяют синтомициновую эмульсию, мазь Вишневского, пасту Лассара, пленкообразующие аэрозоли — церигель, лифузол.

Наряду с лечебными мероприятиями в каждой зоне раневой поверхности нужно проводить коррекцию нарушений водно-солевого, белкового и жирового обмена. Больные с несформировавшимися свищами тонкой кишки и большим дебитом должны находиться на парентеральном питании. У некоторых больных, при наличии проходимости дистальных отделов кишечника, возможно энтеральное питание через зонд, введенный в отводящий отдел кишки, несущий свищ. Обычно для энтерального питания используют высококалорийные питательные смеси, аминокислоты, электролиты и кишечное содержимое, выделяющееся из свища. У больных с несформировавшимися

свищами толстой кишки целесообразно проводить неполное парентеральное питание в сочетании со специально подобранной диетой. Энергетическая ценность пищи при парентеральном питании должна составлять 8374—12 561 кДж в сутки.

Для уменьшения кишечных потерь многие клиницисты применяли трасилол, контрикал, атропина сульфат и другие препараты, угнетающие секрецию поджелудочной железы. Особенно широко использовали подкожное введение атропина сульфата. Однако после введения атропина сульфата количество отделяемого не уменьшается, а увеличивается. В свете учения о пристеночном пищеварении увеличение кишечной секреции после введения атропина сульфата можно объяснить нарушением всасывания, так как атропин, вызывая замедление перистальтики, создает условия для уменьшения контакта химуса с всасывательной поверхностью кишки.

Для нормализации моторики кишечника применяют прозерин, ^ушеколин, сорбитол, церукал и др. Церукал особенно показан при сформировавшихся свищах тонкой кишки, когда резко угнетены моторика и процессы всасывания, а кишечные потери достигают 1500—2500 мл. Препарат вводят по 2 мл 3 раза в день в течение 12—14 дней обязательно в сочетании с противовоспалительными средствами. Уменьшение воспалительного процесса способствует нормализации моторики, улучшению процессов пищеварения и уменьшению кишечных потерь.

Как правило, проводимая интенсивная терапия позволяет улучшить общее состояние больных, добиться формирования свища, ликвидировать затеки, санировать гнойные полости, то есть подготовить больных к следующему этапу лечения — операции.

При губовидных свищах тонкой и толстой кишок консервативная терапия должна быть направлена на устранение мацерации кожи, уменьшение кишечных потерь. Одновременно она является предоперационной подготовкой. С целью уменьшения кишечных потерь выполняют обтурацию свища. Средства, применяемые для обтурации сформированных кишечных свищей, делят на: 1) наружные обтурационные, которые не вводятся в просвет кишки (пелоты, гипсовые, марлевые и другие повязки); 2) внутренние обтурационные, вводимые через свищ в просвет кишки (губки, резиновые, металли-

ческие трубки, обтураторы в виде пластин, запонок, воронок, резиновые баллоны и т. д.); 3) приспособления (аппараты, аспирационные устройства), предупреждающие вытекание содержимого из свища, собирающие это содержимое с последующим введением его в отводящий отдел кишки.

Средства для закрытия свищевого отверстия снаружи применяют редко и только для временного закрытия, например, при рентгенологическом исследовании кишечника, проведении гидромассажа с целью профилактики атрофического процесса в отводящем отделе кишки, несущей свищ.

При губовидных свищах тонкой и толстой кишок в основном используют внутренние обтурационные средства: пластинчатые, трубчатые, трубчато-баллонные обтураторы, воронкообразные обтураторы Колченогова, поролоновую губку и обтураторы с ферромагнитной жидкостью. Обтуратор в каждом случае подбирают индивидуально в зависимости от формы и размеров свища. При дефекте стенки кишки на 1/2 и 2/3 просвета следует применять трубчатые и трубчато-баллонные обтураторы. Если дефект стенки имеет продольное направление, применяют обтуратор по типу желоба (резиновая трубка, разрезанная по оси). При дефекте стенки на 1/3 просвета кишки и меньше целесообразно применение пластинчатых обтураторов и поролоновой губки. При наличии губовидных свищей в виде конуса используют воронкообразный обтуратор Колченогова. При локализации свищей в нижних отделах толстой кишки применяют обтураторы по типу желоба и пластинчатые обтураторы, которые занимают небольшую часть просвета кишки и не препятствуют прохождению кала по кишке.

Если обтуратор не удерживается (деформация отводящего отдела кишки, выраженная истинная шпора) и в случае непроходимости дистального отдела кишки, несущей свищ, применяют открытый метод ведения свища, проводят общеукрепляющую терапию, защищают кожу от разъедающего действия кишечного содержимого. При высоко расположенных свищах тонкой кишки необходимо собирать кишечное содержимое и вводить его в отводящий отдел кишки, несущей свищ. При губовидных свищах толстой кишки важное значение имеет профилактика атрофического процесса дистальных отделов кишечника путем

гидромассажа. Свищевое отверстие в толстой кишке закрывают пелотом, тугой марлевой повязкой или резиновым баллоном так, чтобы была прикрыта отводящая петля кишки, несущей свищ. Затем через задний проход вводят раствор фурацилина под небольшим давлением по типу сифонной клизмы. Когда у больного появляется ощущение распирания, свищевое отверстие открывают, и фурацилин изливается наружу. После этого процедуру повторяют, но раствор фурацилина уже вводят в отводящий отдел кишки через свищевое отверстие. Гидромассаж проводят ежедневно в течение всего периода предоперационной подготовки (12—14 дней).

При трубчатых свищах и свищах «через полость» лечебная тактика несколько иная. Наличие полостей и извитых ходов делают обтурацию свища нецелесообразной. Консервативная терапия должна быть направлена на санирование гнойных полостей и ликвидацию мацерации кожи. С этой целью применяют постоянное орошение полости и свища антисептическими растворами (фурацилином, фурагином, хлоргексидином) через двухпросветную трубку, введенную в свищевой ход. При наличии гнойных полостей, не поддающихся консервативному лечению, производят широкое их дренирование. В результате консервативного лечения у 60—70 % больных свищи закрываются. Заживление не наступает при наличии затеков, инородных тел. После устранения этих причин свищ закрывается. В ряде случаев происходят утолщение стенок и эпителизация свища, препятствующая заживлению. В таких случаях, а также при губовидных свищах показано оперативное лечение. Раннее оперативное вмешательство применяют также при высоко расположенных свищах тонкой кишки с большими потерями кишечного содержимого, когда безуспешны попытки обтурации свища, быстро прогрессирует истощение больного и нарастают явления дерматита.

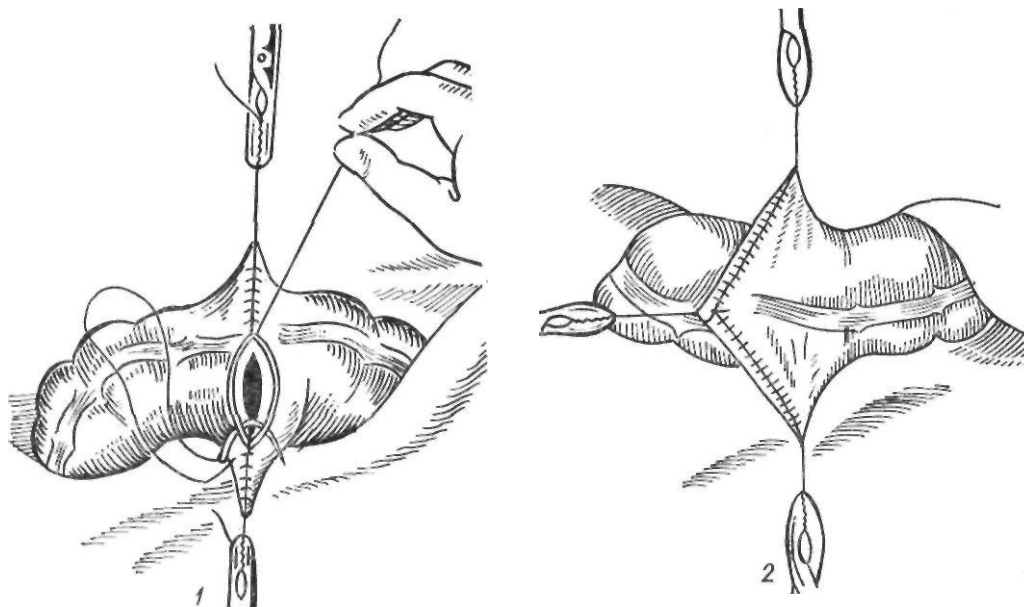
Оперативное лечение. Выбор метода операции при несформировавшихся свищах зависит от сроков их образования, локализации, наличия гнойно-септических осложнений, величины кишечных потерь и эффективности консервативной терапии.

Особые трудности представляет выбор методов и определение сроков лечения при несформировавшихся высоко расположен-

ных свищах тонкой кишки с большими потерями кишечного содержимого, сопровождающихся гнойно-септическими осложнениями (обширными ранами, затеками, инфильтратами, мацерацией кожи и др.). Оперативное вмешательство производят по мере стабилизации состояния больных и ликвидации гнойно-септических осложнений в сроки от 4—6 нед и более после образования свища. При высоко расположенных свищах тонкой кишки, протекающих с быстрым истощением больного, резким дерматитом, нередко требуется раннее оперативное вмешательство, которое заключается во внутрибрюшной резекции петли кишки, несущей свищ. Техника операции состоит в следующем. Брюшную полость вскрывают в стороне от свища. Осторожно разделяют имеющиеся спайки, устраняя деформации и перегибы петель кишки. После этого отыскивают приводящую и отводящую петли кишки. Для облегчения выполнения этого этапа операции в свищ вводят катетер. Петлю кишки, несущую Свищ, резецируют. Накладывают анастомоз по **типу конец** в конец или бок в бок между приводящей и отводящей петлями кишки. Брюшную полость дренируют и ушивают. В заключенные иссекают петлю кишки со свищами.

Радикальная операция невозможна у тяжелых, ослабленных больных с обширным дерматитом, гнойными затеками. В таких случаях показано полное двустороннее выключение кишечного свища. Брюшную полость вскрывают в стороне от свища. Осторожно выделяют приводящую и отводящую петли. Обе петли прошивают с помощью аппарата и пересекают. Восстанавливают проходимость кишечника. Восстановление нормальной проходимости кишечника приводит к быстрому улучшению состояния больного. Удаление выключенной петли производят после улучшения состояния больного.

При низко расположенных свищах тонкой кишки, протекающих более благоприятно, чем свищи тощей кишки, оперативное вмешательство обычно выполняют после улучшения общего состояния больного, ликвидации кожных изменений. При несформировавшихся свищах лечение проводят в два этапа. Вначале выключают свищ путем наложения разгрузочной колостомы, а затем через 6—8 мес выполняют реконструктивную операцию.



*Рис. 180. Резекция с анастомозом в 3/4 по Мельникову:
1 — первый ряд швов; 2 — просвет кишки ушит*

Оперативное вмешательство при сформировавшихся кишечных свищах выполняют не ранее чем через 2—3 мес с момента образования свища. Операцией выбора при свищах тонкой кишки является резекция петли кишки, несущей свищ.

Оперативное вмешательство при наружных кишечных свищах, особенно сформировавшихся, следует выполнять только внутрибрюшинным методом, так как последний позволяет провести ревизию органов брюшной полости, убедиться в проходимости дистальных отделов кишечника и при необходимости устранить причины, нарушающие пассаж по кишечнику.

При трубчатых и губовидных свищах тонкой кишки с дефектом кишечной стенки менее 1/3 ее просвета обычно выполняют боковое ушивание свища. Операция заключается в следующем. Окаймляющим свищ разрезом вскрывают брюшную полость. Петли кишки со свищом извлекают из брюшной полости. Рассекают спайки, устраняют перегибы кишки. Края свища иссекают и отверстие в кишке ушивают двухрядным швом. Швы накладывают в поперечном к направлению кишки направлении. При небольших свищах возможна пристеночная резекция кишки со свищом.

В ряде случаев при плотных краях

свища, измененной стенке кишки вокруг свища можно применять краевую резекцию кишки с анастомозом в 3/4 по Мельникову (рис. 180). Эту операцию выполняют при сохранении 1/4 окружности кишки соответственно брыжеечному краю. Шов начинают с середины кишечной стенки, обращенной к хирургу, и доводят его до половины дефекта кишки. Вторую половину дефекта ушивают, начиная с середины противоположной стенки и продолжают к середине. Нити первого и второго швов связывают. После этого накладывают второй и при необходимости — третий ряд серозно-мышечных швов.

При оперативном лечении свищей толстой кишки применяют те же оперативные вмешательства. Большой диаметр толстой кишки позволяет несколько чаще применять пристеночную резекцию кишки, боковое ушивание, анастомоз в 3/4.

При резко выраженных деформациях кишки обычно применяют резекцию кишки со свищом.

При наличии множественных свищей приходится прибегать к обширной резекции тонкой кишки. Для профилактики нарушений пищеварения в последующем Д. П. Чухриенко и И. С. Белый (1975) рекомендуют применять короткие антиперистальтические

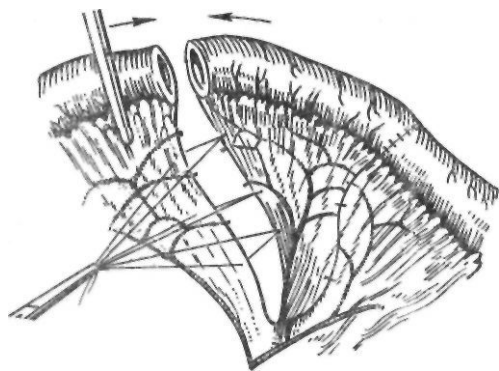


Рис. 181. Антиперистальтическая вставка для профилактики и лечения синдрома короткого кишечника

вставки длиной 5—8 см (операция Холстеда) для замедления пассажа по кишке (рис. 181).'

РЕДКИЕ ЗАБОЛЕВАНИЯ И ПОВРЕЖДЕНИЯ КИШЕЧНИКА

Патология дивертикула подвздошной кишки (дивертикула Меккеля). Нередко причиной ряда острых заболеваний брюшной полости является дивертикул подвздошной кишки, представляющий собой результат неправильного и незаконченного обратного развития эмбрионального желточного протока. Хотя впервые заболевание описал Fabricius еще в 1598 г., оно названо именем Meckel, который дал ставшее классическим описание этого порока развития в 1810 г. По патологоанатомическим данным, дивертикул подвздошной кишки имеется у 2—3 % людей (А. И. Абрикосов, 1957). Встречается он чаще у мужчин. По данным Д. Ф. Скрипниченко (1969), дивертикул подвздошной кишки находят у 0,2 % оперированных по поводу острых заболеваний органов брюшной полости.

Располагается дивертикул обычно в подвздошной кишке на расстоянии 25—125 см от илеоцекального угла. Он представляет собой слепой отросток кишки длиной, от 1 до 10 см. Описаны случаи дивертикулов длиной 25—30 см. Ширина дивертикулов также бывает различной — от 0,5 до 3—4 см. Обычно дивертикул подвздошной кишки свободно располагается в брюшной полости, иногда же он соединяется тяжем с передней брюшной стенкой или с одной

из петель тонкой кишки, что способствует развитию кишечной непроходимости. У одних больных дивертикул имеет собственную брыжейку, располагаясь даже между ее листками, у других брыжейка отсутствует.

Гистологическое строение дивертикула Меккеля соответствует строению стенки тонкой кишки.

Патология дивертикула подвздошной кишки обусловлена особенностями его анатомического строения. Наличие перегибов, сужений создает условия для застоя содержимого и возникновения воспалительного процесса в дивертикуле—дивертикулита. Клиническая картина дивертикулита напоминает проявления острого аппендицита. Считают, что дивертикулит протекает более тяжело, с высокой температурой тела и более выраженной интоксикацией. Боль при дивертикулите локализуется ближе к пупку. Однако эти различия не имеют существенного дифференциально-диагностического значения и больных обычно оперируют по поводу острого аппендицита. Несоответствие клинической картины изменениям в червеобразном отростке заставляет хирурга произвести ревизию, при которой обнаруживается воспаленно измененный дивертикул. Для этого необходимо осмотреть не менее 1 м подвздошной кишки.

Дивертикул подвздошной кишки нередко является причиной кишечной непроходимости (сдавление петли тонкой кишки, ущемление дивертикула в паховом канале, инвагинация, заворот); 1—2 % всех случаев непроходимости кишечника обусловлены дивертикулом. Попадание дивертикула подвздошной кишки в грыжевой мешок описано в 1700 г. Littre, именем которого такие грыжи и называют в настоящее время.

У 1/3 больных в дивертикуле подвздошной кишки обнаруживаются гетеротопные ткани различных органов, чаще всего желудка и поджелудочной железы. Гетеротопическая слизистая оболочка желудка может быть физиологически активной, выделяет соляную кислоту и пепсин, что приводит к образованию язв с кровотечением или перфорацией их.

Mondor (1938) полагал, что слизистая оболочка дивертикула подвздошной кишки в большинстве случаев представляет собой метаплазированный эпителий желудка и объяснял этим возникновение язвы. Тапеуа (1965) обнаружил слизистую обо-

лочку желудка в дивертикуле у 22 % больных, Seagram (1968)—у 139 (64 %) из 218 больных. Freedman и соавторы (1957) считают, что пептическая язва возникает только в тех случаях, когда в слизистой оболочке дивертикула подвздошной кишки имеются элементы слизистой оболочки желудка. Язвы дивертикула располагаются чаще всего на границе слизистой оболочки кишки и гетеротопической слизистой оболочки желудка, обычно в области шейки дивертикула.

Клинически язва дивертикула характеризуется приступами схваткообразной боли в околопупочной области и кишечным кровотечением, которое обычно возникает вслед за болью. Кровотечение бывает обильным. При этом кал приобретает темно-вишневый или малиновый цвет, иногда содержит небольшую примесь малоизмененной крови или сгустков. Кроме того, наблюдаются рвота, нарушение функции кишечника в виде поноса или запора. У некоторых больных при пальпации в брюшной полости можно выявить опухолевидное образование. Рентгенологическое исследование для выявления дивертикула подвздошной кишки не получило широкого распространения.

Fontaine и соавторы (1961) рекомендуют при неясном происхождении кровотечения проводить рентгенологическое исследование тонкой кишки. Если причиной кровотечения является дивертикул подвздошной кишки, через 6—7 ч после приема бариевой взвеси удастся заметить пятно контрастного вещества в дивертикуле.

Verquist и соавторы (1973) для обнаружения дивертикула подвздошной кишки применили сканирование Кишечника с помощью радиоактивного технеция, который поглощается эктопической слизистой оболочкой желудка.

Тяжелым осложнением является перфорация язвы дивертикула, характеризующаяся возникновением боли и симптомов раздражения брюшины,

В дивертикуле могут возникать опухоли как доброкачественные (липوما, фиброма, миома и др.), так и злокачественные (аденокарцинома, лейомиосаркома).

При патологии дивертикула подвздошной кишки, диагностированной до операции или обнаруженной во время оперативного вмешательства по другому поводу, дивер-

тикул следует удалить. Техника удаления его заключается в клиновидной резекции либо в резекции вместе с участком кишки.

Кистозный пневматоз кишечника представляет собой редкое заболевание пищеварительного тракта неизвестной этиологии, характеризующееся наличием наполненных газом кист, располагающихся в подсерозном и подслизистом слоях кишечника и выстланных неполным слоем эндотелиальных клеток. Газовые кисты в кишечной стенке были впервые описаны du Vernoi в 1730 г. Meyer (1825) назвал заболевание кистозным пневматозом кишечника. Заболевание встречается очень редко. По данным сводной статистики Ваг и соавторов (1972), с 1730 по 1961 г. в мировой литературе описано 1125 случаев кистозного пневматоза кишечника. Болеют преимущественно взрослые; 16 % больных составляют грудные дети.

Величина кист чаще всего колеблется от размеров просяного зерна до лесного ореха. Описаны газовые кисты величиной с детскую голову. Кисты ограничены неполным слоем клеток, напоминающих эндотелий, содержат гранулематозные образования с гигантскими клетками, лежащими между кистами. У 22 % больных кисты располагаются в субсерозном слое, у 42 % — в подслизистом слое. Реже они наблюдаются в мышечном слое. По частоте локализации газовых кист на первом месте стоит толстая кишка (49 %), затем — тонкая кишка (43,5 %), желудок, брыжейка, сальник (Ваг и соавт., 1972).

Механизм образования кист неясен. Существует три теории патогенеза кишечного пневматоза: механическая, легочная и бактериальная. Согласно механической теории, газ, содержащийся в кишечнике при патологии, сопровождающейся повышением внутрипросветного давления (стеноз, опухоли, гастроэнтероколит), проходит через мельчайшие дефекты, попадает в подслизистые лимфатические сосуды и затем распространяется дистально по подслизистому слою благодаря перистальтике. Таким образом, кисты представляют собой лимфатические пути, растянутые газом. Такая вторичная форма кишечного пневматоза наблюдается более чем у 40 % больных.

Keyting и соавторы (1961) отметили связь кишечного пневматоза с хронически-

ми заболеваниями легких. Они считают, что тяжелый кашель приводит к разрыву альвеол и пневмомедиастинуму. Газ распространяется в забрюшинное пространство и затем вдоль периваскулярных пространств — в кишечную стенку, скапливаясь под серозной оболочкой. Кишечный пневматоз легочного происхождения характеризуется наличием субсерозных газовых кист различных размеров. Однако ни у одного больного не удалось обнаружить пневмомедиастинум.

Согласно бактериальной теории, газы образуются бактериями и проникают в стенку кишки при воспалительных процессах в ней.

Collo-Ramirez и соавторы (1970) выдвинули следующую гипотезу возникновения кишечного пневматоза у детей. Встречающийся в детском возрасте дефицит дисахаридаз в стенке кишки ведет к усилению процессов брожения, образованию большого количества газа в кишке, перерастяжению ее и проникновению газа в стенку кишки.

Газовые кисты содержат азот, кислород, двуокись углерода, водород, аргон, метан. По данным Hughes (1966), азот составляет 72,5 %, кислород — 7 %, двуокись углерода — 1,7 %, водород — 10 %, аргон — 1,4 %, метан — 0,03 %. Fogacs и соавторы (1973) обнаружили при анализе газа одной из кист стенки толстой кишки высокое содержание водорода — 50 %.

У большинства больных пневматоз кишечника не имеет характерных клинических проявлений и его случайно обнаруживают во время операции.

Weil (1921) различал три формы пневматоза кишечника: 1) псевдоаппендикулярную; 2) перитонеальную и 3) илеусную. При пневматозе иногда наблюдается нарушение функции кишечника, проявляющееся рвотой, вздутием живота, поносом. Иногда возникает спонтанный, длительное время не исчезающий пневмоперитонеум. Газовые кисты могут вызывать сужение просвета кишечника до полной его непроходимости. При локализации кист в толстой кишке больные жалуются на понос со слизью, схваткообразную боль в животе. При пальпации живота определяются нечеткое опухолевидное образование, неясная резистентность с характерным потрескиванием. Ваег и соавторы (1972)

отмечали боль в животе у 52,7 % больных, рвоту — у 41,8 %, похудание — у 36,8 %, метеоризм — у 26,4 %, тошноту — у 11,8 %, потерю аппетита — у 9,4 %. Понос со слизью наблюдался у 50 % больных, понос с кровью — у 20 %.

При обширном поражении кишечника диагноз помогает установить рентгенологическое исследование, при котором определяется двойной контур кишки.

Вопрос о методах лечения этой патологии не решен. У взрослых заболевание обычно протекает благоприятно. Менее благоприятно его течение и хуже прогноз у грудных детей. При вторичных формах лечение заключается в устранении основного заболевания (гастроэнтероколита, язвенной болезни). Резекция пораженного участка кишечника не всегда эффективна из-за возможного рецидива и показана обычно при наличии осложнений. Fogacs и соавторы (1973), полагая, что кисты могут рассосаться, если общее давление газов в венозной крови снизится, применили с успехом у 3 больных длительное вдыхание газовой смеси с высокой концентрацией кислорода при повышенном давлении (гипербарическая оксигенация).

Ишемический колит представляет собой особую форму колита с характерными клиническими и рентгенологическими признаками. Причиной его является нарушение брыжеечного кровообращения в зоне нижней брыжеечной артерии. Нарушение кровообращения может быть вызвано эмболией, тромбозом, атеросклерозом нижней брыжеечной артерии или явиться результатом перевязки этого сосуда при резекции аневризмы брюшной части аорты. Известны случаи некроза стенки кишки без окклюзии сосуда как осложнение сердечно-сосудистой недостаточности, поражения сосудов при коллагенозах. Патологический процесс может локализоваться в любом отделе толстой кишки, но чаще всего — в левом изгибе ободочной кишки, где может отмечаться недостаточный коллатеральный кровоток между системами нижней и верхней брыжеечных артерий через аркаду 1-го порядка. Ишемический колит встречается у лиц среднего и пожилого возраста с заболеваниями сердечно-сосудистой системы со склонностью к тромбоэмболическим осложнениям. Различают три формы ишемического колита: 1) транзиторную,

обратимую; 2) стенозирующую и 3) гангренозную.

Клиническая картина обратимого ишемического колита характеризуется внезапным началом. Появляется острая, резкая боль в левой половине живота с признаками раздражения брюшины, тошнотой, рвотой, тенезмами, поносом. При пальпации живота обнаруживают локализованную или диффузную болезненность в левой половине живота. При аускультации определяют уменьшение и ослабление звуков кишечной перистальтики. При эндоскопии толстой кишки отмечают отечность, узловатость, рыхлость слизистой оболочки, иногда с признаками кровоизлияний. При ирригоскопии обнаруживают характерную картину псевдоопухолевых образований с дефектами наполнения в различных участках толстой кишки в виде отпечатков большого пальца. Все клинические симптомы под воздействием консервативного лечения (антибиотики широкого спектра действия, парентеральное введение растворов электролитов, переливание крови, спазмолитические средства) подвергаются быстрому обратному развитию с уменьшением, а затем и полным исчезновением всех болезненных проявлений. При повторной ирригоскопии через 1—2 нед от начала заболевания могут наблюдаться признаки поверхностного изъязвления слизистой оболочки с исчезновением дефектов наполнения. Спустя 1—1,5 мес патологические изменения постепенно уменьшаются и полностью исчезают.

При возникновении ишемического инфаркта в последующем может возникать рубцовое сужение толстой кишки. В таких случаях требуется хирургическое вмешательство — резекция суженного участка.

Наиболее тяжелая форма заболевания — гангренозная. Она возникает после операций на аорте, при тромбозе крупного артериального ствола и клинически характеризуется внезапно наступающей болью в животе, коллапсом и выделением темной крови из прямой кишки. Заболевание быстро прогрессирует и часто заканчивается летальным исходом. Единственная возможность спасти больного — выполнить своевременную операцию, но и она не всегда бывает успешной из-за присоединяющегося перитонита, протекающего на фоне тяжелых сопутствующих заболеваний.

Рефлюкс-энтерит. Термином «рефлюкс-энтерит» Я. Д. Витебский (1973) предложил обозначать заболевание тонкой кишки, возникающее вследствие недостаточности клапанного аппарата илеоцекальной области и последующего забрасывания содержимого толстой кишки в тонкую кишку.

Замыкательная функция илеоцекального угла обеспечивается илеоцекальным клапаном. Недостаточность замыкательного аппарата может быть врожденной или является результатом различных патологических процессов (туберкулеза, язвенного колита, дизентерии, опухоли, перитифлита и т. д.). Особое место занимает резекция илеоцекального угла.

Клинически заболевание характеризуется болью различной интенсивности, иногда схваткообразной, в правой подвздошной области, ощущением вздутия кишечника, неустойчивым стулом. Ведущее значение в диагностике рефлюкс-эзофагита имеет определяемое при ирригоскопии поступление бариевой взвеси из ободочной кишки в расширенные петли подвздошной кишки. При этом следует иметь также в виду, что недостаточность клапанной функции, определяемая натощак, исчезает после завтрака.

В норме просвет илеоцекального клапана не больше 1,2—1,4 см, при рефлюкс-энтерите илеоцекальный клапан значительно шире.

Для восстановления клапанной функции илеоцекального угла Я. Д. Витебский (1973) предложил операцию баугинопластики (рис. 182). Суть ее заключается во внедрении в просвет слепой кишки на глубину 2 см конечного участка подвздошной кишки. После этого накладывают ряд серо-серозных фиксирующих швов между подвздошной и слепой кишками. У переднего края в месте проекции передней уздечки накладывают треугольный шов, создающий новую уздечку илеоцекального клапана. С этой целью соединяют верхнюю и нижнюю складки слепой кишки и подвздошную кишку.

Для профилактики рефлюкс-энтерита после резекции илеоцекального угла Я. Д. Витебский разработал термино-латеральный инвагинационный анастомоз. Техника его описана нами выше.

Воспалительные опухоли представляют собой неспецифический воспалительный

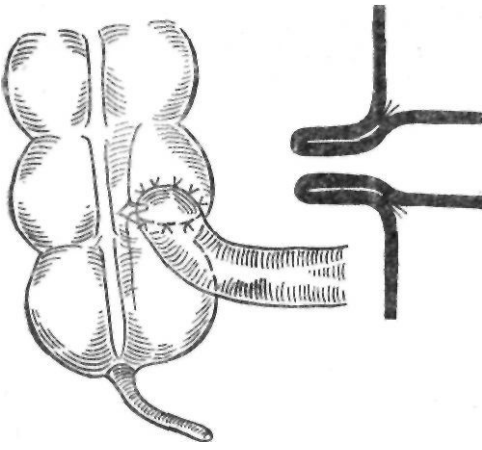


Рис. 182. Баугиноластика по Вутебскому

процесс в стенке кишки, характеризующийся разрастанием соединительной ткани вокруг инородного тела. Чаще всего эта патология наблюдается в слепой кишке вокруг лигатуры, наложенной на культю червеобразного отростка или вокруг кисетного шва. Образующиеся при этом воспалительные инфильтраты по внешнему виду часто неотличимы от злокачественных опухолей. Наряду с рубцовыми тканями в нем могут быть одиночные или множественные абсцессы.

Воспалительные опухоли могут достигать больших размеров и представляют собой округлое плотное образование с бугристой поверхностью. На разрезе опухоль сероватого цвета, в центре имеется полость, содержащая гной, инородное тело, лигатуры. Микроскопически опухоль состоит из плотной рубцовой ткани, иногда ослизненной, с участками хронического воспаления.

Клиника воспалительных опухолей зависит от их локализации и характеризуется ноющей или схваткообразной болью, повышением температуры тела, нарушениями функции кишечника в виде запора или поноса. При объективном исследовании находят плотную, малоподвижную опухоль. При пальпации такой опухоли может усиливаться боль и повыситься лейкоцитоз (симптом Мыша). В. М. Мыш (1930) описал симптом «гармошки», характеризующийся периодическим увеличением и уменьшением опухолевидного образования. Рентгенологические данные при воспалительных опухолях нехарактерны.

Лечение воспалительных опухолей оперативное. В большинстве случаев оно заключается в расширенной резекции кишки, поскольку часто нельзя исключить возможность злокачественного роста.

Повреждения кишечника. Основными причинами повреждений кишечника в мирное время являются дорожно-транспортная травма, падение с высоты, бытовая травма. Повреждения кишечника могут быть открытыми и закрытыми. Клиническая картина при повреждениях кишечника зависит от характера, локализации, размеров повреждения, времени, прошедшего с момента травмы. Различают ушиб, разрыв стенки кишки и ее брыжейки, отрыв петли кишки от брыжейки и раздавливание вследствие компрессии кишки. Разрывы тонкой кишки, особенно большие, а также толстой кишки сопровождаются явлениями шока, внутреннего кровотечения и характеризуются клиникой разлитого перитонита. Небольшие или прикрытые разрывы могут проявляться картиной вялотекущего перитонита. Особой тяжестью отличаются сочетанные повреждения кишечника и других органов или частей тела.

Оперативное вмешательство при повреждениях кишечника надо производить как можно раньше. Оно должно обеспечить полное прекращение поступления кишечного содержимого в брюшную полость. Небольшие разрывы тонкой кишки ушивают, при полных, множественных разрывах, отрыве от брыжейки, размозжении кишки показана резекция. При тяжелой травме, разлитом перитоните и угрозе недостаточности швов возможно выведение кишки в виде двух концевых стом. Однако эта операция допустима только при повреждениях дистальной половины тонкой кишки. При резекции верхних отделов тонкой кишки для предупреждения недостаточности швов следует применять декомпрессионную еюностомию, накладывая стому на 60—70 см ниже анастомоза и проводя тонкую хлорвиниловую трубку ретроградно выше анастомоза.

При выборе метода лечения поврежденной ободочной кишки необходимо учитывать: 1) общее состояние пострадавшего; 2) локализацию повреждения; 3) тяжесть повреждения; 4) степень инфицирования брюшной полости.

Методы оперативного лечения поврежденной ободочной кишки можно разделить

на три основные группы: 1) колостомия в месте повреждения или проксимальнее его после восстановления целостности кишки; 2) первичное ушивание раны или резекция поврежденного сегмента кишки с первичным анастомозом; 3) первичное ушивание с выведением поврежденного участка.

При небольших, размером 1—1,5 см, инфицированных ранах ободочной кишки без инфицирования брюшной полости допустимо ушивание раны кишки. При ранах большого размера и умеренном инфицировании брюшной полости возможно ушивание раны кишки с декомпрессивной проксимальной колостомой. При больших инфицированных, ушибленных повреждениях кишки целесообразно ушивание раны кишки с выведением ее через отдельный разрез и наблюдение за раной в течение 7—10 дней. Если к концу этого периода рана кишки заживает, выведенный сегмент погружают в брюшную полость с последующим ушиванием фасциального дефекта. Если возникает недостаточность швов, кишку вскрывают с образованием петлевой колостомы (Fisher, 1985). При обширных, множественных повреждениях показана резекция кишки с выведением одного (проксимального) или обоих концов в рану (операция типа Гартманна). При ушивании раны забрюшинно расположенной части ободочной кишки необходимо дренировать забрюшинное пространство через отдельный разрез в поясничной области. При повреждении внутрибрюшинной части прямой кишки рану ее ушивают, накладывают проксимальную разгрузочную колостому и дренируют малый таз через промежность.

Выбирая метод оперативного лечения повреждений ободочной кишки, следует иметь в виду большую частоту расхождения швов, несмотря на тщательную хирургическую технику. Одной из причин этого является большая микробная загрязненность ободочной кишки, а также тот факт, что подобные операции приходится выполнять на неподготовленной кишке с большим количеством содержимого. Имеет значение высокая концентрация коллагеназы в ободочной кишке и рост коллагеназной активности в кишечной стенке после ее повреждения, а также более слабая васкуляризация ободочной кишки по сравнению с тонкой кишкой.

НЕПРОХОДИМОСТЬ КИШЕЧНИКА

Непроходимость кишечника возникает при разнообразных патологических процессах, проявляющихся нарушениями перистальтики и эвакуаторной функции кишечника, и характеризуется различным клиническим течением и морфологическими изменениями пораженной части кишечника.

Классификация. Уже в первой половине прошлого столетия выделили два вида непроходимости кишечника — механическую и динамическую. Механическая непроходимость представляет собой нарушение проходимости кишечника, вызванное механическим препятствием. В основу классификации этого вида непроходимости положен принцип Валя (1889) — деление механической непроходимости в зависимости от степени нарушения кровообращения кишечника на странгуляционную и обтурационную. Первая характеризуется сдавлением или ущемлением брыжейки с ее сосудами и нервами, что приводит к нарушению кровообращения в кишке, вторая — закупоркой или сдавлением просвета кишки без нарушения кровообращения.

* Из классификаций, основанных на принципе Валя, заслуживают внимания классификации Д. П. Чухриенко (1958) и А. С. Альтшуля (1962).

Д. П. Чухриенко различает следующие виды и формы непроходимости:

1) *по происхождению*: а) врожденная; б) приобретенная;

2) *по механизмам возникновения*: а) механическая; б) динамическая;

3) *по наличию или отсутствию расстройства кровообращения в кишечнике*: а) обтурационная; б) странгуляционная; в) сочетанная (инвагинация, некоторые формы спаечной непроходимости);

4) *по клиническому течению*: а) частичная; б) полная, которая в свою очередь делится на острую, подострую, хроническую и рецидивирующую.

Механическая непроходимость кишечника. Среди острых хирургических заболеваний органов брюшной полости непроходимость кишечника по частоте занимает 3—4-е место. В то же время число летальных исходов при этой патологии (в абсолютных цифрах) больше, чем при остальных острых

хирургических заболеваний органов брюшной полости, вместе взятых.

Непроходимость кишечника встречается в любом возрасте, но чаще в возрасте 25—30 лет; мужчины болеют чаще (66,4 %), чем женщины (33,6 %).

В последние годы число больных с некоторыми видами механической непроходимости кишечника сократилось. Причиной заболевания у 80 % больных является выраженный спаечный процесс в брюшной полости. По данным М. М. Ковалева и В. П. Роя (1981), основанным на анализе почти 15 000 наблюдений больных с острой непроходимостью кишечника, наиболее часто встречается спаечная непроходимость (42 %).

Этиология и патогенез. Возникновению механической непроходимости способствует ряд факторов, которые подразделяются на предрасполагающие и производящие. К предрасполагающим факторам относятся различные анатомо-морфологические изменения в кишечнике, брыжейке и брюшине: аномалии развития (дивертикул подвздошной кишки, долихосигма, подвижная слепая кишка, различные окна, щели, карманы в брюшной полости, куда могут внедряться петли кишечника), внутрибрюшные спайки, тяжи, рубцовые изменения брыжейки, изменяющие расположение петель кишечника (перекруты, сдавления, «двустволки»), различные образования, располагающиеся в просвете или в стенке кишки (желчные камни, глисты, опухоли, гематомы) и в соседних органах, возрастные изменения длины толстой кишки, в особенности сигмовидной ободочной.

К производящим относятся факторы, непосредственно обуславливающие заболевание: резкое повышение внутрибрюшного давления, травма живота, изменение моторной функции кишечника, вызванное нарушениями пищевого режима, приемом обильной, грубой пищи.

Для объяснения патогенеза общих нарушений и причин смерти при механической непроходимости кишечника был предложен ряд теорий, из которых наиболее распространенными явились следующие: 1) теория интоксикации; 2) теория дегидратации и 3) нейрорефлекторная теория.

Как показали многочисленные исследования, нормальное содержимое тонкой кишки, в особенности панкреатический сок, оказывается ток-

сичным при парентеральном введении (И. Р. Гарханов, Н. Цыбульский, 1907; Alsleben, 1904; Braun, Borrtau, 1908). Более токсичным является содержимое обтурированной петли, что связывают со значительным увеличением в нем количества микроорганизмов, бактериальных экзо- и эндотоксинов (Ю. Н. Садыков, 1959; McClintock, Hines, 1929). Однако образующиеся в просвете обтурированной кишечной петли токсические вещества не всасываются неизменной слизистой оболочкой кишечника. Они поступают в кровеносное русло лишь при нарушении ее жизнеспособности (Н. Н. Самарин, 1938; А. П. Юрихин, 1953; Ю. М. Дедерер, 1971; Murphy, Vincent, 1911; Hartwell, Hogue, 1912). Токсические вещества образуются не только в просвете кишки, но и в некротизирующейся слизистой оболочке. В таком случае при сохраненном оттоке крови по венам они сразу поступают в ток крови. При странгуляционной непроходимости токсические вещества вначале не поступают в кровоток и лишь после некроза стенки кишки, что наблюдается в поздних стадиях непроходимости, они проникают в брюшную полость и всасываются брюшиной (Guibe, 1909; Whipple, 1913; Wangensteen, 1955).

Большое количество работ посвящено выяснению природы «илеусного токсина». Токсический эффект при механической непроходимости кишечника связывали с действием разнообразных веществ (гистамина, холина, продуктов распада белков, вазоактивных полипептидов, бактериальных экзо- и эндотоксинов) (А. П. Юрихин, 1953; Г. А. Сардак, 1962; Nesbitt, 1899; Urabe, 1936; Bornett, 1957, 1961). Однако объяснить интоксикацию воздействием какого-либо определенного вещества не удалось. Интоксикация при механической непроходимости кишечника тесно связана с развитием наблюдающихся в более поздних стадиях заболевания некротических процессов в слизистой оболочке кишки, поступлением микроорганизмов и их токсинов через стенку кишки в брюшную полость и всасыванием их и не является единственным и решающим фактором в патогенезе заболевания.

Выдвинутая впоследствии Braun и Borrtau (1908), Hartwell и Hogue (1912) и другими авторами теория дегидратации объясняла тяжесть течения механической непроходимости кишечника большими потерями жидкости и электролитов. Вследствие повышенной секреции и пониженной реабсорбции пищеварительные соки, вода и электролиты скапливаются в просвете и стенке обтурированной кишки и теряются во время рвоты. При этом особое значение имеют большие потери белка, калия, натрия и хлора (Н. Н. Самарин, 1938; К. С. Сиомян, 1956; Wangensteen, 1955).

Согласно нервно-рефлекторной теории, впервые выдвинутой Leichtenstern (1878) и Notnagel (1898), нервные импульсы со стороны кишечника вызывают изменения в центральной нервной системе, что в свою очередь приводит к нарушению сердечной деятельности, кровообращения, дыхания, функции почек. В последующем многие авторы обнаружили выраженные дистрофические изменения нервных элемен-

тов кишечника при непроходимости (А. С. Алтшуль, 1940, 1949; Г. И. Дуденко, 1959, и др.). При изучении функциональных изменений со стороны некоторых вегетативных центров коры большого мозга обнаружен ряд нарушений, но это не позволило сделать определенных выводов. Возможно, что изменения со стороны нервной системы являются вторичными и возникают вследствие дегидратации и интоксикации.

В настоящее время считают, что в основе патогенеза острой механической непроходимости кишечника лежат явления шока. Первым и наиболее очевидным последствием механической непроходимости кишечника является поступление и скопление большого количества жидкости и электролитов в просвете кишечника выше уровня непроходимости с одновременным резким угнетением реабсорбции в этом участке кишки. Нарушение проходимости кишки приводит к растяжению кишечной стенки и усиленной секреции ею жидкости, а нарушение кровообращения в слизистой оболочке, возникающее при растяжении кишечника,— к нарушению реабсорбции. Отдел кишки выше уровня непроходимости начинает терять способность всасывать натрий, калий и воду, и последние не могут быть использованы для поддержания гомеостаза. Развивающийся стаз кишечного содержимого благоприятствует росту микроорганизмов, повышенному скоплению газов в кишечнике. Большая часть газов, около 2/3 их общего количества, попадает в кишечник при заглатывании воздуха. Остальная 1/3 кишечных газов образуется вследствие диффузии газов крови и деятельности бактерий. Образующееся при непроходимости кишечника в результате взаимодействия всех указанных факторов повышенное количество газа не может всосаться и вызывает сильное растяжение кишечной стенки.

Вздутие и растяжение желудка и кишечника вызывают раздражение рвотного центра, антиперистальтику и рвоту, с которой больной теряет большое количество электролитов и белков. Величину потерь жидкости нетрудно представить, если учесть, что в течение суток у человека выделяется 8—10 л пищеварительных соков, содержащих большое количество белков, электролитов и ферментов, значительная часть которых в здоровом организме реабсорбируется.

Объем теряемой жидкости зависит от уровня непроходимости, состояния секре-

торной активности и всасывающей способности кишки. При высокой непроходимости кишечника эти потери более выражены, достигают нескольких литров в сутки. В то же время низкая обтурационная непроходимость может длиться 2—3 нед и не сопровождается существенными потерями жидкости, и лишь в поздних стадиях заболевания большой теряет много жидкости с рвотой.

При высокой непроходимости кишечника, сопровождающейся рвотой, происходит потеря желудочного, панкреатического и дуоденального соков, а также желчи и тонкокишечного сока. Жидкость, скапливающаяся в просвете кишечника и теряемая с рвотой, обычно имеет такой же электролитный состав, как и плазма, поэтому в начальный период заболевания происходит преимущественно обезвоживание организма за счет потерь из внеклеточного пространства без существенных изменений электролитного состава крови. При этом наблюдается уменьшение объема циркулирующей плазмы и сгущение крови. Значительных нарушений кислотно-основного состояния также не наблюдается, поскольку происходит потеря как кислого желудочного, так и щелочного дуоденального и кишечного содержимого. При низкой непроходимости кишечника длительно наблюдается лишь обезвоживание организма без изменений электролитного состава плазмы.

Прогрессирующее уменьшение объема жидкого внеклеточного пространства, снижение содержания натрия вызывает повышенное выделение альдостерона, что приводит к задержке натрия и хлора в организме и одновременному увеличению выделения калия с мочой с последующим развитием гипокалиемии. Уменьшение объема циркулирующей плазмы, снижение систолического давления вызывают уменьшение клубочковой фильтрации и снижение диуреза. В более поздних стадиях механической непроходимости развиваются глубокие нарушения водно-электролитного баланса и обмена веществ. Быстро истощаются запасы гликогена в организме, поэтому начинают утилизироваться белки и жиры с одновременной задержкой продуктов обмена. Распад клеточной массы сопровождается освобождением большого количества калия, который вследствие оли-

гурии задерживается в организме, вызывая гиперкалиемию. Образующаяся одновременно эндогенная вода несколько замедляет процесс обезвоживания. Наряду с этим происходит сдвиг кислотно-основного состояния в кислую сторону. Наряду с изменениями водно-электролитного обмена отмечаются тяжелые нарушения белкового обмена.

Организм больного теряет значительное количество как внеклеточного, так и клеточного белка, наблюдаются изменения качественного состава белков (Д. А. Арапов, 1956; К. С. Симонян, 1961). К. С. Симонян (1961) отмечает, что суточная потеря белка при острой кишечной непроходимости может достигать 250—300 г, но на биохимических показателях это мало отражается, так как кровь как буферная среда сохраняет свои константы. Потери внеклеточного белка происходят также вследствие усиленной трансудации в просвет, в стенку кишки и в брюшную полость. Потери клеточного белка возникают в результате усиления процессов белкового обмена.

Одновременно изменяется качественный состав белков плазмы, снижается содержание альбуминов и возрастает количество глобулинов.

При странгуляционной непроходимости, кроме потерь белка, наблюдаются также потери и выключение из циркуляции эритроцитов, возникающие вследствие выхождения эритроцитов с трансудатом и депонирования их в сосудах и стенке пораженной кишки вследствие нарушения венозного оттока из нее. Ю. М. Дедерер (1965) установил, что объем крови, выключенной из циркуляции, пропорционален длине пораженной петли кишки. В тех случаях, когда пораженная часть тонкой кишки превышает 1/3 всей тонкой кишки, уже через несколько часов от начала заболевания объем крови, выключенный из циркуляции, достигает 40 % и более. Применяя меченные радиоактивным хромом эритроциты, Ю. М. Дедерер (1971) показал, что выключенная из общей циркуляции кровь депонируется в пораженной петле кишки, ее просвете и трансудате брюшной полости. При обширной странгуляции эти потери могут превышать 50 % общего количества эритроцитов (Ю. М. Дедерер, 1971; Welch, 1958).

Возникающее в результате прогрессирующего описанных выше процессов растяжение кишки играет важную роль в патогенезе непроходимости. Оно обуславливает значительное напряжение гладкой мускулатуры кишечной стенки, что увеличивает потребность ее в кислороде. Недостаточное поступление кислорода способствует энергетической недостаточности мышц кишечной стенки. Доставка кислорода тканям ухудшается из-за отека кишечной стенки. Одновременно возникают стаз крови в мелких сосудах, агрегация эритроцитов и тромбоцитов и быстро ухудшается снабжение тканей кислородом.

Возникающая в результате потерь жидкости гиповолемия вызывает активизацию симпатико-адреналовой системы. Как известно, местные эффекты симпатико-адреналовой системы зависят от особенностей иннервации того или иного органа и от степени участия α - и ρ -адренорецепторов. Наиболее выраженная α -активность, проявляющаяся спазмом гладкой мускулатуры сосудов, отмечается в бассейне верхней брыжеечной артерии, в почках и коже. Соответственно с этим происходит непропорциональное перераспределение уменьшенного минутного объема сердца. Активизация симпатико-адреналовой системы приводит к вазоконстрикции, спазму пре- и посткапиллярных сфинктеров, что в сочетании с повышенным внутрикишечным давлением вызывает тяжелые нарушения микроциркуляции в стенке кишки. В результате нарастает периферическое сопротивление, возникает стаз крови, увеличиваются потери жидкости и белка в просвет кишки. Прогрессирующая гипоксия тканей приводит к переключению обмена веществ на анаэробный гликолиз, к накоплению кислых метаболитов. Развивается метаболический ацидоз, который вызывает дилатацию прекапиллярных сфинктеров и способствует дальнейшему выпотеванию жидкости в ткани.

Растяжение и гипоксия обуславливают снижение сократительной способности кишечной стенки. Повышенное образование лактата и освобождение катехоламинов изменяют соотношение вне- и внутриклеточного содержания калия и приводят к дальнейшему снижению возбудимости мышц кишечной стенки. Все эти изменения вызывают непроходимость

кишечника, имеющую место в послеоперационный период.

Длительное повышение внутрикишечного давления обуславливает тяжелое нарушение кровоснабжения, изменяется микроциркуляция, развиваются некроз, изъязвления слизистой оболочки, возникает перфорация кишки. Особенно выражены нарушения кровообращения и гипоксия тканей при странгуляционной непроходимости. Кроме увеличения внутрикишечного давления, повышению внутрибрюшного давления способствует скопление жидкости и газов в кишечнике. Это приводит к высокому стоянию диафрагмы и ухудшению дыхания. Особенно неблагоприятен этот фактор у пожилых больных. Высокое внутрибрюшное давление также ухудшает кровоток в нижней полой вене и, следовательно, вызывает уменьшение минутного объема.

К описанным изменениям при странгуляционной непроходимости присоединяется фактор токсического порядка. Как показали многочисленные экспериментальные исследования, наряду с бактериальным фактором важную роль играет токсическое действие продуктов аутолиза слизистой оболочки кишечника. Гипоксия и ишемия кишечника, возрастание протеолитической активности сыворотки крови приводят к образованию и попаданию в ток крови мощных вазоактивных полипептидов, лизосомальных ферментов (Kobold, Thai, 1963; Williams и соавт., 1969; Abe и соавт., 1972), которые вызывают падение артериального давления, уменьшение минутного объема сердца, снижение коронарной перфузии.

Патологическая анатомия. Патологические изменения зависят от формы непроходимости кишечника и длительности заболевания. Наиболее быстро морфологические изменения развиваются при странгуляционной непроходимости (заворот, узлообразование), более медленно и в менее выраженной форме — при обтурационной непроходимости. При остро возникшей обтурации кишка над местом препятствия резко вздувается, в стенке кишки развиваются отек и венозный застой, вследствие чего она утолщается, приобретает цианотическую окраску. Кишечник ниже уровня препятствия не изменен. При сдавлении кишки спайкой или тяжем в этом

месте на стенке кишки образуется участок с нарушенным кровообращением, синюшно-го цвета, часто некротизирующийся (странгуляционная борозда). При странгуляционной непроходимости происходит сдавление сосудов и нервов брыжейки, в связи с чем морфологические изменения в кишечнике быстро прогрессируют. Вначале сдавлению подвергаются вены, а артерии продолжают питать ущемленный участок кишки. Это способствует развитию венозного застоя и выраженного отека стенки кишки и брыжейки. В стенке кишки возникают участки геморрагической инфильтрации. При дальнейшем прогрессировании патологического процесса кровообращение в кишке полностью прекращается и развивается ее некроз. Кишка становится темно-багровой и затем черной. Экспериментальные исследования показали, что при сдавлении и сохранении циркуляции в артериях некроз стенки кишки развивается спустя 1—2 ч. При полном прекращении кровообращения эти изменения возникают через 4—6 ч. В интрамуральных и экстрамуральных нервных ганглиях и волокнах наступают дегенеративные изменения в виде набухания, гиперимпрегнации, гиперхроматоза, вакуолизации клеточек, распада их ядер. Обычно степень выраженности этих изменений прямо пропорциональна срокам заболевания, однако, как отметил А. С. Альтшуль (1940), даже на 6—7-е сутки заболевания обнаруживается значительное количество неизмененных нервных клеток. При механической непроходимости кишечника наблюдается застой в центральных венах печени с атрофией, дегенерацией и некробиозом гепатоцитов (А. С. Сыновец, 1964). В почках развивается зернистая дистрофия эпителия извитых канальцев, а у ряда больных — серозный гломерулит (О. Н. Нечаева, 1962). Выраженным изменениям, характеризующимся нарушением кровообращения, резким уменьшением и даже исчезновением хромоаффинного вещества, явлениями некробиоза в клетках коркового и мозгового вещества, подвергаются надпочечники (И. И. Петашвили, 1961).

Клиническая картина острой механической непроходимости кишечника зависит от уровня, вида и степени непроходимости, сроков заболевания, а также от вызвавших его причин. Наиболее тяже-

ло и бурно протекает высокая странгуляционная непроходимость, более спокойным и длительным течением отличается низкая обтурационная непроходимость. Для диагностики определенное значение имеют анамнестические данные, позволяющие установить или исключить наличие в прошлом аналогичных приступов, травм живота, операций на органах брюшной полости, характер перенесенных заболеваний, уточнить особенности предшествующего лечения, а также выявить те или иные нарушения функции кишечника (запор, понос, чередование запора и поноса).

Начало заболевания обычно бывает острым и больной довольно точно определяет его время. Наиболее важными и типичными симптомами являются боль в животе, рвота, жажда, задержка стула и газов.

Боль является наиболее ранним и постоянным признаком непроходимости кишечника. При странгуляционной непроходимости боль обусловлена сдавлением брыжейки, усиленной перистальтикой кишки. Она возникает остро, носит почти постоянный, резкий характер, периодически несколько ослабевая. Иногда боль настолько сильная, что даже выносливые люди теряют сознание, мучительно кричат («илеусный крик»). При острой обтурационной непроходимости боль обусловлена усиленной перистальтикой кишки, стремящей преодолеть препятствие, и носит схваткообразный характер, постепенно нарастая. В промежутках между приступами больные почти полностью успокаиваются. По мере прогрессирования непроходимости, истощения нервно-мышечного аппарата кишечника, развития пареза приводящих петель боль постепенно ослабевает.

Полное исчезновение боли является плохим прогностическим признаком.

Рвота, возникает обычно после боли и носит различный характер в зависимости от уровня непроходимости и длительности заболевания. Вначале рвота возникает рефлекторно, и в рвотных массах содержится принятая накануне пища.

В более поздних стадиях заболевания при переполнении кишечника в рвотных массах содержится большое количество застойной жидкости, а в запущенных случаях — кишечное содержимое. При высокой непроходимости рвота бывает частой,

обильной. При непроходимости нижней трети тонкой кишки рвота появляется поздно и только тогда, когда жидкое содержимое кишечника перемещается в желудок. При непроходимости толстой кишки рвота может не быть, так как илеоцекальный клапан задерживает содержимое кишки.

Одним из ранних и постоянных симптомов непроходимости кишечника является жажда. Особенно выражен этот признак при высокой непроходимости, сопровождающейся частой и обильной рвотой.

Задержка стула и газов отмечается почти у всех больных. Для исключения диагностической ошибки следует помнить, что при высокой непроходимости из участка кишечника, расположенного ниже уровня непроходимости, кал может отходить самостоятельно, без помощи клизмы. Однако такое, обычно однократное, опорожнение кишечника не приносит никакого облегчения больному.

При объективном исследовании сразу же обращают на себя внимание тѣвѣдѣние и внешней вид больного. Больной всегда принимает положение лежа и лишь иногда — коленно-локтевое или другое положение. В промежутках между приступами боли лежит спокойно. При возникновении схваткообразной боли больной становится беспокойным, меняет положение тела, пытается уменьшить боль. По мере прогрессирования заболевания кожа лица становится бледной, покрывается холодным потом, черты лица заостряются. В запущенных случаях по мере развития интоксикации кожа приобретает землисто-серый цвет. Рано возникающий цианоз кожи свидетельствует о тяжелой странгуляционной непроходимости. Температура тела в начале заболевания обычно остается нормальной. В поздних стадиях при присоединении явлений перитонита она повышается. Пульс с самого начала заболевания учащен, плохого наполнения, артериальное давление снижено. Особенно тяжелые гемодинамические нарушения наблюдаются при завороте и узлообразовании. Вследствие обезвоживания язык быстро становится сухим, обложенным грязно-желтым налетом. Из рта отмечается неприятный запах.

Исследование живота обычно начинают с осмотра. При этом следует помнить

рекомендации Н. С. Самарина (1952): 1) живот должен быть обнажен от сосков до средней трети бедер; 2) хорошее освещение позволяет тщательно осмотреть живот. Осмотр живота начинают с исследования состояния паховых и бедренных каналов, что позволяет исключить наружную ущемленную грыжу. Обращают внимание на конфигурацию живота, наличие общего или местного метеоризма и асимметрии передней брюшной стенки.

Характерным для непроходимости является неправильная конфигурация и асимметрия живота. Асимметрия (<<кдЕОЙ_жнит>>) часто наблюдается при завороте сигмовидной ободочной кишки.

Вздутие живота является одним из самых характерных симптомов заболевания. При высокой непроходимости оно незначительное и ограничивается верхней половиной живота. При низкой непроходимости тонкой кишки вздутие появляется в нижней половине живота, затем охватывает весь живот, но наиболее выражено в средней части живота. При непроходимости толстой кишки вздутие обычно выражено в наибольшей степени. При длительной непроходимости и ненарушенной функции илеоцекального клапана толстая кишка может достигать огромных размеров. В таких случаях вздутие особенно выражено в боковых отделах ЖЕОТЭ.

Важным признаком непроходимости кишечника является определяемая при пальпации четко отграниченная растянутая петля кишки с зоной высокого тимпанита над ней (симдхщЦВаля).

При механической непроходимости у лиц, не страдающих ожирением, видна перистальтика кишок, появляющаяся самостоятельно или после легкого поколачивания брюшной стенки в виде нарастающего в определенном месте вала. По месту возникновения и окончания перистальтической волны можно предположить место непроходимости. Этот симптом чаще обнаруживается при обтурационной непроходимости и реже — при странгуляционной.

При пальпации брюшная стенка в начале заболевания, до развития перитонита, мягкая, безболезненная. Лишь в момент приступа она становится резистентной. При глубокой пальпации вне приступа боли иногда можно определить соответствующий

месту ущемления болезненный участок. Большое диагностическое значение имеет шум плеска, возникающий при сотрясении брюшной стенки или покачивании больного, обусловленный наличием одной или нескольких петель кишечника, переполненных жидкостью и газами. При странгуляционной непроходимости тонкой кишки этот симптом может появиться очень рано, спустя 2—3 ч от начала заболевания. Диагностическая ценность его снижается после клизмы.

При перкуссии живота определяется неравномерно распределяющийся тимпанический звук, иногда с металлическим оттенком, чередующийся с участками притупления. Последние обычно не меняют своего расположения. При перкуссии плессиметром с одновременной аускультацией иногда можно услышать звук с четким металлическим оттенком — симптом Кивуля, обусловленный резким вздутием кишки, которое чаще наблюдается при наличии заворота сигмовидной ободочной кишки.

При аускультации вначале прослушивается усиленный кишечный шум — булькающий, урчащий или рокочущий. По мере прогрессирования паралича кишечный шум ослабевает, улавливается «шум падающей капли». В поздних стадиях, при полном параличе кишечника, кишечный шум отсутствует.

Обязательным при объективном исследовании больного с механической непроходимостью кишечника является исследование прямой кишки и влагалищное исследование у женщин. Пальцевое исследование прямой кишки производят в положении больного на боку, в коленно-локтевом положении или на корточках. При этом может определяться пустая или расширенная ампула прямой кишки с зиянием сфинктера (си,мдтр м Обуховской больницы Пы), наблюдаемая при завороте сигмовидной ободочной кишки. Пальцевое исследование прямой кишки позволяет также определить каловый завал, инородное тело прямой кишки, опухоли и воспалительные инфильтраты, являющиеся причиной непроходимости, низко расположенную головку инвагината.

При инвагинации на извлеченном пальце часто обнаруживается кровь. Влагалищное исследование позволяет определить кисту

яичника, опухоль матки, тазовый абсцесс или инфильтрат.

Обычные лабораторные исследования (анализы крови) косвенно свидетельствуют об обезвоживании организма и не имеют существенного значения в диагностике непроходимости кишечника. Морфологические изменения крови характеризуются выраженным эритроцитозом, повышенным содержанием гемоглобина, значительным лейкоцитозом, увеличенной СОЭ. Повышается показатель гематокрита. В моче появляются белок, цилиндры, форменные элементы, количество мочи уменьшается. Важное значение имеет изучение биохимических показателей крови (содержания общего белка, электролитов в крови и моче, показателей кислотно-основного состояния). При этом в начальных стадиях заболевания вследствие обезвоживания определяется повышенное содержание общего белка в сыворотке крови, снижение содержания натрия, хлоридов, тенденция к гипокальциемии.

Наиболее выражены эти изменения при странгуляционной непроходимости; при обтурационной непроходимости эти нарушения могут совсем не наблюдаться или слабо выражены.

Рентгенологическое исследование при непроходимости кишечника играет очень большую роль. Разработка рентгенодиагностики непроходимости кишечника связана с именами Schwarz (1911), предложившего контрастное исследование тонкой кишки для выявления механической непроходимости, и Kloiber (1919), описавшего горизонтальные уровни жидкости и скопление газа над ними при этом заболевании. В настоящее время для диагностики непроходимости кишечника применяют обычную рентгеноскопию и рентгенографию брюшной полости и контрастное исследование путем приема бариевой взвеси внутрь и с помощью бариевой клизмы. При рентгеноскопии в положении больного стоя в ранних стадиях непроходимости тонкой кишки появляется газ (пневматоз). Позже обнаруживается основной классический признак непроходимости — газовые пузыри с горизонтальным уровнем жидкости. Скопление газа над горизонтальным уровнем жидкости по своей форме напоминает опрокинутую чашу, поэтому этот признак получил название чаши Клойбера. При тя-

желых формах непроходимости этот признак появляется уже спустя 2—3 ч от начала заболевания. Чаши Клойбера при механической непроходимости кишечника имеют определенные особенности: ширина уровня жидкости больше высоты газового пузыря, четкий контур которого образован выпуклой кверху, дугообразной линией. В тонкой кишке чаши Клойбера располагаются на разных уровнях в центральных отделах брюшной полости. При высокой непроходимости тонкой кишки небольшое количество уровней определяется в левом верхнем квадранте живота, при низкой — в правом нижнем квадранте. В толстой кишке чаши появляются позже, уровни их более узкие, а высота газа над ними выше и располагаются они в боковых отделах брюшной полости. При функциональной непроходимости типичных чаш Клойбера не бывает. Спастическая и паралитическая непроходимость характеризуется сравнительно небольшими газовыми пузырями, не имеющими четких контуров и выраженных горизонтальных уровней.

Bsteh и Pesau (1971) отмечают, что при паралитической непроходимости правая половина ободочной кишки расширена и наполнена жидкостью, а при механической непроходимости она спазмирована. Левая половина ободочной кишки в обоих случаях сужена.

Вторым характерным рентгенологическим признаком непроходимости кишечника является вздутие отдельных петель, образующих светлую дугу, обращенную выпуклостью кверху, — симптом арки. В раздутой тощей кишке хорошо видна поперечная исчерченность за счет круговых складок. Особое значение для диагностики механической непроходимости кишечника имеет симптом переливания жидкости из одной петли кишки в другую вследствие усиленной перистальтики кишечника. Во время рентгеноскопии видно быстрое перемещение уровней жидкости, своеобразное их качание. При функциональной непроходимости симптома переливания жидкости не наблюдается, потому что при паралитической непроходимости отсутствует перистальтика, а при спастической непроходимости в кишке не скапливается жидкость.

Для непроходимости толстой кишки ха-

рактен так называемый светлый живот, обусловленный значительным скоплением и расширением толстой кишки.

При подозрении на механическую непроходимость кишечника наряду с рентгеноскопией в последние годы начали применять контрастное исследование пищеварительного тракта. П. Н. Напалков, Б. И. Мирошников (1973) считают исследование с приемом бариевой взвеси внутрь или с введением его через зонд после предварительной эвакуации желудочного содержимого наиболее оправдавшим себя способом выяснения причины непроходимости. С этой целью применяют обычно около 1/2 стакана полужидкой бариевой взвеси. Методика исследования состоит в следующем. После введения контрастного вещества больного укладывают на правый бок для облегчения прохождения контрастного вещества через привратник. Через каждые 30 мин выполняют рентгеновский снимок, одновременно прослеживая за продвижением контрастного вещества, появлением дефектов наполнения, сужений и т. д. В норме контрастное вещество доходит до слепой кишки через 3—4 ч. Задержка его свыше 4—5 ч свидетельствует о наличии механического препятствия.

Исследование при помощи бариевой клизмы в ряде случаев позволяет определить признаки непроходимости кишечника и характер вызвавшего ее процесса. Бариевую клизму нельзя вводить под большим давлением из-за опасности разрыва кишечной стенки. При наличии обтурирующей опухоли могут наблюдаться дефект наполнения, неровный край опухоли. При инвагинации отмечается характерное вилообразное раздвоение столба контрастного вещества. При завороте сигмовидной ободочной кишки определяется клювовидное заострение, направленное вправо или влево в зависимости от направления поворота кишки. При механической непроходимости тонкой кишки контрастное вещество выполняет всю толстую кишку, при этом может наблюдаться спазм толстой кишки, а при паралитической непроходимости — ее атония.

Эндоскопию для диагностики непроходимости кишечника применяют редко. С помощью фибродуоденоскопа можно осмотреть двенадцатиперстную кишку,

а иногда и начальную часть тощей кишки и обнаружить препятствие на этом уровне. С. П. Белкания (1983) применяет ректороманоскопию для диагностики механической непроходимости дистального отдела толстой кишки. При завороте сигмовидной ободочной кишки определяется воронкообразное сужение — эндоскопический тупик.

В первые 6—8 ч с момента заворота он применяет ректороманоскопию с пневмопрессией для устранения острого заворота сигмовидной ободочной кишки и восстановления проходимости кишечника.

Д и ф ф е р е н ц и а л ь н а я д и а г н о с т и к а. Острую кишечную непроходимость обычно дифференцируют с острым аппендицитом, перфоративной язвой, острым холециститом, острым панкреатитом, перекрученной кистой яичника, внематочной беременностью, тромбоэмболией брыжеечных сосудов, почечной коликой, пищевой токсикоинфекцией.

У ряда больных острая непроходимость может быть принята за острый аппендицит. Чаще всего это бывает в начальный период заболевания, когда основными жалобами больного являются боль и рвота. Дифференциально-диагностическое значение имеют схваткообразный характер боли, усиленная кишечная перистальтика, беспокойное поведение больного. При остром аппендиците боль локализуется в правой подвздошной области, повышается температура тела.

Затруднения может вызвать дифференциальная диагностика инвагинации и острого аппендицита. При инвагинации живот обычно мягкий, иногда удается прощупать инвагинат.

При пальцевом исследовании прямой кишки можно определить инвагинат, а также обнаружить кровянистые выделения из прямой кишки.

Дифференциальная диагностика перфоративной язвы и острой непроходимости кишечника обычно не вызывает серьезных затруднений. Общими для обоих заболеваний симптомами являются сильная боль в животе и задержка стула. Однако при перфоративной язве имеет место выраженное, доскообразное напряжение мышц живота, отсутствует кишечный шум, резко выражены перитонеальные признаки. При рентгенологическом исследовании выявляются сво-

бодный газ в брюшной полости во многих случаях перфорации и горизонтальные уровни и арки при непроходимости кишечника.

Общими симптомами острой непроходимости кишечника и острого холецистита являются сильная боль, мучительная рвота, не приносящая облегчения больному. Однако при холецистите боль локализуется в правом подреберье с характерной иррадиацией в правое плечо, лопатку, увеличен желчный пузырь, имеется желтуха.

Острый панкреатит также начинается с сильнейшей боли в животе, многократной рвоты и сопровождается у многих больных вздутием живота и задержкой стула. В то же время при остром панкреатите отмечается определенная локализация боли; она имеет опоясывающий характер с иррадиацией в левую лопатку и плечо. Определяются положительные симптомы Мейо—Робсона, Воскресенского. Отмечается увеличение содержания амилазы в крови и моче.

При рентгенологическом исследовании могут определяться вздутие поперечной ободочной кишки на участке, расположенном над поджелудочной железой, высокое и неподвижное стояние левого купола диафрагмы.

Перекрученная киста яичника характеризуется схваткообразной болью в животе и наличием относительно подвижного опухолевидного образования в брюшной полости. В отличие от непроходимости кишечника боль при перекрученной кисте постоянная, иррадирует в промежность и крестец. При влагалищном исследовании определяется связь образования с придатками.

Общими симптомами механической непроходимости кишечника и внематочной беременности являются сильная боль в животе, мягкий живот, жажда, общая слабость. Позволяют исключить внематочную беременность данные анамнеза (обморок, нарушения менструального цикла), иррадиация боли в крестец, в область лопаток, признаки внутреннего кровотечения, отсутствие рвоты.

Тромбозомболия брыжеечных сосудов имеет много общего с механической непроходимостью кишечника. Сразу появляются очень сильная боль и рвота, отмечаются нестойкая задержка стула и газов,

вздутие живота, выражены признаки интоксикации. Однако в отличие от механической непроходимости кишечника с самого начала перистальтика отсутствует; после клизмы, а иногда и самостоятельно бывает кроваистый понос. При пальпации обнаруживают умеренное напряжение мышц брюшной стенки, а в некоторых случаях — опухолевидное образование с нечеткими границами.

Почечная колика, как и механическая непроходимость, характеризуется сильным болевым синдромом, беспокойным поведением больного. Живот мягкий, вздут, но боль обычно локализуется в поясничной области с иррадиацией в пах, характерны дизурические расстройства, положительный синдром Пастернацкого. Клиническая картина, а в сомнительных случаях хромоцистоскопическое исследование позволяют установить диагноз.

Пищевая токсикоинфекция обычно сопровождается схваткообразной болью, рвотой, частым водянистым стулом, приносящим облегчение больному. После этого в отличие от непроходимости кишечника боль обычно значительно уменьшается. Метеоризм и усиленная перистальтика при пищевой токсикоинфекции обычно отсутствуют.

Консервативное лечение. По данным ряда авторов, у 50—70 % больных можно устранить непроходимость кишечника с помощью консервативных методов (Д. П. Чухриенко, 1958; Д. А. Комаров, Б. Д. Комаров, 1973). Консервативное лечение применяют по строгим показаниям: при динамической непроходимости кишечника, в начальных стадиях некоторых форм механической непроходимости кишечника, а именно: а) при спаечной непроходимости; б) в начальных стадиях инвагинации; в) в начальных стадиях заворота сигмовидной ободочной кишки; г) в незапущенных случаях низкой obturationalной непроходимости толстой кишки. У больных с выраженными явлениями интоксикации, перитонита, с тяжелой формой странгуляционной и obturationalной непроходимости консервативное лечение противопоказано.

К методам консервативного лечения относятся _а_спдр^щ^желудочного и_к_ишечного содержимого, сифонная клизма, поясничная новокаиновая блокада, применение ганглиоблокирующих, симпатолитических и

спазмолитических средств. Постоянную аспирацию желудочного содержимого для лечения пареза желудочно-кишечного тракта впервые применил в 1910 г. Westermann. В 1931 г. Wangesteen предложил длительную аспирацию из верхней половины тонкой кишки с помощью зонда. Был предложен целый ряд различных одно- и двухпросветных зондов, из которых наиболее широкое распространение получил зонд Миллера—Аббота. Зонд подобного типа снабжен на конце раздувным баллончиком или мешочком со ртутью для облегчения прохождения его по кишечнику. После анестезии носовой части глотки дикаином зонд проводят в желудок, удаляют желудочное содержимое. При этом больному дают пить, что облегчает удаление застойного желудочного содержимого и облегчает прохождение зонда к привратнику. Больного укладывают на правый бок для облегчения прохождения зонда через привратник. К. С. Симонян (1966) рекомендует ввести 1 мл атропина сульфата и 10 мл 10 % раствора кальция хлорида. После расслабления привратника зонд постепенно продвигается в двенадцатиперстную и тощую кишки. Одновременно с этим производят отсасывание кишечного содержимого. Wangesteen (1955) считает, что этот метод показан при паралитической и частичной непроходимости, наличии воспалительного процесса в брюшной полости, спаечной непроходимости, особенно легко поддающейся декомпрессии. К опасностям этой методики следует отнести возможность перфорации кишки при длительном нахождении зонда и быстром его извлечении. Для предотвращения последнего осложнения рекомендуют очень медленное (50—60 см/ч) извлечение зонда.

Опорожнение дистальных отделов кишечника достигается с помощью очистительной и сифонной клизм. Широко применяют двустороннюю поясничную новокаиновую блокаду, которая в определенной мере является лечебно-диагностическим средством, позволяющим в некоторых случаях дифференцировать механическую непроходимость от динамической.

Вопрос о применении ганглиоблокирующих и симпатолитических средств при динамической непроходимости кишечника будет рассмотрен ниже. Показателем эффективности консервативного лечения

обычно являются восстановление проходимости кишечника и улучшение общего состояния больного. О восстановлении проходимости кишечника обычно свидетельствуют обильный стул с отхождением большого количества газов, уменьшение метеоризма и боли в животе.

Наблюдая больного в динамике и уточняя диагноз, следует одновременно готовить его к возможной операции. В вену вводят катетер для вливания растворов. Одновременно производят забор крови для общего анализа, определения показателя гематокрита, содержания общего белка, натрия, калия и хлоридов. По возможности исследуют показатели кислотно-основного состояния. Предоперационная подготовка не должна превышать 3-4 ч с момента поступления больного. Она заключается в восполнении сниженного объема крови, выведении больного из состояния шока. Кратковременная предоперационная подготовка состоит во введении плазмы, крупномолекулярных кровезаменителей, изотонического раствора натрия хлорида, растворов глюкозы, электролитов, стероидных гормонов, витаминных препаратов.

Основным видом обезболивания при операции по поводу механической непроходимости кишечника является эндотрахеальный поверхностный наркоз эфиром или закисью азота. При введении в наркоз следует помнить о возможности регургитации, поэтому надо обязательно опорожнить перед операцией желудок. Необходимо учитывать также повышенную чувствительность больных с непроходимостью кишечника к барбитуратам и мышечным релаксантам.

Оперативное лечение. В данном разделе изложены общие принципы оперативного вмешательства при механической непроходимости кишечника. Вопросы хирургической тактики при отдельных видах непроходимости (заворот, узлообразование, инвагинация и др.) будут рассмотрены ниже. Операционный доступ при непроходимости кишечника должен создавать наиболее благоприятные условия для ревизии кишечника, определения уровня препятствия и выполнения необходимого вмешательства. Поскольку у большинства больных точно определить локализацию и характер препятствия не удается, чаще применяют срединную лапаротомию, при

которой разрез можно продлить вверх или вниз в зависимости от характера обнаруженной патологии. При поступлении больного в ранние сроки заболевания, когда резкое вздутие кишечника еще отсутствует, установить место и характер непроходимости несложно и устранить ее можно довольно легко, не прибегая к эквентрации кишечника. При резком вздутии кишечника полностью избежать эквентрации кишечника невозможно. Обязательным условием эквентрации является предварительная новокаиновая блокада корня брыжейки, тонкой и поперечной ободочной кишок, позволяющая снять афферентную импульсацию, которая не прекращается под действием наркоза. С этой целью в указанные места вводят 200 мл 0,25 % раствора новокаина. После новокаиновой блокады удаляют имеющийся в брюшной полости выпот и приступают к ревизии кишечника. Место непроходимости обычно определяют по состоянию петель кишечника: выше препятствия они вздутые, ниже — спавшиеся. Лучше всего начинать ревизию кишечника с илеоцекального угла. При локализации непроходимости в толстой кишке слепая кишка обычно резко вздута. Этот признак очень характерен и, обнаружив его, следует сразу же приступить к ревизии толстой кишки. При наличии патологии в самой толстой кишке или конечном отделе подвздошной кишки причину непроходимости обнаруживают сразу. При непроходимости более высоко расположенных участков тонкой кишки подвздошная кишка бывает спавшейся. Продвигаясь от илеоцекальной области вверх по ходу тонкой кишки, доходят до места препятствия. Последовательность и характер действий хирурга при ревизии во многом зависят от состояния кишечника. Резко вздутый, переполненный содержимым кишечник затрудняет ревизию. В таких случаях его следует предварительно опорожнить. Это значительно уменьшает травматичность операции и облегчает ее выполнение. Кроме того, удаление содержимого кишечника способствует раннему восстановлению кровоснабжения кишечной стенки, снижению внутрикишечного давления, раннему восстановлению перистальтики и разрешению явлений послеоперационной динамической непроходимости.

Для опорожнения кишечника от застой-

ного содержимого применяют различные методы. Чаще используют закрытые способы. К ним относится трансназальная интубация желудка и тонкой кишки с одновременным отсасыванием застойного содержимого. В послеоперационный период зонд применяют для декомпрессии. При отсутствии длинного зонда можно воспользоваться обычным зондом, проведенным в желудок или в начальный отдел тонкой кишки. После этого осторожными движениями пальцев перемещают кишечное содержимое в оральном направлении к зонду, присоединенному к отсосу. В крайне редких случаях при невозможности применения закрытого способа, опасности разрыва кишки прибегают к энтеротомии или опорожнению кишечника через гастростому. Опорожнение кишечника путем энтеротомии производят через спавшуюся кишку, то есть ниже, дистальнее препятствия. В тех случаях, когда осуществляют резекцию кишки, можно обойтись без энтеротомии. Выводят за пределы операционного поля дистальный отрезок некротически измененной кишки и через него удаляют кишечное содержимое, после чего пересекают проксимальный отрезок в пределах здоровых тканей и удаляют подлежащую резекции часть кишки.

Опорожнение кишечника возможно также с помощью резиновой трубки и зонда, введенного через гастростому. Впервые Heller (1931) предложил гастростомию для лечения паралитической непроходимости кишечника.

Ю. М. Дедерер (1962) рекомендовал производить декомпрессию желудка и верхних отделов кишечника с помощью специального зонда, введенного через гастростому. Зонд проводят на 70—80 см ниже связки Трейтца. Верхний конец его выводят через отдельный разрез брюшной стенки слева. Стенку желудка подшивают к париетальной брюшине. Зонд обеспечивает постоянный дренаж кишечника в послеоперационный период. Удаляют его обычно после восстановления перистальтики кишечника. Д. А. Арапов и В. В. Уманский (1971) рекомендовали использовать для опорожнения кишечных петель слепую кишку, которую при этом фиксируют, как при цекостомии.

Основной задачей оперативного вмешательства является ликвидация препятствия.

Характер проводимых мероприятий зависит от причины непроходимости, состояния кишечника, общего состояния больного. Наиболее легко устраняется перетяжка кишки спайкой или тяжем путем ее рассечения. При этом следует помнить о возможности перетяжки кишки припаявшимся червеобразным отростком, дивертикулом подвздошной кишки маточной трубой. В таких случаях спайки рассекают у верхушки этих органов, чтобы не вскрыть их просвет. После устранения непроходимости эти органы обычно удаляют. При завороте выполняют деторсию (разворот) кишки с ее брыжейкой в сторону, противоположную направлению заворота. В некоторых случаях (заворот сигмовидной ободочной, слепой кишок) деторсию дополняют фиксирующей операцией. При непроходимости, вызванной желчными камнями, производят энтеротомию, удаляют камень и ушивают разрез кишки.

При нарушенной жизнеспособности кишки и явном ее некрозе производят резекцию кишки. При этом необходимо помнить, что некроз кишки начинается со слизистой оболочки, и признаки его в серозной оболочке могут отсутствовать. Для определения жизнеспособности кишки применяют ряд приемов. При согревании изменившей свой внешний вид кишки в случае жизнеспособности она обычно розовеет, появляется перистальтика, отчетливая пульсация сосудов. Брюшина жизнеспособной кишки обычно блестящая. В. В. Иванов (1966) предлагает определять жизнеспособность кишки путем введения в брыжейку 0,2—0,3 мл ацетилхолина в разведении 1:10⁴. Жизнеспособная кишка реагирует быстрым появлением оживленной перистальтики. М. З. Сигал (1973) рекомендует применять с этой целью трансиллюминацию, К. Я. Чупракова и Л. А. Козьмина (1973) определяют с помощью термометрии разницу в температуре здоровой и измененной кишки. По их данным, разница температур более 2 °С всегда свидетельствует о глубоком поражении кишечной стенки.

Резекцию кишки следует производить в пределах здоровых тканей. При этом приводящее колело резецируют на большем протяжении — до 50 см от участка некроза, отводящее — до 20 см. Анастомоз после резекции кишки лучше накладывать

по типу конец в конец. При резекции некротизированной кишки следует удалять и некротически измененную брыжейку, так как оставление ее может явиться причиной перитонита и летального исхода. Перитонит и тяжелое состояние больного не являются противопоказанием к резекции нежизнеспособной кишки. В случаях непроходимости, вызванной воспалительными инфильтратами, мощным спаечным процессом, применяют обходные анастомозы. После завершения оперативного вмешательства брюшную полость осушают, орошают раствором антибиотиков и ушивают наглухо. При наличии показаний оставляют микроиригаторы для внутрибрюшного введения антибиотиков в послеоперационный период.

П о с л е о п е р а ц и о н н ы й п е р и о д. Лечебные мероприятия, проводимые в послеоперационный период, направлены на профилактику и выведение больного из состояния шока, коррекцию нарушений водно-солевого и белкового обмена, предупреждение и лечение осложнений. За больным устанавливают постоянное наблюдение, определяют показатели гемодинамики (пульс, артериальное давление, центральное венозное давление), измеряют суточную потерю жидкости — количество выделяемой жидкости из желудка и кишечника через интубационный зонд, с рвотой. Для точной коррекции возникающих нарушений и контроля за проводимым лечением определяют содержание электролитов (калия, натрия, хлора) в крови и моче, белка и его фракций, глюкозы в крови, показатели кислотно-основного состояния. Наиболее полное представление о распределении воды в организме дает непосредственное определение общей воды (пространство антипирина), объема внутрисосудистой (метод с краской Эванса Т-1824) и интерстициальной (пространство тиоцианата натрия) жидкости, их осмотичности (метод криоскопии), содержание электролитов (определение с помощью пламенного фотометра).

Однако из-за относительной сложности не все методы определения жидкостных секторов, например общей и внеклеточной воды, в настоящее время находят клиническое применение. Более простым является балансовый метод восполнения, основанный на строгом учете потерь воды

и электролитов под контролем их содержания в плазме крови. Этот метод широко применяют в клинике. Известно, что здоровый человек со средней массой тела, среднего возраста теряет при дыхании в виде паров 800 мл, с потом — 500 мл (при обильном потении — больше), с калом — 100—200 мл и с мочой 1000—2000 мл жидкости, всего 3—4 л в сутки. Количество вливаемой жидкости должно соответствовать объему мочи, патологических потерь с добавлением среднего количества потерь при перспирации (800—1000 мл). В зависимости от характера и источника потерь жидкости и электролитов различают три формы дегидратации — внеклеточную, клеточную и общую. Внеклеточная дегидратация развивается вследствие потерь солей, уменьшения осмотического давления в интерстициальном пространстве и перемещения жидкости в клетки. Эту форму дегидратации наблюдают при рвоте, поносе, длительном отсасывании содержимого из желудочно-кишечного тракта. Клинически внеклеточная дегидратация характеризуется гипотензией, сухостью кожи и слизистых оболочек, тошнотой и рвотой. В результате поступления жидкости из межклеточного пространства в клетки жажда отсутствует. Этим внеклеточная дегидратация отличается от клеточной. Развивается олигурия с гипостенурией, нарастает концентрация в крови остаточного азота. При криоскопии и определении удельного сопротивления плазмы определяется осмотическая гипотензия. Лечение внеклеточной дегидратации заключается в устранении внеклеточной гипотензии и клеточной гипергидратации. Основным ионом, поддерживающим осмотическое давление во внеклеточном пространстве, является натрий. Поэтому при внеклеточной дегидратации вводят изотонический раствор натрия хлорида. Глюкоза в таких случаях противопоказана, поскольку она быстро утилизируется, а остающаяся вода еще более усугубляет осмотическую гипотензию. Клеточная дегидратация развивается в результате потерь воды. Наиболее характерным ее признаком является жажда. Отсутствуют сухость кожи, тошнота, рвота. Отмечаются повышенное содержание натрия в крови, осмотическая гипотензия плазмы, уменьшение объема клеточной воды, что определяется по разнице между

антипириновым пространством (общая вода) и пространством тиоцианата натрия (внеклеточная вода). Лечение клеточной дегидратации заключается в применении изотонического раствора глюкозы; солевые растворы противопоказаны. Общая дегидратация возникает в результате значительных потерь жидкости и солей, поэтому ее еще называют изотонической. Клиника также характеризуется симптомами внеклеточной и клеточной дегидратации. Лечение ее заключается в применении растворов электролитов и глюкозы.

Расчет водных потерь необходимо дополнить количеством выведенных электролитов с поправкой на дефицит их во внеклеточной жидкости (за исключением калия, если диурез меньше 600 мл в сутки).

Коррекция гидроионных нарушений должна проводиться с учетом дефицита воды и электролитов и отвечать следующим требованиям: 1) восполнение потери внутриклеточной жидкости; 2) восстановление общего количества воды, прежде всего внутриклеточного пространства; 3) Сочетанное восполнение потерь жидкости внеклеточного пространства и дефицита электролитов. Как для базисной, так и для заместительной терапии необходимы: 1) базисный раствор для замещения потерь чистой воды (внутриклеточной), например растворы глюкозы, фруктозы; 2) основной раствор для возмещения потерь воды и электролитов, например раствор Рингера-лактата; 3) три раствора для возмещения потерь электролитов: натрия хлорида, натрия лактата, калия хлорида.

Нарушения водно-электролитного баланса в послеоперационный период часто сопровождаются нарушениями кислотно-основного равновесия. До операции и в первые дни после нее развивается метаболический ацидоз, а в последующем, особенно при длительном отсасывании кишечного содержимого, возникает гипокалиемический алкалоз, который объясняется значительной потерей калия, мобилизацией его клеточных резервов, накоплением щелочных ионов во внеклеточном пространстве. При нормализации электролитного состава с помощью растворов калия хлорида восстанавливается кислотно-основное равновесие. Важное место в корригирующей терапии занимает введение белковых препаратов (плазмы, альбумина,

протеина) для компенсации потерь белков. Общее количество вводимых в течение суток белков должно составлять 20—25 % общего количества вводимых жидкостей. Для покрытия энергетических затрат организма вводят 600—1000 мл 10 %, 20 % растворов глюкозы с добавлением необходимого количества инсулина. Для поддержания метаболизма миокарда применяют кокарбоксиллазу, аденозинтрифосфорную кислоту, витаминные препараты, сердечные гликозиды.

Большое значение в послеоперационный период имеет борьба с динамической непроходимостью кишечника. Если во время операции была произведена интубация кишечника тем или иным способом, то опорожнение желудочно-кишечного тракта производят через трубку. В других случаях применяют назогастральный зонд, через который опорожняют желудок от содержимого. Выведение застойного содержимого уменьшает явления интоксикации, улучшает тонус кишечника. Восстановление кишечной перистальтики, появление кишечного шума обычно служит сигналом для прекращения отсасывания и удаления зонда. Для стимуляции моторики кишечника применяют также медикаментозные средства, которые назначают после нормализации содержания калия, белка и объема циркулирующей крови. Длительное время для стимуляции моторики кишечника применяли преимущественно антихолинэстеразные препараты типа прозерина. В настоящее время используют симпатолитические средства, α - и β -адреноблокаторы. По данным Catchpole (1969), тормозное влияние симпатической части вегетативной нервной системы на моторику кишечника осуществляется α -рецепторами (преимущественно влияют на тонкую кишку) и β -рецепторами (оказывают действие на толстую кишку). Оптимальное влияние на моторику кишечника возникает не в результате ее стимуляции, а вследствие снятия тормозных влияний. Поэтому в последние годы для раннего восстановления моторики кишечника с успехом начали применять гуанетидин (исмелин), изобарин, орнид. Орнид вводят внутривенно по 0,5—1 мл 5 % раствора.

По данным Ю. Л. Шалькова и соавторов (1980), большой активностью обладает аминазин (α -адреноблокатор), который

применяют по 1 мл 2,5 % раствора 2 раза в сутки. Хороший эффект вызывает перидуральная анестезия, электростимуляция.

Для борьбы с инфекцией обязательно применяют антибиотики, которые вводят парентерально или внутривентриально. Предпочтение отдают антибиотикам широкого спектра действия, в частности ампициллину.

Отдельные формы механической непроходимости кишечника. Заворот кишечника представляет собой перекручивание какого-либо отрезка его на 180—360° и более вместе с брыжейкой вокруг оси, идущей от основания брыжейки к длиннику соответствующего участка кишечника. В развитии заворота у большинства больных играют роль предрасполагающие и производящие факторы. К предрасполагающим факторам относятся: удлинение кишечника или отдельных его частей, значительная длина брыжейки при рубцовом сужении ее корня, врожденное выпрямление линии прикрепления брыжейки тонкой кишки, спайки, сращения после хирургических вмешательств и воспалительных процессов, новообразования, глистная инвазия, резкое исхудание, способствующее чрезмерной подвижности кишечных петель. Производящими факторами являются: внезапное повышение внутрибрюшного давления, усиление перистальтики кишечника, алиментарный фактор — нерегулярное питание с приемом большого количества грубой пищи, приводящее к переполнению и смещению кишечных петель.

Некоторое значение в возникновении заворота имеют травма живота и усиление перистальтики при энтерите и дизентерии. В нормальных условиях кишечные петли частично поворачиваются вокруг своей оси. При наличии предрасполагающих факторов, в условиях переполнения кишечника пищей дополнительное воздействие повышенного внутрибрюшного давления, усиленной перистальтики с перемещением кишечного содержимого, газов приводит к дальнейшему повороту того или иного участка кишечника вокруг своей оси. Возникающая вслед за этим усиленная перистальтика способствует дальнейшему перекручиванию кишечных петель.

Частота заворота тонкой кишки в последнее время заметно снизилась и составляет около 5 % (М. М. Ковалев, В. П. Рой,

1981). Заворот тонкой кишки обычно происходит по ходу часовой стрелки. Тяжесть заболевания обуславливается как длиной вовлеченной в заворот кишки, так и углом поворота. Чем больше поворотов совершают кишечные петли, тем быстрее и сильнее нарушается кровообращение, скорее наступает некроз и тяжелее течение заболевания. Длина пораженных кишечных петель может быть различной. При редко встречающемся тотальном завороте перекручивается вся тонкая кишка.

В установлении диагноза заворота тонкой кишки определенное значение имеют данные анамнеза. Многие больные отмечают подобные, но менее сильные приступы боли, исчезающие после применения консервативных мероприятий. Иногда за несколько дней до заболевания больные отмечают явления дискомфорта, ощущение тяжести в животе, нарушение аппетита, жидкий стул. Начало заболевания обычно острое, внезапное и характеризуется возникновением резкой боли в животе. Больной мечется, принимает различные положения (на спине, на боку с притянутыми к животу коленями, коленно-локтевое), пытаясь уменьшить боль. Сразу же возникает рефлекторная рвота, обычно съеденной пищей. В последующем по мере развития пареза кишечника возникает частая рвота застойным кишечным содержимым, переходящая в поздних стадиях в каловую рвоту. Задержка стула и газов отмечается всегда, хотя вначале иногда бывает однократный стул, не приносящий облегчения. При объективном исследовании живот умеренно вздут, болезнен при глубокой пальпации, видимая перистальтика отсутствует. Определяются положительные симптомы Склярова, Обуховской больницы (при завороте сигмовидной ободочной кишки). При перкуссии в брюшной полости обнаруживается свободный выпот. При аускультации в начальных стадиях заболевания может выслушиваться большое количество кишечных шумов, которые по мере прогрессирования пареза кишечника быстро исчезают. При рентгеновском исследовании видны раздутые кишечные петли с небольшим количеством чаш.

Объем и характер оперативного вмешательства при завороте тонкой кишки зависят от анатомических изменений и состояния кишечных петель. В ранние сроки

заболевания операция состоит в расправлении заворота, что приводит к восстановлению кровообращения, перистальтики. Кишечные петли быстро розовеют, активно сокращаются, что свидетельствует об их жизнеспособности. При наличии спаек, способствовавших завороту, последние рассекают. При явных признаках некроза кишки, характеризующегося черной окраской, тусклостью серозной оболочки кишки, наличием геморрагического выпота в брюшной полости, показана резекция кишки.

Заворот слепой кишки представляет собой сравнительно редкую форму непроходимости кишечника. Описанные выше патогенетические факторы имеют значение и при завороте слепой кишки. Из них следует отметить наличие как собственной, так и общей с подвздошной кишкой брыжейки, удлинение и увеличение слепой кишки, наступающие с возрастом, а также вследствие хронического колита, сопровождающегося запором, застоном каловых масс, обильным газообразованием. Имеют значение также спайки, тяжи, рубцовые изменения удлиненной брыжейки, сближающие соответствующие отрезки кишечника. Непосредственными причинами заворота слепой кишки обычно являются обильная еда, употребление слабительных средств, понос. Иногда заворот слепой кишки может быть вызван острым аппендицитом или илеоцекальной инвагинацией или сочетается с ними.

Различают три основных вида заворота слепой кишки: 1) заворот слепой кишки вместе с подвздошной кишкой вокруг их общей брыжейки. При этом наблюдается типичная картина странгуляционной непроходимости; 2) заворот слепой кишки вокруг ее продольной оси. Этот вид заворота возможен при наличии собственной брыжейки слепой кишки. Если перекручивание происходит же места впадения подвздошной кишки, наблюдается атипичная клиническая картина, поскольку отсутствует нарушение проходимости кишечника; 3) заворот и перегиб слепой кишки вокруг ее поперечной оси. В этих случаях слепая кишка смещается в верхний отдел брюшной полости.

В анамнезе больных с заворотом слепой кишки отмечают приступы схваткообразной боли, склонность к запору и вздутию

живота. Клиника заворота слепой кишки зависит от его вида. При первом виде заворота она существенно не отличается от клиники заворота тонкой кишки, второй и третий виды заболевания протекают по типу обтурационной непроходимости. Заворот слепой кишки возникает у большинства больных внезапно и характеризуется острой болью в животе без определенной локализации. У ряда больных она носит схваткообразный характер и локализуется в правой половине живота. При перегибах и поворотах слепой кишки вдоль продольной оси боль может быть умеренной. Постоянными признаками являются многократная рвота, задержка стула и газов. При объективном исследовании характерным симптомом является выраженная асимметрия живота, возникающая вследствие резкого вздутия и смещения слепой кишки. Вздутие овальной или шаровидной формы часто выражено в верхнем квадранте живота или в области пупка. Соответственно локализации раздутой слепой кишки отчетливо определяется симптом Валя. При пальпации в этом месте определяются болезненность и резистентность. Положителен симптом шума плеска. Патогномоничным для заворота слепой кишки считают симптом Шимана—Данса — ощущение пустоты при пальпации в илеоцекальной области вследствие смещения слепой кишки. При аускультации определяются усиленный кишечный шум, урчание. У многих больных определяются положительные аппендикулярные симптомы, что нередко является причиной диагностической ошибки. При рентгенологическом исследовании видна шаровидная или овальная раздутая петля с выраженными гаустрами, характерным широким (15—20 см) горизонтальным уровнем жидкости и небольшими уровнями в тонкой кишке. При введении контрастной клизмы барий доходит только до середины восходящей ободочной кишки.

Хирургическое лечение заключается в нижнесрединной лапаротомии, извлечении и раскручивании завернувшихся петель кишечника. Если кишка жизнеспособна, выполняют фиксацию слепой кишки (цекопексию) и укорачивают общую брыжейку. П. А. Герцен (1911) рекомендовал для уменьшения объема и укорочения расширенной слепой кишки выполнять цекопликацию путем сшивания передней и боковой

taenia libera с погружением выпячиваний кишки. После этого слепую кишку фиксируют лоскутом париетальной брюшины, выкроенным из заднебоковой стенки живота. К. С. Симонян (1956) предлагает метод гофрированной цекопликации, который заключается в наложении параллельно taenia libera 2—3 рядов непрерывных серозно-мышечных швов. После завязывания нитей расширенная слепая кишка значительно укорачивается. После этого фиксируют слепую кишку лоскутом париетальной брюшины. К. Д. Иоакимис (1980) при жизнеспособной слепой кишке рекомендует выполнять разработанную им забрюшинную иммобилизацию слепой и восходящей ободочной кишок. При этом брюшину рассекают по наружному краю слепой и восходящей ободочной кишок. Отодвигая правую половину ободочной кишки к средней линии, обнажают сухожилие малой подвздошной мышцы, к которому отдельными швами через taenia libera подшивают восходящую ободочную кишку. Затем восходящую ободочную кишку покрывают отслоенным лоскутом париетальной брюшины, который подшивают узловыми швами к кишке. При сомнении в жизнеспособности кишки или ее явной гангрене производят резекцию илеоцекального угла. Летальность при заворотах слепой кишки остается высокой (по данным М. А. Элькина, 1974 — 27,3 %). Заворот поперечной ободочной кишки встречается очень редко. К предрасполагающим факторам относятся удлинение связочного аппарата, брыжеек, рубцовые изменения taenia libera, брыжейки кишки, изменения величины и формы толстой кишки (болезнь Гиршпрунга, мегадолихоколон). К способствующим факторам относятся внезапное повышение внутрибрюшного давления, усиленная перистальтика. Заболевают преимущественно мужчины. В заворот иногда вовлекаются сальник, сигмовидная ободочная кишка, петли тонкой кишки, что резко отягощает течение заболевания. Клиническая картина заворота поперечной ободочной кишки протекает по типу непроходимости толстой кишки, в связи с чем чаще ставят диагноз заворота сигмовидной ободочной кишки. Лишь рентгенологическое исследование с помощью бариевой клизмы, при котором отмечается задержка контрастного вещества

ва на уровне левого изгиба ободочной кишки, позволяет определить уровень непроходимости. Лечение заключается в деторсии кишки, эвакуации кишечного содержимого с помощью зонда, введенного через прямую кишку. При наличии жизнеспособной кишки операция на этом заканчивается. При гангрене кишки выполняют резекцию кишки с выведением обоих концов ее в виде двустволки. Методика подобной операции описана в разделе, посвященном раку толстой кишки.

Заворот сигмовидной ободочной кишки встречается часто, он занимает третье место среди всех форм острой непроходимости кишечника, уступая по частоте только спаечной непроходимости и завороту тонкой кишки. Большое значение в возникновении и развитии заворота сигмовидной ободочной кишки имеют врожденные и приобретенные анатомические особенности этого отдела кишечника. Возникновению заворота способствуют длинная петля сигмовидной ободочной кишки с узкой у основания брыжейкой, спайки, фиксирующие верхушку петли кишки, переполнение каловыми массами, воспаление брыжейки (мезосигмоидит). Особое значение имеет сближение колен сигмовидной ободочной кишки с образованием «двустволки», укорочение линии прикрепления ее брыжейки к задней брюшной стенке и рубцовые изменения корня брыжейки. Рубцевание происходит преимущественно в тканях брыжейки и ее корне, в меньшей степени оно выражено в стенке кишки. В результате рубцового мезосигмоидита расстояние между петлями сигмовидной ободочной кишки у основания может уменьшиться до 2—5 см. Имеет значение также факт удлинения сигмовидной ободочной кишки с возрастом. В механизме заворота сигмовидной ободочной кишки важную роль играет переполнение дистальных отделов толстой кишки газами и калом. При этом часть сигмовидной ободочной кишки, заполненная газами, располагается вверх, а другая часть, содержащая кал, смещается книзу. Дополнительное воздействие повышенного внутрибрюшного давления, усиленной перистальтики, травмы приводит к закручиванию сближенных колен сигмовидной ободочной кишки. Степень заворота составляет от 180 до 720°.

В диагностике заворота сигмовидной

ободочной кишки важное значение имеют данные анамнеза. М. А. Элькин (1974) описывает длительно существующую триаду симптомов у таких больных — постоянная боль в левой подвздошной области, запор с частым вздутием живота и приступы боли. По клиническому течению различают острую и подострую формы, заворот сигмовидной ободочной кишки с шоком и без шока, что зависит от степени перекручивания брыжейки и сдавления ее. При плотной, рубцовоизмененной брыжейке ее сосуды и нервы меньше подвержены сдавлению. При острой форме или завороте с шоком заболевание начинается внезапно с появления очень сильной схваткообразной боли в левой половине живота. Состояние больного быстро ухудшается, он становится беспокойным; пульс частый, артериальное давление низкое, лицо покрыто холодным потом. При подострой форме болевой синдром выражен слабее, больной может ходить, пульс, артериальное давление в пределах нормы, и лишь по мере нарастания интоксикации состояние больного начинает прогрессирующе ухудшаться. В начале заболевания может быть одно- или двукратная рефлекторная рвота, лишь спустя много часов возникает застойная рвота. Ранним и ведущим признаком является задержка стула и газов.

При объективном исследовании сразу же обращает на себя внимание асимметричный «перекошенный» или «косой» живот с контурирующейся валикообразной вздутой кишкой. При пальпации отмечается болезненная резистентность в левой половине живота. Положительный симптом Склярера. Характерным для заворота сигмовидной ободочной кишки считают симптом Кивуля (высокий тимпанит с механическим оттенком). Кроме того, при аускультации можно обнаружить «шум падающей капли» (симптом Вильмса), биение сердца и дыхательные шумы (симптом Лотайзена). При пальцевом исследовании прямой кишки определяется пустая ампула (симптом Обуховской больницы). Положительный симптом Цеге—Мантейфеля (в прямую кишку с клизмой удается ввести не более 500 мл жидкости). При рентгеноскопии определяется так называемый светлый живот — раздутая сигмовидная ободочная кишка выполняет всю брюшную полость. В обоих коленах кишки опреде-

ляются уровни жидкости. С. С. Юдин (1938) отмечает видимые на фоне общего просветления рубцовые изменения брыжейки кишки в виде древовидной тени или листа клена. Контрастное исследование с бариевой клизмой, по данным В. И. Петрова (1964), позволяет не только установить наличие заворота сигмовидной ободочной кишки, но и распознать его степень и направление. В. И. Петров различает три степени заворота: при I степени (180°) контрастное вещество доходит до ректосигмоидального отдела и место заворота образует так называемый контур клюва. Если клюв направлен вправо, а кишка влево, то заворот произошел по ходу часовой стрелки. При завороте в обратном направлении клюв будет смотреть влево, а кишка — вправо. При II степени заворота (на 360°) контрастированный отдел напоминает фигуру пингвина, при III степени (более 360°) контрастируется меньший участок кишки.

При острой форме заворота показано немедленное оперативное лечение. При медленно развивающемся заболевании и удовлетворительном общем состоянии больного возможно применение консервативного лечения. После ликвидации заворота больных обследуют и при наличии частых рецидивов выполняют оперативное вмешательство. Операция при завороте сигмовидной ободочной кишки преследует две цели: 1) устранение непроходимости и 2) предупреждение рецидива заворота. Она состоит в следующем. Выполняют нижнесрединную лапаротомию. Иногда разрез приходится продлевать кверху из-за невозможности выведения раздутой сигмовидной ободочной кишки. После ее выведения раскручивают заворот и с помощью зонда, введенного до операции в прямую кишку, опорожняют от содержимого. Иногда с этой целью приходится прибегать к промыванию кишки через зонд по типу сифонной клизмы.

После опорожнения кишки определяют ее жизнеспособность.

Характер оперативного вмешательства при завороте сигмовидной ободочной кишки зависит от жизнеспособности кишки и общего состояния больного. При гангрене кишки показана ее резекция с выведением обоих концов или резекция по Гартману. При наличии жизнеспособной кишки

и отсутствии противопоказаний (тяжелые сопутствующие заболевания, возраст) выполняют резекцию сигмовидной ободочной кишки с анастомозом по типу конец в конец, поскольку заворот этой кишки очень часто рецидивирует. В некоторых случаях (дилатация приводящего отдела толстой кишки) эту операцию дополняют цекостомией. Подробно техника перечисленных операций описана нами в разделе о хирургическом лечении рака ободочной кишки.

При наличии противопоказаний к резекции кишки применяют операции, направленные на укорочение и фиксацию кишки и ее брыжейки, хотя они дают значительное число рецидивов и имеется опасность переоценки жизнеспособности кишки. В настоящее время не производят подшивание сигмовидной ободочной кишки к передней или задней брюшной стенке к. помощью лоскута париетальной брюшины. Из операций этой группы применяют мезосигмопликацию, предложенную И. Э. Гаген-Торном (1928), заключающуюся в наложении 3—4 параллельных рядов гофрирующих швов на передний и задний листки брыжейки. При завязывании швов происходит укорочение и расширение брыжейки.

Как показывают сводные данные отечественных авторов (1650 операций при завороте сигмовидной ободочной кишки), собранные А. Е. Норенберг-Чарквиани (1969), при гангрене сигмовидной ободочной кишки меньшая летальность (27,5 %) получена при резекции по Гартману. При резекции жизнеспособной кишки летальность составила 13,4 %, в то время как при простой деторсии — 21,4 %, при деторсии с пликацией и фиксацией — 21 %, что связано с переоценкой жизнеспособности кишки и оставлением большей части паретичной кишки в брюшной полости.

Узлообразование кишечника представляет собой самую тяжелую и опасную форму странгуляционной непроходимости кишечника. При этом происходит завязывание одной петли кишки вокруг другой со сдавлением их брыжеек и нарушением кровообращения в обеих петлях. Различают следующие виды узлообразования: 1) между тонкой и сигмовидной ободочной кишками; 2) между петлями тонкой кишки; 3) между тонкой и слепой кишками; 4) редкие виды (между тонкой кишкой с дивертикулом подвздошной кишки

или с червеобразным отростком; тонкой и поперечной ободочной кишками; слепой и сигмовидной ободочной кишками, поперечной и сигмовидной ободочными кишками). По данным М. А. Элькина (1969), Д. А. Арапова и соавторов (1971), чаще всего встречаются тонкокишечно-сигмовидное узлообразование. Одна или обе петли, участвующие в узлообразовании, могут находиться в состоянии заворота. Такие узлы называют осложненными. Факторами, предрасполагающими к образованию кишечных узлов, являя длинная брыжейка тонкой, сигмовидной ободочной кишок, общая брыжейка слепой и подвздошной кишок, чрезмерная длина тонкой и толстой кишок, деформация брыжейки сигмовидной ободочной кишки, приводящая к сближению петель кишки, спайки, тяжи, сращения, способствующие поворотам и вращению кишечных петель.

Заболевание чаще возникает внезапно с появления очень сильной схваткообразной боли в животе. Сразу же появляется многократная рвота. У всех больных отмечается задержка стула и газов. Характерным для узлообразования является быстрое (в течение 2—3 ч) развитие выраженной симптоматики непроходимости кишечника. Появляются отчетливые признаки шока. Кожа приобретает сероватый цвет, большая учащается, холодным потом. Пульс резко учащается, иногда его невозможно сосчитать, артериальное давление снижается. Живот в ранние сроки заболевания остается мягким, болезненным при глубокой пальпации. Очень быстро развивается парез кишечника и исчезает перистальтика. В брюшной полости рано и в большом количестве образуется геморрагический выпот. Отмечаются положительные симптомы Валя, Склярова, Обуховской больницы.

Д. А. Арапов и соавторы (1971) выделяют два периода в клиническом течении узлообразования кишечника. Первый совпадает с формированием подвижного кишечного узла и характеризуется схваткообразной болью, рвотой пищевыми массами. В дальнейшем появляются другие признаки острой непроходимости кишечника (задержка стула и газов, шум плеска, видимая перистальтика). Второй период — период сформированного кишечного узла. Тяжесть состояния больного нарастает.

усиливается цианоз кожи, снижается артериальное давление, угасает перистальтика.

Рентгенологическая картина зависит от характера узла. При узлообразовании между тонкой и сигмовидной ободочной кишками определяется раздутая в виде арки толстая кишка с видимыми гаустромами, в которой имеются два горизонтальных уровня, расположенных на одной высоте. Рядом обнаруживаются небольшие уровни. Характерным для узлообразования является то, что чаши не меняют своего положения при перемещении больного (симптом фиксации). При других формах узлообразования рано появляются чаши Клойбера, что также способствует ранней диагностике непроходимости кишечника.

Лечение узлообразования хирургическое. Ни при какой другой форме непроходимости кишечника фактор времени не имеет такого большого значения, как при узлообразовании. Предоперационную подготовку проводят в сжатые сроки (1—2 ч). Она заключается в постоянной аспирации желудочного содержимого, вливании плазмы и жидкости. Хирургическая тактика при различных формах узлообразования различна, поэтому ниже рассмотрены отдельные основные формы узлообразования.

Тонкокишечно-с игловидные узлы. Эту форму узлообразования впервые описал Parker (1845). В последующем ее подробно изучали В. Л. Грубер (1863), Willms (1909). Последний разделил все формы узлообразования между тонкой и сигмовидной ободочной кишками на две группы: 1) петля сигмовидной ободочной кишки направлена вверх и 2) петля сигмовидной ободочной кишки опущена вниз. В зависимости от расположения петли тонкой кишки спереди или сзади сигмовидной ободочной кишки различают две подгруппы. Г. Г. Яуре (1938) различал левый и правый узел между сигмовидной ободочной и тонкой кишками. По его мнению, тонкая кишка обязательно перекидывается через петлю сигмовидной ободочной кишки спереди назад (рис. 183).

Самым ответственным этапом операции при узлообразовании является развязывание узла, которое легко удается выполнить только в первые часы заболевания. Первым подробно описал методику развязывания узла между сигмовидной ободочной и тон-

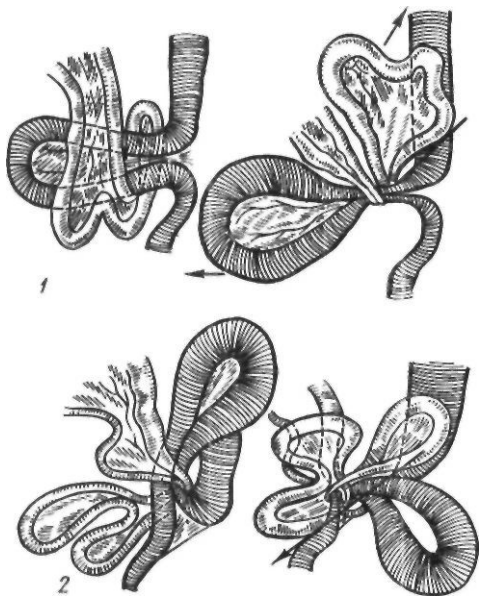


Рис. 183. Узлообразование:
1 — по Вильмсу; 2 — по Яуре

кой кишками Ф. М. Пикин (1923). Раздутую сигмовидную ободочную кишку выводят из брюшной полости и опорожняют путем пункции. После этого нащупывают у основания сигмовидной ободочной кишки сдавливающее кольцо, состоящее из тонкой кишки и ее брыжейки. Под это кольцо вводят указательный палец левой руки, оттягивая кольцо кверху. Правой рукой в это время протягивают сигмовидную ободочную кишку через кольцо, что приводит к развязыванию узла. В некоторых случаях в сигмовидную ободочную кишку удается провести зонд через прямую кишку и таким путем опорожнить ее с последующим развязыванием узла.

У большинства больных с помощью приема Пикина узел между тонкой и сигмовидной ободочной кишками удается развязать. Однако в ряде случаев встречаются неразвязываемые узлы. При явной гангрене ущемленных кишок некоторые авторы (Я. Д. Витебский, 1955; А. С. Альтшль, 1962; Г. Л. Ратнер, 1973) рекомендуют выполнять резекцию кишок одним блоком, хотя это и приводит к неэкономному удалению кишечника. При гангрене тонкой кишки можно рассечь на зажимах ущемляющее кольцо, представляющее собой петлю тонкой кишки, после чего узел легко развязывается.

После развязывания узла определяют жизнеспособность кишечника. Если петли тонкой и сигмовидной ободочной кишок жизнеспособны, операцию обычно заканчивают удалением тем или иным способом кишечного содержимого. При гангрене только тонкой кишки производят ее резекцию. При гангрене сигмовидной ободочной кишки выполняют резекцию ее по Гартманну или с выведением обоих концов в рану. При гангрене тонкой и сигмовидной ободочной кишок показана резекция тонкой кишки и резекция сигмовидной ободочной кишки по Гартманну.

Faltin и Kallio различают три вида тонкокишечных узлов: 1) из одной петли тонкой кишки; 2) с участием 2—3 петель тонкой кишки; 3) с участием 2 петель, одна из которых проникает в предсуществующее окно в брыжейке. Чаще всего встречаются узлы второго вида. Хирургическая тактика состоит в развязывании узла, определении жизнеспособности кишки и резекции некротически измененных петель в пределах здоровых тканей. В некоторых случаях приходится также рассекать сдавливающее кольцо. При явной гангрене возможна резекция блоком, хотя при этом обычно удаляют значительные (3—4 м) участки тонкой кишки, что может привести в последующем к тяжелому нарушению процессов пищеварения. В этих случаях целесообразно применять короткие (5—7 см) антиперистальтические вставки, что замедляет продвижение пищевых масс по кишечнику и улучшает процессы всасывания (Gibson, Carter, 1962; Conn, Chavez, 1972).

Узел между тонкой и слепой кишками впервые описал В. П. Добровольский (1838). Оперативное вмешательство заключается в резекции тонкой, слепой или обеих кишок при их нежизнеспособности. При узлообразовании с участием дивертикула подвздошной кишки, червеобразного отростка операция заключается в резекции дивертикула, а при показаниях — и тонкой кишки.

Инвагинация кишечника. Инвагинацией называют внедрение какого-либо отрезка кишки в просвет соседнего участка кишки.

Инвагинация кишечника составляет около 15 % всех случаев механической непроходимости кишечника. У мужчин инвагинация бывает в 1,5—2 раза чаще, чем

у женщин. По данным А. П. Лебедева (1969), больные до 14 лет составляют 37,9 %, старше 14 лет — 62,1 %. В то же время инвагинация является самой частой формой кишечной непроходимости у детей.

Кишечный инвагинат обычно состоит из 3 цилиндров: наружного (воспринимающего), среднего и внутреннего (собственно инвагината). Место перехода наружного цилиндра в средний называется шейкой инвагината, а среднего во внутренний — головкой, или верхушкой, инвагината. Между внутренним и средним цилиндрами может сдавливаться брыжейка кишки. Встречаются инвагинаты, состоящие из 5, 7 цилиндров и более.

В зависимости от локализации, направления движения и строения головки инвагината различают следующие виды инвагинаций (А. П. Лебедев, 1969): 1) тонкокишечную (головкой инвагината является какой-либо отдел тонкой кишки и весь инвагинат образуется только из тонкой кишки); 2) толстокишечную (головка инвагината состоит из толстой кишки и весь инвагинат образуется только из толстой кишки); 3) слепо-ободочную (головкой инвагината является слепая кишка, а червеобразный отросток и подвздошная кишка втягиваются вместе со слепой кишкой в просвет ободочной кишки, минуя илеоцекальный клапан); 4) подвздошно-ободочную (головка инвагината образована подвздошной кишкой, внедряющейся в толстую кишку через илеоцекальный клапан без вовлечения слепой кишки и червеобразного отростка); 5) еюно-гастральную (тощая кишка внедряется в желудок через двенадцатиперстную кишку или желудочно-кишечный анастомоз); 6) дивертикуло-кишечную (дивертикул подвздошной кишки внедряется в подвздошную кишку); 7) аппендикно-цекальную (червеобразный отросток внедряется в слепую кишку); 8) сложную (инвагинат состоит из 5, 7 цилиндров и более); 9) множественную (внедрение происходит в нескольких местах желудочно-кишечного тракта). Чаще всего встречается слепо-ободочная инвагинация (45—60 %), затем — подвздошно-ободочная (20—25 %), толстокишечная (12—16 %) и тонкокишечная (Ю-16 %).

Инвагинация кишечника обычно происходит по направлению перистальтики

(нисходящая инвагинация), реже — в антиперистальтическом направлении (ретроградная, или восходящая, инвагинация). В запущенных случаях инвагинат может достигнуть ампулы прямой кишки и выпасть через задний проход. Описаны такие варианты слепо-ободочной инвагинации, как боковая, или частичная, инвагинация одной стенки слепой кишки, ее купола (блауэловская форма), инвагинация гаустр слепой кишки.

В происхождении инвагинации играют роль анатомио-физиологические особенности кишечника (тупой илеоцекальный угол, подвижная слепая кишка, длинная брыжейка, пороки развития илеоцекального клапана, соотношение просвета тонкой и толстой кишок). Имеют значение также воспалительные процессы в стенке опухоли, гематомы, глистная инвазия, инородные тела, неправильное питание. В происхождении инвагинации у детей определенную роль играет аденовирусная инфекция, вызывающая нарушения ритма перистальтики (Ross и соавт., 1961; Kodama, 1972). Существует несколько теорий, объясняющих механизм образования инвагината. Механическая теория объясняет инвагинацию наличием опухоли, гематомы в вышележащем отрезке кишки, вследствие чего он внедряется в нижерасположенную часть кишки. Согласно паралитической теории, активно перистальтирующий отрезок кишки внедряется в расширенную вследствие пареза нижележащую часть кишки. Спастическая теория ведущее место отводит нарушению координации сокращений циркулярной и продольной мускулатуры кишечника. Вначале возникает спазм циркулярной мускулатуры кишки, затем на спазмированный участок надвигается нижележащий отрезок со спастически сокращенной продольной мускулатурой. В последующем циркулярный спазм внедряющегося цилиндра распространяется на нижележащие участки кишки, способствуя дальнейшему внедрению. Считают, что у взрослых инвагинации чаще способствуют факторы местного порядка, опухоли, воспалительные инфильтраты, а у детей — нарушения нервной регуляции моторики кишечника.

Клиническая картина инвагинации кишечника зависит от многих причин и прежде всего от степени сдавления брыжейки

внедрившейся петлей кишечника. При выраженном сдавлении брыжейки с нарушением кровообращения в ней заболевание протекает по типу странгуляции, при незначительном сдавлении — по типу обтурации. Кроме того, имеют значение протяженность поражения, локализация, возраст больного. Особенно тяжело протекает инвагинация у грудных детей. По клиническому течению различают: 1) сверхострую форму с развитием тяжелого шока, быстрым омертвением инвагината и ранним возникновением перитонита; если не оказана своевременная помощь, больной погибает в течение суток; 2) острую форму, при которой явления странгуляции выражены менее резко, больной может жить 3—7 сут, перитонит развивается позже; 3) подострую форму, протекающую наиболее доброкачественно, преимущественно с явлениями обтурации кишечника; такие больные могут жить без операции 1—2 нед.

^ Заболевание начинается с появления сильной схваткообразной боли в животе, которая постепенно становится постоянной. Вначале бывает рефлекторная рвота, которая возобновляется в выраженных стадиях заболевания. Чем выше расположен инвагинат, тем чаще наблюдается рвота. Задержка стула и газов также отмечается при инвагинации, но в ряде случаев этот признак маскируется наличием кровянистых выделений из заднего прохода (симптом Крювелье). Последнему признаку придают большое значение в диагностике инвагинации. Иногда кровянистые выделения определяются при пальцевом исследовании прямой кишки, в других случаях они появляются после клизмы в виде кровянистых комочков слизи. При толстокишечной инвагинации наблюдаются тенезмы. Живот умеренно вздут, мягкий при пальпации, напряжение мышц брюшной стенки отсутствует. У многих больных в брюшной полости при пальпации удается прощупать колбасовидной формы эластическое, ограниченно подвижное опухолевидное образование. Этот симптом встречается у 70—80 % больных. Описанные симптомы (схваткообразная боль в животе, выделение крови из прямой кишки и определение опухоли в брюшной полости) составляют классическую триаду симптомов инвагинации.

Характерными признаками заболевания являются усиление боли и тенезмы при пальпации опухоли (симптом Руша). При слепо-ободочной инвагинации при пальпации иногда можно определить пустую правую подвздошную ямку (симптом Шимана — Данса). При динамическом наблюдении иногда отмечается перемещение инвагината. При пальцевом исследовании прямой кишки обнаруживают зияние или расслабление сфинктера заднего прохода, кровянистые выделения, выпавший в прямую кишку инвагинат. Важное значение имеют данные рентгенологического исследования. При наличии инвагината в толстой кишке определяется дефект наполнения в виде кокарды, двузубца или трезубца. Бариевую взвесь следует вводить вне приступов схваткообразной боли.

Применяемые в настоящее время методы лечения инвагинации делятся на консервативные и оперативные. Консервативное лечение возможно лишь в ранних стадиях слепо-ободочной и нисходящей толстокишечной инвагинации. Для расправления таких инвагинатов вводят бариевую взвесь или воздух через прямую кишку под рентгенологическим контролем. Ограниченные возможности консервативного лечения, определенный риск (угроза разрыва кишки, расправление нежизнеспособной кишки) являются причинами нечастого его применения. Поэтому основной метод лечения — хирургический. Оперативное вмешательство состоит в лапаротомии, ревизии брюшной полости и устранении инвагинации. С этой целью применяют дезинвагинацию или резекцию кишки. Наиболее простым методом является дезинвагинация (рис. 184). При этом, надавливая на головку инвагината, постепенно выводят («выдаивают») внедрившуюся часть кишки. Нельзя производить дезинвагинацию потягиванием за внедрившийся конец, так как может произойти отрыв кишки в области шейки инвагината. После успешной дезинвагинации определяют жизнеспособность кишки. Жизнеспособную кишку опускают в брюшную полость без фиксации, за исключением подвижной слепой кишки, которую фиксируют лоскутом из париетальной брюшины. Резекция кишки показана при безуспешной дезинвагинации или при наличии нежизнеспособной кишки. Выполняют резекцию в пределах здоровых

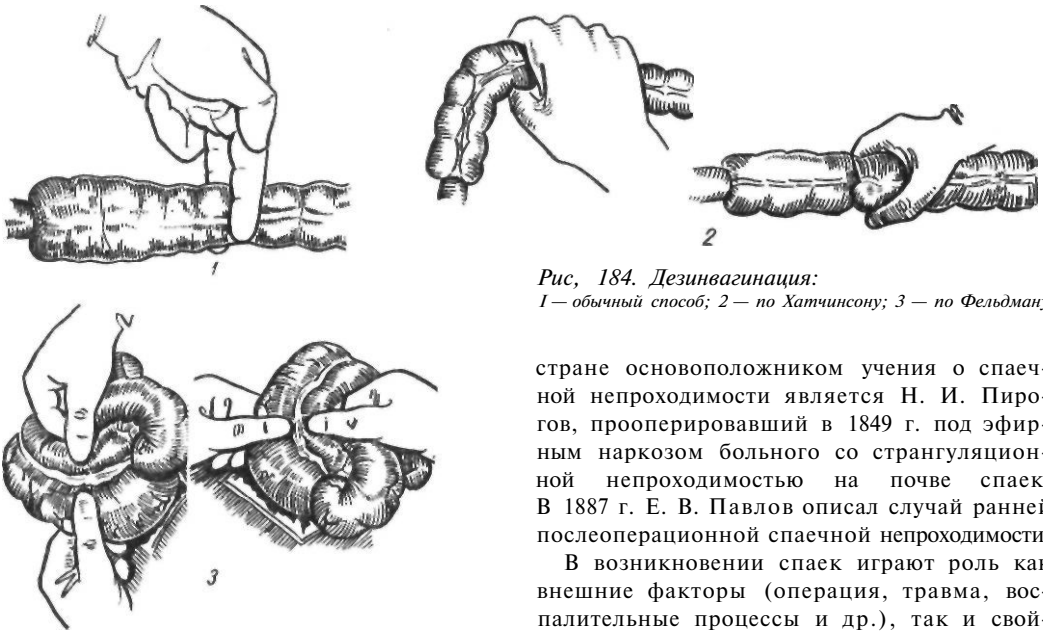


Рис. 184. Дезинвагинация:

1 — обычный способ; 2 — по Хатчинсону; 3 — по Фельдману

тканей с наложением анастомоза по типу конец в конец. В запущенных случаях толстокишечной инвагинации, когда некротически измененный инвагинат находится глубоко в малом тазу или выпадает через задний проход, возможна резекция кишки по Oderfeld с удалением инвагината через задний проход (рис. 185). При этом перевязывают брыжейку внедрившейся кишки, пересекают кишку ниже шейки инвагината и над ней, и инвагинат уходит в отводящий отдел кишки. Накладывают анастомоз по типу конец в конец, а инвагинат удаляют через прямую кишку. Об успешном применении этой методики сообщает А. Е. Норенберг-Чарквиани (1969). Летальность после операций по поводу инвагинации составляет 5—14 %.

Спаечная болезнь. Под спаечной болезнью понимают заболевание, которое развивается в результате спаечного процесса в брюшной полости. В последнее время этой патологии уделяют большое внимание, что обусловлено увеличением удельного веса спаечной непроходимости кишечника. По данным Д. А. Арапова и В. В. Уманской (1971), спаечный процесс является причиной непроходимости у 80 % больных, вызывая у 76 % наиболее опасную странгуляционную непроходимость. Спайки, возникающие после огнестрельного ранения живота, описал Hunter (1793). В нашей

стране основоположником учения о спаечной непроходимости является Н. И. Пирогов, прооперировавший в 1849 г. под эфирным наркозом большого со странгуляционной непроходимостью на почве спаек. В 1887 г. Е. В. Павлов описал случай ранней послеоперационной спаечной непроходимости.

В возникновении спаек играют роль как внешние факторы (операция, травма, воспалительные процессы и др.), так и свойства организма. По данным Реггу и соавторов (1955), у 79 % больных спайки являются следствием оперативного вмешательства, у 18 % — результатом воспалительных процессов и у 3 % они носят врожденный характер. Одной из основных причин образования спаек является травма брюшины (механическая, химическая, термическая). Сюда следует отнести само оперативное вмешательство, применение горячего изотонического раствора натрия хлорида, этилового спирта, спиртового раствора йода и других антисептиков, сухих антибиотиков, концентрированных растворов антибиотиков, электрокоагуляции, вызывающих повреждение мезотелиального покрова брюшины. Определенную роль играют швы, лигатуры, высыхание кишечных петель, попадание в брюшную полость инородных тел, в частности талька с перчаток хирурга. Имеет также значение и закрытая травма живота, приводящая к образованию внутрибрюшинных кровоизлияний. Среди различных оперативных вмешательств, приводящих к образованию спаек, чаще всего встречаются аппендэктомия (около 40 %), затем операции по поводу непроходимости кишечника (около 15 %), операции на матке и придатках (до 20 %), травма брюшной полости с повреждением внутренних органов (до 10 %) и другие операции (перфоративная язва, острый холецистит и др. — около 15 %)

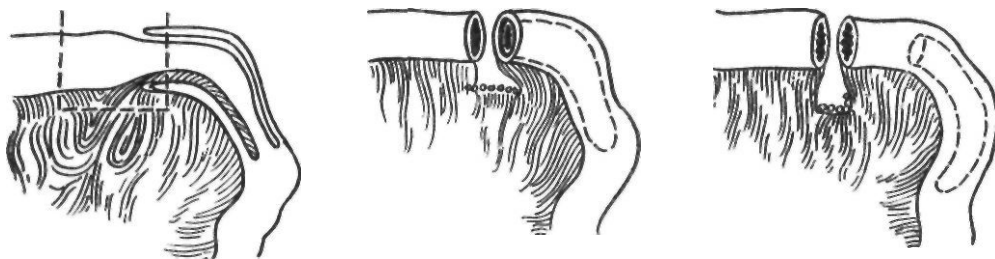


Рис. 185. Резекция инвагината по Oderfeld

(В. С. Маят, А. А. Гринберг, 1968; Д. П. Чухриенко и соавт., 1972, и др.). Окончательно не выяснен вопрос о роли воспалительных процессов в развитии спаек, поскольку опыт показывает, что не всякий воспалительный процесс ведет к развитию спаечной болезни. Хирурги неоднократно наблюдали отсутствие или незначительное количество их в брюшной полости при повторных операциях у больных, перенесших в прошлом разлитой перитонит.

В основе образования спаек лежит способность брюшины вырабатывать в ответ на повреждение склеивающий экссудат. При этом на поврежденную поверхность откладываются нити фибрина, клетки экссудата. Из последних начинает образовываться сеть эластических, коллагеновых волокон, покрывающаяся слоем мезотелиальных клеток. Таким образом, спустя 2—3 ч дефект серозной оболочки брюшины восстанавливается. При нарушении процесса мезотелизации и восстановления перистальтики кишок на лишенных серозной оболочки поверхностях фибрин не рассасывается, между нитями фибрина появляются коллагеновые, а позже эластические волокна, образующие нежные пленчатые плоскостные спайки, расположенные между ближайшими десерозированными участками. Начиная с 7—10-го дня в эти спайки прорастают кровеносные сосуды, а еще позднее из сращенных органов — нервы. Под влиянием перистальтики кишечника спайки начинают растягиваться, располагаясь в зависимости от тяги кишечных петель, происходит уплотнение спаек, образование плотных тканей, шнуров.

Отдельную группу составляют врожденные спайки. К ним относятся описанные Lane (1909) спайки в области илеоцекального узла и конечного отдела подвздошной кишки, а также мембраны или пере-

тяжки, располагающиеся в поперечном направлении по восходящей ободочной кишке. Существует несколько точек зрения о происхождении этих образований. Одни авторы считают, что они являются дополнительным фиксирующим аппаратом для подвздошной, слепой и восходящей ободочной кишок, другие рассматривают их как вспомогательный источник кровоснабжения. Удельный вес врожденных спаек незначителен.

Важное практическое значение имеет профилактика образования спаек. Методы предупреждения образования спаек можно разделить на две группы. К первой относятся мероприятия, направленные на уменьшение травматизации брюшины во время операции, а именно: щадящая техника оперирования, бережное обращение с тканями, тщательный гемостаз и перитонизация десерозированных участков, точные показания к применению тампонов и дренажей, отказ от применения сухих антибиотиков. Во вторую группу входят методы предупреждения образования спаек с помощью введения различных растворов в брюшную полость. Из большого количества веществ, применявшихся внутрибрюшинно, в последние годы широкое распространение получили антикоагулянты, ферментные препараты и кортикостероиды. Применение антикоагулянтов (гепарина, фибринолизина, поливинилпирролидона), а также ферментных препаратов (стрептокиназы, гиалуронидазы) основывается на стремлении уменьшить количество фибрина в брюшной полости, а использование стероидных гормонов (кортизона, гидрокортизона) связано с их способностью угнетать пролиферативную активность мезенхимальной ткани и задерживать образование грануляционной и рубцовой ткани.

Р. А. Женчевский (1965), Т. А. Макаренко (1968) рекомендуют применять раствор фибринолизина в поливинилпирролидоне или полиглюкине (10 000 — 20 000 ЕД фибринолизина в 100 мл полиглюкина) с добавлением 75—125 мг гидрокортизона, который вводят в брюшную полость до 5 раз после операции. Т. Т. Даурова и С. Д. Андреев (1974) используют препараты дюрантного действия — тромболитин и гепарин, применяя их внутривнутрибрюшинно и внутримышечно в убывающей дозировке в течение 10 дней под контролем показателей коагуло- и тромбоэластограммы. Кроме того, в послеоперационный период для предупреждения образования спаек применяют физиотерапевтические методы лечения (диатермию, электрофорез лидазы, ультразвук с гшщокортл^з зоном).

Большое разнообразие внутрибрюшных спаек в зависимости от происхождения, формы, строения и локализации явилось причиной создания многочисленных классификаций. К. С. Симонян (1966) по клиническому течению различает три формы спаечной болезни: острую, интермиттирующую и хроническую. Последняя имеет три варианта клинического течения: 1) специфическая спаечная болезнь (туберкулезной этиологии), перивисцеритная (вызванная различными перипроцессами), аномальная (вызванная лейновскими сращениями, джексоновскими мембранами). Интермиттирующая форма характеризуется короткими приступами и относительно длительными ремиссиями.

Е. О. Непокойчицкий (1974) различает четыре степени распространения внутрибрюшинных спаек: I степень — отдельный тяж или ограниченный процесс поражает не более 50 см тонкой кишки, чаще всего нижний ее отдел. Возможны сращения тонкой кишки с париетальной брюшиной передней брюшной стенки и соседними органами (толстая кишка, мочевого пузыря, матка с придатками); II степень — в спаечный процесс вовлечена тонкая кишка на протяжении до 1 м. Выявляются сращения с операционным рубцом париетальной брюшины передней и боковых стенок живота, с толстой кишкой и другими соседними органами; III степень — внутрибрюшные спайки поражают тонкую кишку на протяжении от 1 до 3 м. Имеются

обширные сращения с сальником, операционным рубцом, париетальной брюшиной, органами брюшной полости. Свободной от спаек оказывается только верхняя часть тонкой кишки; IV степень — тотальный спаечный процесс поражает всю серозную оболочку брюшной полости.

Варианты клинического течения спаечной болезни. Острая спаечная непроходимость в настоящее время является наиболее частой формой механической непроходимости кишечника. Спаечная болезнь является единственным вариантом непроходимости кишечника, который встречается чаще у женщин, чем у мужчин. Острая спаечная непроходимость кишечника может протекать по типу странгуляционной и обтурационной непроходимости. Странгуляционная спаечная непроходимость возникает в результате ущемления или заворота петель с брыжечной шнуровидной спайкой, тяжелыми плоскостными сращениями. Наиболее частым местом препятствия является дистальная половина тонкой кишки. Клинически имеет место картина быстро прогрессирующей странгуляционной непроходимости с выраженной постоянной болью по всему животу. Рано возникает рвота. На брюшной стенке обычно видны послеоперационные рубцы. Живот умеренно вздут на всем протяжении, иногда имеет место локальное вздутие. Положительные симптомы Валя, Склярова. При рентгенологическом исследовании определяется раздутая фиксированная петля кишки, содержащая жидкость и газ.

Обтурационная спаечная непроходимость возникает вследствие перегиба или сдавления кишки спайками без вовлечения в процесс брыжейки и характеризуется периодической схваткообразной болью и рвотой. Могут наблюдаться видимая перистальтика и симптом Склярова.

По данным К. С. Симоняна (1966), интермиттирующая форма спаечной болезни характеризуется рецидивирующим течением. Частые рецидивы спаечной непроходимости протекают по типу обтурации и исчезают под влиянием консервативного лечения. В промежутках между приступами больные отмечают постоянную изнуряющую боль, явления желудочного дискомфорта, диспептические явления, нарушения функции кишечника, похудание,

выраженную лабильность психики. Характерны данные рентгенологического исследования. Задержка контрастного вещества в желудке более 5 ч, в тонкой кишке — более суток или характерное скопление бариевой взвеси в отдельных участках кишечных петель (симптомы галактики, ленты, наличие перистости) типичны для спаечной болезни. Контрастное вещество задерживается в вышележащем отрезке кишечника до тех пор, пока имеется депо его в нижележащих отделах кишки (симптом очередности).

Хроническая спаечная, -болезнь—лаще всего протекает по типу перивисцерита, который характеризуется наличием сращений, перипроцессов, охватывающих различные органы и вызывающих нарушение их функции. Наиболее частой причиной перивисцерита является оперативное вмешательство по поводу авендицита, на матке и придатках. Клинически заболевание характеризуется болью в животе, диспептическими явлениями, периодическим вздутием, задержкой стула и газов. Ухудшение состояния обычно возникает после погрешностей в питании (обильная грубая пища). При установлении диагноза перивисцерита учитывают следующие симптомы. Симптом Розентгеима (1897) — оттягивание левой реберной дуги при наличии спаек желудка и брюшины вызывает боль в животе; симптом Карно — усиление боли при резком разгибании туловища; симптом Леотта — усиление боли при оттягивании и смещении кожной складки живота; симптом Бондаренко — смещение пальпируемого органа перпендикулярно его оси при наличии спаек вызывает боль; симптом Кноха — усиление боли в животе при создании гиперлордоза и уменьшение ее в коленно-локтевом положении больного.

Лечение. Эффективных методов консервативного лечения спаечной болезни, в особенности в межприступный период, не существует. При возникновении болевого приступа и явлений непроходимости кишечника больных госпитализируют в хирургическое отделение, где проводят описанный выше комплекс консервативных мероприятий. При отсутствии эффекта в течение 2-3, ч больных оперируют. Объем оперативного вмешательства при острой спаечной непроходимости должен быть минимальным. При гангрене кишки

показана ее резекция. При наличии массивных конгломератов кишечных петель, когда из-за тяжести состояния больного и выраженности спаечного процесса расхождение спаек рискованно, применяют обходные анастомозы, хотя при этом имеется риск выключения значительной части кишечника. Более радикальные операции (интестинопликация) при острой спаечной непроходимости выполняют редко.

Единственным методом лечения хронической рецидивирующей спаечной непроходимости кишечника является интестинопликация. Суть этой операции заключается в использовании самого процесса спайкообразования для фиксации упорядоченные расположенных во время операции петель кишечника. Впервые об операции подобного типа сообщил Wichmann в 1934 г., который у больной после 12 операций, в том числе и резекций кишки, сшил между собой оставшиеся петли тонкой кишки. Больная умерла через 4 мес от непроходимости, вызванной неудаленным рубцово измененным сальником. Дальнейшая разработка этой операции и внедрение ее в широкую клиническую практику связаны с именем Noble, который в 1937 г. отметил хорошие отдаленные результаты применения интестинопластики у 100 больных. В 1956 г. он отметил хорошие результаты после 1000 интестинопластик.

Техника операции Нобля заключается в следующем (рис. 186). После разъединения спаек и сращений, отступя 12—15 см от илеоцекального угла, укладывают петли тонкой кишки вертикальными витками длиной до 20 см и сшивают непрерывным серо-серозным швом хромированным кетгутом. Противоположные стенки кишечных петель сшивают таким образом, чтобы шов переходил на брыжейку (на 5—6 см). Таким образом сшивают и последующие петли тонкой кишки до связки Трейтца, в результате чего весь кишечник приобретает вид батареи.

В последующем появились различные модификации этой операции (рис. 187). Lord (1951) рекомендовал вместо непрерывного шва производить пликацию узловыми швами из нерассасывающегося материала, Raymond (1952) накладывал узловые швы по свободному краю кишки и толь

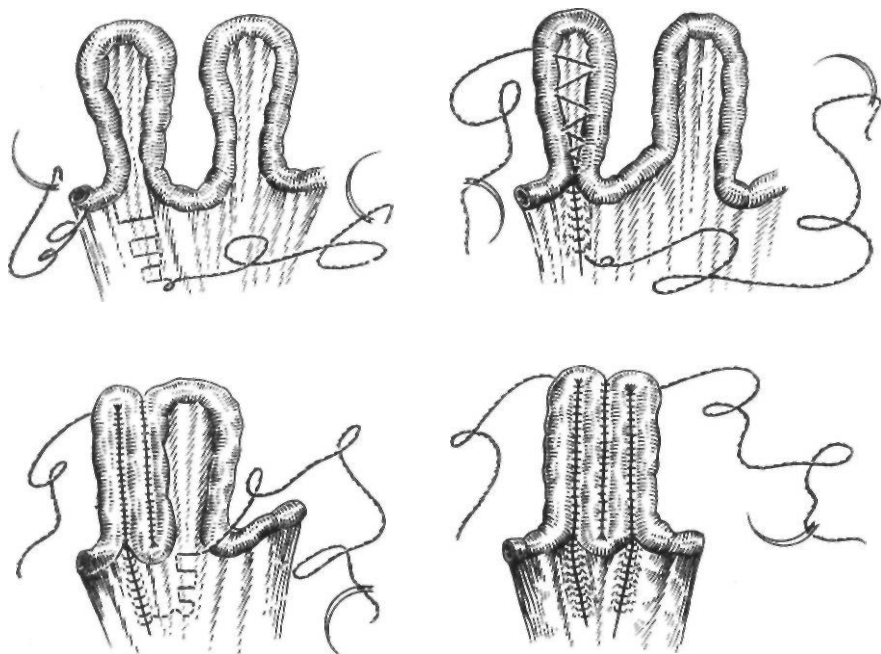


Рис. 186. Операция по Ноблю

ко вблизи углов складываемых петель, Seabrook и Wilson (1954) — на середине расстояния между свободным и брыжеечным краями кишки, Ю. Т. Коморовский (1961) — на уровне $1/3$ полуокружности кишки от брыжеечного края.

Недостатками операции Нобля являются нарушение перистальтики и ограничение подвижности кишечных петель, обусловленные непрерывным кишечным швом, что проявляется тяжелыми послеоперационными парезами, болью, явлениями дискомфорта в отдаленный период. Применение же узловых швов не всегда надежно фиксирует петли кишок между собой. В связи с этим начали производить чрезбрыжеечную интестинопликацию. В 1960 г. Child и Phillips разработали в эксперименте следующую операцию. Петли тонкого кишечника укладывают отдельными витками до 20 см и затем с помощью длинной иглы через все листки брыжейки на расстоянии 3 см от кишки проводят шелковую нить. Затем на расстоянии 3 см нить проводят обратно. Таким образом, получается горизонтально расположенный П-образный шов через все листки брыжейки (рис. 188). Накладывают несколько таких швов. Для прикрытия брыжеечных карманов Roth и соавторы (1962) предло-

жили прикрывать «батарею» петель сверху и снизу краевыми петлями. Однако поперечное расположение швов в оригинальной методике Чайльда — Филлипса создает опасность развития нарушения кровообращения в кишке. Поэтому Ю. Т. Коморовский (1962) предложил накладывать П-образные петли в продольном направлении (рис. 189). Для предупреждения прорезывания П-образных швов через ткани брыжейки Д. П. Чухриенко (1965) рекомендует накладывать П-образные швы с применением опорных лавсановых полосок.

D'Andressian (1971) рекомендует фиксировать при чрезбрыжеечной интестинопликации не весь кишечник, а 2—3 мезентериальными блоками.

Merquet (1973) предложил проводить через брыжейку двойную нить. Одну из двойных нитей протягивают лишь через 2 последних листка брыжейки с обоих концов, после чего нити завязывают на обоих концах. Достаточно двух таких нитей, чтобы фиксировать тонкую кишку.

Внутренние ущемленные грыжи также являются причиной возникновения непроходимости кишечника. Точный диагноз невозможен до операции, за исключением диафрагмальных грыж. Клинически внут-




Рис. 187. Основные методики интестиноплакации:

I — пристеночные: 1 — непрерывный шов по брыжеечному краю кишки (по Ноблю); 2 — узловые швы на уровне $1/3$ полуокружности от брыжеечного края (по Ю. Т. Коморовскому); 3 — швы на середине расстояния между свободным и брыжеечным краями (по Seabrock, Wilson); 4 — швы по свободному краю кишки (по Filhoutand, Raymond); 5 — непрерывный матрацный шов по брыжеечному краю кишки (по Roth и соавторам); 6 — непрерывный гофрирующий шов с предварительным нанесением продольных разрезов серозной оболочки в области шва (по К. С. Симонян); II — чрезбрыжеечные: 1 — поперечные П-образные швы (по Чайльду — Филлипсу); 2 — продольные П-образные швы (по Ю. Т. Коморовскому); 3 — продольные П-образные швы с применением лавсановых упорных полосок (по Д. П. Чухриенко); 4 — шивание с образованием 2—3 мезентеральных блоков (по D'Addressian); 5 — двойной шов со связыванием конечных участков нити (по Merguet); 6 — поперечные П-образные швы с прикрытием карманов брыжейки краевыми петлями кишки; 7 — узловые швы на брыжеечный край кишки и поверхностный листок брюшины брыжейки (по И. Х. Геворкян); 8 — узловой шов на поверхностный листок брыжейки (по Barron, Fallis)

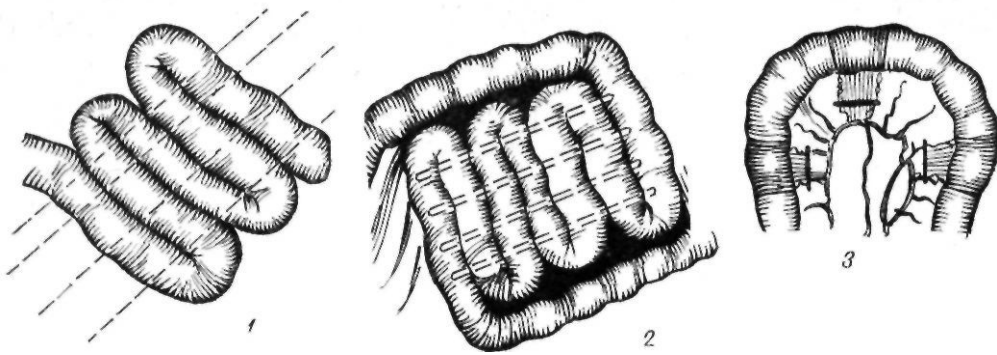


Рис. 188. Интестинопликация по Чайльду — Филлипсу:

1 — проведение нитей через брыжейку; 2 — дополнительная фиксация петель, 3 — расположение швов по отношению к прямым сосудам кишки

ренные ущемленные грыжи проявляются картиной странгуляционной непроходимости соответствующего участка кишечника, чаще всего тонкой кишки. По классификации Ю.Ю. Крамаренко (1956), внутренние брюшные грыжи подразделяются следующим образом.

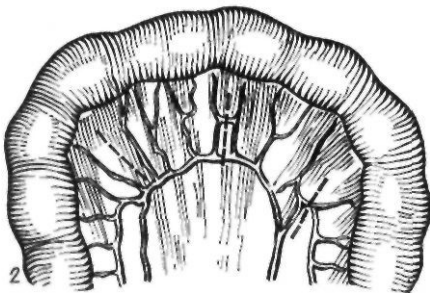
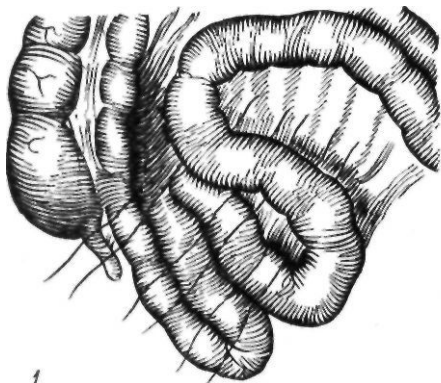


Рис. 189. Интестинопликация по Чайльду Филлипсу в модификации Ю. Т Кермеровского:

П-образные швы проведены через брыжейку тонкой кишки; 2 — расположение швов по отношению к сосудам брыжейки

I. Предбрюшинные: 1) надчревная; 2) надпулочная; 3) околопузырная атипическая.

II. Позадибрюшинные: 1) парадуоденальная; 2) околослепокишечная; 3) околоободочная; 4) межсигмовидная; 5) подвздошно-подфасциальная.

III. Внутривнутрибрюшинные: 1) брыжеечно-пристеночная; 2) сальникового отверстия; 3) срединная через брыжейку поперечной ободочной кишки или чрезободочная грыжа сальниковой сумки, 4) в различных отверстиях сальника, брыжейки тонких кишок, желудочно-ободочной связки и брыжейки червеобразного отростка; 5) в отверстии или кармане серповидной связки печени; 6) прямокишечно-маточного или прямокишечно-пузырного углубления; 7) перепончато-сальниковая.

IV. Внутренние в области тазовой брюшины.

V. Внутренние в области диафрагмы.

Предбрюшинные внутренние ущемленные грыжи встречаются редко. Относительно чаще наблюдаются надпузырные грыжи, которые возникают вследствие попадания кишки в аномальные карманы брюшины, располагающиеся над верхушкой мочевого пузыря в правой или левой надпузырной ямке. Заболевание протекает по типу механической непроходимости кишечника. Лечение оперативное и заключается в рассечении ущемляющего кольца и ликвидации грыжевого кармана.

Чаще всего среди внутренних грыж встречается парадуоденальная грыжа. Различают левостороннюю и правостороннюю парадуоденальные грыжи. При левосторонней грыже грыжевые ворота образованы сверху складкой брюшины, в которой проходит нижняя брыжеечная вена, снизу и сзади — париетальной брюшиной, покрывающей поджелудочную железу. Грыжевой мешок (брюшинный карман) распространяется иногда от позвоночника

до селезенки. В эту полость обычно помещается несколько петель или вся тонкая кишка. Характерным для парадуоденальной грыжи является то, что из кармана выступают два отрезка тонкой кишки, а толстая кишка лежит в брюшной полости, окаймляя грыжевой мешок. При правосторонней грыже в верхнем крае грыжевых ворот проходит верхняя брыжеечная артерия. Клиническая картина характеризуется высокой непроходимостью тонкой кишки. Дооперационная диагностика практически невозможна. Лечение оперативное. Рассекать грыжевые ворота следует сзади, так как спереди проходит нижняя брыжеечная вена. Входные ворота ушивают.

Ущемление в карманах слепой и ободочной кишок встречается очень редко. Околослепокишечная грыжа протекает по типу низкой острой непроходимости кишечника. Правильный диагноз устанавливают во время операции. Межсигмовидная грыжа образуется при попадании петли кишки в карманы брюшины, располагающиеся в основании брыжейки сигмовидной ободочной кишки. Сверху от входа в этот карман проходят нижняя брыжеечная артерия, сосуды сигмовидной ободочной кишки, недалеко проходит левый мочеточник. Лечение хирургическое.

Грыжа сальникового отверстия возникает в результате прохождения петель кишечника в сальниковую сумку через одноименное отверстие позади печеночно-дуоденальной связки. Клинически проявляется как высокая непроходимость тонкой кишки. Во время операции для облегчения выведения петель кишечника следует применять мобилизацию двенадцатиперстной кишки по Кохеру. Петли кишечника могут проникать в сальниковую сумку также через отверстия в брыжейке поперечной ободочной кишки (срединная грыжа брыжейки поперечной ободочной кишки). Редко также встречаются ущемления в различных отверстиях сальника, брыжейки, серповидной связки печени, в суженном складками брюшины прямокишечно-маточном или прямокишечно-пузырном углублении, в карманах и отверстиях широкой связки матки.

Диафрагмальные грыжи могут ущемляться в пищеводном отверстии диафрагмы, а также в местах неполного соединения, сращения частей диафрагмы (сзади в по-

яснично-реберном треугольнике, спереди в грудино-реберном треугольнике), в посттравматических разрывах диафрагмы. Ущемление диафрагмальной грыжи обычно наблюдается слева, так как справа этому препятствует печень. Чаще всего ущемляются желудок, тонкая и ободочная кишки, реже селезенка. Клиническая картина зависит от вида ущемленного органа, степени сдавления его. Характерными признаками являются боль в надчревной области, в левом подреберье или левой половине грудной клетки с иррадиацией в левое плечо, рвота (иногда с примесью крови). Важным методом диагностики является рентгенологическое исследование, позволяющее определить в одних случаях гидропневмоторакс или затемнение левой половины грудной клетки, в других - чаши Клойбера в грудной клетке. Прием контрастного вещества внутрь также помогает диагностике. Лечение оперативное. Характер доступа зависит от локализации и вида грыжи, общего состояния, возраста больного. Абдоминальный доступ менее травматичен, позволяет произвести тщательную ревизию брюшной полости и выполнить резекцию нежизнеспособного участка кишки. Торакальный доступ обеспечивает лучший подход к диафрагме, облегчает мобилизацию выпавшего органа, в особенности при травматических грыжах, сопровождаемых сращениями.

Обтурационная непроходимость кишечника возникает вследствие полной или частичной закупорки просвета кишки без нарушения кровообращения в ее брыжейке. Закрытие просвета кишки может быть обусловлено опухолью, рубцовым стенозом кишки, наличием в просвете кишки желчного камня, кишечных паразитов, сдавлением кишки извне опухолью, инфильтратом. Более чем у половины больных причиной обтурационной непроходимости является рак толстой кишки. Вопросы хирургической тактики при раке толстой кишки, опухолях тонкой кишки мы рассматривали в соответствующих разделах, поэтому остановимся на более редких, но имеющих практическое значение видах обтурационной непроходимости кишечника.

Желчнокаменная непроходимость. Непроходимость кишечника, обусловленная желчными камнями, относится к относи-

тельно редким, но тяжело протекающим осложнением желчнокаменной болезни. Этот вид непроходимости встречается преимущественно у женщин пожилого возраста и сопровождается очень высокой летальностью.

Желчные камни, вызывающие закупорку просвета кишки, обычно крупные — от 2 до 5 см в диаметре. Они попадают в кишечник через патологические внутренние пузырно-кишечные свищи. Последние образуются вследствие спаяния желчного пузыря с кишкой и пролежня, обусловленного длительно находящимся в пузыре крупным желчным камнем. Чаще всего образуются свищи между желчным пузырем и поперечной ободочной кишкой, желудком и двенадцатиперстной кишкой. При попадании в двенадцатиперстную и тощую кишки и последующем перемещении камня в относительно узкую подвздошную кишку может развиться непроходимость.

Заболевание начинается с выраженного приступа боли в правом подреберье. Затем состояние больного улучшается, боль утихает, но не исчезает полностью и начинает перемещаться в правую подвздошную область. Появляются вздутие живота, задержка стула и газов. Во время приступа боли наблюдается усиление перистальтики. В диагностике непроходимости кишечника, вызванной желчными камнями, важную роль играет рентгенологическое исследование. При этом наряду с обычными рентгенологическими признаками непроходимости кишечника выявляют газ в желчных путях как следствие внутреннего желчного свища, тень конкремента вне тени желчного пузыря, а также контрастное вещество в желчных путях.

Лечение хирургическое. Характер оперативного вмешательства зависит от тяжести состояния больного и изменений в кишечнике. Обычно удаляют камень путем энтеротомии. При удовлетворительном общем состоянии больного возможно одновременное удаление желчного пузыря и ушивание свищевого отверстия в кишке.

Непроходимость кишечника, вызванная глистами. Непроходимость при глистной инвазии обусловлена самими паразитами, количество которых может достигать 600—900, а также воздействием их токсинов. Наблюдаются следующие виды острой не-

проходимости кишечника, вызванной глистами: 1) обтурационная; 2) аскаридная, осложненная инвагинацией; 3) заворот петли, переполненной аскаридами (И. М. Рохкинд, 1938).

Заболевание начинается внезапно с появления острой боли в области пупка. Больной бледен, беспокоен, часто наблюдается рвота. Живот вздут незначительно. Иногда пальпаторно определяется опухолевидное образование. В периферической крови часто наблюдается эозинофилия. Установлению диагноза помогают анамнестические данные. После установления точного диагноза проводят консервативные мероприятия (спазмолитические средства, клизмы, грелки). При отсутствии эффекта, а также при подозрении на наличие осложнений производят лапаротомию. При наличии большого клубка глистов и невозможности перемещения его в толстую кишку выполняют энтеротомию и удаляют глисты. Если в месте скопления глистов кишка оказывается неполноценной, показана резекция кишки вместе с глистами. В послеоперационный период во всех случаях проводят дегельминтизацию.

Динамическая непроходимость кишечника. Причинами динамической непроходимости кишечника являются функциональные нарушения моторной функции мускулатуры кишок. В зависимости от характера этих нарушений различают два основных вида динамической непроходимости: паралитическую и спастическую.

Паралитическая непроходимость обусловлена угнетением тонуса и перистальтики мускулатуры кишечника. Для ее возникновения не обязательно, чтобы был поражен весь кишечник. Нарушение моторики в какой-либо его части приводит к застою в вышележащих участках кишечника. Паралитическая непроходимость развивается после оперативных вмешательств, травм брюшной полости, при перитоните, забрюшинных гематомах, интоксикации.

Клинически паралитическая непроходимость кишечника характеризуется умеренной болью или полным ее отсутствием. Наблюдается стойкая задержка стула и газов. Позже присоединяется рвота. Больной вял, обезвожен. Язык сухой. Живот умеренно вздут. Перистальтика кишечника полностью отсутствует. При рентгенологическом исследовании

довании обнаруживается вздутие всего кишечника. Определяется небольшое количество чаш. Они небольших размеров, с нечеткими контурами, располагаются на одном уровне. Отсутствует переливание жидкости по кишке. Рентгенологическая картина не меняется при динамическом наблюдении.

Лечение паралитической непроходимости консервативное. Проводят длительную декомпрессию желудка и кишечника путем введения зонда через нос, налаживают парентеральное питание, корректируют нарушения водно-солевого обмена. Для воздействия на вегетативную нервную систему применяют симпатолитические средства (орнид) при условии нормального артериального давления, ганглиоблокаторы, для стимуляции моторики кишечника назначают прозерин, питуитрин, убретид.

Спастическая непроходимость практически не наблюдается. Обычно она носит характер спастико-паралитической непроходимости. Причинами ее являются: 1) раздражение кишечника грубой пищей, инородными телами, глистами; 2) интоксикация (свинцом, никотином, аскаридным токсином); 3) заболевания центральной нервной системы (истерия, неврастения, *tabes dorsalis*).

Спастическая непроходимость кишечника характеризуется сильной схваткообразной болью по всему животу. Больной ведет себя беспокойно. Часто наблюдается рвота. Задержка стула и газов непостоянная. Общее состояние больного изменяется незначительно. Живот мягкий, втянут, при пальпации малоболезненный. Пульс нормальный, артериальное давление может быть несколько повышено, в частности при свинцовой колике. Рентгенологическая картина не характерна. В большинстве случаев после применения тепла, поясничной новокаиновой блокады, спазмолитических средств, клизмы приступ купируется.

ПЕРИТОНИТ

Этиология. Острый гнойный перитонит у большинства больных возникает как осложнение различных заболеваний органов брюшной полости. Причинами разлитого гнойного перитонита являются острый аппендицит (53,3 %), заболева-

ния желчного пузыря и поджелудочной железы (22,2 %), послеоперационный перитонит (13,2 %), перитонит вследствие перфорации желудка и кишечника (11,3 %) (А. А. Шалимов и соавт., 1969). Реже он развивается после проникающих и закрытых повреждений органов брюшной полости. У ряда больных острый гнойный перитонит возникает в результате перехода воспалительного процесса на брюшину — при гнойных процессах в брыжеечных и забрюшинных лимфатических узлах, флегмоне забрюшинной клетчатки, паранефрите. Перитонит может присоединиться к гнойным процессам, ранее развившимся в соседних полостях и органах (к гнойному плевриту, медиастиниту, перикардиту).

Ведущую роль в инфицировании брюшной полости при остром гнойном перитоните играют кишечная палочка и стафилококк, реже его вызывают стрептококк, палочка сине-зеленого гноя. Кишечную палочку обнаруживают у 60—80 % больных (М. И. Кузин и соавт., 1970; В. С. Маят и соавт., 1971).

Первичный острый перитонит встречается редко. Он вызывается пневмококком, гонококком и стрептококком. При стрептококковом перитоните инфекция проникает гематогенным путем после ангины, гриппа. При пневмококковом перитоните инфицирование может происходить гематогенным путем (при пневмонии) или через влагалище, матку и трубы (при вульвовагините). Весьма редко встречается токсико-аллергический и ревматический перитонит, который имеет доброкачественное течение.

Отдельную группу составляет специфический перитонит, к которому относятся туберкулезный перитонит, актиномикоз и сифилис брюшины.

П а т о л о г и ч е с к а я а н а т о м и я острого гнойного перитонита зависит от источника возникновения заболевания, характера микробной флоры, давности процесса, распространенности поражения, общего состояния больного, реактивности организма.

Наиболее выражены изменения в самой брюшине и в органах пищеварительной системы. В начальных стадиях заболевания наблюдается гиперемия брюшины, особенно ее висцерального листка, в месте источника перитонита, в сальнике. Поверх-

ность брюшины теряет свой блеск, становится тусклой, шероховатой. На брюшине появляются тонкие, легко снимающиеся наложения фибрина. Определяются мелкие узелки, представляющие собой кругло-клеточные инфильтраты. Обычно в брюшной полости образуется экссудат (исключение составляет так называемый молниеносно протекающий перитонеальный сепсис). Вначале экссудат желтоватый, без примеси фибрина, содержит небольшое количество лейкоцитов. Повышенное содержание фибрина в серозном экссудате свидетельствует о серозно-фибринозном перитоните. При увеличении содержания лейкоцитов в экссудате последний становится серозно-гнойным или гнойным. При перфорации кишки, особенно толстой, или гангрене кишечника экссудат может быть гнилостным с характерным запахом, иногда с примесью частичек кала. При нарушении кровообращения кишечника, тромбоза брыжечных сосудов, странгуляционной непроходимости в брюшной полости появляется геморрагический выпот. Экссудат обычно скапливается в малом тазу, поддиафрагмальном пространстве, между петлями кишок.

При гистологическом исследовании в брюшине определяются большие дефекты эпителиального покрова, гиперемия подлежащего слоя, некробиоз и некроз его, а также лейкоцитарная инфильтрация (И. В. Давыдовский, 1938). Значительные изменения наблюдаются со стороны вегетативной нервной системы. При прогрессирующем течении перитонита отмечается обеднение чревного сплетения ганглионарными клетками, что обуславливает необратимость возникающих изменений (Е. В. Рыжов, 1958).

Особого внимания заслуживают изменения со стороны желудочно-кишечного тракта. Желудок расширяется, становится дряблым, истонченным. Часто он переполнен желчью, кишечным содержимым. В слизистой оболочке обнаруживаются явления геморрагического гастрита. Моторика желудка полностью отсутствует. Петли кишечника резко растянуты, отечны, переполнены жидким содержимым, которое при надавливании переливается из петли в петлю. Во всех слоях кишечной стенки обнаруживаются воспалительные инфильтраты и кровоизлияния. Печень увеличена

в размерах, полнокровна, выражены явления паренхиматозной и жировой дистрофии. Наряду с этим отмечается значительное обеднение печени гликогеном.

Изменения в селезенке наступают обычно при длительном или септическом течении перитонита. В таких случаях отмечается септическая гиперплазия селезенки. В почках наблюдаются явления паренхиматозной жировой дистрофии, у тяжелобольных развивается картина острого нефрита, а иногда и выраженного геморрагического нефрита. Резкие изменения наблюдаются в надпочечниках. Они характеризуются распадом клеток коркового вещества и обеднением мозгового вещества.

При тяжелом течении перитонита наблюдаются изменения со стороны сердца и легких. Сердечная мышца становится дряблой, в ней имеются участки жирового перерождения, белковой дистрофии, а в некоторых случаях — и явления миокардита. В легких наблюдаются застойные явления, участки гипостаза, иногда довольно обширные. У некоторых больных в результате распространения воспалительного процесса с брюшины по лимфатическим путям возникает эмпиема плевры.

К л а с с и ф и к а ц и я . Общепринятой классификации перитонита до настоящего времени не существует.

Мы пользуемся следующей классификацией острого перитонита.

По этиологии: 1) первичный; 2) вторичный: аппендикулярный, холецисто-панкреатический, перфоративный, травматический, некротическо-пропотный, послеоперационный, гинекологический и др.

По распространенности: первичный местно-ограниченный, диффузно-разлитой, общий, вторичный местно-ограниченный.

По тяжести интоксикации: I степень — состояние больного удовлетворительное (лейкоцитоз до $10 \cdot 10^9/\text{л}$ без эозино- и лимфопении, артериальное и центральное венозное давление стабильное, в пределах нормы, пульс до 100 уд/мин, обезвоженности нет, биохимические показатели без отклонений от нормы); II степень — состояние средней тяжести (лейкоцитоз выше $10 \cdot 10^9/\text{л}$ без эозино- и лимфопении, артериальное и центральное венозное давление на нижних границах нормы, пульс до 120 уд/мин, умеренно выражены признаки обезвоженности организма, гипопроteinемия, гипохлоремия); III степень — состояние больного тяжелое: лейкоцитоз достигает $16 \cdot 10^9/\text{л}$ и выше, эозино- и лимфопения, артериальное давление максимальное ниже 13,3 кПа (100 мм рт. ст.), а минимальное — 6,7 кПа (50 мм рт. ст.) и ниже, пульс нитевидный, центральное венозное давле-

ние ниже 588,4 Па (60 мм вод. ст.) или выше 1176,8 Па (110 мм вод. ст.), резко выражены признаки обезвоженности организма, гипопротейемия, гипохлоремия, гипонатриемия, гипокалиемия, высокое содержание мочевины, остаточного азота, молочной и пировиноградной кислот, билирубина; IV степень, или терминальное состояние (артериальное давление и пульс не определяются, дыхание поверхностное, сознание отсутствует).

В патогенезе острого гнойного воспаления брюшины ведущую роль играют следующие факторы: 1) патогенные микроорганизмы; 2) интоксикация; 3) гиповолемия; 4) глубокие нарушения обмена веществ.

Бактериальное заражение брюшины является ведущим патогенетическим звеном в развитии перитонита. Первая реакция со стороны брюшины на поступление патогенных микроорганизмов или гноя заключается в расширении сосудистой сети и возникновении воспалительной гиперемии. Наряду с этим увеличивается проницаемость сосудов и образуется перитонеальный экссудат. В ранних стадиях экссудат обычно серозный, без нитей фибрина, затем содержание фибрина значительно увеличивается и он откладывается на серозных поверхностях в виде нитей или хлопьев.

Воздействие бактериальных токсинов на брюшину приводит к слушиванию и гибели различных клеточных элементов, которые, поступая в экссудат, способствуют развитию воспалительного процесса.

Важным фактором, усугубляющим тяжесть инфекционного процесса при перитоните, является поступление микроорганизмов в кровь (бактериемия). В большинстве случаев из крови высевают те же виды бактерий, которые обнаруживаются в экссудате брюшной полости.

Вопрос о сущности интоксикации при перитоните окончательно не выяснен. Длительное время ее связывали преимущественно с образованием и всасыванием из брюшной полости эндо- и экзотоксинов, индола и скатола, фенола и крезола. Одни авторы считали, что токсическими веществами являются холин и неврин (Nesbitt, 1899), другие - протеины (Murphy, Brooks, 1915), гистамин (В. В. Федорова, 1960; А. Ф. Жлоба, 1968), избыток адреналина и дефицит ацетилхолина (О. С. Кочнов, 1962), амиак (Я. Ошанкий, 1968). По мнению ряда исследователей, причиной интоксикации являются глубокие нарушения межлужочного обмена, в частности белкового, водно-солевого (Д. А. Арапов, 1956; Ю. Н. Садыхов, 1957, и др.).

К. С. Симонян и соавторы (1971) на основании собственных экспериментальных исследований пришли к выводу, что в начальной, реактивной фазе перитонита, интоксикация является не следствием всасывания токсических веществ из брюшной полости, а результатом изменения деятельности нервных центров, чувствительность которых повышается под влиянием биологически активных веществ, являющихся в свою очередь продуктом возникающей реакции. Л. И. Скатиц и А. Б. Полозов (1971) обнаружили при перитоните нарушение функции вегетативной нервной системы в виде угнетения тонуса симпатической части вегетативной нервной системы и снижения содержания ацетилхолиноподобных веществ, а также активность холинэстеразы. В поздних стадиях перитонита интоксикация обусловлена токсическими веществами, циркулирующими в крови. Изучение свойств воспалительного экссудата, а также веществ, десорбируемых с фибрина крови при экспериментальном каловом перитоните и фибриновых пленок, взятых из брюшной полости во время операции, привели К. С. Симоняна и соавторов (1971) к выводу, что фибрин, выпадающий в брюшную полость на различных стадиях перитонита, сорбирует токсические вещества, вызывающие паралич кишечной мускулатуры, и играет таким образом важную роль в механизме дезинтоксикации. Исследование природы адсорбируемых токсических веществ показало, что при перитоните выпадение фибрина сопровождается сорбцией на его поверхности наряду с микробными токсинами и других токсических веществ неизвестной природы (К. С. Симонян с соавт., 1971).

Интересные данные о природе токсических веществ при перитоните получены за последнее время.

Как и при любом воспалительном процессе, в ответ на попадание инфекционного начала в брюшную полость в последнюю начинает мигрировать большое количество лейкоцитов. Распад их приводит к выделению гидролитических и протеолитических ферментов, содержащихся в лизосомах лейкоцитов. К этим ферментам относятся катепсины, которые по своей специфичности сходны с пепсином, трипсином и химотрипсином (В. В. Мосолов, 1971). Попадая в брюшную полость, протеолитические ферменты способствуют дальнейшему прогрессированию в ней воспалительного процесса, а поступая в сосудистое русло, приводят к нарушению функций жизненно важных органов и систем. По мнению ряда авторов, интоксикация при перитоните в значительной степени обусловлена этими ферментами (Г. А. Ивашкевич* 1971, 1972). Как установил Г. А. Ивашкевич (1972), ферменты типа трипсина резко

тормозят перистальтику кишечника и приводят к его парезу и параличу. Ферменты также способствует возникновению метастатических гнойных очагов.

Таким образом, по мере развития перитонита возникают тяжелые нарушения моторики кишечника. В результате развившегося пареза и последующей паралитической непроходимости кишечника происходит застой кишечного содержимого с его разложением, образованием большого количества газов и растяжением кишечных петель. Нарушение процессов всасывания наряду с повышением проницаемости сосудов приводит к усиленному выделению и скоплению жидкости в просвете кишечника и обезвоживанию организма. На высоте развития острого перитонита происходят значительные потери жидкости, прежде всего из внеклеточного сектора. Трансудация большого количества жидкости и выделение пищеварительных соков в просвет кишечника сопровождаются потерей белка и электролитов. Состояние усугубляется присоединяющейся рвотой. Потеря плазмы крови на высоте развития паралитической непроходимости может достигать исходного ее количества. Все это наряду с потерей жидкости, белка и солей при экссудации в свободную брюшную полость приводит к резкому снижению объема циркулирующей крови, гипоксии, нарушению микроциркуляции, неадекватной перфузии тканей, то есть к развитию состояния шока.

Нарушения микроциркуляции возникают в результате активизации симпатико-адреналовой системы, вызывающей шунтирование крови по артериовенозным анастомозам, что приводит к недостаточности перфузии тканей. При шунтировании крови через артериовенозные анастомозы происходит заброс крови в венозный конец капилляра и застой ее в этом участке сосудистого русла. Это способствует агрегации эритроцитов, нарушению свертываемости крови и образованию внутрисосудистых сгустков.

При остром гнойном перитоните можно наблюдать две разновидности шока: гиповолемический и токсический. Гиповолемический шок характеризуется развитием циркуляторной недостаточности, которая вызывается значительным снижением объема циркулирующей крови в основном

за счет выраженного уменьшения плазматического объема, потери внеклеточной жидкости, обезвоживания организма, возникающего в результате накопления в брюшной полости экссудата с высоким содержанием белка, а также вследствие рвоты. Потери жидкости при перитоните могут достигать 9—10 л в сутки, белка — 300 г в сутки. Недостаточность кровообращения при гиповолемическом шоке характеризуется изменением минутного объема сердца, падением артериального и центрального венозного давления, уменьшением скорости кровотока, значительным снижением сократительной функции миокарда, развитием энергетически-динамической недостаточности миокарда.

В патогенезе гиповолемического шока, сердечно-сосудистой недостаточности при перитоните играют роль кинины, освобождающиеся в результате действия ферментов и эндотоксинов и вызывающие расширение мелких сосудов и увеличение сосудистой проницаемости (Ofstad, 1970).

Реже циркуляторная недостаточность развивается вследствие эндотоксиновой интоксикации (бактериально-эндотоксиновый шок). В этом случае она является результатом комплексного воздействия бактериальных токсинов на сердце, сосуды и прямого влияния на клеточный метаболизм. Характерными для токсического шока являются гипотензия, тахикардия, гектическая температура, бледность кожи. Гемодинамические сдвиги проявляются снижением сердечного выброса, увеличением периферического сосудистого тонуса и удлинением времени циркуляции крови. Увеличение периферического сопротивления свидетельствует о том, что гипотензия не обусловлена сосудистым коллапсом. При этом отсутствуют признаки гиповолемии (выраженные изменения гематокрита, центрального венозного давления, диуреза). Близкие к нормальным показатели центрального венозного давления свидетельствуют об отсутствии сердечной недостаточности.

Одновременно с циркуляторной недостаточностью при перитоните наблюдаются тяжелые нарушения электролитного обмена. Последние характеризуются снижением содержания натрия в эритроцитах, плазме крови, моче. Это объясняется потерей натрия с рвотой, перемещением

его внутрь клетки и в экссудат (Я. Ощакский, 1967). Изменение содержания калия характеризуется снижением общего содержания его в организме. Повышение уровня калия во внеклеточном пространстве вызвано выделением его из клеток, где он замещается натрием, и задержкой его во внеклеточном пространстве в результате снижения функции почек. При сохраняющейся функции почек содержание калия в крови значительно снижается.

Развивающиеся при остром гнойном перитоните нарушение микроциркуляции и гипоксия приводят к изменению метаболизма, в частности к увеличению анаэробного метаболизма и метаболическому ацидозу. При больших потерях калия развивается метаболический алкалоз.

Легочная вентиляция при остром гнойном перитоните также значительно нарушается. Вздутие кишечника, воспалительный процесс приводят к высокому стоянию диафрагмы, нарушению ее функции. В результате возникают ателектазы легких, гипоксия, дыхательная недостаточность, что снижает возможности компенсации метаболического ацидоза путем углубления и учащения дыхания.

Из-за больших потерь белка развивается гипопротейемия. Содержание белка в сыворотке крови в разгар заболевания может составлять 40—50 г/л. Наряду со снижением содержания общего белка наблюдается выраженная диспротеинемия, характеризующаяся значительным и быстрым снижением содержания альбуминов, относительным повышением количества глобулинов, изменением альбумино-глобулинового коэффициента.

Важными звеньями в патогенезе острого гнойного перитонита являются нарушения функции почек и печени. Следствием гиповолемии является уменьшение почечного кровотока, скорости клубочковой фильтрации и минутного диуреза, что приводит к олигурии, увеличению содержания остаточного азота, мочевины и креатинина в крови и в экссудате.

Бактерии и их токсины проникают из брюшной полости по воротной вене в печень и часто изменяют функции гепатоцитов. Это находит свое выражение в нарушении белковообразующей, гликогенообразующей, дезаминирующей, мочевинообразующей функций печени. Вследствие

нарушений гемодинамики, гиповолемии, бактериально-эндотоксического шока развивается ишемия печени и почек с гипоксией, что иногда приводит к развитию печеночно-почечной недостаточности. В таких случаях нарастает гипопротейемия, увеличивается содержание прямого билирубина, калия, нарастает активность трансаминаз, держится гипергликемия, снижаются диурез, клубочковая фильтрация, клиренс мочевины.

Распространенные формы гнойного перитонита характеризуются развитием гиперкоагуляции крови на фоне угнетения функциональной активности противосвертывающей системы. Это состояние свертывающей системы крови обусловлено увеличением содержания фибриногена и тромбопластиновой активности, снижением антикоагулянтной (гепариновой) и фибринолитической активности крови (И. И. Кальченко, Д. П. Павловский, 1971).

Изменения функционального состояния коркового вещества надпочечников при гнойном перитоните характеризуются увеличением секреции глюкокортикоидов, особенно в реактивную фазу. Нарушения нейрогуморальной регуляции, интоксикация приводят к угнетению иммунологических механизмов (фагоцитарной активности лейкоцитов, образования антител). Снижение количества у^{ТТХ}булинов при остром гнойном перитоните также свидетельствует об угнетении иммунной реактивности.

Клиническая картина и течение острого гнойного перитонита определяются состоянием иммунологических сил организма, видом, количеством и вирулентностью возбудителя, адекватностью предпринимаемого лечения. В одних случаях перитонит начинается внезапно (перфорация язвы, разрыв кишечника), в других — возникает как следствие воспалительного процесса в одном из органов брюшной полости (острый аппендицит, острый холецистит, острый панкреатит и др.)

Большой перитонитом принимает вынужденное положение на спине или полусидя с приведенными к животу ногами. Сознание ясное, часто сохраняется до самой смерти. При ухудшении состояния возникает эйфория. Черты лица заострены, кожа бледная,

покрыта холодным потом, конечности холодны на ощупь, синюшны. Язык сухой. Отмечается сильная жажда. Артериальное давление обычно снижено и падает по мере прогрессирования воспалительного процесса. Пульс частый, до 120—140 в 1 мин, слабого наполнения. Дыхание частое, поверхностное. Развивающийся парез кишечника приводит к высокому стоянию диафрагмы и еще большему нарушению акта дыхания. Температура тела обычно повышена до 38 °С и более, но иногда остается субфебрильной или нормальной. Как правило, обнаруживается расхождение между небольшим повышением температуры тела и значительным учащением пульса. Диурез снижен. По мере прогрессирования перитонита развивается анемия, нарастает лейкоцитоз со сдвигом лейкоцитарной формулы влево.

Местным симптомом перитонита является боль в животе, которая вначале локализуется в месте расположения источника перитонита, а затем распространяется по всему животу. По мере прогрессирования интоксикации боль ослабевает. При пальпации определяется разлитая болезненность по всему животу, наиболее выраженная в области первичного очага. Почти у всех больных определяется симптом Щеткина — Блюмберга. Одним из наиболее характерных симптомов, наблюдаемых в основном в реактивной фазе, является напряжение мышц брюшной стенки, выраженность которого бывает различной, от незначительной, с трудом выявляемого, до доскообразного живота. Для выявления незначительного мышечного напряжения необходима осторожная поверхностная пальпация. В поздних стадиях по мере нарастания вздутия кишечника, накопления экссудата напряжение мышц брюшной стенки значительно уменьшается. Для поздних стадий перитонита характерно вздутие живота, обусловленное паралитической непроходимостью кишечника и атоническим расширением желудка. Постоянным симптомом становится рвота, вначале прозрачной жидкостью, затем желчью и, наконец, темным кишечным содержимым со зловонным запахом. При исследовании через прямую кишку при разлитом гнойном перитоните отмечается резкая болезненность и нависание передней стенки прямой кишки.

Отличается течение острого гнойного перитонита у стариков и детей. В старческом возрасте на первый план выступает снижение интенсивности боли или позднее ее появление, хотя болевой синдром бывает так же часто, как и у больных других возрастных групп. Боль в области первичного очага слабо выражена. Чаще наблюдается разлитая боль по всему животу. Напряжение мышц брюшной стенки также нередко менее выражено. Наряду со стертой местными симптомами наблюдается более выраженное ухудшение состояния больного.

У детей воспалительный процесс в брюшной полости отличается склонностью к быстрой генерализации. Большая интенсивность всасывания продуктов воспаления из брюшной полости способствует развитию тяжелой интоксикации с глубокими нарушениями гомеостаза.

Послеоперационный перитонит является наиболее частой причиной летальных исходов после операций на органах брюшной полости. Он развивается вследствие недостаточности культи двенадцатиперстной кишки, несостоятельности пищеводно-кишечного или пищеводно-желудочного анастомоза, реже — желудочно-кишечного или межкишечного анастомоза, вытекания желчи после операций на печени и желчных путях. Клиническая картина послеоперационного перитонита у многих больных нечетко выражена, что обусловлено операционной травмой. В ранней диагностике послеоперационного перитонита большое значение имеет необъяснимый парез кишечника. Другие симптомы — боль, напряжение мышц брюшной стенки, изменения гемодинамики, психические нарушения — появляются в поздний период, когда оперативное вмешательство уже не помогает. У некоторых больных послеоперационный перитонит протекает под маской дыхательной недостаточности. В таких случаях местные признаки выражены слабо, преобладают общие изменения: потливость, гипертермия, тахикардия, повышенное артериальное давление, то есть отсутствуют признаки гиповолемии.

В диагностике перитонита большое значение имеют ультразвуковые методы исследования, которые помогают определить состояние печени и желчных ходов, желчного пузыря, почек, яичников, матки, ма-

точных труб, мочевого пузыря. В сомнительных случаях применяют лапароскопию, которая позволяет выявить экссудат и определить его характер, а также степень воспалительных изменений самой брюшины.

Острый гнойный перитонит, особенно в терминальной стадии, может осложняться печечно-почечной недостаточностью. Причиной ее являются гиповолемия, интоксикация, сопровождающиеся нарушением микроциркуляции, гипоксией печени и почек, ацидозом. Возникновению печечно-почечной недостаточности способствуют сопутствующие хронические заболевания печени и желчных путей. Клинически печечно-почечная недостаточность при остром гнойном перитоните характеризуется прогрессирующим ухудшением общего состояния, адинамией, гипертермией, повторным коллапсом, желтухой. В крови отмечаются гипопроteinемия, гипергликемия, гипербилирубинемия, снижение протромбиновой активности, содержания трансаминаз и других ферментов, свидетельствующих о повреждении гепатоцитов.

Лечение. Современный этап учения о перитоните характеризуется, с одной стороны, комплексным подходом к его лечению, предусматривающим сочетание различных способов воздействия на патогенетические звенья, а с другой — поиском новых методов и средств лечения. Составными элементами такого комплексного лечения являются: 1) хирургическое вмешательство; 2) дезинтоксикационная терапия; 3) коррекция нарушений гомеостаза; 4) антибиотикотерапия; 5) гипотермия; 6) борьба с динамической непроходимостью кишечника. Лечение местного и разлитого перитонита обычно заключается в оперативном вмешательстве с устранением источника перитонита, туалете брюшной полости, внутрибрюшинном введении антибиотиков с последующей антибактериальной (общей и местной) и дезинтоксикационной терапией в послеоперационный период.

Наибольшие трудности представляет лечение распространенных форм, в особенности общего гнойного перитонита.

Лечение разлитого и общего гнойного перитонита заключается в раннем оперативном вмешательстве, которому должна

предшествовать недлительная, но достаточная предоперационная подготовка. В предоперационный и особенно в послеоперационный периоды проводят энергичные мероприятия по борьбе с гиповолемией, нарушениями водно-солевого обмена и метаболизма, интоксикацией, инфекцией, а также паралитической непроходимостью кишечника.

Как уже было отмечено выше, у большинства больных с разлитым гнойным перитонитом отмечается гиповолемический шок. Реже встречается эндотоксический шок. Целью предоперационной подготовки является уменьшение интоксикации и устранение нарушений гемодинамики, водно-электролитного баланса. Длительность предоперационной подготовки не должна превышать 3—4 ч. Для осуществления дифференцированной терапии перитонита необходимо постоянно контролировать показатели: 1) гемодинамики (пульс, артериальное давление, центральное венозное давление); 2) содержания калия, натрия, хлора в плазме крови и эритроцитах; 3) кислотно-основного состояния; 4) почасового и суточного диуреза; 5) общего белка и его фракций, остаточного азота, мочевины, креатинина, аммиака в крови; 6) коагулограммы; 7) гематокрита.

О гиповолемии свидетельствуют снижение артериального давления (менее 10,7 кПа, то есть 80 мм рт. ст.), тахикардия, низкое центральное венозное давление (менее 686 Па, то есть 70 мм вод. ст.), повышение гематокрита (свыше 45), снижение диуреза (менее 25 мл/ч) и такие признаки, как сухость кожи, языка, частая рвота. Лечение гиповолемического шока заключается в восполнении объема циркулирующей крови, восстановлении онкотического давления и диуреза, без чего невозможна коррекция нарушений водно-солевого обмена и кислотно-основного состояния. С этой целью вливают плазму, альбумин, низкомолекулярные декстраны, концентрированные растворы глюкозы (10 %, 20 %) При улучшении показателей гемодинамики (повышение центрального венозного давления до 686 Па, то есть 70 мм вод. ст., повышение артериального давления, урежение пульса), улучшении функции почек (диурез до 50 мл) и отсутствии признаков перегрузки, малого круга кровообращения продолжают вводить концентрирован-

ные растворы глюкозы для восполнения дефицита внеклеточной жидкости. Если после нормализации центрального венозного давления функция почек остается нарушенной, больному вводят внутривенно эуфиллин (2,4 % раствора 10 мл).

После восполнения объема циркулирующей крови и нормализации функции почек производят коррекцию нарушений водно-солевого обмена. При гипсркалиемии свыше 5,5 ммоль/л, а также при нарушенной функции почек растворы калия применять не следует, более целесообразно введение через каждые 30 мин 20 мл 40 % раствора глюкозы с инсулином с добавлением 5 мл 10 % раствора кальция хлорида. При гипокалиемии и хорошей функции почек применяют растворы калия хлорида из расчета 1 ммоль на 1 кг массы тела вместе с раствором глюкозы и инсулина. Одновременно вводят один из антибиотиков широкого спектра действия.

Лечение эндотоксического шока заключается во введении антибиотиков широкого спектра действия с последующим применением кортикостероидов. Вводят гипертонический раствор глюкозы с инсулином и калием, кокарбоксилазу, витаминные препараты, строфантин, амидопирин. При отсутствии эффекта возможно применение симпатомиметических средств (эфедрина гидрохлорида, адреналина гидрохлорида), которые вводят дробными дозами капельно в 5 % растворе глюкозы.

Осуществить полную коррекцию нарушений гемодинамики, водно-электролитного баланса во время предоперационной подготовки невозможно. Достаточно добиться повышения центрального венозного и артериального давления, урежения пульса, увеличения диуреза.

Основным видом обезболивания при операции по поводу перитонита является поверхностный эндотрахеальный наркоз с применением мышечных релаксантов и управляемого дыхания. Задачей хирургического вмешательства является устранение источника, вызвавшего перитонит. После вскрытия брюшной полости максимально удаляют с помощью отсоса экссудат и производят забор выпота для определения чувствительности микробной флоры к антибиотикам, а затем выполняют ревизию брюшной полости. После осуществления основного этапа операции необходимо

промыть брюшную полость для максимального удаления экссудата, содержащего гной, частички кишечного содержимого, пленки фибрина. Это способствует уменьшению интоксикации в послеоперационный период. При общем гнойном перитоните промывают всю брюшную полость, при разлитом — лишь пораженную ее часть, отграничивая непораженную область салфетками. Промывание выполняют до получения прозрачного раствора. Обычно для этого необходимо около 10 л раствора. Для промывания используют 0,02 % раствор хлоргексидина, антибиотики широкого спектра действия, диоксидин, фурагин растворимый. При каловом перитоните брюшную полость дополнительно промывают растворами новокаина и перекиси водорода.

При наличии паралитической непроходимости кишечника показано постоянное дренирование желудка и кишечника для удаления их содержимого. С этой целью применяют различные зонды. Тонкую кишку дренируют длиной (2—3 м) резиновой или хлорвиниловой трубкой у больных без легочных нарушений через нос, а у ослабленных и с легочными нарушениями — через гастростому, как и Ю. М. Дедерер (1962). Мы накладываем цекостому через культю червеобразного отростка, если это не аппендикулярный перитонит, оставляя 1—1,5 см отростка. Через культю в просвет тонкой кишки проводим 2—3 м полиэтиленовой перфорированной трубки. Слепую кишку фиксируем к передней брюшной стенке полукисетными швами, а культю с трубкой выводим через прокол в передней брюшной стенке. В дальнейшем после восстановления перистальтики кишечника внутреннее отверстие кишечного свища перекрываем путем дополнительного натяжения выведенных на наружную стенку живота полукисетных швов.

Ю. Л. Шальков и соавторы (1977) осуществляли декомпрессию кишечника у 46,6 % больных через нос, у 27,8 % — через слепую кишку, у 10,5 % — через задний проход, у остальных — через илеоили гастростому. Авторы не отдают предпочтения ни одной из примененных ими методик. В последнее время они вводят в кишечник трехпросветный зонд.

Ободочную кишку дренируют, проводя резиновую трубку через задний проход.

При ограниченном перитоните необходимо дренировать брюшную полость. Показаниями к дренированию при перитоните являются: 1) невозможность ликвидации первичного источника перитонита; 2) поздние фазы общего разлитого гнойного перитонита; 3) наличие очагов гнойно-некротического процесса, которые не могут быть удалены; 4) анаэробный характер инфекции; 5) неостановленное диффузное кровотечение. Поскольку каждая форма перитонита отличается своими особенностями распространения инфекции, место наложения контрапертуры должно быть определено индивидуально. Мы используем перчаточечно-трубочные дренажи, которые обеспечивают фракционное введение антибиотиков и антисептиков и отток содержимого брюшной полости.

Многие хирурги считают, что в ранних фазах перитонита, когда нет значительной интоксикации, хирургическая санация очага инфекции ведет к благоприятному течению послеоперационного периода. При этом рекомендуется периодически вводить в брюшную полость через микроирригаторы растворы антибиотиков.

Для стойкого уменьшения микробного загрязнения брюшной полости требуется повторное промывание. При ограниченном перитоните с наличием капсулы абсцесса, удалить которую не представляется возможным, применяют перчаточечно-трубочные дренажи. При разлитом общем гнойном перитоните используют герметичные трубчатые дренажи, которые вводят в верхний и нижний этажи брюшной полости для выполнения перитонеального диализа. Если дренирование брюшной полости не обеспечивает правильного и достаточного ее промывания, то все последующие мероприятия не дают должного эффекта.

В послеоперационный период к нарушениям гомеостаза, вызванным разлитым гнойным перитонитом, присоединяются изменения, связанные с обезвоживанием и оперативным вмешательством. Возникают тяжелые расстройства со стороны жизненно важных органов и систем.

Основу лечебной тактики в этот период составляют коррекция расстройств водно-солевого и белкового обмена, а также улучшение гемодинамики и микроциркуляции.

В общее количество вводимой жидкости входят белковые препараты для воспол-

нения дефицита белка плазмы крови и обеспечения онкотического давления, препараты парентерального питания (концентрированные растворы глюкозы, фруктозы или инвертного сахара, растворы электролитов, витаминные препараты), а также препараты, улучшающие микроциркуляцию, усиливающие диурез, уменьшающие интоксикацию (гемодез, реополиглюкин, маннитол). Расчет потерь жидкости основывается на суммировании выделения жидкости почками (суточный диурез), с рвотой, с перспирацией (15 мл/кг в сутки), из зондов и дренажей. При повышении температуры тела необходимо дополнительно вводить жидкость из расчета 500 мл на каждый градус повышения температуры. Суточное количество вводимой жидкости, таким образом, представляет собой сумму средней суточной потребности в воде, суточных потерь и дополнительных 500 мл на каждый градус повышения температуры. Содержание калия, хлора и натрия необходимо контролировать 2—3 раза в сутки. Расчет количества электролитов производят на основании определения их потерь и должного содержания во внеклеточном секторе. Поскольку в повседневной практической работе при определении потерь электролитов (в просвет кишечника, брюшную полость, с отделяемым из свищей) встречаются определенные трудности, возможно восполнение дефицита ионов путем назначения растворов калия хлорида и натрия хлорида в суточном объеме глюкозы в количестве, превышающем суточную потребность здорового человека в 2—3 раза (суточная потребность калия 1 ммоль/кг, натрия — 2 ммоль/кг, хлора — 1,5 ммоль/кг). Такие дозы вводят при наличии значительных потерь жидкости и при выраженном парезе кишечника, при их отсутствии покрывают суточную потребность в этих ионах с учетом содержания их в сыворотке крови и выделения с мочой. Для возмещения значительного дефицита белка плазмы крови необходимо вводить большое количество белковых препаратов (плазма, альбумин, протеин). Белковые препараты составляют 20—25 % общего количества вводимой жидкости, их количество должно достигать 1000—1500 мл. Однако парентеральным питанием невозможно компенсировать значительные количественные

и качественные нарушения белкового обмена, так как таким путем можно ввести около 150 г усвояемого белка в сутки. Причем он утилизируется не сразу, а в течение нескольких дней. Энергетические потребности организма покрываются за счет введения 10 %, 20 % растворов глюкозы и жировых эмульсий.

На достаточную коррекцию гиповолемии, циркуляторной недостаточности указывают показатели центрального венозного давления (686 Па, то есть 70 мл вод. ст., и выше), суточный диурез (более 1000 мл) при достаточном выделении натрия с мочой (около 100 ммоль/сут). Если гемодинамика и электролитный баланс будут восстановлены, кислотно-основное равновесие восстанавливается автоматически, поэтому отпадает необходимость в коррекции кислотно-основного состояния буферными растворами.

При явлениях гиперкоагуляции и высоком содержании фибриногена в плазме крови применяют раствор фибринолизина (20000 ЕД) с гепарином (10000 ЕД).

Кроме широко используемых методов введения жидкостей (венепункция, венесекция, катетеризация периферических вен), применяют катетеризацию подключичной вены, предложенную Aubaniac (1952). Этот способ позволяет проводить длительную инфузионно-трансфузионную терапию, осуществлять контроль за проводимым лечением путем забора крови для анализа. Техника пункции подключичной вены состоит в следующем. Больной лежит на спине с валиком под лопатками. Рука повернута наружу и отведена в сторону. Под местной анестезией острым скальпелем прокалывают кожу под нижним краем ключицы несколько латеральнее границы между внутренней и средней третью грудины, через это отверстие вводят толстую иглу (лучше иглу Сельдингера). Иглу направляют внутрь и несколько вверх, непосредственно по нижнему краю ключицы, в самую выпуклую точку грудинного ее конца под углом около 30° к плоскости грудной стенки. На глубине 3—3,5 см прокалывают переднюю стенку подключичной вены, о чем свидетельствует появление крови из просвета иглы. Через иглу в просвет подключичной вены вводят специальный проводник, после чего иглу удаляют. На проводник наде-

вают катетер, который вращательными движениями вводят на необходимую глубину. Вслед за этим проводник извлекают и катетер присоединяют к капельнице.

В тяжелых случаях разлитого гнойного перитонита описанная терапия малоэффективна. М. П. Вилянский и соавторы (1973) применяли вспомогательное кровообращение с помощью АИК РП-64 через катетер, проведенный в нижнюю полую вену, со скоростью 10—12 мл/мин. В состав инфузата входили 200—400 мл оксигенированной крови, 300 мл 5 % раствора глюкозы, 200 мл 5 % раствора натрия гидрокарбоната, 10 мл 10 % раствора натрия хлорида, 10000 ЕД гепарина, 30—60 мг преднизолон и антибиотики. По данным авторов, подключение АИК является эффективным методом коррекции тяжелых нарушений гемодинамики и устранения циркуляторной гипоксии.

Борьба с инфекцией является одной из основных задач лечения перитонита. С этой целью применяют антибиотики, сульфаниламидные и антисептические препараты, а также специальные средства. Антибиотикотерапия при перитоните преследует две цели: во-первых, воздействие на микробную флору брюшной полости, что достигается орошением брюшной полости растворами антибиотиков, во-вторых, создание достаточно высокой концентрации антибиотика в крови для борьбы с бактериемией, являющейся одной из причин интоксикации при перитоните. Weidner и соавторы (1968) показали, что резкое нарушение гемодинамики при перитоните наблюдается почти у половины больных. Выделяемые микроорганизмы обладают выраженной устойчивостью к препаратам группы пенициллина, тетрациклину и нередко к стрептомицину.

По мнению большинства авторов (М. И. Кузин и соавт., 1973; В. С. Савельев и соавт., 1974), наибольшей эффективностью при перитоните отличаются препараты неомицинового ряда (канамицин сульфат, мономицин). Под влиянием внутрибрюшинного введения этих антибиотиков резко снижается высеваемость бактерий из экссудата. При сохранении микробной флоры в отделяемом из брюшной полости и в крови выделяемые культуры к 4—5-му дню приобретают выраженную устойчивость ко всем антибиотикам.

В. С. Маят и соавторы (1972) применяют в течение первых 5—7 дней аминогликозиды. При прогрессировании процесса по истечении указанного срока они отменяют эти антибиотики и в течение 3—5 дней вводят внутривенно сиграмицины или морфоциклин в сочетании с сульфаниламидными и противогрибковыми препаратами (нистатином, леворином). Спустя 4—7 дней после операции из брюшной полости высеваются преимущественно стафилококки, резистентные к большинству распространенных антибиотиков. При этом применяют такие антибиотики, как рифодин, линкомицина гидрохлорид. У большинства больных после 7—10-го дня лечения остаются эффективными сульфаниламидные препараты (этазол, мадрибон и др.), производные нитрофурана (солафур), а также полусинтетические пенициллины (метациклина гидрохлорид, ампициллин).

При перитоните гнилостного характера или вызванном анаэробами необходимо применять внутривенно 0,5 % раствор метронидазола по 100 мл 3 раза в сутки.

В последнее время широкое распространение получили гентамицина сульфат, цефалоспорины (цефазолин, цефатрексил), амикосин. Антибиотикотерапию проводят с учетом чувствительности высеваемой из брюшной полости микробной флоры. Антибиотики следует сочетать с антисептиками (1 % раствором диоксида, особенно при преобладании грамотрицательной флоры), сульфаниламидными препаратами, производными нитрофурана (0,1 % раствор солафура внутривенно по 250 мл 2 раза в сутки), ингибиторами протеаз. Истощенным больным в ареактивном состоянии следует проводить неспецифическую иммунотерапию пирогеналом по общепринятой схеме или продигозаном по 0,2—0,5 мм (не более 1 раза в 3—5 дней).

Из специфических препаратов, улучшающих иммунореактивные свойства организма, применяют внутривенно иммуноглобулин, антистафилококковый γ -глобулин, а также по показаниям лейкоцитарную массу, антистафилококковую плазму.

Наряду с внутривенным введением применяют внутриаортальное введение антибиотиков с новокаином.

При наличии специальной аппаратуры антибиотики можно вводить в артериаль-

ное русло кишечника через верхнюю брыжечную артерию с помощью зонда Эдмана по методике Сельдингера. При преобладании явлений перитонита в верхнем этаже брюшной полости применяют ретроградное эндолимфатическое введение антибиотиков через дренированный грудной проток. Клиническое течение острого перитонита сопровождается значительными нарушениями гомеостаза, из которых ведущими являются ухудшение центральной и периферической гемодинамики, функциональная недостаточность паренхиматозных органов, выраженная интоксикация, нарушение кислотно-основного равновесия, обмена воды и электролитов. Борьба с интоксикацией осуществляется средствами, обеспечивающими разрушение, разведение, связывание и выведение токсинов. Наибольший эффект дает управляемая гемодилюция с форсированным диурезом, экстракорпоральная гемосорбция на углесорбентах, перитонеальный диализ.

Основным назначением перитонеального диализа является борьба с интоксикацией. Его применяют в основном при общем перитоните и тяжелой интоксикации.

Методика проведения перитонеального диализа сводится к чередованию струйного и капельного введения диализирующих жидкостей, препятствующих образованию спаек и чрезмерному выведению белка. Такая тактика предусматривает изменение скорости введения раствора каждые 4 ч в течение 2—5 сут. При выполнении перитонеального диализа важно правильно определить суточный объем диализирующей жидкости. Его подбирают индивидуально с учетом показателей гемодинамики, водно-солевого и белкового обмена. В растворе поддерживается концентрация антибиотика, способного подавить рост микробной флоры. Даже только механическое вымывание из брюшной полости возбудителей инфекции усиливает действие защитных сил организма.

Перитонеальный диализ позволяет максимально удалить токсические вещества из брюшной полости и в определенной степени нормализовать нарушения гомеостаза. Помимо этого, положительными сторонами этого метода являются: быстрое вымывание экссудата, гноя, сгустков крови, фибриновых пленок; регуляция водного баланса в организме за счет изменения

осмотического давления диализата (дренаж через брюшную полость достигается путем создания гипертонической среды в Анализирующем растворе); поддержание в брюшной полости необходимой концентрации антибиотиков непосредственно по всей поверхности воспаленной брюшины; возможность путем подбора состава диализирующей среды в сочетании с управляемой гемодилюцией и форсированным диурезом направленно регулировать минеральный и белковый обмен под контролем лабораторных исследований; снятие рефлекторных влияний с рецепторов брюшины добавлением в состав диализата новокаина; предупреждение образования спаек благодаря потоку жидкости, омывающей всю брюшную полость; возможность введения в диализат белковых сред и лекарственных препаратов с изменением осмотического давления в нем после устранения опасности всасывания токсических продуктов из брюшной полости.

Наряду с положительными свойствами перитонеальный диализ имеет и отрицательные стороны. Наиболее часто встречаются трудно корригируемые нарушения обмена веществ. Особенно тяжелыми являются расстройства белкового обмена. Суточная потеря белка может достигать 200 г.

Немаловажным является методика введения и расположения трубок для перитонеального диализа. Диаметр приводящих трубок, по которым в брюшную полость вводят диализирующий раствор, равняется 3—5 мм, а отводящих, по которым раствор оттекает из брюшной полости, — 5—8 мм. Два верхних дренажа вводят соответственно под правый и левый куполы диафрагмы, нижние дренируют малый таз.

Мы применяем 3 приводящих дренажа, располагая два из них в правом и левом поддиафрагмальных пространствах, а третий — у корня брыжейки между петлями тонкой кишки. Два отводящих дренажа находятся в малом тазу. Брюшную полость осушивают, ушивают наглухо. Через верхние дренажи вводят 250—500 мл 0,25 % раствора новокаина с добавлением 0,5 г канамицина сульфата. После этого больного переводят в палату интенсивной терапии и начинают перитонеальный диализ.

Диализ проводят в течение первых 3—4 сут после операции, постепенно уменьшая

количество вводимой жидкости. К этому времени восстанавливается перистальтика кишечника, что является показанием к прекращению диализа. На 5—6-е сутки проточный диализ обычно осуществить не удастся из-за образования спаек. В таких случаях при необходимости можно использовать фракционное введение диализирующей жидкости.

При перитоните, развившемся в результате острого воспалительного процесса в органах малого таза или перфорации осумкованного абсцесса малого таза в свободную брюшную полость, после операции можно применять нижебрюшной диализ (Б. С. Данилова, 1974). При этом в малый таз вводят одну приводящую и одну отводящую трубки через разрезы в подвздошных областях, через которые в последующем проводят проточный диализ.

Для перитонеального диализа используют жидкости различного состава. Наиболее часто применяют изотонический раствор натрия хлорида, раствор Рингера, жидкость Петрова, к которым добавляют антибиотики, преимущественно аминогликозиды (до 5 г канамицина сульфата или 3 г мономицина в сутки). Некоторые авторы используют растворы более сложного состава, стремясь более полно использовать диализирующие свойства брюшины.

При проведении перитонеального диализа обязательным является строгий учет количества введенного и выведенного раствора. Разница при этом не должна превышать 500—1000 мл. В случаях, когда количество притекающей жидкости значительно превышает количество выведенного диализата, Б. С. Данилова (1974) рекомендует добавлять к диализирующему раствору 500 мл 2,5 % раствора глюкозы. Повышение осмотического давления в диализирующем растворе способствует дегидратации организма. Кроме того, учитывают количество введенной внутривенно жидкости, суточный диурез, потери через свищи и трансназальный зонд. Для коррекции возникающих нарушений необходимо контролировать содержание электролитов в крови и моче, белка крови, показатели кислотного-основного состояния, а также электролитный состав диализата, содержание в нем белка, производить посев диализата на микрофлору.

Применение метода перитонеального

диализа и длительное промывание брюшной полости привели к улучшению результатов лечения распространенных форм перитонита, снижению летальности. Вместе с тем в последнее время появились сообщения о целом ряде осложнений, в особенности развивающихся после введения большого количества жидкости при проточном способе. К ним относятся осложнения, связанные с предварительной заготовкой сложных диализирующих растворов, нарушения водно-солевого обмена, проявляющиеся задержкой воды в организме, выраженная потеря белка с диализатом. Поэтому одни авторы (В. С. Савельев и соавт., 1974) суживают показания к перитонеальному диализу, применяя его только при терминальной фазе перитонита, другие (В. И. Филин и Б. И. Саламатин, 1981) — промывают брюшную полость небольшим количеством (3 л в сутки) раствора Рингера — Локка с добавлением новокаина и антибиотиков. Противопоказаниями к проведению диализа являются пневмония, отсутствие уверенности в надежном ушивании прободных отверстий полых органов.

Для уменьшения интоксикации и снижения концентрации токсинов в кровяном русле перитонеальный диализ целесообразно сочетать с управляемой гемодилюцией и форсированным диурезом. Оптимальный реологический эффект достигается при разведении крови на 20—30 % от должного объема циркулирующей крови. Кроме того, в каждом конкретном случае при определении количества и состава инфузионных сред учитывают стадию перитонита, степень обезвоженности, состояние сердечно-сосудистой системы, возраст "больного. В качестве гемодилютантов в основном применяют растворы коллоидов (полиглюкин, гемодез, желатиноль, реополиглюкин) с добавлением некоторых кристаллоидов. Адекватная гидратация тканей уже сама по себе увеличивает диурез. При тяжелом состоянии, больного и малой эффективности названных мероприятий для стимуляции диуреза используют осмотические диуретики (маннитол, сорбитол), реже — салуретики (фуросемид), дробные дозы эуфиллина, гипербарическую оксигенацию. Эффект только гемодилюции и форсированного диуреза значительно уменьшается при безуспешности перитонеально-

го диализа (например, из-за неправильной установки дренажей в брюшной полости, не обеспечивающих полноценного промывания очага инфекции). К недостаткам гемодилюции следует отнести возникающую иногда усиленную потерю электролитов с мочой, для компенсации которой в состав гемодилютантов вводят солевые растворы.

Среди существующих способов детоксикации организма (перитонеальный диализ, форсированный диурез на фоне гемодилюции) все большее место завоевывают методы, основанные на непосредственном извлечении из крови токсических веществ и метаболитов и их фиксации на сорбентах. Гемосорбция является эффективным лечебным методом или в ряде случаев — необходимым компонентом комплексной терапии, в частности при перитоните.

Гемосорбцию больным перитонитом мы проводим при отсутствии эффекта от описанного комплекса лечебных мер в течение 2—3 дней, а также если по каким-либо причинам перитонеальный диализ не применяли. Ее используют при нарастании явлений печеночно-почечной недостаточности либо прогрессировании панкреатита, септицемии, тяжелой интоксикации, особенно сопровождающейся психоневротическими нарушениями.

Для осуществления гемосорбции экстракорпоральная циркуляция крови поддерживается роликовым насосом с регулируемыми параметрами производительности. Для поддержания температуры крови в нормальных пределах в экстракорпоральный контур включают теплообменник. Длительность процедур и частота их применения зависят от состояния больного и свойств используемых в колонке углей — их массы, времени «спекания» гранул. При применении гемосорбентов СКН-60, СКН-90, СКН-110, СУГС время перфузии составляет 40—60 мин. Объемная скорость кровотока через м.ассообменник равна 50—150 мл/мин. Количество подключаемых к одному больному колонок — от 2 до 7. Выраженность детоксикационного эффекта контролируют по биохимическим показателям и биологическим тестам (парамещийное время).

Выделение токсинов при дренировании грудного протока можно усилить путем воздействия на микроциркуляторное звено

микрососудистого русла методами стимуляции лимфообразования и лимфооттока. Наиболее эффективными препаратами, позволяющими ускорить движение лимфы от тканей к грудному протоку и наружу, являются маннитол, полиглокин, гемодез.

В комплексе лечебных мероприятий при остром перитоните мы применяем местную гипотермию брюшной полости. Больным с местно-ограниченным перитонитом в течение 2—3 сут охлаждаем живот с помощью пузырей со льдом. При общем перитоните осуществляем комбинированную гипотермию, а именно: 1) перитонеальный диализ охлажденной жидкостью в сочетании с гипотермией желудка и наружным охлаждением живота; 2) гипотермию желудка и наружное охлаждение живота; 3) наружное охлаждение живота и внутривенное введение охлажденных жидкостей.

Важную роль в развитии интоксикации и паралитической непроходимости кишечника играют протеолитические ферменты типа трипсина.

В связи с этим в последнее время в комплекс лечения больных разлитым перитонитом включают антиферменты.

Для борьбы с интоксикацией, недостаточностью функции паренхиматозных органов, парезом кишечника, развивающимися при распространенных формах перитонита, в последние годы применяют гипербарическую оксигенацию.

Большое значение в комплексной терапии тяжелых форм перитонита имеет борьба с печеночной недостаточностью. Наряду с обычным рекомандуем внутривенное введение лекарственных веществ: 20 %, 4к % растворов глюкозы, тиамин, пиридоксина, аскорбиновой кислоты с инсулином, кокарбоксилазы, гидрокортизона, антибиотиков. Показано вливание глутаминовой кислоты (до 500 мл 1 % раствора), метионина (по 20—30 мл 3—5 % раствора), эссенциале, липоевой кислоты.

Устранение динамической непроходимости кишечника является одним из существенных моментов лечения разлитых форм перитонита. Терапия пареза кишечника должна включать средства, направленные на улучшение деятельности вегетативной нервной системы (новокаиновая блокада, перидуральная анестезия), антихолинэстеразные препараты — прозерин, убретид, симпатолитические средства — изобарин,

орнид, аминазин при нормальных показателях артериального давления в сочетании с гормоно- и витаминотерапией, а также коррекцию водно-солевого и белкового обмена. Медикаментозную стимуляцию перистальтики кишечника (прозерин, 10 % раствор натрия хлорида, вазопрессин, окситоцин, убретид, карбохолин, внутривенное введение 20 % раствора сорбитола по 200—300 мл 3 раза в день) следует сочетать с различными методами декомпрессии желудочно-кишечного тракта (постоянная аспирация желудочного содержимого, трансназальная интубация кишечника на протяжении, интубация через гастро-, аппендикостому). Для стимуляции моторики желудочно-кишечного тракта при перитоните целесообразно также применять электростимуляцию.

При панкреатогенном перитоните можно применять электростимуляцию через электроды, подшитые непосредственно к стенке кишки. Для этого используют игольчатые электроды кардиостимулятора. Один из них подшивают к тощей кишке на 10 см ниже связки Трейтца, а другой — к подвздошной кишке в 10—12 см от илеоцекального угла. Их концы через проколы брюшной стенки выводят на поверхность живота. Стимуляцию начинают на вторые сутки после операции и уже после 1—3 сеансов обычно удается добиться устойчивой перистальтики.

В случаях местно-ограниченного перитонита, когда во время операции еще нет явлений полного пареза кишечника, можно применить способ многоканального программируемого электровоздействия для стимуляции моторики кишечника. Преимущество метода состоит в том, что не требуется вживления электродов в стенку кишечника, их накладывают на кожу. При этом основные электроды накладывают так, чтобы оперированный орган находился в зоне их воздействия, а вспомогательные — в различных рефлексогенных зонах с обязательным воздействием на спинной мозг, так как мы считаем, что парез кишечника возникает в результате запредельного торможения в нейронах центральной нервной системы. Многоканальное программируемое электровоздействие начинаем обычно через 48—72 ч после операции. Уже после 1—3 сеансов (по 15—20 мин 1 раз в день) появляется перистальтика

кишечника. Отсутствие эффекта после 7—8 сеансов лечения является показанием к релапаротомии.

В настоящее время обсуждается возможность открытого перитонеального дренирования, то есть открытого ведения раны брюшной полости в тяжелых случаях общего перитонита. Показаниями к открытому перитонеальному дренированию являются: 1) тяжелые системные проявления перитонита (дыхательная, почечная недостаточность, стрессовые изъязвления); 2) неэффективное дренирование брюшной полости обычными приемами; 3) обширные нагноения или некроз глубоких слоев брюшной раны. Одни хирурги сразу не зашивают рану брюшной полости, другие — поэтапно открывают ее в первые послеоперационные дни, удаляют гнойное содержимое, дренируют остаточные абсцессы.

Методика открытого перитонеального диализа заключается прежде всего в хирургической санации очага. Затем брюшную полость по квадратам тщательно очищают и промывают изотоническим раствором натрия хлорида до тех пор, пока жидкость не станет абсолютно прозрачной (используют до 20 л жидкости). После этого снимают все легко снимаемые (мягкие) наложения фибрина. Органы брюшной полости укрывают лоскутом из искусственной кожи с отверстиями для оттока секрета, который препятствует эвентрации кишечных петель. Временно брюшную полость закрывают двумя адаптирующими швами. **Все** манипуляции необходимо выполнять быстро, избегая травмирования тканей. Брюшную полость открывают каждый день **или** не реже чем через день для интенсивного промывания и туалета. При этом осуществляют контроль за санацией очага и течением перитонита. По мнению хирургов, применявших этот метод, такая форма дренирования дает хорошие результаты при тяжелом перитоните. Трудности применения этого метода связаны с потерей большого количества жидкости из открытой раны.

Отдельные формы перитонита. *Желчный перитонит* представляет собой недостаточно изученную проблему неотложной хирургии брюшной полости. Он характеризуется возникновением воспалительного процесса в брюшной полости в результате излияния в нее желчи. Летальность при этой

патологии составляет 32,4 % (Т. А. Малюгина, 1973).

Среди немногочисленных классификаций желчного перитонита наибольшего внимания заслуживает классификация, предложенная Т. А. Малюгиной (1973). Она различает прободной и пропотной (разлитой и ограниченный) желчный перитонит. В течении разлитого и ограниченного желчного перитонита можно выделить **три** стадии: острую, под острую и хроническую. Острая стадия характеризуется быстрым, фазовым развитием патологического процесса, в котором различают: 1) фазу шока; 2) фазу мнимого благополучия; 3) фазу печеночно-почечной недостаточности; 4) терминальную фазу, или фазу гнойных осложнений.

Причинами желчного перитонита чаще всего являются деструктивные воспалительные процессы в желчном пузыре и желчных протоках, желчнокаменная болезнь. Поступление желчи в свободную брюшную полость может происходить как в результате перфорации стенки желчного пузыря, так и без нее. В последнем случае, который возможен при наличии препятствия в области большого сосочка и ампулы двенадцатиперстной кишки, имеет место рефлюкс панкреатического сока в желчный пузырь. Под влиянием сока поджелудочной железы возникает воспалительный некротический процесс в слизистой оболочке с последующим пропотеванием желчи через измененную стенку желчного пузыря. Перфорация желчного пузыря может возникнуть, особенно у лиц пожилого возраста, в результате некротического холецистита на почве тромбоза пузырьной артерии. Другими причинами желчного перитонита являются различные осложнения после операций на желчном пузыре и протоках, а также травма живота.

Для объяснения патогенеза желчного перитонита предложен ряд теорий. Согласно токсической и химической теориям, желчный перитонит является результатом токсического действия желчи на органы и ткани. Нейротоксическая теория ведущую роль отводит воздействию желчи на вегетативную нервную систему с последующим нарушением проницаемости и тонуса сосудов, обильной экссудацией в брюшную полость, нарушением электролитного, белкового и углеводного обмена и кислотно-

основного равновесия. Т. А. Малюгина (1973) считает, что в основе нервной реакции на поступление желчи в брюшную полость лежат рефлекторные реакции с нарушением гемодинамики, дыхания и умеренными обратимыми местными изменениями. В последующем при всасывании желчи развивается деструктивный процесс в брюшине, надпочечниках, печени и почках, что проявляется нарастающей печеночно-почечной недостаточностью. В поздних стадиях желчного перитонита присоединяется инфекционный фактор.

Клиника перфоративного желчного перитонита в острой стадии заболевания довольно характерна. В момент перфорации возникает резкая боль в правой половине живота, наступает двигательное возбуждение, появляются одышка, тахикардия, цианоз кожи, больная покрывается холодным потом. Появляется рвота желчью. Эта фаза шока длится 5—6 ч. После этого состояние больного улучшается, уменьшается боль, исчезают явления дыхательной недостаточности. При пальпации определяются болезненность в правой половине живота и признаки раздражения брюшины. Этот период мнимого благополучия может длиться до суток. Затем состояние больного ухудшается, вновь возникают тахикардия, одышка, появляются вялость, заторможенность. Начинает развиваться печеночно-почечная недостаточность (желтуха, резкая гипопроотеинемия, олигурия, увеличение содержания остаточного азота, мочевины, трансаминаз в крови). Нарастают явления обезвоживания (жажда, сухость кожи и слизистых оболочек), появляется многократная рвота желчью, прогрессирует паралитическая непроходимость кишечника. Фаза печеночно-почечной недостаточности длится 4—5 сут. В последующем с 6—7-го дня присоединяются явления гнойного перитонита с прогрессирующим ухудшением состояния больного.

Подострое течение заболевания характеризуется постепенным развитием симптоматики. Оно наблюдается при излиянии небольшого количества желчи и наличии отграничивающих сращений или воспалительного инфильтрата. Очень редко желчный перитонит принимает хроническое течение, характеризующееся неясной клинической картиной перфорации и скопле-

нием большого количества желчи в брюшной полости.

Послеоперационный желчный перитонит обычно развивается очень медленно и отличается стертой клинической картиной. О возможности этого осложнения свидетельствует неудовлетворительное течение послеоперационного периода с длительным парезом кишечника, болью, диспептическими явлениями, интермиттирующей лихорадкой, тахикардией, лейкоцитозом со сдвигом лейкоцитарной формулы влево.

Желчный перитонит без перфорации или пропотной желчный перитонит в отличие от перфоративного характеризуется более спокойным течением. Отмечаются ухудшение общего состояния больного с острым холециститом, прогрессирующая общая слабость, адинамия. Усиливается боль в животе, нарастает температура тела. Выраженные сердечно-легочные нарушения, характерные для перфоративного желчного перитонита, отсутствуют. Рано развивается и быстро прогрессирует печеночно-почечная недостаточность. Характерны нарастающий парез кишечника, наличие свободной жидкости в брюшной полости на фоне воспалительного процесса в правом подреберье, повышение лейкоцитоза.

Первичный перитонит является довольно частым заболеванием у детей. Он вызывается диплококком, пневмококком или стафилококком. Наблюдается первичный перитонит преимущественно в возрасте от 3 до 12 лет. Из общего числа больных 85—90 % составляют девочки. У 10—12 % больных развитию перитонита предшествуют различные заболевания, главным образом острая респираторная инфекция (А. Л. Трошков, Б. Ю. Сяурусайтис, 1972). Заболевание начинается внезапно с появления сильной боли в животе, повышения температуры тела до 39—40 °С, рвоты, иногда поноса. При объективном исследовании отмечаются умеренно выраженное напряжение мышц брюшной стенки, болезненность, тахикардия, иногда herpes labialis. Содержание лейкоцитов в крови достигает $(30-40) \times 10^9/\text{л}$.

Различают локализованную, токсическую и септикопиемическую формы первичного перитонита (Н. Л. Куш. и соавт., 1973). При локализованной форме общее состояние больного остается удовлетворительным. Отмечаются бледность кожи, вялость, по-

вышение температуры тела до 38 °С, умеренный лейкоцитоз. Живот резко болезнен и напряжен в нижних отделах. Положительны симптомы раздражения брюшины, отмечаются гиперемия слизистых оболочек вульвы и слизисто-гнойные выделения из половой щели.

Токсическая и септикопиемическая формы протекают тяжело с выраженными и быстро нарастающими явлениями интоксикации. Обращает на себя внимание бледность кожи. Температура тела повышается до 39—40 °С, отмечается высокий лейкоцитоз. Живот несколько вздут, болезнен при пальпации, симптом Щеткина—Блюмберга положительный, не прослушивается перистальтика кишечника. При пальцевом исследовании прямой кишки отмечается болезненное нависание передней стенки кишки. Во время операции определяется белесоватый, мутный, липкий экссудат без запаха. При бактериологическом исследовании чаще всего обнаруживают диплококк, гемолитический стафилококк, кишечную палочку. Тяжелое течение чаще наблюдается при заболевании, вызванном грамположительным диплококком или смешанной микробной флорой, более легкое — при высеивании кишечной палочки (А. А. Трошков, Б. Ю. Сяурусайтис, 1972).

Брюшнотифозный перитонит в настоящее время встречается редко. Перфорация брюшнотифозной язвы может произойти в различные сроки заболевания, но чаще всего на 3—4-й неделе. В легких случаях диагностика перфорации обычно не вызывает затруднений и больных своевременно оперируют. При длительном и тяжелом течении брюшного тифа перфорация протекает с незначительно выраженными симптомами, что приводит к запоздалой диагностике и развитию разлитого гнойного перитонита. Клинически перфорация брюшнотифозной язвы характеризуется болью в определенном участке живота. Имевшаяся ранее брадикардия сменяется тахикардией. При объективном исследовании находят болезненный, умеренно вздутый живот. Соответственно месту перфорации определяется напряжение мышц брюшной стенки, положительный симптом Щеткина—Блюмберга. При бактериологическом исследовании экссудата обычно высеивают кишечную палочку.

Гонококковый перитонит развивается в результате инфицирования брюшной полости гонококком. Инфекция в брюшную полость попадает непосредственно из маточных труб или по лимфатическим путям из воспаленных яичников и матки. У мужчин гонококковый перитонит возникает очень редко при гонококковом эпидимите или простатите. Начало заболевания острое. Появляются резкая коликообразная боль внизу живота, высокая температура тела, выраженная интоксикация. При пальпации определяются резкая болезненность внизу живота и напряжение мышц передней брюшной стенки. Мондор (1937) отмечал у больных с гонококковым перитонитом резкий цианоз лица. Экссудат обычно серозный, мутный, иногда коричневый, слизистый, с большим количеством свободно плавающего и покрывающего петли кишечника фибрина. Несмотря на бурное течение, гонококковый перитонит обычно имеет благоприятный исход.

Кандидамикозный перитонит. Это заболевание появилось после открытия антибиотиков. Кандидамикозный перитонит может возникнуть в период массивной антибиотикотерапии, в особенности при использовании антибиотиков широкого спектра действия. В каждом конкретном случае имеет место связь между основным заболеванием, хирургическим вмешательством, с одной стороны, и путем проникновения грибковых клеток, — с другой. Описаны случаи кандидамикозного перитонита после перфорации язвы, но не исключено, что кишечного анастомоза. Канкшды могут проникать в брюшную полость через дренаж.

Клинический диагноз кандидамикозного перитонита очень труден, поскольку заболевание не имеет патогномичных признаков. Его симптоматика обычно замаскирована основным заболеванием или возникшим послеоперационным осложнением. О возможности кандидамикозного перитонита следует думать в том случае, если в процессе длительной антибиотикотерапии появляются боль в животе, ощущение распираания, метеоризм, понос или явления частичной непроходимости кишечника. В некоторых случаях возникает беспричинный асцит.

Обычно выполняют диагностическую лапаротомию, во время которой в брюшной полости находят ярко-желтую или окра-

шенную кровью жидкость. Брюшина покрыта белесоватыми налетами, которые очень трудно дифференцировать с карциноматозным поражением брюшины. Обязательно исследуют асцитическую жидкость на грибки и производят биопсию брюшины. При микроскопическом исследовании отмечается картина хронического воспалительного процесса. При этом наряду с диффузной инфильтрацией лимфоцитами и плазматическими клетками наблюдается выраженная эозинофильная инфильтрация. Определяется также гранулематозная реакция с наличием клеток Лангханса и образованием полостей возле них. Лечение кандидамикозного перитонита заключается в отмене антибиотиков и назначении больших доз противогрибковых препаратов (нистатина, леворина, амфотерицина).

Туберкулезный перитонит. Источником поражения брюшины обычно являются легкие, кишечник, кости, суставы. Изолированное туберкулезное воспаление брюшины встречается редко. Оно бывает у детей и лиц молодого возраста и редко наблюдается в возрасте старше 40 лет.

Пути проникновения микобактерий туберкулеза в брюшину разнообразны. Чаще они попадают гематогенным путем, реже — лимфогенным и очень редко происходит прямое распространение их с женских половых органов, кишечника, брыжечных лимфатических узлов.

Выделяют три основные формы туберкулезного перитонита: 1) экссудативную (асцитическую); 2) сухую (слипчивую); 3) казеозно-гнойную. Чаще встречается первая форма. Она характеризуется наличием мелких, просовидных высыпаний на брюшине и образованием серозного или серозно-фибринозного экссудата. Для жидкости туберкулезного происхождения характерны высокая относительная плотность, содержание белка выше 30 г/л, лимфоцитарный клеточный состав. Сухая форма отличается наличием мощных плотных сращений между петлями кишечника, сальником и брюшиной. При казеозно-гнойной форме в брюшной полости образуются инфильтраты, содержащие полости с гноем и казеозными массами.

Заболевание начинается с общих неопределенных жалоб. Больной отмечает слабость, отсутствие аппетита, небольшую боль в животе, диспептические явления.

Кожа бледная, субфебрильная температура тела. Боль в животе может быть схваткообразной или тупой. Наблюдается сочетание туберкулезного перитонита и острого аппендицита.

При значительном количестве жидкости в брюшной полости живот увеличен в объеме, что часто объясняется асцитом на почве цирроза печени, опухоли яичников. При казеозно-гнойной форме выражено нарушение общего состояния, при пальпации в брюшной полости определяются плотные опухолевидные множественные образования.

Туберкулезный перитонит является хроническим заболеванием, протекающим с периодами обострения и улучшения. Экссудативная форма имеет наиболее благоприятное течение. Казеозно-гнойная форма может явиться причиной гематогенной диссеминации, привести к образованию сужения кишечника, внутренних и наружных свищей.

Для установления правильного диагноза большое значение имеют анамнез, наличие туберкулезного поражения какого-либо органа, а также результаты серологического исследования экссудата и тканей, взятых во время операции.

Лечение туберкулезного перитонита должно быть комплексным. Оно включает гигиенические мероприятия, диетотерапию, медикаментозные средства и оперативное вмешательство. Диетическое лечение заключается в назначении высококалорийной, богатой белками, жирами и углеводами пищи. Из медикаментозных препаратов используют препараты группы стрептомицина, натрия пара-аминосалицилат, фтивазид, десенсибилизирующие средства (кальция хлорид, аскорбиновую кислоту и др.).

Длительное время лапаротомия являлась общепринятым методом лечения, в особенности экссудативных форм туберкулезного перитонита. Лечебный эффект лапаротомии обусловлен комплексом факторов: аэрацией, воздействием света, освобождением брюшной полости от экссудата. В настоящее время хирургическое лечение обычно применяют при казеозно-гнойной форме, а также при кишечной непроходимости, вызванной сужением просвета кишечной трубки. При экссудативных формах лапаротомии обычно выполняют при

неуточненном диагнозе. В таких случаях удаляют экссудат, брюшную полость облучают кварцевой лампой, орошают раствором стрептомицина и ушивают наглухо.

Хронический фиброзный осумковывающий перитонит представляет собой своеобразно протекающую форму хронического перитонита. По данным Г. С. Клочкова и В. П. Стрельцова (1965), в мировой литературе описано около 120 случаев этого заболевания. Оно характеризуется тем, что все петли тонкой кишки, начиная от связки Трейтца до дистальных отделов подвздошной кишки, заключены в плотную фиброзную капсулу, которая по мере своего уплотнения становится причиной возникновения непроходимости кишечника.

Единой точки зрения на этиологию и патогенез этого заболевания нет. Этиологическими факторами могут быть диплококковая инфекция, ревматизм, брюшной тиф, малярия, хронический запор, туберкулезная инфекция. У части больных можно предположить связь с гриппом, который иногда сопровождается серозным, фибринозным или геморрагическим перитонитом (Uebermuth, 1941). Flex (1965) рассматривает хронический фиброзный осумковывающий перитонит как конечную стадию экссудативного воспаления брюшной полости с первично хроническим течением.

Существует и другое название этой патологии — «глазурный кишечник», которое указывает на то, что большая или меньшая часть тонкой кишки и брыжейки (в отдельных случаях — желудка, толстой кишки, печени, селезенки) покрыта глазуроподобной мембраной, образующей своего рода мешок, препятствующий перистальтике кишечника. Оболочка не срастается ни с петлями кишок, ни с окружающими органами, более интимное сращение происходит с брыжейкой. Мембрана обычно двухслойная, верхний слой беден клеточными элементами и сосудами, но содержит много соединительнотканых элементов, нижний — богаче клеточными элементами и сосудами.

Клинически фиброзный осумковывающий перитонит характеризуется явлениями хронической непроходимости кишечника, урчанием в животе, запором. Н. И. Блюменталь (1936) отмечал, что несмотря на наличие непроходимости отсутствуют вздутие живота и видимая перистальтика.

Иногда в брюшной полости пальпируется опухолевидное образование.

Во время лапаротомии создается впечатление, что кишечник располагается забрюшинно или в грыжевом мешке. При этом начальная петля тонкой кишки входит в конгломерат, а конечная — выходит из него. Дифференциальную диагностику проводят с парадуоденальной грыжей. Последняя обычно располагается позади поперечной ободочной кишки и корня брыжейки и кпереди от поджелудочной железы. Спереди по грыжевому мешку проходит нижняя брыжеечная вена. При парадуоденальной грыже приводящая и отводящая кишки выходят через грыжевые ворота.

Лечение хронического фиброзного осумковывающего перитонита оперативное и заключается в иссечении капсулы и освобождении из спаек петель кишечника. Послеоперационный период может протекать тяжело, с явлениями пареза кишечника.

ОПЕРАЦИИ НА ПИЩЕВАРИТЕЛЬНОМ ТРАКТЕ ПРИ ОЖИРЕНИИ И ГИПЕРХОЛЕСТЕРИ- НЕМии

Борьба с ожирением становится актуальной проблемой современного здравоохранения. Ожирением называют увеличение массы тела на 15 % и более по сравнению с предельно допустимой физиологической нормой. В ЧССР среди людей в возрасте старше 60 лет ожирением страдают 21 % мужчин и около 39 % женщин. В США у 25 % всего взрослого населения масса тела выше нормальной, при этом у 30 % из них имеется ожирение тяжелой степени. Во Франции 8—10 % всего населения страдает от ожирения. По данным обследования населения 7 областей УССР, у 23 % обследованных отмечена избыточная масса тела, а у 22 % — ожирение I—II степени. Избыточная масса тела выявлена у 21 % мужчин и 26 % женщин, ожирение I степени — соответственно у 9 и 21 %, ожирение II степени — у 2 и 15 %. Ожирение III степени наблюдалось у 1 % женщин и лишь в единичных случаях — у мужчин (Л. С. Прикутина и соавт., 1975).

Чаще всего причиной ожирения является неправильное, избыточное питание. Довольно часто встречается конституциональное ожирение, зависящее от врожденных свойств организма. Склонность к ожирению в известной степени связана с особенностями высшей нервной деятельности человека. В ряде случаев ожирение развивается вследствие нарушения функции эндокринных желез (при диабете, болезни Иценко — Кушинга, гипотиреозе, адипозогенитальной дистрофии, нарушении функции яичников). Иногда ожирение появляется после травмы мозга, органического поражения центральной нервной системы.

В зависимости от выраженности различают три степени ожирения. При ожирении I степени масса тела превышает нормальную не более чем на 20 %, II степени — на 20—40 %, III степени — на 50 % и более.

Далекозашедшее ожирение вызывает изменения почти во всех органах. Наибольшим изменениям подвергаются сердце и сосуды. При ожирении в молодом возрасте развиваются атеросклероз, гипертоническая болезнь. Выраженные изменения наблюдаются со стороны легких (эмфизема, хроническая пневмония), органов пищеварительной системы (повышение желудочной секреции, запор, жировая инфильтрация печени). Часто ожирение сопровождается диабетом.

Консервативное лечение при ожирении заключается в назначении диетотерапии — уменьшении потребления пищи, ограничении жиров, углеводов. С этой целью разработаны специальные диеты. Больным с ожирением следует вести подвижный образ жизни, показаны занятия физкультурой. Лекарственная терапия включает препараты, усиливающие обмен (тиреоидин), снижающие аппетит (металин, грацидин, авикол, обесин), усиливающие выведение воды из организма (мочегонные).

В настоящее время для лечения тяжелой степени ожирения начали применять оперативные вмешательства на тонкой кишке. Как известно, всасывание белков, жиров и углеводов происходит в проксимальной половине кишечника, в подвздошной кишке всасываются витамин B₁₂ и желчные кислоты (энтерогепатическая циркуляция, желчных кислот), участвующие во всасывании жиров. Основная цель операций на

тонкой кишке заключается в создании таких условий пищеварения, при которых резко ограничено всасывание и, следовательно, усвоение пищи и ускорен пассаж по кишечнику. Это достигается уменьшением всасывающей поверхности тонкой кишки путем выключения большей части тощей и подвздошной кишок.

Kremen и соавторы (1954) сообщили, что шунтирование дистальной половины тонкой кишки вызывает глубокие изменения всасывания жиров.

Paune (1956) предложил использовать массивный кишечный шунт. Операция заключалась в пересечении тощей кишки на расстоянии 40 см от дуоденоеюнальной связки и вшивании проксимального конца в поперечную ободочную кишку. Таким образом, выключались почти вся тонкая кишка, правая половина ободочной и часть поперечной ободочной кишок.

Paune (1963) сообщил об отдаленных результатах этой операции. У всех больных масса тела уменьшилась в среднем на 60 кг. У больных с гипертонией нормализовалось артериальное давление. Однако у многих больных отмечались выраженные нарушения обмена калия и кальция. Главной причиной отказа от применения этой методики послужила наблюдавшаяся у многих больных жировая инфильтрация и дистрофия печени.

Sherman и соавторы (1965) предложили вшивать проксимальную часть тощей кишки длиной 35 см в бок подвздошной кишки на расстоянии 25 см от илеоцекального угла. Paune и De Wind (1969) несколько изменили эту методику. Они разработали так называемую 14+4 operation. При этом 35 см (14 дюймов) тощей кишки анастомозируют в бок подвздошной кишки на расстоянии 10 см (4 дюйма) от илеоцекального угла. Недостатком этих методик является рефлюкс кишечного содержимого в выключенную подвздошную кишку. Для устранения этого недостатка Lewis и соавторы (1966) предложили анастомозировать тощую кишку в бок слепой кишки. Однако при этом устраняется регулирующая роль илеоцекального угла. Поэтому в последнее время отдают предпочтение анастомозу по типу конец в конец между тощей и подвздошной кишками.

Scott и соавторы (1970) предложили следующую методику операций. На рас-

стоянии 30 см от дуоденоеюнальной связки пересекают тощую кишку. Дистальный ее конец ушивают наглухо и для профилактики заворота фиксируют к брыжейке поперечной ободочной кишки. Подвздошную кишку пересекают на расстоянии 30 см от слепой и дистальный ее конец анастомозируют с проксимальным концом тощей кишки. Проксимальный конец подвздошной кишки анастомозируют с поперечной ободочной или сигмовидной ободочной кишкой для дренирования выключенного отрезка тонкой кишки.

Buchwald и Varco (1970) дренируют выключенный отрезок тонкой кишки в слепую кишку.

Рассе и соавторы (1974) накладывают временную юностому на трубке на проксимальный конец выключенного участка тонкой кишки (рис. 190).

Принимая во внимание роль подвздошной кишки во всасывании желчных кислот и холестерина, Buchwald и Varco (1963) предложили выключать дистальные 30 % тонкой кишки (подвздошную кишку) для лечения атеросклероза и гиперхолестеринемии. По данным авторов, шунтирование

подвздошной кишки снижает содержание холестерина в крови.

Изучение отдаленных результатов шунтирования кишечника показывает, что после этой операции больные значительно теряют в массе (50—100 кг). Чем больше ожирение, тем быстрее и больше уменьшается масса тела. К положительным результатам этой операции относится также снижение артериального давления, уменьшение содержания липидов в сыворотке крови, нормализация сахарной кривой. Неблагоприятными сторонами операции являются изменения в печени (жировая и воспалительная клеточная инфильтрация и диффузный фиброз; явления фиброза и цирроза печени отмечены у 5 % больных), выраженный понос, образование конкрементов в мочевых путях, полиартрит.

Для сохранения энтерогепатической циркуляции желчных кислот и борьбы с диареей Hallberg (1979) предложил соединять проксимальный конец выключенной тонкой кишки с желчным пузырем. Scopinaro и соавторы (1979) разработали для лечения ожирения билиопанкреатический шунт. Опе-

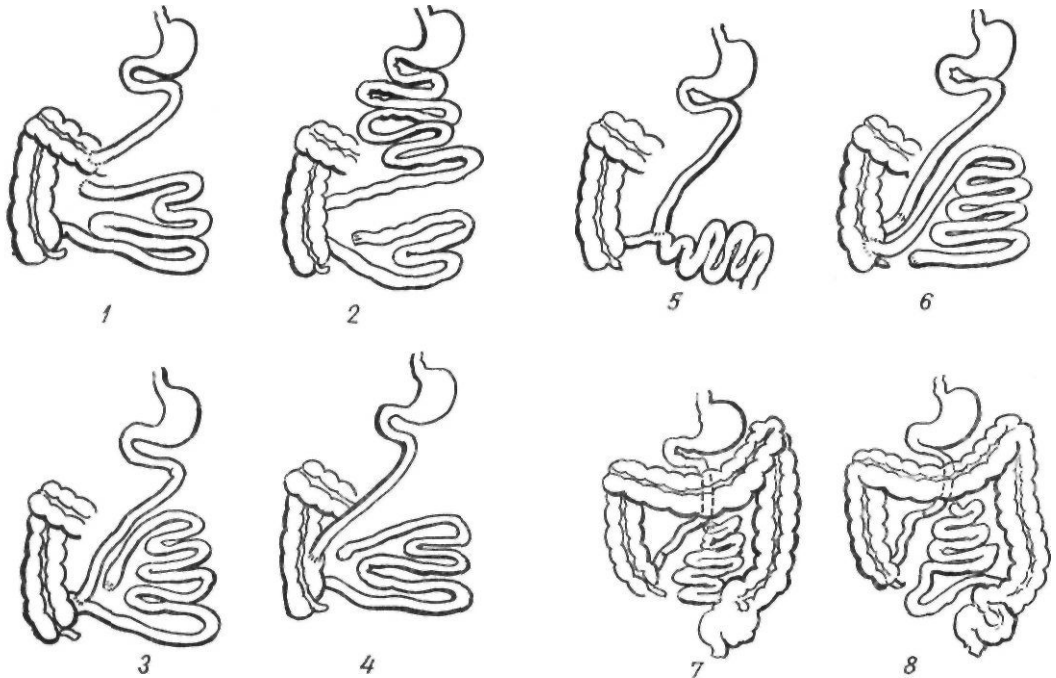


Рис. 190. Операции на кишечнике при ожирении:

1 — по Payne; 2 — по Buchwald; 3 — по Sherman и соавторам; 4 — по Lewis и соавторам; 5 — по Payne, De Wind; 6 — по Buchwald, Varco; 7 — по Scott и соавторам; 8 — по Salmon

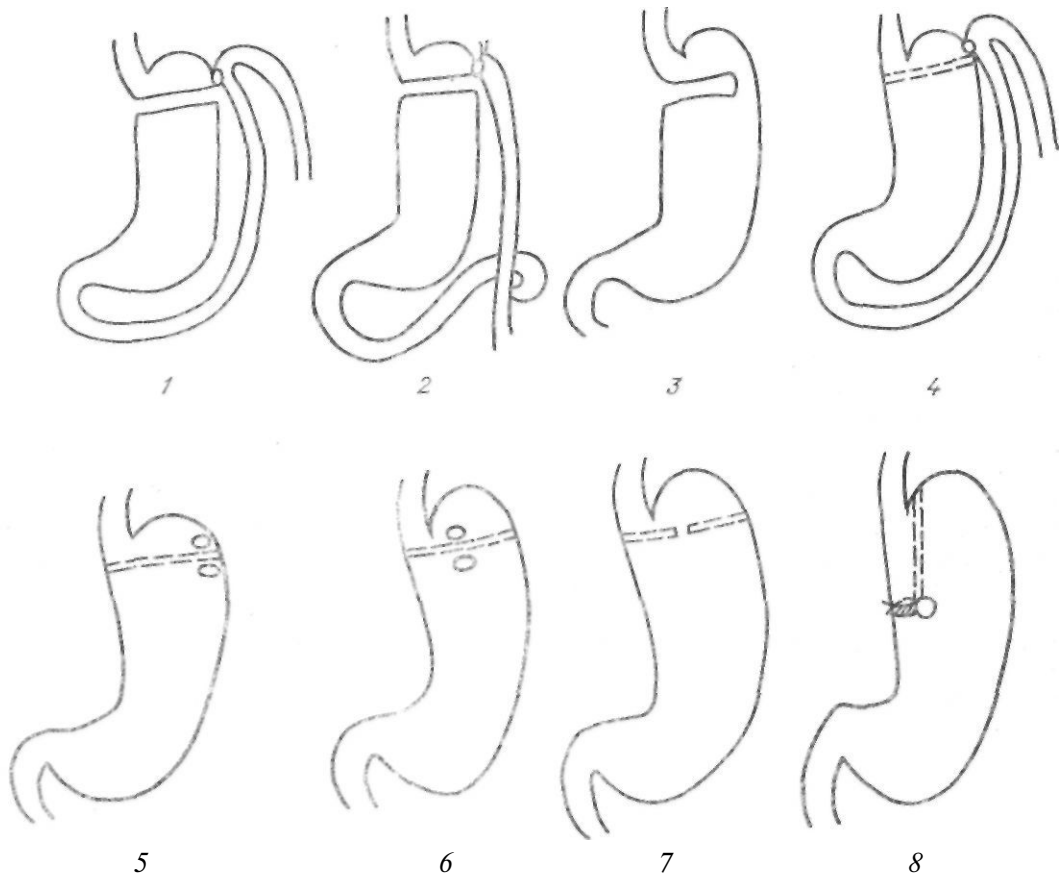


Рис. 191. Операции на желудке при ожирении:

1 — no Mason; 2 — no Griffen; 3 — no Mason; 4 — no Alden; 5 — no Gomez; 6 — no Pace, Martin, Carey; 7 — no La Fane, Alden; 8 — no Tretbar, Mason

рация заключается в резекции $\frac{2}{3}$ желудка

и наложении гастроэнтероанастомоза по Ру с тонкой кишкой, пересеченной на расстоянии 250 см от илеоцекального угла. Тощую кишку вшивают в бок подвздошной на расстоянии 50 см от слепой кишки. При этом способе происходит избирательное нарушение всасывания жира и крахмала без нарушения энтерогепатической циркуляции желчных кислот. Кроме того, желчь и панкреатический сок, проходя через выключенный участок тонкой кишки, предотвращают размножение микроорганизмов в нем.

Операции на желудке при ожирении получили распространение в последнее десятилетие. При этом в области дна или малой кривизны создается малый желудочек емкостью 50—100 мл с узким выходом из него. Из-за небольшой емкости резко ограничивается количество принимаемой пищи и

большой теряет избыточную массу тела (рис. 191).

Первыми подобную операцию предложили Mason и Ito (1966). Они полностью пересекали желудок горизонтально в области дна, не резецируя дистальную его часть (шунтирование желудка). Созданный таким образом малый желудочек соединяли с пересеченной (Mason, 1966) или с выключенной по Ру (Griffen, 1979) петлей тощей кишки. Alden (1977) не пересекал желудок, а прошивал его двухрядным механическим швом и соединял малый желудочек с петлей тощей кишки. Linner (1984) с помощью механического шва формирует малый желудочек из передней стенки желудка, соединяя его с выключенной по Ру петлей тощей кишки.

В 1971 г. Mason применил горизонтальную гастропластику. Она заключается в неполном пересечении желудка от малой

кривизны к большой с сохранением узкого канала по большой кривизне. В дальнейшем были предложены различные варианты гастропластики. Gomez (1978) после прошивания всего поперечника желудка двухрядным механическим швом накладывал гастро-гастроанастомоз между передней стенкой обеих частей желудка в области большой кривизны, La Fave и Alden (1979) формировали узкий анастомоз в средней части желудка. Pace, Martin, Сагуз (1978) оставляли непрошитым небольшой участок в средней части двухрядного механического шва (gastric partition operation). Tretbar (1976) предложил формировать малый желудочек при помощи вертикального двухрядного механического шва, наложенного параллельно малой кривизне (вертикальная гастропластика). Для замедления опорожнения малого желудочка и предотвращения дилатации выходного отверстия из желудка или гастроэнтероанастомоза начали применять суживающие швы, проведение вокруг стомы силикатикового катетера, полоски тефлона, пролена и др. (Linner, 1984).

Преимуществом операций на желудке является отсутствие метаболических нарушений, характерных для шунтирования кишечника. В то же время им присущи специфические осложнения, связанные с выключением большей части желудка из пищеварения (демпинг-синдром, пептическая язва, рефлюкс-гастрит и др.). Большое значение при операциях на желудке имеют технические детали: объем желудка не должен превышать 50—70 мл, размер анастомоза — 10—12 мм. Последнее обуславливает наблюдающиеся у ряда больных моторно-эвакуаторные нарушения. Кроме того, не у всех больных происходит достаточное снижение массы тела, что связано

как с техническими погрешностями, так и с реканализацией в области механического шва после гастропластики. Поэтому в последнее время отдают предпочтение шунтированию желудка (Linner, 1984).

В нашей стране хирургическое лечение ожирения не получило широкого распространения. Впервые эту операцию выполнил в 1968 г. А. А. Шалимов.

В 1969 г. мы предложили выполнять у больных с ожирением и желчнокаменной болезнью идеальную холецистотомию одновременно с шунтированием кишечника в расчете на то, что одновременно с потерей массы тела исчезнут условия для нарушения обмена с образованием камней. У всех 3 оперированных больных спустя 3—4 года после операции камней не обнаружено. Всего мы выполнили шунтирование кишечника 20 больным с ожирением III—IV степени. Масса тела больных колебалась от 130 до 242 кг. Потеря массы тела в течение первых 2—3 лет после операции составила 80—140 кг. Впоследствии у большинства больных она стабилизировалась в пределах, близких к норме, несмотря на то, что существенных изменений в характере питания оперированных больных не произошло.

Наибольшим опытом применения операций на тонкой кишке при ожирении располагают Л. В. Лебедев и Ю. И. Седлецкий, выполнившие шунтирование кишечника у 142 больных (Ю. И. Седлецкий, 1985).

По нашему мнению, вопрос о хирургических методах лечения больных с ожирением нуждается в углубленном изучении, поскольку консервативное лечение этой патологии неэффективно. Залогом успешного применения операций являются точные знания физиологии пищеварения и всасывания в кишечнике.

СПИСОК ЛИТЕРАТУРЫ

- Аведисов С. С.* Выпадение прямой кишки.— М.: Медгиз, 1963.— 216 с.
- Авилова О. М.* Чресилебральные резекции при опухолях пищевода и кардии: Автореф. дис. ... канд. мед. наук.— К., 1960.— 16 с.
- Альтшуль А. С.* Механическая непроходимость кишечника.— М.: Медгиз, 1962.— 252 с.
- Аmineв А. М.* Руководство по проктологии. В 4-х т.— Куйбышев: Кн. изд.-во, 1965—1975. Т. 1. 518 с; Т. 2. 532 с; Т. 3. 536 с. Т. 4. 571 с.
- Аmineв А. М.* Лекции по проктологии.— М.: Медицина, 1969.— 363 с.
- Амосов И. М.* Очерки торакальной хирургии.— К.: Госмедиздат УССР, 1958.— 727 с.
- Бабичев С. И.* Тотальная гастрэктомия.— М.: Медгиз, 1969.— 196 с.
- Багиров Д. АЛ, Ванян Э. П., Перельман М. И.* Приобретенные свищи между пищеводом и дыхательными путями.— Баку: Азернешр, 1972.— 212 с.
- Баженова А. П., Остроуев Л. Д.* Рак толстой кишки.— М.: Медицина, 1969.— 192 с.
- Белый И. С, Вахтангишвили Р. Ш.* Ваготомия при прободных пилородуоденальных язвах.— К: Здоров'я, 1984.— 159 с.
- Березов Е. Л.* Хирургия пищевода и кардии желудка при раке.— Горький: Б. и.. 1951.— 240 с.
- Березов Е. Л.* Расширенные и комбинированные резекции желудка при раке.— М.: Медгиз, 1957.— 208 с.
- Березов Ю. Е.* Хирургия рака желудка.— М.: Медицина, 1976.— 352 с.
- *Березов Ю. Е., Григорьев М. С.* Хирургия пищевода.— М.: Медицина, 1956.— 364 с.
- Березов Ю. Е., Варшавский Ю. В.* Оперированный желудок.— М.: Медицина, 1974.— 192 с.
- *Братусь В. Д.* Острые желудочные кровотечения.— К.: Здоров'я. 1971.— 420 с.
- Бусалов А. А., Комаровский Ю. Т.* Патологические синдромы после резекции желудка.— М.: Медицина, 1966.— 237 с.
- Ванян Э. И., Скобелкин О. К.* Восстановительная хирургия пищевода с использованием желудка.— Ташкент: Медицина, 1975.— 173 с.
- Василенко В. Х.* Рак желудка и его ранняя диагностика.— М.: Медицина, 1978.— 225 с.
- *Василенко В. Х., Гребнев А. Л.* Грыжи пищеводного отверстия диафрагмы.— М.: Медицина, 1978.— 223 с.
- Василенко В. Х., Гребнев А. Л., Сальман М. М.* Болезни пищевода.— М.: Медицина, 1971.— 407 с.
- Василенко В. Х., Суворова Т. А., Гребнев А. Л.* Ахалазия кардии.— М.: Медицина, 1976.— 280 с.
- Верещинский А. О.* Техника комбинированных операций на прямой кишке.— Л.: Б. и., 1935.— 253 с.
- Вилевин Г. Д., Бердов Б. А.* Болезни оперированного желудка.— М.: Медицина, 1975.— 294 с.
- Вилевин Г. Д., Соловьев В. И., Тимофеева Т. А.* Кардиоспазм.— М.: Медицина, 1971.— 176 с.
- Витебский Я. Д.* Очерки хирургии илеоцекального отдела кишечника.— М.: Медицина, 1973.— ПО с.
- Витебский Я. Д.* Хронические нарушения дуоденальной проходимости и язвенная болезнь желудка и двенадцатиперстной кишки.— Челябинск: Кн. изд.-во, 1976.— 189 с.
- Вицин Б. А.* Наружные кишечные свищи.— Новосибирск: Зап.-Сиб. кн. изд.-во, 1965.— 232 с.
- Волков П. Г.* Оперативное лечение наружных свищей желудка и кишечника.— Л.: Медицина, 1968.— 158 с.
- Ганичкин А. М.* Рак толстой кишки.— Л.: Медицина, 1970.— 414 с.
- Грицман Ю. А., Борисов А. И.* Послеоперационные кишечные свищи.— М.: Медицина, 1972.— 152 с.
- Данилова Б. С.* Брюшной диализ при разлитом гнойном перитоните.— М.: Медицина, 1974.— 159 с.
- У Дедерер Ю. М.* Патогенез и лечение острой непроходимости кишечника.— М.: Медицина, 1971.— 270 с.
- Демин В. И.* Рациональные границы операций при раке ободочной и прямой кишок.— М.: Медицина, 1964.— 207 с.
- Дехтярь Е. Г.* Острый аппендицит у женщин.— М.: Медицина, 1965.— 192 с.
- Дульцев Ю. В., Саламов К. И.* Парапроктит.— М.: Медицина, 1981.— 208 с.
- Еремеев Н. И.* Операции создания пищевода в переднем средостении (загрудный пищевод): Автореф. дис. ... докт. мед. наук.— Томск, 1952.— 16 с.
- Ефремов А. В., Эристави К. Д.* Заболевания двенадцатиперстной кишки.— М.: Медицина, 1969.— 360 с.
- Захаров Е. И., Захаров А. Е.* Еюногастропластика при болезнях оперированного желудка.— М.: Медицина, 1970.— 231 с.
- Зыбина М. А.* Диагностика и лечение рака прямой кишки.— К.: Здоров'я, 1980.— 165 с.

- Иоакимис К. Д.* Болезнь подвижной слепой и восходящей ободочной кишок.— К.: Здоров'я, 1980.—61 с.
- Исаков Ю. Ф., Ленюшкин А. И., Долецкий С. Я.* Хирургия пороков толстой кишки у детей.— М.: Медицина, 1972.— 239 с.
- Каган Е. М.* Рентгенодиагностика заболеваний пищевода.— М.: Медицина, 1968.— 227 с.
- Казанский В. И.* Хирургия рака пищевода.— М.: Медицина, 1973.— 342 с.
- Канделис Б. Л.* Неотложная проктология.— Л.: Медицина, 1980.— 270 с.
- Карамышев Ф. И.* Трудоспособность при заболеваниях органов пищеварения.— М.: Медицина, 1966.— 264 с.
- Карнаухов В. К.* Неспецифический язвенный колит.— М.: Медгиз, 1963.— 199 с.
- Квашин Ю. К., Панцырев Ю. М.* Последствия гастрэктомии.— М.: Медицина, 1967.— 260 с.
- Колесов В. И.* Клиника и лечение острого аппендицита.— М.: Медицина, 1972.— 342 с.
- Коломийченко А. И.* Реконструктивная хирургия пищевода.— К.: Здоров'я, 1967.— 410 с.
- Колченого П. Д.* Наружные кишечные свищи и их лечение.— М.: Медгиз, 1964.— 236 с.
- Комаров Б. Д., Канишин Н. Н., Абакумов М. М.* Повреждения пищевода.— М.: Медицина, 1981.— 173 с.
- У Крамаренко Ю. Ю.* Внутренние брюшные грыжи и кишечная непроходимость.— М.: Медгиз, 1956.— 254 с.
- Кривошеев С. В., Рубашев С. М.* Резекция желудка при язвенной болезни.— Кишинев: Госиздат Молдавии, 1956.— 359 с.
- У Лебедев А. П.* Инвагинация кишечника.— Минск: Беларусь, 1969.— 168 с.
- Левин М. М.* Повторные операции при заболеваниях оперированного желудка.— Харьков: Изд-во Харьк. ун-та, 1961.— 178 с.
- Левитан М. Х., Федоров В. Д., Капуллер Л. Л.* Неспецифические колиты.— М.: Медицина, 1980.— 279 с.
- Ленюшкин А. И., Атагальдыев Т. А.* Повторные операции на толстой кишке и промежности у детей.— М.: Медицина, 1984.— 175 с.
- Ленюшкин А. М., Вороховов Л. А., Слуцкая С. Р.* Острый аппендицит у детей.— М.: Медицина, 1964.— 148 с.
- Малюгина Г. А.* Желчный перитонит.— М.: Медицина, 1973.— 256 с.
- Маркова Г. Ф.* Клиника и лечение последствий полного удаления желудка.— М.: Медицина, 1969.— 160 с.
- Матросова Е. А., Курыгин А. А., Гройсман С. Д.* Ваготомия.— Л.: Наука, 1981.— 214 с.
- Матяшин И. М.* Тотальная пластика пищевода толстой кишкой.— К.: Здоров'я, 1971.— 192 с.
- Матяшин И. М., Балтайтис Ю. В., Яремчук А. Я.* Осложнения аппендэктомии.— К.: Здоров'я, 1974.— 224 с.
- Мельников А. В.* Клиника рака желудка.— М.: Медгиз, 1960.— 368 с.
- Меньшиков В. В., Бассалык Л. С., Шапиро Г. А.* Карциноидный синдром.— М.: Медицина, 1972.— 159 с.
- Навроцкий И. Н.* Ушивание культи двенадцатиперстной кишки.— М.: Медицина, 1972.— 183 с.
- Неймарк И. И.* Прободная язва желудка и двенадцатиперстной кишки.— М.: Медицина, 1979.— 280 с.
- У Норенберг-Чарквиани А. Е.* Острая непроходимость кишечника.— М.: Медицина, 1969.— 374 с.
- Овнатанян К. О., Тарнопольский А. Н.* Опухоли тонкой кишки и брыжейки.— К.: Здоров'я, 1966.— 175 с.
- Панцырев Ю. М.* Патологические синдромы после резекции желудка и гастрэктомии.— М.: Медицина, 1973.— 327 с.
- Панцырев Ю. М., Гринберг Л. А.* Ваготомия при осложненных дуоденальных язвах.— М.: Медицина, 1978.— 159 с.
- Петерсон Б. Е.* Рак проксимального отдела желудка.— М.: Медицина, 1972.— 216 с.
- Петров Б. А., Сытник А. П.* Искусственный пищевод из тонкой и толстой кишки.— М.: Медицина, 1972.— 184 с.
- У Петров В. И.* Клинико-рентгенологическая характеристика кишечной непроходимости.— М.: Медицина, 1964.— 262 с.
- Петровский Б. В.* Хирургическое лечение рака пищевода и кардии.— М.: Изд-во АМН СССР, 1950.— 172 с.
- Печатникова Е. А.* Актуальные вопросы хирургического лечения рака кардиального отдела желудка.— М.: Медицина, 1965.— 184 с.
- Подгорбунский М. А., Шраер Т. И.* Проникающие повреждения и перфорации грудного отдела пищевода.— Кемерово: Кн. изд-во, 1970.— 291 с.
- Постгастрорезекционные расстройства /Василенко В. Х., Коржукова П. И., Николаев Ю. О. и др.— М.: Медицина, 1974.— 255 с.
- Рак прямой кишки /Под ред. В. Д. Федорова.— М.: Медицина, 1974.— 223 с.
- Ратнер Г. Л., Белоконев В. И.* Ожоги пищевода и их последствия.— М.: Медицина, 1982.— 159 с.
- У Ривкин В. Л.* Полипы и диффузный полипоз прямой и толстой кишок.— М.: Медицина, 1969.— 268 с.
- У Ривкин В. Л., Капуллер Л. Л.* Геморрой.— М.: Медицина, 1985.— 176 с.
- Рогачева В. С.* Рак пищевода и его хирургическое лечение.— М.: Медицина, 1968.— 328 с.
- Розанов Б. С.* Инородные тела и травмы пищевода и связанные с ними осложнения.— М.: Медгиз, 1961.— 162 с.
- У Рудерман А. И.* Лучевое лечение рака пищевода.— М.: Медицина, 1957.— 152 с.
- У Русанов А. А.* Рак пищевода.— М.: Медицина, 1974.— 248 с.
- У Рыжих А. Н.* Хирургия прямой кишки.— М.: Медгиз, 1956.— 392 с.
- У Савиных Л. М.* Саркома тонкой кишки.— Ташкент: Медицина, 1971.— 127 с.
- У Савчук Б. Д.* Гнойный перитонит.— М.: Медицина, 1979.— 190 с.
- У Сальман М. М.* Неотложное рентгенологическое исследование в клинике острых гастроудуоденальных кровотечений.— М.: Медгиз, 1963.— 88 с.
- У Самарин И. И.* Диагностика острого живота.— М.: Медгиз, 1952.— 476 с.
- У Симиц П.* Хирургия кишечника. Бухарест, 1978.— 400 с.

- * *Симомян К. С.* Спаечная болезнь.— М.: Медицина, 1966.— 274 с.
- Симомян К. С.* Перитонит.— М.: Медицина, 1971.— 295 с.
- Слинчак С. М.* Рак желудка.— К.: Здоров'я, 1985.— 200 с.
- Федорев А. С.* Рак желудка из язвы.— М.: Медгиз, 1948.— 120 с.
- Федоров В. Д.* Лечение перитонита.— М.: Медицина, 1974.— 223 с.
- Филин В. И., Попов В. И.* Восстановительная хирургия пищевода. Л.: Медицина, 1973.— 304 с.
- Фридман Е. Г., Клименков А. А.* Рак резцированного желудка.— М.: Медицина, 1969.— 271 с.
- Харченко П. Г.* Полипы желудка и их хирургическое лечение. - М.: Медгиз, 1959.- 127 с.
- Хирургия прободных гастродуоденальных язв/ *Чухриенко Д. П., Решетов Л. Д., Белый И. С.* и др.— К.: Здоров'я, 1968.— 29 с.
- Холдин С. А.* Новообразования прямой и сигмовидной кишки.— М.: Медицина, 1977 - 503 с.
- Цацаниди К. Н., Богданов А. В.* Пищеводно-кишечные и пищеводно-желудочные анастомозы. - М.: Медицина, 1969.— 175 с.
- Чухриенко Д.* /7. Непроходимость кишечника.— К.: Госмедиздат УССР, 1958.— 429 с.
- Шалимов А. А., Полупан В. Н.* Атлас операций на пищеводе, желудке и двенадцатиперстной кишке.— М.: Медицина, 1975.— 304 с.
- Шалимов А. А., Саенко В. Ф.* Хирургия желудка и двенадцатиперстной кишки.— К-Здоров'я, 1972.— 365 с.
- Шалимов А. А., Саенко В. Ф.* Хирургия кишечника.— К.: Здоров'я. 1977.— 246 с.
- * *Шалимов А. А., Саенко В. Ф., Шалимов С. А.* Хирургия пищевода.— М.: Медицина, 1975.— 368 с.
- Шалимов А. А., Радзиховский А. П., Полупан В. Н.* Атлас операций на печени, желчных путях, поджелудочной железе, кишечнике.— М • Медицина.— 267 с.
- Шалимов А. А., Шапошников В. П., Пинчук М. П.* Острый перитонит.— К.: Наук, думка, 1981.— 287 с.
- Элькин М. А.* Внебольничная диагностика острого живота.— Л.: Медицина, 1974.— 208 с
- Юдин И. Ю.* Неспецифический язвенный колит.— М.: Медицина, 1968.— 185 с.
- Юдин С. С.* Этюды желудочной хирургии. М.: Медгиз, 1955.— 264 с.
- Юдин С. С.* Восстановительная хирургия при непроходимости пищевода. — М.: Медгиз, 1954. 272 с.
- Юхтин В. И.* Гастростомия.— М.: Медгиз, 1967.— 156 с.
- Юхтин В. И.* Полипы желудочно-кишечного тракта.— М.: Медицина, 1978.— 192 с.
- D'Allaines T.* Die chirurgische Behandlung des Rektumskarzinoms. Leipzig, 1956, 220 S.
- Bouchier J. A.* Textbook of Gastroenterology London, 1984, 1560 p.
- Burge H.* Vagotomy. London 1964, 158 p.
- Demling L, Lux G., Domschke W.* Therapie postoperativer Storungen des Gastrointestinaltraktes. Stuttgart—New York, 1983, 280 S.
- Fenger //.* Clinical and experimental Studies of Dumping Disposition Copenhagen, 1967, 128 p.
- Goligher J. C.* Surgery of anus, rectum, colon. London, 1975, 1064 p.
- Harkins H., Nyhus L.* Surgery of Stomach and Duodenum, Philadelphia, 1975, 872 p.
- Holle F.* Spezielle Magen Chirurgie. Bonn, 1968, 1011 S.
- Hollender L. F., Marrie A.* Die selektive proximaie Vagotomie. Strasbourg, 1978, 135 S.
- Landquist G., Hedenstedt S.* Jejunal Transposition in Stomach Surgery. Stockholm, 1975, 83 p.
- McNeer G., Pack G.* Neoplasms of Stomach. Philadelphia, 1967, 673 p.
- Postlethwa.it R. W* Surgery of the esophagus. New York, 1979. 616 p.
- Shackelford R. T.* Surgerv of the Alimentary Tract. Philadelphia, 1978, 1034 p.
- Zollinger R. M. Coleman D. W.* The Influences of pancreatic tumors on the stomach. Spring field, 1974, 157 p.

ПРЕДМЕТНЫЙ УКАЗАТЕЛЬ

- Абсцесс межкишечный 373
— поддиафрагмальный 373
Аденоматоз полигландулярный 244
Азиография ПО
Аллергия пищевая 302, 333
Аллисона операция 57
Анастомоз пищеводно-желудочный 136
— пищеводно-кишечный 270
Анастомозит 367
Анатомия блуждающих нервов 210
— кишечника 375
Аппендицит острый 391
— диагностика 392
— клиника 393
— лечение 397
— осложнения 399
Аппендэктомия 397
Атрезия пищевода 16
Ахалазия
— гипертоническая 40
— глоточно-пищеводная 37
— кардии 41
———клиника 43
———лечение 45
———патогенез 42
Баугинопластика 503
Белей операция 61, 69
Бомбезиновая проба 249
Брюшно-анальная резекция 435, 437
- Ваготомия 208
— контроль 216
— операционные осложнения 370
— показания 226, 227
— послеоперационные осложнения 370
— с антрумэктомией 222
— с дренирующей операцией 218
— селективная 212
— — проксимальная 212
— стволовая 211
Вернера—Моррисона синдром 246
Ворсинчатая опухоль 447
Вуки операция 113
Выпадение прямой кишки 475
— клиника 476
— лечение 478
— этиология 476
- Гарлока операция 117, 122
Гастрин 155, 248
Гастродуоденостомия 221
Гастроюнопластика 207
— по Захарову 207
— по Генлею 314
Гастростомия 291
Гастроэнтеростомия 218, 298
Гастрэктомия 268
— последствия и осложнения 349
Геморрой 482
— клиника 483
— лечение 484
———консервативное 484
———оперативное 485
— патогенез 482
— этиология 482
Гемосорбция 549
Гипогликемический синдром 322
Гиршпрунга болезнь 450
Гистамин 156, 158
— максимальный тест 167
Глоточно-пищеводный сфинктер
— анатомия 5
— ахалазия 37
— миотомия 38
— физиология 11
Глюкагоновая проба 249
Грыжа пищеводного отверстия диафр
— параэзофагеальная 64
— скользящая 53
———диагностика 55
———лечение 56
- Двенадцатиперстная кишка
— повреждения 357
— язва 158
———клиника 160
———лечение 165
———консервативное 165
———оперативное 169
———патогенез 158
Демпинг-синдром 302
— клиника 308
— лечение 309
———консервативное 309
———оперативное 311
— патогенез 303
— предрасположенность 225
Диарея постваготомическая 346
Дивертикул бифуркационный 34
— двенадцатиперстной кишки 352
— Меккеля 500
— пищевода 31
— толстой кишки 458
— ценкеровский 31

- Дивертикул эпифренальный 35
 Дивертикулез пищевода 37
 — интрамуральный 37
 Дивертикулэктомия 32, 34, 36
 Дилатация пищевода 45
 Дисфагия послеоперационная 350
 — постаготомическая 371
 Диффузный спазм пищевода 38
 Дуоденостомия 198
 Дюамеля операция 454
- Желудок**
 — анатомия 153
 — заворот 355
 — полипы 299
 — рак 252
 — диагностика 260
 — клиника 260
 — лечение 264
 — морфология 257
 — саркома 298
 — физиология 155
 — флегмона 356
 — язва 157
 — — лечение 165
 — консервативное 165
 — оперативное 169
 — малигнизация 255
 — патогенез 157
- Желудочно-кишечное кровотечение 233
 — лечение 237
 — консервативное 237
 — оперативное 240
 — степень тяжести 233
 — тактика 236
- Заворот кишечника 519
 Зеренина — Кюммеля операция 480
 Золингера — Эллисона синдром 242
 — диагностика 247
 — клиника 245
 — лечение 250
 — этиология 244
- Илеостомия 471
 — двойная 474
 Инвагинация дивертикула 34
 — кишечника 525
- Кардиодилатация 45
 Кеню—Майльса операция 433
 Киршнера — Накаямы операция 123
 Крона болезнь 384
- Латаста операция 59
 Льюиса операция 122
- Маллори—Вейсса синдром 241
 Мегаколон 448
 — идиопатический 457
- Насилова операция 118
 Недостаточность желудочно-кишечного анастомоза 364
 — культи двенадцатиперстной кишки 364
 — пищеводных анастомозов 148
 Непроходимость двенадцатиперстной кишки 360
 — кишечника 505
 —•— динамическая 526
- желчнокаменная 525
 — механическая 505
 — диагностика 510
 — клиника 509
 — лечение 514
 — консервативное 514
 — оперативное 515
 — патологическая анатомия 509
 — патогенез 507
 — этиология 506
 — обтурационная 525
- Неспецифический язвенный колит 463
 — диагностика 466
 — клиника 466
 — лечение 469
 — консервативное 469
 — — оперативное 470
 — патогенез 463
 — патологическая анатомия 464
 — этиология 463
- Нижний пищеводный сфинктер 40
 — гипертония 40
 — физиология 11
 Нобля операция 531
- Опухоли тонкой кишки 379
- Паллиативные операции при раке пищевода 144
 Панкреатит послеоперационный 370
 Парапроктит 486
 — острый 486
 — хронический 490
 Пентагастриповый тест 167
 Пептическая язва гастроэнтероанастомоза 334
 — искусственного пищевода 152
 Передняя резекция прямой кишки 438
 Перитонеальный диализ 547
 Перитонит 372, 537
 — желчный 551
 — острый 537
 — клиника 541
 — лечение 543
 — патогенез 539
 — этиология 537
 — первичный 552
 — брюшнотифозный 553
 — гонококковый 553
 — кандидамикозный 553
 — пневмококковый 552
 — туберкулезный 554
 — хронический 555
 — фиброзный 555
- Пилоропластика 219
 Пирсона операция 69
- Пищевод**
 — анатомия 5
 — Бэррета 66
 — иннервация 10
 — инородные тела 20
 — исследование 11
 — кисты 102
 — короткий 65
 — кровоснабжение 8
 — нижнее пищеводное кольцо 67
 — ожоги 71
 — клиника 72
 — лечение 73
 — — осложнения 72
 — опухоли 101

- доброкачественные 101
- злокачественные 105
- — — редкие 105
- рак 106
- верхней трети грудной части пищевода 117
- — диагностика 110
- — клиника 108
- — левая терапия 145
- нижней трети грудной части пищевода 132
- патологическая анатомия 106
- средней трети грудной части пищевода 118
- хирургическое лечение 119, 122
- шейной части пищевода 112
- рубцовые сужения 74
- клиника 74
- лечение 75
- консервативное 75
- оперативное 77
- свищи приобретенные 29
- фиброзная структура 67
- физиология 10
- Пневмомедиастинум 12
- Полипоз толстой кишки 444
- Полипы желудка 299
- толстой кишки 442
- Постваготомические синдромы 344
- Пострезекционная астения 322
- Пострезекционные синдромы 302
- Проктоколэктомия 471
- Противоестественный задний проход по Амиеву 422
- простой 420
- Рак прямой кишки 425
- диагностика 428
- клиника 427
- лечение 428
- комбинированное 441
- хирургическое 428
- патологическая анатомия 425
- Рак ободочной кишки 401
- диагностика 408
- клиника 405
- патологическая анатомия 402
- хирургическое лечение 409
- Редкие заболевания кишечника 500
- Резекция желудка 175
- дистальная субтотальная 265
- кардиальной части 203
- комбинированная 288
- по Бильрот-1 179
- по Бильрот-П 188
- по Гофмейстеру — Финстереру 199
- при язвенной болезни 175
- с сохранением привратника 183
- субтотальная проксимальная 135
- Резекция пищевода 51, 122, 125
- Резекция ободочной кишки 411
- левой половины 417
- поперечной ободочной кишки 416
- правой половины 413
- Рефлюкс желудочно-пищеводный 330
- методы выявления 15
- Рефлюкс-гастрит 331
- Рефлюкс-эзофагит 65
- диагностика 350
- лечение 351
- Савиных операция 119, 141
- Саркома желудка 298
- Свенсона операция 453
- Свищ дуоденальный 364
- желудочно-ободочный 339
- наружный кишечный 492
- Сегментарный спазм пищевода 40
- Секретиновая проба 249
- Синдром приводящей петли 326
- Соаве операция 454
- Спаечная болезнь 528
- Спленопанкреатогастрэктомия 288
- Стеноз анастомоза 342
- привратника 162
- Субтотальная колэктомия 446, 474
- Торекса операция 121
- Узлообразование кишечника 523
- Ушивание культи двенадцатиперстной кишки
- Фундопликация по Ниссену 60
- Физиология кишечника 377
- Хиля операция 58
- Хилоторакс 150
- Чайльда — Филлипса операция 532
- Шунтирование желудка 557
- кишечника 556
- Эзофагит панмуральный 67
- Эзофагокардиомиотомия
- по Геллеру 47
- по Готтштейну — Шалимову 48
- по Колесову 50
- по Петровскому 50
- эндоскопическая 48
- Эзофагоманометрия 14
- Эзофагопластика
- внутриплевральная 127
- желудком 84
- кожная 77
- сегментарная 128
- свободным сегментом 83, 116
- толстой кишкой 88
- тонкой кишкой 77
- Язва большой кривизны 161
- гигантская 161
- грыжевой части желудка 67
- желудка 157
- кардии 161
- кровотечение 233
- пенетрация 162
- перфорация 228
- пищевода 66
- постбульбарная 161
- привратника 161

Е

От авторов	3		
Часть I			
ХИРУРГИЯ ПИЩЕВОДА	5		
Анатомия и физиология пищевода	5		
Методы исследования пищевода	11		
Атрезия пищевода и пищеводно-трахеальный свищ	16		
Инородные тела и повреждения пищевода	20		
Приобретенные пищеводно-трахеальные и пищеводно-бронхиальные свищи	29		
Дивертикулы пищевода	31		
Нервно-мышечные заболевания пищевода	37		
Нарушения функции верхнего пищеводного сфинктера	37		
Нарушения моторики пищевода	38		
Нарушения функции нижнего пищеводного сфинктера	40		
Ахалазия кардии	41		
Грыжи пищеводного отверстия диафрагмы. Рефлюкс-эзофагит. Пептические стриктуры	53		
Ожоги и рубцовые сужения пищевода	71		
Ожоги пищевода	71		
Рубцовые сужения пищевода	74		
Доброкачественные опухоли пищевода	101		
Злокачественные опухоли пищевода	105		
Редкие злокачественные опухоли пищевода	105		
Рак пищевода	106		
Осложнения после операций на пищеводе	147		
Часть II	•		
ХИРУРГИЯ ЖЕЛУДКА И ДВЕНАДЦАТИПЕРСТНОЙ КИШКИ	153		
Анатомия и физиология желудка	153		
Язвенная болезнь желудка и двенадцатиперстной кишки	156		
Консервативное лечение	165		
Показания к оперативному лечению. Методы предоперационного обследования больных	166		
		Оперативное лечение	169
		Резекция желудка	175
		Резекция кардиальной части желудка	203
		Кишечная пластика при резекции желудка	207
		Ваготомия	208
		Выбор метода оперативного вмешательства при язвенной болезни	224
		Перфоративная язва	228
		Желудочно-кишечное кровотечение	233
		Синдром Золлингера—Эллисона	242
		Опухоли желудка	252
		Рак желудка	252
		Лечение рака желудка	264
		Саркома, полипы и другие опухоли желудка	298
		Пострезекционные и постаготомические синдромы	302
		Пострезекционные синдромы	302
		Функциональные расстройства	302
		Органические поражения	334
		Постаготомические синдромы	344
		Последствия и осложнения гастрэктомии	349
		Редкие заболевания и повреждения желудка и двенадцатиперстной кишки	352
		Дивертикулы двенадцатиперстной кишки	352
		Заворот желудка	355
		Флегмона желудка	356
		Повреждения двенадцатиперстной кишки	357
		Хроническая дуоденальная непроходимость	360
		Осложнения после операций на желудке	364
		Недостаточность желудочно-кишечного анастомоза	364
		Недостаточность культи двенадцатиперстной кишки и дуоденальные свищи	364
		Повреждение внепеченочных желчных протоков	366
		Кровотечение	367
		Нарушения моторно-эвакуаторной	

функции культи желудка	367	Доброкачественные опухоли ободоч-	
Панкреатит	370	ной и прямой кишок	442
Осложнения ваготомии	370	Мегаколон	448
Перитонит	372	Дивертикулы ободочной кишки	458
Межкишечный и поддиафрагмальный		Неспецифический язвенный колит	463
абсцессы	373	Выпадение прямой кишки	475
Непроходимость кишечника	374	Геморрой	482
		Парапроктит	486
Часть III		Наружные кишечные свищи	493
ХИРУРГИЯ КИШЕЧНИКА	375	Редкие заболевания и повреждения	
Анатомия и физиология кишечника	375	кишечника	500
Методы исследования функции ки-		Непроходимость кишечника	505
шечника	378	Перитонит	537
Опухоли тонкой кишки и брыжейки	379	Операции на пищеварительном трак-	
Болезнь Крона	384*	те при ожирении и гиперхолестери-	
Острый аппендицит	391	немии	555
Рак ободочной кишки	401	Список литературы	560
Рак прямой кишки	425	Предметный указатель	563

*Александр Алексеевич Шалимов
Валерий Феодосьевич Саенко*

ХИРУРГИЯ ПИЩЕВАРИТЕЛЬНОГО ТРАКТА

Научный редактор проф. *М. П. Черенько*

Редактор издательства *И. М. Грубрина*

Оформление художника *Е. И. Муштенко*

Художественный редактор *Н. Ф. Кормыло*

Технический редактор *В. П. Бойко*

Корректоры *Т. П. Еременко, В. И. Коваль,*

Н. К. Сопиженко, Т. Я. Малацай

Информ. бланк № 3094

Сдано в набор 20.12.85. Подп. к печ. 12.01.87
БФ 28 513, Формат 70X 100/16- Бумага тип. № 1.
Гарн. лит. Печ. вые. Усл. печ. л. 45,79. Усл.
кр.-отт. 45,79. Уч.-изд. л. 56,72. Тираж 30 000 экз.
Зак. 6—393. Цена 3 р. 50 к.

Издательство «Здоров'я», 252054,
г. Киев-54, ул. Чкалова, 65.

Головное предприятие республиканского про-
изводственного объединения «Поліграфкнига»,
252057, г. Киев-57, ул. Довженко, 3.

Шалимов А. А., Саенко В. Ф.

**Ш18 Хирургия пищеварительного тракта.— К.: Здо-
ров'я, 1987.— 568 с, ил., 7,37 л. ил.**

В руководстве рассмотрены вопросы хирургического лечения заболеваний пищевода, желудка и двенадцатиперстной кишки. Особое внимание уделено хирургической тактике и технике оперативных вмешательств. Изложены принципы хирургического лечения нервно-мышечных заболеваний пищевода, рефлюкс-эзофагита, язвенной болезни желудка и двенадцатиперстной кишки, пострезекционных и постаготомических синдромов. Приведены методики радикальных и паллиативных операций при острых врожденных, приобретенных и опухолевых заболеваниях кишечника.

411300000-046

M209(04)-87

54.57