

В.И.Стецула, А.А.Девятов

**Чрескостный
ОСТЕОСИНТЕЗ
в травматологии**

Киев «Здоров'я» 1987

54.58
С79

УДК 616.71—001.5-089.84

Чрескостный остеосинтез в травматологии / Стецула В. И., Девятов А. А.— К.: Здоров'я, 1987.—200 с.

В пособии систематизированы и обобщены результаты клинического применения и теоретических разработок методик чрескостного остеосинтеза в травматологии. На основании данных литературы и наблюдений авторов описаны особенности репаративной регенерации кости, влияние на нее статических и динамических нагрузок, внутрикостное нарушение кровообращения. Приведены методики лечения переломов, в том числе с помощью аппаратов внешней фиксации. Изложены принципы послеоперационного ведения больных, проанализированы ошибки и осложнения.

Для ортопедов-травматологов, хирургов.

Табл. 10. Ил. 119. Библиогр.: с. 197—198.

Рецензенты проф. С. С. ТКАЧЕНКО
проф. О. В. ОГАНЕСЯН
канд. мед. наук Г. А. УМЯРОВ

4113000000-050
С М209(04)-87 ^{75•87}

© Издательство «Здоров'я», 1987

Введение

Проблема лечения переломов костей является одной из наиболее важных в травматологии и ортопедии, так как переломы приводят к длительной нетрудоспособности и являются одной из главных причин инвалидности, особенно в наиболее работоспособном возрасте — 21—50 лет (В. С. Балакина и соавт., 1977; С. М. Журавлев, 1983).

Основные трудности лечения переломов костей связаны с тем, что процессы консолидации и восстановления функции поврежденной конечности протекают медленно, нередко осложняются травматическим остеомиелитом, ложными суставами и дефектами костей, контрактурами, а также деформациями и укорочениями конечности.

Отечественный и зарубежный клинический опыт показывает, что при всех методах консервативного и оперативного лечения переломов костей средние сроки консолидации остаются постоянными, тогда как индивидуальные сроки и количество неблагоприятных исходов варьируют. В квалифицированных ортопедо-травматологических учреждениях при лечении переломов костей различными методами, включая оперативные, неблагоприятные исходы, как правило, не превышают 2—5 %, а при консервативных методах составляют менее 1 %. Следовательно, на основании данных литературы нельзя дать вполне объективную сравнительную оценку результатов лечения переломов костей различными методами, тем более, что в большинстве публикаций авторы ограничиваются сообщением неполных и обычно несравнимых сведений о средних сроках лечения, нетрудоспособности и инвалидности. Кроме того, при анализе результатов лечения закрытых переломов часто не учитывается тяжесть повреждения и вид перелома, которые определяют показания к применению различных методов.

По данным анализа 30 000 случаев диафизарных переломов костей, к середине 70-х годов при лечении закрытых переломов гипсовые повязки и скелетное вытяжение применялись в 62 % случаев, причем результаты лечения (от 0,1 до 2 % инвалидности при различной локализации переломов) были лучше, чем при оперативных методах, которые применялись в 36 % случаев и приводили к значительно худшим исходам, главным образом из-за гнойных осложнений (А. В. Каплан и соавт., 1977). При открытых переломах остеосинтез применялся чаще (54,4 % случаев), чем консервативные методы лечения (41 % случаев). Число неудовлетворительных исходов нарастало (от 5,9 до 49,2 % случаев) в зависимости от

тяжести и протяженности повреждений мягких тканей. Частота гнойных осложнений после остеосинтеза была значительно выше (23 % случаев при ранней и 26,5 % — при отсроченной хирургической обработке раны), чем при консервативных методах лечения (10,5 % случаев). Чрескостный остеосинтез при лечении закрытых и открытых переломов применялся соответственно у 600 (2 %) и 1500 (4,5%) больных. При этом не было отмечено сокращения средних сроков консолидации.

В последующие годы, по данным всесоюзного анкетного опроса, при лечении переломов и их последствий Чрескостный остеосинтез был применен у 12 476 больных, в том числе в 26,6 % случаев при свежих переломах. Положительные результаты лечения были отмечены у 96,9 % больных (Л. А. Попова, 1982).

Нами установлено, что при лечении переломов костей голени чрескостный остеосинтез применяют более чем в 70 % случаев, тогда как при переломах костей плеча, предплечья и бедра его используют значительно реже.

Показания к применению чрескостного остеосинтеза при лечении свежих переломов расценивают по-разному. Часть исследователей противопоставляют чрескостный остеосинтез традиционным методам лечения переломов и, несмотря на сложность и трудность этих методик, ратуют за расширение сферы их применения, утверждая, что они позволяют в несколько раз сократить сроки консолидации костных отломков и продолжительность лечения. Однако большинство клиницистов не склонны противопоставлять старые и новые методы лечения, а стремятся выработать к ним рациональные показания и применяют чрескостный остеосинтез при лечении наиболее сложных переломов, когда использование традиционных консервативных и оперативных методов сопряжено с высоким риском получения неблагоприятных исходов. Чаще всего чрескостный остеосинтез применяют в случаях сочетанной травмы, множественных, сложных и открытых переломов, особенно с тяжелым повреждением мягких тканей и при переломах-вывихах. Кроме того, увеличивается частота применения этого метода лечения при свежих и застарелых переломах, не поддающихся закрытой репозиции.

В большинстве ортопедо-травматологических учреждений чрескостный остеосинтез применяют при лечении от 2,5 до 15 % всех случаев переломов костей. Наиболее часто чрескостный остеосинтез применяют при лечении несросшихся переломов и ложных суставов, а также ложных суставов, осложненных гнойной инфекцией, диафизарных дефектов и укорочений конечностей.

Обращает на себя внимание, что при лечении переломов костей и ложных суставов применяют главным образом компрессионный остеосинтез, тогда как дозированную distraction аппаратами используют преимущественно на начальных этапах лечения для закрытой репозиции костных отломков. Дистракционный остеосин-

тез при свежих переломах костей применяют значительно реже, главным образом при сложных переломах. В то же время этот метод является основным при лечении ложных суставов со значительным укорочением кости, диафизарных дефектов.

Следует отметить, что любой метод лечения свежих переломов костей, обеспечивающий репозицию костных отломков, их удержание и функциональную разработку поврежденной конечности, в подавляющем большинстве случаев приводит к хорошим результатам. Все современные методы лечения переломов костей квалифицированными специалистами дают в среднем от 2 до 5 % неудовлетворительных исходов; частота последних нарастает с увеличением тяжести повреждения.

Явное несоответствие традиционных представлений о процессах консолидации в условиях компрессионного и дистракционного остеосинтеза накопленным в последние десятилетия клиническим и экспериментальным данным способствовало повышению интереса к этим методам, но не привело к пересмотру проблемы лечения переломов. Новые данные обострили противоречия в понимании процессов и условий консолидации костных отломков и этим еще больше затруднили осмысливание сущности чрескостного остеосинтеза и выяснение его места в традиционной системе консервативных и оперативных методов лечения.

Нерешенность основополагающих вопросов чрескостного остеосинтеза делает неизбежным различное понимание условий и механизмов воздействия аппаратом на процессы консолидации при компрессионном и дистракционном остеосинтезе, что ведет к разнообразию подходов и действий при разработке и совершенствовании аппаратов, а также методик их применения и тактики ведения больных.

Авторы настоящей работы преследовали цель на основании критического анализа данных литературы и личного опыта объяснить сущность и отличительные признаки чрескостного остеосинтеза, а также систематизировать сведения о механизмах влияния силовых воздействий аппаратом на течение процессов консолидации костных отломков. При этом авторы уделяли основное внимание оригинальным, основополагающим работам и стремились найти пути преодоления существующего несоответствия между клиническими и теоретическими знаниями.

Часть I

Теоретические основы чрескостного остеосинтеза

Глава 1. Сущность чрескостного остеосинтеза

Появление чрескостного остеосинтеза связано с именами Л. А. Розена (1917, 1926), К. М. Сиваша (1952), Г. А. Илизарова (1952), О. Н. Гудушаури (1954), Н. Д. Флоренского (1957), Ф. С. Юсупова (1965), М. В. Волкова и О. В. Оганесяна (1968), С. С. Ткаченко (1970), В. К. Калнберза (1976), АБЬо! (1927), Key (1932), ОгаГегЫешег (1945), СЪагпley (1948), НоНтап (1954) и многих других клиницистов.

Разработка различных методик чрескостного остеосинтеза проводилась на основе известных общих принципов лечения переломов костей, направленных на обеспечение репозиции и удержания сопоставленных костных отломков, а также на раннее начало функциональной разработки поврежденной конечности.

При традиционных методах лечения репозицию обычно осуществляют ручным способом или с помощью специальных устройств и приспособлений, а удержание сопоставленных костных отломков чаще обеспечивают наложением иммобилизирующих повязок. В случаях, когда репозиция или удержание костных отломков затруднено или невозможно, используют методы вытяжения (чаще скелетного) или оперативные методы, позволяющие обеспечить закрытую или открытую репозицию и фиксацию сопоставленных костных отломков. При оперативном лечении используют методики как внутрикостного, так и накостного остеосинтеза с применением различных интрамедуллярных гвоздей или стержней, винтов, болтов, пластинок, балок, трансплантатов и различных сложных приспособлений и конструкций. После открытого остеосинтеза дополнительные средства иммобилизации применяют не всегда.

На основании анализа результатов консервативного и оперативного лечения, еще в XIX в. сложились теоретические представления о нормальном течении процесса заживления переломов и нарушениях процессов консолидации. С годами эти представления мало изменились, несмотря на обновление терминологии и появление сведений о цитологических, гистохимических, ультраструктурных, биохимических и биофизических особенностях компонентов образующейся мозоли и кости.

Очевидно, этим консерватизмом сложившихся представлений и объясняется сложность понимания истории становления метода чрескостного остеосинтеза. Сама идея использования наружных аппаратов, непосредственно соединенных с костными отломками или костями с помощью чрескостно проведенных спиц или гвоздей

для создания сдавливающих или растягивающих усилий, противоречила как традиционным представлениям о неизбежности повреждения кости и возникновения краевой резорбции костных отломков под влиянием давления, так и укоренившемуся среди клиницистов мнению об угнетающем влиянии растягивающих нагрузок на репаративное костеобразование. Кроме того, клинические данные СНагплеу (1948), который впервые доказал возможность резкого сокращения средних сроков консолидации при компрессионном артродезе, противоречили общепринятым представлениям о биологической неизбежности средних сроков консолидации костных отломков и сложившимся теоретическим представлениям о стадийности заживления переломов.

Поэтому не будет преувеличением сказать, что становление чрескостного остеосинтеза происходило не благодаря, а вопреки сложившимся теоретическим представлениям о заживлении костных ран.

В то же время накапливающийся клинический опыт применения чрескостного остеосинтеза требовал объяснения получаемых результатов, а также пересмотра сложившихся теоретических представлений и поиска новых подходов к проблеме репаративной регенерации кости. Причем эти задачи усложнялись и становились все более и более неопределенными по мере накопления противоречий в оценке исходов лечения, расширения сферы применения аппаратов и, особенно, после разработки и широкого применения методики дистракционного остеосинтеза.

Клинический опыт использования аппаратов для чрескостного остеосинтеза привел к тому, что в последние 3 десятилетия в отечественной ортопедии, а затем и в травматологии резко повысился интерес к изучению и разработке чрескостного остеосинтеза. Этому способствовало создание в Кургане в 1965 г. проблемной *лаборатория* по чрескостному остеосинтезу при Свердловском НИИТО, а в 1971 г.— специализированного института по проблемам чрескостного остеосинтеза — Курганского НИИ экспериментальной и клинической ортопедии и травматологии (КНИИЭКОТ). Важное значение в этом сыграла организация промышленного выпуска аппаратов Илизарова, а также аппаратов Сиваша, Гудушаури, различных моделей аппаратов Волкова—Оганесяна и Далнберза.

На основе применения различных аппаратов разработаны многочисленные методики компрессионного и дистракционного чрескостного остеосинтеза и различные их сочетания, используемые при лечении ортопедической патологии и переломов костей конечностей. Следует подчеркнуть, что разработка этих методов позволила по-новому и нередко в один этап решать многие сложные лечебные задачи: осуществлять не только открытым, но и закрытым способом ликвидацию ложных суставов, удлинять укороченные конечности, возмещать диафизарные дефекты, устранять деформации,

лечить свежие и инфицированные переломы, а также ложные суставы, осложненные хронической гнойной инфекцией. Однако накопленный опыт клинического применения чрескостного остеосинтеза свидетельствует не только об их эффективности, но и о наличии объективных трудностей на пути дальнейшего их развития и внедрения в практическое здравоохранение.

Эти трудности связаны, прежде всего, с тем, что по мере усложнения конструкции аппаратов, а также усложнения методик их применения и решаемых с их помощью лечебных задач, возникла неопределенность понимания, в чем же состоит сущность чрескостного остеосинтеза.

Указанные трудности связаны также с разнообразием названий этого метода в литературе: чрескостный остеосинтез, чрескостный компрессионно-дистракционный остеосинтез, компрессионный остеосинтез, дистракционный остеосинтез, наружный или внеочаговый остеосинтез, метод комплексной оптимизации условий течения восстановительных процессов. Чаще всего описываемый метод отождествляется с методиками применения аппарата Илизарова. Осложняет лечебный процесс и то обстоятельство, что «современные унифицированные аппараты многоцелевого назначения» КНИИЭКОТ до последнего времени имели мало общего с серийно выпускаемым промышленностью набором старых аппаратов Илизарова *, которыми пользуется большинство ортопедов и травматологов нашей страны. Это способствовало формированию среди клиницистов мнения, что результаты лечения методом чрескостного остеосинтеза, прежде всего, определяются использованием более совершенных аппаратов в ущерб разработке способов их применения и тактике ведения больных, а также порождало стремление к кустарному изготовлению, разработке модификаций и новых конструкций аппаратов для чрескостного остеосинтеза.

Сложившееся положение усугубляется отсутствием обобщающих клинических и теоретических работ и руководств по чрескостному остеосинтезу. Отсюда неизбежно различное понимание, а, следовательно, и различные действия специалистов в разработке и совершенствовании как аппаратов для чрескостного остеосинтеза, так и способов их применения и тактики ведения больных, что ведет к снижению эффективности лечения, увеличению его продолжительности и повышению частоты неудовлетворительных исходов.

Компрессия и дистракция, которые осуществляются с помощью этих аппаратов, сами по себе не могут быть отличительными признаками чрескостного остеосинтеза, так как сдавливающие и растягивающие нагрузки создаются не только самими аппаратами, но и тягой мышц, массой тела, силой роста, применением различных

* В настоящее время освоен выпуск большего набора новых аппаратов Илизарова.

погружных конструкций для остеосинтеза и методов вытяжения. Сравнительный анализ показывает, что отличительным [признаком метода чрескостного остеосинтеза, независимо от используемой модели аппарата, является то, что только наружные аппараты с ширью закрепленных в них и проведенных чрескостно спиц или гвоздей дают возможность на протяжении всего периода лечения управлять взаиморасположением и механическим взаимодействием костных отломков или костей. На использовании этих уникальных возможностей наружных аппаратов и базируется все разнообразие современных способов чрескостного остеосинтеза.

Следовательно, эволюция эмпирической разработки применения чрескостных аппаратов от компрессионного до дистракционного остеосинтеза и использования их различных сочетаний привела к созданию метода непосредственного управления механическим взаимодействием и расположением костных отломков или костей. В этом и состоит сущность и отличительные особенности чрескостного остеосинтеза.

В соответствии с сущностью метода наружные аппараты являются лишь средством непосредственного механического воздействия на костные отломки или кости, позволяющим повышать их устойчивость и осуществлять сдавливание, растяжение, боковые и ротационные перемещения. Поэтому само наложение аппарата еще не обеспечивает создания условий для получения положительных результатов лечения, а диапазон возможностей непосредственного механического воздействия на костные отломки или кости зависит от конструктивных особенностей применяемых аппаратов и методики их наложения.

К сожалению, в настоящее время мы не располагаем сравнительным анализом механических и функциональных характеристик современных аппаратов для чрескостного остеосинтеза, которые позволили бы объективно оценить достоинства и недостатки тех или иных аппаратов и их узлов, определить механические и функциональные возможности применения аппаратов для решения лечебных задач различной степени сложности. Кроме того, несмотря на огромный клинический опыт, мы не располагаем сведениями о том, на какие максимальные нагрузки должны быть рассчитаны аппараты для применения на верхних и нижних конечностях, так как систематических исследований по этому важному вопросу чрескостного остеосинтеза еще не проводилось.

Очевидно, что систематизация накопленных знаний должна основываться на правильном понимании сущности чрескостного остеосинтеза и строгом разграничении двух исходных аспектов этой проблемы: механическое взаимодействие в системе аппарат—конечность и биологические последствия изменения условий механического взаимодействия в этой системе.

Глава 2. Системный анализ биомеханических условий взаимодействия костных отломков

При переломах костей создаются сложные биомеханические условия, так как костные отломки подвергаются воздействию меняющейся динамической системы сил, в которой величина, направление и продолжительность действия каждой из составляющих и соотношения между ними зависят от тонуса и интенсивности работы отдельных групп мышц, а также взаиморасположения костных отломков и их концов. Особенно сложны и изменчивы эти условия при переломах длинных костей конечностей, на которые воздействуют наиболее мощные мышцы.

Биомеханический анализ действующих на костные отломки сил затруднен из-за сложности их измерения и составления расчетной схемы. Однако к решению этой задачи можно подойти путем оценки конечного результата межорганного механического взаимодействия, позволяющей провести анализ действующих на костные отломки сил, разделив их на 2 группы противоположного действия, и рассмотреть последствия изменений соотношений этих сил (В. И. Стецула, 1967).

К 1-й группе относят силы, направленные на смещение костных отломков относительно друг друга. Эти смещающие силы создаются неуравновешенными компонентами продольной мышечной тяги, бокового давления на костные отломки со стороны прилежащих мышц, а также массой дистального отдела конечности.

Ко 2-й группе относят силы, противодействующие смещающим силам и обеспечивающие определенную устойчивость костных отломков относительно друг друга. Эта устойчивость соединения костных отломков, во многом зависящая от площади соприкосновения и характера поверхности излома костных концов, создается уравновешенными компонентами продольной мышечной тяги и бокового давления мышц, а также сохранившимися тканевыми связями между концами костных отломков.

Соотношение смещающих сил и сил, препятствующих смещению костных отломков, определяет условия возникновения подвижности на стыке костных концов (рис. 1). Если воздействие сил, препятствующих смещению, окажется преобладающим, то фиксация будет стабильной, обеспечивающей постоянную неподвижность на стыке костных отломков. Если же окажется преобладающим воздействие смещающих сил, то фиксация будет неустойчивой, не обеспечивающей неподвижности на стыке костных отломков. В этих случаях каждое превышение смещающими силами предела устойчивости соединения костных отломков приводит к возникновению движения на их стыке, изменяющего или нарушающего соотношение раневых поверхностей костных отломков.

Лечение переломов длинных костей любыми методами всегда

начинается с репозиции костных отломков, что обеспечивает максимально возможную при данном виде перелома площадь соприкосновения костных отломков и восстановление анатомической оси кости. Придание конечности положения, рекомендуемого практикой лечения переломов, позволяют максимально увеличить уравновешенный компонент мышечной тяги, создаваемой тонусом и работой мышц. Это способствует уменьшению смещающих сил и увеличению устойчивости соединения костных отломков, которая во многом зависит от вида перелома.

При поперечных переломах уравновешенный компонент мышечной тяги способствует наиболее значительному увеличению устойчивости соединения костных отломков, тогда как при косых и винтообразных переломах с увеличением наклона плоскости излома в результате разложения сил осевого давления увеличивается боковая составляющая в зоне перелома, что снижает устойчивость соединения костных отломков. При переломах со смещением костных отломков по длине нарушается их соприкосновение и резко уменьшается устойчивость, что приводит к возникновению подвижности костных отломков даже под влиянием слабых смещающих сил.

Следует учитывать, что различные активные движения и функциональные нагрузки всегда изменяют соотношение сил, действующих на сломанную кость. При этом смещающие силы, зависящие от работы мышц и нагрузки, увеличиваются в значительно большей степени, чем силы, определяющие устойчивость соединения костных отломков.

Консервативные методы лечения переломов (методом иммобилизирующих повязок, преимущественно гипсовых, ограничивающих возможность движений я изменений соотношений сегментов поврежденной конечности) значительно уменьшают величину смещающих сил, но не могут существенно повысить устойчивость соединения костных отломков. Следовательно, иммобилизирующие повязки ограничивают подвижность костных отломков, снижая возможность их вторичного смещения. Однако это достигается

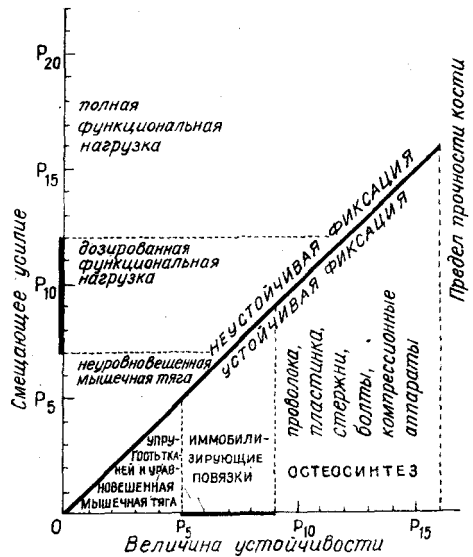


Рис. 1. Схема взаимодействия сил, действующих на костные отломки

ценой большего или меньшего нарушения трофики поврежденной конечности в результате ухудшения условий регионарного кровообращения из-за сдавливания мягких тканей иммобилизирующей повязкой и резкого ограничения функции поврежденной конечности.

Методы вытяжения (преимущественно скелетного), расширяющие возможности репозиции и удержания костных отломков при переломах, не поддающихся ручной репозиции (косые, винтообразные и сложные переломы), значительно изменяют условия межорганный механического взаимодействия в поврежденной конечности.

Под влиянием регулируемой грузами растягивающей нагрузки фиксируется определенное положение поврежденной конечности и повышается напряжение мышц, фасциально-связочного аппарата и тканевых связей, сохранившихся между костными отломками. Это приводит к резкому ограничению боковой подвижности костных отломков в связи с повышением напряжения окружающих тканей. Наряду с этим под влиянием растягивающей нагрузки уменьшается или устраняется взаимодавление и контакт костных отломков вплоть до образования между ними диастаза. В этих условиях сокращения мышц вызывают за счет неуравновешенного компонента мышечной тяги ограниченные боковые движения костных отломков, а под влиянием уравновешенного компонента — осевые перемещения.

Поэтому методы вытяжения, обеспечивающие возможность раннего функционального лечения и улучшение условий восстановления нарушенного кровоснабжения поврежденной конечности, в то же время, по сравнению с иммобилизирующими повязками, создают менее устойчивую фиксацию, так как понижают устойчивость соединения костных отломков и приводят к появлению их осевой подвижности. Важным достоинством этого метода является то, что он позволяет в процессе лечения изменять с помощью грузов соотношения между костными отломками, то есть вносить элементы непосредственного управления ими.

Следовательно, все консервативные методы лечения переломов не могут обеспечить значительного повышения устойчивости фиксации костных отломков, необходимой для создания на их стыке постоянной неподвижности.

Оперативные методы лечения переломов не только расширили возможность репозиции костных отломков при повреждениях, не поддающихся консервативному лечению, но и открыли реальные возможности для значительного повышения устойчивости соединения этих отломков за счет непосредственной фиксации их с помощью различных конструкций из металла или других материалов. Однако это достигается ценой увеличения тяжести повреждения и дополнительных нарушений кровоснабжения.

Учитывая, что при погружном остеосинтезе высокая устойчивость соединения костных отломков может быть достигнута во время операции только за счет силового воздействия на эти отломки, создающего противодействие смещающим силам, следует считать целесообразным деление всех методик внутрикостного и накостного остеосинтеза на компрессионные и некомпрессионные. Однако следует учитывать, что при накостном и внутрикостном остеосинтезе силовые взаимодействия между костными отломками, создаваемые работой мышц, передаются не только на концы этих отломков, но и на используемые средства остеосинтеза. Поэтому имеющуюся тенденцию относить к компрессионным те методы остеосинтеза, при которых создается лишь слабое осевое давление на костные отломки или оно достигается за счет тонического напряжения мышц, нельзя признать обоснованной.

Компрессионными следует называть только те виды погружного остеосинтеза, которые позволяют путем сдавливания костных отломков или придавливания винтами жестких накладных конструкций к этим отломкам значительно увеличить устойчивость их соединения и создать запас устойчивости, обеспечивающий сохранение неподвижности на стыке костных отломков при действии смещающих сил.

Некомпрессионные методики остеосинтеза, обеспечивающие надежное удержание сопоставленных костных отломков, позволяют в большей или меньшей степени ограничить, но не устранить подвижность между этими отломками. Названные методики дают возможность, особенно при применении толстых интрамедуллярных гвоздей, соответствующих минимальному диаметру костномозговой полости, получить высокую степень ограничения подвижности костных отломков, особенно в тех случаях, когда форма их концов создает препятствие ротационным смещениям.

Погружные накостные и внутрикостные компрессионные устройства для остеосинтеза (болты, винты, шурупы, различные пластинки, закрепленные винтами, и более сложные фиксаторы с винтовыми устройствами) позволяют достичь высокой устойчивости соединения костных отломков. Однако все они создают в кости также зоны высокой концентрации напряжений, которые могут увеличиваться под действием смещающих сил. При этом в результате проявления упруго-вязких свойств кости и нередко сминания в участках, где напряжение превышает предел прочности кости, неизбежно снижается сила компрессии и устойчивость соединения костных отломков. Отсутствие доступа к погружным фиксаторам не позволяет компенсировать падение силы компрессии. В этих условиях под действием смещающих сил, превышающих устойчивость соединения костных отломков, возникает подвижность на их стыке. Поэтому при применении погружных компрессионных устройств для максимального сохранения достигнутой во время

операции устойчивости необходимо на протяжении периода формирования сращения перелома применять дополнительные средства иммобилизации (шины, гипсовые повязки) и не форсировать функциональное лечение.

Чрескостный остеосинтез. При чрескостном остеосинтезе благодаря использованию наружных аппаратов, непосредственно связанных с костными отломками проведенными через них спицами или гвоздями, возникают специфичные только для этого метода возможности дозированного управления расположением и механическим взаимодействием костных отломков. Кроме того, в отличие от погружного остеосинтеза, чрескостный остеосинтез является менее травматичным и может осуществляться не только оперативным, но и закрытым путем.

При чрескостном *компрессионном* остеосинтезе после наложения аппарата и создания сдавливающих нагрузок, так же как и при погружном компрессионном остеосинтезе, отмечается падение силы компрессии в результате упруго-вязкого деформирования кости и явлений ее сминания в зонах чрезмерной концентрации напряжений (около спиц и на стыке костных отломков). Однако при чрескостном остеосинтезе это падение силы компрессии легко компенсируется после операции путем сближения опорных колец или опорных дуг аппарата, что обеспечивает восстановление или превышение исходной силы компрессии, а следовательно, и сохранение достигнутого уровня устойчивости соединения костных отломков.

Однако создание высокой устойчивости костных отломков при чрескостном компрессионном остеосинтезе зависит не только от силы сдавливания этих отломков, но и от вида перелома, определяющего форму концов костных отломков и площадь их соприкосновения, а также от методики наложения и конструктивных особенностей аппарата. Поэтому при одинаковой силе компрессии устойчивость соединения костных отломков может быть различной, а создание одинаковой их устойчивости может достигаться различной силой компрессии.

При чрескостном компрессионном остеосинтезе для того, чтобы обеспечить возможность сохранения постоянной неподвижности на стыке костных отломков в условиях действия смешанных усилий, создаваемых активной функцией поврежденной конечности, необходимо при наложении аппарата создавать большой запас устойчивости, который после операции поддерживается за счет периодической компенсации падения силы компрессии. Чем больше запас устойчивости соединения костных отломков, тем большая функциональная нагрузка допустима на поврежденную конечность без нарушения неподвижности на их стыке и тем лучшие условия создаются для восстановления нарушенного кровоснабжения и обеспечения полноценной трофики поврежденной конечности.

В то же время следует учитывать, что возможности повышения устойчивости костных отломков путем увеличения силы компрессии не беспредельны, так как с дальнейшим увеличением силы сдавливания этих отломков нарастает опасность превышения предела прочности и разрушения кости в зонах концентрации напряжений. Необходимо помнить, что при переломах использование погружного или чрескостного компрессионного остеосинтеза не может обеспечить исходной прочности кости, которая может быть восстановлена только в процессе консолидации перелома и последующей органной перестройки регенерата и кости. Поэтому при чрескостном компрессионном остеосинтезе с сохранением постоянной неподвижности на стыке костных отломков в период формирования сращения между этими отломками всегда необходимо ограничивать функциональную нагрузку соответственно созданной величине запаса устойчивости.

При чрескостном *дистракционном* остеосинтезе, когда наложенный аппарат используют для дозированных растягивающих силовых воздействий, резко изменяются естественные условия механического взаимодействия костных отломков под влиянием смещающих сил. Это объясняется тем, что при дозированном разведении костных отломков, фиксированных в опорных кольцах аппарата, в результате нарушения контакта между концами этих отломков и образования между ними диастаза исключается прямое механическое взаимодействие и все силовое воздействие, создаваемое аппаратом, переносится на мышцы, фасциально-связочный аппарат, кожу и сохранившиеся ткани между концами костных отломков. В этих условиях основным фактором, ограничивающим подвижность костных отломков под влиянием смещающих сил, связанных с неуравновешенным компонентом мышечной тяги, является увеличение сопротивления напряженных тканей боковым перемещениям костных отломков. Следовательно, дозированное растяжение мягких тканей растягиваемого сегмента не может обеспечить устойчивой фиксации костных отломков. Поэтому при чрескостном дистракционном остеосинтезе создание устойчивой фиксации костных отломков, прежде всего, зависит от особенностей конструкции аппарата и методики его применения. Клинический опыт применения чрескостного дистракционного остеосинтеза обусловил необходимость отказа от закрепления каждого костного отломка в одном опорном кольце и перехода к монтированию более сложных опорных подсистем (из двух колец или дуг), так как в условиях чрескостного дистракционного остеосинтеза только жесткие подсистемы позволяют значительно повысить устойчивость фиксации костных отломков в аппарате и устойчивость их концов в зоне диастаза. Поэтому, чем жестче конструкция аппарата и его опорных подсистем (то есть, чем меньше они деформируются под влиянием^ силовых воздействий, создаваемых работой мышц и функ-

циональной нагрузкой) и чем устойчивее в этих подсистемах закреплены костные отломки, тем меньше их боковая и осевая подвижность и тем больше возможность и точность управления условиями растяжения мягких тканей конечности, изменением взаиморасположения костных отломков и разведением их концов.

Следовательно, использование жестких конструкций наружных аппаратов расширяет возможности повышения устойчивости фиксации костных отломков не только при дистракционном, но и при компрессионном остеосинтезе, особенно в тех случаях, когда не удастся обеспечить значительной площади соприкосновения концов этих отломков и достичь высокой устойчивости их соединения.

На практическом использовании этих возможностей основывается *«нейтральный»* чрескостный остеосинтез, при котором функция наложенного аппарата ограничивается закреплением костных отломков в опорных подсистемах. При этом не ставят задачу сдавливать или разводить концы костных отломков и, следовательно, не используют факторы повышения устойчивости фиксации костных отломков за счет их компрессии или ограничения боковых смещений за счет увеличения натяжения мягких тканей.

Фактически при разработке методик чрескостного дистракционного и *«нейтрального»* остеосинтеза исходят из предположения, что жесткость фиксации костных отломков в подсистемах аппарата Илизарова, состоящих из двух опорных колец, достаточна для создания их неподвижности. Однако до настоящего времени нет экспериментальных данных, подтверждающих эту гипотезу.

Глава 3. Влияние на кость постоянных сдавливающих и растягивающих нагрузок

В специальной литературе укоренилось представление, что избыточное давление приводит к некрозу и резорбции кости. Это мнение основано на давно сложившемся в общей патологии понятии об атрофии кости вследствие давления, которое было использовано клиницистами для объяснения причин возникновения резорбции на стыке костных отломков и вокруг металлических конструкций, используемых для остеосинтеза. Однако экспериментальные исследования по изучению влияния давления на кость давали противоречивые и по-разному трактуемые результаты, которые далеко не всегда совпадали с представлениями клиницистов. Это объясняется, прежде всего, трудностями создания *«чистых»* условий эксперимента в связи с методической сложностью разделения и измерения в живом организме статического и динамического компонентов действующей на кость функциональной нагрузки, а в опытах с созданием местного давления пружинами, винтами или силовым воздействием мышц на стыке костных отломков — невозможностью объективного разграничения последствий давле-

ния, нарушений кровообращения и репаративного процесса. При воздействии на кость растягивающих нагрузок отмечены аналогичные методические трудности, которые усугубляются несовершенством и ограниченностью средств создания этих нагрузок.

Реальные возможности изучения влияния на кость постоянных сдвигающих и растягивающих нагрузок появились лишь с созданием жестких аппаратов для чрескостного остеосинтеза и методик измерения создаваемых ими силовых воздействий.

Для упрощения условий эксперимента аппарат Илизарова накладывался собакам на неповрежденную большеберцовую кость. Величина создаваемых сдвигающих или растягивающих нагрузок измерялась кольцевыми пружинами-динамометрами, смонтированными в стержни, соединяющие опорные кольца аппарата (В. И. Стецула и соавт., 1964). На протяжении всего эксперимента стремились создать и сохранить силу сдвигания или растяжения около 100 кг, периодически компенсируя снижение величины нагрузки. Поэтому величина нагрузки изменялась в диапазоне от 70 до 140 кг.

Для создания сравнимых условий на тех же уровнях большеберцовой кости контрольной конечности также проводили по две спицы, которые сразу же удалялись.

Результаты этих исследований показали, что постоянное продольное сдвигание диафиза в течение 30 и 60 сут силой, в 5—8 раз превышающей общую массу тела животного, не вызывает в сдвигаемом участке кости каких-либо патологических изменений и нарушений структурной организации. Рентгенологическая картина кости не изменена. Костное вещество сохраняет остеоциты и остеоонное строение. Признаков возникновения репаративной реакции и активизации перестройки в сдвигаемой кости нет (рис. 2, 3, 4).

Постоянное продольное растяжение кости, действующее 21, 30, 60 и 90 сут, также не вызывает возникновения некроза и репара-

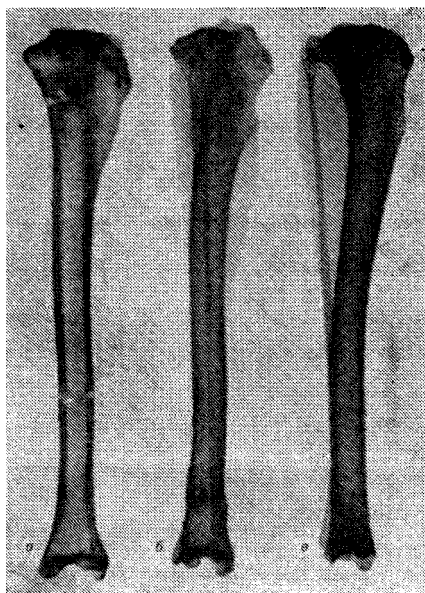

Рис. 2. Постоянное силовое воздействие аппаратом на целую кость:

а — сдвигание (60-е сутки); б — растягивание (90-е сутки); в — контрольная кость (90-е сутки)

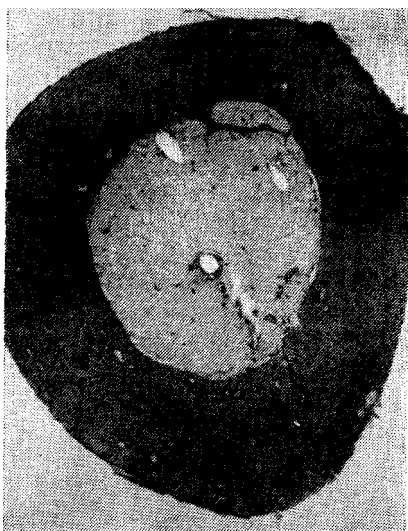

Рис. 3 Поперечный срез сдвигаемого участка кости

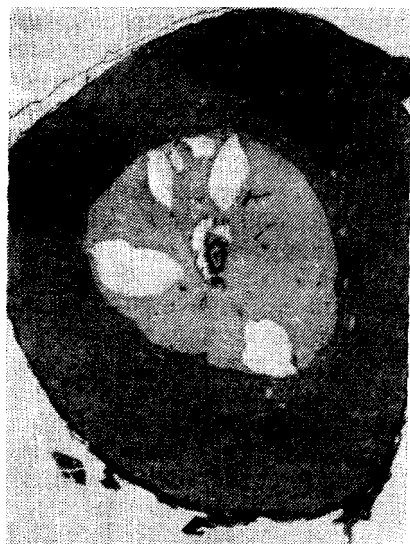

Рис. 4 Поперечный срез контрольной кости

тивной реакции. Однако рентгенологически в промежутке от 60-го до 90-го дня отчетливо проявляются истончение и продольная исчерченность кортикального слоя. При гистологическом исследовании уже на 21—30-е сутки появляются признаки активизации перестройки в перимедуллярных отделах стенки диафиза с образованием отдельных медуллярно-периостальных капиллярных связей. С увеличением сроков наблюдения эти изменения нарастают, и к 90-у дню прогрессирующая перимедуллярная резорбция приводит к выраженному остеопорозу растягиваемого диафиза (В. И. Стецула, В. И. Кравчук, 1972).

Очевидно, отмеченная активизация перестройки кости в условиях постоянного растяжения не имеет прямой связи с действием растягивающих сил, так как эта перестройка нарастает медленно и топографически связана с внутренними отделами стенки диафиза, а не с наружными, где возникают наибольшие напряжения (рис. 5). По-видимому, в этих условиях к активизации физиологической перестройки приводят нарушения микроциркуляции, возникающие в результате изменения условий кровоснабжения кости. О реальности этого предположения свидетельствуют данные изучения влияния на микроциркуляцию кости гидродинамических эффектов упругих деформаций, создаваемых действием динамического компонента функциональной нагрузки (В. И. Стецула и соавт, 1983).



Рис. 5. Поперечный срез растягиваемого участка кости

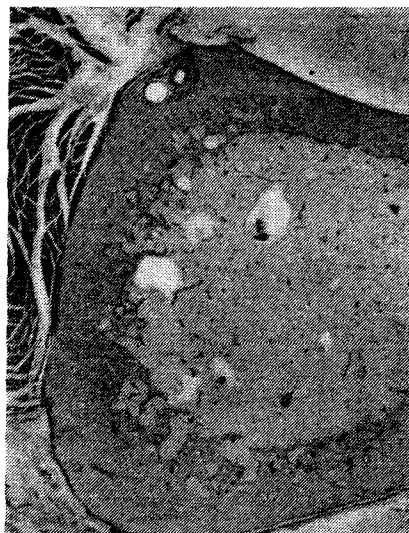

Рис. 6. Поперечный срез кости при гипокинезии (165-е сутки)

С этой точки зрения активизацию перестройки при дистракции следует объяснить тем, что при растяжении кости аппаратом, имеющим жесткую конструкцию, устраняется или резко уменьшается действие динамического компонента на растягиваемый участок диафиза, так как функциональная нагрузка переносится на аппарат. Очевидно, этим и объясняется большое сходство перестройки костей при постоянной дистракции и при гипокинезии (рис. 6).

По данным клинических наблюдений, при длительном воздействии на кость дистракционных сил неизбежно нарастает регионарный остеопороз, тогда как при чрескостном компрессионном остеосинтезе этого не наблюдается.

Вопрос о последствиях механического воздействия на кость спиц, через которые передаются создаваемые аппаратом силы, заслуживает особого внимания, так как в местах пересечения спицами кортикальной пластинки происходит концентрация напряжений. В случаях, когда эти напряжения превышают предел прочности кости, происходит ее разрушение (сминание и прорезывание костей спицами). Если же эти напряжения не достигают предела прочности кости, то в ней сохраняется канал от спицы, диаметр которого соответствует диаметру последней.

Оценка возникающих в костях вокруг спиц изменений затруднена, так как, наряду с прямым силовым воздействием спицы на кость, имеется еще и местное механическое (а иногда и термиче-

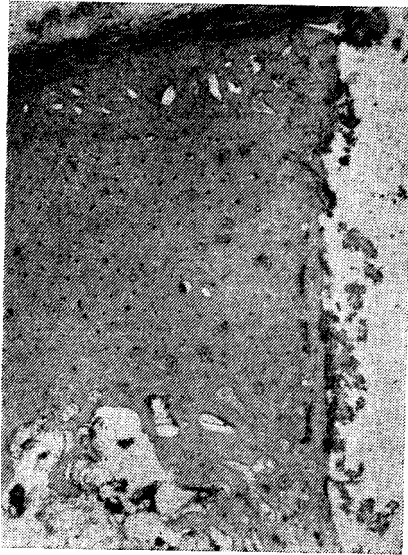

Рис. 7. Компактное строение кости вокруг канала от спицы (60-е сутки)

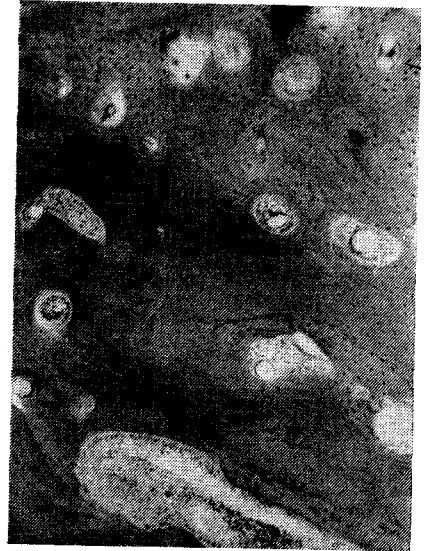

Рис. 8. Реваскуляризация и перестройка некротизированного участка кости около спицы (60-е сутки).
X100

ское) повреждение, а также вызванная травмой репаративная реакция.

В тех случаях, когда после проведения спиц через кость они сразу же удалялись, в зоне повреждения развивалась репаративная реакция (преимущественно эндостальная), а в кортикальном слое вокруг канала спицы отмечалось разрушение остеоцитов.

При создании постоянных сдавливающих и растягивающих нагрузок сравнительная оценка состояния кости вокруг каналов спиц показала, что в зонах концентрации напряжений, действующих 2—3 мес, резорбция кости (рис. 7) не возникает. Гибель остеоцитов в этих случаях топографически не была связана с зонами концентрации напряжений. С увеличением сроков наблюдения некротизированный участок подвергался со стороны жизнеспособной кости реваккуляризации и перестройке (рис. 8). В поздние сроки наблюдения участки костного вещества, лишённые остеоцитов, сохранялись лишь во вставочных пластинках между новообразованными остеонами.

Эти данные свидетельствуют, что некроз компактной кости вблизи спиц возникает не в связи с чрезмерным давлением, а из-за местных травматических нарушений кровоснабжения. Следовательно, этот некроз является ишемическим, циркуляторным. Резорбция

кости вокруг спиц возникает не из-за местных нарушений кровоснабжения, вызванных проведением спиц, и не связана с действием постоянных сдавливающих нагрузок даже в тех случаях, когда создаваемые напряжения приближаются или даже достигают предела прочности кости. Выяснение причин возникновения резорбции кости вокруг спиц имеет важное значение, так как рассасывание окружающей спицы кости снижает прочность соединения спиц с костью и приводит к понижению устойчивости закрепления костных отломков в опорных кольцах или подсистемах аппарата и является дополнительным фактором ослабления созданных аппаратом силовых воздействий.

Наши клинические наблюдения и экспериментальные данные свидетельствуют, что при чрес-

костном компрессионном остеосинтезе резорбция кости вокруг спиц наблюдается значительно реже, чем при чрескостном дистракционном остеосинтезе.

Изучение состояния кости вокруг спиц при чрескостном компрессионном остеосинтезе показало, что в тех случаях, когда удается обеспечить постоянную неподвижность на стыке костных отломков, резорбция кости вокруг спиц не возникает никогда. В то же время нестабильная фиксация костных отломков вокруг спиц неизбежно приводит к резорбции кости (на 2—3-й неделе), как показано на рис. 9. Степень выраженности этой резорбции нарастает с ухудшением условий фиксации (В. И. Стецула, 1966).

При чрескостном дистракционном остеосинтезе специальные исследования по изучению условий возникновения и особенностей течения резорбции кости вокруг спиц еще никем не проводились. Вышеприведенные данные об отсутствии признаков резорбции вокруг спиц в опытах с длительной дистракцией неповрежденной кости свидетельствуют, что нет никаких оснований связывать возникновение резорбции кости с какими-либо особенностями воздействия сил растяжения. Возникновение резорбции кости вокруг спиц при чрескостном дистракционном и компрессионном остеосинтезе обусловлено подвижностью костных отломков из-за недостаточно устойчивой фиксации. Поэтому рентгенологические признаки ре-

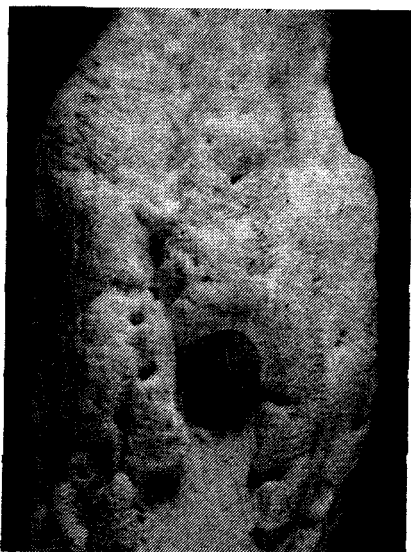


Рис. 9. Резорбция кости вокруг спиц на 29-е сутки после наложения аппарата. Мацерированный препарат

резорбции кости вокруг спиц и степень их выраженности следует расценивать как достоверный показатель нестабильной фиксации. Экспериментальные и клинические данные свидетельствуют, что при нестабильной фиксации резорбция в проксимальном и дистальном костных отломках вокруг спиц может быть выражена в различной степени или даже отсутствовать в одном из костных отломков (особенно при использовании опорных подсистем). Следовательно, при нестабильной фиксации на уровнях проведения спиц через костные отломки создаются различные местные условия силового воздействия, зависящие от уровня проведения и взаиморасположения спиц, толщины и механической прочности участков кости, конструктивных особенностей аппарата и его расположения по отношению к оси сломанной кости. Наиболее реально подобрать в этих сложных условиях оптимальный вариант компановки системы аппарат—конечность эмпирическим путем, на моделях, учитывая при этом, что конечной целью является достижение в конкретных условиях максимально высокой устойчивости костных отломков.

Таким образом, данные изучения влияния на кость постоянных сдавливающих и растягивающих усилий, создаваемых аппаратом для чрескостного остеосинтеза, свидетельствуют, что кости, как специализированные органы опоры, обладают высокой устойчивостью к действию непосредственно приложенных к ним статических нагрузок, не превышающих предела прочности кости. Возникновение некроза и резорбции компактной кости не связано с действием и величиной статических нагрузок. Появление некроза обусловлено местными нарушениями кровоснабжения травматического генеза, а резорбция кости вокруг спиц является следствием чрезмерных динамических нагрузок, возникающих при нестабильной фиксации в результате подвижности костных отломков,

Глава 4. Динамика заживления переломов костей при чрескостном компрессионном остеосинтезе

Понимание необходимости повышения устойчивости фиксации костных отломков для улучшения условий консолидации является исходным положением при разработке методик чрескостного остеосинтеза. Однако к этому стремятся и при других методах лечения переломов, оценивая степень достигнутой фиксации ручной пробой на подвижность костных отломков, а также по ощущениям больного и данным рентгенографии. Естественно, что на основании этих сведений нельзя вполне объективно охарактеризовать степень фиксации, а тем более говорить о достижении полной стабильности.

Рассматривая динамические соотношения смещающих сил, действующих на костные отломки, и сил, обеспечивающих устойчивость их соединения, степень фиксации костных отломков можно охарак-

теризовать только величиной созданного запаса устойчивости. Для использования этих представлений на практике требуется разработка специальных методов объективной оценки величины смещающих сид, достигающей порога устойчивости костных отломков.

Клинические данные об увеличении сроков консолидации костных Отломков при ухудшении условий их фиксации и о резком Сокращении этих сроков при компрессионном артродезе дают возможность предположить, что чрезкостный компрессионный остеосинтез позволяет достичь нового, ранее недоступного уровня стабильности фиксации костных отломков, обеспечивающего создание постоянной неподвижности в месте перелома.

Методику чрезкостного остеосинтеза, позволяющую в эксперименте обеспечить постоянную неподвижность на стыке костных отломков впервые удалось разработать Г. А. Илизарову (В. И. Стецула, Г. А. Илизаров, 1960), который сумел решить эту задачу при компрессионном артродезе коленного сустава у собак с помощью аппарата своей конструкции. Успешное осуществление эксперимента дало возможность осветить динамику формирования первичной консолидации в условиях истинно стабильной и нестабильной фиксации при артродезе, свежих переломах и ложных суставах диафиза (В. И. Стецула, 1965).

Общим итогом этих исследований явилось получение экспериментально-морфологических доказательств возможности сокращения сроков консолидации при создании истинно стабильной фиксации на стыке костных отломков. Установлено, что такая фиксация предупреждает возникновение краевой резорбции и обеспечивает оптимальные механические условия для консолидации, которая формируется в результате репаративной реакции, возникающей в ответ на травму. При этом в связи с полным устранением подвижности на стыке костных отломков создаются благоприятные условия для первичного репаративного костеобразования, обеспечивающего максимально возможное сокращение сроков консолидации.

Установлено, что, вопреки общепринятому представлению о чрезвычайно высокой индивидуальной вариабельности и лабильности течения репаративной реакции, создание постоянной неподвижности на стыке костных отломков обеспечивает однотипность течения этой реакции. Аппарат для чрезкостного остеосинтеза позволяет за счет компрессии создать оптимальные механические условия для консолидации костных отломков, а сам процесс формирования в этих условиях сращения зависит от сроков начала и топографических особенностей течения репаративной реакции, так как сращение начинается только тогда, когда репаративный процесс достигает линии стыка костных отломков. Сравнительная оценка особенностей течения репаративной реакции в метаэпифизарных и диафизарных отделах длинных костей позволила устано-

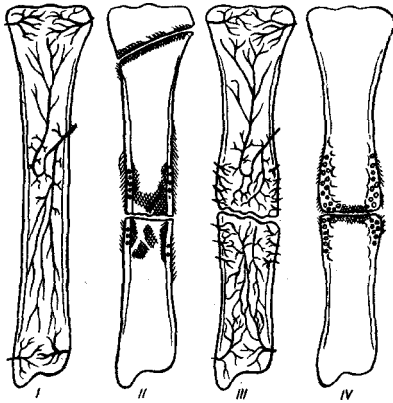
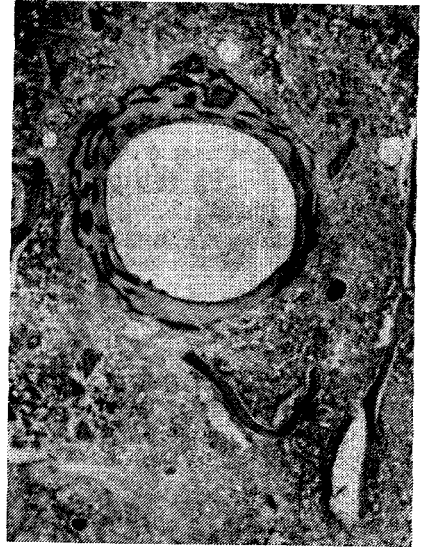


Рис. 10. Кровоснабжение кости в норме (I) и при ложном суставе (III). Топография репаративной реакции при переломе (II) и ложном суставе (IV).

Рис. 11. Репаративная реакция вокруг спицы в метафизе (10-е сутки)



вить, что топографические и временные особенности ее течения в различных отделах кости зависят, прежде всего, от особенностей ангиоархитектоники и кровоснабжения. Наличие в эпиметафизарных отделах кости густой капиллярной сети создает благоприятные условия для компенсации вызванных травмой местных нарушений микроциркуляции за счет перераспределения тока крови (рис. 10). Поэтому при проведении спиц через губчатые отделы кости нарушения микроциркуляции и эндостальная репаративная реакция возникают лишь по ходу раневого канала. Вокруг спиц к 8—14-му дню формируется тонкий костный или фиброзно-костный «чехол», который в дальнейшем истончается (рис. 11). Периостальная реакция около спиц либо отсутствует, либо очень слабо выражена.

При переломах вышеназванных отделов костей циркуляторные нарушения и последующая репаративная реакция также отмечаются лишь в непосредственной близости к раневой поверхности. Поэтому при чрескостном компрессионном остеосинтезе, обеспечивающем создание постоянной неподвижности на стыке костных отломков, эндостальная репаративная реакция, возникающая вдоль раневой поверхности губчатой кости, может уже к 5-му дню привести к началу образования костного сращения (рис. 12). Последующее нарастание эндостальной реакции с усиливающимся образованием первичных костных балочек по всей раневой поверхности приводит на 8—10-й день к формированию первичного костного сращения по всей площади стыка костных отломков (рис. 13). Лишь в участках соприкосновения губчатой кости с компактной при

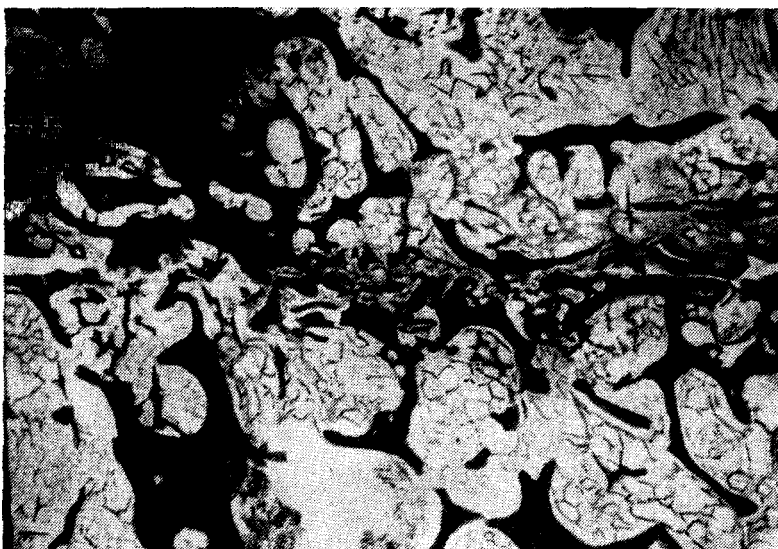


Рис. 12. Начало формирования эндостального первичного костного сращения (5-е сутки). Импрегнация серебром. Х3

сохранении небольшой щели между раневыми поверхностями формирование первичного костного сращения может закончиться на несколько дней позже. В эти сроки зона первичного костного сращения на распилах и гистологических срезах имеет вид узкой полоски уплотнения кости шириной 2—3 мм (рис. 14).

К 15—21-му дню в результате активизации перестройки происходит исчезновение этой зоны уплотнения и к 30-му дню в месте сращения восстанавливается нормальное строение губчатой кости (рис. 15, 16, 17). О полноценности этого вида сращения позволяют судить данные механического испытания после артрореза коленного сустава, которые показали, что первичное костное сращение

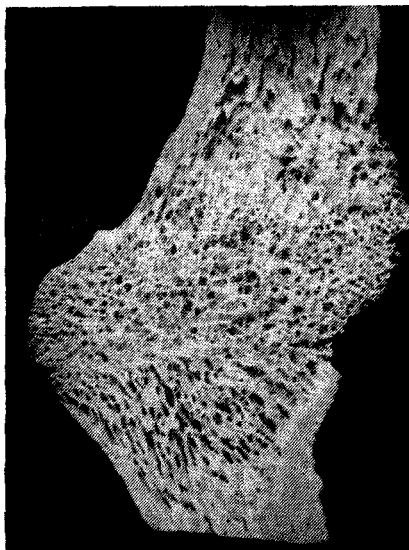

Рис. 13. Костное сращение на 8-е сутки. Мацерированный препарат

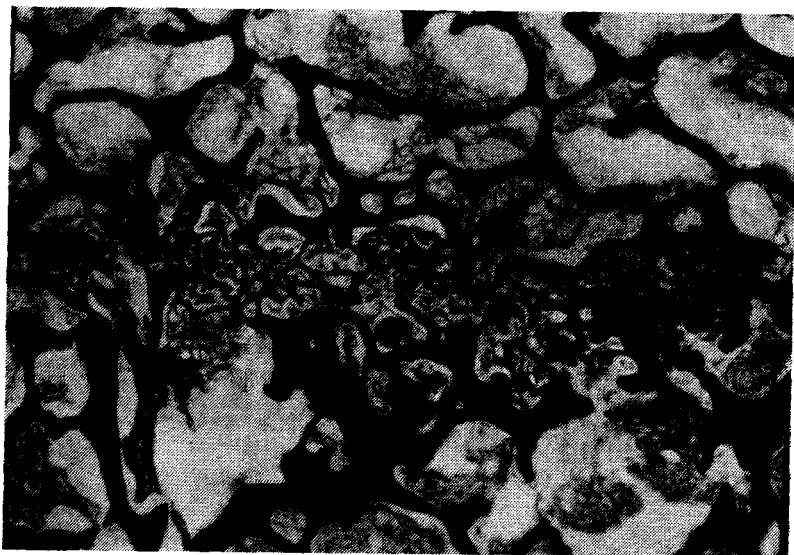


Рис. 14. Костное сращение на 8-е сутки. Импрегнация серебром. X15

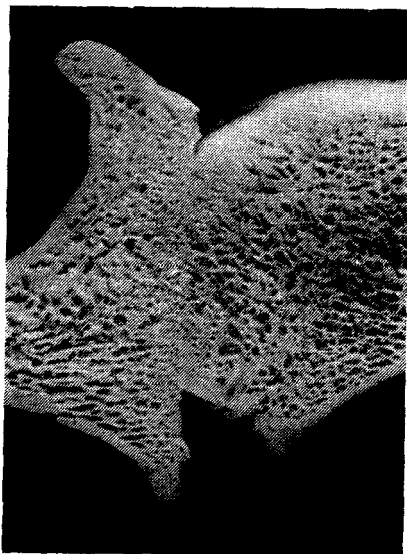


Рис. 15. Костное сращение на 15-е сутки. Мацерированный препарат

на 10-е сутки разорвалось при нагрузке 60 кг (в 4 раза больше массы тела экспериментального животного). На 21-е сутки при растягивающей нагрузке 200 кг произошел отрыв диафиза на уровне проведения спиц в фиксирующих захватах (рис. 18). Кроме того, имеются данные о прочности первичного костного сращения с костными ауто- и аллотрансплантатами при удлиняющем артродезе коленного сустава у собак, которые свидетельствуют, что на 21-е сутки разрыв сращения на одном стыке происходит при растягивающих нагрузках от 150 до 280 кг, тогда как на другом стыке сращение при этих нагрузках сохраняется (И. А. Стахеев, 1964). Эти данные позволяют сделать вывод, что при тяже-

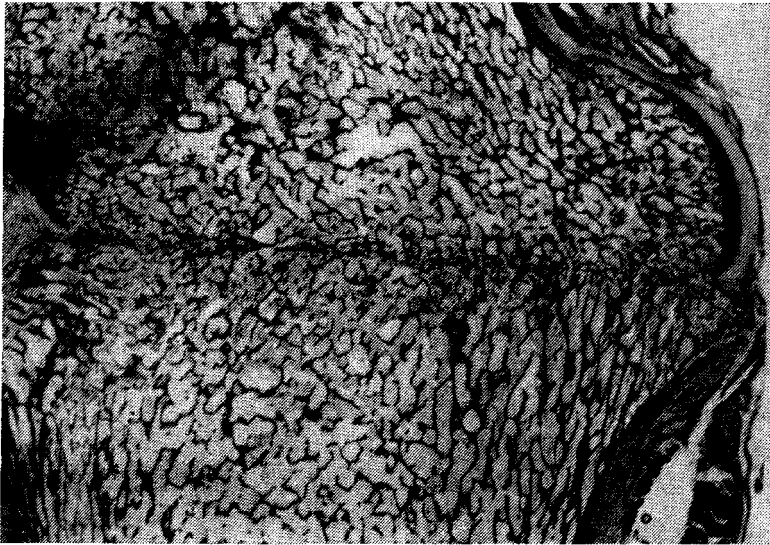


Рис. 16. Начало восстановления межтрабекулярных пространств по линии сращения на 15-е сутки

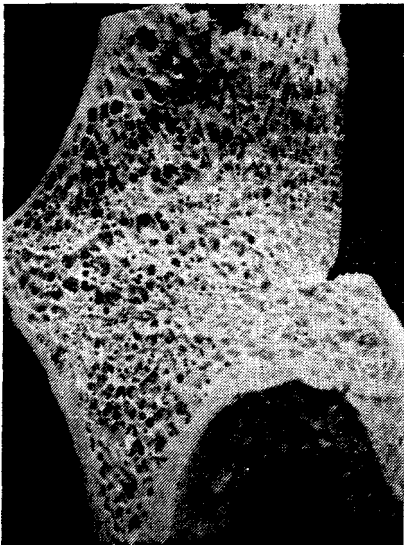


Рис. 17. Восстановление губчатого строения кости в зоне сращения на 30-е сутки. Мацерированный препарат

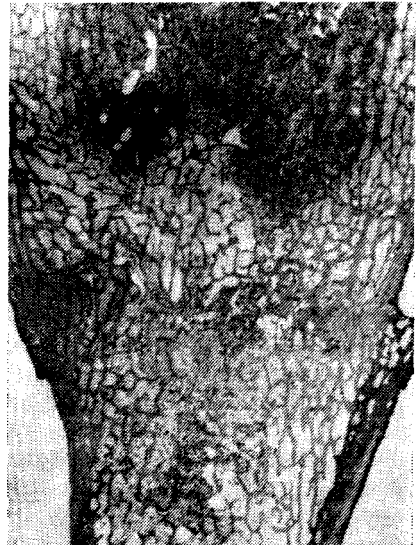

Рис. 18. Костное сращение (21-е сутки), выдержавшее нагрузку на разрыв в 200 кг

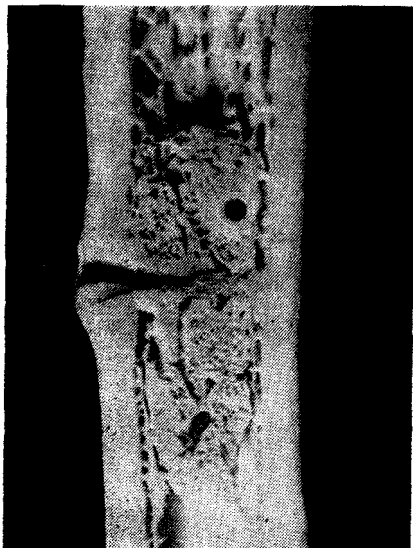

Рис. 19. Распространенное эндостальное костеобразование в зоне проведения спиц через диафиз (27-е сутки). Мазерированный препарат

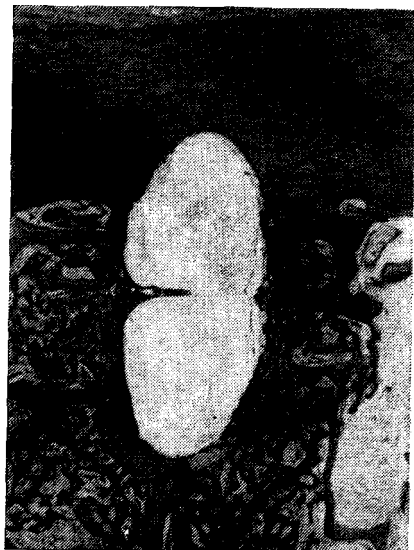

Рис. 20. Распространенное эндостальное костеобразование вокруг спицы (18-е сутки). ХЗ

лой травме, сопровождающейся исключением кровоснабжения и ишемическим некрозом одного из костных отломков, создание постоянной неподвижности на их стыке позволяет получить первичное костное сращение с аваскулярным фрагментом.

.Кровоснабжение диафизарных отделов кости осуществляется преимущественно главной питающей артерией, которая в костномозговой полости разделяется на восходящие и нисходящие ветви. Функциональная обособленность кровоснабжения с возрастом усиливается в связи с редукцией метафизарных артерий и транскортикальных связей с сосудистой сетью периоста.

При повреждениях диафиза всегда возникают распространенные нарушения кровоснабжения, значительно варьирующие по протяженности в зависимости от вида и локализации травмы, а компенсация травматических нарушений микроциркуляции протекает замедленно за счет перераспределения тока крови по сосудистому руслу костного мозга. Поэтому при проведении спиц через диафизарные отделы костей нарушения микроциркуляции и эндостальная репаративная реакция возникают не только вблизи раневого канала, как в губчатой кости, но и на значительном удалении от него. Соответственно, реакция на спицы в костном мозге диафиза не ограничивается формированием костного «чехла» вокруг спиц,

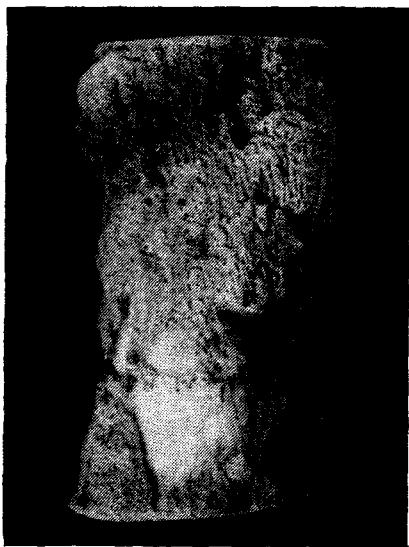

Рис. 21. Неполное периостальное сращение на 14-е сутки. Мастирированный препарат

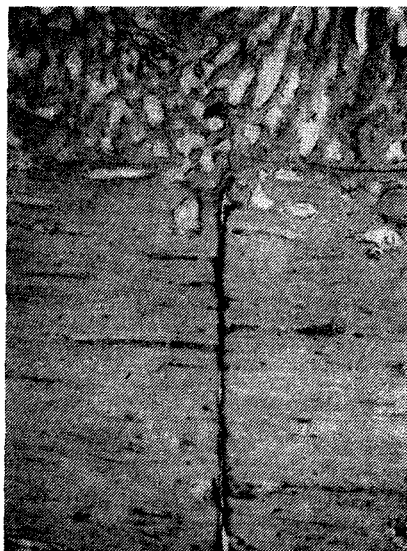

Рис. 22. Стык костных отломков на 14-е сутки. Периостальное сращение

а приводит к распространенному эндостальному костеобразованию (рис. 19, 20). При этом пролиферативная реакция и костеобразование начинаются на 2—3 дня позже, чем в губчатой кости, а новообразование первичных костных балочек прекращается к концу 3-й недели. В дальнейшем усиливается перестройка с преобладанием резорбции, в результате чего скопления костных балочек в зоне спиц постепенно рассасываются и замещаются костным мозгом. Периостальное костеобразование около спиц возникает на 2—3 дня позже, чем эндостальное, выражено слабо и на небольшом протяжении.

При диафизарных переломах в результате повреждения ветвей, а иногда и основного ствола главной питательной артерии, в костных отломках возникают распространенные нарушения кровоснабжения, из-за неполной компенсации которых на концах костных отломков на большем или меньшем протяжении возникают очаги ишемического некроза костного мозга и компактной кости. Поэтому в диафизарных костных отломках репаративный процесс начинается с эндостальной, а затем и периостальной реакции, возникающих за пределами очага некроза. Эндостальная и периостальная реакции распространяются к линии перелома, достигая ее к 8—21-му дню, а иногда и позже, в зависимости от условий восстановления нарушенной микроциркуляции в концах костных отломков.



Рис. 23. Периостальное сращение (21-е сутки). Мацерированный препарат



Рис. 24. Периостальное и эндостальное сращение. Тот же случай

В связи с этим при создании с помощью аппарата для чрескостного остеосинтеза постоянной фиксации костных отломков, формирование костного сращения начинается с образования к 10—14-му дню эндостального костного сращения. Из-за более позднего начала периостальной реакции и ее замедленного распространения к линии перелома Периостальное костное сращение начинает формироваться и заканчивается в срок от 14 до 30 сут (рис. 21, 22, 23, 24, 25). Следовательно, в случае наличия оптимальных механических условий между костными отломками полное эндостальное и Периостальное сращение формируется к концу 1-го месяца, когда Периостальное костеобразование прекращается и периостальные наложения в процессе перестройки подвергаются компактизации («отсроченное первичное костное сращение», по Г. И. Лаврищевой, 1969). Однако в это время костное сращение еще не обеспечивает восстановления исходной прочности кости. Испытание на разрыв показало, что на 30-й день первичное костное сращение разрушается при нагрузке в 70 кг, то есть при нагрузке, в 3 раза превышающей массу тела экспериментального животного.

К 30-му дню костное сращение между компактным веществом костных отломков (интермедиарное сращение) еще не наступает. К 21—30-му дню начинается лишь реваскуляризация некротизированной компактной кости в процессе ее перестройки, сопровождаю-

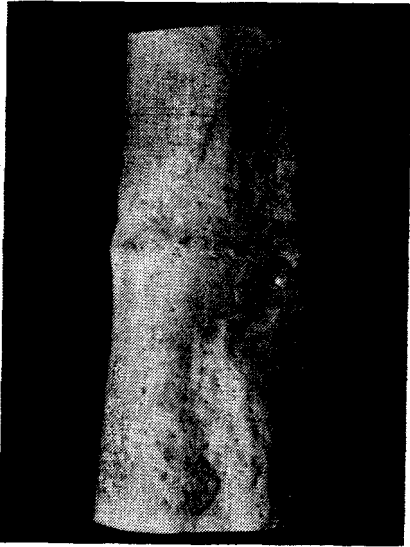

Рис. 25. Костное сращение (31-е сутки). Компактизация периостальных наложений. Мацерированный препарат



Рис. 26. Периостальное и эндостальное сращение. Тот же случай



Рис. 27. Расширение сосудистых каналов и новообразование остеона на стыке отломков. Тот же случай. X70

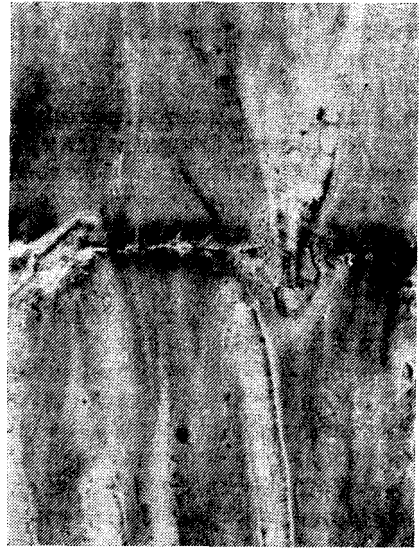

Рис. 28. Формирование остеонов на стыке отломков. Тот же случай. x70

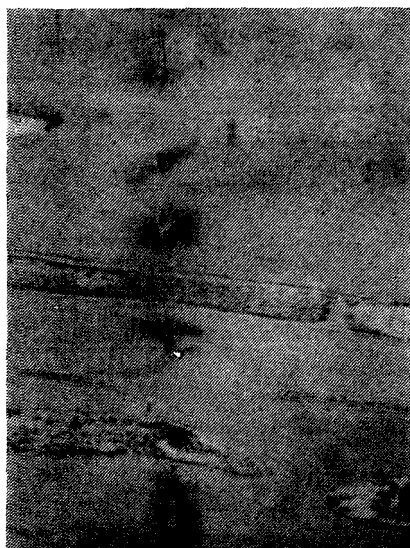

Рис. 29. Интермедиарное сращение. Следы линии перелома во вставочных пластинках (60-е сутки). X70

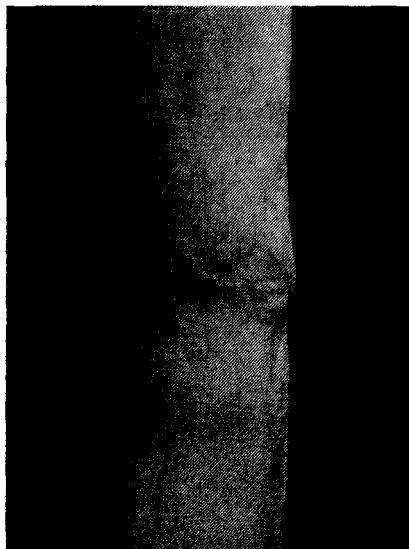


Рис. 30. Зона сращения отломков (60-е сутки). Мацерированный препарат

шаяся расширением сосудистых каналов и новообразованием остеонов (рис. 26, 27, 28). К этому времени между костными отломками через линию перелома начинают устанавливаться капиллярные связи, вокруг которых происходит новообразование остеонов, обеспечивающих к 60-му дню формирование интермедиарного костного сращения с восстановлением компактного строения кости в этой зоне. Лишь в отдельных участках между новообразованными остеонами в остатках старого костного вещества могут сохраняться следы линии перелома, образующие как бы пунктир (рис. 29, 30).

В случаях неполного контакта раневых поверхностей костных отломков, когда на уровне компактного вещества местами сохраняется щель, последняя может заполняться новообразованной первичной спонгиозой, образующейся за счет врастания в щель скелетогенной ткани со стороны костного мозга, периоста и расширенных сосудистых каналов. Однако процесс перестройки участков спонгиозного интермедиарного сращения в компактное вещество обычно протекает замедленно.

При несросшихся переломах и ложных суставах длинных костей за время изолированного существования костных отломков они подвергаются структурной перестройке соответственно условиям их существования. При этом перестраивается и внутрикостное сосудистое русло, а в зоне концов костных отломков устанавливаются

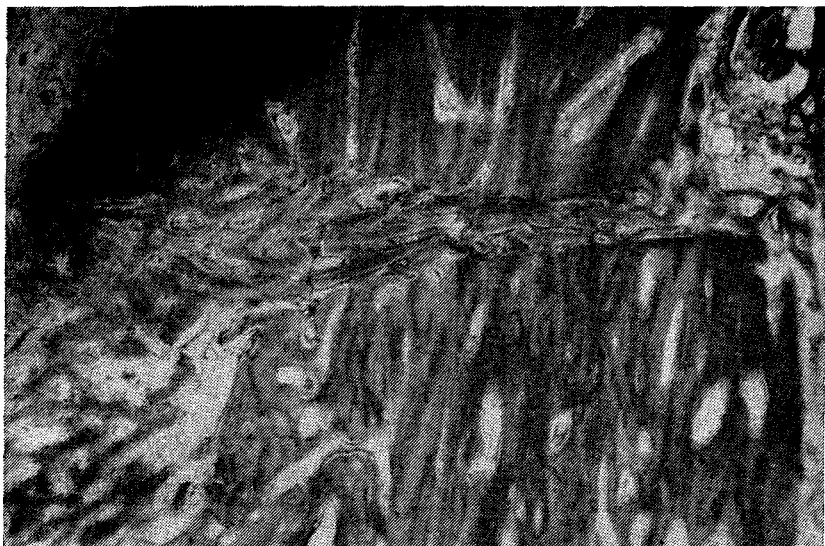


Рис. 31. Ложный сустав. Полное костное сращение через 16 сут после операции

дополнительные множественные источники их кровоснабжения со стороны периоста и параоссальных тканей. В результате этого кровоснабжение патологически измененных концов костных отломков приобретает большое сходство с кровоснабжением эпиметафизарных отделов кости. Этими особенностями полиартериального кровоснабжения костных отломков при несросшихся переломах и ложных суставах и объясняется более раннее начало, более быстрое затухание репаративной реакции и отсутствие выраженной периостальной реакции после оперативных вмешательств (В. И. Стецула, 1965). Другими словами, течение репаративной реакции в патологически измененных диафизарных костных отломках приобретает большое сходство с течением репаративной реакции в эпиметафизарных отделах кости. Поэтому при создании стабильной фиксации резецированных концов костных отломков костное сращение может сформироваться по всей площади соприкосновения костных отломков в течение 2—4 нед (рис. 31).

Сравнительное изучение особенностей заживления однотипных переломов в условиях стабильной и нестабильной фиксации костных отломков позволило установить, что увеличение и большая вариабельность сроков заживления переломов, а также возникновения краевой резорбции костных отломков является неизбежным следствием подвижности на их стыке приводящей к вторичной травматизации раневых поверхностей и формирующегося регенерата.

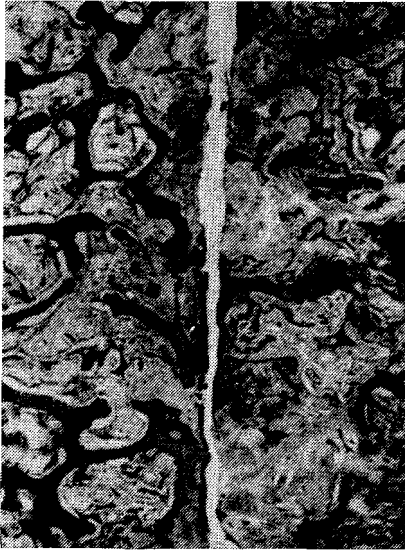


Рис. 32. Выраженная краевая резорбция костных концов при подвижности отломков (8-е сутки)

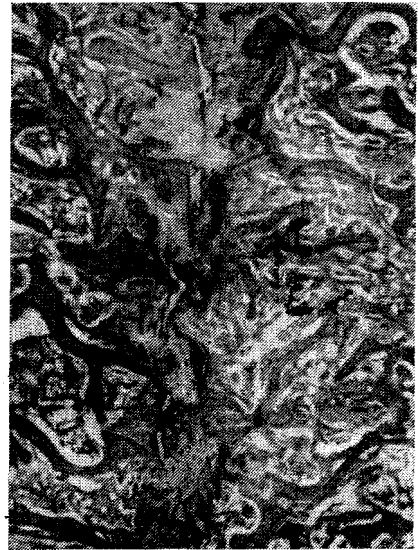

Рис. 33. Краевая резорбция и соединительнотканые перемычки между костными концами. Микроподвижность (10-е сутки)

Изучение динамики консолидации костных отломков при недостаточно стабильном чрескостном компрессионном остеосинтезе показало, что интенсивное сдавливание аппаратом сопоставленных концов этих отломков устраняет возможность смещений по ширине и ротационных смещений. В этих условиях под действием смещающих сил, превышающих предел устойчивости соединения костных отломков, на их стыке возникают колебательные движения, вызывающие периодическое появление клиновидной щели между костными отломками. При небольшой, клинически не проявляющейся подвижности (микроподвижности) между концами костных отломков образуется фиброзное сращение, сопровождающееся явлениями краевой резорбции. Это сращение начинает формироваться в тех участках, где отмечается наименьшая амплитуда расхождения раневых поверхностей (рис. 32, 33, 34).

При выраженной нестабильности фиксации костных отломков (в случаях неустойчивого чрескостного компрессионного остеосинтеза и особенно фиксации поврежденной конечности гипсовой повязкой), когда под влиянием смещающих сил происходит смещение одной раневой поверхности относительно другой, неизбежно повреждаются ткани регенерата, который формируется между концами костных отломков. В этих условиях исключается возмож-

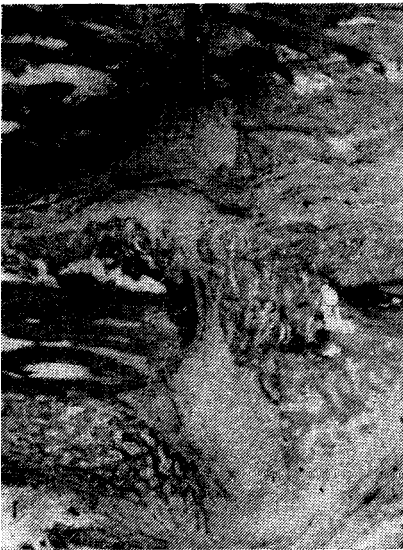

Рис. 34. Выраженная краевая резорбция и неполное фиброзное сращение при диафизарном переломе (24-е сутки)

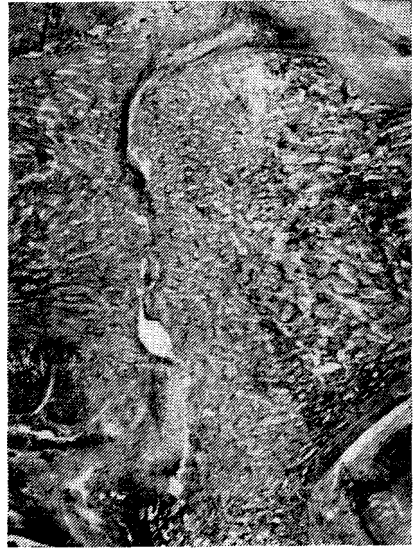

Рис. 35. Отсутствие сращения и выраженная краевая резорбция при нестабильной фиксации. Артродез коленного сустава (28-е сутки)

ность формирования между раневыми поверхностями первичного костного и фиброзного сращений (рис. 35). При значительной подвижности, возникающей в результате концентрации напряжений и трения костных отломков в первые недели после травмы в участках соприкосновения последних может отмечаться сминание и стирание кости, чаще при переломах диафиза и реже при метаэпифизарных переломах (рис. 36). В то же время между перемещающимися концами костных отломков со стороны параоссальных тканей и периосталыших наложений формируется фиброзное или фиброзно-хрящевое сращение, сопровождающееся выраженной краевой резорбцией и появлением участков вторичного некроза кости и регенератов. Прогрессирующая краевая резорбция приводит к созданию возможности формирования фиброзного сращения в условиях нестабильной фиксации, так как молодая соединительная ткань, образующаяся в зонах резорбции, по мере разрушения окружающей кости смещается в щель между концами костных отломков перелома и благодаря своей эластичности обеспечивает начало формирования фиброзных спаек между подвижными раневыми поверхностями костных отломков (рис. 37). При этом по мере созревания и рубцевания фиброзной ткани усиливается ее натяжение, обеспечивающее стягивание костных отломков и повышение

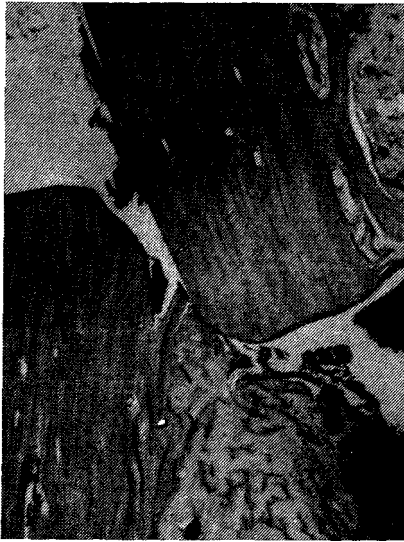

Рис. 36. Стирание концов костных отломков при диафизарном переломе (21-е сутки)



Рис. 37. Образование фиброзной спайки в центре мозоли при выраженной подвижности костных отломков. Диафизарный перелом (60-е сутки)

устойчивости их соединения. Кроме того, повышению устойчивости соединения костных отломков способствует увеличение площади их соприкосновения в результате утолщения концов костных отломков за счет усиленного периостального костеобразования, которое возникает даже в эпиметафизарных отделах, а при переломах диафиза приводит к образованию выраженной периостальной костной мозоли. Этому же способствует и неравномерная краевая резорбция концов костных отломков, благодаря которой соприкасающиеся поверхности становятся неровными, изъеденными, но конгруэнтными (рис. 38).

После того как фиброзное или фиброзно-хрящевое сращение формируется по всей площади соприкосновения костных отломков, краевая резорбция прекращается. Одновременно с этим со стороны костных отломков на всем протяжении отмечается медленно протекающая вторичная оссификация фиброзной или фиброзно-хрящевой спайки. В результате этого толщина спайки постепенно снижается, а на границе с ней повышается плотность кости, то есть намечается формирование замыкающей костной пластинки, способствующей дальнейшему замедлению вторичной оссификации (рис. 39, 40, 41, 42).

Все эти изменения в зоне формирующейся костной мозоли приводят к постепенному повышению устойчивости соединения костных

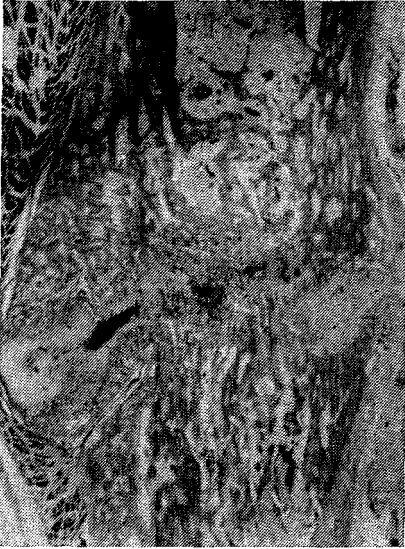

Рис. 38. Фиброзно-хрящевое сращение с костной спайкой в центре крупной мозоли. Диафизарный перелом (90-е сутки)

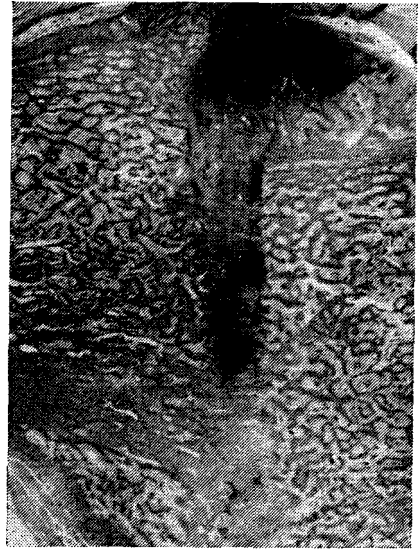


Рис. 39. Фиброзное сращение с островками хряща. Артродез (90-е сутки)

отломков и устранению подвижности на их стыке, что способствует завершению оссификации фиброзной спайки и формированию сначала частичного, а затем и полного вторичного костного сращения (табл. 1).

Приведенные данные показывают, что при всех видах переломов создание постоянной неподвижности на стыке костных отломков является необходимым условием образования костного сращения. Однако это обездвиживание соединения костных отломков достигается различными путями. При нестабильной фиксации костных отломков полная неподвижность на их стыке создается в процессе формирования фиброзно-хрящевого сращения и последующей вторичной оссификации. Иначе говоря, сам организм за счет длительно протекающего мозолеобразования осуществляет «репаративный остеосинтез», обеспечивающий достижение стабильной фиксации на стыке костных отломков. При этом костное сращение формируется вторично путем десмальной или эндохондриальной оссификации в условиях резкого снижения активности восстановительных процессов, способствующего увеличению длительности завершения консолидации костных отломков. При чрескостном компрессионном остеосинтезе создание постоянной неподвижности на стыке костных отломков обеспечивает оптимальные механиче-

Таблица 1. Особенности сращения переломов в условиях стабильной (I) и нестабильной (II) фиксации костных отломков

Особенности сращения	I		II		
	Локализация перелома		Локализация перелома		
	эпиметафиз	диафиз	эпиметафиз	I	диафиз
Топографические и временные	Эндостальное, формирующееся в направлении от центра к периферии стыка. Частичное сращение образуется к 5—7-му дню и полное — к 10—14-му	Эндостально-периостальное, формирующееся в направлении от центра к периферии стыка. Частичное эндостально-периостальное сращение образуется к 10—14-му дню и полное — к 21—30-му, интермедиарное — к 60-му дню и позже	Периостально-эндостальное, формирующееся в направлении от периферии к центру стыка. Частичное сращение образуется к 21-му дню, полное — к 30—60-му	Периостально-эндостальное, формирующееся в направлении от периферии к центру стыка. Частичное сращение образуется к 21—30-му дню, полное — 60—90-му	
Тканевой состав	Первичное костное	Первичное или первично-отсроченное костное	Фиброзное. Вторичная оссификация заканчивается к 120—180-му дню и позже	Фиброзно-хрящевое. Вторичная оссификация заканчивается к 90—180-му дню и позже	
Краевая резорбция	Отсутствует	Отсутствует	Появляется с 10-го до 30—60 дня (до окончания фиброзного сращения)	Появляется с 20-го до 60—90-го дня (до окончания фиброзного сращения)	

Примечание. Указанные сроки формирования сращения между костными отломками даны на основании изучения заживления переломов у собак, у которых сроки возникновения и продолжительность репаративной реакции наиболее близки к таковым у человека.

ские условия для раннего формирования первичного костного сращения в период возникновения и наибольшей активности репаративной реакции.

В пользу этого объяснения свидетельствуют результаты экспериментов по изолированному изучению значения межотломкового контакта и давления в развитии репаративной реакции за счет введения при компрессионном артродезе между опилками костей сплошной пластмассовой пластинки или пластинки со сквозным окном в центре (В. И. Стецула, И. А. Стахеев, 1964). В этих экспериментах с помощью аппарата поддерживалась сила сжатия от 70 до 140 кг. Установлено, что давление пластинкой на опилы

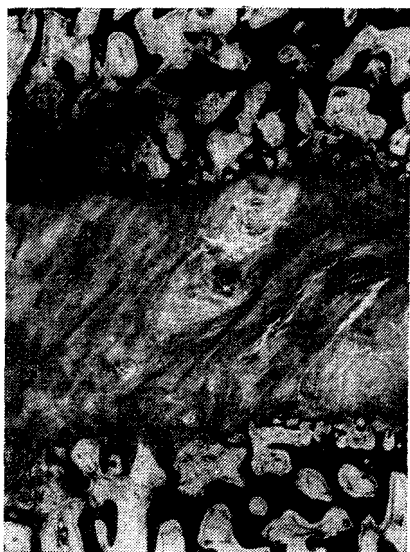

Рис. 40. Формирование замыкающих пластинок на границе с фиброзной спайкой между костными отломками. Импрегнация серебром (60-е сутки)

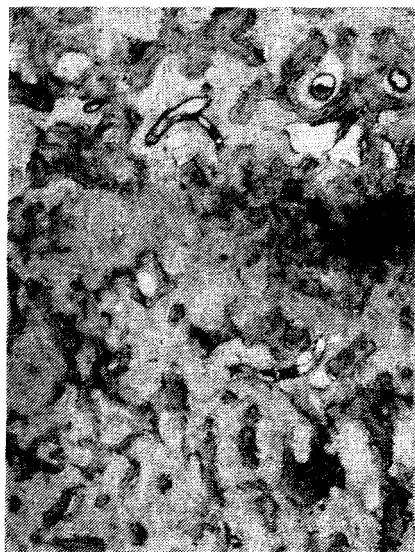


Рис. 41. Вторичная оссификация фиброзной спайки между костными отломками (45-е сутки)

костей в сроки от 19 до 60 дней не вызывает в сдавливаемых участках каких-либо патологических изменений и не нарушает течения репаративной реакции. Вдоль плоскости опилов костей в межтрабекулярных пространствах обычно возникает ограниченная эндостальная реакция, которая приводит к формированию замыкающей костной пластинки на границе с имплантированной пластмассовой (рис. 43, 44). При этом к концу 3-й недели в зоне опилов костей восстанавливается нормальное строение микроциркуляторного русла и кроветворно-жировой костный мозг. В участках опилов костей, прилежащих к окну в пластмассовой пластинке и защищенных от каких-либо прямых механических воздействий, репаративная реакция во всех случаях имеет свои особенности. В этих участках пролиферирующая скелетогенная ткань эндостального регенерата растет в сторону окна в пластинке, образуя на раневой поверхности регенерат. При толщине пластинки от 4 до 12 мм к концу 3-й недели окно в пластинке оказывается полностью заполненным костным регенератом с поперечной фиброзной прослойкой в середине (рис.45).

Результаты этих экспериментов свидетельствуют, что распространенное мнение о стимулирующем влиянии постоянного давления на течение репаративной реакции кости является необоснован-

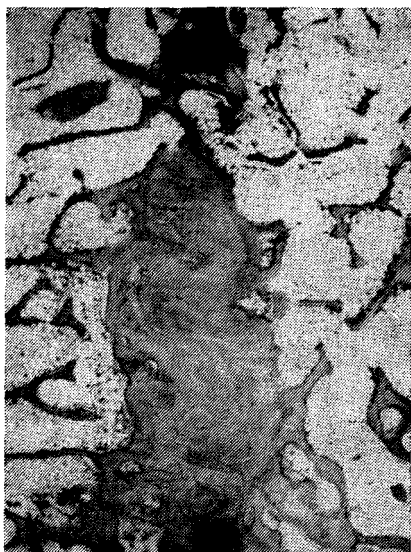

Рис. 42. Остатки фиброзной спайки с замыкающей костной пластинкой при образовании костного сращения (110-е сутки)




Рис. 43. Образование замыкающих пластинок на границе с пластмассовой пластинкой (21-е сутки)

ным. В условиях стабильной фиксации отсутствие контакта между раневыми поверхностями не подавляет репаративную реакцию, а создает условия для активного роста регенерата в направлении щели между костными отломками. Из вышеизложенного следует, что подвижность на стыке костных отломков задерживает процесс формирования костного сращения. Поэтому основной задачей при чрескостном компрессионном остеосинтезе является создание максимально стабильной фиксации костных отломков, создающей оптимальные механические условия для раннего формирования первичного костного сращения.

Локальное механическое повреждение кости без нарушения ее анатомической целостности, в частности при проведении спиц через эпиметафизарные и диафизарные отделы, неизбежно приводит к возникновению в зоне повреждения репаративной реакции. Новое образование костных балочек, сопровождающее эту реакцию, в губчатой кости продолжается не более двух, а в диафизарных отделах — не более трех недель. Очевидно эти сроки следует считать минимальным биологическим пределом продолжительности репаративной реакции при оптимальных условиях восстановления травматических нарушений микроциркуляции. Создание стабильной фиксации костных отломков, предупреждая вторичную травми-




Рис. 44. Тонкая замыкающая пластинка на границе с пластмассовой пластинкой (60-е сутки)

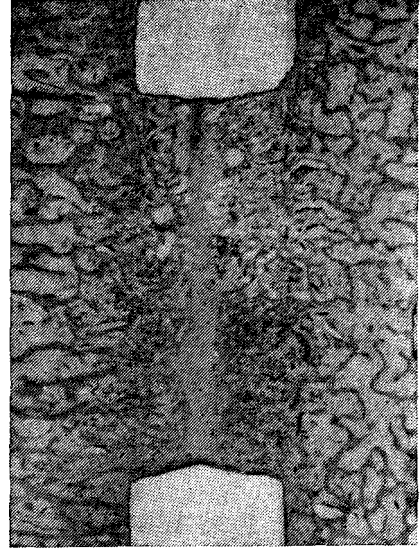


Рис. 45. Костный регенерат с фиброзной прослойкой, заполнивший «окно» в пластмассовой пластинке (21-е сутки)

зацию этих отломков и формирующегося регенерата, обеспечивает оптимальные условия для компенсации местных нарушений кровоснабжения в процессе репаративной реакции. Поэтому в условиях стабильной фиксации костных отломков отмечается наименьшая продолжительность репаративной реакции и костное сращение образуется при минимальном объеме регенерата в сроки, совпадающие с биологическим пределом продолжительности репаративной реакции.

Следует, однако, отметить, что создание оптимальных механических условий на стыке костных отломков еще не гарантирует получения во всех случаях ранней и полноценной консолидации этих отломков, так как первичное костное сращение образуется за счет репаративной реакции, распространяющейся на площадь стыка костных отломков. В случаях замедленного распространения репаративной реакции в сторону линии перелома сроки формирования костного сращения увеличиваются (отсроченное костное сращение), а при задержке распространения регенерата соответственно происходит задержка костного сращения.

Глава 5. Заживление переломов костей и микроциркуляция

Сложившиеся в настоящее время представления о заживлении переломов и микроциркуляции во многом противоречивы и носят преимущественно описательный характер. Отсюда следует, что эту проблему необходимо рассматривать с позиций системного подхода к пониманию многоуровневой организации опорно-двигательного аппарата, определяющей порядок взаимодействия и основные специфические свойства этих уровней.

В настоящее время выделены следующие, связанные между собой уровни организации аппарата опоры и движения (И. В. Шумада и соавт., 1981): клеточный; уровень специализированных структурно-функциональных элементов или капиллярно-тканевых систем; органный; уровень непосредственно взаимодействующих органов; организменный уровень или уровень целостного опорно-двигательного аппарата.

На *клеточном уровне* осуществляются регулируемые генетическим аппаратом метаболические функции специализированных клеток и их взаимодействие через клеточные мембраны с внутренней средой, обеспечивающей метаболические потребности клеток, а следовательно, и условия их жизнедеятельности в составе капиллярно-тканевых систем.

Капиллярно-тканевые системы представляют собой сложившиеся в процессе индивидуального развития специализированные структурно-функциональные элементы органов, состоящие из клеток и основного вещества нескольких тканей и связанные между собой посредством путей микроциркуляции крови и тканевой жидкости, нервных волокон и их окончаний. Эти системы пространственно ограничены бассейном кровоснабжения артериол. Условия нормальной жизнедеятельности капиллярно-тканевых систем и их специализированных клеточных элементов обеспечиваются внутренней средой, динамическое постоянство состава которой (тканевой гомеостаз), несмотря на высокую сложность и многофакторность механизмов саморегуляции, поддерживается путем микроциркуляции. Это циркуляторно-метаболическое соответствие является необходимым условием сохранения устойчивой структурной и функционально-метаболической организации капиллярно-тканевых систем.

Изменения организации саморегулируемых капиллярно-тканевых систем возникают только в тех случаях, когда происходит стойкое нарушение циркуляторно-метаболического соответствия под воздействием как расстройств микроциркуляции, так и первичных или вторичных местных нарушений метаболизма. В этих случаях медленно возникающие стойкие изменения параметров тканевого гомеостаза приводят к фенотипическим приспособительным

изменениям функционально-метаболической и структурной организации капиллярно-тканевых систем, сопровождающимся изменением клеточного состава, перестройкой внеклеточных структур и микроциркуляторного русла. Это обеспечивает самовосстановление в новых условиях устойчивого циркуляторно-метаболического соответствия. Нестойкие и нерегулярно повторяющиеся нарушения параметров тканевого гомеостаза создают неблагоприятные условия для метаболической адаптации и являются причиной возникновения дистрофических и некробиотических изменений и "снижения устойчивости циркуляторно-метаболического соответствия.

Быстро возникающие функционально-необратимые нарушения тканевого гомеостаза резко нарушают условия жизнедеятельности и приводят к дезорганизации капиллярно-тканевых систем, что при полном прекращении циркуляции жидкости может заканчиваться их гибелью. При сохранении проходимости микроциркуляторного русла в результате его расширения создаются условия для возобновления микроциркуляции и проявления способности капиллярно-тканевых систем к самовосстановлению, которое неизбежно проходит фазы острых циркуляторных нарушений, дезорганизации, пролиферации клеточных элементов и клеточной дифференциации, сопровождающихся формированием зрелой капиллярной сети и восстановлением циркуляторно-метаболического соответствия.

Органный уровень, включающий кости и мышцы, которые состоят из множества капиллярно-тканевых систем, связанных между собой многочисленными путями микроциркуляции. Наличие внутриорганной сети кровеносных сосудов обеспечивает приток артериальной крови к капиллярно-тканевым системам и ее отток, а внутриорганные афферентные и эффективные нервы — участие вышележащих уровней в регуляции тканевого гомеостаза. Все органы аппарата опоры и движения имеют множественные источники кровоснабжения, образующие взаимосвязанные и функционально сбалансированные бассейны внутриорганного кровообращения. Функциональные взаимосвязи между этими бассейнами и между микроциркуляторным руслом смежных капиллярно-тканевых систем увеличивают возможности перераспределения тока крови. В результате этого в составе органа повышается функциональная лабильность микроциркуляции и возрастает устойчивость циркуляторно-метаболического соответствия, обеспечивающая повышение надежности саморегуляции тканевого гомеостаза и сохранения структурной организации органа как целого.

На *уровне непосредственно взаимодействующих органов* различных отделов аппарата опоры и движения и их частей, связанных ветвями магистральных периферических сосудов и нервов, осуществляются 2 взаимосвязанных вида межорганного взаимодействия: прямое механическое взаимодействие костей и мышц; гемодинамическое взаимодействие, которое значительно увеличивает

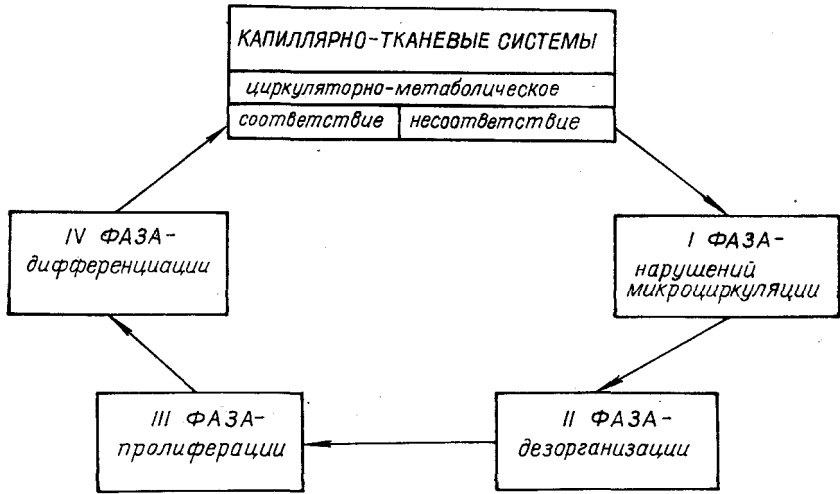


Рис. 46. Фазы цикла самовосстановления капиллярно-тканевых систем

возможности перераспределения тока крови и еще больше повышает функциональную лабильность, а следовательно, и надежность кровоснабжения органов.

На *организменном уровне* под влиянием сложной нейрогуморальной регуляции осуществляется строго координированное взаимодействие различных отделов аппарата опоры и движения, обеспечивающее статико-локомоторные функции организма и выполнение целенаправленных поведенческих актов, благодаря которым становится возможной вся бытовая и профессиональная деятельность человека.

Из вышеизложенного следует, что проблему заживления переломов костей конечностей следует рассматривать дифференцированно, начиная с уровня капиллярно-тканевых систем.

В месте перелома в связи с неизбежным повреждением капиллярно-тканевых систем нарушается микроциркуляция и возникают функционально необратимые нарушения циркуляторно-метаболического соответствия. Это приводит к проявлению способности капиллярно-тканевых систем к самовосстановлению, то есть к развитию репаративной реакции (рис. 46). При этом в каждом участке зоны, вовлеченной в репаративный процесс, отмечается одинаковая последовательность изменений, составляющих 4 фазы репаративной реакции или репаративного цикла (В. И. Стецула, 1968; И. В. Шумада и соавт., 1975).

I — фаза функционально необратимых нарушений микроциркуляции. Сопровождается циркуляторной гипо- и аноксией, накопле-

нием метаболитов, повышением проницаемости стенок капилляров и возникновением белкового отека.

II — фаза дезорганизации капиллярно-тканевых систем. Проявляется набуханием структурных элементов с разрушением межклеточных связей. Сопровождается гибелью и разрушением дифференцированных клеток с высоким уровнем энергетического обмена и дедифференциацией сохранившихся клеточных элементов. При этом происходит расширение микроциркуляторного русла и появление терминальных артериовенозных связей, что создает условия для возобновления микроциркуляции. Если микроциркуляция не восстанавливается, то длительная аноксия приводит к полной гибели капиллярно-тканевых систем.

III — фаза пролиферации. Начинается в результате высвобождения сохранившихся клеточных элементов из-под стабилизирующего влияния тканевого гомеостаза вследствие дезорганизации капиллярно-тканевых систем. Пролиферация скелетогенных клеточных элементов происходит в условиях восстановления тока крови по расширенному микроциркуляторному руслу и наличия выраженного белкового отека, то есть в условиях возвращения к эмбриональному (провизорному) типу тканевого кровообращения, характерному для периода становления капиллярно-тканевых систем (в процессе развития и роста).

IV — фаза дифференциации. Представляет собой заключительную фазу становления капиллярно-тканевых систем, в которой важное значение в фенотипической реализации генетической программы новообразованных клеток принадлежит их взаимодействию с непосредственной внутренней средой, так как в процессе этого взаимодействия под влиянием функционально-метаболической специализации клеток происходят качественные изменения непосредственной среды и микроциркуляторного русла. При этом происходит сужение и частичная редукция путей микроциркуляции, характеризующие образование зрелого (дефинитивного) микроциркуляторного русла и становление тканевого гомеостаза (В. И. Стецула, 1977).

Направление дифференцировки незрелой скелетогенной ткани в регенерате определяется не только гистогенетическими потенциями, но и во многом зависит от местной микроциркуляции. Интенсивная микроциркуляция, обеспечивающая высокий уровень напряжения кислорода, приводит к созданию оптимальных условий для новообразования кости. При низкой интенсивности микроциркуляции и напряжения кислорода клетки скелетогенной ткани дифференцируются в фибробласты, продуцирующие волокнистую соединительную ткань, а в зонах недостаточного микроциркуляторного обеспечения и наличия механических условий для диффузионного питания скелетогенная ткань дифференцируется в хрящевую. Однако независимо от направления дифференцировки скелетоген-

ной ткани в фазе дифференциации происходит восстановление или образование новых капиллярно-тканевых систем и устанавливается циркуляторно-метаболическое соответствие.

Продолжительность отдельных фаз и всего репаративного цикла зависит от клеточного состава и условий восстановления микроциркуляции.

Поэтому в различных отделах зоны повреждения репаративная реакция протекает с различной скоростью, что создает неоднородность строения и зрелости регенерата.

Однако благоприятное течение репаративной реакции отмечается только при оптимальных условиях восстановления вызванных травмой нарушений микроциркуляции. В случаях, когда эти условия неблагоприятны в связи с повторяющимися изменениями гидродинамических соотношений между взаимосвязанными бассейнами кровоснабжения различных уровней организации (вторичная травматизация костных отломков при их подвижности, местные воспалительные осложнения, нарушения регионарного кровообращения, повреждение сосудистых связей между сломанной костью и прилежащими мышцами и тканями), может значительно увеличиваться продолжительность фаз и всего репаративного цикла. При этом может наблюдаться пролонгированное течение репаративной реакции либо после ее затухания в результате возникновения повторных острых функционально необратимых нарушений микроциркуляции могут возникать повторные репаративные циклы.

Несмотря на то, что репаративная реакция заканчивается местным восстановлением циркуляторно-метаболического соответствия, последнее оказывается неустойчивым из-за функционального несоответствия микроциркуляции в регенерате гидродинамическим условиям микроциркуляции в смежных капиллярно-тканевых системах кости или ее отломках. В результате этого гидродинамического несоответствия возникает перераспределение тока крови, вызывающее вторичные нарушения микроциркуляции в тех отделах кости и регенерата, где микроциркуляторное русло оказывает наибольшее гидродинамическое сопротивление, и происходит резкое замедление и остановка тока крови. Эти перераспределительные нарушения микроциркуляции вызывают активизацию перестройки кости, которая проходит те же фазы, что и репаративная реакция, но всегда протекает полициклично и продолжается до тех пор, пока не будут достигнуты устойчивые гидродинамические соотношения между бассейнами кровоснабжения кости, обеспечивающие сохранение тканевого гомеостаза и устойчивого циркуляторно-метаболического соответствия в капиллярно-тканевых системах всех отделов кости.

Продолжительность фаз и циклов перестройки по сравнению с репаративным циклом значительно увеличена, а полициклическое течение перестройки обеспечивает периодическую смену генерации

osteобластов, что и является причиной формирования пластинчатой кости.

Отсюда следует, что регенерация кости является сложным и разнородным восстановительным процессом, в котором необходимо различать репаративную реакцию и процесс перестройки, так как они связаны с различными уровнями организации, отличаются по механизму возникновения нарушений микроциркуляции и протекают с различной скоростью.

Репаративная реакция представляет собой проявление способности капиллярно-тканевых систем к самовосстановлению и вызывается острыми функционально необратимыми нарушениями микроциркуляции, тогда как перестройка представляет более сложную форму самовосстановления, присущую органному уровню организации. Перестройка вызывается медленно возникающими перераспределительными нарушениями микроциркуляции в результате гидродинамического функционального несоответствия между бассейнами кровоснабжения кости.

Следует учитывать, что способность капиллярно-тканевых систем к самовосстановлению проявляется не только после механических повреждений, вызывающих разрушение путей микроциркуляции, но и во всех случаях функционально необратимых нарушений циркуляторно-метаболического соответствия независимо от того, вызвано ли оно первичным нарушением циркуляции различного генеза, первичным нарушением тканевого обмена или первичным повреждением клеточных элементов.

Такое понимание восстановительных процессов хорошо согласуется с данными морфологических исследований, свидетельствующих, что между репаративной реакцией и перестройкой кости невозможно провести точную границу. Репаративная реакция постепенно переходит в процесс перестройки, который заканчивается только с завершением формирования кости как органа.

При репаративной реакции и перестройке новообразование кости всегда неразрывно связано с остеокластической резорбцией, хотя соотношения между ними очень сильно варьируют. Учитывая, что при переломах костей репаративная реакция отличается от медленно протекающей перестройки кости и регенерата локальной интенсивной пролиферацией скелетогенной ткани и бурным новообразованием грубоволокнистых костных балочек, можно считать, что с прекращением прогрессирования репаративного эндостального и периостального костеобразования репаративная реакция заканчивается и сменяется процессом перестройки регенерата и костных отломков, который образует пластичную ткань и восстанавливает органное строение кости. Достоверным морфологическим признаком затухания периостальной реакции является исчезновение поверхностного слоя пролиферирующих клеток скелетогенной ткани и начало остеокластической резорбции поверхности пери-

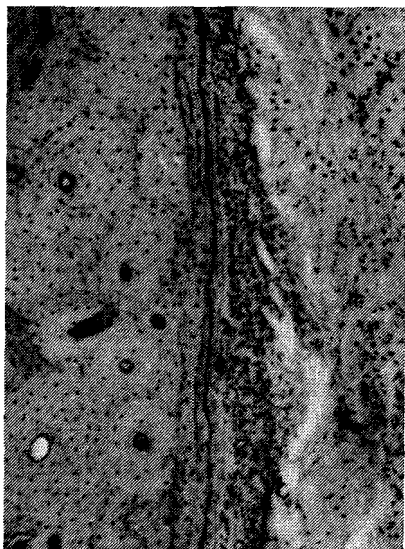


Рис. 47. Начало периостальной пролиферативной реакции (5-е сутки)

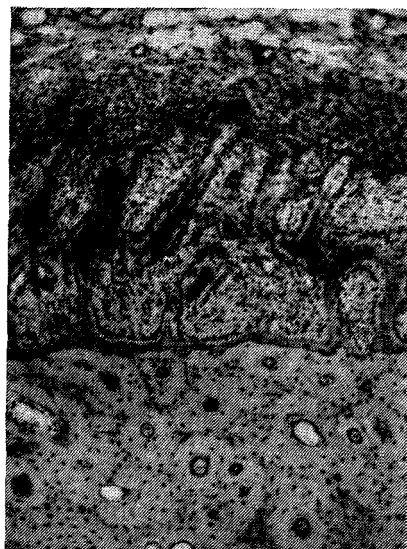

Рис. 48. Активное костеобразование в периосте (5-е сутки)

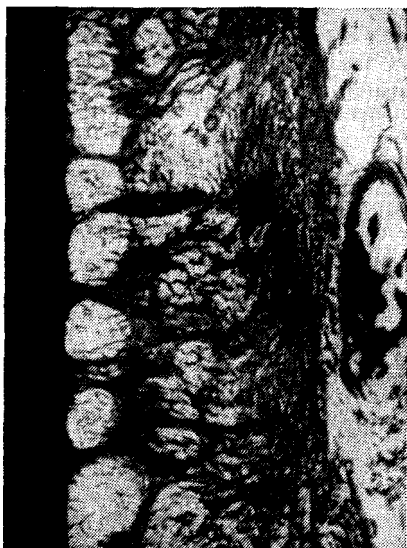

Рис. 49. Тот же случай. Импрегнация серебром

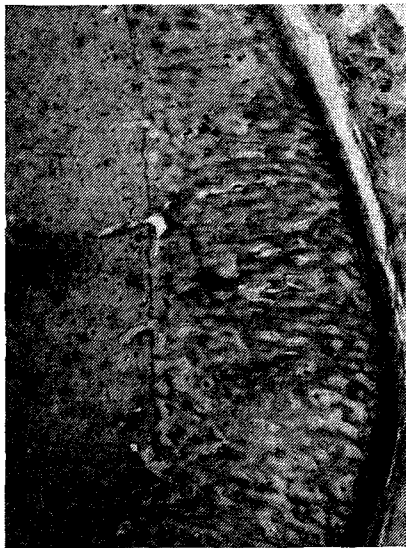

Рис. 50. Прогрессирующая периостальная реакция (10-е сутки)

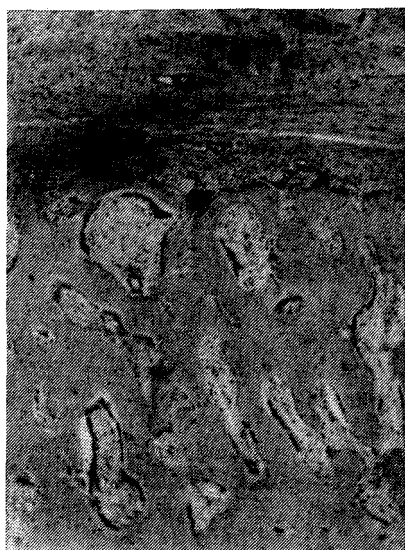

Рис. 51. Затухание периостальной реакции. Остеокластическая резорбция поверхности периостальных наложений (14-е сутки)

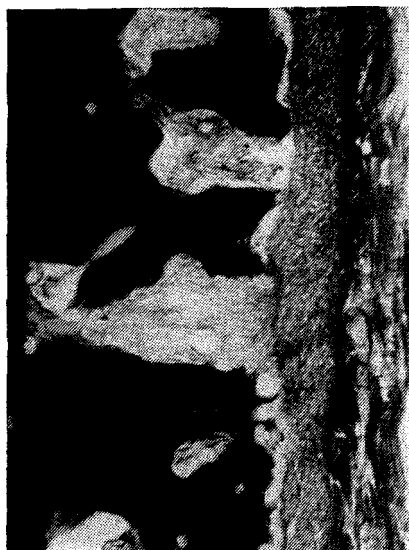

Рис. 52. Затухающая периостальная реакция. Импрегнация серебром (60-е сутки)

остальных наложений (рис. 47, 48, 49, 50, 51, 52, 53, 54). Затухание эндостальной реакции характеризуется прекращением новообразования мелких грубоволокнистых костных балочек на границе регенерата с костным мозгом, активизацией остеокластической резорбции новообразованных костных балочек и началом образования на их основе пластинчатой кости (рис. 55, 56, 57, 58). Эти морфологические показатели были использованы для определения продолжительности прогрессирования и сроков затухания эндостального и периостального костеобразования при сравнительном изучении особенностей течения репаративной реакции в условиях стабильной и нестабильной фиксации костных отломков.

Стабильная фиксация, улучшающая условия компенсации нарушенной микроциркуляции, приводит к уменьшению протяженности и продолжительности репаративной реакции, тогда как подвижность на стыке костных отломков, ухудшающая условия компенсации нарушенной микроциркуляции, приводит к увеличению ее протяженности и продолжительности и к ухудшению условий для репаративного костеобразования.

Все нарушения внутрикостного и регионарного кровообращения, стойко изменяющие сложившиеся гемодинамические соотношения между смежными бассейнами кровоснабжения, вызывают

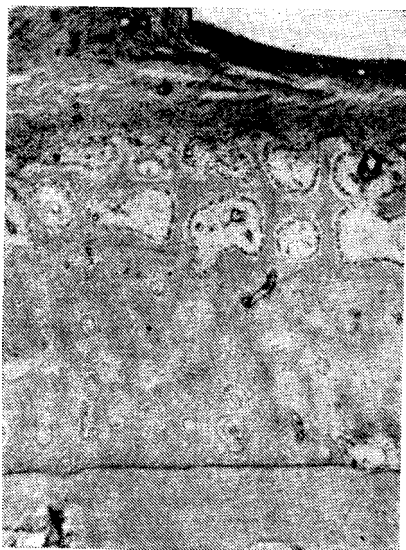

Рис. 53. Повторная периостальная реакция (прогрессирующая) на поверхности компактизирующихся периостальных наложений (21-е сутки)



Рис. 54. Затухающая повторная периостальная реакция: двухслойные периостальные наложения (35-е сутки)

рассеянные по всей кости функционально необратимые нарушения микроциркуляции, возникающие в тех участках, где имеется наибольшее сопротивление току крови. Циклы перестройки продолжают до тех пор, пока не произойдет восстановление устойчивых гидродинамических соотношений между бассейнами кровоснабжения кости, обеспечивающими сохранение тканевого гемостаза и структурной организации кости.

Изучение зависимости между функциональной нагрузкой и перестройкой кости позволило установить, что под влиянием динамического компонента функциональной нагрузки в костях возникают упругие деформации, создающие выраженные гидродинамические эффекты, которые, оказывая влияние на микроциркуляцию, являются необходимым фактором обеспечения нормальной трофики и сохранения структурной организации костей, адекватно действующей на них среднесуточной функциональной нагрузки (В. И. Стецула и соавт., 1983). Поэтому на уровне непосредственно взаимодействующих органов в процессе индивидуального развития между функционально взаимодействующими мышцами и костями устанавливается анатомо-функциональное соответствие, при котором форма и внутреннее строение костей и суставов строго соответствует естественным условиям распределения в них функциональных напряжений, создаваемых работой мышц.

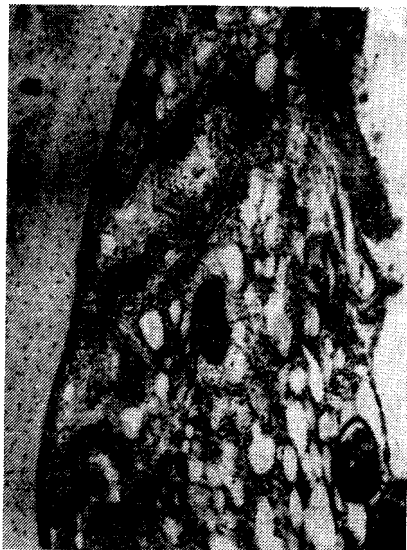

Рис. 55. Начало эндостальной реакции (преимущественно пролиферативной) на 5-е сутки

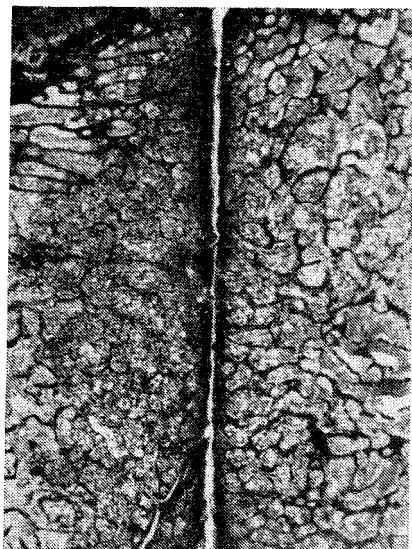


Рис. 56. Распространенное прогрессирующее эндостальное костеобразование. Импрегнация серебром (8-е сутки). X3

При стойком изменении функциональной нагрузки (увеличении или снижении), в костях в результате изменения условий микроциркуляторного обеспечения изменяются функциональные соотношения между внутрикостными и параоссальными бассейнами кровоснабжения, что вызывает перераспределение тока крови и адаптационную перестройку костной ткани. Увеличение функциональной нагрузки в связи с адаптационной перестройкой приводит к увеличению массы костей (рабочая гипертрофия), а снижение этой нагрузки — к уменьшению массы кости (функциональный остеопороз).

Поэтому при переломах костей местные травматические нарушения микроциркуляции всегда сочетаются с расстройствами внутрикостного и регионарного кровообращения, что связано с нарушениями функциональных и анатомических соотношений между непосредственно взаимодействующими органами из-за выключения функции поврежденной конечности. Эти нарушения кровообращения приводят к активизации перестройки костной ткани поврежденной кости, обуславливающей появление посттравматического остеопороза различной степени выраженности.

Тщательная репозиция и стабильная фиксация костных отломков аппаратом для чрескостного остеосинтеза приводят к значительному улучшению условий компенсации нарушенного внутри-

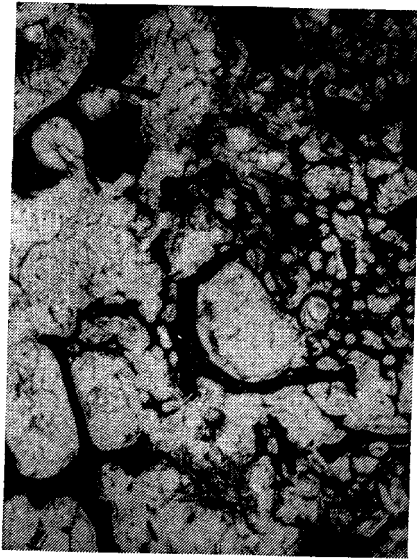


Рис. 57. Прогрессирующее эндостальное костеобразование. Импрегнация серебром. X35

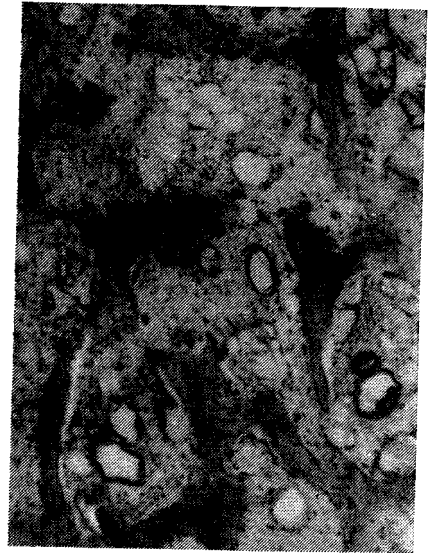

Рис. 58. Затухание эндостальной реакции:
остеокластическая резорбция новообразованных балок (21-е сутки)

костного и регионарного кровообращения, а создание большого запаса устойчивости позволяет начать раннее функциональное лечение, необходимое для улучшения условий восстановления анатомо-функционального соответствия и оптимизации микроциркуляторного обеспечения трофики поврежденной конечности. При этом посттравматический остеопороз выражен в наименьшей степени и рентгенологически не определяется.

В случаях, когда не удастся обеспечить благоприятные условия для формирования костного сращения и восстановления нарушенного кровоснабжения неизбежно развивается выраженный посттравматический остеопороз.

Глава 6. Формирование сращения между костными отломками и изменения в мягких тканях конечности при чрескостном дистракционном остеосинтезе

Основные сведения о течении репаративной регенерации кости в условиях чрескостного остеосинтеза получены в результате клинико-рентгенологических наблюдений больных и по данным экспериментальных исследований при удлинении конечностей. Сведения о гистологическом строении дистракционного регенерата и об усло-

виях репаративного костеобразования при дозированной дистракции костных отломков получены при сравнительных экспериментальных исследованиях на собаках на различных этапах формирования регенерата в зоне диастаза и при различной степени фиксации костных отломков аппаратом Илизарова (Г. А. Илизаров и соавт., 1969). Было доказано, что гистологическое строение дистракционного регенерата характеризуется новообразованием в зоне диастаза со стороны концов костных отломков преимущественно эндостальной мелкопетливой губчатой кости с продольно ориентированными костными балками на вершине. Костные отделы регенерата соединены различной высоты и неправильной формы соединительнотканной прослойкой с продольной ориентацией волокон. После прекращения дистракции (во время фиксации костных отломков аппаратом) эта прослойка замещается костью, а губчатый дистракционный регенерат постепенно подвергается органотипической перестройке. При этом наиболее благоприятные условия для костеобразования создаются при проведении через каждый костный отломок двух пар перекрещивающихся спиц, закрепленных в натянутом состоянии в четырех кольцевых опорах, то есть при создании наиболее высокой устойчивости костных отломков.

При проведении через каждый костный отломок одной пары перекрещивающихся спиц, закрепленных в натянутом состоянии в двух опорных кольцах, то есть при пониженной устойчивости, когда под действием смещающих сил возникает небольшая подвижность костных отломков, условия для костеобразования в зоне диастаза ухудшаются и усиливается продукция волокнистой соединительной ткани. В этих случаях сроки завершения оссификации регенерата увеличиваются.

В опытах с наложением аппарата из двух опорных колец без натяжения спиц, то есть при еще большем снижении устойчивости костных отломков, происходит выраженное ухудшение условий костеобразования. При этом в процессе дистракции формируются менее высокие костные выросты, а между ними образуются разрастания волокнистой соединительной ткани с островками хряща. На концах обоих костных отделов регенерата в этих условиях формируются замыкающие пластинки и подавляется костеобразование.

В работах Е. Т. Никитенко и соавторов (1971), В. И. Ледяева (1975), Г. А. Илизарова и соавторов (1976), основное внимание уделено изучению гистологического строения и роста дистракционного регенерата в разных костях при различных уровнях остеотомии. Полученные результаты свидетельствовали, что во всех этих случаях формирование и последующая перестройка дистракционных регенератов протекают однотипно. Эту однотипность и стали считать общей и специфической особенностью течения репаративной регенерации в условиях дозированной дистракции, а наблюдающиеся различия в строении и соотношении костных отделов и соеди-

нительнотканной прослойки дистракционных регенератов объясняли главным образом изменением условий или нарушением методики дистракции (различные темпы, режимы и сроки начала дистракции, недостаточная устойчивость фиксации и т. д.). Все это способствовало концентрации внимания исследователей на изучении дистракционного регенерата и его компонентов и привело к формированию представления, что дозированное растяжение, стабилизированное в определенном направлении, стимулирует остеогенез (Г. А. Илизаров, 1982).

В то же время особенности процессов костеобразования в условиях растяжения известны уже давно. В частности, описано костеобразование в условиях растяжения, создаваемого тягой мышц, при формировании костных выступов и отростков в местах прикрепления к костям связок, мышц и сухожилий (П. Ф. Лесгафт, 1905; Б. А. Долго-Сабуров, 1930; КготресБег, 1937), а также в швах, соединяющих кости свода черепа (Б. А. Никитюк, 1959). При изучении развития апофиза большеберцовой кости, который подвергается не только тяге мышц, но и постоянному растяжению за счет энергии роста, установлено, что рост этого образования происходит за счет десмальной оссификации соединительнотканной прослойки, связывающей костную и хрящевую части апофиза аналогично прослойке в дистракционном регенерате (В. П. Штин, 1972; Peiz, 1924). При локальном повреждении центральных отделов зоны роста, когда образующаяся между эпифизом и метафизом фиброзно-костная перемычка подвергается постоянному растяжению за счет продолжающегося роста, последняя приобретает строение дистракционного регенерата с продольно ориентированными костными балками (Л. М. Нагибин, 1963).

В сформированном организме, как показывают данные литературы, натяжения сухожилий, фасций и связок при стереотипной статико-динамической работе не приводят в местах их прикрепления к костям к возникновению репаративного костеобразования. Не происходит этого и при созревании и рубцовых изменениях грануляционной ткани, когда возникает очень большое натяжение, вызывающее не только контракцию обширных ран, но и возникновение рубцовых контрактур и подвывихов, а также почти полное обездвиживание костных отломков в результате фиброзного сращения.

Приведенные данные свидетельствуют, что в естественных условиях процессы новообразования кости под действием динамического и постоянного растяжения закономерно наблюдаются в норме и патологии только в период роста. С окончанием роста и завершением формообразовательных процессов растяжение не вызывает явлений репаративного костеобразования. При удлинении конечностей также отсутствуют признаки костеобразования в местах прикрепления к костям мышц, фасций и связок.

Все это свидетельствует, что искусственно создаваемое при

чрескостном дистракционном остеосинтезе натяжение тканей само по себе не может вызвать возникновения репаративного костеобразования. Применение чрескостных аппаратов для дистракции дает лишь возможность управлять механическими условиями роста и дифференцировки регенератов, возникающих на концах костных отломков в ответ на травму, которая может вызываться и с помощью силовых воздействий, создаваемых чрескостным аппаратом (закрытая репозиция костных отломков при застарелых переломах, а также при всех методиках закрытого чрескостного остеосинтеза).

Очевидно, сложившаяся обособленность представлений о формировании дистракционного регенерата имеет прежде всего объективные причины, которые связаны с тем, что клинический и экспериментальный опыт изучения репаративной регенерации при чрескостном дистракционном остеосинтезе, в отличие от чрескостного компрессионного остеосинтеза, нельзя сравнивать с опытом заживления переломов при различных методах лечения. Поэтому для понимания особенностей течения восстановительных процессов в условиях чрескостного дистракционного остеосинтеза необходим анализ отдельных компонентов и условий течения восстановительных процессов при дистракции с теоретических позиций, разработанных на основе сравнительного изучения заживления переломов и течения репаративной реакции в условиях стабильной и нестабильной фиксации при чрескостном компрессионном остеосинтезе.

В преддистракционный период, длящийся от времени наложения аппарата до начала дистракции, создаются такие же условия для репаративной регенерации, как и при чрескостном компрессионном остеосинтезе, а условия формирования сращения между костными отломками зависят от достигнутой устойчивости их фиксации. Однако при этом не стремятся получить первичное костное сращение, которое затрудняет или делает невозможным последующее разведение костных отломков. Оптимальным для начала дистракции следует считать время, когда по всей площади соприкосновения костных отломков образуется сращение за счет пролиферирующей скелетогенной ткани регенератов до *начала ее* распространенной оссификации. Однако это может наблюдаться только при высокой устойчивости костных отломков и полной первичной компенсации нарушенного кровообращения в эпиметафизарных отделах к 5—7-му дню после перелома. В диафизарных отделах из-за худших условий компенсации нарушений внутрикостного кровообращения эндостальная и периостальная репаративная реакции начинаются неодновременно и на разном расстоянии от концов костных отломков. Поэтому эндостальная и периостальная реакции всегда достигают концов костных отломков неодновременно. В связи с этим при диафизарных переломах дистракцию следует начинать при отсутствии сращения по всей площади соприкосновения костных отломков (через 10—14сут).

Создание между концами костных отломков после наложения аппарата первичного диастаза, равного 0,5—3 мм, улучшая тем самым условия оттока из кости раневого экссудата, способствует росту пролиферирующей скелетогенной ткани в зону диастаза за счет миграции клеток по току тканевой жидкости. При этом возможность заполнения диастаза регенератором становится более вероятной из-за того, что создание первичного диастаза («нейтральный остеосинтез») в биомеханическом отношении менее выгодно, чем создание компрессии, так как наличие диастаза приводит к значительному снижению устойчивости костных отломков и к возникновению подвижности между ними. В то же время небольшая подвижность всегда задерживает формирование сращения между костными отломками в преддистракционный период как при наличии первичного диастаза, так и при сдавливании костных концов, так как препятствует образованию первичного костного сращения и создает условия для дифференциации скелетогенной ткани в волокнистую соединительную ткань. Если подвижность сопровождается небольшим смещением концов костных отломков по ширине, или ротационным смещением, то в первую очередь нарушается возможность образования эндостального сращения. Поэтому такой вид подвижности наиболее неблагоприятен при эпиметафизарных переломах. При переломах диафиза в этих условиях на несколько дней позже формируется соединительнотканное периостально-параоссальное сращение при отсутствии эндостального. Подобным же образом образуется периостальное сращение при диафизарных переломах и в условиях высокой устойчивости костных отломков в случаях тяжелых обширных нарушений внутрикостного кровообращения.

Следовательно, сроки начала дистракции могут быть определены только ориентировочно для эпиметафизарных и диафизарных переломов — соответственно через 5—8 и 10—14 дней, то есть в период наибольшей активности репаративной реакции; эти сроки требуют индивидуальной коррекции с учетом возраста больного, тяжести повреждения, состояния регионального кровообращения, а также достигнутой стабильности фиксации костных отломков. В преддистракционный период необходимо стремиться к созданию благоприятных условий для наиболее полного смыкания регенератов на концах костных отломков для того, чтобы иметь возможность начать в период дистракции прямое механическое воздействие на регенерат.

Сравнение динамики ранних этапов формирования сращения между концами костных отломков при чрескостном компрессионном и дистракционном остеосинтезе свидетельствует, что в преддистракционный период сращение формируется так же, как и в условиях сохраненной микроподвижности качательного типа при компрессионном остеосинтезе, то есть за счет образования во-




Рис. 59. Формирующийся дистракционный регенерат (14-е сутки)

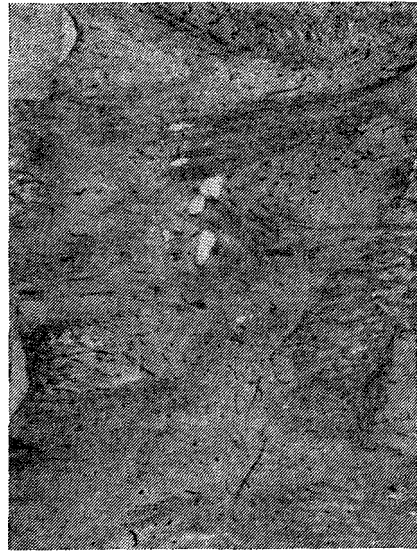

Рис. 60. Различная зрелость и различная ориентация волокнистых структур в межотломковом диастазе (14-е сутки дистракции)

локнистой соединительной ткани. Из этого следует, что применение аппаратов из четырех колец с натянутыми спицами, хотя и позволяет достичь ранее недоступного уровня устойчивости костных отломков, но, вопреки общепринятому мнению, не обеспечивает создания высокого запаса устойчивости этих отломков, необходимого для сохранения истинной стабильности их фиксации в условиях активной функциональной нагрузки.

Период дистракции начинается с ежедневного одномоментного или дробного (2—4 раза) разведения опорных колец (подсистем) аппарата на 0,5—1 мм в сутки. При этом по мере расхождения концов костных отломков образовавшиеся между ними в преддистракционный период соединительнотканые перемычки постепенно растягиваются и их волокна приобретают продольную ориентацию. Под влиянием усиливающегося натяжения и переориентации соединительнотканых перемычек, связывающих между собой эндостальные и периостальные регенераты костных отломков, изменяются условия восстановления микроциркуляции в костных отделах регенератов и возникают новые пути тока тканевой жидкости и крови в сторону диастаза. Эти вторичные микроциркуляторные нарушения в регенерате обуславливают пролонгирование репаративной реакции и новообразование грубоволокнистых костных ба-



Рис. 61. Продольная ориентация волокон и костных балок в соединительнотканной прослойке и костных отделах регенерата (14-е сутки distraction)



Рис. 62. Сформированный distraction регенерат (21-е сутки)

лок (раннее десмальное костеобразование) на основе волокон незрелой соединительной ткани (рис. 59).

В связи с различной длиной и структурой соединительнотканых перемычек между эндостальными и периостальными отделами регенератов костных отломков, в начале distraction пучки соединительнотканых волокон натягиваются не одновременно, а в тех участках, где они отсутствуют, продолжается новообразование соединительной ткани вплоть до полного заполнения зоны диастаза (рис. 60, 61). Эта неодновременность натяжения различных участков соединительнотканых перемычек обуславливает и неодновременное начало новообразования продольно ориентированных костных балок со стороны костных отломков, что приводит к образованию остроконечных костных регенератов с участками западения. Вершины костных регенератов связаны между собой волокнистой соединительной тканью, образующей прослойку неправильной и сложной формы (рис. 62, 63). Высота и форма этой зигзагообразной прослойки может очень сильно варьировать (В. Ю. Гошко, 1985).

Следует подчеркнуть, что высота и форма соединительнотканной прослойки и костных отделов сформировавшегося distractionного регенерата отражают индивидуальные особенности формирования

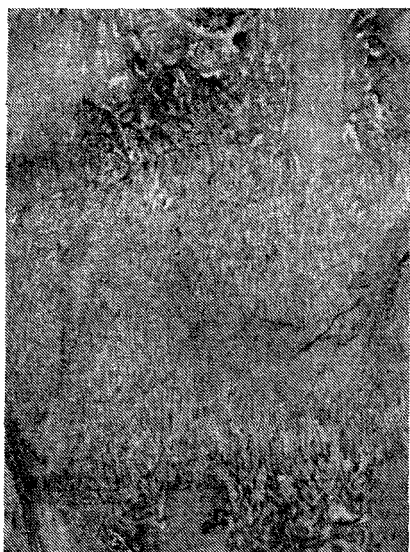

Рис. 63. Продолжающийся рост костных отделов регенерата (30-е сутки distraction)

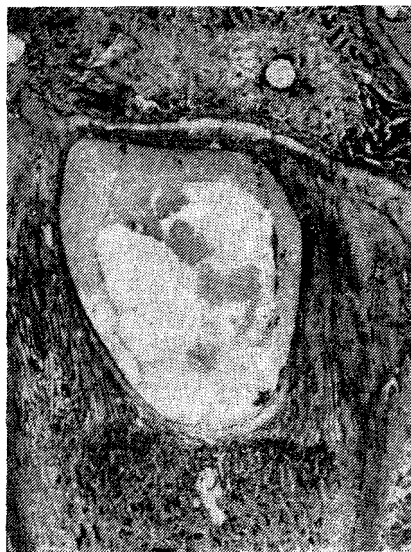

Рис. 64. Киста в distractionном регенерате на 18-е сутки (distractionный эпифизеолиз)

сращения в предdistractionный период и в начале периода distraction. Чем хуже были эти условия, тем выше соединительнотканная прослойка и сложнее ее форма и тем больше выражена неравномерность вершин костных регенератов. При пониженной устойчивости фиксации костных отломков изменяются условия формирования соединительнотканной прослойки и повышается ее зрелость, так как в условиях подвижности соединительнотканные волокна сгруппировываются в перекрещивающиеся пучки и увеличивается участие параоссальных тканей в образовании соединительнотканной прослойки. Растяжение такой прослойки, сопровождающееся сложной и длительной переориентацией и перестройкой соединительнотканнных перемычек, приводит к значительному увеличению ее высоты, а также к задержке сроков *начала* костеобразования в distractionном регенерате. Наиболее неблагоприятные условия формирования регенерата в зоне диастаза создаются в тех случаях, когда distraction начинается при полном отсутствии соединительнотканнных перемычек между раневыми поверхностями костных отломков. Это объясняется тем, что в таких случаях заполнение диастаза соединительной тканью протекает в период distraction наиболее медленно и нередко сопровождается образованием в центре диастаза стойко сохраняющейся кистозной полости с фиброзными стенками, заполненной прозрачной желтоватой

жидкостью. Костеобразование при этом бывает резко ослаблено и происходит преимущественно в периостальных отделах регенерата (рис. 64).

При благоприятных условиях заполнения диастаза и начала образования дистракционного регенерата в течение всего периода дистракции продолжается новообразование продольно ориентированных костных *балок* на границе костных отделов регенерата с соединительнотканной прослойкой. На протяжении этого периода в соединительнотканной прослойке, согласно данным световой и электронной микроскопии (Л. Н. Михайлова, В. П. Штин, 1978), сохраняются активные фибробласты, продуцирующие коллагеновый белок. Между натянутыми волокнами происходит новообразование неправильно ориентированных первичных коллагеновых фибрилл, складывающихся в мелкие пучки. Пространства между натянутыми волокнами заполнены плазменным белком и содержат свободно лежащие эритроциты, нередко образующие скопления в виде столбиков. В щелях между волокнами наблюдаются различные этапы формирования эндотелиального покрова, вплоть до образования капилляров с адвентициальными клетками.

Эти данные позволяют признать, что удлинение дистракционного регенерата при сохранении его целостности обеспечивается перемещением в противоположных направлениях коллагеновых волокон, замурованных в костные балки вершин обоих костных регенератов. При этом непрерывность вытягиваемых из прослойки волокон сохраняется за счет их «самосборки» из первичных коллагеновых фибрилл, образующихся в соединительнотканной прослойке (В. И. Стецула и соавт., 1984).

Следовательно, удлинение (рост) регенерата в процессе дистракции обеспечивается только таким периодически увеличивающимся натяжением, которое способно вызвать и поддерживать в незрелой волокнистой соединительной ткани прослойки перемещение коллагеновых волокон в противоположных направлениях, то есть перерастяжение незрелых волокнистых структур, которое приводит к сохранению в соединительнотканной прослойке открытой циркуляции тканевой жидкости и крови. Это создает условия для пролонгирования фибриллогенеза и новообразования капилляров по путям циркуляции тканевой жидкости и крови со стороны костных отделов обоих регенератов (В. И. Стецула, 1968), а также препятствует восстановлению циркуляторно-метаболического соответствия и затуханию костеобразования на вершинах костных регенератов. Продолжающаяся десмальная оссификация вытягиваемых из прослойки коллагеновых волокон обеспечивает постепенное увеличение высоты костных отделов дистракционного регенерата, то есть их рост (рис. 65). В процессе роста обоих костных регенератов в связи с затуханием эндостальной и периостальной реакции к концу 1-го месяца лечения происходит активизация перестройки




Рис. 65. Прогрессирующее костеобразование на вершинах костных отделов дистракционного регенерата (30-е сутки)




Рис. 66. Начало органной перестройки в основании костных отделов дистракционного регенерата (60-е сутки)

костных отломков и в основании костных отделов дистракционного регенерата также усиливается перестройка. Это приводит сначала к образованию крупнопетливой губчатой кости, имеющей пластинчатое строение, а затем к постепенному формированию костномозговой полости и коркового слоя, то есть началу органной перестройки регенератов (рис. 66, 67).

Нередко наблюдающиеся в клинике и эксперименте случаи снижения активности костеобразования в конце периода дистракции следует объяснять, прежде всего, прекращением перерастяжения соединительнотканной прослойки. Это может возникнуть из-за несоблюдения темпов дистракции или временного прекращения разведения костных отломков, а при строгом соблюдении темпов разведения опорных подсистем аппарата — из-за несоответствия расчетных темпов реальным разведения костных отломков в результате выраженной резорбции кости вокруг спиц (при нестабильной фиксации и наличии воспаления вокруг спиц), технических погрешностей (снижения жесткости аппарата или его элементов) и чрезмерного повышения сопротивления растяжению в результате фибрирования или преждевременной оссификации соединительнотканной прослойки (рис. 68). В случаях чрезмерного повышения сопротивления дистракции продолжение разведения, опорных под-



Рис. 67. Органная перестройка в основании костных отделов distractionного регенерата (60-е сутки)



Рис. 68. Преждевременная оссификация и замыкание прослойки (45-е сутки distraction)

систем может привести к разрыву регенерата на уровне основания одного из костных отделов.

Кроме указанных причин, снижение активности костеобразования может быть и следствием вторичного ухудшения условий кровоснабжения костных отломков и регенерата в результате резко выраженной резорбции кости вокруг спиц с распространенным фиброзом костного мозга, и редукцией кровеносного русла (рис. 69).

В случаях, когда в процессе продолжающейся distraction сформированного регенерата происходит снижение устойчивости костных отломков, могут значительно изменяться условия роста соединительнотканной прослойки и ее замещения костной тканью. Причем это влияние сказывается тем больше, чем значительнее подвижность, так как при наличии последней нарушаются и становятся малоуправляемыми условия создания перерастяжения соединительнотканной прослойки. В результате усиливается фибрирование этой прослойки, возникают некробиотические изменения, ухудшаются условия ее растяжения и замещения костной тканью. На концах костных отделов регенерата может отмечаться резорбция кости и формирование замыкающей костной пластинки (рис. 70, 71).

В то же время наличие небольшой подвижности в начале

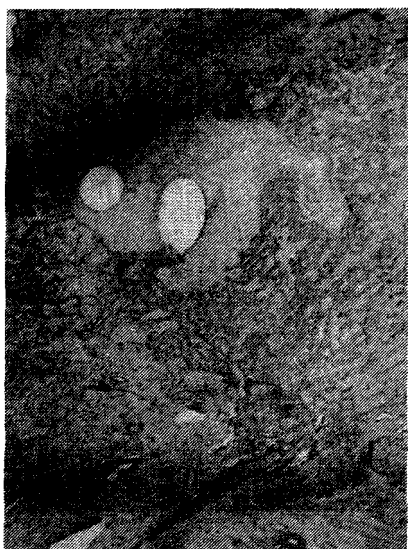

Рис. 69. Распространенный фиброз и резорбция кости вокруг спиц (33-е сутки дистракции)

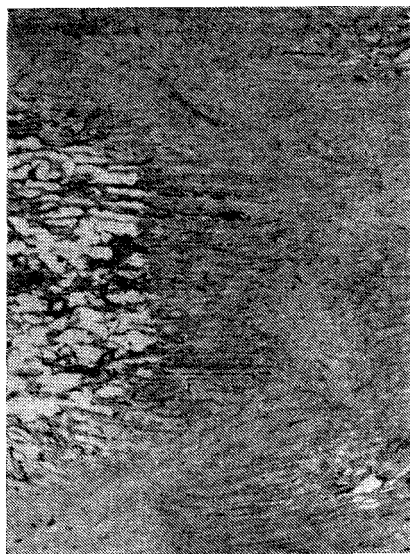


Рис. 70. Фибрирование прослойки и начало формирования замыкающих пластинок на концах костных отделов дистракционного регенерата (30-е сутки)

дистракции, формирование регенерата часто приводит к повышению устойчивости костных отломков, обеспечивающей создание условий для замедленного завершения формообразования и оссификации дистракционного регенерата.

В свете представленных данных появление соединительнотканной прослойки в средних отделах дистракционного регенерата следует считать неотъемлемой особенностью течения репаративной реакции в зоне диастаза при повреждениях кости с полным разрывом костного мозга. В пользу этого мнения свидетельствуют данные изучения формирования регенерата в зоне первичного диастаза в условиях стабильной фиксации и полного устранения действия на регенерат внешних механических факторов, которые удалось создать в условиях компрессионного артродеза с интерпозицией между раневыми поверхностями костей пластинки из оргстекла со сквозным окном (В. И. Стецула, И. А. Стахеев, 1964; В. И. Стецула, 1965). В этих условиях диастаз высотой от 4 до 12 мм к 21-му дню заполнялся со стороны раневых поверхностей костными регенератами, на стыке которых, как и в дистракционном регенерате, формировалась соединительнотканная прослойка с продольной ориентацией волокон (рис. 72). Эта зональность формирующихся регенератов объясняется различными

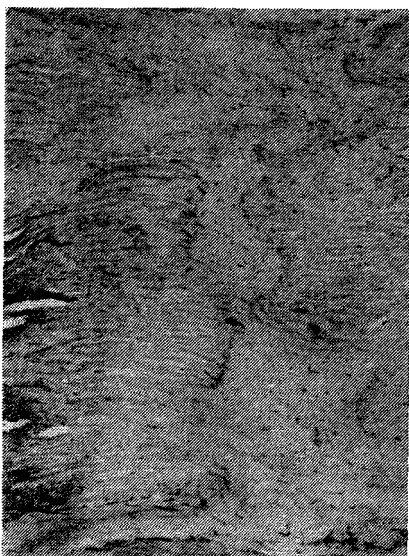


Рис. 71. Фиброзирование прослойки при остановке роста костных отделов distractionного регенерата (60-е сутки)

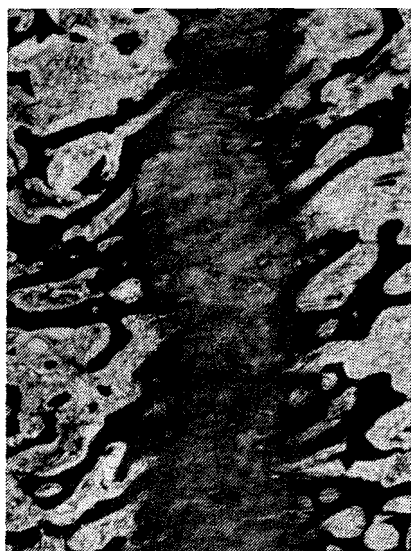

Рис. 72. Продольная ориентация волокон в прослойке при стабильной фиксации (21-е сутки). Импрегнация серебром

условиями питания их основания и вершины. В основании регенерата, питающегося за счет внутрикостных сосудов, благодаря усиленному кровоснабжению обеспечивается высокая степень оксигенации, которая необходима для репаративного костеобразования, а на вершине, где продолжается размножение и миграция клеточных элементов скелетогенной ткани, в связи с худшими условиями кровоснабжения и низким напряжением кислорода нет условий для превращения пролиферирующих клеток в остеобласты. В результате пролиферирующие клетки дифференцируются в фибробласты, продуцирующие волокнистую соединительную ткань.

Несмотря на то что располагающиеся в окне пластинки новообразованная кость с соединительнотканной прослойкой были полностью защищены от внешних механических воздействий, волокна соединительнотканной прослойки на стыке костных отделов регенерата приобрели продольную ориентацию под влиянием натяжения, возникающего при созревании соединительной ткани, так как в аналогичных опытах при наличии микроподвижности волокон в прослойке располагались перекрещивающимися пучками (рис. 73). В опытах с созданием диастаза высотой 20 мм врастающие в окно пластинки регенераты не смыкались. На поверхности образовавшихся костных выростов формировался слой волокнистой

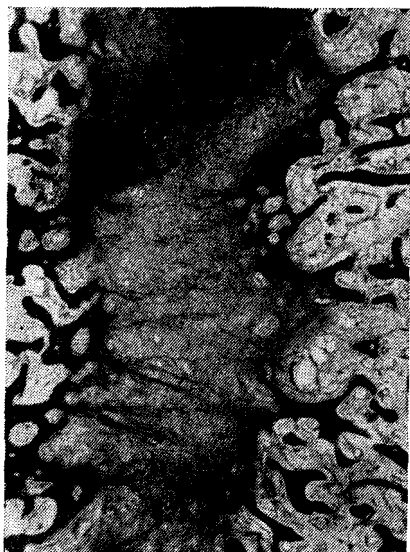


Рис. 73. Неупорядоченная ориентация волокон в прослойке при нестабильной фиксации (21-е сутки). Импрегнация серебром



Рис. 74. Фиброзирование и задержка вторичной оссификации прослойки (30-е сутки фиксации)

соединительной ткани с преобладанием поперечной ориентации волокон.

Период фиксации характеризуется тем, что после прекращения distraction, несмотря на сохранение условий натяжения distractionного регенерата, в соединительнотканной прослойке завершается формирование капиллярного русла и начинается его редукция. При этом нарастает зрелость волокнистых структур, то есть происходит фиброзирование соединительнотканной прослойки и резко снижается скорость ее замещения новообразованной костью — так называемая поздняя десмальская оссификация (рис. 74, 75, 76). Поэтому период завершения оссификации соединительнотканной прослойки часто оказывается более длительным, чем период distraction. При этом установлено, что чем выше соединительнотканная прослойка и больше степень ее фиброирования, тем более длительное время требуется для завершения оссификации регенерата (рис. 77, 78, 79). Завершение последнего процесса позволяет при достаточном объеме и плотности регенерата снять аппарат и перейти к функциональной реабилитации.

Следует подчеркнуть, что аналогичная задержка вторичной оссификации соединительнотканной прослойки в регенерате отмечена и при вышеописанных опытах с интерпозицией между костями




Рис. 75. Некрозы в фиброзной прослойке, формирование замыкающих пластинок на вершине костных отделов регенерата (60-е сутки фиксации)




Рис. 76. Появление щелей и некроза в фиброзной прослойке (30-е сутки фиксации)

пластмассовой пластинки с окном, несмотря на создание в этих опытах условий полного обездвиживания и разгрузки регенерата. В таких случаях диастаз заполнялся регенератом к 21-му дню, однако вторичная оссификация соединительнотканной прослойки еще не заканчивалась и к 60-му дню возникал резко выраженный остеопороз регенерата (рис. 80, 81). Результаты этих опытов свидетельствуют, что для создания благоприятных условий завершения вторичной оссификации соединительнотканной прослойки недостаточно сохранить натяжение и обеспечить истинно стабильную фиксацию костных отломков. Необходимо также воздействие на регенерат динамического компонента функциональной нагрузки.

С этой точки зрения заслуживает большого внимания и требует научного обоснования эмпирически разработанная в Курганском НИИЭКОТ методика «воспитания» дистракционного регенерата, основанная на постепенном увеличении функциональной нагрузки на регенерат за счет уменьшения растягивающих нагрузок и понижения устойчивости костных отломков в аппарате (Г. А. Илизаров, 1977; В. Г. Берко, 1977; В. И. Калякина, 1979). Однако в случаях преждевременного и выраженного снижения устойчивости фиксации возникающая подвижность может резко задерживать вторичную оссификацию соединительнотканной прослойки и способство-

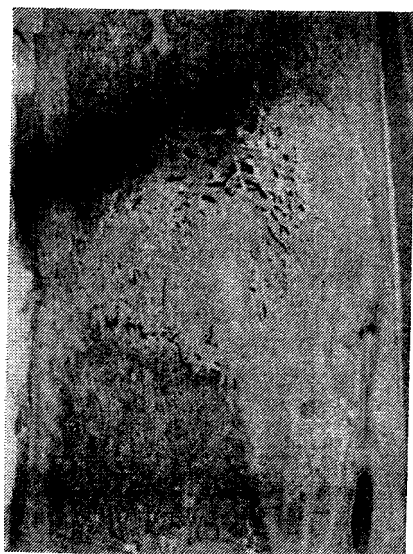


Рис. 77. Завершение оссификации фиброзной прослойки (10-е сутки фиксации)



Рис. 78. Высокая фиброзная прослойка (14-е сутки фиксации)

вать формированию замыкающей пластинки на вершинах костных регенератов.

Перестройка костных отломков и основания костных отделов регенерата, начавшись в период дистракции, продолжается в период фиксации и приводит к нарастанию остеопоротических изменений в костных отломках и регенерате и задержке его органной перестройки, которая после завершения оссификации соединительнотканной прослойки распространяется на весь дистракционный регенерат.

Продолжительность периода фиксации может сильно варьировать. В тех случаях, когда эта продолжительность не превышает продолжительности периода дистракции, можно считать, что на всех предшествующих этапах дистракционного остеосинтеза были обеспечены благоприятные условия для течения восстановительных процессов.

Изменения этих соотношений за счет увеличения продолжительности периода фиксации могут служить и сравнимым показателем интегральной оценки ухудшения условий течения восстановительных процессов.

Период функциональной реабилитации начинается с момента снятия аппарата и продолжается до тех пор, пока процессы перестройки не обеспечат такого восстановления анатомического строе-




Рис. 79. Завершение оссификации фиброзной прослойки (30-е сутки фиксации)

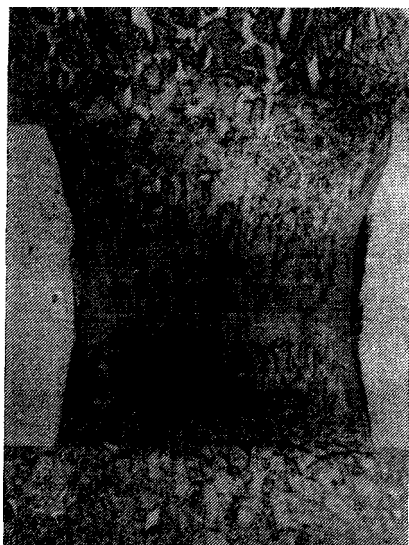


Рис. 80. Выраженный остеопороз и высокая фиброзная прослойка в регенерате, заполняющем «окно» в пластмассовой пластинке (60-е сутки). х3

ния новообразованного участка кости, которое обеспечит возможность возобновления полной функциональной нагрузки конечности. В этот период происходит органная перестройка кости и регенерата, обусловленная тем, что после завершения оссификации соединительнотканной прослойки разобщенные сосудистые бассейны костных отломков смыкаются и вызывают перераспределение тока крови, а также увеличением функциональной нагрузки на конечность и структурно неполноценный регенерат. О прочности дистракционного регенерата позволяют судить данные изучения предела его прочности на разрыв после косої метадиафизарной остеотомии (Е. Т. Никитенко, 1975) и на изгиб после косо-спиральных переломов диафиза (П. Ф. Переслыцких, 1978). Результаты этих исследований свидетельствуют, что в метадиафизарных отделах прочность перестраивающегося регенерата по отношению к прочности здоровой (контрольной) кости через 3 мес дистракции составляет менее 20 %, а через 6 мес после снятия аппарата — менее 70 % и лишь к концу 1-го года приближается к 100 %. В диафизарных отделах после косо-спиральных переломов с сохранением в зоне повреждения костного мозга и кровеносных сосудов, несмотря на большую площадь поперечного сечения, прочность дистракционного регенерата через 1 мес фиксации приближается к 30 %, а через 30 дней после снятия аппарата достигает 50 % и только

через 6 мес становится близкой или равной прочности здоровой кости.

Приведенные данные свидетельствуют о медленном восстановлении механических Лойств перестраивающегося distractionного регенерата, а клинический и экспериментальный опыт показывают, что длительность периода функциональной реабилитации может значительно варьировать. Это во многом зависит от того, в какой степени строение и форма образовавшегося distractionного регенерата не соответствует условиям его функциональной нагрузки.

В случаях, когда форма новообразованного участка соответствует поперечным размерам кости, но имеется умеренный остеопороз и идут процессы восстановления коркового слоя (структурная неполноценность), функциональная перестройка протекает наиболее благоприятно. Восстановление анатомического строения этого участка кости заканчивается тем быстрее, чем меньше его структурная неполноценность.

При резко выраженном остеопорозе с задержкой формирования коркового слоя, в связи с возможностью сминания или вторичной резорбции (зона перестройки) порозного участка кости под влиянием функциональной перегрузки, необходимо обеспечить условия наиболее щадящего режима увеличения функциональной нагрузки. При этом восстановление анатомического строения кости протекает замедленно и требует длительной функциональной реабилитации.

В случаях, когда форма новообразованного участка не соответствует поперечным размерам кости, то есть при наличии его анатомической неполноценности, создается угроза возникновения под влиянием функциональной нагрузки острого или ползучего перелома. При этом в период функциональной реабилитации структурная неполноценность в процессе органной перестройки устраняется, в то время как анатомическая неполноценность уменьшается медленно и может сохраняться длительное время (месяцы и годы). Следует подчеркнуть, что в анатомически неполноценных регенератах может возникать репаративная реакция от перенапряжения, обуславливающая возникновение гиперостоза и быстрое увеличе-



Рис. 81. Тот же случай. Продольная ориентация волокон фиброзной прослойки. Импрегнация серебром. X35

ние поперечника регенерата. Несмотря на то что общие механизмы возникновения пшеростаза бт перенапряжения известны (В. И. Стецула и соавт., 1974), конкретные условия получения этих изменений в анатомически неполноценных регенератах остаются невыясненными.

Первые сведения об изменениях, возникающих при дистракционном остеосинтезе в растягиваемых мягких тканях, были получены при экспериментально-морфологических исследованиях Н. Н. Мажары (1974), В. М. Яковлева (1975), Л. Н. Качутиной (1979). Этими исследованиями было доказано, что в процессе дистракции при темпе 1 мм в сутки наиболее ранние изменения наступают в микроциркуляторном русле и нервном аппарате растягиваемых мышц и фасций. На фоне этих микроциркуляторных нарушений, вызывающих пролиферативные изменения, и начинается переориентация и последующее перерастяжение волокнистых структур.

В мышцах соответственно степени их растяжения возникают нарушения микроциркуляции с экссудативно-пролиферативными изменениями в их строении и рассеянными дистрофическими изменениями мышечных волокон. В нервном аппарате мышц в процессе дистракции возникают и усиливаются реактивные и деструктивные изменения, захватывающие большое количество нервных волокон, их моторных и чувствительных окончаний. К концу периода дистракции интенсивность деструктивных изменений в нервных волокнах и их окончаниях снижается и усиливаются процессы их регенерации.

В мышцах в процессе дистракции и в период фиксации нарастают атрофические и склеротические изменения, сопровождаемые не только массовым истончением, но и новообразованием мышечных волокон, главным образом в зонах перехода мышц в сухожилия. Кроме того, отмечается перестройка внутриорганных кровеносных сосудов с явлениями гиперэластоза и сужения просвета части мелких артерий.

В фасциальном аппарате уже ко 2-й неделе дистракции отмечаются нарушения микроциркуляции, белковый отек и выраженные пролиферативные изменения, которые приводят в дальнейшем к неравномерному утолщению, нарастающему склерозу и возникновению многослойности фасций.

Нормализация гистологического строения мышц и фасций протекает медленно и происходит главным образом в период функциональной реабилитации. Однако в мышцах и фасциях через 1—1,5 года еще сохраняются склеротические изменения, наблюдается гиперэластоз и сужение просвета части мелких артерий и полностью не заканчивается восстановление строения моторных и чувствительных окончаний.

В магистральных кровеносных сосудах и нервах растягиваемого сегмента конечности в период дистракции структурные изменения

возникают только в отдельных участках. В артериях местами происходит переориентация мышечных волокон и наблюдаются явления гиперэластоза с утолщением интимы. В мышечном слое вен возникают дистрофические и некробиотические изменения с последующим развитием флебосклероза. В нервных стволах, наряду с явлениями «раздражения», наблюдаются дегенеративные изменения отдельных мякотных волокон. В период фиксации и функциональной реабилитации конечностей строение магистральных артерий и нервов полностью восстанавливается. Медленнее и менее полно восстанавливается строение вен, сохраняющих и в поздние сроки признаки флебосклероза.-

Данные изучения изменений в мягких тканях свидетельствуют, что при темпе distraction 2 мм в сутки нарастает тяжесть патологических изменений во всех растягиваемых тканях, вплоть до возникновения крупных очагов некроза в мышцах. Если темп distraction равен 0,5 мм в сутки, выраженность патологических изменений меньше, чем при темпе 1 мм в сутки, и они появляются позже.

Следовательно, основным фактором, лимитирующим темпы distraction, являются не процессы костеобразования, а возникающие в фасциях, мышцах, сосудах и нервном аппарате растягиваемого сегмента конечности вторичные патологические изменения, выраженность которых с увеличением темпов distraction быстро нарастает.

В большинстве экспериментальных и клинических наблюдений темп distraction не превышал 1 мм в сутки, без учета имеющихся различий в длине одноименных сегментов конечностей у собак и человека. Поэтому данные большинства экспериментально-морфологических исследований, на которых основываются сложившиеся представления о динамике восстановительных процессов в условиях чрескостного distractionного остеосинтеза, получены при темпе distraction в 2—3 раза превышающем таковой в клинических условиях.

Как известно, при нормальном росте конечностей, который можно рассматривать как идеальный естественный прототип дозированной distraction, суточный темп удлинения большеберцовой кости у человека и собаки даже в периоды наибольшей активности роста не превышает 0,15—0,2 мм в сутки. Это позволяет считать, что темпам distraction, используемым в практической деятельности, наиболее близок оптимальный суточный темп distraction, составляющий 0,25 % длины растягиваемого сегмента конечности. Если за среднюю длину большеберцовой кости собаки принять 200 мм и человека — 400 мм, то эти показатели будут соответственно равны 0,5 и 1 мм в сутки.

Однако и при этих темпах distraction сопротивление мышечно-связочного аппарата действию растягивающих нагрузок значитель-

но возрастает (Г. В. Дьячкова, 1982), что приводит к увеличению сдавливания смежных суставов с возникновением дегенеративно-деструктивных изменений суставных хрящей, контрактур, подвывихов и даже костных анкилозов.

Глава 7. Варианты нарушений кровоснабжения костных отломков и их последствия

При переломах костей всегда, но в различной степени и на различном протяжении, повреждаются внутрикостные артерии, вены и капилляры. В результате этого нарушаются естественные условия кровоснабжения кости, начинается перераспределение тока крови между смежными бассейнами кровоснабжения костных отломков. В зонах выключенного артериального кровоснабжения формируются новые пути притока крови не только по артериальным сосудам, но и по микроциркуляторному руслу и венам, а также изменяются и перестраиваются пути оттока крови. Нередко при этом наблюдается ретроградный ток крови. Это перераспределение тока крови между бассейнами кровоснабжения может приводить к различным последствиям (рис. 82, *а, б, в, г*).

В одних случаях, в основном при эпиметафизарных переломах, в зонах повреждения может произойти полное восстановление микроциркуляции, обеспечивающее сохранение клеточного состава кости и костного мозга, то есть происходит полная первичная компенсация нарушенного кровоснабжения (см. рис. 82, *б*). В этих случаях создаются наиболее благоприятные условия для возникновения и быстрого распространения эндостальной репаративной реакции вдоль раневой поверхности костных отломков. При этом возникают оптимальные условия для репаративного костеобразования, обеспечивающего при создании стабильной фиксации возможность формирования первичного костного сращения в предельно короткие сроки.

В других случаях перераспределение тока крови обеспечивает лишь неполное и замедленное восстановление ослабленного тока крови в зоне выключенного кровоснабжения, то есть происходит неполная первичная компенсация нарушенного кровоснабжения (см. рис. 82, *в*). При этом в одном или обоих костных отломках в результате циркуляторной гипоксии происходит ишемическое повреждение клеточных элементов и изменяется клеточный состав костного мозга. Сохраняются клетки с наиболее низким уровнем энергетического обмена. Обычно неполная первичная компенсация наблюдается в диафизарных отделах кости в случаях полного разрушения сосудистого русла костного мозга в зоне перелома (остеотомии). Наиболее распространенные циркуляторные нарушения отмечаются у взрослых, особенно при повреждении основного ствола главной питающей артерии. В таких случаях в костных отломках ухудшаются условия для развития репаративной реакции

и происходит замедление ее распространения к концам костных отломков. Это объясняется тем, что в зоне ослабленного кровоснабжения из-за циркуляторной гипоксии на несколько дней задерживаются сроки начала в костном мозге пролиферативной реакции и благодаря преобладанию фибробластической дифференцировки клеточных элементов скелетогенной ткани усиливается продукция волокнистой соединительной ткани, но значительно ухудшаются условия репаративного костеобразования. При этом периостальная реакция начинается позже, но становится более распространенной и более продолжительной. Поэтому при неполной компенсации нарушенного кровоснабжения эндостально-периостальное костное сращение между концами костных отломков даже в условиях стабильной фиксации формируется на 1—2 нед позже, чем при полной компенсации.

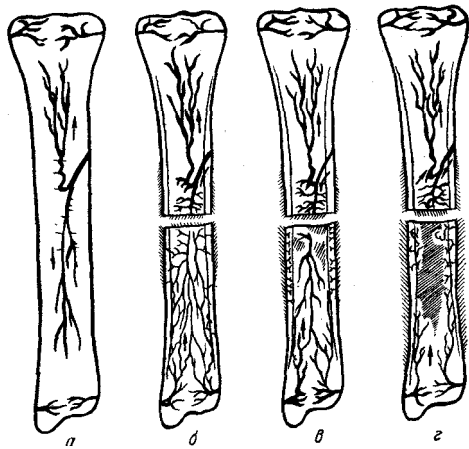


Рис. 82. Нормальное кровоснабжение кости (а) и варианты его нарушений при переломе диафиза:

полная первичная компенсация (б); неполная первичная компенсация (в); декомпенсация (з)

Однако перераспределительные механизмы не всегда обеспечивают условия для полной и неполной компенсации. В ряде случаев может возникать декомпенсация нарушенного кровоснабжения (см. рис. 82, г). Это может наблюдаться не только при разрушении микроциркуляторных связей между смежными бассейнами кровоснабжения и разрушении сосудистых связей между костью и окружающими мягкими тканями, но и в результате блокады микроциркуляторного русла, то есть в случаях нарушения его анатомической проходимости из-за внутрисосудистого свертывания крови и образования продуктов реакции антиген—антитело. При этом в зоне выключенного кровообращения возникает ишемический некроз кости и костного мозга с деструкцией и расплавлением стромы под влиянием протеаз, выделяющихся из лизосом поврежденных клеточных элементов.

При декомпенсации нарушенного кровоснабжения костных отломков создаются наиболее неблагоприятные условия для развития репаративной реакции в костном мозге. В этих случаях при диафизарных переломах реваскуляризация и замещение некротизированного участка начинается со стороны эпиметафизов, где сохраняется кровоснабжение и клеточный состав костного мозга. При этом эндостальная пролиферативная реакция обеспечивает мед-

При декомпенсации нарушенного кровоснабжения костных отломков создаются наиболее неблагоприятные условия для развития репаративной реакции в костном мозге. В этих случаях при диафизарных переломах реваскуляризация и замещение некротизированного участка начинается со стороны эпиметафизов, где сохраняется кровоснабжение и клеточный состав костного мозга. При этом эндостальная пролиферативная реакция обеспечивает мед-

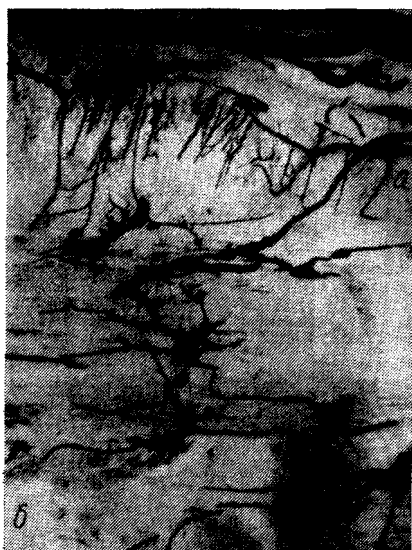

Рис. 83. Транскортикальные периостально-медуллярные сосудистые связи на 21-е сутки (наполнение сосудов):

а — сосуды периоста; б — костномозговая полость

ленное замещение и реваскуляризацию зоны ишемического некроза с преобладанием новообразования волокнистой соединительной ткани, то есть происходит репаративная компенсация, при которой репаративная реакция достигает концов костных отломков не ранее чем через 3—4 нед. В этих случаях периостальная реакция начинается на несколько дней позже, чем при компенсированных нарушениях кровоснабжения, но в дальнейшем становится распространенной и выраженной. В процессе развития периостальной реакции сосуды периостальных наложений по мере активизации резорбционных процессов образуют периостально-медуллярные связи (рис. 83) и через 2—3 нед начинают участвовать в реваскуляризации и репаративном замещении некротизированного костного мозга, способствуя этим вторичной ак-

тивизации эндостального костеобразования. Поэтому при декомпенсированных нарушениях даже при стабильной фиксации костных отломков формирование эндостального костного сращения неизбежно задерживается на 2—3 нед и больше, а сращение формируется преимущественно за счет периостальных наложений.

Клинико-рентгенологическим показателем декомпенсации нарушенного кровоснабжения костных отломков является наличие распространенных периостальных наложений в сочетании с выраженной спонгизацией субпериостальных отделов коркового слоя диафиза.

В условиях нестабильной фиксации в связи с подвижностью на стыке костных отломков происходит повторяющаяся травматизация концов этих отломков и формирующегося регенерата, сопровождающаяся повреждением путей микроциркуляции. Возникающие при этом вторичные нарушения микроциркуляции изменяют условия перераспределительной компенсации нарушенного кровоснабжения в костных отломках и условия течения репаративной реакции в зоне перелома, вызывают прогрессирующую краевую резорбцию костных отломков.

Приведенные данные свидетельствуют, что при переломах

костей оптимальные условия для развития репаративной реакции создаются только при полной компенсации нарушенного кровоснабжения костных отломков. При неполной компенсации условия развития репаративной реакции ухудшаются и увеличивается время формирования костного сращения при стабильной фиксации костных отломков. При декомпенсированных нарушениях внутрикостного кровоснабжения, исключающих возможность перераспределительной компенсации, отмечается наиболее замедленное течение репаративной реакции, а в случаях, когда декомпенсированные нарушения внутрикостного кровообращения сочетаются с разрушением на значительном протяжении сосудистых связей между костными отломками и прилежащими мягкими тканями или с декомпенсацией кровоснабжения в параоссальных тканях, сращение между костными отломками не образуется даже в условиях стабильной фиксации.

Результаты экспериментального воспроизведения блокады внутрикостного микроциркуляторного русла (В. И. Стецула, В. П. Штин, 1966; В. И. Стецула, 1982) свидетельствуют, что основной причиной снижения высокой естественной устойчивости костного мозга к гнойной инфекции являются местные нарушения кровоснабжения, сопровождающиеся или вызванные блокадой микроциркуляторного русла. Это объясняется тем, что только в зоне блокады из-за невозможности перераспределительной компенсации выключенного кровоснабжения происходит массовая гибель клеточных элементов костного мозга и прекращается поступление с током крови клеточных и гуморальных факторов иммунитета. Поэтому в зоне стойкого выключения кровоснабжения создаются благоприятные условия для размножения возбудителей эндогенной или экзогенной гнойной инфекции. Накапливающиеся в этом участке продукты жизнедеятельности микроорганизмов способствуют возникновению гнойного воспаления, сопровождающегося образованием пиогенной капсулы, секвестрацией некротизированных участков кости и резко выраженной активизацией и длительным прогрессированием периостального костеобразования. Динамика этих изменений характеризует переход острого патологического процесса в хронический травматический остеомиелит.

Этими исследованиями также установлено, что возникновение локальных и распространенных форм травматического остеомиелита зависит от локализации и протяженности зоны ишемического некроза, вызванной декомпенсированными нарушениями кровоснабжения, а также от вида и свойств возбудителя гнойной инфекции.

Об этом свидетельствуют данные сравнительной оценки результатов инфицирования экспериментально воспроизведенных некрозов костного мозга стафилококком, кишечной палочкой, стрептококком и протеом.

Следовательно, распространенная блокада микроциркуляторного русла костных отломков и наличие экзогенной или эндогенной гнойной инфекции (главным образом, стафилококковой), является необходимым условием возникновения травматического остеомиелита. В то же время отмеченные выше основные варианты течения перераспределительной компенсации нарушенного кровоснабжения костных отломков позволяют объяснить, почему травматический остеомиелит возникает далеко не во всех случаях инфицирования и нагноения костной раны.

При полной первичной компенсации, обеспечивающей быстрое и достаточное восстановление нарушенного кровоснабжения костных отломков при нагноившейся костной ране, жизнеспособный костный мозг на концах костных отломков ограничивается от гнойного экссудата валом грануляционной ткани. При этом не отмечается тенденция к распространению воспаления на глубжележащий костный мозг, так как в костных отломках происходит замедление тока крови, сопровождающееся значительным повышением внутрикостного давления. Это ведет к усилению экссудации плазмы и миграции клеточных элементов со стороны раневой поверхности костного мозга в щель перелома. В этом и состоит механизм, лежащий в основе самоочищения инфицированной костной раны и способствующий постепенному затуханию гнойного воспаления и замедленному течению последующей вторичной консолидации костных отломков.

В случаях неполной первичной компенсации нарушенного кровоснабжения костных отломков при нагноении костной раны в связи с понижением внутрикостного давления и ослабленной экссудацией возникает возможность распространения гнойной инфекции на некробиотически измененный костный мозг костных отломков в результате вторичной блокады микроциркуляторного русла под влиянием плазмокоагулазы стафилококка, а также в результате вторичных нарушений кровоснабжения, вызванных подвижностью костных отломков при их нестабильной фиксации. Это приводит к развитию конечного травматического остеомиелита. Правильность этого объяснения экспериментально подтверждена Г. М. Крамером, который при иммобилизированных переломах инфицировал патогенным стафилококком концы костных отломков на 2—4-й день после травмы и получил однотипные формы травматического конечного остеомиелита.

Эти данные послужили основой для создания надежного метода моделирования у собак травматического остеомиелита (Г. А. Илизаров, В. И. Стецула, Г. М. Крамер, 1978).

В случаях декомпенсации нарушенного кровоснабжения, сопровождающихся выключением кровоснабжения и образованием распространенных очагов ишемического некроза костного мозга и коркового слоя костных отломков, нагноение костной раны сопро-

вождается неизбежным распространением гнойной инфекции на некротизированный костный мозг. Это приводит к возникновению наиболее тяжелых форм травматического остеомиелита одного или обоих костных отломков.

Клинические и экспериментальные данные свидетельствуют, что местные вторичные нарушения микроциркуляции, вызываемые травматизацией костных отломков при недостаточной их фиксации, имеют важное патогенетическое значение в возникновении и прогрессировании травматического остеомиелита и патологического процесса в целом.

Отсюда следует вывод, что положительный клинический эффект при лечении аппаратами для чрескостного остеосинтеза инфицированных переломов (Л. А. Розен, 1926; ОгеЙепзлетег и соавт., 1948) и инфицированных ложных суставов (О. Н. Гудушаури, 1961; Г. А. Илизаров и соавт., 1972) объясняется тем, что уменьшение или устранение вторичной травматизации костных отломков путем повышения их устойчивости улучшает условия компенсации местных нарушений микроциркуляции и обеспечивает возможность самоизлечения острого и хронического гнойного воспаления в условиях компрессионного и дистракционного чрескостного остеосинтеза.

Очевидно, что возникновение гнойных осложнений в мягких тканях вокруг спиц, используемых при чрескостном остеосинтезе, связано не только с гнойной инфекцией, но и с неполной компенсацией и декомпенсацией местных нарушений кровоснабжения и вторичной травматизацией параоссальных мягких тканей. Это подтверждают данные клинических наблюдений и экспериментальных исследований, свидетельствующие, что при стабильном чрескостном компрессионном остеосинтезе частота гнойных осложнений вокруг спиц значительно меньше, чем в случаях, когда при компрессионном и дистракционном остеосинтезе не удается с помощью аппарата обеспечить высокую стабильность фиксации костных отломков.

В то же время эти наблюдения показывают, что, несмотря на значительную частоту гнойных воспалительных осложнений вокруг спиц, остеомиелит в зоне их проведения («спицевой остеомиелит») возникает редко. Сравнительный анализ течения гнойного воспаления вокруг спиц в условиях стабильной и нестабильной фиксации показывает, что при стабильной фиксации) обеспечивающей благоприятные условия для полной компенсации нарушенного проведением спиц кровообращения, гнойное воспаление вызывает ограниченную резорбцию кости в участках соприкосновения с воспалительными грануляциями и длительно прогрессирующую локальную периостальную реакцию (рис. 84, 85). При этом резорбция стенок костного канала вокруг спиц и понижение устойчивости их закрепления в кости не отмечаются.

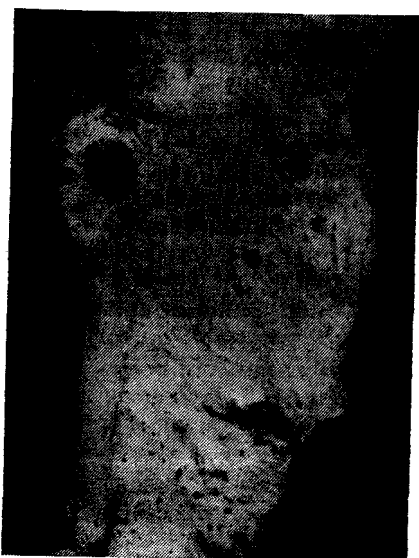

Рис. 84. Воспалительная резорбция кости вокруг одной из спиц (29-е сутки). Мацерированный препарат




Рис. 85. Воспалительная резорбция кости со стороны мягких тканей вокруг канала от спицы (21-е сутки)

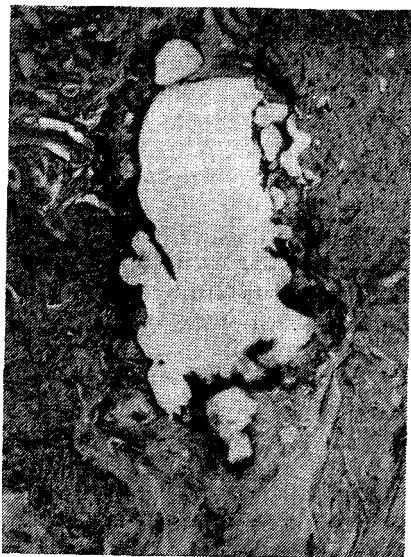

Рис. 86. Воспаление и резорбция кости вокруг канала от спицы (35-е сутки)

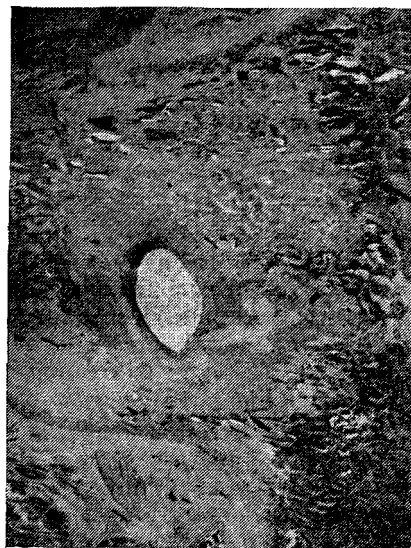

Рис. 87. Распространенный фиброз после затухания воспаления вокруг спицы (59-е сутки)



Рис. 88. Сеть фибрина в канале от спицы через 1 сут после ее извлечения, х 3

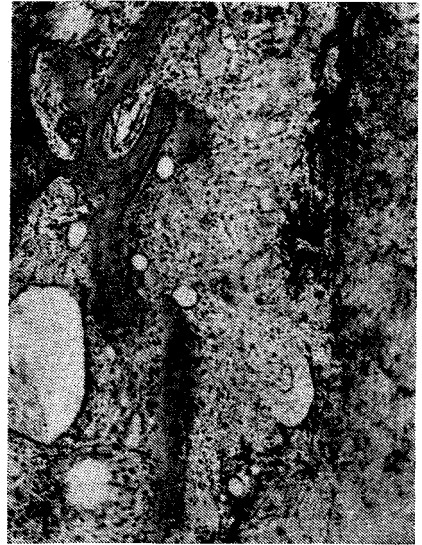

Рис. 89. Тот же случай. Эндостальная пролиферативная реакция в стенке канала от спицы. X?0

Нестабильная фиксация около спиц с выраженной резорбцией окружающей кости способствует распространению гнойного воспаления по ходу спиц на кость. При этом длительно прогрессирует периостальная реакция вокруг спиц, а внутри канала от спиц резко усиливается остеокластическая резорбция окружающей кости и формируется слой грануляционной ткани, инфильтрированной гноем (рис. 86). В этой зоне в связи с обширными нарушениями кровоснабжения на значительном протяжении возникает эндостальная реакция с резким преобладанием продукции волокнистой соединительной ткани над процессами репаративного костеобразования. Впоследствии вокруг спиц развивается распространенный фиброз костного мозга и отмечается постепенное затухание гнойного воспаления (рис. 87).

Данные экспериментально-морфологических исследований позволяют прогнозировать возможность перехода воспаления со стороны мягких тканей на кость после извлечения спиц. Так как спицы обычно извлекаются после окончания репаративной компенсации нарушенного кровоснабжения костных отломков в связи с тем, что величина внутрикостного давления значительно превышает тканевое давление в параоссальных тканях, со стороны стенок канала от спиц образуется ток тканевой жидкости и плазмы в сторону мягких тканей и отмечается выпадение фибрина в просвете

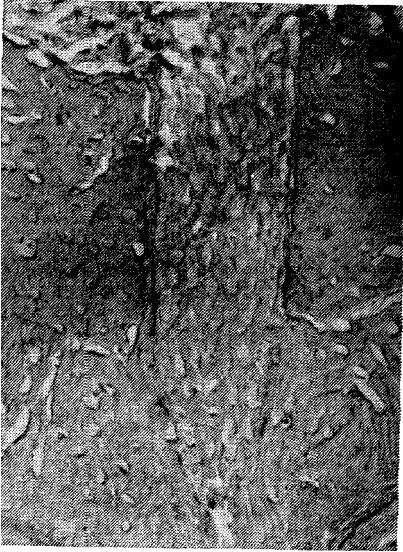

Рис. 90. Заполнение канала от спицы новообразованной мелкопетлистой костью на 7-е сутки после извлечения спицы



Рис. 91. Канал спицы заполнен костью, подвергающейся компактизации на 30-е сутки после извлечения спицы

канала (рис. 88, 89). Этот встречный ток жидкости препятствует проникновению в кость гнойного экссудата из параоссальных тканей и, способствуя росту регенерата из кости кнаружи, приводит к заполнению канала от спиц новообразованной костью (рис. 90, 91).

В случаях наличия выраженной резорбции кости и распространенного фиброза вокруг канала от спиц, в связи с ослабленной экссудацией, процесс облитерации канала протекает по типу инфицированной костной раны и заканчивается самоочищением канала и его постепенным замещением фиброзной и костной тканями.

Возникновение рентгенологической картины «спинцевого остеомиелита» чаще всего связано с инфицированием канала от спицы после термического повреждения кости при несоблюдении правила кратковременного периодического включения электродрели во время проведения спиц через кость.

Приведенные данные позволяют по-новому представить механизм компенсации и декомпенсации травматических нарушений кровоснабжения костных отломков. Они свидетельствуют, что высокая индивидуальная вариабельность течения репаративной реакции определяется условиями компенсации нарушенного кровоснабжения. При наличии экзогенной или эндогенной гнойной инфекции

декомпенсированные нарушения являются необходимым условием возникновения травматического остеомиелита.

Отсюда следует, что при применении аппаратов для чрескостного остеосинтеза только создание высокой устойчивости костных отломков позволяет предупредить их вторичную травматизацию и улучшить условия компенсации местных нарушений кровоснабжения. Это дает возможность использовать эндостальное репаративное костеобразование для раннего формирования первичного костного сращения. В этих условиях при диафизарных переломах в связи с быстрым затуханием периостальной реакции понижается удельный вес периостального костеобразования в формировании костного сращения между отломками или в формировании дистракционного регенерата. Поэтому создание оптимальных биомеханических условий значительно сокращает сроки образования костного сращения, но прочность его в связи с малым объемом периостального компонента мозоли в эти сроки оказывается низкой и приближается к норме только в процессе дальнейшего формирования интермедиарного сращения. Следовательно, при диафизарных переломах путем оптимизации биомеханических условий на стыке костных отломков при полной компенсации местных нарушений кровоснабжения скорость формирования эндостально-периостального костного сращения возрастает, однако полного восстановления исходной прочности кости в эти сроки не происходит.

При косых и винтообразных переломах диафиза, несмотря на смещение костных отломков в момент травмы, в связи с «отслойкой» костного мозга от внутренней поверхности кости на уровне перелома нередко может сохраняться непрерывность костного мозга и внутрикостных артерий (Г. И. Лавришева, 1969; Я. Г. Дубров, Г. А. Оноприенко, 1970; З. П. Лубегина и соавт., 1976). В этих случаях при создании стабильной фиксации репонированных костных отломков эндостальная реакция может начинаться непосредственно в зоне перелома и приводит к раннему образованию эндостального костного сращения. Подобное же течение репаративной реакции может наблюдаться в условиях стабильной фиксации при надломах кости и переломах-трещинах. На использовании этих благоприятных условий для раннего формирования эндостального костного сращения основаны предложенные методики флекссионной и торсионной (ротационной) закрытой остеоклазии с помощью специально приспособленных чрескостных аппаратов (Г. А. Илизаров и соавт., 1977).

Если же при чрескостном остеосинтезе не удастся обеспечить стабильной фиксации костных отломков, то при подвижности костных концов исключается возможность образования первичного эндостального костного сращения и резко ухудшаются условия костеобразования в зоне диастаза. Процесс консолидации костных отломков протекает преимущественно за счет вторичного пе-

риостального костеобразования. В этих условиях значительно снижается скорость формирования фиброзного и вторичного костного сращения, но в итоге повышается прочность этого сращения за счет образования массивной периостальной костной мозоли.

В случаях, когда при чрескостном остеосинтезе сохраняется микроподвижность качательного типа между костными отломками, вторичная травматизация ухудшает условия восстановления нарушенного кровоснабжения и задерживает формирование костного сращения без значительного увеличения размеров периостальной мозоли. В этих случаях, особенно когда не удается обеспечить полной репозиции костных отломков, отмечается замедление скорости образования и прочности костного сращения. При этом возникает необходимость предупреждения вторичного перелома (рефрактуры), а также активизации затухшей репаративной реакции.

Поэтому реальную возможность значительного сокращения сроков консолидации может обеспечить только создание с помощью аппарата высокой устойчивости полностью репонированных костных отломков и компенсации нарушений их кровоснабжения.

Часть II

Практические основы чрескостного остеосинтеза

Глава 1. Очерк истории чрескостного остеосинтеза

Впервые наружные компрессионные аппараты применили ЕтзБегг (1831), Малдал&пе (1847), ЕпдеШагЧ (1857).

В настоящее время известно более 100 аппаратов для чрескостного остеосинтеза.

По функционально-клиническому признаку аппараты для чрескостного остеосинтеза можно разделить на 2 группы в зависимости от объема возможных механических воздействий на кости и суставы и широты клинического применения. В соответствии с этим они могут быть предназначены для репозиции костных отломков, их фиксации или для того и другого одновременно. С клинической стороны эти аппараты предназначаются для лечения одного какого-либо заболевания или повреждения или имеют многоцелевое назначение.

По конструктивному признаку все аппараты для чрескостного остеосинтеза состоят из 3 основных узлов: наружных опор; спиц, стержней, гвоздей или скоб, с помощью которых опоры связываются с костными отломками; элементов для соединения опор друг с другом. Если опора одна, то, естественно, отсутствует и 3-й конструктивный узел. В соответствии с этим аппараты для чрескостного остеосинтеза отличаются друг от друга конструкцией наружных опор, связями опор с костными отломками и друг с другом.

Опоры могут быть замкнутые, незамкнутые и консольные. Они связываются с костями проводимыми через последние спицами разного диаметра, стержнями гладкими и с винтовой нарезкой, для проведения которых в кости обычно просверливается отверстие, а также гвоздями гладкими или с винтовой нарезкой, вводимыми в кость с одной стороны, и скобами, упирающимися браншами в кость с противоположных сторон. Элементы связей опоры с костью пространственно могут располагаться параллельно друг другу или под углом. В последнем случае они располагаются в плоскости поперечного или продольного сечения кости, а перекресты их проецируются на кость или за ее пределы. Чаще всего наружные опоры соединяются друг с другом стержнями с винтовой нарезкой, по которым их можно перемещать в дистальном и проксимальном направлении, а, следовательно, осуществлять продольную компрессию или дистракцию костных отломков, репонировать их по длине. В стержни могут быть вмонтированы плоскостные или шаровые шарниры, которые позволяют устранять смещение костных отломков под углом и ротационные смещения, а также применять эти стержни для лечения контрактур моноосных суставов (Г. А. Илизаров и соавт., 1973; С. С. Ткаченко и соавт., 1973). На протяжении стержней могут быть также вмонтированы направляющие салазки, по которым одна опора перемещается относительно другой во фронтальной или сагиттальной плоскости. При этом осуществляется репозиция костных отломков или целых костей по ширине (М. В. Волков, О. В. Оганесян, 1977). Направляющие салазки могут иметь эллипсоидную форму. Такой узел позволяет использовать аппарат для лечения контрактур многоосных суставов (Е. В. Апальков, В. Д. Макушин, 1978). В принципе репозиция костных отломков в аппарате может осуществляться либо дозированным перемещением наружных опор, либо перемещением элементов связей опор с костью.

Выделяют следующие основные критерии полезности аппарата для чрескостного остеосинтеза (Г. А. Илизаров, 1975): возможность обеспечения точной репозиции и прочной управляемой фиксации костных отломков; возможность обеспечения раннего и полноценного функционального лечения; широкий диапазон возможностей клинического применения; незначительная степень травматичности; простота конструкции; взаимозаменяемость и универсальность деталей и узлов аппарата. Исходя из этих критериев, предпочтение должно быть отдано таким аппаратам, конструкции которых позволяют: приложить усилия к костным отломкам в любом необходимом направлении с целью полной закрытой репозиции не только при свежих, но и застарелых и неправильно сросшихся переломах; обеспечить прочную фиксацию костных отломков с сохранением как свободы движений в суставах, так и функции конечности в целом, что создает необходимые условия для совмещения функцио-

нального восстановления и сращения костных отломков; индивидуализировать лечение больного в зависимости от локализации, характера перелома и тяжести повреждения мягких тканей. Кроме того, аппарат должен состоять из небольшого универсального набора деталей. Это имеет большое значение не только для расширения возможностей лечебного применения, но и для промышленного освоения.

Аппараты для одномоментной репозиции костных отломков с последующим наложением гипсовой повязки. После отвердения гипса аппарат снимают, а спицы, проведенные через кость, в большинстве случаев удаляют. Некоторые авторы (Апйегаоп, 1934, и др.) для усиления жесткости фиксации и предотвращения смещения костных отломков оставляли фиксаторы, проведенные через кость, и вгипсовывали их в повязку. В связи с тем что эта группа аппаратов имеет лишь косвенное отношение к чрескостному остеосинтезу, в приведенный ниже анализ она не включена.

Аппараты и устройства, предназначенные только для фиксации костных отломков. Наибольшую известность получил аппарат Ogeп51eтeг. Суть метода его применения состоит в следующем. После открытого сопоставления концов костных отломков, на расстоянии 2—3 см выше и ниже перелома проводят по одной спице перпендикулярно оси конечности. Спицы дугообразно изгибают навстречу друг другу и фиксируют в универсальной растягивающей скобе. Скоба позволяет в процессе лечения поддерживать натяжение спиц. Выпрямление спиц при натяжении приводит к сдавливанию концов костных отломков. При переломах и псевдоартрозах фиксатор снимают в среднем через 12 нед. В 1947 г. <3гe1Гeп51eтeг опубликовал результаты лечения этим методом 100 больных с огнестрельными инфицированными псевдоартрозами. Автор отметил, что сдавливание концов костных отломков не только приводило к сращению, но в ряде случаев ликвидировало воспалительный процесс. Хорошо зарекомендовал себя этот метод также при лечении локтевых суставов плеча и костей предплечья, в том числе и осложненных гнойной инфекцией (Oт1eпз1eтeг и соавт., 1948).

В дальнейшем различные варианты метода OgeHeпз{eшeг с применением видоизмененной конструкции дуг предложили и осуществили на практике при лечении переломов и псевдоартрозов К- М. Сиваш (1952), Ехпeг (1950), АУшйтапп (1951), ВигсЫe йe 1a Катр (1959) и др. Применение компрессионных аппаратов при лечении инфицированных переломов и псевдоартрозов обеспечивало затухание воспалительного процесса и формирование костного сращения в сроки, нередко приближающиеся к средним срокам заживления свежих переломов (Г. И. Фельдман, 1962; О. Н. Гудушаури, 1967, и др.). Для улучшения фиксации костных отломков были внесены изменения как в конструкцию аппарата OgeЙeГЫeшeг, так и в технику оперативного вмешательства. Так, \Уи51тапп в 1951 г.

сделал более надежными прижимные устройства для спиц. В случаях осложненных псевдоартрозов автор через каждый отломок проводил по 2 перекрещивающиеся спицы. И. Г. Герцен и соавторы (1966) дополнили остеосинтез костной ауто- и гомопластикой.

Многие авторы, применявшие метод Огапенз<етег при лечении псевдоартрозов, сообщают и о частых вторичных смещениях костных отломков. Для предотвращения этого Ктд (1957) дополнил изложенную методику интрамедуллярным введением металлического стержня и применил ее для лечения 49 переломов и ложных суставов. Сращение не произошло только в 16,3 % случаев.

В 1950 г. Ехпег предложил аппарат, в котором каждая спица фиксируется в отдельных дугах, последние соединяются между собой боковыми стержнями. Это позволило производить дозированную компрессию на стыке костных отломков, а также натяжение каждой спицы отдельно. В 1956 г. ЗЛУаи дополнил аппарат пружинами, которыми можно было регулировать и поддерживать силу сжатия на стыке костных отломков. Однако все эти усовершенствования не смогли преодолеть главных недостатков метода — ограниченности диапазона применения и недостаточности степени фиксации. Аппарат мог быть применен только при поперечной форме концов костных отломков в сочетании с гипсовой повязкой. Кроме того, появились клинические данные, свидетельствующие о значительном количестве неудачных результатов (6—8 % случаев).

Ограниченность диапазона применения метода СтаГепз<етег была до некоторой степени компенсирована встречно-боковой компрессией костных отломков спицами с упорами (Ф. С. Юсупов, 1961; С. Д. Тушин, 1965; И. Р. Воронович, 1968; Г. А. Умяров, 1968; Неткез, 1937; Влоск, 1956, и др.).

Аппараты и устройства, предназначенные для одновременной репозиции и фиксации костных отломков. В зависимости от способа соединения наружных опор с костными отломками выделяют 5 разновидностей таких аппаратов.

1. Аппараты, в которых воздействие на костные отломки осуществляется скобами или гвоздями, упирающимися в кость с разных сторон. К аппаратам этого типа может быть отнесена конструкция, предложенная АЬЬо!, Заипёегз (1939) для удлинения голени, которая, однако, не нашла применения в практике. В последние годы вновь возник интерес к этому способу соединения наружных опор с костными отломками. В нашей стране было разработано несколько аппаратов для лечения переломов костей предплечья (Х- С. Терновой и соавт., 1971; М. И. Синило и соавт., 1972, и др.). Однако сообщений о клиническом применении этих аппаратов мы не нашли.

2. Аппараты, в которых воздействие на костные отломки осуществляется гвоздями, введенными в кость перпендикулярно или под углом к ее длинной оси и фиксированными одним концом

к наружной консольной опоре. Возникновение этого направления в чрескостном остеосинтезе связывают с именем БатЪоНе (1907), который предложил аппарат для лечения переломов и ложных суставов. Этот аппарат состоял из 4 винтов, скрепленных 2 металлическими пластинками. Аппарат накладывали открыто, то есть с обнажением места перелома и введением в каждый костный отломок по 2 гвоздя. Как считал сам автор, основным преимуществом его метода было отсутствие металла в области перелома. Компрессия костных отломков не предусматривалась. Из-за большой травматичности и недостаточной фиксации костных отломков аппарат не нашел широкого применения. Однако некоторые авторы (РегЪгй^де, 1939; ВезепГапсе, 1953) отмечали хорошие результаты при лечении этим аппаратом открытых переломов. Сходной конструкции был и первый отечественный аппарат (Л. А. Розен, 1926), названный автором «Остеостат».

Количество вводимых в кость гвоздей в аппаратах подобного типа варьировало от 2 до 8. Пространственно их располагали параллельно или под углом друг к другу, как, например, в аппарате 51а<leg (1937). Этот аппарат имел уже репозиционное устройство. Он состоял из 2 пластинок, имеющих гнезда для фиксации пары гвоздей. Каждая пластинка шарнирно соединялась с опорами аппарата/Опоры соединялись стержнем с винтовой нарезкой. Вращением этого стержня в ту или иную сторону костные отломки сближались или разводились. В каждой из опор имелось по 2 болта, упирающихся в планку с закрепленными в ней гвоздями. Вращением болтов можно было изменять угол планки относительно стержня. Все же, несмотря на имеющийся механизм управления, аппарат накладывался в основном после предварительной открытой репозиции костных отломков, а большое число шарниров не могло не отразиться на качестве фиксации. В 1940 г. 51а<leg совместно с ЁеУ15 и ВгепйепЪасЪ успешно применили этот аппарат у 20 больных с переломами костей голени. Результаты лечения были намного лучше, чем при фиксации гипсовой повязкой. ЗЪааг, Кгеиг (1943) применили аппарат 51а<leg у 43 раненых с переломами костей голени. У 42 больных переломы срослись в среднем через 5 мес. Аппарат 81а<leg дал заметный стимул для появления новых конструкций, каковыми могут считаться аппараты НоНтапп (1938), Апейгвоп (1942), Наупез (1943) и др.

Наиболее широкое распространение за рубежом получил аппарат НоШпапп. Положительным качеством его была возможность в отдельных случаях закрыто репонировать костные отломки и удерживать их в состоянии компрессии, что, по мнению автора, ускоряло сращение. Чаще всего аппарат НоНтапп применяли при лечении сложных открытых переломов и инфицированных ложных суставов (Оегип(1, 1973). В 1953 г. НоШпапп сообщил об успешном применении аппарата при лечении 90 больных со свежими перело-

мами длинных трубчатых костей. Однако клинические результаты у других авторов были значительно хуже. Так, Шагаг (1964) в 9 случаях из 63 констатировал наличие ложных суставов. Оеег (1960) при лечении 67 переломов в 14 случаях отметил нагноение мягких тканей вокруг гвоздей. Однако большинство авторов все же отмечает, что применение аппарата НоНтапп облегчает уход за раной при открытых переломах, приводит к некоторому сокращению сроков консолидации, позволяет начать раннюю функциональную нагрузку оперированной конечности. По данным Шагаг (1956), положительные результаты применения этого аппарата составили 81,8 % случаев.

Апйегзоп (1942) описал аппарат, который конструктивно мало отличался от аппарата Шлагер, и применял свой аппарат для репозиции и удержания костных отломков при свежих, несросшихся и неправильно срастающихся переломах длинных костей.

Для создания эластической компрессии на стыке костных отломков Тьуз (1959) применил в конструкции аппарата пружину. Автор полагал, что достигнуть сращения при ложном суставе в условиях компрессии можно и без обнажения костных отломков.

В целом аппараты, действие которых основано на несквозном проведении гвоздей, не нашли широкого распространения из-за недостаточной фиксации костных отломков. Авторы этих аппаратов, как правило, прибегали к дополнительной иммобилизации конечности гипсовой повязкой, исключая функцию суставов. Введение же в кость толстых гвоздей или винтов было сопряжено с большими техническими трудностями, не исключало возможности ранения сосудов и нервов и развития нагноения мягких тканей.

Среди современных устройств для чрескостного остеосинтеза аппараты подобного типа конструируют редко (С. И. Каганович, 1963; Г. С. Сушко, 1977) и, как правило, используют их в тех случаях, когда из-за анатомических особенностей зоны перелома (нижняя челюсть, ключица) применить другие виды связи наружной опоры с костью не удастся.

3. Аппараты, в которых воздействие на костные отломки осуществляется стержнями, проведенными через кость. Эти стержни соединяются друг с другом только с помощью стяжек с винтовой нарезкой или пружин без наружных опор, препятствующих деформации стержней. Прототипом всех последующих моделей является аппарат Ней Огоуез, сконструированный в 1907 г. Впервые он был применен для лечения перелома большеберцовой кости. Аппарат позволяет сближать костные отломки и компенсировать падение компрессии. Аналогичный аппарат был предложен К. М. Сиваш (1950). Автор применил его у 165 больных после резекции коленного сустава; костное сращение наступило через 8—12 нед. Для создания эластичной компрессии в 1937 г. *Туан* вместо боковых стяжек с винтовой нарезкой предложил использовать резиновые

трубки. Он применял этот метод при лечении неосложненного псевдоартроза. Через кость проводились стержни Штейнмана. Такой же метод лечения был описан .I. Лийе!, К. .Тийе! (1960). Впоследствии авторы внесли в систему элемент жесткости за счет двух дополнительных металлических угольников У-образной формы и пружин. Ими был представлен обзор 74 случаев лечения этим аппаратом псевдоартроза, из которых 25 были осложнены гнойной инфекцией. Консолидация наступила в сроки от 3 до 6 мес. В 18 % случаев получены неудовлетворительные исходы. Из 16 больных, наблюдаемых ВегпЪагй и соавторами (1958), у 6 — сращение не наступило. Основную причину неудач авторы связывают с недостаточной фиксацией костных отломков, создаваемой аппаратом, и частыми нагноениями в местах проведения гвоздей.

В современных аппаратах типа аппарата Ней Струез вместо 2 стержней через кость проводят до 6 (Кезалап, 1971), а вместо гладких применяют стержни с винтовой нарезкой на участке, контактирующем с костью (НоКтапп, 1976; Репап, 1976). Это повышает жесткость связи аппарата с костью, но не ликвидирует прежний недостаток — травматичность, которая обусловлена большим диаметром проводимых через кость стержней. Частое воспаление мягких тканей вокруг стержней, невозможность полной репозиции костных отломков, неудовлетворительная фиксация и небольшое число показаний ограничивают применение описанных аппаратов в клинике.

4. Аппараты, в которых воздействие на костные отломки осуществляется с помощью натянутых тонких спиц, фиксированных на наружных незамкнутых опорах в виде дуг. В этих аппаратах используются основные преимущества тонкой спицы — малая травматичность при проведении ее через кость и возможность придания спице жесткости за счет натяжения. Аппараты этой конструкции отличаются друг от друга числом проводимых спиц, расположением их, конструкцией и способом соединения дуг между собой. Одним из наиболее ранних устройств этого семейства, по-видимому, следует считать аппарат Ошкзоп (1932). Он представлял собой 2 дуги с Т-образными концами, соединенные стержнями с винтовой нарезкой. Через каждый костный отломок проводилось по 2 параллельные спицы Киришнера, которые в натянутом состоянии фиксировались к концам дуг. Аппарат применяли для удлинения голени. Апейгзоп (1934), ЕШпЪег (1935), Шсох (1937) предложили аппараты для лечения переломов, состоящие из 2 дуг, соединенных с громоздкими дистракционными устройствами. На концах дуг крепится по одной спице, проведенной дистальнее и проксимальнее перелома. С помощью этих аппаратов, по данным авторов, можно устранять смещение костных отломков по длине, ширине, под углом и по периферии. После репозиции обычно накладывают гипсовую повязку, в которую вгипсовывают обе спицы. При открытых пере-

ломах повязку накладывают только после заживления ран и образования костной сляпки. Общий недостаток этих аппаратов состоит в том, что они очень громоздки и обездвиживают больного.

У нас в стране подобные аппараты, но с более простыми дистракционно-компрессионными устройствами, были предложены Н. Д. Флоренским (1957), Я. Н. Родиным (1969) и др. Для дозирования компрессии А. П. Чулков (1965) предложил добавить в конструкцию аппарата тарированную пружину, Р. В. Макаревич (1969) — шарнирно соединенную со скобами диагональную подпружиненную стяжку с винтовой нарезкой, И. И. Хижко (1972) — съемную натягивающую скобу. Для дозированного устранения ротационного смещения Б. М. Прокин (1972) предложил выбирать в дугах вертикальные пазы под перемещающиеся фиксаторы спиц. Более сложные устройства для устранения ротационных смещений предложили М. И. Синило и соавторы (1973), Н. Ф. Маньков и Ю. К. Дубов (1973). В конструкции этих аппаратов введены репозирующие кольца или кронштейны с регулировочными винтами. Еще более сложные репозиционные устройства введены в конструкции аппаратов К. С. Тернового и соавторов (1973).

Наиболее совершенным является аппарат О. Н. Гудушаури (1958), предложенный для лечения свежих переломов и ложных суставов длинных трубчатых костей. Аппарат состоит из 2 треножных дуг, репозирующей дуги и 2 разводных винтов с ленточной резьбой. Разводные винты имеют шкалу с миллиметровыми делениями для определения степени разведения или сближения дуг. Репозиция в аппарате осуществляется с помощью соединяющей дуги. При наложении этого аппарата проводят чрескостно под углом друг к другу по 2 спицы через каждый костный отломок в одной плоскости. Спицы, проводимые в одной плоскости с малым углом перекреста вне кости, не создают достаточно прочной фиксации костных отломков. Поэтому производят дополнительную иммобилизацию поврежденной конечности задней гипсовой лонгетой. Аппарат используют как для компрессионного, так и для дистракционного остеосинтеза. О применении аппарата О. Н. Гудушаури при лечении ложных суставов голени сообщали А. В. Каплан, О. В. Оганесян (1966), Л. Ю. Эюбс (1969), Ю. П. Воронков (1969), Т. А. Ревенко, Н. А. Нефедова (1970) и др. Конструкция его позволяет осуществлять закрытую репозицию костных отломков. При ложных суставах, сопровождающихся полным смещением костных отломков, производят, как правило, открытую репозицию. Несмотря на сравнительно жесткую конструкцию, аппарат О. Н. Гудушаури также не обеспечивает стабильной фиксации костных отломков без применения дополнительной иммобилизации конечности гипсовой лонгетой.

5. Отличительными признаками аппаратов, отнесенных к этой подгруппе, являются замкнутые наружные опоры в виде колец,

эллипсов, квадратов и других геометрических фигур. Первым аппаратом с кольцевыми опорами является аппарат ЕШп^{ег} (1935). Через каждый из костных отломков проводят по одной спице, концы которых фиксируют к кольцам. Аппарат применяют в основном для репозиции костных отломков; после наложения гипсовой повязки аппарат снимают. Однако при открытых переломах фиксацию костных отломков аппаратом продолжают до заживления раны.

В 1953 г. Уйтозег для лечения переломов костей голени предложил аппарат кольцевой конструкции, при наложении которого через каждый из костных отломков проводят не одну, а две перекрещивающиеся спицы. Это усовершенствование значительно повысило жесткость фиксации костных отломков. Появилась возможность лечения переломов без дополнительной фиксации гипсовой повязкой.

В нашей стране аппарат с замкнутыми кольцевыми опорами был предложен в 1938 г. А. С. Перцовским, однако автор использовал его только в эксперименте. Для клинических целей впервые такой аппарат был предложен в 1944 г. И. Ф. Рупасовым. Это приспособление применялось им при переломах и ложных суставах. Сближение костных отломков осуществлялось микрометрическими винтами. Кольцевые опоры использованы также в аппарате В. К. Калнберза (1974), но кольца изготавливают не из металла, а из пластических масс, что уменьшает их массу и стоимость.

Хроме кольцевых опор, некоторые авторы стали применять и квадратные (Г. С. Окулич, 1972; С. И. Бабий и соавт., 1974). На основе этих аппаратов впоследствии были созданы многие модификации (С. С. Ткаченко, 1975; В. М. Демьянов, 1975; Г. Ф. Зинов, 1973, и др.).

Еще одним важным признаком, по которому могут быть классифицированы аппараты для чрескостного остеосинтеза, является диапазон клинического применения. Известны специальные чрескостные аппараты только для лечения переломов пяточной кости (П. С. Бессмертный, 1969; Е. П. Архипов, 1972), дистального конца плечевой кости (М. Г. Ахалая и соавт., 1970), вывихов акромиального конца ключицы (Б. Л. Жуков, А. Т. Кехтер, 1968), артродеза голеностопного сустава (И. Г. Гришин, 1970), удлинения пястных костей (Г. И. Улицкий, 1973), переломов костей таза (Н. А. Серебрянников, 1975), переломов плюсневых костей и фаланг пальцев стопы (М. И. Шариков, 1969), переломов заднего края большеберцовой кости (Н. П. Абельцев, А. И. Антонов, 1973), переломов костей предплечья (К. С. Терновой и соавт., 1971; М. И. Синило и соавт., 1972). Большая часть предложенных аппаратов имеет многоцелевое назначение.

Отдельную группу составляют аппараты для чрескостного остеосинтеза, предназначенные для устранения контрактур и арт-

ропластики суставов. Эти аппараты имеют в своем составе различные шарниры и регулировочные элементы, направляющие перемещение опор по заданной траектории (М. В. Волков, О. В. Оганесян, 1977).

Глава 2. Аппарат Илизарова и общие вопросы чрескостного остеосинтеза

В совершенствовании аппарата Илизарова образца 1952 г. и методик чрескостного остеосинтеза приняли участие многие ученые (Е. А. Алексеев, В. И. Грачев, А. А. Девятов, А. Г. Каплунов, Г. А. Липанов и др.). Совершенствование аппарата шло по пути создания небольшого набора простых деталей многоцелевого назначения с тем, чтобы иметь возможность собрать любой аппарат, необходимый для решения различных лечебных задач.

Основу аппарата Илизарова составляют наружные опоры, соединенные друг с другом стержнями, а с костями или их отломками — спицами (рис.92).

Спицы. В большинстве случаев используют стандартные гладкие спицы Киршнера для скелетного вытяжения длиной 250 мм.

По данным экспериментальных и клинических исследований, установлено, что прочность фиксации костных отломков в аппарате зависит как от методики его наложения, так и от степени натяжения спиц в опорах. Если же растягивающая сила, действующая на спицу, превысит предельно допустимую величину нагрузки, то в спице возникнет остаточная деформация, приводящая к уменьшению жесткости спицы, что в свою очередь ослабляет прочность крепления костного фрагмента в кольцевой опоре. С целью изучения механических характеристик прочности спиц Киршнера Г. А. Илизаровым и соавторами (1972) произведены эксперименты на разрывной машине. Эти исследования показали, что предельное натяжение спиц должно быть не более 187 кг. При этом необходимо правильно сочетать начальную (постановочную) силу натяжения спицы и последующую силу компрессии или дистракции.

При использовании аппарата для лечения переломов бедренной кости необходимо иметь спицы длиной 400 мм и диаметром 1,8 мм.

Помимо гладких спиц, применяют спицы с упорными площадками в виде штыкообразного или штопорообразного изгиба и каплевидного утолщения (рис. 93). Штыкообразный изгиб образуется после проведения спицы через кость с помощью крампонных или специальных щипцов. Ширина ступеньки равна 4—5 мм. Упорная площадка в виде витка штопора может быть изготовлена с помощью круглогубцев. При этом расплющенный и заточенный концы спицы должны составлять одну линию. Упорная площадка такой формы погружается в мягкие ткани до кости и извлекается вращательным движением. Допускаемая нагрузка на спицу со штыкооб-

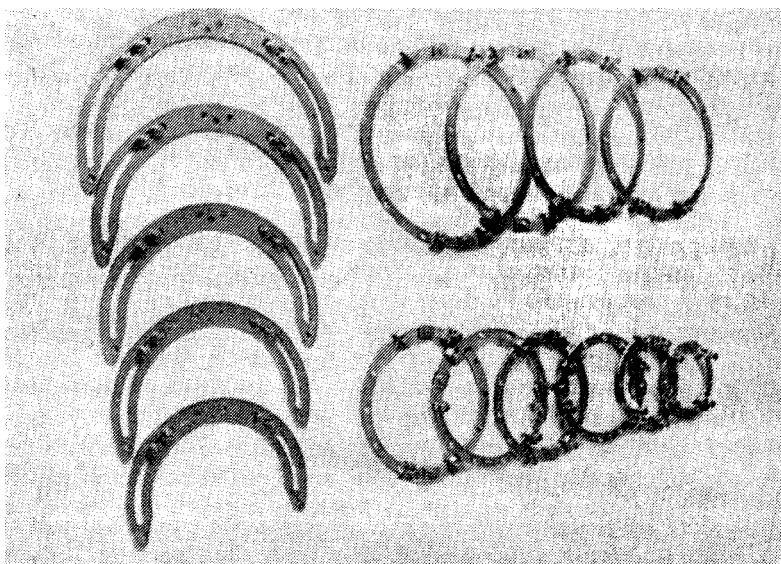


Рис. 92. Основные наружные опоры аппарата Илизарова




Рис. 93. Спицежазимы и спицы

разным изгибом — 30 кг, штопорообразным — 50 кг. Наибольшая нагрузка, допустимая на спицу, у которой опорная площадка образована наплавлением каплевидного утолщения из серебряного припоя, составляет 120 кг. Такая спица может быть натянута за оба конца без деформации упорной площадки.

Спицы с упорными площадками применяют для связи наружных опор с костью или с ее отломком, создания встречно-боковой компрессии, дозирования перемещения конца костного отломка в нужное положение и для усиления жесткости фиксации.

Стандартные спицы имеют трехгранную заточку, что позволяет их использовать для проведения через метафизарные отделы костей или остеопорозные кости. Попытка проведения таких спиц через диафизарные отделы костей, а тем более, через склерозированные кости, приводит к большому выделению тепловой энергии при сверлении и вследствие этого к ожогу кости и окружающих мягких тканей.

С целью определения количества тепловой энергии, выделяющейся при сверлении кости разными спицами, Г. И. Шевченко (1977) была разработана специальная установка и методика эксперимента. Сверление диафизарного отдела кости производилось спицами диаметром 1,5 мм с трехгранной, перовой и одногранной заточками. Частота вращения шпинделя станка равнялась 147 об/с, осевая нагрузка на спицу — 28,4 Н. Наибольшее количество тепловой энергии выделялось при сверлении спицей со стандартной трехгранной заточкой — (150 ± 17) Дж. При сверлении спицами с перовой и одногранной заточкой выделялось соответственно (46 ± 5) и (16 ± 1) Дж тепловой энергии.

Спицы должны быть прямолинейной формы, достаточно упругими, но не ломкими, с хорошо отшлифованной поверхностью.

Полукольца. В качестве основы для формирования опорных элементов различной конфигурации служат полукольца различного диаметра, имеющие на концах стыковочные поверхности с отверстием под болт. Наружный диаметр наиболее часто применяемых полуколец равен 80, 100, 120, 140, 160, 180, 195, 210 и 225 мм, толщина — 5 мм, ширина — 20 мм. Через каждые 15° в полукольцах просверлены отверстия диаметром 7 мм. При лечении переломов лодыжек и мыщелков плечевой кости для улучшения рентгенологического обследования лучше применять полукольца толщиной 3 мм и отверстиями, просверленными через каждые 10° .

Два полукольца с помощью крепежных деталей (болт с гайками и специальными шайбами) могут быть собраны в замкнутую опору-кольцо. Из полуколец и других деталей аппарата можно собрать различные по форме опоры. Это позволяет приспособить конфигурацию опор аппарата к любой части тела.

Дуги. В области верхней трети бедра установить замкнутую опору невозможно. Поэтому здесь применяют дуги повышенной

жесткости. На концах их и в центре имеются отверстия диаметром 7 мм. Вдоль концов дуг профрезерован паз для перемещения спицедержателя. В комплект аппарата входят дуги 5 типоразмеров с внутренним радиусом 80, 90, 100, ПО и 125 мм.

Наружные опоры, как и перекрещивающиеся спицы, при силовых нагрузках подвергаются наибольшим деформациям. Для определения зависимости деформаций колец и дуг аппарата от их жесткости и силы натяжения спиц был произведен эксперимент (Г. А. Липанов, В. Д. Семенова, 1976), в котором использованы кольца и дуги всех типоразмеров. Анализ результатов эксперимента позволил сделать следующие выводы.

1. С увеличением диаметра кольца или дуги деформация значительно увеличивается.

2. Жесткость дуг значительно ниже жесткости соответствующих им колец (в среднем в 5 раз).

3. Деформация дуг и колец возникает в направлении, перпендикулярном направлению спицы. Эта деформация растет с увеличением наружного диаметра и силы натяжения спиц.

4. Деформация спицы диаметром 1,5 мм соизмерима лишь с деформацией колец малых диаметров.

Спицезажимы. Для крепления спиц к плоскости колец применяют рамочный спицезажим с пазом и прижимным болтом. Спица помещается в паз спицедержателя, который болтом прижимается к плоскости опоры и удерживает спицу. Усилие, при котором может наблюдаться вытягивание спицы из паза зажима, составляет в среднем 150—170 кг. Наличие на таком спицезажиме 2 пазов с разных сторон от плоскости опоры, на которую он надевается, позволяет фиксировать спицу на любой стороне плоскости опоры, не переставляя корпуса зажима. Кроме фиксации спицы такой зажим может быть использован для присоединения к нему других деталей аппарата, а также в качестве ползуна при дозированном перемещении узлов аппарата. К нему могут быть прикреплены планки в нужных позициях, шарнирные сочленения, другие опоры с целью ротации или продольного перемещения. Кроме того, к нему можно присоединять различные тяги.

При необходимости спица может быть фиксирована к плоскости кольца или дуги съемным П-образным спицезажимом. Его применяют в тех случаях, когда проводят дополнительную спицу, спицезажим для которой не был предусмотрен при монтаже аппарата.

Для фиксации спицы может быть использован болт с отверстием или пазом для спицы под головкой. У болта имеется шестигранная 12-миллиметровая головка и подголовник. Зажим спицы осуществляется между головкой болта и плоскостью опоры. Зажимное усилие такого спицедержателя в среднем равно 150 кг. Поворотом болта можно осуществлять и небольшое натяжение спицы. Этот же болт используют как крепежную деталь для соединения стыков

колец и скрепления различных деталей аппарата в компоновочные узлы.

В набор деталей аппарата входит и спицегажим для дуги. Он представляет собой болт с круглой головкой и прямоугольным подголовником, в котором имеется паз для спицы. В зависимости от направления паза спицегажимы подразделяют на правые и левые. Это необходимо для совпадения паза с направлением спицы. На резьбовой конец спицегажима надевают плоскую шайбу и гайку. Завинчивают гайки, спицу, вставленную в паз, прижимают к плоскости дуги головкой спицедержателя.

Для того, чтобы иметь возможность дозированного перемещения спицы в необходимом направлении, в наборе деталей предусмотрен distractionный спицегажим. Он представляет собой стержень с винтовой нарезкой со скошенным пазом на конце. Спица фиксируется в пазу за счет заклинивания ее между двумя гайками. Она удерживается в таком спицегажме с силой 100—120 кг. Этот зажим может быть использован и в качестве соединительного резьбового стержня. Дозированное перемещение спицы используют для репозиции костных отломков, встречно-боковой компрессии или удлинения этих отломков. Различные узлы управления спицей, закрепленной на стержне, могут быть установлены как на основных опорах, так и на балках и стержнях.

Стержни. Для соединения между собой планок, наружных опор, и других деталей в комплекте аппарата предусмотрены резьбовые и телескопические стержни. Последние представляют собой телескопическую гильзу с винтовой нарезкой. В гильзу вставляется стержень с одним гладким концом и другим — с винтовой нарезкой. Стержень в гильзе крепится стопорным винтом. Телескопические стержни предназначены не только для компрессии или distraction при соединении относительно далеко отстоящих друг от друга опор, но и для соединения с деталями подвижных узлов при передаче усилия на значительное расстояние. Как телескопические, так и резьбовые стержни имеются нескольких типоразмеров (рис. 94).

Балки, планки. Балки являются одним из опорных и соединительных элементов аппарата. Опираясь на балку, можно перемещать промежуточные опоры аппарата для создания встречно-боковой компрессии перекрещивающимися спицами, устранять деформации при ложных суставах и неправильно срастающихся переломах. Шарнирно сочленя балки с дугообразными опорами, можно смонтировать аппарат для устранения контрактур моноцентрических суставов. На балках могут быть закреплены спицы, проведенные в разных направлениях. Кроме того, в случаях обширных повреждений мягких тканей использование балок вместо дополнительных колец расширяет возможность для доступа к ране.

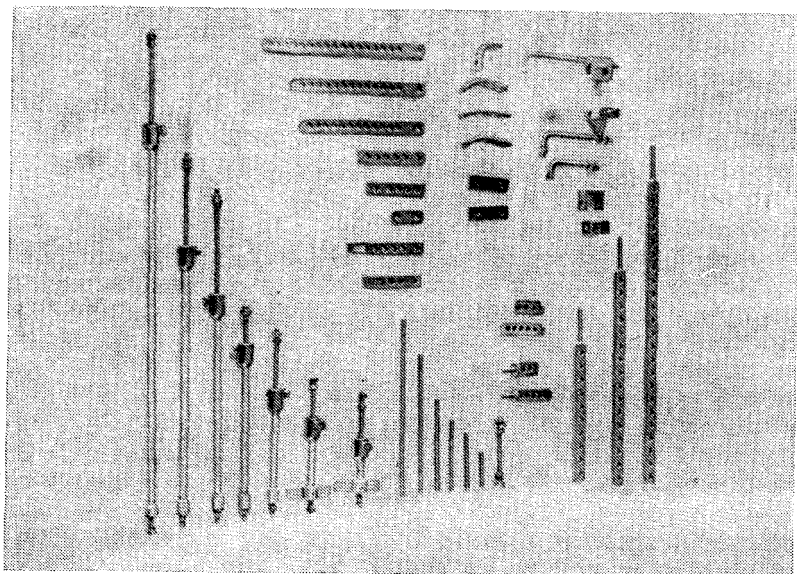


Рис. 94. Соединительные детали

Кроме балок, в комплект аппарата входит набор планок с боковым и торцевым резьбовым креплением. Планки с торцевым резьбовым креплением («флажки») используют для монтирования опор различной конфигурации, повышения при необходимости их жесткости. Эта деталь позволяет монтировать различные подвижные узлы, что, в частности, дает возможность регулировать позицию балок и других опор во всех необходимых направлениях. Планками с торцевым креплением можно создавать множество различных шарнирных соединений. Шарниры можно располагать как вблизи опор, так и на любом другом уровне.

Использование различных компановок этой детали с опорами позволяет одновременно или последовательно осуществлять устранение различных видов деформаций. «Флажки» выполняют и функцию опор для дополнительных спиц, проведенных вне плоскости основных опор. При этом можно фиксировать спицы, расположенные в любом направлении и на любом уровне. Соединение «флажков» со стержнем с винтовой нарезкой дает широкие возможности для управления спицей в любом месте аппарата и при любом ее направлении.

Планки с боковым креплением разных типоразмеров служат в основном для соединения различных по размерам опор аппарата. Их используют при сборке аппарата в качестве вынесенных от плоскости дополнительных опор для спиц, узлов фиксации трак-

ционных спицегажимов к плоскости опор, переходного элемента для крепления стержня с винтовой нарезкой к планке, а также в качестве плоскостных шарнирных соединений. Планки также служат для изменения длины концов дугообразных опор как дополнительный опорный элемент аппарата, который может быть расположен как параллельно плоскости наружных опор, так и вдоль кости. При этом может быть несколько вариантов сборки этого опорного элемента в зависимости от компоновки аппарата.

Кроме прямых, в наборе имеются винтообразные планки, предназначенные для упрощения соединений, требующих перехода во взаимоперпендикулярных плоскостях. Их используют также при установке опоры сгибающе-разгибающих тяг и балок. Имеется также 4 типоразмера планок, изогнутых по плоскости под углом 90, 135, 150 и 160°.

Рифленные шайбы предназначены для жесткого соединения деталей аппарата друг относительно друга в нужной, регулируемой при сборке позиции. Присоединяя с их помощью планки к концам полукольца, можно собрать дугообразную опору с различным разворотом планок. С помощью этих шайб и планок можно установить в нужном месте балку или стержень.

Таким образом, в набор деталей аппарата Илизарова входят: спицы гладкие и с упорной площадкой длиной 250 и 400 мм, диаметром 1,5 и 1,8 мм с трехгранной и одногранной заточкой; полукольца (9 типоразмеров); дуги (5 типоразмеров); спицегажимы рамочные универсальные; спицегажимы П-образные съемные; спицегажимы — болты с фасонной и стандартной головками; спицегажимы тракционные (3 типоразмеров); стержни резьбовые (4 типоразмеров); стержни телескопические (4 типоразмеров); балки (3 типоразмеров); планки с боковым креплением (5 типоразмеров); планки с торцевым креплением типа «флажок» (4 типоразмеров); планки винтообразные; планки угловые (4 типоразмеров); шайбы рифленные; крепежные детали (болты с гайками и плоскими шайбами).

Кроме деталей, выпускаемых медицинской промышленностью, для упрощения репозиции костных отломков при свежих переломах костей могут применяться специальные репозирующие устройства — сферические шарниры и плоскостные репонаторы.

Сферический шарнир представляет собой 2 фасонные гайки с резьбой в центре. Поверхность гайки, обращенная к наружной опоре, не плоская, как у обычных гаек, а в виде вогнутой сферы с радиусом 10 мм. Центр сферы расположен в 2,5 мм от контактной поверхности гайки. Таким образом, контактные поверхности обеих гаек, приложенных с разных сторон к поверхности кольца, толщина которого равна 5 мм, образуют правильную шарообразную поверхность диаметром 20 мм. Между гайкой и кольцом помещается фасонная шайба. Одна поверхность ее, прилегающая к кольцу,




Рис. 95. Шарнирные соединения

плоская, другая — сферическая, радиусом 10 мм. Центр полусферы смещен на 2,5 мм от шайбы. В шайбе имеется отверстие в виде усеченного конуса. Наличие «плавающей» шайбы с конусообразным отверстием позволяет установить кольцо под углом к стержню в пределах свободы движений, обусловленных несоответствием диаметров отверстия кольца и стержня с винтовой нарезкой. Стандартные аппараты обычно позволяют изменить прямой угол между стержнем и плоскостью кольца не более чем на 30°. Увеличив диаметр отверстия в кольцах до 7,5 мм или раззенковав их кромки, можно существенно увеличить степень их взаимных перемещений. Вогнутая сферическая поверхность гаек, адекватная выпуклой поверхности «плавающих» шайб, дает возможность прочно фиксировать стержень к кольцу в любом необходимом положении, не вызывая их деформации (рис. 95).

Плоскостной репонатор состоит из одного неподвижного и двух подвижных сухарей, соединенных резьбовыми винтами, позволяющими перемещать их в двух взаимно перпендикулярных плоскостях. Неподвижный сухарь имеет конец с винтовой нарезкой для соединения с плоскостью кольца, а верхний, подвижный — отверстие с винтовой нарезкой для соединения с телескопической втулкой или стержнем. При синхронном вращении винтов сухари перемещаются в нужном направлении. Вместе с ними в плоскости поперечного сечения перемещаются и наружные опоры. Наличие винтов позволяет перемещать их дозированно (рис. 96).

Для сборки и установки аппарата необходимы плоские и накидные ключи под шестигранник на 10 и 12 мм, плоскогубцы, кусачки, крапильные щипцы, спицнатягиватели (рис. 97).

Подбор аппарата. Перед операцией необходимо заранее подобрать аппарат применительно к планируемым лечебным задачам. В зависимости от показаний аппарат может компоноваться из разного количества дуг и колец.

Основные опоры его (кольца, дуги) должны подбираться с учетом объема сегмента конечности на уровне предполагаемого прове-

дения спиц. При этом внутренние контуры опор должны отстоять от поверхности **кожи** примерно на 2—3 см. Использование колеш, или дуг больших размеров уменьшает запас прочности фиксации и создает неудобства при надевании одежды. Применение опор небольших размеров затрудняет контроль за состоянием кожи в области спиц и может стать причиной сдавливания мягких тканей при возникновении отека.

В случаях переломов голени, плеча, предплечья и нижней половины бедра применяют опоры одинаковых размеров. Если же опоры необходимо располагать одновременно на уровнях проксимального и дистального отделов бедра, где имеется большая разница в окружности, диаметр кольца должен быть меньше диаметра дуги и соответствовать указанным выше требованиям.




Рис. 96. Плоскостной репонатор

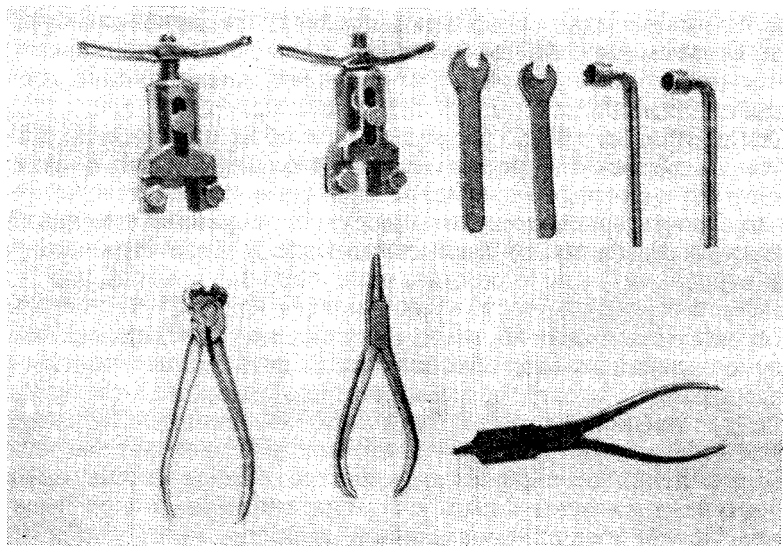


Рис. 97. Инструмент

При подборе аппарата существенным моментом является проверка фиксирующих свойств спицеаппарата. Для этого спицу вставляют в его паз и стопорным болтом прижимают к плоскости кольца. Наружный конец спицы загибают под прямым углом на некотором расстоянии от спицеаппарата и производят попытку вращения спицы. В хорошем спицеаппарате спица не проворачивается.

Стержни, соединяющие опоры аппарата, подбираются с небольшим запасом длины для осуществления необходимых манипуляций соответственно запланированной методике лечения. Для соединения опор разного диаметра используют планки соответствующей длины, фиксируемые к одной из опор.

Проведение спиц. Базой аппарата являются опоры с перекрещивающимися спицами. Соединяясь непосредственно с костными отломками и между собой стержнями, они создают жесткую систему аппарат—кость. Соединение опор с соответствующими узлами аппарата позволяет управлять положением костных отломков. Эта возможность может быть расширена проведением дополнительных спиц на соответствующих уровнях и направлениях.

Количество проводимых спиц зависит от характера повреждения кости, формы концов костных отломков, расположения плоскости перелома, уровня его, состояния мягких тканей, степени конгруэнтности (площадка контакта) и других особенностей. При этом расположение спиц должно быть рациональным в биомеханическом отношении, а количество их — минимальным.

Для максимального сохранения питающих кости сосудов спицы основных опор нужно проводить в пределах метафизарных участков кости. По этим же соображениям при проведении спиц через другие отделы необходимо выбрать направления, позволяющие избежать повреждения канальной части питающей артерии.

Спицы проводят электродрелью на любом протяжении длинных трубчатых костей. Направление их и угол перекреста определяются анатомо-топографическими особенностями сегмента конечности и, в частности, расположением сосудов, нервов, сухожилий. Их подводят к кости путем прокола мягких тканей. При проведении спиц через компактную кость происходит нагревание их концов вследствие трения между вращающейся спицей и костью. Это может вызвать ожог кости и окружающих мягких тканей. Для предупреждения этого необходимо проводить спицы с частыми остановками работы электродрели, постоянно охлаждать спицу спиртом или спирто-эфирной смесью, использовать спицы со специальной заточкой. Через метафизы проводят спицы с трехгранной заточкой. Для проведения через диафизы и склеротически измененные участки костей используют спицы с одногранной заточкой режущего конца. После прохождения спицей второго кортикального слоя кости, дальнейшее продвижение ее осуществляют при самых малых оборотах. На участках, где кость близко прилегает к коже (напри-

мер, медиальная поверхность большеберцовой кости) спицы следует проводить со стороны поверхности, покрытой более толстым слоем мягких тканей.

При несоразмерности усилий подачи вращающейся спицы и скорости сверления кости происходит дугообразное искривление ее. Это приводит к накручиванию на спицу мягких тканей с последующим их некрозом. Для предупреждения этого осложнения после вкола спицы до упора в костный отломок фиксируют мягкие ткани вокруг спицы салфетками, прижимая их к кости. С этой же целью при проведении спиц без упорных площадок целесообразно пользоваться защитником, который выполняет также роль направителя. Им может служить обычная игла-воздуховод от системы для переливания крови. Просвет этой иглы соответствует диаметру спицы. Применение направителя, изолирующего вращающуюся спицу от мягких тканей, особенно показано при проведении спиц в верхней трети бедра, так как здесь в непосредственной близости находятся такие важные анатомические образования, как бедренные артерия и вена, бедренный и седалищный нервы.

Для предупреждения прорезывания, перерастяжения и гофрирования кожи, возникающих вследствие удаления или сближения точек вкола и выкола спиц, фиксированных в одной или разных опорах аппарата (при distrакции, компрессии, взаимном перемещении опор с целью устранения ротационных или угловых деформаций), при наложении аппарата необходимо создавать запас мягких тканей путем соответствующего смещения кожных покровов. В ряде случаев, когда, не удастся создать необходимого запаса мягких тканей, спицы следует проводить так, чтобы места вкола и выкола дистальной и проксимальной спиц не совпадали проекционно в продольном направлении. С этой же целью наложение аппарата всегда заканчивают тщательным осмотром мягких тканей вокруг спиц. В тех случаях, когда кожа около спиц собралась в валик, а направление перемещения опоры будет усугублять это состояние, необходимо узким скальпелем рассечь кожу и фасцию в направлении к валику до тех пор, пока он полностью не расправится. Если этого не сделать на операционном столе, то сразу же после операции больной будет жаловаться на боль в области соответствующих спиц до тех пор, пока не прорезется кожа. Это также вызывает опасность нагноения мягких тканей.

Создание запаса мягких тканей является непременным условием и для сохранения свободы движений в суставах при проведении спиц вблизи них. В особенности это касается дистальных отделов длинных костей. Для этого при проведении спиц через указанные отделы близлежащий сустав со стороны сгибательной поверхности должен быть в положении полного разгибания до прохождения спицы через вторую кортикальную пластинку кости. Затем, после остановки вращения дрели, суставу придается положе-

ние максимального сгибания и спицу проводят дальше. Если же спицу проводят со стороны разгибательной поверхности, последовательность смены положения в суставе обратная.

На костях, имеющих прямолинейную форму, спицы проводят в плоскости поперечного сечения, а при наличии выраженной естественной кривизны — с соответствующей гиперкоррекцией.

Проведение спиц неперпендикулярно к оси костных отломков приводит к их смещению под углом при законтраивании опор аппарата и выпрямлении его в осевом сечении. Так, например, если проксимальная пара спиц будет проведена в плоскости перпендикулярной оси костного отломка, а дистальная — под некоторым углом к ней, то при затягивании гаек стержней произойдет угловое смещение костных отломков на величину угла перекоса спиц. При этом ось вращения будет находиться в точке перекреста дистальных спиц. Одновременно проксимальный конец дистального костного отломка сместится и по ширине. Смещение по ширине будет тем больше, чем больше угол наклона дистальной пары спиц к оси костного отломка.

Если неперпендикулярно костному отломку будет проведена только проксимальная пара спиц, то все равно произойдет угловое смещение дистального костного отломка на величину перекоса спиц. Одновременно произойдет смещение костных отломков по ширине. Оно будет тем значительнее, чем длиннее проксимальный костный отломок и чем больше угол наклона проксимальной пары спиц.

При проведении обеих пар спиц под углом к костным отломкам таким образом, что расстояние между кольцами по одной поверхности сегмента было бы большим, чем по противоположной, затягивание гаек на стержнях приводит к смещению костных отломков либо под углом, либо еще и по ширине. Оно будет тем значительнее, чем больше углы наклона спиц к оси сегмента.

Если плоскости проведения обеих пар спиц будут параллельны друг другу, но не перпендикулярны оси костных отломков, выпрямление аппарата в осевом сечении приведет к смещению костных отломков только по ширине (рис. 98).

Таким образом, в любом случае, когда плоскости колец, фиксированных к спицам, и боковые стержни не образуют прямоугольник, при затягивании гаек происходит закономерное по величине и направлению смещение костных отломков. Величина смещения будет тем ближе к расчетной, чем больше жесткость конструкции аппарата.

Вблизи тазобедренного, плечевого и локтевого суставов спицы проводят через кость X-образно и фиксируют не к кольцу, а к дуге. Это обусловлено анатомическим строением указанных областей, а также необходимостью более полного сохранения движений в суставах. При этом дуга в области верхних отделов бедра и плеча

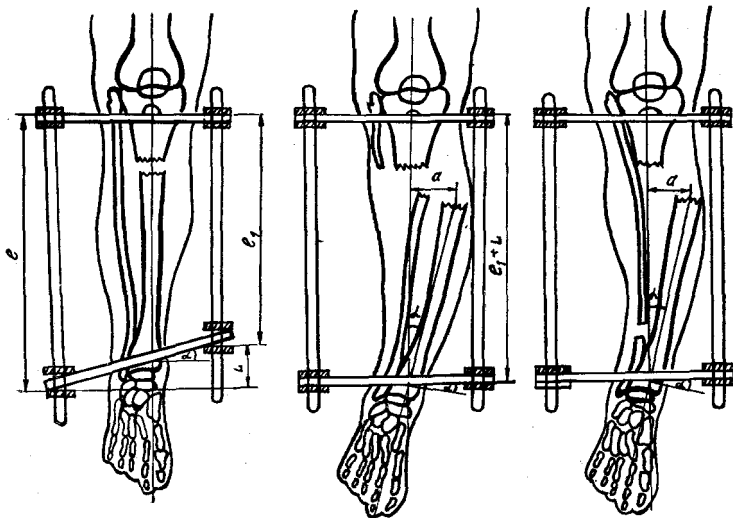


Рис. 98. Смещение костных отломков при неперпендикулярном проведении спиц

устанавливается выпуклостью кнаружи, а в области локтевого сустава — кзади.

После проведения спиц на концы их нанизываются марлевые салфетки, смоченные спиртом или другим антисептиком. Салфетки разрезают в виде «штанишек» и слегка прижимают к коже резиновыми пробочками. Острые концы спиц скусывают.

Монтаж аппарата. Для сохранения правильного положения спиц при фиксации их к кольцам аппарата следует подводить зажимы к спицам так чтобы не вызвать их искривления, поскольку натяжение изогнутой спицы может привести к смещению костных отломков.

При фиксации спиц следует стремиться к одинаковому расположению колец аппарата относительно костных отломков. Это может быть достигнуто следующим образом. После проведения через каждый из костных отломков по две перекрещивающиеся спицы и фиксации одной пары к кольцу, измерительными спицами или длинными иглами определяют расстояние от кольца до костного отломка в двух взаимно перпендикулярных плоскостях. Второе кольцо устанавливают соответственно произведенным замерам с учетом отклонения наружных контуров костных отломков от продольной оси их. При этом кольца должны располагаться так, чтобы стыки полуколец находились друг против друга. При правильном наложении аппарата расстояние от каждого стержня до продольной оси обоих костных отломков в осевом сечении будет одинаковым. Это, однако, не значит, что костные отломки должны

устанавливаться в центре кольца. Наоборот, почти всегда они располагаются эксцентрично, то есть, расстояние от края кольца (а, следовательно, и от разных стержней) в разных плоскостях будет разным. Главное, чтобы второй костный отломок фиксировался в своем кольце (кольцах) симметрично первому. Это и есть соблюдение принципа параллельности продольных осей аппарата и костных отломков, при котором после устранения смещения этих отломков по длине затягивание гаек на стержнях должно привести к полной репозиции костных отломков.

При неправильном наложении аппарата (несоблюдение параллельности продольных осей аппарата и костных отломков и правил проведения спиц) законтрагивание стержней оказывает на костные отломки смещающее воздействие, вызывающее смещение по ширине, под углом, ротационное или комбинированное. Указанные механизмы возникновения смещающих усилий могут быть использованы и с целью коррекции положения костных отломков.

Правила репозиции костных отломков. Все грубые смещения костных отломков при свежих переломах перед наложением аппарата для чрескостного остеосинтеза должны быть устранены с помощью ручной репозиции и скелетного вытяжения одновременно на операционном столе. Для этого необходимо иметь соответствующие приспособления и репозиционные приставки, которые будут описаны при изложении частных вопросов чрескостного остеосинтеза.

После устранения грубых смещений костных отломков на поврежденный сегмент конечности накладывают аппарат (базисный). Для этого через метафизарные отделы сломанной кости в плоскости поперечного сечения проводят по две перекрещивающиеся спицы под углом $60-90^\circ$ друг к другу и под углом 90° к продольной оси костного отломка. Спицы крепят к двум наружным опорам и натягивают. Опоры (дуги или кольца) соединяют стержнями и делают контрольную рентгенографию. При этом, как правило, из-за неточного проведения спиц, нарушений параллельности продольных осей аппарата и костных отломков и других погрешностей в технике чрескостного остеосинтеза отмечается неполная репозиция костных отломков. Они могут быть смещены по длине, ширине, под углом или по периферии (ротационное смещение). Нередко имеется комбинация нескольких видов смещений. С учетом этого были выработаны следующие способы устранения смещений отломков в чрескостном аппарате: перепроведение базисных спиц с изменением плоскости их расположения относительно оси костного отломка; перестановка концов стержней на планки с боковым креплением; сближение базисных опор; разведение базисных опор; установка на стержнях плоскостных шарниров; установка на стержнях сферических шарниров; тракция за дополнительные спицы с упорными площадками; тракция за дополнитель-

ные наружные опоры; натяжение дополнительных дугообразно изогнутых спиц; установка на стержнях плоскостных репонаторов.

Перепроведение базисных спиц (одной пары или обеих) применяется тогда, когда на контрольной рентгенограмме выявляется грубое смещение костных отломков под углом более 15° . Это обычно обусловлено тем, что спицы были проведены не перпендикулярно длинной оси костного отломка, что четко видно на рентгенограмме. Ранее проведенные спицы служат ориентиром для

коррекции плоскости перепроведения. Затем спицы удаляют. Так как ось вращения костного отломка при изменении плоскости спиц находится на уровне перелома, то при асимметрии фиксации костных отломков в наружных опорах одновременно с устранением угловой деформации может произойти их смещение по ширине. Этот феномен может быть использован и для одновременной коррекции положения костных отломков по ширине.

Одной из главных причин неполной репозиции костных отломков по ширине, как уже указывалось, является нарушение параллельности продольных осей аппарата и костных отломков. Поэтому устранение асимметрии фиксации костных отломков в аппарате является наиболее рациональным способом устранения смещений по ширине. Последнее осуществляют следующим образом. На контрольных рентгенограммах линейкой измеряют расстояние от одного из стержней до продольной оси дистального и проксимального костных отломков во фронтальной и сагиттальной плоскостях. В соответствии с полученной разницей дистальные (или проксимальные) концы всех 4 стержней поочередно переставляют из отверстий на кольцах в пластинчатые приставки (рис. 99). После законтраивания стержней и выпрямления аппарата происходит перемещение костных отломков по ширине и их репозиция. В случаях, когда есть препятствие перемещению дистального костного отломка (косой или винтообразный перелом, неустраненное смещение по длине, выраженный костный регенерат между костными отломками и др.), возникает боковая компрессия и угловая деформация.

При необходимости этот феномен может быть использован и целенаправленно.

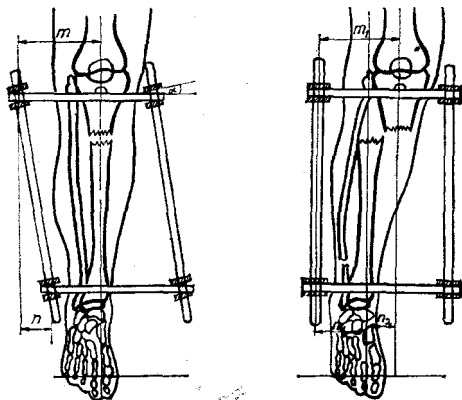


Рис. 99. Смещение костных отломков при эксцентричной установке колец

Если концы стержней (например, дистальные) симметрично переставить из своих отверстий в следующие по ходу (или против хода) часовой стрелки, то после законтрагивания их дистальное кольцо развернется относительно проксимального вместе с костным отломком в соответствующем направлении на 15° . Этот прием может быть использован для устранения ротационных смещений костных отломков. В тех случаях, когда величина ротационного смещения не кратна 15° , концы стержней надо вынести на одинаковые планки с боковым креплением. Длину их подбирают таким образом, чтобы стержень, введенный в отверстие планки, ротируется от своего первоначального положения на необходимое число градусов в нужную сторону. Так как костные отломки, как правило, фиксированы не в центре колец, то при ротации их любым способом неизбежно происходит смещение дистального костного отломка и по ширине. Этот феномен может быть использован и с целью репозиции.

Вообще надо отметить, что ротационное смещение костных отломков наименее точно определяется как клиническими, так и рентгенологическими методами и наиболее сложно для устранения при закрытой репозиции. Полное устранение ротации чрезвычайно важно, так как даже небольшое ротационное смещение при точной адаптации костных отломков по длине, ширине и под углом во много раз уменьшает площадь контакта между ними.

Смещение костных отломков по длине наиболее просто устранить продольной дозированной дистракцией по стержням. При натянутых спицах и применении стержней с винтовой нарезкой Мб каждый оборот гайки смещает костные отломки на 1,0—1,25 мм. Если стержни установлены не параллельно оси костных отломков, то продольная дистракция одновременно смещает эти отломки по ширине.

Сближение базисных опор приводит к устранению диастаза между костными отломками, а при наличии торцевого упора — к компрессии контактирующих поверхностей. При неправильной форме излома кости и даже небольшой асимметрии фиксации костных отломков в опорах аппарата избыточная компрессия на стыке этих отломков приводит, как правило, к возникновению угловой деформации.

Устранение смещения костных отломков под углом может быть достигнуто установкой плоскостных шарниров. Для этого, определив рентгенологически величину и направление деформации, все дистракционные стержни поочередно заменяют на шарнирные. Шарнирный стержень собирается из двух консольных планок с торцевым креплением, соединенных болтом и гайкой. В отверстия с винтовой нарезкой планок ввинчивают стержни такой длины, чтобы после установки их на кольца шарнир планок располагался на уровне угловой деформации. Для устранения деформации обычно

достаточно установить только два шарнирных стержня, расположив их в плоскости деформации по противоположным сторонам сегмента и по диаметру кольца. Только после их установки снимают стержни с винтовой нарезкой. Шарниры планок слегка ослабляют и кольца разворачиваются под углом, равным величине деформации. В корригированном положении шарниры затягивают. После этого оба кольца соединяют еще двумя шарнирными стержнями. При необходимости величина коррекции может быть уменьшена или увеличена. Если при работе с аппаратами для чрескостного остеосинтеза возникает необходимость перемонтажа аппарата, то прежде чем это сделать, следует принять меры, чтобы не произошло неконтролируемое смещение костных отломков. В противном случае все манипуляции придется начать заново. В качестве примера может быть приведен случай, когда возникает необходимость перепровести базисные спицы. Перепроводить их надо не демонтируя аппарат и не удаляя ранее неправильно проведенные спицы. Хотя это технически и намного сложнее, зато уменьшает риск повторной ошибки, так как имеется наглядный ориентир.

Если ось плоскостных шарниров не будет совпадать с осью угловой деформации, при наклоне перемещаемых колец, наряду с устранением смещения костных отломков под углом, будет происходить и их смещение по ширине. Этот феномен может быть использован при комбинированных смещениях.

Репозиционные возможности аппарата при свежих переломах значительно расширяются с использованием стержней со сферами. Сферические поверхности специальных гаек и шайб позволяют дозированно перемещать наружную опору вместе с костным отломком в любую точку горизонтальной плоскости, изменить угол наклона одного кольца относительно другого в любом необходимом направлении, осуществлять ротацию костных отломков. Кроме того, винтовая нарезка на стержнях дает возможность сближать или раздвигать костные отломки. Таким образом, сферические шарниры на стержнях позволяют устранять смещение костных отломков по длине, ширине, под углом и ротационные. Возможна также коррекция комбинированных смещений. Следовательно, сферы на стержнях являются наиболее универсальным средством одномоментной коррекции положения костных отломков.

В клинической практике приходится иметь дело и с «застарелыми» переломами костей, когда одномоментная закрытая репозиция не только затруднена, но даже вредна. В таких случаях для медленной дозированной репозиции костных отломков по ширине могут быть использованы плоскостные репонаторы. После их установки соединительные стержни, препятствующие перемещению опор, удаляют. Плоскостные репонаторы в необходимых случаях применяют также вместе со сферическими шарнирами. Это дает возможность сочетать дозированную репозицию костных отломков

по ширине с возможностью одновременного устранения других смещений.

Одним из наиболее простых и распространенных способов управления положением костных отломков является применение дополнительных репозиционных спиц с упорными площадками или без них. Чаще применяют спицы с упорными площадками в виде каплевидных напаяек сплава серебра. Обычно их проводят вблизи концов костных отломков во фронтальной плоскости. В зависимости от выявленного смещения костных отломков упоры располагаются как с одной, так и другой стороны. Репозиционные спицы обычно фиксируют на дополнительные наружные опоры, которые соединяют стержнями с базисными. Их можно фиксировать также к планкам с торцевым креплением, балкам и другим элементам аппарата. Натяжение спиц спицнатягивателем за конец, противоположный упорной площадке, приводит к дозированному смещению костного отломка по ширине и под углом (рис. 100). При равномерном натяжении спиц, проведенных через оба костных отломка они смещаются под углом в одну сторону. Натяжение репозиционных спиц в противоположные стороны позволяет дозированно смещать костные отломки по ширине, а при наличии контакта между ними создавать встречно-боковую компрессию. Перед окончанием перемещения костного отломка следует прочно фиксировать противоположный конец спицы спицезахватом для того, чтобы она в конце тракции оказалась натянутой.

Спицы с упорными площадками можно располагать в любой плоскости. Для репозиции костных отломков их целесообразнее размещать в плоскости деформации. Но на практике определить истинную плоскость угловой деформации или смещения костных отломков по ширине бывает довольно сложно, а существующие для этих целей таблицы применяют в основном при лечении ложных суставов. Поэтому там, где позволяют анатомические условия, спицы проводят во фронтальной плоскости. Тракция за один конец спицы смещает костные отломки вдоль ее оси. Если же предварительно дугообразно изогнуть оба конца спицы и осуществить тракцию за оба конца до выпрямления ее, то костный отломок сместится в сагиттальной плоскости перпендикулярно оси спицы. Этот прием используют как с целью репозиции, так и для встречно-боковой компрессии костных отломков при скошенных поверхностях излома. Отрицательным моментом является ущемление мягких тканей у концов спицы с возможным прорезыванием тканей, ишемией, ущемлением сосудисто-нервных образований. Учитывая это, перед проведением репозиционной спицы мягкие ткани максимально сдвигают в сторону, противоположную предполагаемому перемещению костного отломка. Кроме того, необходимо помнить, что описанный прием употребим лишь при небольших (не более 1—1,5 см) смещениях и при условии, что концы спицы расположены

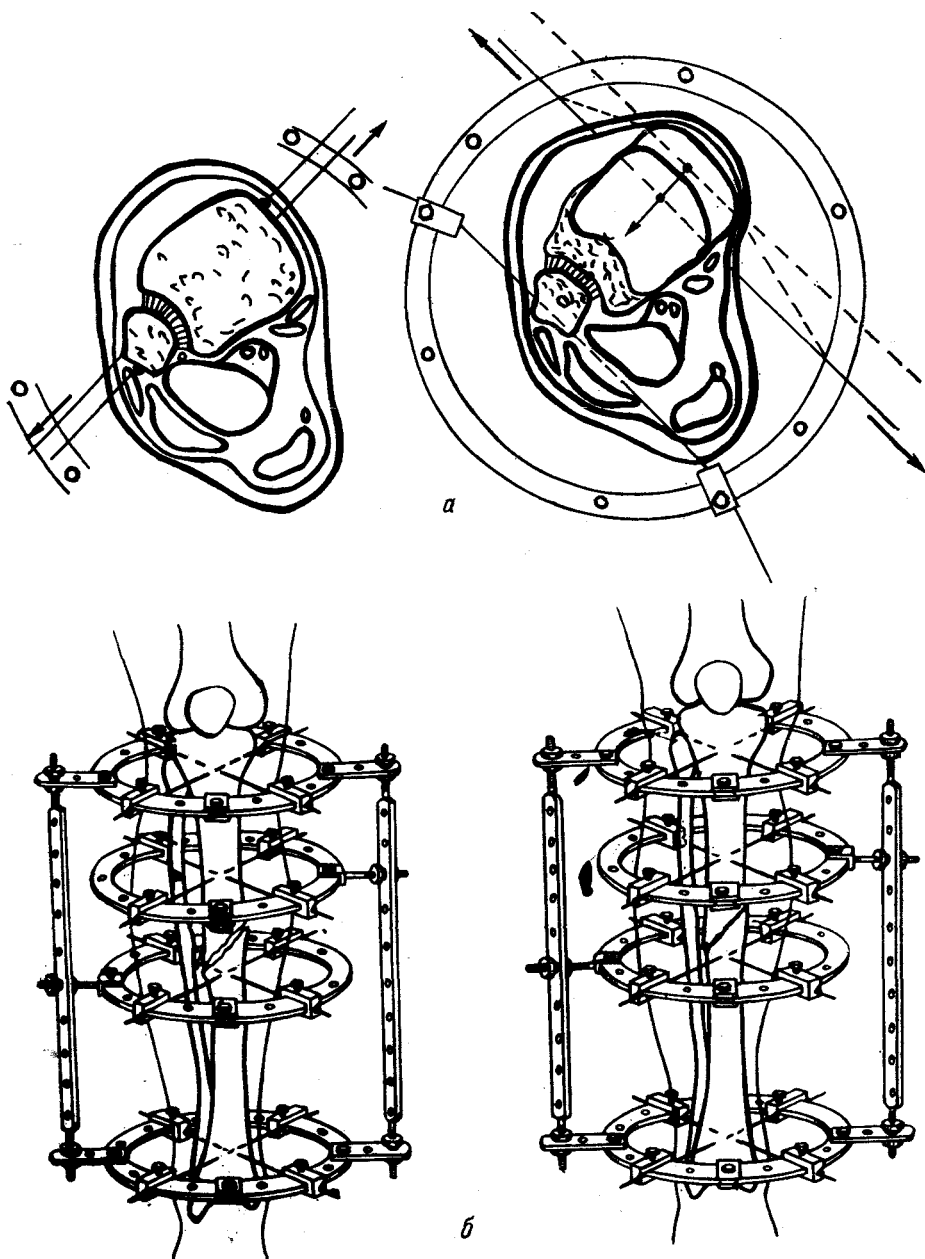


Рис. 100. Схема репозиции и встречно-боковой компрессии:

a — натяжением спиц с упорными площадками и дугообразно изогнутых; *б* — тракцией за дополнительные кольца

вдали от магистральных сосудов и нервов. Выпрямление дугообразно изогнутой спицы применимо и со спицей без упорной площадки.

Устранить смещение костных отломков по ширине, и под углом, создать встречно-боковую компрессию, в особенности при ложных суставах, когда необходимо развить большие усилия, лучше всего путем тракции за дополнительное кольцо. Для этого через конец костного отломка (или вершину угловой деформации) проводят две перекрещивающиеся спицы. Концы этих спиц крепят к наружной опоре и натягивают. Базисные кольца соединяют стержнями с помощью планок. В плоскости расположения деформации или предполагаемого перемещения костного отломка устанавливают балку. В необходимых случаях можно установить две балки по обеим сторонам сегмента конечности. Дополнительную опору соединяют с балкой стержнями с винтовой нарезкой и планками с торцевым креплением. Конструкция этого узла может быть и другой. Главное, чтобы была возможность дозированного перемещения дополнительной наружной опоры вместе с костным отломком в плоскости установки балки. При выраженном остеопорозе костных отломков или при необходимости развить значительные усилия при малом угле перекреста спиц, применяют спицы с упорными площадками, как базисные, так и репозиционные. На базисных спицах упорные площадки располагаются с вогнутой стороны деформации, а на репозиционных — с выпуклой. При необходимости можно применять боковую тракцию не за один, а за оба костных отломка. В таких случаях устанавливают две дополнительные опоры. При этом направление тракции каждого костного отломка может совпадать или быть противоположным.

Приведенные выше способы устранения угловых смещений и деформаций не являются взаимоисключающими. Они лишь дополняют друг друга, то есть один применяют там, где невозможно применить другой. Эти способы можно и сочетать. Так, например, установка шарнирных стержней на уровне деформации при достаточной ригидности ее может сочетаться с одновременной тракцией за спину с упорной площадкой или за перекрест спицы. Устранение угловой деформации тракцией за кольцо можно, а при больших деформациях необходимо сочетать с установкой плоскостных шарниров на уровне опор. Каждый из приведенных способов имеет свои показания и противопоказания.

Натягивание дугообразных спиц показано, когда угловая деформация не превышает 15° , относительно ригидна, костные отломки не остеопорозны, мягкие ткани позволяют провести спицу перпендикулярно плоскости деформации, последняя расположена в безопасной в анатомическом отношении плоскости.

Устранение деформации спицей с упорной площадкой может быть осуществлено, когда деформация не превышает 30° , относительно ригидна, костные отломки не остеопорозны, мягкие ткани

позволяют провести спицу в нужном направлении и безопасно в отношении важных анатомических образований.

Тракцию за перекрест спиц обычно применяют при фиксированных деформациях, в случаях выраженного остеопороза, а также в случаях, когда первые два способа по анатомическим соображениям неприменимы. Наиболее часто тракцию за кольца с перекрещенными спицами применяют для лечения тугоподвижных ложных суставов и неправильно срастающихся переломов с угловой деформацией. В таких случаях на вогнутой стороне деформации возникает дистракция, а на выпуклой — компрессия.

Установку на стержнях плоскостных и сферических шарниров чаще применяют при свежих переломах, когда деформацию можно устранить одномоментно ручным способом.

Из вышеизложенного следует, что в аппарате Илизарова имеются конструктивные возможности управления положением костных отломков как при свежих переломах, так и при тугих ложных суставах. Практический опыт показывает, что нет такого вида смещения, которое нельзя было бы устранить закрытым способом без рассечения мягких тканей и без обнажения концов костных отломков. Однако для этого, кроме знания биомеханических основ управления костными отломками, необходимо тренировать еще и пространственное воображение, воспитывать умение объемно представить соотношение костных отломков в поврежденном сегменте конечности на основе плоскостных изображений рентгенограмм в двух проекциях.

Важное значение имеет и рациональный порядок репозирующих манипуляций. Прежде всего дозированной дистракцией устраняют смещение костных отломков по длине до перерастяжения. Величина его диктуется характером излома и возможностью устранения других видов смещений. Смещение костных отломков по длине не препятствует устранению ротационных смещений. Поэтому оно может быть проведено до дистракции, во время нее или после окончания растяжения костных отломков по длине. Перед дистракцией выявленную ротацию дистального костного отломка при свежих переломах проще всего устранить ручным способом. Для этого, осуществляя непрерывную тракцию за дистальный отдел конечности, ослабляют винты спицежажимов. Дистальный костный отломок вместе со спицами, ориентируясь на костные выступы, ротируют в нужном направлении. В новом положении спицы фиксируют к наружной опоре и натягивают. После этого осуществляют дистракцию. Если перелом несвежий и одномоментное устранение смещения невозможно или нежелательно, то дистракционные стержни переставляют на планки в соответствии с углом необходимой ротации. При последующей дистракции и постепенном усилении затягивания гаек вместе с устранением смещения костных отломков по длине будет устраняться и ротационное смещение.

Возможен вариант, когда смещения костных отломков по длине нет, но необходимо дозировать устранить имеющуюся ротацию. В таких случаях на дистальное кольцо устанавливают ротационные узлы. Ротационный узел состоит из надетого на кольцо универсального спицеажима. В дистальное отверстие с винтовой нарезкой ввинчивают планку с торцевым креплением («флажком»), а в проксимальное — конец стержня, соединяющего наружные опоры. В зависимости от величины смещения с дистальной поверхности кольца (чаще через одно отверстие) прикрепляют еще один «флажок». Оба «флажка» соединяют стержнем с винтовой нарезкой. Таких узлов устанавливают два или три. Синхронным сближением соединенных между собой «флажков» производят дозированную ротацию дистального кольца относительно проксимального. После окончания ротации установленные узлы демонтируют.

После устранения смещений костных отломков по длине и ротационных устраняют смещения под углом и по ширине. Чаще это делают одновременно. Только после полного устранения угловой деформации (иногда до гиперкоррекции) и смещения по ширине можно перевести аппарат на режим продольной компрессии.

Прочность фиксации костных отломков в аппарате для чрескостного остеосинтеза зависит от многих условий, основными из которых являются конструктивная жесткость элементов аппарата; форма и расположение концов костных отломков; прочность межотломковых тканей; сопротивление окружающего кость мягкотканного футляра.

Рассмотрим каждое из перечисленных условий в отдельности.

Дак уже отмечалось, принципиальная схема фиксации костных отломков любым аппаратом для чрескостного остеосинтеза заключается в том, что через каждый из костных отломков проводят спицы, которые фиксируют к наружным опорам. Последние соединяют друг с другом различными по конструкции стержнями. Отсюда следует, что жесткость фиксации костных отломков в заданном положении зависит от числа спиц, их жесткости и установочного натяжения, пространственного расположения, конструкции спиц, жесткости наружных опор и стержней, соединяющих *эти* опоры.

Общим правилом фиксации костных отломков аппаратом является проведение двух пар перекрещивающихся спиц через метафизарные отделы. В условиях дистракционного остеосинтеза при наличии между концами костных отломков достаточно прочной рубцовой или костной спайки фиксация этих отломков бывает вполне удовлетворительной и при простейшей компоновке аппарата. Чаще же фиксационных свойств одной кольцевой опоры оказывается недостаточно. Поэтому для усиления фиксации вблизи концов костных отломков проводят еще по одной или две перекрещивающихся спицы и закрепляют их в дополнительных наружных опорах. Проведение дополнительной третьей спицы вблизи места

перелома резко усиливает фиксацию костного отломка. Этого обычно бывает достаточно даже для фиксации перелома бедренной кости. В редких случаях вблизи места перелома приходится проводить две перекрещивающиеся спицы. Жесткость фиксации тем выше, чем дальше от места перелома установлены базисные кольца и чем ближе к перелому — дополнительные.

Жесткость спиц зависит в первую очередь от их диаметра и материала, из которого они изготовлены.

Прочность фиксации костных отломков во многом зависит также от степени натяжения спиц. Клиническими и экспериментальными исследованиями доказано, что суммарное натяжение спицы (установочное натяжение и натяжение от компрессии или дистракции) не должно превышать 150 кг. Поэтому, чем большей силы предполагается компрессия костных отломков или костей, тем меньше должно быть установочное натяжение. При применении тарированных спицнатягивателей установочное натяжение спицы должно быть в пределах 80—90 кг.

На фиксирующую способность одной кольцевой опоры оказывает влияние и угол перекреста спиц. Наибольшая жесткость фиксации достигается при перекресте, равном 90° . При этом, в каком бы направлении ни действовало боковое смещающее усилие, ему всегда будет противодействовать одна натянутая спица. При уменьшении угла перекреста до 60° фиксационная способность одной кольцевой опоры уменьшается, но незначительно. Угол, равный 60° , является как бы нейтральным, переходным. При углах перекреста больше 60° натяжение одной спицы приводит к автоматическому натяжению и другой, если концы ее закреплены. При угле, равном 60° , вторая спица уже не натягивается. Если угол перекреста меньше 60° или больше 120° , натяжение одной спицы приводит к ослаблению натяжения другой (Г. А. Липанов и соавт., 1972). Отсюда следует важный в практическом отношении вывод: независимо от угла перекреста спиц, натягивать их всегда надо одновременно двумя спицнатягивателями, так как при поочередном натяжении спиц при малых углах перекреста натянутая спица ослабится, а при больших — перегрузится. Оба эти состояния вредны, так как при неравномерном натяжении спиц нагрузка в основном будет падать на одну из них (более натянутую). Это является одной из основных причин ломки спиц в процессе лечения.

Если угол перекреста спиц будет меньше 60° и больше 120° , то степень фиксации костных отломков в створе тупого угла резко уменьшится, а в створе острого угла — возрастает. Поэтому в тех случаях, когда по анатомическим причинам сделать оптимальный перекрест между спицами нельзя, необходимо острый угол сорентировать в сторону действия наибольших смещающих усилий.

Жесткость фиксации костных отломков можно усилить, изменив конструкцию спиц. В частности, применение спиц с упорными

площадками в виде напайки не только в дополнительных, но и в базисных кольцах в показанных случаях заметно улучшает стабилизацию костных отломков.

В значительной степени жесткость фиксации зависит от наружной опоры. Для усиления ее во всех случаях надо стремиться к тому, чтобы наружная опора была замкнута и имела допустимый наименьший размер. Жесткость кольца в 5 раз выше жесткости соответствующего диаметра дуги. Экспериментальными исследованиями доказано, что с увеличением диаметра кольца на 20 мм величина деформации его при нагрузке 170 кг увеличивается вдвое.

Улучшается фиксация костных отломков и при повышении жесткости соединения наружных опор между собой. Обычно применяют 4 стержня. В необходимых случаях число их можно увеличить или заменить стержни с винтовой нарезкой телескопическими.

Таким образом, жесткость фиксации отломков аппаратом наибольшая, если аппарат состоит как минимум из 4 колец; базисные кольца располагаются максимально далеко от перелома, а дополнительные — возможно ближе к нему; диаметр наружных опор наименьший; кольца прочно соединены максимально допустимым числом стержней; через каждый костный отломок проведено не менее трех спиц на разных уровнях; в каждом костном отломке имеется хотя бы одна спица с упорной площадкой; углы перекреста спиц приближаются к 90° ; основное смещающее усилие действует в створе острого угла; все спицы равномерно натянуты с силой 80—90 кг.

При чрескостном компрессионном остеосинтезе для сохранения стабильной фиксации костных отломков натяжение спиц поддерживают равномерным навинчиванием гаск на каждом стержне (на 1 мм через каждые 5—7 дней). При чрескостном дистракционном остеосинтезе в процессе растяжения обычно сохраняется необходимое натяжение спиц. После окончания дистракции следует 1 раз в 5—7 дней увеличивать расстояние между кольцами на 1 мм. При большом сопротивлении мягких тканей и образующейся костной мозоли это обеспечивает необходимое натяжение спиц. В противном случае стабильной фиксации достигают проведением через каждый костный отломок дополнительно одной или двух перекрещивающихся спиц, которые фиксируют к дополнительным кольцам. Так же следует поступать и при чрескостном компрессионном остеосинтезе, когда концы костных отломков неконгруэнтны или имеют большие краевые дефекты.

Для сохранения стабильной фиксации и длины конечности при оскольчатых переломах через проксимальный и дистальный костные отломки проводят по две пары перекрещивающихся спиц, фиксируемых к 4 кольцам. Натяжение спиц каждого костного отломка достигают сближением соответствующих пар колец стяжными стержнями.

Для усиления жесткости фиксации костных отломков аппаратом необходимо нейтрализовать смещающие силы, которые складываются, во-первых, из массы дистального отдела конечности, которая постоянна по величине, но изменчива по направлению, во-вторых, из неуравновешенного компонента мышечной тяги. Этот фактор постоянен по направлению и вызывает характерные смещения в зависимости от уровня перелома и характера излома кости, но изменчив по величине. Например, при прямых открытых переломах с тяжелыми повреждениями мышц он может почти полностью отсутствовать. Наконец, третьим смещающим фактором является функциональная нагрузка на поврежденную конечность, которая предусматривается при чрескостном остеосинтезе. Эта нагрузка различна по величине и направлению. В связи с этим аппарат для чрескостного остеосинтеза при переломе должен быть наложен таким образом, чтобы расположение его наиболее жестких узлов и звеньев обеспечивало нейтрализацию действия наибольших смещающих усилий.

При компоновке аппарата необходимо также учитывать и форму концов костных отломков. В зависимости от плоскости излома применяется продольная или комбинированная встречно-боковая компрессия концов костных отломков. Продольная компрессия применяется лишь при конгруэнтных переломах и ложных суставах с хорошим торцевым упором. Обязательным условием продольной компрессии является полное устранение углового смещения, наличие правильной оси сегмента конечности и параллельность стержней и оси обоих костных отломков. При свежих переломах обязательна также полная репозиция костных отломков по ширине с устранением ротационных смещений. В случаях псевдоартрозов с целью получения большего контакта между костными отломками иногда нужно оставить допустимое смещение по ширине.

Продольная компрессия, которую осуществляют равномерным поочередным навинчиванием гаек на стержни, противопоказана в тех случаях, когда концы костных отломков имеют скошенную форму или не устранена угловая деформация, а также направление компрессирующих усилий не совпадает с осью сегмента конечности.

В таких случаях продольная компрессия приведет лишь к смещению костных отломков и увеличению деформации.

При косом расположении плоскости излома кости или ложного сустава применяют встречно-боковую компрессию. Ее осуществляют натяжением двух дугообразно изогнутых в противоположные стороны спиц, натяжением одной или двух спиц с упорными площадками или тракцией костных отломков навстречу друг другу за кольца с перекрещивающимися спицами. При переломах компрессирующие спицы нужно проводить, как правило, внеочагово. При ложных суставах эти спицы можно проводить и внутриочагово. По-

казания к выбору метода встречно-боковой компрессии такие же, как и для устранения угловых деформаций.

При скошенных поверхностях излома костей или ложных суставов может быть применено сочетание продольной и встречно-боковой компрессии. Чаще это сочетание применяют при косых псевдоартрозах. Для этого предварительно дозированной продольной дистракцией костные отломки перерастягивают на 1—2 см. Затем одним из способов между ними создают встречно-боковую компрессию. Спустя некоторое время осуществляют продольную компрессию до первоначального положения. При этом костные отломки смещаются с трудом, так как они были уже прижаты на более узком участке. При сочетании продольной и встречно-боковой компрессии происходит эффективное раздавливание и срезание рубцово-хондронидных тканей с сочленяющихся поверхностей, возбуждается репаративная реакция, улучшается фиксация и адаптация костных отломков друг к другу и в конечном счете ускоряется сращение этих отломков.

Кроме рациональной компоновки аппарата для чрескостного остеосинтеза с целью усиления жесткости фиксации необходимо использовать и биологические факторы, к которым относят кожно-фасциально-мышечный футляр и образовавшиеся между концами костных отломков рубцовые перемычки. Этот футляр даже в ослабленном состоянии является естественной биологической повязкой, которая в определенной степени ограничивает величину смещения костных отломков. Устранение смещения костных отломков по длине, особенно в случаях дистракционного остеосинтеза, когда наряду с растяжением этих отломков натягиваются все окружающие кость мягкие ткани, приводит к резкому повышению фиксации свойств кожно-фасциально-мышечного футляра. В таких случаях на первых порах можно обойтись простейшим аппаратом из двух наружных опор. Если этот футляр не выполняет фиксирующей функции, то необходимо сразу прочно фиксировать костные отломки в опорах дополнительными спицами.

Таковую же вспомогательную фиксирующую роль играют и межотломковые ткани. Их натяжение при дозированной дистракции в значительной степени ограничивает взаимную подвижность концов костных отломков. При этом чем прочнее были эти связи до дистракции, тем в большей степени они играют фиксирующую роль и тем лучше идет репаративный остеогенез. На этом основан один из способов чрескостного остеосинтеза нестабильных псевдоартрозов, когда перед дистракцией путем сдавливания отломков добиваются более или менее прочного соединения их остеогенными тканями.

В основу классификации методик чрескостного остеосинтеза, впервые предложенной Г. А. Илизаровым (1971) и впоследствии несколько модифицированной нами, положены механические фак-

торы, с помощью которых осуществляется воздействие на кости или их отломки, возникший между костный регенерат и окружающие кость мягкие ткани. Само название «чрескостный остеосинтез» отражает то общее, что есть в любом из вариантов этого метода лечения повреждений и заболеваний костей и суставов — непосредственная чрезкостная фиксация наружными аппаратами.

Чрескостный остеосинтез в зависимости от характера механических воздействий на отломки, кости и ткани конечности может быть компрессионным, дистракционным, дистракционно-кинематическим или комбинированным. Комбинированный чрезкостный остеосинтез по временным характеристикам разделяется на компрессионно-дистракционный и дистракционно-компрессионный. Под дистракционно-кинематическим чрезкостным остеосинтезом мы понимаем соединение двух и более костей наружными чрезкостными аппаратами с шарнирными устройствами, которыми осуществляют дозированное растяжение мягких тканей и насильственные движения в суставах по заданной траектории с целью устранения их контрактур или формирования суставных поверхностей.

Все виды чрезкостного остеосинтеза в зависимости от расположения спиц разделяются на 2 большие группы — внутриочаговые и внеочаговые. Кроме того, механические воздействия аппаратом для чрезкостного остеосинтеза могут осуществляться одновременно на один, два или несколько патологических очагов в одной или нескольких костях. В этом смысле чрезкостный остеосинтез может быть монолокальным, билочкальным или полилокальным.

Компрессия и дистракция при комбинированном чрезкостном остеосинтезе могут по времени совпадать друг с другом или чередоваться. По этим факторам чрезкостный комбинированный компрессионно-дистракционный остеосинтез может быть последовательным, когда компрессия (или дистракция) следует сразу за дистракцией (или компрессией), чередующимся, когда компрессия и дистракция многократно чередуются друг с другом, или синхронным, когда компрессия и дистракция осуществляются одновременно.

Приведенная классификация, как и всякая другая, не является идеальной и абсолютно полной. Она предназначена для облегчения систематизации и изучения методик чрезкостного остеосинтеза и для устранения терминологической путаницы в этом вопросе.

Глава 3. Чрескостный остеосинтез при метафизарных и диафизарных переломах

Переломы костей голени

Показания и противопоказания. Чрескостный остеосинтез аппаратом Илизарова может быть применен при любом мета- и диафизарном переломе большеберцовой кости с хорошим анатомическим и функциональным результатом. По нашему мнению, основанному

на опыте применения чрескостного остеосинтеза при лечении 2349 больных с переломами костей, абсолютными показаниями для него являются все открытые переломы, в том числе и огнестрельные, многооскольчатые и множественные переломы большеберцовой кости, неудерживающиеся после репозиции косые и винтообразные переломы и околосуставные. Противопоказаниями служат нарушения психики и отсутствие критического отношения пострадавшего к своему состоянию, возраст менее 5 лет, наличие острого гнойного воспаления мягких тканей.

Особенности обследования, предоперационная подготовка. Нередко диафизарным переломам большеберцовой кости сопутствуют переломы лодыжек, повреждения межберцового синдесмоза, иодголовчатый перелом малоберцовой кости и др. Поэтому при рентгенографии голени необходимо обследовать также коленный и голеностопный суставы. Для выявления индивидуальных особенностей большеберцовой кости и последующих расчетов при наложении аппарата иногда необходимо проведение рентгенографии здоровой голени. На скиаграммы большеберцовой кости наносят ее центральную ось. В прямой проекции ее проводят от межмышечкового возвышения через середину блока таранной кости, в боковой — от межмышечкового возвышения до точки, делящей диаметр большеберцовой кости пополам на уровне дистального эпифиза. Линейкой измеряют расстояния от центральной оси большеберцовой кости до наружной кортикальной пластинки по передней и внутренней поверхностям ее на уровне предполагаемого проведения дистальных и проксимальных спиц.

Обычно при диафизарных переломах проксимальную пару перекрещивающихся спиц проводят на 5 см ниже коленного сустава, а дистальную — на 3—4 см выше голеностопного. Измеряют также расстояния от коленного и голеностопного суставов до плоскостей проведения дополнительных репозиционно-фиксационных спиц. Их как правило, проводят вблизи концов костных отломков, но вне зоны перелома. Вычисляют разницу в расстояниях от кортикальной пластинки до центральной оси на уровнях установки колец. Все полученные величины записывают. Они необходимы для подбора соответствующей длины стержней и правильной установки колец аппарата. До операции необходимо также измерить длину неповрежденной большеберцовой кости. В остальном предоперационное обследование и подготовка больных обычные для операции на костях.

Выбор метода обезболивания зависит от общего состояния больного, тяжести травмы, сопутствующих повреждений и заболеваний.

Инструменты. Кроме общехирургических, необходимых для осуществления травматологической операции, заранее подбирают и стерилизуют специальные инструменты и детали аппарата. К по-

следним относят кольца со спицезахимами и стержни. Число колец и их диаметр зависят от характера перелома большеберцовой кости, его уровня, объема мягких тканей голени, а также от планируемых лечебных задач. Количество и длина применяемых стержней также зависит от характера и уровня перелома. Кроме индивидуально подобранного и проверенного аппарата на инструментальном столике операционной сестры должны быть электродрель, спицы разной длины и заточки режущего конца, гладкие и с упорными площадками, дистракционные спицезахимы, планки с боковым и торцевым креплением всех типоразмеров, болты с гайками, запасные спицезахимы и другие мелкие детали аппарата. Необходимы также ключи, спиценатягиватели, плоскогубцы, круглогубцы, крампонные щипцы, кусачки, металлическая сантиметровая линейка. Все мелкие запасные детали аппарата, которые могут потребоваться при монтаже, и инструменты размещают в легких металлических кассетах и каждый раз стерилизуют в сухожаровых шкафах. Периодически по мере расходования операционная сестра пополняет этот набор. Вместе с аппаратом стерилизуют также дугу для скелетного вытяжения, металлический тросик и крючки для наложения на операционном столе скелетного вытяжения.

Простые (поперечные, косые и винтообразные) переломы. После клинического, рентгенологического и лабораторного обследования и соответствующей подготовки больного доставляют в операционную. Его укладывают на спину на универсальный ортопедический стол. В тазовую подставку вставляют промежуточный упор. Стопу неповрежденной конечности фиксируют к стоподержателю и за него осуществляют умеренное продольное вытяжение. Снимают с поврежденной голени шину. После обработки операционного поля и обезболивания через пяточную кость во фронтальной плоскости проводят спицу, концы которой фиксируют в дуге ЦИТО. Посредством дуги и стерильного металлического тросика накладывают скелетное вытяжение постепенно возрастающими грузами вплоть до выравнивания длины голени и натяжения мышечно-фасциального футляра. При этом устраняют и ротационное смещение. Стопе придают правильное положение относительно мыщелков большеберцовой кости. После этого ножную панель ортопедического стола опускают для свободного доступа ко всем поверхностям голени.

Раствором бриллиантового зеленого с использованием металлической линейки на коже голени намечают заранее обусловленные уровни проведения основных перекрещивающихся и дополнительных репозиционных спиц. Для этого используют костные ориентиры (внутренняя лодыжка и щель коленного сустава). Затем электродрелью через дистальный и проксимальный метафизы большеберцовой кости симметрично проводят по одной спице с передне-наружной поверхности голени на задне-внутреннюю под углом 60° к сагиттальной плоскости.

При сломанной малоберцовой кости вторую пару спиц проводят через обе кости в тех же плоскостях поперечного сечения под углом 90° к большеберцовой кости в направлении от задне-наружной поверхности голени к передне-внутренней под углом 30° к фронтальной плоскости. Проксимальную спицу проводят с учетом топографии малоберцового нерва. Таким образом, угол перекреста между спицами по наружной и внутренней поверхностям голени составляет 60° (или несколько больше). При целой малоберцовой кости проксимальную пару спиц проводят только через большеберцовую кость.

Монтаж аппарата начинают с проксимального кольца. На спицы нанизывают резиновые пробки и разрезанные в виде «штанишек» стерильные салфетки, смоченные спиртом. Проксимальное кольцо фиксируют к спицам так, чтобы расстояние от кожи до внутреннего края кольца по наружной и внутренней поверхностям голени были одинаковы, а по передней составляли 1,5–2 см. Обе спицы равномерно натягивают двумя спицнатягивателями.

При монтаже дистального кольца необходимо, чтобы расстояния от его наружного края по передней и внутренней поверхностям голени до центральной оси большеберцовой кости были равными соответствующим расстояниям в проксимальном кольце. Для этого двумя тонкими длинными иглами измеряют расстояния от края верхнего кольца до большеберцовой кости по передней и внутренней поверхностям. Иглы вкалывают до кости и фиксируют у края кольца кровоостанавливающими зажимами. В соответствии с найденными расстояниями и с учетом вычисленной ранее поправки на разность расположения центральной оси на уровне дистального и проксимального контуров устанавливают дистальное кольцо и крепят к спицам. Вблизи места перелома устанавливают еще 2 кольца и соединяют их стержнями с винтовой нарезкой друг за другом. Обычно каждую пару колец соединяют четырьмя стержнями, равномерно размещенными по окружности. После этого скелетное вытяжение снимают, спицу из пятки удаляют. На операционном столе делают контрольную рентгенографию. С учетом выявленного смещения костных отломков через их концы на уровне промежуточных колец во фронтальной плоскости проводят по одной спице с упорной площадкой, как правило, с противоположных сторон.

Если плоскость излома кости расположена фронтально, то сближение костных отломков и их встречно-боковую компрессию достигают натяжением репозиционных спиц спицнатягивателями за оба конца, предварительно изогнув их дугообразно навстречу друг другу.

При расположении линии излома в сагиттальной плоскости сближение костных отломков и их компрессию осуществляют натяжением спиц с упорными площадками за концы, противоположные

им. Вторые концы спиц фиксируют зажимами к кольцу только перед окончанием натяжения. При поперечных и близких к ним плоскостях излома, когда имеется торцевой упор костных отломков, после устранения репозиционными спицами смещения по ширине и под углом осуществляют продольную компрессию. Легкую продольную компрессию осуществляют при косых и винтообразных переломах только после полного устранения смещения костных отломков по ширине, то есть перерастяжения костных отломков должно быть устранено при любой форме излома большеберцовой кости.

Для постоянного натяжения репозиционно-фиксационных спиц концы их можно крепить не к плоскости дополнительных колец, а к «флажкам» или угольникам с помощью дистракционных зажимов.

Простые метафизарные переломы. Особенностью метафизарных переломов является то, что один из костных отломков всегда короткий и расположить два кольца на нем обычно не представляется возможным. Поэтому для усиления жесткости фиксации через короткий костный отломок проводят не 2, а 3 перекрещивающиеся спицы. Их фиксируют к одному кольцу. Уровень проведения спиц максимально приближен к соответствующему суставу. Когда позволяют условия, третью спицу проводят не в плоскости первых двух, а чуть выше или ниже их и крепят к консольным планкам. Обычно эта спица имеет упорную площадку, которую располагают со стороны вероятного смещения костных отломков. Через метафиз длинного костного отломка проводят две перекрещивающиеся спицы, а через противоположный конец — еще одну с упорной площадкой. Аппарат состоит в таких случаях из трех колец.

Мелкооскольчатые переломы. Наличие множества мелких осколков в зоне перелома не позволяет создать между костными отломками ни продольной, ни встречно-боковой компрессии. Это в значительной степени снижает фиксационные свойства аппарата. Для усиления жесткости фиксации при таких переломах через каждый из костных отломков проводят по 2 пары перекрещивающихся спиц (рис. 101). Их фиксируют к четырем кольцам и натягивают. Продольной дистракцией или компрессией между системами колец задают нужную длину голени. Имеющееся смещение костных отломков по ширине устраняют либо плоскостными репозиторами, либо вынесением концов стержней на планки с соблюдением правила параллельности продольных осей аппарата и костных отломков. Описанными в предыдущей главе приемами устраняют и другие имеющиеся смещения.

Множественные переломы. Проведение основных спиц и фиксацию к ним колец аппарата осуществляют так же, как и при простых поперечных переломах. Оба кольца соединяют между собой телескопическими стержнями с помощью пластинчатых при-

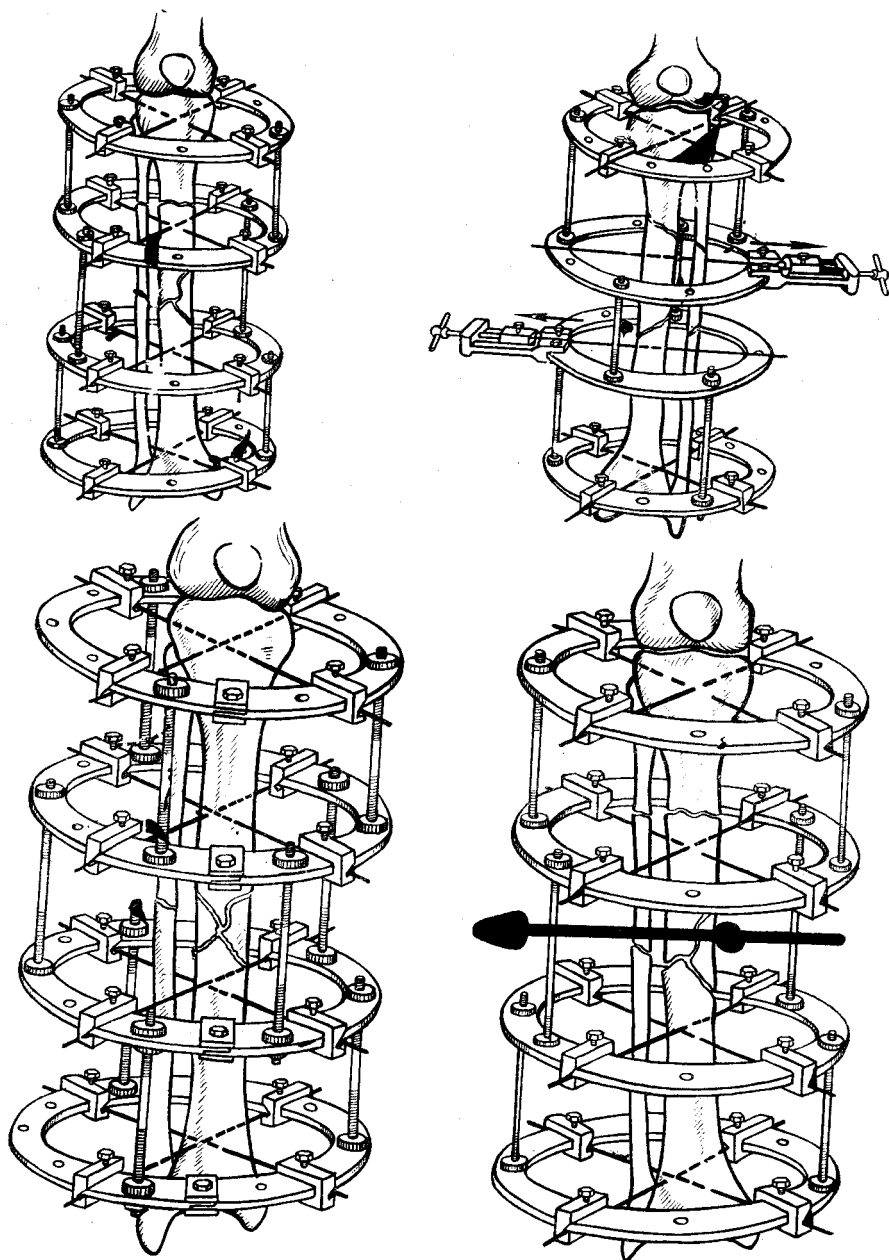


Рис. 101. Схемы компоновки аппарата Илизарова при множественных, мелко- и крупноскольчатых переломах большеберцовой кости

ставок. Последующая тактика зависит от количества и характера переломов большеберцовой кости. С целью окончательной репозиции и усиления жесткости фиксации через каждый промежуточный фрагмент проводят дополнительные спицы. Количество спиц и расположение их должно быть в строгом соответствии с характером каждого перелома и расположением плоскости его излома. Принцип достижения стабильной фиксации и компрессии остается таким же, как и при изолированных переломах.

Крупнооскольчатые переломы. Чаще всего это так называемые бамперные переломы. Порядок остеосинтеза при таких переломах такой же, как и при простых поперечных или мелкооскольчатых переломах. Костные отломки фиксируют в 4 кольцах и репонируют описанными способами. После этого между ними создают небольшое (до 0,5 см) перерастяжение. Крупный треугольный промежуточный осколок по возможности репонируют давлением на него через кожу пальцами или шилом. Во вправленном положении через него проводят спицу с упорной площадкой. Концы ее фиксируют к консольным планкам и создают боковую компрессию. После этого перерастяжение костных отломков полностью устраняют.

Простые открытые переломы. В зависимости от тяжести повреждения и общего состояния больного оперативное вмешательство производят под общим наркозом или внутрикостной анестезией. Более предпочтительно, на наш взгляд, при обработке открытых переломов прибегать к общему наркозу, позволяющему произвести вмешательство в спокойной обстановке и более радикально. Наложение же жгута на конечность хотя и уменьшает кровопотерю, но в то же время затрудняет и без того сложную дифференциацию кровоснабжающихся мягких тканей от некровоснабжающихся. Характер хирургической обработки открытого перелома определяется теми патологическими изменениями, которые обнаружатся в ране.

После хирургической обработки при обширном повреждении мягких тканей и обнажении области перелома на значительном протяжении костные отломки репонируют в ране до зашивания ее и временно фиксируют одной-двумя спицами, проведенными через оба костных отломка (диафиксация). В остальных случаях репозицию осуществляют с использованием аппарата после ушивания раны, то есть рассечение здоровых тканей осуществляют только для более радикального иссечения поврежденных, но не для доступа к перелому с целью репозиции. Принципы закрытой репозиции и стабильной фиксации костных отломков при простых открытых переломах такие же, как и при закрытых. При поперечных переломах стабилизации костных отломков достигают с помощью продольной компрессии, при косых и винтообразных — встречно-боковой,¹ с помощью дополнительных дугообразно изогнутых спиц или спиц с упорными площадками. В случаях мелкооскольчатых переломов костные отломки фиксируют системами колец с четырьмя

парами перекрещивающихся спиц. В каждом конкретном случае аппарат собирают из двух, трех и более колец в зависимости от локализации и характера излома кости. Во всех случаях необходимо избегать проведения дополнительных репозиционно-фиксационных спиц через область перелома. При открытой репозиции после наложения аппарата диафиксирующие спицы удаляют.

Огнестрельные и множественные переломы с обширным размождением мягких тканей. При множественных переломах с обширным размождением мягких тканей, когда ближайший прогноз в отношении нагноения раны все еще остается непредсказуемым, чрескостный остеосинтез, безусловно, является методом выбора. Хирургическую обработку раны мягких тканей и кости также начинают после туалета кожи и наложения скелетного вытяжения за пяточную кость на операционном столе. После окончания ее через метафизы берцовых костей проводят по три перекрещивающихся спицы, которые с соблюдением правила параллельности продольных осей аппарата и костных отломков фиксируют к двум кольцам и натягивают. Кольца соединяют четырьмя телескопическими стержнями и осуществляют легкую продольную distraction. Накладывают асептические повязки. В таком варианте остеосинтеза конечность полностью доступна для наблюдения и перевязок, костные отломки достаточно хорошо фиксированы и репозированы. В области перелома нет никаких инородных тел, возможно проведение любых лечебных манипуляций от физиотерапии до ранних секвестр- и некрэктоми с пересадкой кожи, В последующем после стихания острых явлений и ликвидации угрозы остеомиелита жесткость фиксации может быть усилена проведением дополнительных спиц и установкой необходимых наружных опор. Пострадавший все это время остается мобильным и может себя полностью обслуживать.

Тяжелые открытые переломы с обширным дефектом мягких тканей и нарушением жизнеспособности дистального отдела конечности. Среди открытых переломов длинных трубчатых костей в мирное время доминируют переломы костей голени, а среди них не менее трети занимают тяжелые переломы, сопровождающиеся обширным повреждением кости с размождением мягких тканей. Положение усугубляется еще и тем, что продолжается отмеченный еще в 1967 г. И. Л. Крупко кризис устоявшейся системы профилактики раневой инфекции, так как одно из главных звеньев в этой системе — антибиотики — не оправдали возлагавшихся на них надежд. На первый план, как и ранее, вновь выступила первичная хирургическая обработка раны. Однако ее принципы при тяжелых травмах всегда вступают в известное противоречие с необходимостью одновременного анатомо-функционального восстановления поврежденной конечности, так как радикализм при хирургической обработке костной и мягкотканной ран препятствует сращению, а излишнее сберегательное отношение к поврежденным тканям

чревато развитием инфекции. Таким образом, возникает порочный круг, разорвать который с помощью традиционных методов лечения удается далеко не всегда.

Наши исследования в этом направлении привели к разработке ряда новых-методик лечения тяжелых открытых переломов, позволяющих в определенной мере решить некоторые важные аспекты этой проблемы. В частности, эти методики предусматривают возможность решения следующих задач: сократить показания к свободной трансплантации мягких тканей и кости; сократить показания к ампутации конечности при больших дефектах магистральных артерий; уменьшить вероятность развития инфекции; уменьшить сроки и этапы лечения.

Для замещения соразмерных дефектов костной и мягких тканей на протяжении до 4 см используют методику последовательного применения компрессии и distraction (чрескостный монолокальный последовательный компрессионно-distractionный остеосинтез). При этом после хирургической обработки края раны мягких тканей и концы отломков сближают до контакта и в течение 7—8 дней осуществляют компрессию, а затем дозированную distraction до восстановления длины конечности.

В тех случаях, когда дефект мягких тканей и кости превышает 4 см или distraction зоны перелома по какой-либо причине нежелательна, применяют чрескостный билокальный синхронный компрессионно-distractionный остеосинтез.

Если дефект костной ткани значительно превышает дефект мягких тканей, то вначале производят частичное сближение костных отломков до соединения краев раны мягких тканей, а затем замещают дефект кости за счет удлинения одного из костных отломков (чрескостный билокальный последовательный компрессионно-distractionный остеосинтез).

Если имеется только дефект мягких тканей, то осуществляют временное дублирование костных отломков до возможности зашивания раны мягких тканей без натяжения. После образования мягкотканного рубца через 7—8 дней производят дозированную distraction до восстановления длины конечности (чрескостный монолокальный distractionный остеосинтез). Эту же методику временного дублирования концов костных отломков применяют и при сопутствующем повреждении магистральных сосудов и нервов.

Приведенные способы лечения открытых многооскольчатых переломов длинных трубчатых костей перед апробацией в клинике прошли испытание в условиях эксперимента на 78 собаках. Сравнительное исследование (А. М. Хелимский и соавт., 1976; Г. Г. Иванов и соавт., 1976; Г. А. Илизаров и соавт., 1977) показало целесообразность и определенные преимущества радикальной первичной хирургической обработки раны при, тяжелых открытых переломах костей

голену с последующим замещением дефекта кости и мягких тканей путем чрескостного остеосинтеза. Предложенные способы лечения позволяют соединить в рамках одной операции радикальное иссечение, предупреждающее инфекцию, и восстановление целостности и длины кости без свободной кожной и костной пластики.

Особенности чрескостного остеосинтеза у детей и стариков. Как и любой метод лечения переломов костей, чрескостный остеосинтез имеет свои возрастные границы и связанные с ними особенности применения, показания и противопоказания.

У детей чрескостный остеосинтез может быть применен не ранее 5-летнего возраста. Он показан при всех открытых и инфицированных переломах; закрытых переломах с обширным подкожным разможением мягких тканей; множественных и многооскольчатых переломах; неудерживающихся после репозиции переломах при консервативном лечении; неподдающихся ручной репозиции; при переломах, сочетающихся с повреждением внутренних органов; несросшихся и неправильно срастающихся переломах. Противопоказанием для чрескостного остеосинтеза служат закрытые переломы без смещения костных отломков, шок, выраженные нарушения психики, распространенная пиодермия.

Основной особенностью чрескостного остеосинтеза у детей является применение минимального числа спиц и наружных опор. Обычно для репозиции и фиксации бывает достаточно двух кольцевых опор, соединенных телескопическими стержнями. Это обусловлено большими репаративными возможностями костной ткани у детей и соответственно меньшей строгостью требований при репозиции костных отломков. Кроме того, желателен применение облегченных наружных опор из сплавов титана или текстолита, а также спиц меньшего диаметра.

Показанием к чрескостному остеосинтезу у пациентов пожилого и старческого возраста служат практически все виды открытых и инфицированных переломов, застарелые и неправильно срастающиеся переломы, закрытые переломы, показанные для оперативного лечения или применения скелетного вытяжения. Противопоказанием служит нарушение психики, заболевания внутренних органов в стадии суб- или декомпенсации, невозможность локомоции до травмы, выраженный остеопороз костей.

Из-за остеопороза перекрещивающиеся спицы в области метафизов проводят в разных плоскостях, а концы их фиксируют к противоположным плоскостям колец. Часто возникает необходимость проведения не двух, а трех спиц на одном уровне. Для предупреждения прорезывания применяют спицы с большей площадью упоров. Ввиду большой смещаемости мягких тканей для предупреждения инфицирования показана фиксация их гамачками. Наружные опоры также желателен изготавливать из легких титановых сплавов.

Переломы бедренной кости

Показания и противопоказания. Чрескостный остеосинтез аппаратом Илизарова может быть применен при любом характере излома диафиза бедренной кости на всех уровнях. Он показан во всех случаях, когда по общепринятым представлениям следует применить скелетное вытяжение или оперативный остеосинтез. Нижняя возрастная граница — 6—7 лет, верхняя — в зависимости от состояния больного. Нарушения психики, а иногда и выраженная лабильность ее служат абсолютным противопоказанием для применения наружного чрескостного остеосинтеза. Кроме того, противопоказанием к чрескостному остеосинтезу является также тяжелое общее состояние больного, субкомпенсированные заболевания внутренних органов, выраженное ожирение и гнойничковые заболевания кожи. В последнем случае остеосинтез может быть проведен после соответствующего лечения.

Предоперационная подготовка больных как местная, так и общая не имеет каких-либо специфических особенностей. Выбор метода обезболивания зависит от общего состояния больного, возраста, тяжести травмы, наличия сопутствующих заболеваний и повреждений. Чаще всего чрескостный остеосинтез проводят под общим наркозом (особенно у детей), реже применяют местную анестезию с нейрорептаналгезией или перидуральную анестезию.

Инструменты. Комплектацию аппарата осуществляют индивидуально в зависимости от уровня перелома, характера излома кости. При переломах в нижней трети бедренной кости аппарат комплектуют из колец, средней и верхней трети — из дуг и колец. Диаметр их подбирают в соответствии с размерами сломанной кости. Длину стержней с винтовой нарезкой выбирают с учетом будущего положения наружных опор. Для этого на рентгенограммах сломанного бедра отмечают места будущего проведения основных и дополнительных спиц и проводят замеры металлической линейкой с учетом смещения костных отломков по длине. Одновременно составляют план остеосинтеза, определяют его характер и последовательность.

Для централизованного соединения дуг и колец между собой стержнями подбирают соответствующей длины планки с боковым креплением, болты и гайки. Кроме индивидуально подобранного и проверенного аппарата, как уже отмечалось, на монтажном столе операционной сестры должен быть полный набор инструментов и других комплектующих деталей, которые могут потребоваться при изменении плана остеосинтеза.

Простые (поперечные, косые, винтообразные) переломы диафиза. Больных укладывают на спину на операционный стол крестцом на тазовую подставку, вставляют промежностный упор. За стопу неповрежденной конечности осуществляется винтовое вытя-

жение. Панели операционного стола из-под нижних конечностей опускают. Операционное поле обрабатывают антисептиками. На стопу и голень надевают стерильный бахил. Через мышелки бедра во фронтальной плоскости на 2—3 см выше щели коленного сустава проводят спицу. К ней фиксируют дугу, за которую осуществляют скелетное вытяжение возрастающими грузами до выравнивания длины бедер. Обеим нижним конечностям придают положение отведения— ПО—120° к биспинальной линии и 10—15° наружной ротации. Скелетным вытяжением на операционном столе устраняют все грубые смещения костных отломков и делают контрольную рентгенографию в двух проекциях. При необходимости осуществляют коррекцию положения костных отломков. Окончательной репозиции достигают с помощью аппарата.

Бриллиантовым зеленым намечают проекцию бедренной артерии по способу В. В. Кованова и А. А. Травина (1983), нервов, вен, а также место перелома и уровни предполагаемого проведения спиц в соответствии с ранее намеченным планом.

Электродрелью проводят основные перекрещивающиеся спицы через дистальный и проксимальный метафизы бедренной кости.

Порядок проведения верхних спиц. Указательным пальцем одной руки нащупывают пульсовую толчок бедренной артерии в бедренном треугольнике. Отступя на 1 см кнаружи под углом 15° к сагиттальной плоскости на уровне малого вертела вкалывают иглу-проводник до упора в переднюю поверхность бедренной кости. В иглу вводят спицу и электродрелью проводят через кость и мягкие ткани. Иглу снимают, а спицу вбивают молотком дальше так, чтобы над кожей остался кончик ее, длиной 5 см. Крампонными щипцами сразу у кожи по задне-наружной поверхности бедра на спице делают штыкообразный изгиб со ступенькой 2—3 мм. Тягой за передний конец спицы штыкообразный изгиб погружают под кожу до упора в бедренную кость. Под углом в 30° к ранее проведенной спице и перпендикулярно бедренной кости проводят вторую спицу через проводник. Спицы фиксируют к дуге аппарата и равномерно натягивают двумя спицнатягивателями за передние концы. С помощью стержней на 10 см дистальнее монтируют вторую дугу. В плоскости ее с передне-наружной поверхности бедра под углом 15° к сагиттальной плоскости проводят спицу с упорной площадкой. Режущий край ее должен иметь специальную, перьевую заточку. Спицу фиксируют к дуге и не натягивают.

Порядок проведения дистальных спиц. При полном разгибании голени на 5 см выше щели коленного сустава производят вкол спицы по задне-наружной поверхности бедра перпендикулярно к оси дистального костного отломка и под углом в 30° к фронтальной плоскости. После прохождения спицы через первую кортикальную пластинку вращение останавливают. Голень сгибают под углом в 90°. После этого спицу проводят далее на малых оборотах через

вторую кортикальную пластинку. Под углом в 60° к этой спице в той же плоскости проводят вторую спицу с передне-наружной поверхности бедра до прохождения первой кортикальной пластинки. Сверление останавливают, голень полностью разгибают, а спицу проводят дальше до выхода на задне-внутреннюю поверхность бедра. Если угол перекреста увеличить, то спицы будут проходить через сухожилие четырехглавой мышцы бедра, надколенную слизистую сумку, сухожилия задней группы бедра мышц. Это отрицательно сказывается на функции коленного сустава в послеоперационный период. С этой же целью все проксимальные спицы проводят в положении сгибания в коленном суставе. При уменьшении угла перекреста дистальных спиц соответственно уменьшается и жесткость фиксации, костного отломка.

Вблизи конца дистального костного отломка во фронтальной плоскости проводят третью спицу с упорной площадкой с наружной стороны. Стержнями монтируют второе кольцо, к которому фиксируют фронтальную спицу. Обе репозиционно-фиксационные спицы должны располагаться максимально близко к концам костных отломков, но вне гематомы. Это диктуется тем, что при расположении их у концов костных отломков значительно облегчается последующая репозиция и усиливается жесткость фиксации. С другой стороны, прохождение спиц через гематому опасно в смысле развития инфекции. Поэтому в каждом конкретном случае уровень проведения репозиционных спиц следует определять индивидуально.

Системы дуг и колец соединяют друг с другом стержнями с винтовой нарезкой. Из-за несовпадения их диаметров дистальные концы стержней крепят к одному из колец с помощью планок. Длина их должна быть такой, чтобы соблюсти принцип параллельности продольных осей аппарата и костных отломков. Для этого так же, как и при переломах костей голени, применяют метод чрескостной локации костных отломков иглами в двух взаимно перпендикулярных плоскостях с учетом поправки на разность в толщине бедренной кости на измеряемых уровнях.

После монтажа аппарата скелетное вытяжение снимают и на операционном столе делают рентгенографию бедра в передне-задней и боковой проекции. При точной репозиции осуществляют продольную компрессию до полного контакта костных отломков. Репозиционно-фиксационные спицы натягивают спиценатягивателями одновременно за оба конца. Если на рентгенограммах выявится неполная репозиция, то смещение устраняют аппаратом. Предварительно репозиционные спицы высвобождают из зажимов.

Окончательная репозиция при угловом смещении. Варусная деформация может быть устранена одним из следующих способов.

1. Натяжением дистальной репозиционной спицы спиценатягивателем за внутренний ее конец, противоположный упорной пло-

щадкѐ, при условии, что перемещаемый во фронтальной плоскости проксимальный конец дистального костного отломка встретит на своем пути проксимальный отломок и увлечет его за собой. После выравнивания оси бедра натягивают наружный конец дистальной спицы вторым спицнатягивателем и спицу фиксируют зажимами к кольцу. Проксимальную репозиционную спицу, перемещившуюся вместе с костным отломком кнутри, натягивают одновременно двумя спицнатягивателями и фиксируют к дуге зажимами.

2. Если плоскость излома кости обратная, то устранение варусной деформации осуществляют натяжением проксимальной репозиционной спицы. Для этого концы спицы перемещают кнутри на необходимую величину. При этом спица дугообразно изгибается. Устанавливают два спицнатягивателя. Равномерным вращением натяжных винтов обоих спицедержателей спицу выпрямляют и перемещают дистальный конец проксимального костного отломка кнутри. Одновременно с ним перемещают и конец дистального костного отломка. После выпрямления оси бедра проксимальную спицу крепят к дуге зажимами. Дистальную репозиционную спицу равномерно натягивают двумя спицнатягивателями в новом положении и фиксируют зажимами к кольцу.

3. Варусная деформация может быть устранена одновременным натяжением обеих репозиционных спиц, когда расположение плоскости излома кости не позволяет устранить деформацию одним из первых двух способов. При этом равномерное перемещение концов костных отломков кнутри осуществляют совокупностью обоих описанных приемов. Проксимальный костный отломок перемещают натяжением дугообразно изогнутой спицы, а конец дистального -- натяжением за внутренний конец спицы с упорной площадкой. Важно, чтобы перемещение кнутри концов обоих костных отломков происходило одновременно и на одинаковую величину. Несоблюдение этого правила вместе с устранением углообразной деформации приведет к возникновению смещения костных отломков по ширине.

Реже встречающуюся вальгусную деформацию устраняют следующими способами.

1. Натяжением проксимальной репозиционной спицы, когда плоскость излома кости позволяет это осуществить без опасности смещения костных отломков по ширине. Методика устранения деформации такая же, как и при устранении варусной, за исключением того, что концы спицы перемещают на соответствующее расстояние не внутрь, а кнаружи.

2. При той же плоскости излома вальгусную деформацию можно устранить и перемещением кнаружи дистальных концов стержней с помощью пластинчатых приставок.

3. При поперечных переломах, а также при косых и винтообразных, когда плоскость излома кости не позволяет устранить вальгусную деформацию одним из двух вышеописанных способов, эле-

дует рядом с дистальной репозиционно-фиксационной спицей во фронтальной плоскости провести вторую с внутренней поверхности бедра, чтобы упорная площадка спицы также была на внутренней поверхности. Натяжением за наружный конец спицы перемещают дистальный костный отломок и тем самым устраняют вальгусную деформацию.

Рекурвационную и антекурвационную деформацию устраняют одним из вышеперечисленных способов с той лишь разницей, что направление корригирующего усилия должно находиться в сагитальной плоскости.

Следует отметить, что описанными способами можно устранять лишь небольшие угловые смещения костных отломков в пределах 10—15°. При более выраженных смещениях следует тут же перепровести дистальную или проксимальную пару спиц с учетом имеющейся деформации.

Если по какой-либо причине перепровести перекрещивающиеся спицы затруднительно (неудовлетворительное обезболивание, затянувшаяся операция, больная снята с операционного стола, не сделан рентгенологический контроль и смещение костных отломков обнаружено поздно и т. д.), то угловая деформация более, чем 10—15°, может быть устранена заменой сплошных телескопических стержней шарнирными. Шарнирный стержень собирают следующим образом. Берут два телескопических стержня несколько меньшей длины, чем костные отломки бедренной кости. На концы втулок навинчивают планки с торцевым креплением. Обе планки соединяют друг с другом болтом и гайкой. Таким образом образуется стержень с одношюкостным шарниром. Заготавливают три таких стержня и ими поочередно заменяют сплошные телескопические стержни. Шарнирные стержни устанавливают таким образом, чтобы центры шарниров располагались на уровне перелома, а оси их были параллельны друг к другу и перпендикулярны к плоскости деформации. После перестановки стержней слегка расконтрагируются болты шарниров. Дистальное кольцо по оси шарниров разворачивают на необходимый угол. Вместе с ним проходит и коррекционный разворот костного отломка. Болты шарниров туго законтрагируют.

Комбинированная угловая деформация. Окончательную репозицию при комбинированных угловых деформациях (варусная и антекурвационная, варусная и рекурвационная, вальгусная и антекурвационная, вальгусная и рекурвационная) осуществляют двумя путями: поэтапным устранением каждого вида смещения или одновременным устранением комбинированного углового - смещения установкой на стержнях шаровых шарниров. В соответствии с данными рентгенологического исследования, к нижней дуге и верхнему кольцу по наружной или передней поверхности в проекции бедренной кости прикрепляют шарнирами два стержня, которые имити-

руют истинное положение костных отломков. Развинчивают наружные гайки на стержнях системы дуг и колец, руками устанавливают под углом друг к другу так, чтобы стержни, имитирующие костные отломки, были смещены по оси, ширине, а если надо, то и по периферии. В корригированном положении стержни с шаровыми шарнирами контргаят. Наличие плавающих сферических шайб не приводит к их деформации.

Окончательная репозиция при смещении отломков по ширине. При смещении костных отломков по ширине более, чем на 1 см, следует после натяжения всех спиц дистальные концы стержней с помощью планок с боковым креплением переместить от своего первоначального положения в сторону смещения дистального отломка и на величину, равную смещению. После законтргайвания стержней происходит точная репозиция.

При смещении костных отломков по ширине менее, чем на 1 см, устранить его можно встречным перемещением этих отломков в необходимом направлении так же, как и при устранении угловой деформации. Этим же приемом создают и встречно-боковую компрессию при косых и винтообразных переломах.

Смещение по ширине во фронтальной и сагиттальной плоскостях более точно и дозированно можно устранить установкой плоскостных репонаторов. Для этого передний и задний стержни, соединяющие систему дуг и колец, поочередно заменяют плоскостными репонаторами. Снимают и наружный стержень. В соответствии с данными рентгенологического исследования, систему колец вместе с дистальными костными отломками по сухарям репонаторов дозированно перемещают в нужном направлении вначале в одной, затем в другой плоскости.

В корригированном положении дуги и кольца вновь поочередно соединяют резьбовыми стержнями с помощью планок, а плоскостные репонаторы снимают.

Окончательная репозиция при ротационных смещениях костных отломков. Главная трудность устранения ротационных смещений костных отломков заключается в том, что в настоящее время мы не располагаем точными методами определения величины этого смещения. Поэтому в каждом конкретном случае приходится исходить из косвенных признаков (клинических и рентгенологических). В функциональном отношении, как показывает опыт, небольшие ротационные смещения при правильной оси и длине конечности легко компенсируются ротационными движениями в тазобедренном суставе. Однако, учитывая необходимость плотного контакта костных отломков по всей плоскости излома, даже незначительное ротационное смещение является непреодолимой преградой для точной репозиции. И несмотря на кажущееся рентгенологически идеальное сопоставление костные отломки на самом деле контактируют лишь в отдельных точках. Этим обстоятельством, по-види-

тому, можно объяснить тот факт, что сроки сращения при, казалось бы, однотипных переломах, одинаковом методе лечения и послеоперационном течении сильно варьируют. Устранить смещение костных отломков по периферии при наложении аппарата можно одним из следующих способов.

1. Не снимая вытяжения, расслабить зажимы всех дистальных спиц. За дугу для скелетного вытяжения осторожно повернуть дистальный костный отломок в нужную сторону и на необходимую величину. После этого зафиксировать спицы к кольцам в новом положении и натянуть их. При этом, конечно, не исключена возможность смещения в другой плоскости.

2. Более надежно и точно ротационное смещение можно устранить с помощью шаровых шарниров. Предварительно, для контроля, на одну из дуг и кольцо устанавливают стержни, имитирующие положение костных отломков и позволяющие визуально контролировать величину и направление перемещения дистального костного отломка при репозиции.

3. В тех случаях, когда с момента перелома прошло значительное время и ручная репозиция затруднительна, необходимо в дистальном кольце, к которому фиксированы телескопические стержни, смонтировать из деталей аппарата ротационное устройство. Затем с помощью кронштейнов прикрепить к ним соединительные планки стержней. С помощью этого устройства дистальное кольцо, а вместе с ним и дистальный костный отломок можно повернуть вокруг продольной оси бедра в нужную сторону и на необходимый угол.

При сочетании различных смещений применяют различные комбинации способов репозиции.

При оскольчатых переломах для усиления жесткости фиксации через каждый из костных отломков проводят по две пары перекрещивающихся спиц. Уровни проведения этих спиц зависят от локализации перелома. Дистальные спицы в натянутом состоянии фиксируют, как правило, к двум кольцам, а проксимальные — к дугам. Дуги и кольца попарно и между собой соединяют стержнями. Снимают скелетное вытяжение (рис. 102). Дистракцией или компрессией выравнивают длину бедер. После контрольной рентгенографии оставшееся смещение костных отломков по ширине устраняют перестановкой дистальных концов телескопических стержней на соответствующей длины планке или плоскостном репозиторе, под углом — коррекционным разворотом систем аппарата с помощью плоскостных или шаровых шарнирных стержней, по периферии — установкой деротационных устройств.

Крупные осколки через 10—14 дней после стихания острых явлений подтягивают к своему ложу спицами с упорными площадками. Эти спицы проводят под местной анестезией в любом необходимом направлении с учетом топографии сосудов и нервов.

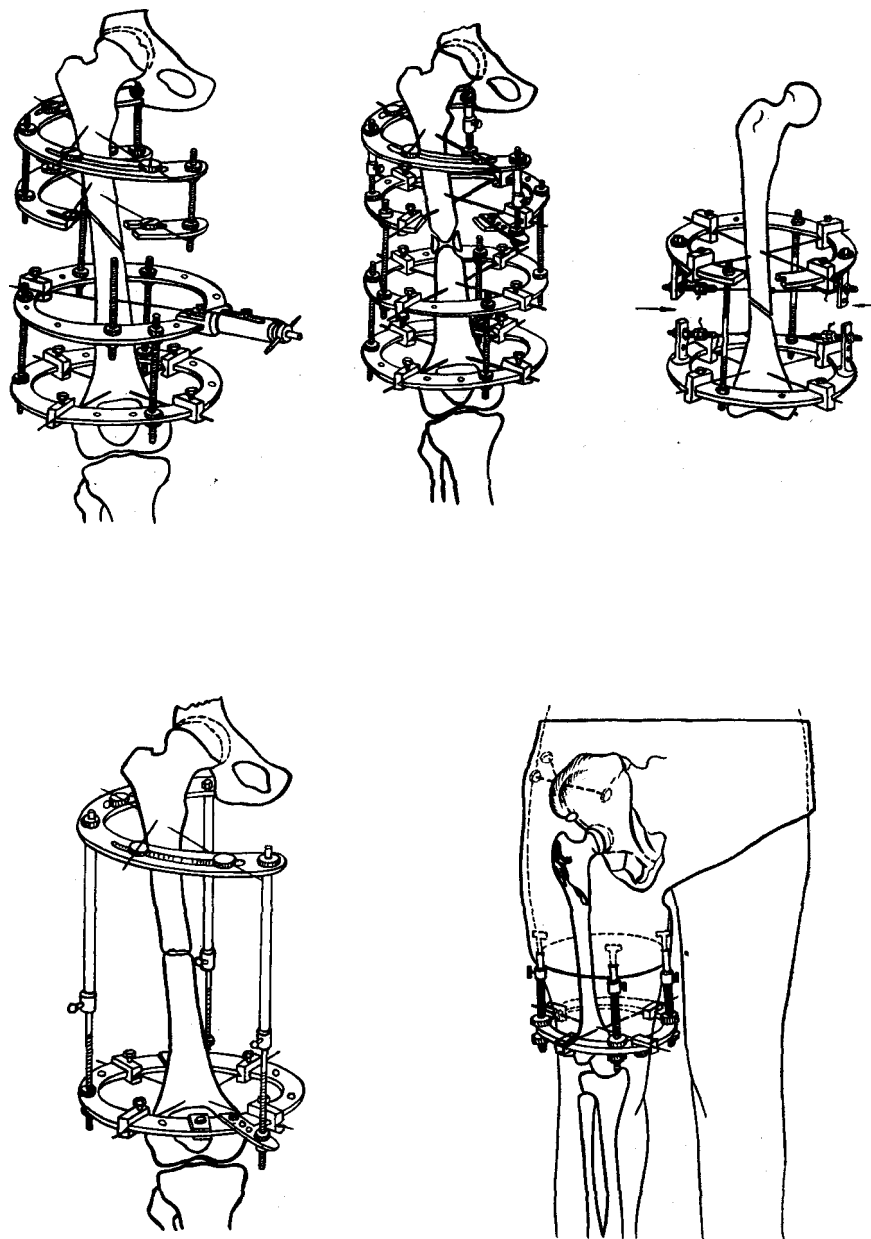


Рис. 102. Схемы компоновки аппарата Илизарова при переломах бедра

Переломы нижней трети бедра. Наиболее типичным смещением, обуславливающим трудность лечения таких переломов консервативными методами, является трудно репозируемое опрокидывание дистального костного отломка кзади. Поэтому при чрескостном остеосинтезе надмышечковых переломов имеются свои особенности. После укладки больного на операционный стол через дистальный метафиз бедра во фронтальной плоскости проводят спицу. Ее закрепляют не в дуге для скелетного вытяжения, а в кольце аппарата. За кольцо осуществляют скелетное вытяжение возрастающими грузами до небольшого перерастяжения. Тросики для вытяжения крепят к кольцу таким образом, чтобы последнее установилось вертикально. Делают контрольную рентгенографию. Перед этим исследованием придают голени положение сгибания. Уточнив величину рекурвации, на том же уровне, что и первая спица, проводят две перекрещивающиеся спицы по обычной методике, строго перпендикулярно оси дистального костного отломка. При этом передние концы спиц будут располагаться проксимальнее кольца, а задние — дистальнее. Не снимая вытяжения, кольцо осторожно поворачивают вокруг фронтальной спицы до контакта с перекрещивающимися. В таком положении спицы фиксируют к кольцу и натягивают. Для фиксации спиц к кольцу перед остеосинтезом необходимо передние и задние зажимы установить прорезями в разные стороны. Выведение кольца в вертикальное положение приводит к коррекционному развороту дистального костного отломка. Выше уровня перелома (на 8—10 см) проводят еще две перекрещивающиеся спицы, которые в натянутом состоянии фиксируют ко второму кольцу. Проксимальное кольцо устанавливают симметрично дистальному с помощью измерительных игл. Кольца соединяют четырьмя стержнями со сплошной винтовой нарезкой. Вытяжение снимают. Если наступила полная репозиция, осуществляют продольную компрессию. При неполной репозиции через концы обоих костных отломков во фронтальной плоскости проводят еще по одной репозиционно-фиксационной спице с упорной площадкой. Упорные площадки при этом располагают соответственно имеющемуся смещению. Донцы спиц фиксируют к планкам с торцевым упором, которые прикручивают к соответствующим кольцам. Натяжением этих спиц производят окончательную коррекцию. Продольной компрессией достигают плотного контакта между костными отломками.

Через- и межвертельные переломы у лиц пожилого и старческого возраста. Начало остеосинтеза обычное. Больного укладывают на операционный стол с тазовой подставкой и промежуточным упором. За мышелки осуществляют скелетное вытяжение и репозицию костных отломков. Через дистальный метафиз бедра проводят две перекрещивающиеся спицы и фиксируют их в кольце. Затем, после контрольной рентгенографии во вправленном положении, через большой вертел (при межвертельных переломах) или немного

дистальнее через оба костных отломка (при чрезвертельных переломах) проводят еще одну спицу с упорной площадкой спереди. Ее проводят в направленной с передне-внутренней поверхности бедра к задне-наружному под углом 15° к сагитальной плоскости. На спицы нанизывают салфетки, смоченные спиртом. Накладывают гипсовый тугор с тазовым поясом до реберной дуги, в который вгипсовывают и спицу. Концы ее над гипсом загибают, зажимают фиксаторами и закрывают гипсовыми бинтами. В бедренную часть тугора, доходящую до нижней трети бедра, вгипсовывают три коротких телескопических стержня с Т-образными концами. Резьбовые концы стержней вставляют в отверстие кольца и зажимают гайками. После отвердевания гипса скелетное вытяжение снимают. По стержням осуществляют distraction. Со второго дня после операции больной может вставать и ходить с помощью костылей. Консолидация костных отломков наступает в обычные сроки.

Тяжелые открытые, многооскольчатые и множественные переломы. Чрескостный остеосинтез простых открытых переломов такой же, как и закрытых. При обширном повреждении мягких тканей и большой опасности нагноения, повреждении бедренной кости на большом протяжении (многооскольчатые и множественные переломы) чрескостный остеосинтез бедра вначале проводят в минимальном объеме. По описанной методике через оба метафиза бедра проводят по две перекрещивающиеся спицы, которые фиксируют к дуге и кольцам аппарата. Вблизи установленных опор проводят еще по одной спице с упорной площадкой, которые фиксируют к консольным планкам. Дуга и кольцо соединяют телескопическими стержнями и осуществляют легкую distraction. Время наложения такого аппарата не превышает 15–20 мин. Этим достигают удовлетворительной репозиции и фиксации костных отломков без наличия инородных тел в области перелома, создают условия для благоприятного заживления раны мягких тканей. В последующем жесткость фиксации и качество репозиции могут быть улучшены проведением дополнительных спиц и установкой дополнительных наружных опор.

Такую тактику поэтапного наложения аппарата применяют также при тяжелом общем состоянии больного, наличии сопутствующих повреждений внутренних органов, переломов костей нескольких сегментов. Аналогичная компоновка аппарата (но как окончательная) применяется при переломах бедра у детей.

Переломы плечевой кости

Показания и противопоказания. Чрескостный остеосинтез аппаратом Илизарова при диафизарных переломах плечевой кости по мере овладения данной методикой лечения и послеоперационного ведения больных может стать ведущим.

Прямыми показаниями к чрескостному остеосинтезу аппаратом Илизарова являются открытые, огнестрельные переломы плечевой кости и переломы при множественной и сочетанной травме. Преимуществом чрескостного остеосинтеза при открытых диафизарных переломах плечевой кости перед другими является то, что спицы проводят вне зоны повреждения, а стабильная фиксация в аппарате способствует заживлению раны и сращению костных отломков. Кроме того, имеется возможность делать перевязки без нарушения фиксации костных отломков и уже в первые дни приступать к лечебной физкультуре. При множественной и сочетанной травме быстрое и малотравматичное сопоставление костных отломков, прочная их фиксация является важным моментом в комплексе протившоковых мероприятий и позволяет более быстро и успешно лечить другие повреждения.

При травматическом шоке чрескостный остеосинтез плечевой кости проводят сразу же после выведения больного из шока, так как остеосинтез является одним из элементов, предупреждающих дальнейшее его развитие.

Чрескостный остеосинтез показан, когда по общепринятым представлениям необходима открытая репозиция и оперативная фиксация костных отломков. Относительным показанием являются те случаи, когда лечение можно успешно провести и консервативными методами.

Прямым противопоказанием являются тяжелые сердечно-сосудистые и сердечно-легочные заболевания, старческое слабоумие, гнойничковые заболевания кожи, а также переломы у детей в возрасте до 6—7 лет.

Предоперационная подготовка и обезболивание. В зависимости от общего состояния больного, наличия сопутствующих заболеваний и повреждений, сопровождающихся травматическим шоком, проводят общехирургическую подготовку в необходимом объеме. Выявляют степень нарушения периферического кровообращения и иннервации, проводят рентгенологическое исследование. Туалет кожи плеча и прилегающих областей осуществляют перед операцией после обезболивания и наложения скелетного вытяжения.

Выбор обезболивания зависит от состояния больного и объема предстоящего вмешательства. Основным методом обезболивания является местное инфильтрационное обезболивание в местах предполагаемого проведения спиц. Можно также применять проводниковое обезболивание и общий наркоз.

Инструменты. В зависимости от локализации переломов, степени повреждения мягких тканей, подбор аппарата и инструментов может быть различным. Кольца аппарата и фигурные дуги следует брать такого размера, чтобы после наложения аппарата расстояние от кожных покровов до внутреннего края дуги (кольца) было не менее 1,5—2 см по всей окружности. Это предупреждает сдавлива-




Рис. 103. Фиксация верхней конечности в репозиционной приставке

представляет собой систему для скелетного вытяжения путем винтовой тяги. При низких переломах плечевой кости скелетное вытяжение накладывают за локтевой отросток. Вытяжение за мышелку предпочтительнее в том отношении, что при проведении спиц вблизи локтевого сустава возможно сгибание и разгибание предплечья. Тягой с помощью приставки устраняют грубое смещение по длине и периферии, которое контролируется пальпаторно. Смещение туловища в сторону вытяжения предотвращается прикрепляемой к краю стола в вертикальном положении приставкой-держателем, которая входит в комплект ортопедического стола. Направление тяги при скелетном вытяжении зависит от уровня перелома, величины и характера смещения костных отломков. Необходимо учитывать, что наибольшее отведение верхнего костного отломка происходит при высоких переломах. Поэтому при переломе в верхней трети плеча придают отведение в 90° , наружную ротацию в 20° (так как верхний костный отломок при всех видах переломов стремится повернуться кнаружи вокруг своей оси) и переднюю девиацию в $15-20^\circ$ при переломах на границе верхней и средней трети, когда линия перелома проходит под местом прикрепления большой грудной мышцы и наблюдается смещение

мягких тканей в послеоперационный период.

Помимо колец и дуг необходим полный набор других деталей и инструментов: зажимов, стержней со сплошной винтовой нарезкой различной длины, пластинчатых приставок, «флажков», дистракционных зажимов, болтов с прорезью для спиц, гаечных ключей, спиценатягивателей и т. д.

Методика чрескостного остеосинтеза. Больного укладывают на спину на операционный стол. С целью исключения дополнительной травмы транспортные иммобилизационные повязки (шина Крамера, гипсовая лонгета и т. д.) снимают на операционном столе после введения раствора новокаина в место перелома или дачи общего наркоза. На стороне поврежденной руки устанавливают репозиционную приставку, которая жестко соединена с операционным столом (рис. 103). Она

верхнего костного отломка кпереди во фронтальной плоскости. При сопутствующем повреждении лучевого нерва скелетное вытяжение и устранение грубых смещений необходимо проводить осторожно, чтобы избежать дополнительной травматизации. Затем с помощью контрольной рентгенографии оценивают положение костных отломков в двух стандартных проекциях.

Простые (поперечные, косые или винтообразные) переломы в средней трети плечевой кости. Аппарат комплектуется из четырех колец одного диаметра. Базисные перекрещивающиеся спицы проводят через диафиз плечевой кости на границе верхней и средней трети и на границе диафиза с дистальным метафизом.

Общим правилом проведения перекрещивающихся спиц через диафиз плечевой кости, а также диафизы других костей с малой толщиной коркового слоя, является необходимость проведения их на разных уровнях с фиксацией спиц к противоположным сторонам наружной опоры. Это необходимо для предупреждения ослабления механической прочности тонкой кости в плоскости проведения спиц и предупреждения возможных патологических переломов на этом уровне, тем более, что каналы от спиц при недостаточной устойчивости фиксации часто увеличиваются в диаметре, что еще более ослабляет прочность кости.

Порядок проведения дистальных спиц. Предплечье приводят в положение полного разгибания. С передне-наружной поверхности плеча перпендикулярно оси дистального костного отломка, под углом в $15-20^\circ$ к фронтальной плоскости вкалывают спицу до кости и на малых оборотах дрели без большого давления проводят через первую кортикальную пластинку. Вращение останавливают, а предплечью придают положение полного сгибания. После этого спицу проводят дальше до выхода на задне-внутренней поверхности. Вторую спицу вкалывают до кости на том же уровне с задне-наружной поверхности под углом в $15-20^\circ$ к фронтальной плоскости. После прохождения первой кортикальной пластинки предплечье разгибают и спицу проводят дальше до выхода на передне-внутренней поверхности. При проведении спиц помощник постоянно создает противоупор для предупреждения отклонения костного отломка от давления спицей. Наименьший угол перекреста спицами таким образом составляет $30-40^\circ$.

Порядок проведения проксимальных спиц. Одну из спиц проводят с передне-наружной поверхности плеча перпендикулярно оси костного отломка под углом в 45° к фронтальной плоскости, другую — с задне-наружной поверхности на передне-внутреннюю под углом в 90° к первой. При этом плечевая артерия остается кнутри от спицы. Предплечье при проведении спиц находится в положении разгибания.

Обе пары спиц фиксируют к двум кольцам и натягивают. Вначале устанавливают проксимальное кольцо, затем после локации

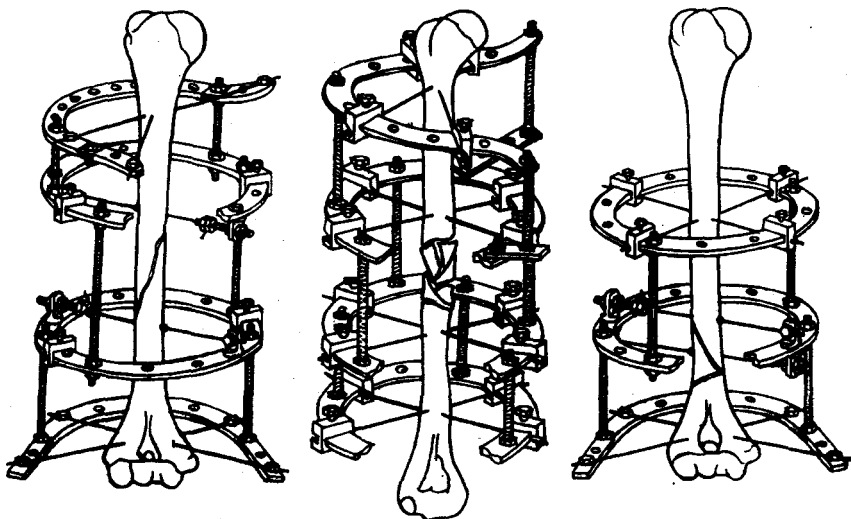


Рис. 104. Схемы компоновки аппарата Илизарова при переломах плечевой кости
 костных отломков иглами устанавливают дистальное кольцо. Устанавливают еще два промежуточных кольца и соединяют их между собой короткими стержнями с винтовой нарезкой. Промежуточные кольца устанавливают таким образом, чтобы их плоскости были вблизи концов костных отломков. Вытяжение снимают и на операционном столе делают рентгенографию в двух проекциях.

Если нет смещения костных отломков, при поперечном переломе через концы их на уровне дополнительных колец проводят по одной гладкой спице с передне-наружной поверхности на задне-внутреннюю. Спицы закрепляют в кольцах, натягивают и осуществляют продольную компрессию.

При косых и винтообразных переломах для создания встречно-боковой компрессии и окончательной репозиции костных отломков через концы их проводят по одной спице с упорной площадкой. Направление проведения спиц и расположение упорных площадок диктуется характером смещения костных отломков, расположением плоскости излома и анатомической безопасностью. Натяжением этих спиц устраняют смещение, создают встречно-боковую компрессию (рис. 104).

При мелкооскольчатых переломах схема чрескостного остеосинтеза такая же, но без компрессии.

Другие виды смещения устраняют по общим правилам чрескостного остеосинтеза.

Переломы в нижней трети. Аппарат комплектуют из трех колец. Базисные дистальные спицы проводят так же, как и при переломах в средней трети, но не через диафиз, а через метафиз.

Для повышения жесткости фиксации дистального отдела через него соответственно плоскости излома, проводят спицу с упорной площадкой, которую в свою очередь крепят на консольных приставках — «флажках». Базисные проксимальные спицы проводят через среднюю треть плечевой кости по тем же правилам, что и при переломах в средней трети. Их фиксируют в кольцевой опоре. Дистальные спицы фиксируют в сегменте кольца в 270° . Для этого полукольца смещают по окружности на 90° и фиксируют по краям болтами. Это необходимо для обеспечения свободы движений в локтевом суставе, так как спицы проводят вблизи от него и при установке сплошного кольца последнее будет в значительной мере ограничивать сгибание.

Третье промежуточное кольцо устанавливают вблизи кольца проксимального костного отломка. Все три кольца соединяют стержнями.

После контрольной рентгенографии через конец проксимального костного отломка проводят спицу с упорной площадкой. Направление проведения ее и расположение упорной площадки также диктуется характером излома кости, величиной и направлением смещения костных отломков и анатомической безопасностью. При необходимости могут быть проведены и две спицы с упорами. После окончания репозиции как всегда создают продольную компрессию для устранения диастаза и создания плотного контакта между костными отломками.

Переломы в верхней трети. Аппарат комплектуют из двух колец и дуги. Дистальные спицы проводят так же, как и при переломах в средней трети, и фиксируют к кольцу. Проксимальные спицы проводят через метафиз плечевой кости под углом в 30° друг к другу с учетом топографии подкрыльцовой артерии. Одну из них проводят с передне-наружной поверхности на задне-внутреннюю, другую — с передне-внутренней на задне-наружную. Спицы закрепляют в дуге, образованной из полукольца и планок, или к специальной дуге для плечевого сустава. Второе промежуточное кольцо устанавливают вблизи кольца дистального костного отломка. Оба кольца и дугу соединяют стержнями с винтовой нарезкой. Через конец дистального костного отломка проводят спицу с упорной площадкой в направлении, обеспечивающем окончательную репозицию и встречно-боковую компрессию костных отломков.

Крупно- и многооскольчатые переломы. При крупнооскольчатых переломах с большим смещением отдельно лежащие крупные осколки притягивают к своему ложу спицами с упорной площадкой. Эти спицы лучше закреплять в дистракционных зажимах, которые в свою очередь крепят на приставках-угольниках или «флажках». Дистракционными зажимами удобно перемещать костные отломки, создавать встречно-боковую компрессию их и поддерживать ее в процессе фиксации.

В связи с необходимостью фиксировать каждый перелом увеличивается число наружных опор и число дополнительных спиц, которые проводят также с учетом плоскостей изломов и смещения костных отломков. Крепят их на «флажках» или угольниках, а при необходимости создания большей жесткости — в дополнительных кольцах.

Открытые переломы. При поступлении больного с открытым переломом плечевой кости вначале производят первичную хирургическую обработку раны, затем — чрескостный остеосинтез. Рану обрабатывают по принятым общехирургическим принципам, чрескостный остеосинтез выполняют так же, как при закрытом переломе. Во время хирургической обработки иногда приходится прибегать к временной фиксации костных отломков спицами. Эти спицы после операции удаляют.

Огнестрельные переломы мирного времени — это чаще всего ранения с близкого расстояния. Поэтому в рану попадают куски одежды, остатки пыжей, несгоревший порох. Переломы кости всегда многооскольчатые, требующие тщательной хирургической обработки. Не позднее 24 ч с момента травмы проводят в полном объеме первичную хирургическую обработку, радикально в пределах здоровых тканей. Осколки кости, не связанные с мягкими тканями, удаляют. Концы костных отломков обрабатывают кусачками с целью создания между ними конгруэнтности. Репозицию костных отломков делают открыто. В последующем после заживления раны длина плеча может быть восстановлена дозированной distraction с 12—14-го дня после операции.

В тех случаях, когда огнестрельный перелом сочетается с повреждением плечевой артерии и размождением кости на значительном протяжении, радикализм при хирургической обработке раны может быть расширен. Кроме резекции концов костных отломков можно аппаратом сместить их по длине («дублирование костных отломков») в той мере, которая необходима для сшивания поврежденных сосудов и нервов «конец в конец». В дальнейшем путем дозированной distraction восстанавливают длину кости и окружающих ее мягких тканей.

Переломы костей предплечья

Одной из основных трудностей чрескостного остеосинтеза при переломах костей предплечья является определение точек введения спиц с учетом топографии сосудисто-нервных пучков.

Ориентиром для выбора точек введения спиц служит рельеф предплечья. Границу костей предплечья определяют сверху по локтевому отростку, внизу — по шиловидным отросткам обеих костей.

Для правильного проведения спиц при чрескостном остеосинте-

зе необходимо четко представлять проекционную топографию основных сосудисто-нервных пучков.

При переломах обеих костей предплечья через проксимальный метафиз их проводят три спицы (рис. 105), из них одна — через обе кости под углом 35° к фронтальной плоскости. Только через лучевую кость проводят спицу в плоскости, близкой к сагиттальной, под углом 10° к ней. Ориентиром при проведении спиц может служить место пальпации пульсового толчка лучевой артерии. Спицу вводят кнаружи от нее и от латеральной подкожной вены, которая иногда определяется у мужчин.

Через локтевую кость спицу проводят под углом $30-25^\circ$ к фронтальной плоскости. Точка введения спицы лежит на линии, соединяющей внутренний надмышелок плеча с головкой локтевой кости.

При прохождении через мышечные группы спицы не оказывают особого влияния на функцию конечности, так как основная масса их остается нефиксированной. Несколько страдает сила сгибания в локтевом суставе из-за фиксации спицей плечелучевой мышцы, но амплитуда движений в локтевом суставе остается вполне достаточной для предупреждения развития контрактуры.

В средней трети, как правило, проводят по одной спице через каждую кость, плоскость проведения в большинстве случаев соответствует сагиттальной. Точка введения спицы через лучевую кость расположена несколько медиальнее линии, определяющей положение лучевой артерии.

При проведении спицы через локтевую кость точка введения ее находится на линии, соответствующей положению локтевой кости, которую определяют пальпацией ее тыльной поверхности.

Уровень плоскости проведения и количество проводимых спиц в нижней трети соответствует вышеописанному уровню в средней трети. Ориентиром для проведения спиц на этом уровне служит

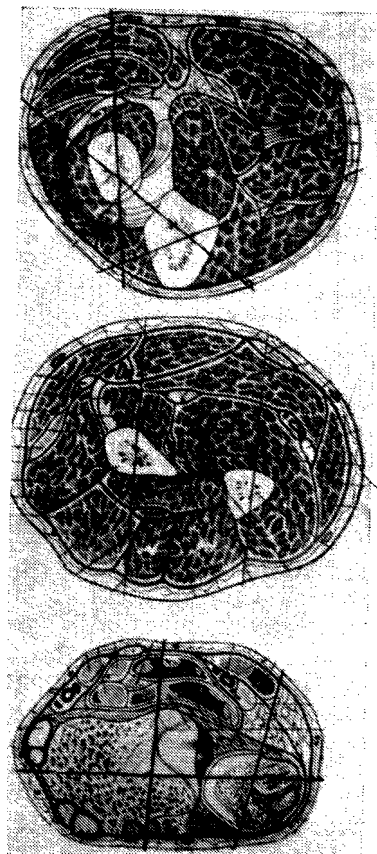


Рис. 105. Направление проведения спиц на поперечных распилах предплечья в верхней, средней и нижней трети

место пальпации пульсового толчка лучевой артерии и сухожилие лучевого сгибателя запястья. Точка введения спицы располагается рядом с сухожилием. При правильном проведении спиц через кости предплечья на уровне средней и нижней трети, минуя мышечные сухожилия, у больных сохраняется полная амплитуда движений в лучезапястном суставе и суставах кисти.

При переломах обеих костей предплечья через их дистальный метафиз так же, как и через проксимальный, проводят по три спицы: одну — через обе кости и по одной — через каждую кость отдельно. Первую спицу проводят почти во фронтальной плоскости (под углом 95° к ней). Вводят ее со стороны лучевой кости.

Спицу через лучевую кость проводят в плоскости, близкой к сагиттальной (под углом 95° к ней). Для предупреждения фиксации спицей сухожилий перед ее введением необходимо большим и указательным пальцами свободной руки сдавить ткани в точке проведения спицы. При этом в силу своей упругости и подвижности сухожилия разойдутся в стороны и пальцы ощутят метафиз плечевой кости. В эту точку и нужно вкалывать спицу.

Через локтевую кость спицу проводят под углом $105\text{--}110^\circ$ к фронтальной плоскости. Место введения спицы расположено кнутри от сухожилия. Перед проведением спицы сухожилие смещают кнаружи описанным приемом. Снаружи от спицы располагаются локтевая артерия и нерв.

Предоперационная подготовка и обезболивание. Предоперационная подготовка включает в себя комплекс мероприятий, выполнение которых начинают с момента поступления больного в приемный покой. При осмотре выясняют общее состояние больного, тяжесть травмы и ее обстоятельства, производят рентгенографию поврежденного предплечья.

После выяснения характера перелома и определения положения смещенных костных отломков составляют предварительный план операции. Соответственно ему подбирают необходимые детали аппарата для чрескостного остеосинтеза. Аппарат стерилизуют.

Метод обезболивания выбирают с учетом возраста и состояния больного, характера и тяжести перелома. Как правило, детям и подросткам после премедикации атропином в возрастной дозировке дают масочный наркоз. Взрослым чрескостный остеосинтез производят с применением инфильтрационной анестезии. В область перелома вводят $25\text{--}30$ мл 1% раствора новокаина. У больных с повышенной эмоциональной возбудимостью мы применяем нейролептаналгезию.

С целью создания более удобных условий для наложения аппарата при переломах костей предплечья применяют специальную приставку к операционному столу, с помощью которой можно устранять грубые смещения костных отломков по длине, ширине и периферии. После анестезии области перелома конечность фикс-

сируют за кисть в «лире» приставки. Под местной анестезией 0,25 % раствором новокаина через локтевой отросток в плоскости поперечного сечения проводят спицу, которую закрепляют в дуге приставки. Предплечье фиксируют в репозиционной приставке в положении сгибания в локтевом суставе под углом 100—110°. В зависимости от уровня перелома лучевой кости (при изолированном ее переломе или при переломе обеих костей предплечья) дистальному отделу предплечья придают положение супинации или среднефизиологическое. При изолированном переломе локтевой кости, независимо от уровня, предплечье фиксируют в среднефизиологическом положении. Затем устраняют смещения костных отломков по длине. Производят контрольную рентгенографию. После уточнения по рентгенограмме положения костных отломков предплечья приступают к наложению аппарата Илизарова.

Переломы лучевой кости. При переломах в верхней трети проксимальный отломок лучевой кости под воздействием супинатора и двуглавой мышцы устанавливается в положении супинации. Соответственно этому положению перед остеосинтезом устанавливают и дистальный отломок лучевой кости, то есть предплечье супинируется.

Через проксимальный метафиз лучевой кости перпендикулярно оси костного отломка проводят две взаимоперекрещивающиеся спицы. Одну из спиц проводят через метафиз локтевой кости. Через дистальный метафиз в плоскости, перпендикулярной оси дистального отломка лучевой кости, проводят также две перекрещивающиеся спицы. Одну из них проводят в направлении спереди назад, медиальнее места пальпации пульсового толчка лучевой артерии, другую — с наружной стороны артерии в направлении спереди и снаружи к тылу и кнутри.

На спицы нанизывают стерильные салфетки, смоченные спиртом, которые фиксируют у кожи резиновыми пробками. Сначала крепят к кольцу проксимальную пару спиц. Затем, с соблюдением центрации костных отломков, устанавливают дистальное кольцо. Спицы натягивают и кольца соединяют стержнями. При правильной центрации колец происходит точная репозиция костных отломков. Если фиксация оказывается недостаточной, через концы костных отломков вблизи перелома в сагиттальной плоскости проводят дополнительные спицы, которые фиксируют к средним кольцам аппарата (рис. 106). Продольная компрессия костных отломков достигается сближением колец.

При переломе лучевой кости в средней трети на проксимальный костный отломок воздействуют три мышцы: супинатор, двуглавая мышца и круглый пронатор. Они устанавливают костный отломок в положение, среднее между пронацией и супинацией. Соответственно этому положению устанавливают дистальный отломок лучевой кости, то есть предплечью придают среднефизиологическое

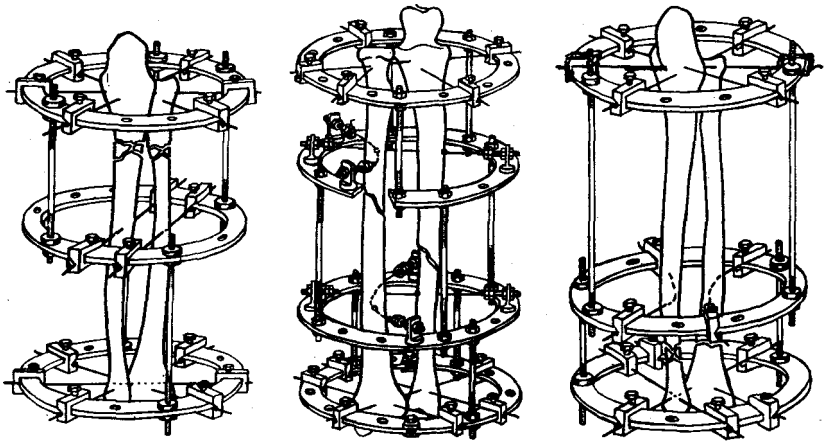


Рис. 106. Схемы компоновки аппарата Илизарова при переломах лучевой кости

положение. Через проксимальный и дистальный метафизы лучевой кости перпендикулярно оси костных отломков, соответственно выше описанной методике, проводят по две перекрещивающиеся спицы. Спицы фиксируют в кольцах аппарата в натянутом состоянии с соблюдением принципа центрации костных отломков. Для стабилизации костных отломков через их диафизы вблизи перелома с учетом топографии сосудисто-нервного пучка проводят еще одну спицу, затем каждую из них крепят к средним кольцам аппарата. Продольная компрессия отломков достигается сближением колец.

При переломе лучевой кости в 1/3 верхней трети на проксимальный костный отломок действует 5 мышц: супинатор, двуглавая мышца плеча, собственный сгибатель большого пальца и круглый пронатор. Четыре первых мышцы супинируют костный отломок, и по этой причине дистальному отделу предплечья придают положение супинации. Принципы чрескостного остеосинтеза аппаратом при переломах на уровне нижней трети те же, что и при переломах в верхней трети.

В случаях неполной репозиции, а при косых и винтообразных переломах — для создания боковой компрессии, используют дополнительные спицы с упорными площадками. Натяжением этих спиц за соответствующие концы или предварительное дугообразное изгибание их позволяет производить перемещение костных отломков в двух плоскостях.

Переломы локтевой кости. При чрескостном остеосинтезе локтевой кости независимо от уровня перелома дистальному отделу конечности придают среднефизиологическое положение.

При переломе в верхней трети через проксимальный отломок локтевой кости с учетом топографии сосудисто-нервного пучка

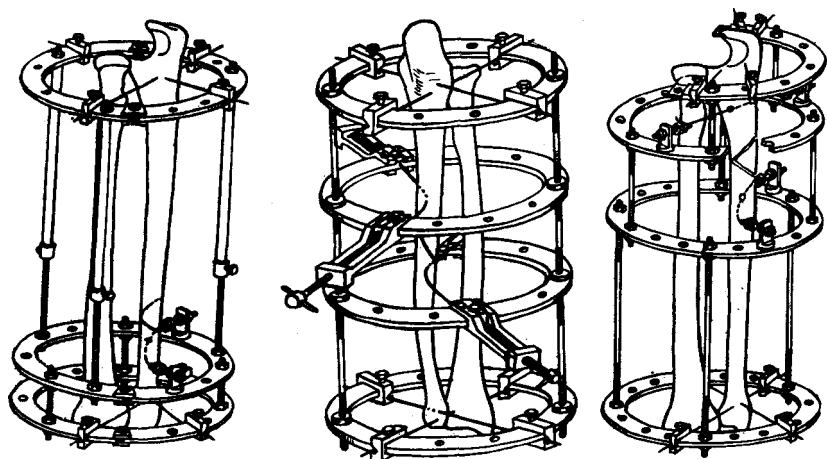


Рис. 107. Схемы компоновки аппарата Илизарова при переломах локтевой кости

строго перпендикулярно проводят две перекрещивающиеся спицы. Подобным же образом проводят две спицы через дистальный метафиз. Спицы фиксируют в кольцах, соединенных между собой стержнями. При необходимости с целью окончательной репозиции и стабильной фиксации костных отломков вблизи перелома проводят спицы с упорными площадками (рис. 107). Для поддержания постоянного натяжения репозиционно-фиксационных спиц их лучше фиксировать на специальных приставках — «флажках». При этом оба конца спиц крепят к винтовой тяге.

При переломах в средней трети и нижней трети локтевой кости в технике наложения аппарата и схеме фиксации костных отломков существенных отличий нет.

Переломы обеих костей предплечья. Устранение грубых смещений костных отломков и наложение аппарата Илизарова при переломах обеих костей предплечья также производят в репозиционной приставке.

При переломе костей в верхней трети проксимальный отломок лучевой кости занимает положение крайней супинации, поэтому дистальному отделу предплечья придают такое же положение. Лучевая кость, в силу тракции мышц, смещается по длине в большей степени, чем локтевая. Поэтому усилия, прилагаемые к ней, должны быть больше. Кисти во время distraction придают положение локтевого приведения. Перед проведением спиц необходимо убедиться, нет ли подвывиха головки локтевой кости. Спицы проводят только при правильном соотношении костей в дистальном радиоульнарном сочленении. В противном случае точная репозиция костных отломков невозможна.

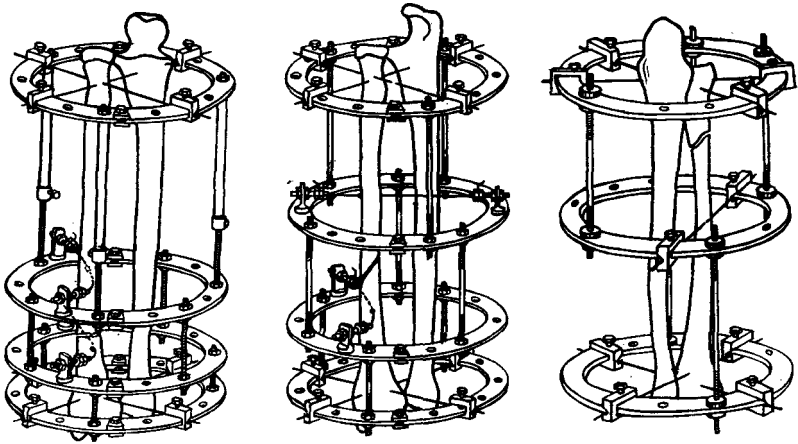


Рис. 108. Схемы компоновки аппарата Илизарова при переломах обеих костей предплечья

Через проксимальный и дистальный метафизы обеих костей проводят по три перекрещивающиеся спицы. Одну из них проводят через обе кости, две другие — только через лучевую и локтевую кости. Однако даже при точной центрации костных отломков добиться полной репозиции их при фиксации двумя кольцами трудно. Поэтому окончательную репозицию проводят с использованием дополнительных спиц с упорными площадками. При коротких проксимальных костных отломках репозиционно-фиксационные спицы проводят только через дистальный отломок (рис. 108).

При переломах в средней трети репозицию костных отломков и наложение аппарата производят в среднефизиологическом положении предплечья. При устранении смещения костных отломков на репозиционной приставке необходимо помнить о воздействии на эти отломки двух суставных мышц, которые при усиленной тяге по длине приводят к X-образному смещению.

После проведения спиц через метафизарные отделы предплечья и центрации костных отломков в кольцах аппарата производят контрольную рентгенографию предплечья. После уточнения видов оставшихся смещений и плоскости перелома через концы костных отломков проводят репонирующие спицы. Количество этих спиц и уровни их проведения определяют индивидуально в зависимости от характера перелома и вида смещения.

Методика чрескостного остеосинтеза при переломах костей предплечья в нижней трети подобна вышеописанному, с той лишь разницей, что предплечье устанавливают в положении супинации.

Переломо-вывихи. При переломо-вывихах чрескостному остеосинтезу всегда предшествует вправление головки вывихнутой кости.

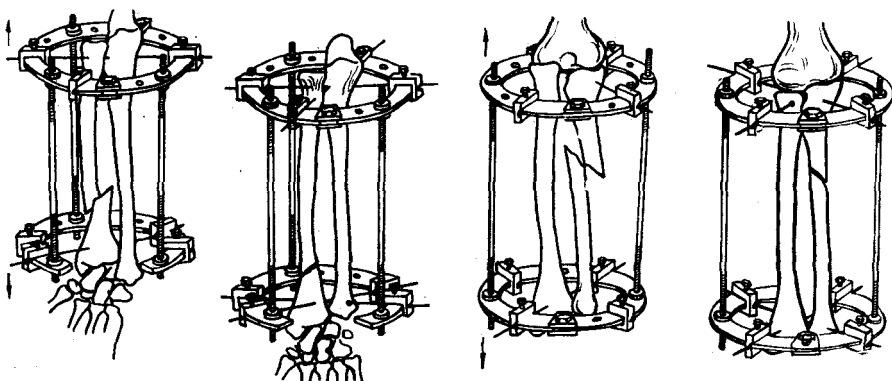


Рис. 109. Схемы компоновки аппарата Илизарова при переломо-вывихах костей предплечья

Если страдает проксимальное сочленение, конечность фиксируют в репозиционной приставке в среднефизиологическом положении. Дистракцией устраняют смещение костных отломков по длине и вправляют вывихнутую головку лучевой кости, что должно быть подтверждено рентгенологически. В момент вправления при пальпации определяется легкий щелчок. После этого через лучевую и локтевую кости на уровне проксимального метафиза их проводят спицу с упорной площадкой, располагающуюся со стороны лучевой кости. Она предупреждает релюксацию головки. На том же уровне через проксимальный метафиз локтевой кости проводят другую спицу. Вторую пару спиц проводят через дистальный метафиз локтевой кости. Обе пары спиц фиксируют в кольцах аппарата в натянутом состоянии. При необходимости через диафиз локтевой кости проводят репонирующие спицы. Натяжением их осуществляют окончательную коррекцию положения костных отломков.

Остеосинтез при проксимальном переломо-вывихе можно производить и без применения репозиционной приставки. При этом через проксимальный метафиз локтевой кости и дистальный метафиз обеих костей предплечья проводят по одной спице. Аппаратом между костными отломками создают дистракцию, в результате которой вправляется головка лучевой кости и устраняется смещение костных отломков по длине. Чрескостный остеосинтез, проводят по вышеописанной методике (рис. 109).

Чрескостный остеосинтез при переломо-вывихах в дистальном радиолярном сочленении осуществляют с предварительной репозицией на приставке или только аппаратом.

В первом варианте через отросток локтевой кости проводят спицу, которую фиксируют в дуге приставки. Кисть больного закрепляют в «лире» приставки. Предплечью придают положение,

соответствующее уровню перелома лучевой кости. Создают тракцию по длине. Контроль за репозицией ведут с помощью электронно-оптического преобразователя или рентгенографии. После вправления головки локтевой кости через дистальный метафиз обеих костей предплечья проводятся спицы с упорной площадкой со стороны локтевой кости. Другую спицу проводят только через локтевую кость на этом же уровне. Через проксимальный метафиз лучевой кости проводят вторую пару спиц. Если остается смещение костных отломков, через концы их вблизи перелома проводят по одной спице с упорной площадкой, расположенной так, чтобы после натяжения спиц произошла репозиция и компрессия этих отломков. Спицу, проведенную через отросток локтевой кости, удаляют.

Вправление вывиха аппаратом производят следующим образом. Одну спицу проводят через проксимальный метафиз обеих костей, вторую — через дистальный метафиз лучевой кости. Дистальному отделу предплечья придают положение, соответствующее уровню перелома. Спицы в натянутом состоянии фиксируют к двум кольцам аппарата. Дистальное и проксимальное кольца соединяют телескопическими стержнями через приставки. Это необходимо для того, чтобы стержни не были помехой при установке средних колец аппарата. Создают дистракцию между кольцами с помощью стержней, позволяющую устранить смещение костных отломков по длине и вправить вывихнутую головку. После вправления головку фиксируют к лучевой кости спицей с упорной площадкой. При необходимости такие же спицы проводят вблизи перелома. Через проксимальный и дистальный метафизы лучевой кости проводят еще по одной спице. Все спицы фиксируют в кольцах аппарата. Производят репозицию костных отломков и контрольную рентгенографию.

Глава 4. Послеоперационное ведение больных

Исходы и результаты лечения больных с переломами длинных трубчатых костей при чрескостном остеосинтезе во многом зависят от правильного ведения послеоперационного периода. В этом отношении чрескостный остеосинтез относится к числу наиболее трудоемких методов лечения переломов, требующих постоянного наблюдения за больным. Поэтому применять чрескостный остеосинтез амбулаторно, по нашему мнению, нецелесообразно, так как даже любая неточность в тактике лечения, просмотр начала грозных осложнений могут привести к непоправимым исходам.

Транспортировка и укладка в кровати больного с наложенным аппаратом. Послеоперационное лечение начинают непосредственно после снятия больного с операционного стола. Больных с аппаратами, наложенными на сегменты верхней конечности и голени, транспортируют на обычных каталках и укладывают в обычную кровать со щитом для травматологических больных. Каждую такую




Рис. 110. Каталка для перевозки больных с аппаратами Илизарова, установленными на бедре

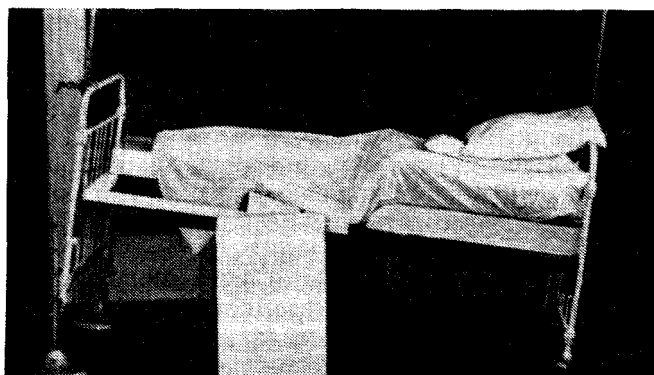


Рис. 111. Кровать для больных с аппаратами Илизарова, установленными на бедре

кровать оборудуют «балканской рамой» с блоками для последующих занятий лечебной физкультурой.

Для транспортировки больных, у которых аппарат наложен на бедро, предложена переоборудованная каталка с нишей для аппарата (рис. 110). Ниша расположена в центре каталки, поэтому она подходит и для правого и для левого бедра. Для укладки больного с аппаратом на бедре на кровать изготавливают специальные разборные щиты с регулирующей нишей для аппарата, которые заменяют в кровати панцирную сетку (рис. 111). В конце щита имеется окно для разработки коленного сустава.

Перевязки. Во время остеосинтеза, как уже говорилось, на каждую спицу надевают стерильные марлевые салфетки, смоченные спиртом. Салфетки фиксируют у кожи резиновыми пробками. Кроме того, для лучшей изоляции спиц от внешней среды салфетки циркулярно прибинтовывают к коже узким стерильным бинтом. На аппарат надевают стерильный полотняный чехол.

Первую перевязку обычно делают на следующий день после наложения аппарата в «чистой» перевязочной. Срезают фиксирующие бинты, пробки приподнимают по спицам, салфетки удаляют. Дождю вокруг спиц обрабатывают раствором йодоната. На спицы вновь надевают стерильные салфетки, смоченные на этот раз спиртовым раствором хлоргексидина, и прижимают их к коже резиновыми пробками. Сверху все салфетки одной опоры циркулярно прибинтовывают стерильным бинтом.

Следующую перевязку обычно делают на 5—7-й день после исчезновения или значительного уменьшения отека травмированной конечности. Если в 1-ю неделю не произошло воспаление мягких тканей вокруг спиц, то последующие перевязки при отсутствии жалоб делают не чаще 1 раза в 10 дней.

Все манипуляции при перевязках спиц выполняют стерильными инструментами.

Особо надо следить, чтобы резиновые пробки, спицы и края кольца не давили на мягкие ткани, так как это может привести к образованию пролежней и воспалению. При нарастающем отеке или ошибке при наложении аппарата, когда только появляется угроза местной ишемии от давления, необходимо срезать пробку, заменить зажим, переместить кольцо или заменить его на кольцо большего диаметра.

Сохранение и усиление жесткости фиксации костных отломков. Жесткость фиксации костных отломков вследствие растяжения спиц, проскальзывания их в зажимах, прорезывания в кости со временем уменьшается, что сопровождается появлением микроподвижности. Особенно быстро этот процесс идет в 1-ю неделю чрескостного остеосинтеза. Это состояние характеризуется появлением на 5—7-й день после операции хруста при изменении положения конечности или боковой нагрузки на аппарат. Поэтому начиная со 2-го дня необходимо ежедневно натягивать основные и репозиционные спицы спицнатягивателями, дистракционными зажимами, а также сближением или разведением опор аппарата.

Наиболее просто это осуществить при поперечных и близких к ним переломах с торцевым упором. Ежедневная равномерная продольная компрессия по стержням по 0,5—1 мм в течение 3—4 дней приводит к восстановлению силы сжатия костных отломков и постановочного натяжения спиц. В последующем компрессию осуществляют не чаще 1 раза в 7 дней по 0,5 мм до снятия аппарата.

При мелкооскольчатых переломах, фиксированных двумя системами из двух опор каждая, натяжение спиц восстанавливают сближением опор в одной и соответствующим разведением опор в другой, так как при сближении этих опор в обеих системах вместе с натяжением спиц при отсутствии торцевого упора будет происходить укорочение сегмента, а при разведении — удлинение. Сближение и разведение опор обычно осуществляют ежедневно по 0,5—1 мм в течение 3—4 дней. Затем постановочное натяжение восстанавливают 1 раз в 7 дней по 0,5 мм до снятия аппарата.

При косых и винтообразных переломах, когда встречно-боковую компрессию осуществляют натяжением дугообразных спиц или спиц с упорными площадками, жесткость фиксации поддерживают натяжением этих спиц спицнатягивателем ежедневно в первые 3—4 дня. В последующем восстановление постановочного натяжения базисных и репозиционных спиц осуществляют еженедельно сближением наружных опор в обеих системах по 0,5 мм. Учитывая наличие скошенной плоскости излома, некоторое укорочение сегмента при этом все же может происходить, но оно не будет иметь функционального значения, а контакт между костными отломками улучшится.

При фиксации костных отломков только двумя наружными опорами (временной или постоянной) восстановление постановочного натяжения спиц осуществляют ежедневной компрессией (при торцевом упоре) или дистракцией по 0,5—1 мм в течение 3—4 дней. Затем темп перемещения опор уменьшают до 0,5 мм через каждые 7 дней.

Если, несмотря на предпринимаемые меры (усиление компрессии и восстановление постановочного натяжения спиц), фиксация костных отломков остается неудовлетворительной, необходимо усилить ее жесткость проведением одной или нескольких дополнительных спиц в направлении, препятствующем смещению, и установить дополнительные опоры. Это же касается и тех случаев, когда по каким-либо причинам (общего или местного характера) во время остеосинтеза не было возможности достичь необходимой жесткости фиксации и репозиции костных отломков. Следует учитывать, что сама по себе фиксация не ускоряет репаративную регенерацию, даже наоборот. В условиях абсолютной фиксации репаративный цикл, возникший от травмы и длящийся 3—4 нед, затухает и больше не повторяется. В эти сроки и надо провести полную репозицию и жесткую фиксацию костных отломков. Разумеется, что прочность сращения к этому сроку будет еще недостаточной для полного восстановления функции конечности. Поэтому после завершения сращения для ускорения перестройки костного регенерата необходимо постепенно ослаблять жесткость фиксации. В результате этого увеличиваются функциональные нагрузки на регенерат. Ослабление жесткости фиксации достигают постепенным удалением спиц (по

одной через 4—5 дней) при одновременном уменьшении компрессирующих или дистрагирующих усилий в аппарате. Жесткая фиксация при псевдоартрозе также не ускоряет регенерации. Она лишь дает возможность использовать репаративную реакцию для скорейшего сращения костных отломков. Таким образом, изменяя жесткость фиксации, можно в определенной мере воздействовать на процесс сращения костных отломков. Плохая фиксация способствует повторным репаративным циклам и увеличению костного регенерата, но задерживает формирование сращения. При наступившем мягкотканном сращении она не препятствует и не замедляет перестройку костного регенерата. Поэтому тактика управления условиями фиксации при лечении свежих и застарелых переломов, гипои гиперпластических псевдоартрозов будет разной.

Лечебная физкультура, являясь необходимой частью комплексного восстановительного лечения при повреждениях аппарата опоры и движения, в условиях чрескостного остеосинтеза имеет свои особенности. Наибольший эффект от лечебной физкультуры достигают при максимально раннем и систематическом ее применении.

Восстановительное лечение в ближайший послеоперационный период направлено на улучшение общего состояния больного, предупреждение возможных осложнений со стороны дыхательной системы, -улучшение функционального состояния оперированной конечности. Занятия лечебной физкультурой начинают на 2-й день после наложения аппарата. Кроме комплекса дыхательной гимнастики, больного ставят на ноги на 2—3 мин первый раз и на 10—15 мин спустя несколько часов. Это делают с целью лучшей вентиляции легких, а также ускорения адаптации больного к новым условиям. Для улучшения кровоснабжения оперированной ноги назначают легкий массаж, пассивно-активные движения в дистальных отделах конечности, пассивные движения в коленном суставе.

В зависимости от тяжести оперативного вмешательства лечебная гимнастика на 2-й день может быть заменена занятиями по освоению навыков ходьбы с костылями. Ходить больные начинают, частично нагружая оперированную конечность. По мере освоения навыков ходьбы нагрузка на оперированную конечность увеличивается.

Значение функциональной нагрузки при лечении переломов костей состоит прежде всего в том, что она является наиболее мощным стимулом улучшения кровоснабжения и трофики как в поврежденной конечности в целом, так и непосредственно сломанной кости. Функциональная нагрузка на сломанную конечность предотвращает развитие выраженного остеопороза, что в последующем сократит время, необходимое для восстановления нормальной структуры кости. И, наконец, функциональная нагрузка является по сути единственным управляемым фактором, приводящим к ор-

ганной перестройке костного регенерата. Поэтому нагрузку на сломанную конечность следует осуществлять в первые дни после чрескостного остеосинтеза. Однако величина нагрузки в разные периоды лечения перелома и ложного сустава должна быть разной. При этом надо соблюдать два основных правила: во-первых, величина нагрузки должна быть адекватной прочности фиксации костных отломков как самим аппаратом, так и образующейся костной мозолью; во-вторых, изменения в величине нагрузки должны носить постепенный характер. Поэтому при свежем переломе нельзя заставлять больного полностью нагружать травмированную ногу с первых дней лечения. Нагрузка вначале должна быть легкой, с постепенным ежедневным увеличением ее по мере образования костного регенерата таким образом, чтобы при нормальном течении к концу 1-го месяца после-чрескостного остеосинтеза больной мог ходить с тростью. В период постепенного снятия аппарата и уменьшения жесткости фиксации нагрузку снова надо уменьшить, а затем постепенно увеличивают до 30—40 мин 3—4 раза в день.

При переломе голени специальную гимнастику проводят с целью предупреждения сгибательной контрактуры коленного сустава и эквинусной — голеностопного, к развитию которых может привести неправильная методика послеоперационного ведения больных. Это достигается либо пассивным разгибанием коленного сустава с помощью мешочков с песком, гамаков с грузами, которые накладывают на переднюю поверхность коленного сустава (под дистальное кольцо подкладывают подушку), либо подвешиванием груза за проксимальное кольцо.

Для предупреждения образования «конской стопы», последнюю фиксируют стоподержателем. Стоподержатель представляет собой фанерный лист размером 10X10 см, обернутый ватой и марлей. С помощью тесьмы и резиновых тяг он соединяется с проксимальным кольцом аппарата.

Для повышения опороспособности оперированной конечности больным назначают дозированную ходьбу. Являясь сложным локомоторным актом, в котором участвует почти вся мускулатура тела, ходьба обуславливает сохранение физиологически целесообразных уровней функционирования сердечно-сосудистой, дыхательной и других систем организма. Раннее начало ходьбы, мобильность больных оказывают благоприятное влияние на психику, положительно сказываются на нормализации кровообращения и предупреждают развитие стойких фиксационных контрактур. Степень нагрузки при ходьбе дозируют с помощью напольных весов типа «Здоровье» или тензометрических площадок.

Кроме лечебной физкультуры, предупреждающей развитие контрактур, и лечебной ходьбы применяют комплексы общеукрепляющей гимнастики. Через 3—4 нед приступают к разработке суставов. При этом акцент делают на активную работу мышц.

После снятия аппарата начинается период функциональной реабилитации с постепенным увеличением нагрузки.

Лечебную физкультуру, направленную на предупреждение развития контрактур после снятия аппарата проводят только пассивно, без дополнительных усилий и применения грузов. Следует помнить, что в этот период неправильная методика ведения больных может привести к искривлению еще не окрепшего регенерата. При ходьбе больной нагружает оперированную ногу частично, используя костыли. Назначают укрепляющий массаж всей оперированной ноги, упражнения в плавательном бассейне. Переход к полной нагрузке осуществляют постепенно под клинико-рентгенологическим контролем.

При переломах костей верхней конечности к занятиям лечебной физкультуры больные приступают также со 2-го дня после операции. Комплекс включает активные и пассивные движения пальцев кисти, в лучезапястном плечевом и локтевом суставах. С 3—5-го дня упражнения усложняют, а число их увеличивают. В течение первых двух недель упражнения выполняют с минимальной нагрузкой, так как в момент травмы концами костных отломков в большей или меньшей степени повреждаются мышечные волокна. По этой же причине амплитуда движений в суставах должна быть ограниченной и не вызывать болезненных ощущений. При разработке движений в суставах кисти необходимо применять дифференцированные упражнения: сгибание в 1-м и 2-м межфаланговом сочленении, противопоставление пальцев и т. д. По мере стихания острых явлений амплитуду движений и силу, с которой они совершаются, увеличивают. В этот период целесообразно применять массаж, а также механотерапию. С этой целью можно использовать кистевые эспандеры и гантели. В течение всего периода фиксации больные должны выполнять доступные упражнения, тренирующие мышцы кисти (перекладывание мелких предметов и т. д.).

После снятия аппарата комплекс упражнений подбирают индивидуально, с учетом прочности сращения. В этот период основной задачей является восстановление пронационно-супинационных движений. В 1-ю неделю больному разрешают производить ротационные движения с такой амплитудой, при которой он не ощущает боли. Затем используют механотерапию, но также без значительного усилия.

При переломах костей предплечья, сочетающихся с вывихом в проксимальном радиоульнарном сочленении, в острый период следует воздерживаться от рывков, резких взмахов, выраженного напряжения мышц. В это время разрешают движение пальцев кисти. После стихания острых явлений начинают упражнения для поврежденного сустава, которые сначала проводят в облегченных условиях (когда плечо лежит на плоскости стола, а предплечье поднято вертикально). Через 3—4 нед движения в суставах прово-

дят со значительным усилием. После снятия аппарата особое внимание уделяют разработке пронационно-супинационных движений. Массаж поврежденного сустава при переломах-вывихах костей предплечья не рекомендуется проводить на всех этапах лечения (В. Е. Васильев, 1970). Для удержания кисти в правильном положении применяется кистедержатель. Он представляет собой упругий валик или резиновый гамак, закрепленный на стержнях к дистальному кольцу аппарата.

Для закрепления навыков, полученных в кабинете лечебной физкультуры, больному необходимо несколько раз в день повторять комплекс назначенных упражнений в палате или дома при амбулаторном лечении. Только при ежедневных многочасовых занятиях можно добиться желаемых результатов.

Клинические и рентгенологические признаки костного сращения. Одним из важных моментов послеоперационного периода является решение вопроса о сроках прекращения фиксации и снятия аппарата. Он решается при анализе клинических и рентгенологических признаков сращения.

Рентгенологические признаки сращения при чрескостном остеосинтезе не всегда бывают достоверными. Как правило, еще прослеживается узкая щель между костными отломками. Контуры концов костных отломков нечеткие, местами щель прерывается и виден непосредственный переход новообразованной кости с одного отломка на другой. Костные отломки, сравнительно с данными первоначальных рентгенограмм, остеопорозны, особенно в области метафизов, и, наоборот, на уровне перелома менее подвергнуты остеопорозу, иногда даже выглядят более плотными, чем в момент травмы. Это можно объяснить наличием в костномозговом канале эндостальной костной мозоли, которая распространяется на расстоянии 2—3 см от линии перелома. Определяется такая незначительная периостальная реакция у концов костных отломков и четко прослеживается непрерывность ее контура на дистальном и проксимальном фрагментах. Ткань, вовлеченная в периостальную реакцию в виде мостика толщиной 1—3 мм, соединяет оба костных отломка, особенно со стороны поверхности кости, покрытой большим количеством мышц.

Основным критерием сращения все же следует считать клинические признаки. Отсутствие боли в области перелома при нагрузке, полное или почти полное исчезновение отека и, самое главное, отсутствие патологической подвижности после снятия соединительных стержней являются верными признаками наступления сращения.

Определенное значение, наряду с другими признаками, имеют и сроки сращения зависящие от многих факторов, в том числе вида и характера и уровня перелома, тяжести повреждения окружающих мягких тканей, величины первичного смещения костных отломков,

возраста пострадавшего, наличия сопутствующих повреждений и заболеваний внутренних органов и др. Поэтому в каждом случае необходим индивидуальный подход. Доказательством этому может служить тот факт, что сроки фиксации аппаратом у наблюдаемых нами больных колебались от 3 нед до 6 мес.

Снятие аппарата. При отсутствии патологической подвижности, которая определяется после расконтрагирования стержней, аппарат снимают. В случае необходимости продолжения фиксации кольца, вновь соединяют между собой стержнями, а гайки навинчивают до исходного положения.

Важное значение имеет порядок снятия аппарата. Если был наложен аппарат из двух колец, то вначале равномерным отвинчиванием гаек стержней снимают продольную компрессию, затем удаляют стержни. Спицы высвобождают из зажимов и аппарат снимают. Удаление спиц следует производить осторожно, без резких движений. Один конец спицы обрабатывают настойкой йода и перекручивают стерильными кусочками. Спицу извлекают за другой конец вращательными движениями. После удаления спиц накладывают марлевые салфетки, смоченные спиртом, и прибинтовывают.

Если при наложении аппарата производят устранение смещений костных отломков по ширине или под углом боковыми тягами за кольца, дугообразно изгнутыми спицами или спицами с упорными площадками, то целесообразно вначале высвободить из зажимов дистальную и проксимальную пары спиц, а затем репонирующие спицы, то в результате возникшего напряжения в дистальных и проксимальных спицах может произойти возникновение углообразной деформации.

При оскольчатых переломах, фиксированных двумя парами колец, аппарат надо снимать постепенно. После принятия решения о снятии аппарата через каждые 3—5 дней удаляют по одной спице из средних колец. Все это время больной должен не прекращать нагрузку на поврежденную конечность. Через 1 нед после удаления четырех спиц средних колец, снимают весь аппарат. Такое постепенное снятие аппарата необходимо для «воспитания» костного регенерата, так как в результате уменьшения количества спиц нагрузка на конечность в большей мере передается на костную мозоль и приводит к активизации ее перестройки.

Дистракцию применяют в основном при неправильно срастающихся переломах и ложных суставах. В этих случаях дистракция имеет значение не только как фактор, восстанавливающий длину поврежденного сегмента конечности, но и как одно из средств воздействия на репаративную регенерацию кости и мягких тканей. Однако образующийся дистракционный регенерат медленно оссифицируется и перестраивается. Для ускорения этого процесса в клинике применяют прием постепенного снятия дистракционных усилий путем сближения наружных опор. Возникающая в результате

этого компрессия в сочетании с увеличением действия функциональной нагрузки заметно ускоряет перестройку регенерата. Он становится более прочным к изгибающим нагрузкам и по рентгенологической структуре приближается к строению нормальной кости. В этих случаях для того, чтобы компрессия не привела к укорочению сегмента, необходимо предварительное перерастяжение до 1—2 см. Аналогичное функциональное воздействие на регенерат целесообразно и при компрессионном остеосинтезе. Своевременное и постепенное снятие сдавливающих усилий в условиях защиты от изгибающих нагрузок ускоряет оксификацию и органную перестройку («воспитание») костного регенерата.

После снятия аппарата, даже при отсутствии патологической подвижности в области перелома, необходимо дифференцированно подходить к назначению дальнейшей нагрузки на поврежденную конечность. Молодая костная мозоль не способна сразу после снятия аппарата выдержать большие, особенно угловые, нагрузки. Резкая смена условий нагрузки может привести к частичному рассасыванию костной мозоли и возникновению углообразной деформации. Это особенно относится к тем переломам, где отсутствовал торцевой упор. Поэтому первое время после снятия аппарата нагрузка на конечность должна быть значительно уменьшена, а затем ее постепенно увеличивают с таким расчетом, чтобы к концу 1-го или в начале 2-го месяца после снятия аппарата больной перешел к полной нагрузке на конечность без вспомогательных средств опоры.

В отдельных случаях после снятия аппарата (особенно при оскольчатых переломах) из профилактических соображений необходимо наложить гипсовую повязку на 4—6 нед.

После снятия аппарата проводят комплексное восстановительное лечение, включающее физиотерапевтические мероприятия. Назначают легкий отсасывающий массаж, активные движения и напряжения мышц, ходьбу с костылями с легкой нагрузкой на ногу. Через 3—4 дня точечные ранки на месте удаленных спиц заживают и больной может принимать гигиенические ванны. Отек уменьшается, амплитуда движений в суставах увеличивается, состояние мышц улучшается. После этого переходят к пассивным гимнастическим упражнениям с учетом характера перелома и мозолеобразования. Через 1,5—2 нед назначают тепловые процедуры, парафиновые аппликации, глубокий массаж. Продолжают активные и пассивные гимнастические упражнения и механотерапию до полного восстановления функции конечности.

Сроки стационарного и амбулаторного лечения. Прочная фиксация костных отломков аппаратом, мобильность пострадавших и возможность самообслуживания являются предпосылками к тому, что известная их часть после стихания острых явлений может быть выписана из стационара и лечиться амбулаторно. Это относится

только к больным с изолированными переломами костей верхней конечности и голени. Больные с переломами бедра должны оставаться в стационаре до снятия аппарата.

О возможности выписки больных после чрескостного остеосинтеза на амбулаторное лечение судят по следующим показателям: репозиция костных отломков закончена и вполне удовлетворительна; фиксация костных отломков хорошая, микроподвижности нет; при открытом переломе раны мягких тканей полностью зажили, швы сняты; в области спиц отсутствуют признаки воспаления и больной не нуждается в ежедневных перевязках; поддержание натяжения спиц до установочного осуществляют 1 раз в 7 дней, больной ходит с помощью костылей (при переломах голени) с удовлетворительной нагрузкой на ногу и может пользоваться общественным транспортом; амплитуда движений в смежных суставах почти полная и больной не нуждается в ежедневных занятиях лечебной физкультурой; жилищные и материальные условия вполне удовлетворительные, больной живет в данном населенном пункте.

Несоблюдение хотя бы одного из этих условий является основанием для продолжения лечения в стационаре. Кроме того, для амбулаторного лечения больных после чрескостного остеосинтеза необходимо проведение определенных организационных мероприятий.

Лучшей организационной формой, на наш взгляд, является централизация оказания неотложной травматологической помощи в городских и областных центрах восстановительной хирургии костей и суставов. Центр должен состоять из одного или нескольких стационарных отделений по 60 коек; травмпункта; лечебно-консультативного кабинета; кабинета лечебной физкультуры и физических методов лечения. Все эти функциональные подразделения должны по возможности находиться в одном здании (или на территории больницы), а лечебная работа в них проводиться под руководством одного врача.

В задачи центра восстановительной хирургии костей и суставов входит осуществление следующих мероприятий.

1. Круглосуточное и ежедневное оказание urgentной амбулаторной травматологической помощи жителям города или прикреплённых районов.

2. Круглосуточное и ежедневное оказание urgentной стационарной травматологической помощи жителям района обслуживания.

3. Оказание плановой стационарной помощи больным с заболеваниями и последствиями травм аппарата опоры и движения.

4. Амбулаторное долечивание и реабилитация всех обратившихся больных до выздоровления или перехода на инвалидность.

5. Оказание консультативной помощи.

6. Диспансеризация ортопедо-травматологических больных.

7. Повышение квалификации врачей.

8. Разработка и внедрение прогрессивных методов лечения в клиническую практику.

Централизация ортопедо-травматологической помощи позволила бы на деле осуществить принципы преемственности лечения и проведения единой тактики на всех этапах реабилитации. При существующей же системе травматологической помощи выписать больного с аппаратом на амбулаторное долечивание просто опасно.

При надлежащей системе амбулаторного долечивания больной после выписки из стационара должен раз в неделю посещать лечебно-консультативный кабинет, где ему перевязывают спицы и регулярно натягивают их, ведут клинический и рентгенологический контроль сращения костных отломков, дают рекомендации. Одновременно в кабинете лечебной физкультуры больного обучают комплексу гимнастических упражнений в соответствии с периодом лечения и дают задание на дом. При необходимости в физиотерапевтическом лечении больной должен посещать кабинет лечебной физкультуры ежедневно. Чаще это касается больных, которым сняли аппарат.

После наступления сращения костных отломков больной повторно госпитализируется на 1—2 дня для снятия аппарата и клинорентгенологического контроля. При такой организации общий срок стационарного лечения при неосложненных переломах костей голени и верхней конечности составляет 2—3 нед.

Глава 5. Чрескостный остеосинтез при внутрисуставных переломах

Переломы костей коленного сустава

Переломы мышелков большеберцовой кости. Для чрескостного остеосинтеза показанными являются любые переломы костей, образующих коленный сустав, при удовлетворительном состоянии кожных покровов, позволяющем проводить спицы. Противопоказания те же, что к любому оперативному вмешательству. Как правило, репозицию костных отломков и их фиксацию можно осуществить закрытым способом. Для закрытого остеосинтеза показанными являются переломы одного или обоих мышелков в случаях, когда нет дефекта губчатой кости от сминания.

Абсолютным показанием для открытого остеосинтеза являются компрессионные переломы со значительным сминанием губчатой кости и переломы с наличием в суставе свободных костных фрагментов.

При переломах мышелков остеосинтез производят по экстренным показаниям. Отсроченный остеосинтез показан при распространен-

ных повреждениях кожных покровов (эпидермальные пузыри, ссадины и т. п.).

При наличии крупных осколков костей производят остеосинтез с встречно-боковой или продольной компрессией. Если перелом раздробленный с множеством мелких осколков, жесткая фиксация должна быть достигнута без компрессии.

Особенности обследования и предоперационной подготовки. При выборе способа репозиции и фиксации костных отломков необходимо учитывать характер перелома и расположение плоскости излома, степень и характер повреждения мягкотканых элементов сустава. Получить такую информацию на основании анализа стандартных рентгенограмм не всегда возможно. Поэтому необходимо проводить дополнительную рентгенографию в положениях внутренней и наружной ротации на 45°. После удаления крови из коленного сустава посредством обязательной пункции при необходимости можно произвести контрастную атро- или артропневмографию с целью оценки состояния мягкотканых образований. Одним из важных моментов в обследовании больного является точное выяснение механогенеза травмы.

По данным совокупности клинико-рентгенологического обследования, различают 5 типов переломов мыщелков большеберцовой кости.

1. Изолированный перелом одного мыщелка без повреждения связочного аппарата сустава и без подвывиха голени.

2. Изолированный перелом одного мыщелка большеберцовой кости с повреждением связочного аппарата сустава и подвывихом или вывихом голени.

3. Т- и У-образные переломы обоих мыщелков.

4. Многооскольчатые раздробленные переломы проксимального суставного конца большеберцовой кости нередко с блуждающими внутрисуставными осколками.

5. Компрессионные переломы мыщелков.

В зависимости от типа перелома мыщелков большеберцовой кости выбирают методику остеосинтеза и послеоперационную тактику.

Предоперационная подготовка, как общая, так и местная, без особенностей. Выбор метода обезболивания зависит от общего состояния больного, характера повреждения и наличия сопутствующих заболеваний. Вмешательство может быть выполнено под общим наркозом, перидуральном или местном обезболивании. При открытом остеосинтезе предпочтительнее внутрикостное обезболивание в сочетании с нейрелептаналгезией.

Инструменты. Для чрескостного остеосинтеза переломов мыщелков большеберцовой кости необходимо индивидуально подобрать 4 кольца одинакового диаметра с зажимами, 4 телескопических стержня, соразмерных с длиной голени, 8 стержней

с винтовой нарезкой длиной 15—20 см. Кроме того, необходим полный набор мелких деталей аппарата, электродрель, спицы и инструменты, применяемые для чрескостного остеосинтеза диафизарных переломов. Диаметр кольца подбирают соответственно диаметру бедра в нижней трети.

Методика чрескостного остеосинтеза. При всех типах переломов мышелков больного укладывают на операционный стол так же, как и при диафизарных переломах костей голени.

В случаях изолированного перелома одного мышелка без повреждения связочного аппарата после обезболивания осуществляя скелетное вытяжение за стопу, которым устраняют угловую деформацию и ротационные смещения. Одномоментно восстанавливают правильную биомеханическую ось и длину конечности. Делают контрольную рентгенографию коленного сустава в двух проекциях. При таких переломах обычно наступает вполне удовлетворительная репозиция мышелка с небольшим смещением его по ширине. Для окончательной репозиции и создания встречно-боковой компрессии во фронтальной плоскости и перпендикулярно оси большеберцовой кости через середину сломанного мышелка и метафиз большеберцовой кости проводят 2 параллельные спицы с упорными площадками с противоположных сторон. Перед проведением спиц создают давлением на наружную или внутреннюю поверхность коленного сустава положение гиперкоррекции (вальгус или варус). Обе спицы фиксируют к кольцу и одновременно натягивают спицнатягивателями в противоположные стороны. После этого закрепляют и вторые концы спиц.

Для более жесткой фиксации через сломанный мышелок и метафиз большеберцовой кости в плоскости кольца проводят еще 2 обычные перекрещивающиеся спицы. Методика их проведения такая же, как при переломах проксимального метафиза. Добавочные спицы также крепят к кольцу и натягивают. Таким образом, в проксимальном кольце фиксируют 4 спицы.

На границе нижней и средней трети большеберцовой кости проводят 2 перекрещивающиеся спицы, которые крепят к правильно установленному второму кольцу и натягивают. Оба кольца соединяют телескопическими стержнями. Между ними создают легкую distraction. Скелетное вытяжение снимают, а спицу из пяточной кости удаляют. Из коленного сустава эвакуируют кровь и накладывают тугую давящую повязку (рис. 112).

Многооскольчатые раздробленные переломы проксимального суставного конца с повреждением связочного аппарата, как правило, сопровождаются большим смещением костных отломков, подвывихом, а иногда и вывихом голени. При свежих переломах уже на операционном столе скелетным вытяжением добиваются устранения подвывиха, восстановления длины голени и правильной биомеханической оси конечности. Во вправленном положении на

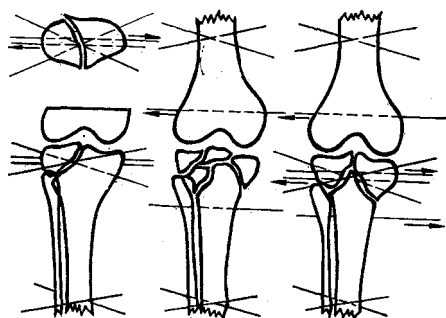


Рис. 112. Схемы проведения спиц при переломах мыщелков большеберцовой кости

границе нижней и средней трети бедра и большеберцовой кости перпендикулярно биомеханической оси конечности проводят по две перекрещивающихся спицы. Концы их крепят к двум правильно установленным кольцам и натягивают. Дельца соединяют четырьмя длинными телескопическими стержнями с помощью одинаковых планок. Это необходимо для того, чтобы можно было установить внутри аппарата дополнительные кольца одинакового диаметра с ранее наложенными.

Между кольцами осуществляют distraction. Скелетное вытяжение снимают. Делают контрольную рентгенографию коленного сустава.

При устраненном подвывихе и правильной биомеханической оси через мыщелки бедренной кости и большеберцовую кость на границе верхней и средней трети во фронтальной плоскости проводят еще по одной 2-миллиметровой спице. Обе спицы фиксируют к двум кольцам и натягивают. Верхняя и нижняя пары колец соединяют между собой стержнями: на голени — телескопическими, на бедре — с винтовой нарезкой. По наружной и внутренней поверхности коленного сустава обе системы колец соединяют плоскостными шарнирами, которые устанавливают на уровне оси вращения в суставе. Шарниры, благодаря одному резьбовому концу, обращенному к голени, позволяют регулировать величину щели коленного сустава. Болты шарниров законтрагивают. Наружные телескопические стержни с планками снимают.

Если на контрольной рентгенограмме в прямой или боковой проекции выявлен неустранимый подвывих голени, то на тех же уровнях проводят спицы с упорными площадками. Эти спицы располагают таким образом, чтобы при встречном натяжении их спиценатягивателями устранился подвывих во фронтальной плоскости, а при дугообразном их изгибании навстречу друг другу — в сагиттальной.

Остеосинтез заканчивают приданием голни сгибания под углом 150° и затягиванием шарниров.

При изолированных переломах одного из мыщелков с повреждением связочного аппарата, при Т- и У-образных переломах обоих мыщелков техника чрескостного остеосинтеза такая же, как и при раздробленных переломах суставного конца, до того момента, как будет устранен подвывих голени. После этого обычно

остается смещение сломанного мышелка (или обоих мышелков) по ширине как во фронтальной, так и в сагиттальной плоскостях. Обычно мышелки смещаются в стороны и кзади.

Для устранения смещения мышелков в сагиттальной плоскости после соединения систем колец плоскостными шарнирами дистальному отломку голени придают положение сгибания под углом 150° . В этом положении во фронтальной плоскости через оба мышелка проводят две параллельные спицы с упорными площадками с противоположных сторон, дополнительно устанавливают еще одно кольцо и спицы натягивают навстречу друг другу спицнатягивателями. Этим устраняют смещение по ширине и создают встречно-боковую компрессию. Для усиления жесткости фиксации во вправленном положении через оба мышелка проводят еще две перекрещивающиеся спицы и фиксируют их к установленному последним дополнительному кольцу.

Дистракторами плоскостных шарниров задают и поддерживают величину щели коленного сустава.

При компрессионных переломах сминание губчатой костной ткани одного из мышелков в момент травмы не позволяет устранить деформацию суставной поверхности консервативными мерами. Общепринятым способом лечения таких переломов является внесуставное оперативное устранение деформации суставной поверхности мышелка с заполнением клиновидного дефекта костным губчатым аутотрансплантатом. Чрескостный остеосинтез в таких случаях может быть применен с целью обеспечения возможности раннего функционального лечения. Техника его такая же, как при изолированных переломах мышелка без повреждения связочного аппарата.

Наличие в полости сустава свободных костных осколков является, пожалуй, единственным абсолютным показанием для ревизии его. При этом доступ к суставу определяется не расположением плоскости излома кости, а степенью травматичности и удобством осмотра основных его образований — связок, менисков, хрящевых поверхностей. Свободные костные фрагменты, лишенные хрящевых покрытий, удаляют, бугристую большеберцовую кости репозируют и фиксируют спицей, проведенной в косом направлении с передней поверхности области колена. Осколки, покрытые хрящом, укладывают на место и также фиксируют. Поврежденные мениски удаляют. Переднюю крестообразную связку и собственную связку надколенника сшивают. Сустав промывают и раны послойно ушивают. Все эти манипуляции на суставе делают при наложенном аппарате и закрытом устранении всех грубых смещений костных отломков. Основная цель оперативного вмешательства — удаление или репозиция свободных костных осколков, а не вмешательство на мягкотканых элементах сустава, которое производят попутно из того же доступа. Восстановление же связочного аппарата лучше

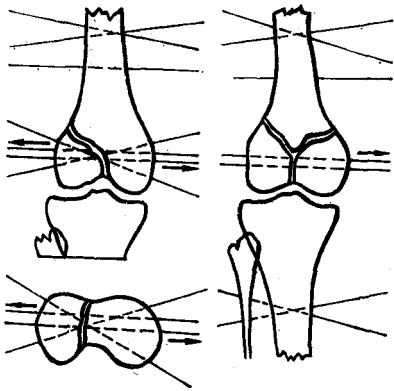


Рис. 113. Схемы проведения спиц при переломах мыщелков бедренной кости

делать после окончания лечения перелома мыщелков, если клинически будет определяться неустойчивость коленного сустава.

Переломы мыщелков бедренной кости. В зависимости от характера повреждения мыщелков бедра и связочного аппарата коленного сустава следует различать 3 типа переломов.

1. Изолированный перелом одного мыщелка без повреждения связок. Возникает от не прямой травмы. Смещение мыщелка при этом незначительное и легко устраняется консервативным путем.

2. Изолированный перелом одного из мыщелков с повреждением связочного аппарата. Возникает от прямой травмы. Мыщелок смещается высоко вверх, консервативным способом не репозируется.

3. Т- и У-образные переломы обоих мыщелков. Наиболее частая причина их — падение с высоты на выпрямленную ногу. Мыщелки расходятся по сторонам, а диафиз внедряется между ними. Оба мыщелка при этом отклоняются кзади и могут сдавливать подколенную артерию.

Чрескостный остеосинтез при переломах мыщелков бедра начинают так же, как и при переломах большеберцовой кости. Больного укладывают на операционный стол с тазовой подставкой и промежуточным упором. За пяточную кость осуществляют скелетное вытяжение возрастающими грузами до выравнивания длины ног и восстановления биомеханической оси травмированной конечности.

При изолированном переломе мыщелка без повреждения окольной связки натяжения ее бывает вполне достаточно для полной репозиции. После контрольной рентгенографии через оба мыщелка во фронтальной плоскости проводят две параллельные спицы с упорными площадками с противоположных сторон. Перед проведением спиц давлением на боковую поверхность сустава создают положение гиперкоррекции (вальгус или варус). Спицы фиксируют в кольце и натягивают в противоположные стороны. Во вправленном положении через оба мыщелка на том же уровне проводят еще две крестообразные спицы и закрепляют их в том же кольце. Через нижнюю треть диафиза проводят две перекрещивающиеся спицы. Их фиксируют ко второму кольцу. Оба кольца соединяют резьбовыми стержнями и между ними осуществляют легкую дистракцию (рис. 113).

При переломах обоих мыщелков, если между ними нет интерпозиции осколков, после устранения смещения по длине через мыщелки проводят две параллельные спицы с упорными площадками. Натяжением спиц в противоположные стороны устраняют смещение мыщелков по ширине. В зависимости от величины отклонения мыщелков кзади кольцо поворачивают вокруг параллельных спиц, проведенных на расстоянии 5 мм друг от друга, на угол, равный углу рекурвации. В плоскости развернутого кольца через оба мыщелка проводят еще две перекрещивающиеся спицы и в натянутом состоянии фиксируют их. Через верхнюю треть голени и нижнюю треть бедра проводят по паре перекрещивающихся спиц, концы которых фиксируют к правильно установленным кольцам. Все три кольца соединяют между собой стержнями с винтовой нарезкой. При развороте среднего кольца устраняется смещение мыщелков кзади. Для усиления жесткости фиксации в необходимых случаях через конец проксимального отломка бедра можно провести одну спицу с упорной площадкой спереди и изнутри, концы ее зафиксировать к консольным планкам с торцевым упором, а последние прикрепить к верхнему кольцу.

Изолированные переломы одного из мыщелков с повреждением связок (крестообразных и коллатеральных) и переломы обоих мыщелков с интерпозицией костных осколков, как правило, не поддаются закрытой репозиции. Поэтому после наложения вытяжения их репонируют открыто с последующей фиксацией по описанной методике.

При небольшом смещении одного из мыщелков бедра кверху (2-й тип перелома), можно попытаться низвести его закрытым способом спицами с упорными площадками. Для этого через смещенный мыщелок в сагиттальной плоскости проводят две спицы с упорными площадками. Одну из них проводят в направлении сверху спереди вниз и кзади под углом 30° к оси бедра, вторую — сверху и сзади вниз и кпереди. Через верхнюю треть голени проводят две перекрещивающиеся спицы и фиксируют их к кольцу. Дистальные концы репозиционных спиц distractionными зажимами также фиксируют к этому кольцу. Равномерной distraction мышелок низводят до положенного уровня. Увеличив величину distraction передней спицы, можно ротировать смещенный мыщелок кпереди. После низведения мыщелка чрескостный остеосинтез проводят по обычной методике. Distractionные спицы удаляют. Эта методика особенно приемлема при застарелых переломах, а также в случаях, когда открытая репозиция по каким-либо причинам невозможна.

Переломы надколенника. Показанием к закрытому чрескостному остеосинтезу надколенника являются поперечные переломы с образованием двух или трех крупных осколков без значительных повреждений капсулы и связок сустава. Раздробленные мелкоос-

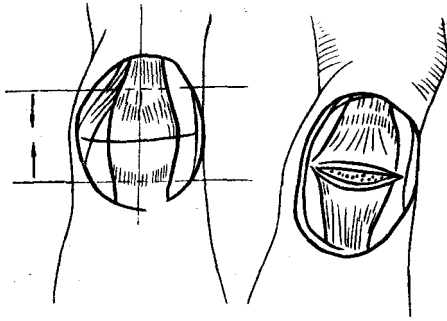


Рис. 114. Схема остеосинтеза при переломе надколенника

кольчатые переломы с разрывом капсулы и связок сустава являются показанием к оперативному лечению.

На операционном столе больному под пятку поврежденной конечности подкладывают плотный валик таким образом, чтобы область коленного сустава провисала и голень находилась в положении максимального разгибания. После опорожнения полости коленного сустава от крови между

костными отломками вводят 15—20 мл 1 % раствора новокаина. Мягкие ткани вокруг обоих полюсов надколенника инфильтрируют 0,25 % раствором новокаина. После обезболивания производят закрытую репозицию костных отломков надколенника с помощью однозубых крючков. Момент сопоставления определяют пальпаторно по исчезновению щели между костными отломками. В репонированном положении костные отломки прошивают спицей от полюса к полюсу. Делают контрольную рентгенографию надколенника в двух проекциях. Убедившись в правильности расположения костных отломков, через верхний и нижний полюсы надколенника во фронтальной плоскости проводят по одной спице. Перед проведением проксимальной спицы кожу в местах выкола и выкола ее максимально смещают вверх, а при проведении дистальной — книзу. Это необходимо для того, чтобы при последующей компрессии предотвратить гофрирование и прорезывание кожи. Спицы должны быть проведены не только параллельно друг другу, — но и расположены в одной горизонтальной плоскости в толще костных отломков. Поверхностное или глубокое проведение спиц может привести к отклонению костных отломков в сагиттальной плоскости (рис. 114).

При открытых переломах репозицию костных отломков осуществляют во время хирургической обработки ран. Мелкие осколки удаляют. Если перелом поперечный или близок к нему, то фиксирующие спицы проводят через толщу костных отломков под контролем зрения. При многооскольчатых переломах спицы проводят через мягкие ткани вблизи полюсов надколенника. Концы спицы фиксируют к полукольцам сплошной винтовой нарезкой. Навинчиванием гаек на стержни производят сближение полуколец. Это приводит костные отломки надколенника в состояние полного контакта.

Послеоперационное ведение больных при переломах мыщелков бедра и голени. Оперированную конечность с нефиксированным

коленным суставом и с фиксированным под углом 150° укладывают на шину Белера. В остальных случаях больной лежит в обычной кровати со Шитом. Вставать с постели и ходить с помощью костылей без нагрузки на поврежденную конечность больным разрешают со 2-го дня после операции.

На 2-й день меняют салфетки около спиц. Эвакуируют посредством пункции кровь из коленного сустава. В последующем перевязки делают не чаще 1 раза в неделю, а пункцию коленного сустава — по показаниям. Для поддержания жесткости фиксации и силы компрессии спицы с упорными площадками натягивают спиценатягивателями на 2-й день, затем 1 раз в неделю. Перекрещивающиеся спицы натягивают регулярной продольной дистракцией по 0,5 мм через каждую неделю.

Особенности послеоперационного ведения больного в основном зависят от степени повреждения капсулы и связок сустава. При неповрежденных связках через 5—7 дней после операции при стихании острых явлений назначают физиопроцедуры и функциональное лечение (лечебную физкультуру, массаж, механотерапию). Интенсивность функционального лечения и его длительность должны возрастать постепенно. Легкую нагрузку на поврежденную конечность при хорошей фиксации разрешают уже к концу 1-го месяца. Раннее функциональное лечение, наряду с хорошей репозицией и стабильной фиксацией костных отломков, благоприятно сказывается на течении репаративного процесса и создает оптимальные условия для заживления перелома и восстановления нормальной хрящевой поверхности.

При переломах, сочетающихся с повреждением капсулы и связок иммобилизация продолжается 3—4 нед. Сплошные стержни (если это не было сделано во время операции) заменяют на плоскостные шарниры, которые устанавливают на уровне биомеханической оси вращения сустава. Это позволяет начать движения в суставе с минимальной травматизацией связок.

При раздробленных переломах одного из суставных концов пассивные движения в суставе при наличии плоскостных шарниров начинают уже через 10—12 дней после травмы, когда между осколками еще формируется мягкотканное сращение. Постоянные движения по заданной траектории в условиях разгрузки сустава создают условия для само моделирования суставной поверхности.

Аппарат снимают в легких случаях через 6 нед, при повреждении связочного аппарата — через 8 нед и раздроблении суставного конца — через 3 мес. После снятия аппарата даже при удовлетворительном течении костного сращения, по данным рентгенологического исследования, не следует спешить с увеличением нагрузки на поврежденную конечность. Она должна возрастать от легкой до полной в течение 2—4 мес. Так же постепенно прекращают использование вспомогательных средств опоры (костыли, трость). В этот

период больному назначают тепловые процедуры, парафиновые аппликации, глубокий массаж. Продолжают активные и пассивные гимнастические упражнения до полного восстановления функции конечности.

Сложные переломы костей голеностопного сустава

Показания и противопоказания. Закрытый чрескостный остеосинтез показан при переломах обеих лодыжек, сочетающихся с разрывом межберцового синдесмоза, подвывихом или вывихом стопы, повреждением переднего или заднего края нижней суставной поверхности большеберцовой кости, при неудаче закрытой репозиции известными приемами. Показан он также и при «неудерживаемых» переломах-вывихах, которые легко вправляются, но так же легко смещаются в гипсовой повязке. Абсолютным показанием к чрескостному остеосинтезу являются раздробленные переломы нижнего суставного конца большеберцовой кости.

Противопоказанием являются переломы одной латеральной или обеих лодыжек без сопутствующих повреждений связок, легко вправляющиеся и удерживающиеся в гипсовой повязке.

Особенности обследования и обезболивание. При обследовании больного с переломом лодыжек важным моментом является выявление повреждения межберцового синдесмоза и связок голеностопного сустава, которые нередко не диагностируются. Клиника их в острый период скрыта за клиникой переломов, а проведение функциональных проб невозможно. Поэтому главным в постановке диагноза сопутствующего повреждения мягкотканых элементов сустава (капсулы, связок, синдесмоза), является выяснение механогенеза травмы, контрастная артрография и рентгенография сустава в трех проекциях (фас, профиль, с внутренней ротацией на 30°).

Остеосинтез может быть проведен под внутрикостным обезболиванием в сочетании с нейролептоаналгезией, перидуральным обезболиванием или общим наркозом.

Инструменты. Кроме обычного набора деталей для чрескостного остеосинтеза необходимо индивидуально подобрать соразмерно толщине голени 3 кольца и полукольцо с зажимами одного диаметра. Необходимы также 4 телескопических стержня и 8 стержней с винтовой нарезкой длиной по 10–12 см.

Для лучшего рентгенологического контроля качества репозиции кольцо, устанавливаемое в области голеностопного сустава, должно быть изготовлено из рентгенопрозрачного материала (например, текстолита) или стали толщиной не более 3 мм с увеличением в 2–3 раза числа отверстий.

Методика чрескостного остеосинтеза. При переломах-вывихах, возникших от непрямой травмы, при сдвиге стопы кнаружи с пронацией и наружной ротацией указанный механизм травмы приводит

к отрывному перелому медиальной лодыжки или разрыву дельтовидной связки, перелому малоберцовой кости в нижней трети, разрыву межберцового синдесмоза, а при дальнейшей ротации — и к перелому заднего края нижней суставной поверхности большеберцовой кости. Одновременно происходит задне-наружный подвывих или вывих стопы.

После обезболивания остеосинтез начинают с проведения двух перекрещивающихся спиц через проксимальный метафиз большеберцовой кости по обычной методике и фиксации их к кольцу в натянутом состоянии. На границе диафиза и дистального метафиза на 5 см выше щели голеностопного сустава во фронтальной плоскости проводят спицу с упорной площадкой изнутри. Спицу фиксируют ко второму кольцу аппарата и натягивают. Оба кольца соединяют телескопическими стержнями. В голеностопный сустав по передней поверхности вводят тонкую иглу для ориентира. На 1 см проксимальнее ее устанавливают третье текстолитовое или тонкое стальное кольцо. На уровне пяточной кости монтируют полукольцо. Все опоры соединяют стержнями с винтовой нарезкой. После такой подготовки делают попытку одномоментной ручной репозиции лодыжек и устранения подвывиха стопы. В корригированном положении через пяточную кость во фронтальной плоскости проводят спицу с упорной площадкой на уровне нижнего края латеральной лодыжки. Спицу фиксируют к полукольцу и натягивают спицнатягивателем за внутренний край. Делают контрольную рентгенографию.

Устранение выявленного смещения латеральной лодыжки по длине и восстановление щели голеностопного сустава осуществляют продольной дистракцией по нижним стержням. Для устранения задне-наружного подвывиха стопы спицу в нижней трети голени дугообразно изгибают кзади и натягивают за наружный конец. Так же вправляют и задний вывих стопы.

Затем для устранения межберцового дистаза на 0,5 см выше щели голеностопного сустава вдоль межлодыжечной линии с наружной стороны через обе берцовые кости проводят спицу с упорной площадкой, фиксируют ее болтами в тонком кольце и натягивают за внутренний конец. При устраненном подвывихе приданием стопе тыльной флексии репонируют и медиальную лодыжку. Во вправленном положении через медиальную лодыжку и дистальный метафиз большеберцовой кости в направлении снизу вверх, снаружи кнаружи и спереди назад проводят еще одну спицу с упорной площадкой до выхода ее на задне-наружной поверхности голени. Упорную площадку погружают под кожу, а верхний конец спицы дистракционным устройством фиксируют к среднему кольцу аппарата. Натяжением спицы компрессируют медиальную лодыжку. После этого остается только репонировать отломок заднего края нижней суставной поверхности большеберцовой кости, если он

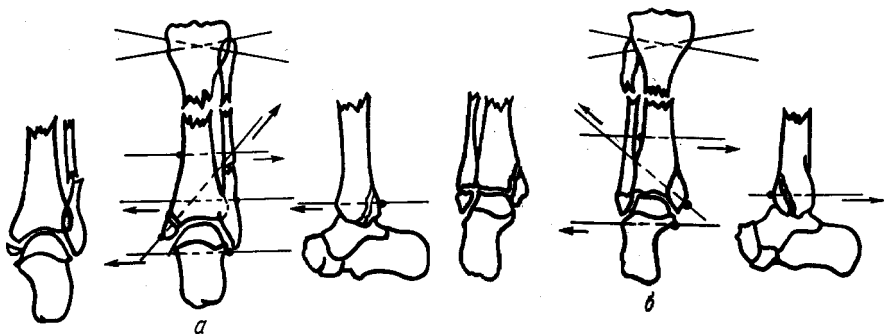
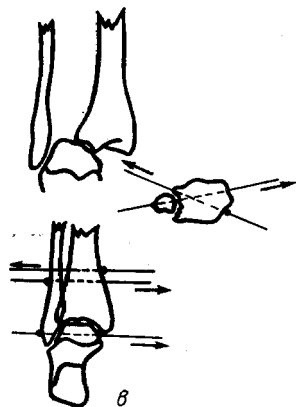


Рис. 115. Схема проведения спиц при пронационных переломах лодыжек (а), супинационных переломах лодыжек (б), разрыве межберцового синдесмоза (в)

составляет не менее 1/4 суставной поверхности. Проще всего его репонировать шилом, которое вкалывают в костный отломок по задне-наружной поверхности между малоберцовой костью и ахилловым сухожилием. Задний край максимально опускают книзу до упора в суставную поверхность таранной кости. В этом положении вдоль плоскости кольца через костный отломок и метафиз



большеберцовой кости проводят спицу с упорной площадкой. Ее проводят с задне-внутренней поверхности на передне-наружную и фиксируют болтами к кольцу. Натяжением этой спицы костный отломок плотно прижимают к раневой поверхности (рис. 115).

При перелома-вывихах, возникших от не прямой травмы при сдвиге стопы внутрь с супинацией и внутренней ротацией, происходит крупнооскольчатый перелом медиальной лодыжки на уровне суставной щели, отрывной перелом латеральной лодыжки или разрыв пяточно-малоберцовых связок.

Дальнейшая внутренняя ротация стопы и резкая подошвенная флексия приводят к перелому переднего края нижней суставной поверхности большеберцовой кости и передне-внутреннему вывиху или подвывиху стопы.

Чрескостный остеосинтез при супинационном переломе во многом сходен с вышеописанным, за исключением того, что спицу с упорной площадкой через пяточную кость проводят не с наружной, а с внутренней стороны. Соответственно на большеберцовой кости упорную площадку располагают с противоположной, наружной стороны. Монтаж аппарата такой же, как при пронационном

переломе. Закрепив и натянув спицы, делают контрольную рентгенографию.

Для устранения передне-внутреннего подвывиха (вывиха) стопы фронтальную спицу на голени дугообразно изгибают спереди и натягивают с внутренней стороны. После distraction закрыто вправляют медиальную лодыжку и в косом направлении перпендикулярно плоскости излома проводят через нее спицу с упорной площадкой. Верхне-наружный конец ее крепят к distractionному устройству, а нижний скручивают у кожи. Латеральная лодыжка после проведенных манипуляций обычно сама устанавливается в правильное положение и в дополнительной фиксации не нуждается. При необходимости через нее в сагиттальной плоскости на уровне нижнего кольца можно тоже провести спицу спереди или сзади в зависимости от смещения, закрепить к кольцу и натянуть.

Смещенный сверху костный отломок переднего края нижней суставной поверхности репозируют спицей, проведенной через него во фронтальной плоскости. При этом спицу проводят с учетом величины смещения. Изогнув края спицы к плоскости кольца и натянув ее до полного выпрямления, костный отломок переднего края смещают вниз до положенного уровня.

При раздробленных переломах дистального суставного конца большеберцовой кости, возникших при падении с высоты на выпрямленную ногу, клинико-рентгенологическая картина отличается разнообразием. Наиболее часто при этом происходит перелом медиальной лодыжки, перелом малоберцовой кости в нижней трети с разрывом межберцового синдесмоза, клиновидный компрессионный многооскольчатый перелом нижней суставной поверхности большеберцовой кости. Сминание последней может произойти в основном сзади и снаружи или спереди. В зависимости от этого произойдет передний или задне-наружный вывих стопы. Иногда таранная кость внедряется между мало- и большеберцовой костями.

Прогноз при таких переломах плахой, так как лечение, независимо от метода, заканчивается деформирующим артрозом. Однако сроки развития и клинические проявления деформирующего артроза во многом зависят от степени анатомического восстановления суставной поверхности. Очевидно, что сделать это можно только оперативным путем. Чрескостный остеосинтез при таких переломах является методом, во-первых, надежной и малотравматичной фиксации, во-вторых, закрытой репозиции в тех случаях, когда это возможно, в-третьих, закрытого восстановления синдесмоза, в-четвертых, методом, полностью разгружающим голеностопный сустав и одновременно позволяющим наряду с фиксацией осуществлять в этом суставе ранние движения.

Чаще всего чрескостный остеосинтез при таких переломах начинают так же, как и при пронационных переломах. Осуществляют

продольную distraction до восстановления длины голени с небольшим (0,5 см) перерастяжением. Делают контрольную рентгенографию. В зависимости от рентгенологических данных закрытым путем устраняют вывих или подвывих стопы, репетируют латеральную лодыжку, устраняя межберцовый диастаз, а также репонируют медиальную лодыжку и фиксируют ее спицей с упорной площадкой. После этого остается восстановить лишь горизонтальную часть суставной поверхности большеберцовой кости.

В зависимости от того, какая часть суставной поверхности больше пострадала, используют передний или задне-внутренний доступ к голеностопному суставу. После вскрытия сустава обнажают передний или задний край нижней суставной поверхности и по зоне сминания долотом отгибают ее так, чтобы она облегла таранную кость. В образовавшийся диастаз вводят фасонный клиновидный аутооттрансплантат, взятый из крыла подвздошной кости. Рану ушивают наглухо.

В случаях разрыва межберцового синдесмоза на 5 см выше голеностопного сустава во фронтальной плоскости проводят спицу с упорной площадкой с внутренней стороны только через большеберцовую кость. В той же плоскости с наружной стороны через обе берцовые кости вдоль межлодыжечной линии проводят вторую спицу с упорной площадкой. Обе спицы фиксируют к кольцу. Через латеральную лодыжку и таранную кость вдоль межлодыжечной линии на 1 см выше ее дистального края проводят спицу с упорной площадкой снаружи и фиксируют к полукольцу. Стопа при этом находится под углом 90° к голени. Кольцо и полукольцо соединяют тремя стержнями.

Межберцовый диастаз устраняют натяжением всех трех спиц в противоположные стороны. Передний отдел стопы в послеоперационный период фиксируют стоподержателем.

Послеоперационное ведение больных. Перевязку и уход за спицами осуществляют по обычной методике. Со 2-го дня больные начинают ходить с помощью костылей без нагрузки на оперированную конечность. В стационаре больные должны находиться в течение 2—3 нед, затем лечение можно продолжить в амбулаторных условиях с обязательными контрольными осмотрами 1 раз в неделю.

При раздробленных переломах через 2 нед полукольцо на пятке соединяют с дистальным кольцом по наружной и внутренней поверхности голеностопного сустава плоскостными шарнирами. Стержни с винтовой нарезкой снимают и начинают активную и пассивную механотерапию голеностопного сустава.

Фиксацию голеностопного сустава при переломах без повреждения связочного аппарата продолжают 10—12 дней, а при повреждении связок — до 3 нед. После этого спицу из пяточной кости удаляют, полукольцо демонтируют и назначают механотерапию

голеностопного сустава, лечебную физкультуру и массаж мышц бедра.

Средний срок фиксации аппаратом составляет 6 нед, при раздробленных переломах — 8 нед. Снятие аппарата обычное, последующей иммобилизации сустава не требуется. Нагрузка на конечность возрастает до полной в течение 2—3 мес.

Переломы проксимального суставного конца плечевой кости

Показания и противопоказания. Переломы проксимального суставного конца плечевой кости, как и бедренной, отмечаются в основном у лиц пожилого и старческого возраста. Поэтому показание» к чрескостному остеосинтезу являются лишь те переломы, которые не удалось вправить консервативным путем. Относительным показанием являются также многооскольчатые переломы головки плечевой кости. Все остальные виды переломов с успехом лечат консервативно.

Инструменты. Перед началом чрескостного остеосинтеза индивидуально подбирают кольцо по диаметру плеча в нижней трети, полукольцо по диаметру плеча в верхней трети, фигурную дугу по объему плечевого сустава, 3 телескопических и 3 коротких стержня с винтовой нарезкой. Помимо этого необходимы полный набор мелких деталей аппарата и вспомогательные инструменты.

Методики чрескостного остеосинтеза. При чрес- и подбугорковых переломах в положении больного лежа на спине за мышелки сломанного плеча накладывают скелетное вытяжение с помощью специальной приставки, о которой упоминалось выше. Дистальному отломку плечевой кости придают нужный угол отведения и передней девиации, при которых наступает устранение грубых смещений костных отломков.

Через дистальную треть плечевой кости проводят две перекрещивающиеся спицы и фиксируют их в кольце. Через проксимальный костный отломок также проводят две перекрещивающиеся спицы, но с упорными площадками. Одну из них проводят с передне-внутренней поверхности плечевого сустава на задне-наружную, другую — под углом 30° к ней с задне-внутренней поверхности на передне-наружную. Спицы фиксируют к специальной дуге или полукольцу с удлиненными за счет привинченных планок концами. Концы дуги соединяют с кольцом двумя телескопическими стержнями с помощью планок. На 10 см дистальнее устанавливают второе кольцо с зажимами, соединяют последнее двумя стержнями с винтовой нарезкой с дугой и одним телескопическим стержнем — с первым кольцом. Снимают скелетное вытяжение и делают контрольную рентгенографию. В зависимости от имеющегося смещения через конец дистального костного, отломка в плоскости второго полукольца проводят спицу с упорной площадкой спереди

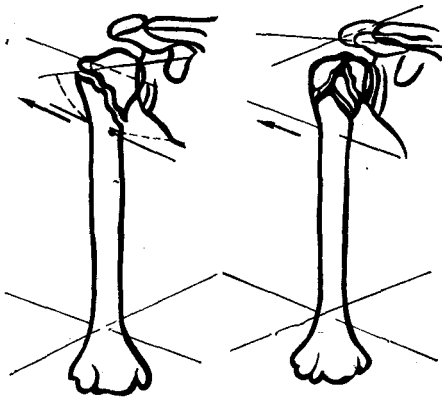


Рис. 116. Схемы проведения спиц при переломах проксимального конца плечевой кости

Дистальному отломку плечевой кости придают положение отведения в 80° , передней девиации в 30° и наружной ротации в 45° . Одну из спиц проводят с передне-внутренней поверхности надплечья через шейку лопатки на задне-наружную, другую — с задне-внутренней поверхности через акромиальный отросток на передне-наружную под углом в 30° к первой. Обе спицы имеют упорные площадки. Их фиксируют к дуге или полукольцу с удлиненными концами. Дугу и дистальное кольцо соединяют телескопическими стержнями с помощью планок. Осуществляют продольную distraction. Скелетное вытяжение снимают. Конечность в заданном положении укладывают на отводящую шину ЦИТО (рис. 116).

Переломы костей локтевого сустава

Показания и противопоказания. Показанием к чрескостному остеосинтезу являются нерепонирующиеся чрес- и надмышечковые переломы дистального суставного конца плечевой кости, оскольчатые Т- и У-образные межмышечковые переломы, а также переломы локтевого отростка с большим смещением. Противопоказания общие для этого метода лечения.

Инструменты. Для чрескостного остеосинтеза индивидуально подбирают кольца и полукольца с зажимами одного диаметра соответственно объему плеча в нижней трети, 3 стержня с винтовой нарезкой длиной 8—10 см. У детей желательно применять тонкие кольца из титановых сплавов или облегченные стальные.

Методики чрескостного остеосинтеза. При чрес- и надмышечковых переломах для предварительной репозиции больному на опе-

или сзади. Натяжением этой спицы проводят окончательную репозицию костных отломков по ширине и под углом.

В послеоперационный период между плечом и туловищем для профилактики приводящей контрактуры помещают клиновидную подушку. Предплечье укладывают на косыночную повязку.

При оскольчатых переломах головки плечевой кости начало чрескостного остеосинтеза такое же, как и при подбугорковых переломах, но проксимальные спицы проводят не через головку плеча, а через лопатку.

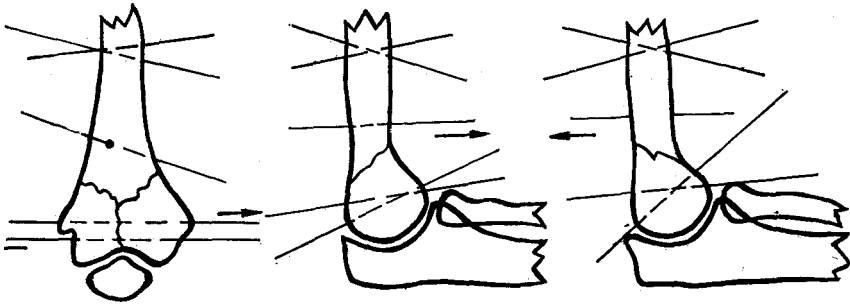


Рис. 117. Схемы проведения спиц при переломах мыщелков плечевой кости

рациональном столе через локтевой отросток проводят спицу, за которую осуществляют скелетное вытяжение винтовой тягой на специальной репозиционной приставке. При разгибательных переломах спицу проводят через проксимальную часть локтевого отростка, а при сгибательных — на уровне венечного отростка. Предплечье мягкой повязкой фиксируют к репозиционной приставке, при разгибательных переломах — в положении сгибания под углом 80° , а при сгибательных — в положении разгибания под углом 150° . Вытяжением устраняют все грубые смещения (по длине, ширине, под углом и ротационные). С наружной стороны между головкой лучевой кости и мыщелком плечевой в сустав вводят тонкую иглу при ориентации. Делают контрольную рентгенографию. При необходимости корригируют положение костных отломков. Затем электродрелью проводят две перекрещивающиеся спицы под углом 90° через диафиз плечевой кости на границе нижней и средней трети и через дистальный костный отломок под углом 30° , ориентируясь на введенную в сустав иглу. Методика проведения дистальных спиц такая же, как при переломах диафиза плеча в нижней трети. Спицы фиксируют к кольцу и полукольцу аппарата, которые соединены тремя стержнями. Для окончательной репозиции и усиления жесткости фиксации при разгибательных переломах через конец проксимального костного отломка в сагиттальной плоскости или близко к ней с передней поверхности проводят спицу с упорной площадкой. Конец спицы на стороне задней поверхности плеча фиксируют к планке с торцевым креплением. Планку крепят к проксимальному кольцу. Натяжением спицы полностью устраняют угловую деформацию и создают встречно-боковую компрессию между костными отломками (рис. 117).

При сгибательных переломах репозиционную спицу проводят с задней поверхности плеча и крепят на планке спереди. Свободные концы репозиционных спиц скусывают таким образом, чтобы они погрузились под кожу.

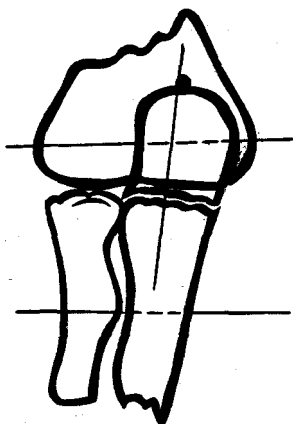


Рис. 118. Схема проведения спиц при переломе локтевого отростка

Закончив монтаж аппарата, скелетное вытяжение снимают, а спицу из локтевого отростка удаляют.

При межмышечковых Т- и У-образных переломах спицу для скелетного вытяжения проводят через локтевой отросток строго по оси плечевой кости при согнутом под углом 90° к предплечью. В этом положении осуществляют вытяжение винтовой тягой до восстановления длины плеча.

После контрольной рентгенографии, через мышелки плечевой кости, ориентируясь на иглу, введенную в сустав, проводят две параллельные спицы с расположенными с противоположных сторон упорными площадками, на расстоянии 0,5 см друг от друга. Концы спиц фиксируют к полукольцу и натягивают в противоположные стороны. При этом мышелки сближаются до контакта и компрессируются. Фиксируют и натягивают также и вторые концы спиц. Перед натяжением их слегка изгибают в противоположные стороны.

Проведение остальных спиц и монтаж аппарата такой же, как и при надмышечковых переломах.

При переломах локтевого отростка спицы проводят во фронтальной плоскости, отступая на 3 см от конца дистального костного отломка в положении максимального сгибания в локтевом суставе. Предплечье полностью разгибают и производят закрытую репозицию локтевого отростка пальцами или однозубыми крючками. Момент репозиции можно легко определить по исчезновению щели между костными отломками. В репонированном положении со стороны верхушки локтевого отростка вдоль локтевой кости проводят короткую спицу с упорной площадкой. Сместив мягкие ткани, проксимально через центр локтевого отростка во фронтальной плоскости проводят еще одну спицу. Обе фронтальные спицы фиксируют к двум полукольцам и натягивают. Полукольца соединяют стержнями и осуществляют продольную компрессию (рис. 118).

Послеоперационное ведение больных. перевязки и наблюдение за спицами обычные. Один раз в 5 дней осуществляют продольную компрессию на 0,5 мм. При межмышечковых переломах спицы с упорными площадками натягивают навстречу друг другу на 3-й и 10-й день. Главным в послеоперационный период является раннее и настойчивое проведение лечебной физкультуры, состоящей из активных и пассивных движений во всех суставах поврежденной конечности, но прежде всего — в локтевом. Аппарат снимают через 2—3 нед у детей и через 4—6 нед у взрослых. Активную механоте-

рапию суставов поврежденной конечности продолжают в амбулаторных условиях и после снятия аппарата. Полная амплитуда движений в локтевом суставе восстанавливается через 1,5—2 мес после травмы.

Переломы дистального суставного конца лучевой кости

Показанием к чрескостному остеосинтезу являются только раздробленные многооскольчатые переломы суставного конца лучевой кости, не поддающиеся ручной репозиции и не удерживающиеся в гипсовой повязке.

Инструменты. Индивидуально подбирают 3 полукольца по диаметру предплечья в средней трети, 2 стержня с винтовой нарезкой длиной 10 см, 3 стержня с винтовой нарезкой длиной 15 см и 6 сферических шарниров.

В местах предполагаемого проведения спиц производят инфльтрационное обезболивание.

Методика чрескостного остеосинтеза. Кисти придают положение максимальной супинации. В этом положении через обе кости предплечья в средней трети и дистальные отделы II—V пястных костей во фронтальной плоскости с внутренней стороны перпендикулярно кисти и предплечью проводят две параллельные спицы с упорными площадками. Последние погружают под кожу до упора в V пястную и локтевую кости. Спицы фиксируют к двум полукольцам и натягивают. Двумя короткими стержнями с винтовой нарезкой к проксимальному полукольцу фиксируют промежуточное. В плоскости промежуточного полукольца через обе кости предплечья проводят еще одну спицу с упорной площадкой. Упорную площадку располагают со стороны лучевой кости. Промежуточное полукольцо тремя стержнями с винтовой нарезкой и сферическими шарнирами соединяют с дистальным полукольцом. Осуществляют общую продольную дистракцию до натяжения тканей и делают контрольную рентгенографию. В соответствии с полученными данными ослабляют все наружные гайки шарнирных стержней и дистракцией только по наружному стержню кисти задают необходимое локтевое отведение. Устанавливают сгибательное или разгибательное положение кисти и гайки

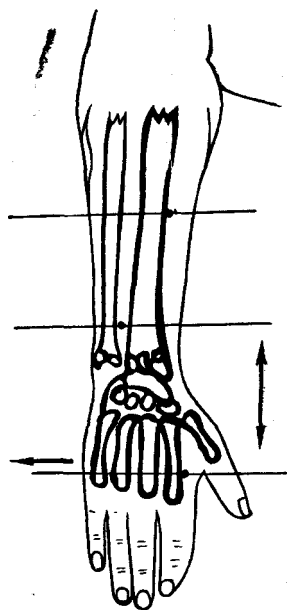


Рис. 119. Схема проведения спиц при раздробленных переломах дистального суставного конца лучевой кости

с «плавающими» шайбами затягивают. В последующем коррекция суставной поверхности лучевой кости может быть продолжена теми же приемами (рис. 119).

Спустя 2 нед после образования костного сращения между отломками необходимо ежедневно, ослабив расположенные снаружи гайки промежуточного кольца, осуществлять кистью сгибательно-разгибательные движения. После проведения сеанса механотерапии гайки вновь затягивают. С каждым днем продолжительность и количество процедур увеличивают. Увеличивают и амплитуду движений. Через 3 нед после начала лечебной физкультуры кисть фиксируют уже в нормальном положении. Аппарат снимают через 5—6 нед. К этому времени амплитуда сгибательно-разгибательных движений в лучезапястном суставе должна достигнуть 90°.

После снятия аппарата основное внимание обращают на восстановление пронационно-супинационных движений.

Глава 6. Ошибки и осложнения

Нами проанализированы характер и частота осложнений при чрескостном остеосинтезе у оперированных или находившихся под нашим наблюдением 3669 больных (табл. 2).

Приведенные данные позволяют проанализировать условия возникновения наиболее частых осложнений и наметить пути их профилактики и лечения. Учитывая, что при переломах костей в основном применяют чрескостный компрессионный остеосинтез, осложнения, возникающие при дистракции, в данной главе рассматриваться не будут.

Осложнения, обусловленные введением спиц. Как видно из данных табл. 2, воспаление мягких тканей вокруг спиц является наиболее частым осложнением при чрескостном остеосинтезе. Оно бывает ранним и поздним. Раннее воспаление мягких тканей возникает, как правило, на 3—5-й день после операции. Причиной его является нарушение асептики в момент операции и травматизация тканей при сверлении кости. Поэтому для предупреждения этого осложнения, помимо строжайшей асептики, необходимо соблюдать правила проведения спиц, которые описаны в главе 2. Раннее воспаление мягких тканей вокруг спиц редко бывает поверхностным. Чаще оно возникает в глубине тканей, а поэтому диагностируется несвоевременно. Основными признаками раннего воспаления являются повышение температуры тела и локальная болезненность. Гиперемия кожных покровов бывает не всегда. Лечение заключается в немедленном удалении спиц, рассечении мягких тканей с последующим дренированием раны для обеспечения свободного оттока гнояного экссудата.

Поздние воспалительные осложнения, в отличие от ранних, обычно бывают поверхностными. Причиной их возникновения

Таблица 2. Характер и частота осложнений при чрескостном остеосинтезе аппаратом Илизарова

Характер осложнений	Абсолютное число случаев	к к общему числу лечившихся больных (3669)	% к общему числу осложнений (599)
I. Осложнения, обусловленные введением спиц	400	10,91	66,79
1. Инфекционные:			
нагноение мягких тканей	307	8,37	51,25
локальный остеомиелит	11	0,30	1,85
гнойный артрит	3	0,08	0,50
дерматит	8	0,22	1,34
обострение хронического остеомиелита .	16	0,44	2,67
2. Неинфекционные:			
реактивный артрит	5	0,14	0,83
ранение сосудов	7	0,19	1,17
ранение нервов	8	0,22	1,34
ожог кости	27	0,74	4,51
перелом кости	2	0,05	0,33
контрактуры суставов	6	0,16	1,00
II. Осложнения, обусловленные компрессией и неправильным наложением аппарата:	27	0,73	4,51
перелом кости	10	0,27	1,67
смещение отломков	14	0,38	2,34
нарушение анатомических взаимоотношений между парными костями	3	0,08	0,50
III. Осложнения, обусловленные дистракцией и неправильным наложением аппарата:	104	2,84	17,37
нарушение иннервации	15	0,41	2,50
нарушение трофики	19	0,52	3,17
контрактуры суставов	34	0,93	5,68
анкилозирование суставов	2	0,05	0,33
вывихи, подвывихи	14	0,38	2,34
деформация суставного конца	4	0,11	0,65
нарушение анатомических взаимоотношений между парными костями	16	0,44	2,67
IV. Поздние осложнения (после снятия аппарата) :	68	1,86	11,36
деформация регенерата	59	1,61	9,85
перелом кости	5	0,14	0,83
деформирующий артроз	4	0,11	0,68

является, как правило, боковая подвижность костных отломков при плохой фиксации их аппаратом из-за ненатянутых или неодинаково натянутых спиц. Это приводит к травмированию кожи и подкожной основы и их инфицированию. Основные признаки позднего воспаления — повышение температуры тела, локальная болезненность, припухлость и гиперемия кожи. Лечение заключается в ежедневных перевязках, перифокальном введении антибиотиков направлен-

ного действия. При этом необходимо улучшить фиксацию и обеспечить равномерное натяжение спиц для исключения их подвижности и повторного инфицирования. Одинакового натяжения спиц в кольцах при отсутствии тарированного спицнатягивателя можно достигнуть лишь при одновременном натяжении их двумя спицнатягивателями. Степень натяжения спиц определяется усилием, прикладываемым к барашковой части винта. С той же целью спицы в дуге также натягивают одновременно двумя спицнатягивателями.

Если в течение 3—4 дней воспалительный процесс не купировуется, соответствующую спицу необходимо удалить. Для предупреждения заноса инфекции в глубь тканей спицу извлекают со стороны воспаления. После стихания воспаления при необходимости проводят дополнительную спицу, которую фиксируют к тому же кольцу (дуге).

Несвоевременное удаление спицы может привести к возникновению так называемого локального «спицевого» остеомиелита. Одним из предрасполагающих моментов к его возникновению является ожог кости при проведении спицы. Инфицирование приводит к переходу асептического воспаления в гнойное. В таких случаях спицу следует немедленно удалить, мягкие ткани расщепить. При образовании характерного кольцевидного секвестра следует сделать некрэктомию. Как правило, локальный остеомиелит возникает в пределах диафиза. Поэтому для предупреждения его необходимо прежде всего соблюдать правила проведения спиц через склерозированные кости.

Особую опасность представляет воспаление мягких тканей вокруг спиц, проведенных вблизи суставов. Несвоевременное удаление таких спиц может привести к возникновению гнойного артрита. Чаще всего поражается коленный сустав. Лечение у наблюдаемых нами больных состояло во введении в полость сустава двух игл. К одной из них подключали систему для переливания, а к другой — отводящую резиновую трубку. Систему заполняли изотоническим раствором натрия хлорида с антибиотиками в больших концентрациях. Конечность укладывали на шину Белера. Промывание полости сустава осуществляли круглосуточно капельно в течение 3—5 дней. Во всех случаях воспалительный процесс быстро купировался без каких-либо последствий.

Проведение через поврежденный сегмент конечности металлических спиц у некоторых больных приводит к возникновению дерматита. На коже оперированного сегмента появляется множество мелких пузырьков, наполненных серозной прозрачной жидкостью. Пузырьки лопаются и сливаются друг с другом. Присоединение инфекции приводит к образованию сплошного мокнувшего сегмента по типу паратравматической экземы. Снятие аппарата и удаление спиц, как правило, быстро приводит к стиханию процесса и эпителизации изъязвленных участков кожи с последующим

обильным отрубевидным шелушением. Такой дерматит возникает только у неоднократно оперированных больных с ложными суставами и дефектами костей на фоне выраженной алергизации. Применение в этих случаях антигистаминных средств не оказывает лечебного эффекта.

Среди неинфекционных осложнений, связанных с применением спиц, наиболее тяжелыми являются ранения сосудов и нервов. Обычно знание топографической анатомии и вариантов строения и расположения основных сосудисто-нервных пучков конечностей исключает их повреждение спицами. Однако предшествующая травма и оперативные вмешательства нередко нарушают нормальные анатомические взаимоотношения, что создает возможность повреждения сосудов и нервов при проведении спиц. Прокол спицей артерии большого диаметра тотчас же распознается по возникшему кровотечению. Спицу необходимо немедленно удалить и рядом провести новую. Кровотечение обычно удается остановить прижатием места прокола тампоном через мягкие ткани. Ни в одном случае ревизии и ушивания сосудов не потребовалось. Не было осложнений и в отдаленный период. Более опасны последствия возникновения пролежня стенки сосуда от давления прилежащей к нему спицы. Такое осложнение мы наблюдали у одного больного с переломом обеих костей предплечья. Кровотечение из локтевой артерии возникло через 3 нед после остеосинтеза и было остановлено перевязкой сосуда. Ранения спицами крупных вен нами не наблюдались.

Повреждение спицами лучевого и малоберцового нервов было отмечено у 8 наблюдаемых нами больных. Диагностика повреждения проста и основывается прежде всего на выпадении тыльной флексии стопы или кисти. Спицу, вызвавшую повреждение нерва, надо немедленно удалить. Восстановление проводимости по этим нервам при консервативном лечении произошло спустя 1,5–6 мес. Повреждения малоберцового нерва наблюдались при проведении спицы через головку или шейку малоберцовой кости, а лучевого — при проведении спиц через среднюю треть диафиза плечевой кости.

Редким осложнением является патологический перелом кости на уровне спиц, возникающий даже от незначительной травмы. Это наблюдается при проведении двух спиц в одной плоскости через диафизы плечевой кости и костей предплечья, поскольку приводит к значительному снижению их прочности на этом уровне. Особенно уменьшается прочность кости в случаях ее ожога спицами.

Для предупреждения такого осложнения перекрещивающиеся спицы через диафиз тонких костей проводят на разных уровнях таким образом, чтобы закрепить их к разным сторонам кольца. Кроме того, следует принять все меры предосторожности для предупреждения ожога кости при сверлении. Если все же перелом произошел, то со снятием аппарата не надо спешить. Дистальнее

или проксимальнее (в зависимости от локализации перелома) через метафиз сломанной кости надо провести две спицы и зафиксировать их в кольце или дуге и соединить стержнями с ранее наложенным аппаратом. После этого спицы, вызвавшие перелом кости, удаляют.

Неправильное проведение спиц вблизи суставов может явиться причиной возникновения контрактур. Для предупреждения этого необходимо соблюдать следующие правила: через дистальные метафизы бедра, большеберцовой, плечевой и лучевой костей спицы проводят Х-образно под углом не более 60° ; перед проведением спиц через переднюю полуокружность сегмента при чрескостном остеосинтезе на предплечье кисти придают положение максимального тыльного сгибания при чрескостном остеосинтезе голени — подошвенной флексии стопы, при чрескостном остеосинтезе на плече — полного разгибания предплечья, при чрескостном остеосинтезе на бедре — максимального сгибания голени; перед проведением спиц через заднюю полуокружность положение дистального сегмента меняют на противоположное; перед проведением спиц вблизи плечевого сустава плечу придают положение отведения под углом $60-90^\circ$; через проксимальный метафиз бедра спицы проводят в положении разгибания в тазобедренном суставе; для обеспечения свободы движений в локтевом суставе спицы, проведенные через дистальный метафиз плеча, крепят не к кольцу, а к сегменту его или полукольцу.

Неправильно проведенные спицы не только исключают возможность раннего и полного функционального лечения, что способствует возникновению контрактуры, но и являются причиной возникновения плотных спаек по ходу спицы, образующих «третьи точки фиксации» мышц вблизи суставов (миотенодез).

Осложнения, обусловленные компрессией и неправильным наложением аппарата. Выполнение основных биомеханических правил наложения аппарата обычно приводит к саморепозиции костных отломков. Несоблюдение этих правил является основной причиной возникновения смещений костных отломков по ширине, под углом или ротационных. Способы устранения возникших смещений описаны в предыдущих главах, поэтому мы на них не останавливаемся. Отметим однако, что смещение по длине и под углом возникают обычно при продольной компрессии костных отломков, не имеющих торцевого упора. Осуществляемая в таких случаях встречно-боковая компрессия при превышении предела прочности может привести к перелому одного из костных отломков с образованием характерного клиновидного осколка в виде «бабочки». Следствием такого осложнения является заметное удлинение сроков сращения. В этих случаях через отколовшийся фрагмент нужно провести дополнительную спицу с упорной площадкой со стороны его основания и плотно прижать к костным отломкам.

При неправильном наложении аппарата продольная компрессия костных отломков одной из парных костей может привести к нарушению их анатомических взаимоотношений. Так, например, при лечении переломов большеберцовой кости может возникнуть подвывих в дистальном или проксимальном межберцовом сочленении, а при лечении переломов костей предплечья — в лучелоктевых суставах. Главная причина этого осложнения кроется в укорочении одной из парных костей сегмента при изолированной ее фиксации и продольной компрессии. Поэтому при переломе одной из парных костей для предупреждения подвывихов необходимо зафиксировать это положение спицей, проведенной через обе кости. При этом в первую очередь фиксируют дистальное лучелоктевое сочленение и межберцовый синдесмоз. Лучелоктевое сочленение фиксируют только после устранения ротационного смещения костных отломков. Проксимальное межберцовое сочленение при чрескостном компрессионном остеосинтезе фиксируют редко, лишь в тех случаях, когда имеется разрыв связочного аппарата или когда компрессия неизбежно приводит к укорочению большеберцовой кости более, чем на 1 см (например, при ложных суставах с диастазом или переломах с дефектом кости). В таких случаях следует остеотомировать целую малоберцовую кость. При меньшем диастазе можно пренебречь небольшим подвывихом головки малоберцовой кости, так как он существенно не влияет на последующую функцию. Широко распространенное мнение, что целая малоберцовая кость является распоркой, препятствующей сближению отломков большеберцовой при компрессионном остеосинтезе, по нашим данным, является ошибочным.

Проксимальное лучелоктевое сочленение фиксируют при переломах обеих костей предплечья, переломах-вывихах типа Монтеджи после предварительного вправления лучевой кости и дефектах (даже незначительных) одной из костей. При небольших дефектах целую парную кость остеотомировывают для укорочения, а при значительных дефектах (более 2 см) производят замещение дефекта удлинением одного из костных отломков (билокальный distractionно-компрессионный остеосинтез). Следует подчеркнуть, что такую тактику чрескостного остеосинтеза применяют только при правильных исходных анатомических взаимоотношениях.

Поздние осложнения. Среди осложнений, возникающих после снятия аппарата, чаще всего, по нашим данным, отмечалась углообразная деформация костного регенерата или его надлом по типу «зеленой веточки». Это осложнение обусловлено тем, что недостаточно зрелый регенерат, обладая значительной прочностью на продольное растяжение и сжатие, плохо выдерживает нагрузку на изгиб. Поэтому после чрескостного компрессионного и особенно distractionного остеосинтеза снятие аппарата без опасности возникновения деформации возможно лишь тогда, когда рентгеноло-

гически плотность регенерата будет приближаться к плотности близлежащих отделов кости. При вынужденном или раннем снятии аппарата необходимо защитить регенерат от угловых деформаций бесподстилочной гипсовой повязкой. Важно отметить, что при надломе регенерата после устранения деформации и наложения гипсовой повязки сращение наступает в более короткие сроки.

Ожог кости спицей с последующим асептическим некрозом, а также неудовлетворительная фиксация костных отломков аппаратом с постоянной травматизацией спицевого канала приводят к значительному увеличению его диаметра, что ослабляет прочность кости. Это может после снятия аппарата послужить причиной возникновения перелома кости на месте спицы.

Таким образом, развитие метода чрескостного остеосинтеза не только раскрыло новые лечебные возможности, но и привело к появлению ранее неизвестных осложнений. Большинство этих осложнений возникает из-за неправильной тактики и техники применения чрескостного аппарата. Знание причин и условий возникновения этих осложнений открывает реальные пути их профилактики и лечения.

Глава 7. Исходы лечения

Наш клинический опыт применения чрескостного остеосинтеза при свежих переломах длинных трубчатых костей основан на лечении 2349 больных, у которых было повреждено 2398 сегментов конечностей (табл. 3).

Чрескостный остеосинтез, как правило, проводился в ургентном порядке при поступлении больных в клинику, особенно в случаях открытых переломов. При закрытых переломах и наличии сопутствующих тяжелых повреждений и заболеваний внутренних органов осуществляли отсроченный остеосинтез после того, как удавалось обеспечить улучшение общего состояния пострадавшего.

Сроки фиксации аппаратом при благоприятном течении послеоперационного периода зависели от многих факторов и, прежде всего, от локализации и вида перелома кости (табл. 4).

Недостаточная прочность сращения отломков при диафизарных переломах костей нижних конечностей при преждевременном снятии чрескостного аппарата привела к тому, что у 13 больных с переломами бедренной кости и у 26 с переломами костей голени при нагрузке на конечность в ближайшие дни возникла угловая деформация. Всем этим больным был повторно наложен аппарат, с помощью которого возникшие деформации были постепенно устранены способом бескровной трансформации костной мозоли. В конечном итоге был достигнут положительный результат, однако сроки восстановления трудоспособности у этих больных были почти в 2 раза больше, чем обычно. Поэтому при наличии клинико-рент-

генологических данных, свидетельствующих о недостаточной прочности сращения, 48 (11,18 %) больных с переломом диафиза бедренной кости и 103 (10,5 %) с переломами диафиза костей голени после снятия аппарата была наложена бесподстилочная гипсовая повязка сроком на 4—6 нед. Ни в одном случае в последующем не было отмечено возникновения угловых деформаций. У всех больных достигнуто полноценное сращение и восстановлена функция конечности.

Изучение ближайших и отдаленных результатов лечения показало, что у 98 % больных с диафизарными переломами костей нижних конечностей получены хорошие результаты.

При диафизарных переломах костей предплечья после снятия аппарата иммобилизацию гипсовой повязкой сроком на 4 нед применили у 16 (7,48 %) больных. У 5 больных с переломами обеих костей предплечья сращения костных отломков лучевой кости не наступило, хотя функция предплечья при этом была вполне удовлетворительной. Трое из них от лечения отказались, а двум был проведен повторно чрескостный остеосинтез с благоприятным исходом.

Из 294 больных с диафизарными переломами плечевой кости у 25 при поступлении был парез лучевого нерва (8,50 %). Ревизия нерва была проведена только в одном случае; макроскопически нерв оказался целым. После чрескостного остеосинтеза у 24 больных наступило полное восстановление проводимости нерва в сроки от 3 до 11 мес. Нейрохирургическое вмешательство с мобилизацией и сшиванием концов нерва потребовалось только у одного больного. Недостаточная прочность сращения при снятии аппарата привела у трех больных к рефрактуре. Этим больным проводили повторный остеосинтез аппаратом поврежденной плечевой кости с благоприятным исходом. Однако они были признаны инвалидами II группы сроком на 1 год, хотя восстановление функции конечности наступило гораздо раньше. Средний срок нетрудоспособности при несложном течении у больных с закрытыми переломами плечевой

Таблица 3. Распределение открытых (I) и закрытых (II) переломов по локализации

Локализация перелома	I	II	Всего
Ключица	—	16	16
Шейка плеча	3	51	54
Диафиз плеча	45	249	294
Мышелки плеча	22	29	51
Локтевой отросток	5	8	13
Кости предплечья	97	117	214
Шейка бедра	—	5	5
Вертельная область бедра	—	16	16
Диафиз бедра	45	384	429
Мышелки бедра	6	16	22
Надколенник	5	29	34
Мышелки большеберцовой кости	8	23	31
Диафиз большеберцовой кости	322	659	981
Лодыжки	25	184	209
Межберцовый синдесмоз	2	И	13
Кости стопы	6	10	16
И т о го...	591	1807	2398

Таблица 4. Средние сроки фиксации аппаратом Илизарова при закрытых (I) и открытых (II) диафизарных переломах, дни

Локализация перелома	I			II		
	поперечный	косой и винтообразный	оскольчатый	поперечный	косой и винтообразный	оскольчатый
Бедро	60	56	64	62	58	66
Голень	63	58	72	63	68	94
Плечо	54	43	66	55	47	69
Предплечье	46	49	52	46	49	59

кости равнялся 89 дням, с открытыми — 102. Не наступило костное сращение только у одного больного.

Для уточнения сроков снятия аппарата при переломах длинных трубчатых костей мы провели анализ зависимости сроков сращения костных отломков от локализации и вида перелома, тяжести травмы и ряда других факторов, при внесуставных переломах большеберцовой кости у больных в возрасте от 16 до 59 лет. Всего в разработку включено 473 больных, из них 69 — с поперечными переломами, 243 — с винтообразными, 57 — с косыми, 104 — с оскольчатый.

Закрытые поперечные переломы. Средний срок фиксации аппаратом равнялся 73,1 дня; у одного больного — 20 дней, у 4 — 21—30, у 3 — 31—40, у 9 — 41—50, у 19 — 51—60, у 8 — 61—75, у 8 — 76—90, у 17 — более 90 дней. Максимальный срок фиксации был отмечен также у одного больного и равнялся 227 дням. У 44 (63,7 %) больных с поперечными переломами большеберцовой кости сращение наступило в сроки между 41-м и 90-м днями после чрескостного остеосинтеза.

У 10 больных была сломана только большеберцовая кость. При этом средний срок сращения у них был равен 64,8 дня. У остальных 59 больных были сломаны обе кости голени; средний срок сращения — 72,7 дня. Достоверное увеличение сроков сращения при переломах обеих костей голени свидетельствует, с одной стороны, о лучшей фиксации костных отломков при целой малоберцовой кости, а с другой — о большей тяжести травмы при переломе обеих костей голени и неблагоприятном влиянии этого на костные сращения.

Нами предложена классификация оценки тяжести открытых переломов, учитывающая обширность повреждения окружающих кость мягких тканей и механогенез травмы (А. А. Девятое и соавт., 1979). Согласно этой классификации, все открытые (неогнестрельные) диафизарные переломы длинных костей делят на 4 типа.

I — переломы от прямой травмы, чаще всего винтообразные или с одним крупным осколком, обычно с точечной или небольшой рваной раной без размождения тканей и отслойки кожи.

II — переломы от прямой травмы в результате резкого удара большим по площади орудием, чаще поперечные или косые с рвано-ушибленной раной кожи и умеренным размождением мягких тканей только в зоне перелома кости, обычно с небольшой отслойкой кожи; ран может быть несколько (рваны от разрыва костными отломками и разможенные в месте приложения силового воздействия).

III — переломы от прямой травмы вследствие резкого удара большим по площади орудием или сдавления конечности тяжелым предметом, чаще многооскольчатые или множественные с обширным размождением мягких тканей не только в области перелома, но и далеко за его пределами, с обширной отслойкой кожи, рваными и разможенными ранами, величина которых может быть различной; при неправильной хирургической обработке в послеоперационный период возможно возникновение обширного некроза.

IV — переломы чаще всего II или III типа с повреждением магистральных артерий, угрожающей жизнеспособности дистального отдела конечности.

Размеры и вид повреждения как мягких тканей, так и кости оказывают прямое влияние на исходы лечения открытых переломов. Так, например, при оскольчатых переломах костей голени, независимо от величины кожной раны, если нет клинически выраженных признаков размождения мягких тканей (нетяжелая травма) средний срок нетрудоспособности равен 4,5 мес, при умеренном размождении (средняя тяжесть травмы) — 6 мес, при обширном размождении мягких тканей (тяжелая травма) — 8 мес, а при переломах с повреждением магистральных артерий — 11 мес.

В приведенную классификацию включают и закрытые переломы диафиза, так как они имеют общий с открытыми переломами механизм, и также сопровождаются повреждениями мягких тканей в зоне перелома различной тяжести. Повреждение же кожных покровов носит случайный характер и в прогностическом отношении имеет значение только в смысле опасности развития раневой инфекции. В случаях первичного заживления кожной раны дальнейшее течение и прогноз приближаются к таковым при закрытых переломах.

При I типе закрытых поперечных переломов костей голени (10 больных) средний срок фиксации аппаратом равнялся 71 дню, II (52 больных) — 78, III (7 больных) — 97,5 дням. Таким образом, отмечается четко выраженная зависимость сроков сращения от тяжести повреждения окружающих кость мягких тканей.

На сроки сращения оказывает влияние и уровень перелома большеберцовой кости. Так, при переломах диафиза в верхней трети сроки сращения были равны 69,3 дня, в средней трети — 107,8 дня, в нижней трети — 75 дням, а при переломах дистального метафиза — 39,6 дня. Уровень перелома, по нашему мнению, оказыва-

ет влияние на сроки сращения в зависимости от имеющегося нарушения внутрикостного кровообращения. Наибольший срок сращения отмечается при переломах в средней трети диафиза, поскольку в таких случаях чаще всего повреждается главная питающая артерия. При метафизарных переломах эта артерия цела, костные отломки имеют «рассыпной» тип кровоснабжения и сроки сращения в связи с этим наименьшие.

Этот же фактор оказывает влияние и при рассмотрении сроков сращения в зависимости от величины смещения костных отломков при травме. Так, например, при смещении костных отломков на $1/4$ диаметра, когда можно предположить сохранение целостности внутрикостных сосудов, средний срок фиксации равен 60,3 дня, а при смещении на полный диаметр — 90,9 дня.

При полной или почти полной репозиции (49 случаев) средний срок сращения равнялся 73,9 дня; при оставшемся смещении на толщину коркового слоя — 78,7 дня; при смещении на $1/3$ диаметра (2 случая) — 85 дней, а при оставшемся смещении под углом (вальгус 160° — 2 случая) — 97 дням.

Закрытые винтообразные переломы большеберцовой кости. Статистический анализ 243 случаев закрытых винтообразных переломов, в основном I типа повреждения (нетяжелая травма), показывает, что средние сроки фиксации равны 65,7 дня, минимальные — 29 дням, максимальные — 163 дням. Распределение больных по срокам фиксации до образования сращения отломков следующее. У одного больного срок фиксации был 21—30 дней, у 17 — 31—40, у 59 — 41—50, у 47 — 51—60, у 73 — 61—75, у 33 — 76—90, у 13 — более 90 дней.

Больных с тяжелой травмой в данной группе не было. При переломах I типа (213 больных) сращение наступило в среднем через 64,9 дня, а при переломах II типа — 70,9 дня. В этой группе также достоверно прослеживается зависимость сроков фиксации от величины смещения костных отломков при травме. При смещении на $1/4$ диаметра фиксация продолжалась 58,6 дня, на $1/2$ — 69,3 дня, на $3/4$ — 72,5 дня, при смещении на весь диаметр — 76 дней. Особенно эта зависимость прослеживалась при переломах в средней трети диафиза, когда при смещении на $1/4$ диаметра фиксация продолжалась 59,7 дня, на весь диаметр — 90,3 дня.

Закрытые косые переломы. Средний срок фиксации аппаратом при косых переломах (57 больных) равен 68,5 дня, минимальный — 30, максимальный 126 дней. У большинства больных (28—50 %) сращение наступило в сроки от 41 до 75 дней. Как и в предыдущих группах отмечена четкая зависимость сроков сращения от целостности малоберцовой кости, уровня перелома, величины смещения костных отломков при травме и качества репозиции.

Закрытые крупнооскольчатые переломы большеберцовой кости. При обследовании 104 больных установлено, что средний срок

Таблица 5. Факторы, влияющие на средние сроки (в днях) фиксации аппаратом

Факторы, влияющие на сроки фиксации	Вид перелома				
	винтообразный	косой	поперечный	крупнооскольчатый	множественный
Тип повреждения:					
II	64,9	65,6	71,7	70,2	
III	70,9	70,8	78,0	96,3	71,0
IV	—	—	97,5	109,3	126,0
Перелом:					
большеберцовой кости	54	57	64,8	78,6	96
обеих костей голени	66	72	73	96	120
Смещение до репозиции:					
до 1/4 диаметра	59	66	60	87	—
до 3/4 — > —	69	71	73	90	—
до 3/4 — > —	73	69	74	92	90
до полного диаметра	76	76	91	105	137
Локализация перелома:					
верхняя треть	69	44	69	105	90
средняя треть	108	66	108	95	114
нижняя треть	75	76	75	88	123
дистальный метафиз	40	63	40	128	—
Смещение после репозиции:					
нет	65	64	74	82	—
на корковый слой	66	72	79	115	—
на 1/4 диаметра	68	82	97	200	—

фиксации аппаратом равен 94,1 дня, минимальный — 36, максимальный — 229 дней. Распределение больных по срокам фиксации: у 2 больных — 31—40 дней, у 13 — 41—50, у 14 — 51—60, у 14 — 61—75, у 20 — 76—90 и у 41 — более 90 дней. У 12 больных была сломана только одна большеберцовая кость, у 92 — обе кости голени.

Закрытые множественные и многооскольчатые переломы. В эту группу вошло 12 больных с множественными переломами большеберцовой кости и 15 — с многооскольчатыми. Средний срок фиксации аппаратом при множественных переломах был 128 дней, при многооскольчатых — 103,8 дня.

В целом зависимость сроков фиксации аппаратом при различных переломах большеберцовой кости от основных факторов, влияющих на скорость сращения костных отломков, представлена в табл. 5.

При диафизарных переломах отдаленные результаты лечения изучены у 569 больных трудоспособного возраста, в том числе у 300 — при изолированных переломах костей голени, у 116 — бедра, у 92 — плеча и у 61 — костей предплечья. Первичная инвалидность сроком на 1 год установлена у 10 больных (1,76 %). Из них

Таблица 6. Сроки восстановления трудоспособности (в месяцах)

Локализация перелома	Вид перелома			
	поперечный	косой и винтообразный	оскольчатый	
Плечо	3 — 3,5	2,5—3	3,5—4	
Предплечье	2,5 — 3	2,5-3	2,5—3	
Бедро	5 — 5,5	4—4,5	6—6,5	
Голень	2,5—3	3—3,5	3,5—4	

Таблица 7. Распределение закрытых (I) и открытых (II) переломов по локализации у детей

Локализация перелома	I	II	Всего
Плечо	69	—	69
Предплечье	44	4	48
Бедро	130	5	135
Голень	106	16	122
Внутричужавные переломы	67	4	71
Итого...	416	29	445

было 3 больных с переломами бедра, 3 — с переломами костей голени и 4 больных с переломами плеча. У остальных 559 обследованных больных трудоспособность восстановилась (табл. 6).

Результаты лечения переломов у детей. Чрескостный остёосинтез при переломах был применен нами у 445 детей в возрасте от 5 до 15 лет (Л. А. Попова и соавт., 1979). Большинство больных было в возрасте от 10 до 15 лет. Локализация и виды переломов приведены в табл. 7.

Сроки фиксации у детей также зависели от возраста, локализации и вида перелома, тяжести повреждения мягких тканей. Для диафизарных переломов эти сроки приведены в табл. 8.

В целом сращение у детей наступало значительно раньше, чем у взрослых. При переломах костей локтевого и коленного суставов аппарат снимался через 16 дней, плечевого— 18, а при переломах лодыжек — через 28 дней. Последующая иммобилизация гипсовой повязкой на 2—3 нед была применена лишь у 34 больных (7,64 %). У всех детей наступило сращение костных отломков, кроме двух, у которых функциональный результат признан неудовлетворительным из-за развившейся ишемической контрактуры Фолькмана при тяжелых переломах костей предплечья.

Таблица 8. Средние сроки фиксации аппаратом при диафизарных закрытых (I) и открытых (II) переломах у детей (в днях)

Локализация перелома	I		II			
	поперечный	косой и винтообразный	оскольчатый	поперечный	косой и винтообразный	оскольчатый
Плечо	26	27	49	—	—	—
Предплечье	30	48	50	43	40	2
Бедро	42	33	40	38	35	52
Голень	35	35	47	44	29	42

Таблица 9. Распределение открытых (I) и закрытых (II) переломов по локализации у лиц пожилого и старческого возраста

Локализация перелома	Характер перелома		Всего о...
	открытый	закрытый	
Плечо	10	41	51
Предплечье	5	11	16
Бедро	1	56	57
Голень	24	47	71
Итого...	40	155	195

Таблица 10. Сроки фиксации (I) и временной нетрудоспособности (II) при внутрисуставных переломах, мес

Локализация перелома	I	II
Плечевой сустав	1	2
Локтевой сустав	1	2
Лучезапястный сустав	1,5	2,5
Тазобедренный сустав	2	8
Коленный сустав	2	4
Голеностопный сустав	1,5	3,5
Надколенник	1	2

Результаты лечения переломов у лиц пожилого и старческого возраста. Под нашим наблюдением находилось 192 больных пожилого и старческого возраста со 195 переломами длинных трубчатых костей (табл. 9).

Средний возраст больных был 71,5 года. Тяжесть состояния у 16 больных усугублялась сопутствующими повреждениями, среди которых были сотрясение головного мозга (9), перелом ребер (4) и костей стопы (3). Сопутствующие заболевания отмечены у 85 % пострадавших.

Вопрос о сроке, объеме чрескостного остеосинтеза и виде обезболивания в каждом случае решался индивидуально после клинико-рентгенологического и лабораторного обследования. Чрескостный остеосинтез в день поступления выполнен у 86 % больных. При этом у большинства из них достигнута одномоментная репозиция и жесткая фиксация костных отломков на операционном столе. У остальных 14 % поступивших чрескостный остеосинтез выполнен на 3–8-е сутки после госпитализации. Это было связано с необходимостью более тщательной терапевтической подготовки больных и ликвидации осложнений, возникших у поздно поступивших.

Средние сроки фиксации аппаратом при диафизарных переломах бедра составили 65 дней, голени — 74, плеча — 45, предплечья — 53 дня. Фиксация при переломах метафиза продолжалась 40 дней.

Умерло 7 больных (3,5 %). Причиной смерти у 6 больных была острая сердечно-легочная недостаточность, у 1 — тромбоэмболия легочной артерии, возникшая на 25-е сутки после перелома. Из общих осложнений следует отметить пневмонию (9), обострение хронического холецистопанкреатита (1), тромбофлебит нижних конечностей (3).

Ближайшие и отдаленные результаты лечения изучены у 136 (70,8 %) больных. Сращение костных отломков наступило у 134

(99,1 %) больных, у 126 (93 %) восстановилась также функция конечности.

Результаты лечения множественных переломов. Аппарат Илизарова применен для лечения 46 больных с множественными переломами костей двух (42) и трех (4) сегментов (Д. И. Фадеев, Н. Н. Смелыпев, 1977). Чрескостный остеосинтез осуществляли сразу же при поступлении у 40 больных на всех сломанных сегментах.

Средние сроки фиксации аппаратом при переломах костей голени составили 115 дней, бедра— 103, плеча — 72, предплечья — 67 дней. Это превышало сроки фиксации при аналогичных изолированных повреждениях одного сегмента. Повторное наложение аппарата из-за возникших деформаций потребовалось трем больным.

Из 38 больных, закончивших лечение, к прежней профессии через 6—8 мес после травмы вернулось 32 человека, в том числе 28 лиц, занимающихся физическим трудом.. Вторую группу инвалидности первично получили 6 больных, у 4 из них инвалидность через 1 год была снята. У всех закончивших лечение достигнуто сращение костных отломков в правильном положении, а у 36 — с полным восстановлением функции суставов.

Результаты лечения больных с внутрисуставными переломами. Чрескостный остеосинтез аппаратом Илизарова применен нами у 432 больных с переломами костей, образующих все крупные суставы конечностей (см. табл. 3).

Изучение результатов лечения больных с внутрисуставными повреждениями показало, что в последние годы число благоприятных исходов увеличилось и достигло 86 % (И. А. Катаев, Г. Б. Знаменский, 1979); у 12 % больных получены удовлетворительные и у 2 % — неудовлетворительные результаты. Средние сроки фиксации аппаратом и временной нетрудоспособности зависели от локализации перелома и от его тяжести (табл. 10).

Следует отметить, что результаты лечения внутрисуставных переломов в отличие от диафизарных со временем не улучшаются, а ухудшаются из-за постепенного развития у части больных деформирующего артроза. Иногда он возникает через десятки лет после травмы. Изучение отдаленных результатов в сроки от 1 года до 10 лет после травмы показало, что из 31 обследованного больного с переломом головки и шейки плечевой кости неудовлетворительный результат был отмечен у 2, из 32 больных с переломом мышцелов плеча — у 3, из 24 больных с переломом костей коленного сустава — у 1, из 104 больных с переломом лодыжек — у 4. Отдаленные результаты лечения при переломах локтевого отростка, надколенника и дистального метафиза лучевой кости у всех обследованных пациентов были хорошими.

Представленный анализ основных данных о применении чрескостного остеосинтеза в травматологии свидетельствует о рождении в нашей стране нового метода лечения переломов костей — метода непосредственного управления механическим взаимодействием и расположением костных отломков с помощью наружных аппаратов для чрескостного остеосинтеза.

Приведенные данные позволяют создать общее представление об условиях, механизмах и последствиях непосредственных силовых воздействий на костные отломки при всех видах чрескостного остеосинтеза наружными аппаратами любых конструкций и по-новому подойти к пониманию механизмов зависимости между течением восстановительных процессов, кровоснабжением и условиями фиксации костных отломков.

Анализ 20-летнего опыта лечения больных со свежими переломами длинных костей в специализированных клиниках свидетельствует о больших возможностях применения метода чрескостного остеосинтеза в травматологии. Возможности выбора оптимального варианта компоновки деталей и узлов выпускаемого отечественной промышленностью аппарата Илизарова позволяют при любой локализации и виде перелома добиться высокой устойчивости фиксации костных отломков без применения дополнительных средств иммобилизации и без фиксации смежных суставов, что создает условия для раннего начала и активного ведения функционального лечения. В условиях неподвижного соединения костных отломков ранняя функция и нагрузка конечности имеют важное значение в обеспечении условий компенсации нарушенного кровоснабжения, что улучшает условия для развития репаративной реакции и приводит к сокращению сроков сращения и перестройки костной мозоли.

Анализ ближайших и отдаленных результатов лечения больных с закрытыми переломами с использованием чрескостного остеосинтеза свидетельствует, что отличные и хорошие результаты могут быть обеспечены в 98,6 % случаев. Малая травматичность чрескостного остеосинтеза позволяет эффективно применять его у лиц пожилого и старческого возраста. При лечении 192 больных в возрасте в среднем 71,5 года в 93 % случаев функция поврежденной конечности полностью восстановилась.

Возможность создания с помощью наружных аппаратов стабильной фиксации позволила полностью отказаться при открытых переломах от применения погружного остеосинтеза с неизбежным дополнительным разрушением сосудистых связей между костными отломками и окружающими тканями. Стабильная фиксация улучшает условия восстановления нарушенного кровоснабжения позволяет значительно снизить частоту осложнений. Гнойные осложнения у больных с открытыми переломами возникли в 7,56 % случаев

и были связаны со значительной тяжестью травмы. Несмотря на это, у 98,25 % больных наступило сращение костных отломков в правильном положении, а воспалительные осложнения и развившийся у 2,5 % больных травматический остеомиелит были ликвидированы, в основном консервативным лечением.

Таким образом, применение чрескостного остеосинтеза для лечения переломов костей позволяет создать и сохранить в период лечения наиболее оптимальные механические условия сращения костных отломков и функционального восстановления поврежденной конечности, обеспечивающие сокращение сроков и улучшение результатов лечения.

Представленные в данной книге экспериментальные и клинические данные свидетельствуют, что чрескостный компрессионный остеосинтез позволяет достичь и сохранить такой высокий уровень устойчивости на стыке костных отломков, который может обеспечить оптимальные условия для формирования первичного костного сращения в сроки, значительно меньшие, чем общепринятые средние.

Объяснить имеющееся несоответствие между экспериментальными и клиническими данными позволяют сведения о силе используемой при чрескостном остеосинтезе компрессии. У собак при чрескостном компрессионном остеосинтезе условия постоянной неподвижности на стыке обеспечивались силой 70—140 кг, в 5—8 раз превышающей массу тела животного, тогда как в клинике для компрессии используют силу, не превышающую 80—120 кг (1—1,5 массы тела человека). Эти данные свидетельствуют, что при компрессионном остеосинтезе у собак создавали значительно более высокий запас устойчивости костных отломков, чем у больных в клинических условиях. Отсюда следует, что для использования в практической деятельности потенциальных возможностей чрескостного остеосинтеза необходимо дальнейшее совершенствование метода в направлении повышения жесткости конструкции аппаратов и их соединения с костными отломками. Для того чтобы усовершенствовать и перевести на научную основу эмпирически выработанную методику механического управления костными отломками, необходимо создать простые, надежные и пригодные для применения в клинических условиях методики объективного контроля за этим процессом.

В большой мере это относится и к методикам чрескостного дистракционного остеосинтеза, при которых устойчивость фиксации костных отломков, судя по приведенным косвенным данным, значительно ниже, чем при чрескостном компрессионном остеосинтезе. Очевидно, что реальные возможности сокращения продолжительности лечения при чрескостном дистракционном остеосинтезе откроет лишь дальнейшее повышение жесткости закрепления костных отломков в опорных подсистемах аппарата.

Список литературы

Волков М. В. Аппарат для репозиции и фиксации костных отломков // Ортопедия, травматология и протезирование.— 1977.— № 2.— С. 62—64.

Девятое А. А., Смелышев Н. Н., Фаддеев Д. И. Применение аппарата Илизарова при открытых переломах длинных трубчатых костей // Воен-мед. журн.— 1979.— №9.— С. 61—62.

Илизаров Г. А. Основные принципы чрескостного компрессионного и дистракционного остеосинтеза // Ортопедия, травматология и протезирование.— 1971.— № 1.— С. 7—14.

Илизаров Г. А. Чрескостный остеосинтез аппаратом автора при острой травме // III Всесоюз. съезд травматологов-ортопедов: Тез. докл.— М., 1975.— С. 191—194.

Калнберз В. К. Биомеханические возможности нового компрессионного аппарата // Биомеханика: Тр. Рижского НИИТО — Рига: Б. и., 1975.— Вып. 13.— С. 469—475.

К вопросу о фиксирующей способности одной кольцевой опоры аппарата Г. А. Илизарова / Илизаров Г. А., Емельянова Н. С., Леднев В. И. и др. // Чрескостный компрессионный и дистракционный остеосинтез в травматол. и ортопед.— Курган: Б. и., 1972.— Вып. 1.— С. 48—55.

Лаврищева Г. И., Штин В. П. Особенности репаративных процессов при дистракционном остеосинтезе // III Всесоюз. съезд травматологов-ортопедов: Тез. докл.— М., 1975.— С. 203—205.

Липанов Г. А., Семенова В. Д. К исследованию деформаций колец и дуг аппарата Илизарова // Чрескостный компрессионный, дистракционный и компрессионно-дистракционный остеосинтез в травматол. и ортопед.— Челябинск: 1976.— Вып. 2.— С. 148—151.

Некоторые данные экспериментального изучения механических характеристик спиц Киршнера / Илизаров Г. А., Емельянова Н. С., Леднев В. И. и др. // Чрескостный компрессионный и дистракционный остеосинтез в травмат. и ортопед.— Курган: Б. и., 1972.— Вып. 1.— С. 34—48.

Новый способ лечения открытых многооскольчатых переломов костей голени / Илизаров Г. И., Девятое А. А., Катаев И. А. и др. // Чрескостный компрессионный, дистракционный и компрессионно-дистракционный остеосинтез в травматол. и ортопед.— Челябинск: Б. и., 1976.— Вып. 2.— С. 4—10.

Оганесян О. В. Шарнирные аппараты наружной чрескостной фиксации для полной разгрузки и разработки движений суставов // Ортопед, травматол.— 1972.— № 7.— С. 64—69.

Попова Л. А., Карагодин Г. Е., Знаменский Г. Б. Лечение переломов у детей методами Илизарова // Лечение переломов и их последствий методом чрескостного остеосинтеза.— Курган: Б. и., 1979.— С. 66—71.

Сравнительная оценка различных способов остеосинтеза аппаратом Илизарова при лечении тяжелых открытых переломов / Илизаров Г. И., Девятое А. А., Хелимский А. М. и др. // III Всерос. съезд травматологов-ортопедов: Тез. докл.— Л., 1977.— С. 11—13.

Стещула В. И. Репаративная регенерация длинных трубчатых костей при компрессионном остеосинтезе: Автореф. дис. ... докт. мед. наук.— Свердловск, 1965.— 26 с.

Стещула В. И. Становление капиллярно-тканевых систем в онтогенезе // О проблемах микроциркуляции: Тез. докл. II Всесоюзн. конф. по микроциркуляции.— М., 1977.— С. 240—241.

Стецула В. И. О патогенезе травматического остеомиелита // Актуальные проблемы травматологии и ортопедии: Тез. докл. республ. конф. / Харьков, 22—24 окт. 1982.—Харьков: Б. и., 1982.—С. 143—144.

Стецула В. Я., Бруско А. Т. Биологическое значение упругих деформаций кости // Биомеханика: Тр. Рижского НИИТО.—Рига: Б. и., 1975.— Вып. 13.— С. 78—83.

Стецула В. И., Бруско А. Т., Мороз Н. Ф. О роли механических факторов в механизме адаптационной перестройки кости // Ортопед, травматол.— 1983.— №8.—С. 10—15.

Ткаченко С. С. Современные методы фиксации отломков при переломах и реабилитации больных с повреждением костей // Вестн. АМН СССР.—1975.— № 2.—С. 28—34.

Ткаченко С. С. Чрескостный остеосинтез.— Л.: Медицина, 1983.— 123 с.

Штин В. П., Никитенко Е. Т. К обоснованию сроков начала distraction при оперативном удлинении голени в эксперименте // Ортопед, травматол.—1974.— № 5.—С. 48—51.

Штин В. П., Никитенко Е. Т. О темпе distraction при удлинении длинных трубчатых костей // Ортопед, травматол.—1975.—№ 10.— С. 40—44.

Шумада И. В., Стецула В. И., Гонгальский В. И. Остеосинтез костными гомо- и гетерофиксаторами при переломах.— К.: Здоров'я, 1975.— 140 с.

Abbott L. C. The operative lengthening of the tibia and fibula.—J. Bone It. Surg., 1927, 9, N 1, p. 128—152.

Abbott L. C., Sounders C. M. The operative lengthening of the tibia and fibula.—Ann. Surg., 1939, 110, N 6, p. 961—991.

Anderson R. Castless ambulatory method of treating fractures.—J. Int. Coll. Surg., 1942, N 5, p. 458—463.

Anderson R. Fracture splint. Pat, USA, N 2346346, 1944.

Burckle de la Camp H. Die Druckosteosynthese und ihre Beziehungen zur Kallusentwicklung.—Medizinische, 1959, 37, H. 9, S. 1671—1674.

Dickson F. A new apparatus for lengthening of legs.—J. Bone It. Surg., 1932, 14, N 1, p. 194—196.

Etinger I. I. Fracture reduction apparatus. Pat. USA N 2035952, 1935.

Exner G. Zur Technik der Druckosteosynthese bei Pseudarthrosen und Kniearthrosen.—Chirurg., 1950, 21, S. 123—128.

Pels E. Über die Entwicklug der Tuberositas tibiae.—Arch. klin. Chir., 1924, 129, S. 552—562.

Greifensteiner H. Eine neue Methode zur Behandlung von noch eiterig Pseudarthrosen und Schlottergelenken.—Z. Orthop., 1947, 77, H. 2, S. 144—153.

Greifensteiner H. Die operative Behandlung der Unterschenkelbriiche mit verzogter Kallusbildung unterbesonderer Beriicksichtigung der Kempresionosteosynthese.—Beitr. klin. Chir., 1953, 187, H. 2, S. 219.

Hoffmann R. Le dilemme des fractures xompliquees. Une solution: l'osteotaxis —Helv. chir. Acta, 1953, 20, N 5, p. 487—492.

King T. Compression of the bone ends as an aid to union in fractures.—J. Bone It. Surg., 1957, 39-A, N 6, p. 1238—1248.

Ricard R. A new external fixation device for treatment of complicated fractures of the leg.—Brit. J. Occident. Surg. Injury, 1977, 9, N 1, p. 17—22.

Rezaian S. M. The effect of new external fixation in treatment of fractures of long bones.—Ann. R. Coll. Surg. Engl., 1971, 48, p. 336.

Оглавление

Введение	3
Часть I. Теоретические основы чрескостного остеосинтеза	6
Глава 1. Сущность чрескостного остеосинтеза	6
Глава 2. Системный анализ биомеханических условий взаимодействия костных отломков	10
Глава 3. Влияние на кость постоянных сдавливающих и растягивающих нагрузок	16
Глава 4. Динамика заживления переломов костей при чрескостном компрессионном остеосинтезе	22
Глава 5. Заживление переломов костей и микроциркуляция	42
Глава 6. Формирование сращения между костными отломками и изменения в мягких тканях конечности при чрескостном дистракционном остеосинтезе	52
Глава 7. Варианты нарушений кровоснабжения костных отломков и их последствия	72
Часть II. Практические основы чрескостного остеосинтеза	82
Глава 1. Очерк истории чрескостного остеосинтеза	82
Глава 2. Аппарат Илизарова и общие вопросы чрескостного остеосинтеза	91
Глава 3. Чрескостный остеосинтез при метафизарных и диафизарных переломах	117
Переломы костей голени	117
Переломы бедренной кости	127
Переломы плечевой кости	136
Переломы костей предплечья	142
Глава 4. Послеоперационное ведение больных	150
Глава 5. Чрескостный остеосинтез при внутрисуставных переломах	161
Переломы костей коленного сустава	161
Сложные переломы костей голеностопного сустава	170
Переломы проксимального суставного конца плечевой кости	175
Переломы костей локтевого сустава	176
Переломы дистального суставного конца лучевой кости	179
Глава 6. Ошибки и осложнения	180
Глава 7. Исходы лечения	186
Список литературы	197

*Владимир Иванович Стецула
Анатолий Андреевич Девятое*

Чрескостный остеосинтез в травматологии

Редактор Н. В. Крушинский
Оформление художника А. Л. Омелянюка
Художественный редактор Н. Ф. Кормыло
Технический редактор В. П. Боико
Корректоры Н. К. Багдасарьян, Е. Я. Котляр

Информ. бланк № 3314

Сдано в набор 10.06.86. Подп. к печ. 16.01.87. БФ 28520.
Формат 60X84/16. Бумага для глубокой печати. Гарн. лит. Печ. вые.
Усл. печ. л. 11,62. Усл. кр.-отт. 13,60. Уч.-нзд. л. 13,60.
Тираж 3000 экз. Зак. 6-174. Цена 1 р. 30 к.

Издательство «Здоров'я», 252054, г. Киев-54,
ул. Чкалова, 65.

Киевская книжная фабрика «Жовтень». 252053,
г. Киев-53, ул. Артема, 25.

Стецула В. И., Девятое А. А.
С79 Чрескостный остеосинтез в травматологии.— К.: Здо-
ров'я, 1987.— 200 с., ил., 1,77 л. ил.

В книге описаны результаты экспериментально-теоретического изучения и клинического применения чрескостного остеосинтеза в травматологии. Приведены методики лечения переломов с помощью аппаратов внешней фиксации.

4113000000-050
С М209(04)-87 75••87

54•58

